Über dieses Buch

Dies ist ein digitales Exemplar eines Buches, das seit Generationen in den Regalen der Bibliotheken aufbewahrt wurde, bevor es von Google im Rahmen eines Projekts, mit dem die Bücher dieser Welt online verfügbar gemacht werden sollen, sorgfältig gescannt wurde.

Das Buch hat das Urheberrecht überdauert und kann nun öffentlich zugänglich gemacht werden. Ein öffentlich zugängliches Buch ist ein Buch, das niemals Urheberrechten unterlag oder bei dem die Schutzfrist des Urheberrechts abgelaufen ist. Ob ein Buch öffentlich zugänglich ist, kann von Land zu Land unterschiedlich sein. Öffentlich zugängliche Bücher sind unser Tor zur Vergangenheit und stellen ein geschichtliches, kulturelles und wissenschaftliches Vermögen dar, das häufig nur schwierig zu entdecken ist.

Gebrauchsspuren, Anmerkungen und andere Randbemerkungen, die im Originalband enthalten sind, finden sich auch in dieser Datei – eine Erinnerung an die lange Reise, die das Buch vom Verleger zu einer Bibliothek und weiter zu Ihnen hinter sich gebracht hat.

Nutzungsrichtlinien

Google ist stolz, mit Bibliotheken in partnerschaftlicher Zusammenarbeit öffentlich zugängliches Material zu digitalisieren und einer breiten Masse zugänglich zu machen. Öffentlich zugängliche Bücher gehören der Öffentlichkeit, und wir sind nur ihre Hüter. Nichtsdestotrotz ist diese Arbeit kostspielig. Um diese Ressource weiterhin zur Verfügung stellen zu können, haben wir Schritte unternommen, um den Missbrauch durch kommerzielle Parteien zu verhindern. Dazu gehören technische Einschränkungen für automatisierte Abfragen.

Wir bitten Sie um Einhaltung folgender Richtlinien:

+ *Nutzung der Dateien zu nichtkommerziellen Zwecken* Wir haben Google Buchsuche für Endanwender konzipiert und möchten, dass Sie diese Dateien nur für persönliche, nichtkommerzielle Zwecke verwenden.

+ *Keine automatisierten Abfragen* Senden Sie keine automatisierten Abfragen irgendwelcher Art an das Google-System. Wenn Sie Recherchen über maschinelle Übersetzung, optische Zeichenerkennung oder andere Bereiche durchführen, in denen der Zugang zu Text in großen Mengen nützlich ist, wenden Sie sich bitte an uns. Wir fördern die Nutzung des öffentlich zugänglichen Materials für diese Zwecke und können Ihnen unter Umständen helfen.

+ *Beibehaltung von Google-Markenelementen* Das "Wasserzeichen" von Google, das Sie in jeder Datei finden, ist wichtig zur Information über dieses Projekt und hilft den Anwendern weiteres Material über Google Buchsuche zu finden. Bitte entfernen Sie das Wasserzeichen nicht.

+ *Bewegen Sie sich innerhalb der Legalität* Unabhängig von Ihrem Verwendungszweck müssen Sie sich Ihrer Verantwortung bewusst sein, sicherzustellen, dass Ihre Nutzung legal ist. Gehen Sie nicht davon aus, dass ein Buch, das nach unserem Dafürhalten für Nutzer in den USA öffentlich zugänglich ist, auch für Nutzer in anderen Ländern öffentlich zugänglich ist. Ob ein Buch noch dem Urheberrecht unterliegt, ist von Land zu Land verschieden. Wir können keine Beratung leisten, ob eine bestimmte Nutzung eines bestimmten Buches gesetzlich zulässig ist. Gehen Sie nicht davon aus, dass das Erscheinen eines Buchs in Google Buchsuche bedeutet, dass es in jeder Form und überall auf der Welt verwendet werden kann. Eine Urheberrechtsverletzung kann schwerwiegende Folgen haben.

Über Google Buchsuche

Das Ziel von Google besteht darin, die weltweiten Informationen zu organisieren und allgemein nutzbar und zugänglich zu machen. Google Buchsuche hilft Lesern dabei, die Bücher dieser Welt zu entdecken, und unterstützt Autoren und Verleger dabei, neue Zielgruppen zu erreichen. Den gesamten Buchtext können Sie im Internet unter `http://books.google.com` durchsuchen.

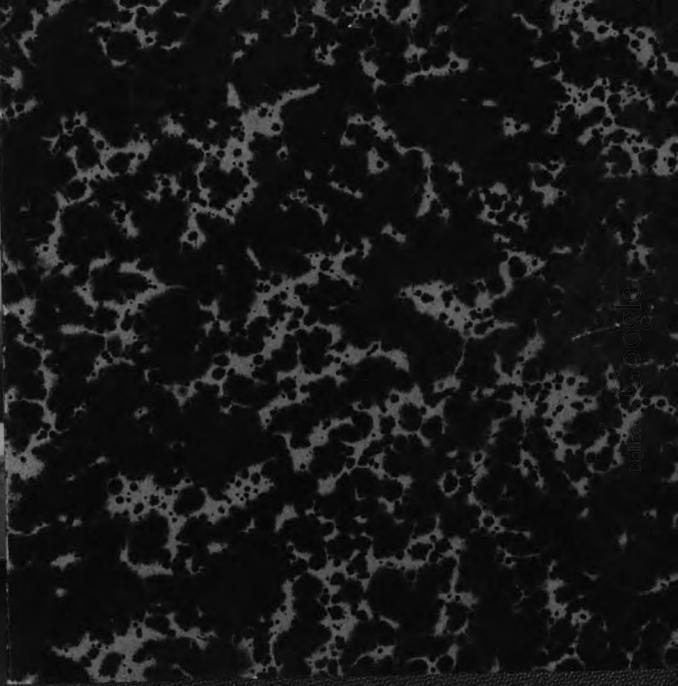





Digitized by Google

610.5
N74
04

Digitized by Google

Digitized by Google

Monatsschrift für Ohrenheilkunde

sowie für

Kehlkopf-, Nasen-, Rachen-Krankheiten.

Organ der Oesterr. Otologischen Gesellschaft.

(Neue Folge.)

Mitbegründet von weil. **Prof. Dr. N. Rüdinger, Prof. Dr. R. Voltolini** und weil. **Prof. Dr. Fr. E. Weber-Liel**

und unter Mitwirkung der Herren

Docent Dr. **E. Baumgarten** (Budapest), Hofrath Dr. **Beschorner** (Dresden), Prof. Dr. **Ganghofner** (Prag), Docent Dr. **Gomperz** (Wien), Dr. **Heinze** (Leipzig), Dr. **Hopmann** (Cöln), Prof. Dr. **Jurasz** (Heidelberg), Dr. **Keller** (Cöln), Prof. Dr. **Kiesselbach** (Erlangen), Prof. Dr. **Kirchner** (Würzburg), Dr. **Koch** (Luxemburg), Dr. **Law** (London), Docent Dr. **Lichtenberg** (Budapest), Dr. **Lublinski** (Berlin), Dr. **Michel** (Cöln), Docent Dr. **Moldenhauer** (Leipzig), Prof. Dr. **Onodi** (Budapest), Docent Dr. **Paulsen** (Kiel), Dr. **A. Schapringer** (New-York), Dr. **Schäffer** (Bremen), Dr. **E. Stepanow** (Moskau), Prof. Dr. **Störck** (Wien), Prof. Dr. **Strübing** (Greifswald), Dr. **Weil** (Stuttgart), Dr. **Ziem** (Danzig)

Herausgegeben von

Prof. Dr. JOS. GRUBER
Wien.

Prof. Dr. v. SCHRÖTTER
Wien.

Prof. Dr. PH. SCHECH
München.

Prof. Dr. E. ZUCKERKANDL
Wien.

Einunddreissigster Jahrgang.

Berlin 1897.

Verlag der Allgemeinen medicinischen Central-Zeitung

(Oscar Coblentz).

Digitized by Google

Digitized by Google

I. Sach-Register.

Die fettgedruckten Ziffern bedeuten Original-Arbeiten.

Abscess bei Kindern, der peritracheolaryngeale 134.
—, ein Fall mit subduralem 69.
Abscesse der Nasenscheidewand, über 260.
— — —, über die entzündlichen 127, 258.
— — —, über warme 352.
—, über die perilaryngotrachealen 460.
Acetylenbeleuchtung in der Laryngologie, Rhinologie und Otologie 579.
—, Apparat zur für rhinolaryngologische Zwecke 577.
Acidum trichloraceticum, Erfahrungen mit 88, 172.
Acusticusaffection 86.
Adenoiditis, acute bei Erwachsenen 403.
Adenom der Schilddrüse, über das maligne 131.
— der Schilddrüsenanlagen, das bösartige 131.
Aneurysma der Arteria pharyngea ascendens 26.
Aneurysmata der unteren Halsgegend, Behandlung der durch Ligatur der Carotis communis dextra und der Subclavia dextra zugleich 270.
Angina Ludovici, über 364.
Angina mit Friedländer'schen Bacillen, die 83.
— mit Pneumococcen und Angina mit Diphtheritisbacillen 421.
— pseudomembranacea mit Friedländer'schen Bacillen 524.
— syphilitica, Beitrag zur 177.
—, über primäre gangränöse 368.
—, pseudomembranöse mit Streptococcen 82.
Anginen, über die Frage der 364.
Angiome der Stimmbänder, über 132.
Angio-Sarcom des Gehörganges, über einen operirten Fall von 454.
Anomalie, eine seltene 560.
Antidiphtherieserum bei Croup 362.
—, Beobachtungen über die Wirkung des als therapeutisches u. prophylactisches Mittel 358.
Antistreptococcen-Serumtherapie bei chronischer Rhinitis mit Nachweis von Streptococcen 128.
Aortenaneurysma, das Oliver'sche Symptom bei 454.
Aphonie, functionelle mit Taschenbandphonation 343.
—, functionelle und die varicösen Venen an der Zungenbasis 228.
— bei Tuberculose, Fall von nervöser 187.

138582

Digitized by Google

Aprosexie, Convulsionen und Adenitis, herrührend von pathologischen Veränderungen der Mund-, Zungen- und Pharynxdrüsen 459.
Aqua oxygenata in der Oto-Rhinologie, ihre hämostatische und antiseptische Bedeutung 42.
Arteria pharyngea ascendens, zwei Fälle von Vergrösserung der 422.
Asepsis bei der Behandlung von Ohreiterungen, zur 417.
Atrophie des Zungengrundes in Folge hered. Lues, über das Auftreten glatter 177.
Attic, pathologisch-anatomische und klinische Beiträge zu den Erkrankungen des äusseren 289.
Autoinfection in der Otologie, über 438.
Autoscopie, über **204**.
— des Nasenrachenraumes, die 129.
Axolotl, zur Entwicklungsgeschichte des schallleitenden Apparates des 118.

Bericht über die im Jahre 1896 an der k. k. Universitätsklinik des Prof. Jos. Gruber behandelten klin. und ambulatorischen Kranken **189, 369.**
— der Klinik für Hals- und Nasenkrankheiten, dirig. von Geh. Rath Prof. Dr. B. Fränkel 222.
— über den zweiten österreichischen Otologentag 273.
— über die Section XIIa für Ohrenkrankheiten des XII. internationalen medic. Congresses in Moskau 401, 436.
— über die Section XIIb des XII. internationalen med. Congresses in Moskau. Krankheiten des Larynx und der Nase 500, 568.
Berufsredner und Sänger, die Erkrankungen der 242.
Bewegungserscheinungen bei Einwirkung verschiedener Töne auf das Ohr 499.
Bluthusten und Hautemphysem nach necrotischer Larynxfractur 264.
Blutung, schwere nach Tonsillotomie 261.
—, tödtliche durch Bersten einer Varice des Oesophagus bei Lebercirrhose 421.
Blutungen, experimentell erzeugte 75.
Bronchitis, Behandlung der putriden mittelst Einspritzungen von Höllenstein in die Trachea 133.
Bronchus, Fremdkörper während 24 Jahren im 367.
—, Bohne in dem linken eines Kindes 83.
Bulbärparalyse, Beitrag zur Lehre von der apoplectif. 177.

Canalis caroticus, Bemerkungen über den mit Bezug auf practische Ohrenheilkunde **1.** Nachtrag **175.**
Cancer laryngis. Diagnose und Therapie 506, 507.
Carcinom am Anfang des Oesophagus, ein Fall von 176.
— der Mandel und des Pharynx, operirt ohne Recidive 365.
— des äusseren Ohres, über das 118.
— des Pharynx, Pathogenie und Behandlung des 459.
Carina tracheae, die, ein Beitrag zur Kenntnis der Bifurcation der Luftröhre 137.
Catheterismus, über eine einfache Methode, um beim — Infectionen der Mittelohrschleimhaut durch Einblasen von Nasensecret zu vermeiden 347.
Choanalpolypen 32.
Choanen, die Asymmetrien d. knöchernen 44.
—, ein Fall von angeborenem doppelseitigen knöchernen Verschluss der **105.**
Choanenverlegung durch Schwellung der Tubenwülste **112.**
Choanenzange, eine 353.
Cholesteatom des Mittelohrs mit pyämischen Erscheinungen, Vorstellung eines Falles von 71.
—, zur operativen Behandlung des im Schläfebein 66.
Chorditis vocalis inferior hypertrophica 224.
Cocainlösungen bei hoher Temperatur zur localen Anästhesie 423.
Concrementbildung im Ohr bei chronischer Mittelohreiterung **53.** Nachtrag **117.**
Consonanten, die Stellung der in der Tonreihe 347.

Digitized by Google

Cricoarytänoidgelenkes, über eine Eigenschaft des 515.
Cricoarytenoideï postici, Lähmung der bei Gonorrhoe 366.
Cricothyrotomie, acht Fälle von wegen endolaryngealen Tumoren 526.
Crista supramastoidea des Schläfenbeines, über die 118.
Croup, Intervention bei — bei Scheintod 528.
—, Intubation während sechs Monaten durchgesetzt 224.
— und Diphtherie, die feineren Veränderungen in den Luftwegen bei 177.
Curetten, Demonstration von galvanocaustischen für die unteren Muscheln 515.
Cyste im äusseren Gehörgange 170.
— in der Plica glosso-epiglottica 217.
Cysten der Epiglottis und schwarze Zunge 343.
Cyste, sero-mucöse des Halses, der Zungenbasis und des Kehlkopfes 130.
—, wallnussgrosse mit serösem Inhalt in der Gegend der Pharyngealmündung der Tuba Eustachii dextra 169.

Dermatosen des Gesichtes, Zusammenhang gewisser Affectionen der Nasenhöhlen mit 43.
Diphtherie, Beitrag zur pathologischen Anatomie der 176.
—, Beiträge zur Kenntniss des pathologisch-anatomischen Befundes im Mittelohr und in den Keilbeinhöhlen bei der genuinen 76.
—, Betrachtungen über Natur und Diagnose der 181.
— der oberen Luftwege und der Croup 363.
— — — — in ihren Beziehungen zum Croup, die 136.
— und Heilserum 176.
Diphtheriebacillen, über verzweigte 365.
Diphtheriebehandlung in der chirurgischen Klinik zu Halle, über die Resultate der, 1890—96 176.
Diphtheriestatistik, Beiträge zur 177.
Diphtheritis mit fremdartig. Microbenassociation, Selbstbeobachtung von 364.
— nach Scharlach 527.
Diphtheritis, über den Kampf gegen die 358.
—, über die bacteriell. Mischformen bei 267.
—, zwei Fälle von 366.
Diphtheroiden Erkrankungen des Rachens, zur Casuistik der 177.
Diverticulum, pulsirendes der Speiseröhre 225.
Doppelbatterieeingriff und Hilfsstrom in der electro- und katalytischen Praxis 542.
Doppelmassage und ihre Wirkung bei Erkrankungen des Mittelohrs, über 350.
Drüsenkrebs des weichen Gaumens, ein gestielter 366.
Durchgängigkeit der Nase, eine neue Methode, diese zu messen 580.
Durchleuchtung, über die Bedeutung der, für die Diagnose der Kieferhöhleneiterung 122.

Ectopie der Zähne, spec. in Beziehung zur Eiterung des Antrum Highmori 121, 176.
Eiteransammlungen, einige Fälle von unregelmässigen 567.
Eiterungen, Behandlung der atticomastoidealen und der in ihrem Gefolge auftretenden intracraniellen Complicationen 405.
Electrolyse, zur therapeutischen Verwerthung der in Nase und Nasenrachenraum 351.
Empyem des Proc. mastoideus, über operative Behandlung bei 118.
— der Stirnhöhle, ein Fall von 453.
Empyema antri Highmori 121.
— — —, zur Diagnostik und Therapie des 121.
Endocarditis mit Staphylococcen von den Mandeln ausgehend, auf den Valvulae sigmoides der Arteria pulmonaris sitzend 318.
Enuresis nocturna, ein Fall von 452.
— — im Zusammenhang mit aden. Vegetationen im Nasenrachenraum 121.
Epiduralabscess nach Mastoiditis 415.
Epiglottis, Methode, die rückwärtsliegende bei endolaryngealen Operationen emporzuheben 525.
—, Nutzen der directen Untersuchung der bei diphtherit. Kindern 355.

Digitized by Google

Epiglottiscyste, Fall von 424.
Epithelialtumor, im Gewebe der Schilddrüse sich entwickelnder und den Erstickungstod durch Compression bewirkender 46.
Epitheliom im äusseren Gehörgange, ein seltener Fall von 168.
Epithelioma des Larynx und des Oesophagus nach Syphilis und Tuberculose 363.
— der linken Mandel, des hinteren Gaumenbogens und des Zäpfchens 272.
Erythem bei Angina und Diphtherie, Beiträge zur Lehre und Casuistik 177.
Eunuchenstimme, über 422.
Exfoliation der Schneckenspitze 497.
— des knöchern. Schneckengehäuses 497.
Exostose im Rachengewölbe, zufällig mit der Operation adenoider Vegetationen beseitigt 265.
Exostose, obturirende nach Ablösung der Muschel und der hinteren Gehörgangshaut, aus dem gesunden Knochen ausgemeisselt 442.
Exostosen am inneren Ende des Gehörganges, über hanfkorngrosse, symmetrische 211.
— des äusseren Gehörgangs, über die 118.
Exostosenbildung an den Enden des Annulus tympanicus 248.
Experiment von Politzer, über das 452.
Exsudation in der Trommelhöhle bei mechanischer Compression der Tuba Eustachii, über 167.

Fallopi'schen Canales, die Chirurgie des 404.
Falsetstimmen, neue Untersuchungen über 269.
Feier, academische, zu Ehren des Prof. Dr. Jos. Gruber 463.

Gaumenbögen, Perforation der beiden vorderen 27.
Gaumenbogens, ein Fall von erworbener Perforation des vorderen 521.
Gaumensegels, intermittirende Parese des bei Neurasthenie 583.
Gehirnabscess in Folge von acuter oder chronischer Mittelohrentzündung, über 413.
Gehirnabscess, zur Diagnose des 412.
Gehörabscess 562.
Gehörorgan, seltene anatomische Varietäten im 74.
—, Beitrag zur normalen und pathologischen Anatomie des 443.
—, über traumatische Läsionen des 118.
Gehörschnecke, Beitrag zur Lehre von der Function der 305.
Geräusche, zur Wahrnehmung der 77.
Geschmacksempfindungen, über Substanzen, welche diese beeinflussen 176.
Geschmacksinnes, eine neue Methode zur Untersuchung des 452.
Geschwulst am Halse, interessanter Fall einer gutartigen 129.
Geschwülste, über die gutartigen der Uvula und des weichen Gaumens 176.
Gesellschaft, Oesterreich. otologische 166, 211, 248, 273, 496, 562.
— der ungarischen Ohren- u. Kehlkopfärzte, Sitzungs-Berichte der 511.
—, 26. Congress der deutschen für Chirurgie 459.
—, Sitzungen der Laryngologischen in London 217, 342.
—, Niederländische für Hals-, Nasen- und Ohrenheilkunde 27, 447.
Gesichtes, Missbildungen und Entstellungen des 580.
Gewächs, ein aus dem Naso-Pharynx entferntes 218.
Gewichtsbestimmungen an den Kehlkopfknorpeln 359.
Glottiskrampf bronchopneumonischen Ursprungs 526.
Gummibougies, über die Anwendung von bei chronischer catarrhalischer Affection des Cavum tympani 402.
Gurgelstoffen, Beobachtungen über die Häufigkeit der Aufnahme von in den Körper 177.
Gypsabgüsse des Oberkiefers bei adenoiden Vegetationen 33.

Habitus, über adenoiden 81.
Hallucinationen, über einseitige mit besonderer Berücksichtigung eines Falles von einseitigen Gehörhallucinationen 118.
Halsabscess, ein Fall von tiefem nach Otitis media purulenta 31.

Digitized by Google

Halsdrüsenschwellungen, der Zusammenhang von einfachen chronischen u. tuberculös. mit cariösen Zähnen 177.
Halsspiegel, sterilisirbare **556.**
Handtelephon, transportables zur Entlarvung einseitiger Taubheit 443.
Hauttuberculose durch Autoinfection 368.
Heilserums, der Einfluss des auf die Diphtherie 176.
Heiserkeit, chronische bei einem Patienten mit chronischer Rhinitis 219.
Herpes zoster gangraenosus (hystericus?) **250.**
Hirnabscess, ein Fall von otitischem 518.
Hirnabscesse, ein Fall von otitischen im Hinterhauptslappen 125.
Hirnnervenparalyse, ein Fall von multipler 455.
Hohlraum, ausgedehnter, am Halse ähnlich einer Fistula colli congenita 218.
Hörschärfe, Beitrag zur Bestimmung der normalen **347.**
Hörvermögen der Taubstummen, das 347.
Hustens, über einige ungewöhnliche Ursachen des 461.
Hyperostosen, symmetrische hochgradig entwickelte 214.
Hypophysis, über die Geschwülste der 121.
Hysterische Anfälle, Wirkung des Reflexes des Pharynx und gewisser Hauptregionen auf die 262.

Immunität der Gallinaceen gegen die Tuberculose des Menschen 363.
Inhalationstuberculose, über die primären Localisationen der 175.
Innervation des Kehlkopfes, ein casuistischer Beitrag zur Lehre von der 223.
Intracranielle Complicationen bei Mittelohrerkrankungen, zur Casuistik der 416.
— —, Beitrag zum Studium der, welche im Verlaufe von Eiterungen in benachbarten Schädelgegenden entstehen 457.
— — der eitrigen Mittelohrentzündung 415.
Intracranielle Erkrankungen, zur Lehre von den otitischen 296.
Intubation, aussergewöhnliches Ereigniss bei der 354.

Jacobson'schen Organes, über das postembryonale Weiterbestehen des 121.
Jahresbericht, VIII. aus dem Ambulatorium des Professor Dr. Stetter. Erfahrungen im Gebiete der Ohren-, Nasen- und Halskrankheiten **89, 143.**
— über die an den deutschen Universitäten erschienenen Dissertationen 1895/96 118.

Kehlkopf, Blutegeln im **22.**
—, Fremdkörper im 39.
Kehlkopfes, über Betheiligung des bei Leiden des Central-Nervenapparates **448.**
Kehlkopfcarcinom, Verlauf eines 219.
Kehlkopfcatarrhs, der Begriff des 504.
Kehlkopfcatarrhen, über operative Behandlung von 570.
Kehlkopferkrankung, ein bisher noch nicht beschriebener Fall von — mit Entwicklung und Abstossung von Schuppen aus verhornten Epithelialzellen (Laryng. desquam.) **387.** Bemerkung zu obigem Aufsatz **557.**
Kehlkopfkrebses, Beiträge zur Operation des 261.
—, die intralaryngeale Behandlung des 354.
Kehlkopfmuskeln, Beitrag zur Lehre der toxischen Lähmungen der 523.
—, Bleilähmung der 134.
—, Untersuchungen über die Function der 47.
Kehlkopfneubildungen, über die Transformation gutartiger in bösartige 583.
Kehlkopfpapillome bei Kindern, die Behandlung der 134.
Kehlkopfschwindel, über 225.
Kehlkopfspiegel, das Auskochen der **435.**
—, noch einmal das Auskochen der **555.**
Kehlkopfspritze, Ansatz zu der von Chappel angegebenen 26.
Keuchhusten, falscher, durch Vorhandensein eines Fremdkörpers im Larynx eines fünfjährigen Kindes hervorgebracht 47.

Digitized by Google

Kieferhöhle, Bemerkungen zur Probepunction der **45**.
Kieferklemme und ihre Behandlung, die **177**.
Kiefermissbildungen in Folge von Verlegung der Nasenathmung, Untersuchungen über die **121**.
Kleinhirnabscess nach eiteriger Otitis media, ein Fall von **353**.
Krankenjournalschema, otolog. **418**.
Kropf, künstlicher durch Injectionen von Schilddrüsensaft **267**.
—, zur operat. Behandlung des **176**.
Kropfbehandlung mittelst Schilddrüsenfütterung, über **176**.
Kühlapparat für das Ohr **500**.

Lähmung, ein Fall von rechtsseitiger **567**.
—, beiderseitige der Abductoren und Tensoren bei einem Tabiker **343**.
— des Kehlkopfes aus chirurgischen Ursachen, zehn Fälle von **318**.
Larven in der Nase, Fall von **217**.
Laryngitis, acute nach innerem Jodkaligebrauch **492**.
—, chronische **344**.
— desquamativa **387, 557**.
— fibrinosa chronica, über **509**.
— hämorrhagica, giebt es eine? **223**.
— rheumatica, über **576**.
Larynogologica, de re publica **187**.
Laryngoplegie, ein Fall von **22**.
Laryngoscopie beim Kinde, die **48**.
Laryngotomia intercricothyroidea **419**.
— —, Schattenseiten der **83**.
Laryngotrachealrohres, über das Pulsiren des bei Oesophaguskrebs **188**.
Larynx bei Greisen, über das Eindringen der Fremdkörper in den **269**.
Larynx, Photographien des **577**.
—, ein Blutegel mehr als 20 Tage im eines Mannes **188**.
—, Fremdkörper im **362, 462**.
—, ein Pferdeblutegel im **462**.
—, der Nase und der Ohren, die Erkrankungen der in Bezug auf die gerichtliche Medicin **420**.
—, Rheumatismus des **462**.
—, Röntgen'sche Photographien des etc. **509**.
Larynx-Blutungen im Verlaufe von Alcohol-Cirrhose **521**.
Larynxcatarrh bei masernkranken Kindern, über **355**.
Larynxexstirpation wegen Myxochondrom **267**.
Larynxexstirpationen, endgiltige Resultate der wegen Carcinom ausgeführten **459**.
Larynxfibrom bei einer schwangeren Frau **522**.
Larynxfractur, Tracheotomie, Thyrotomie **522**.
Larynxgeschwüre, klinische Beobachtungen und experiment. Untersuchungen über durch Tubage **527**.
Larynxkrebs, zwei Fälle von **365**.
Larynxkrise bei einem Tabetiker **368**.
Larynxkrisen bei Tabes dors., über **177**.
Larynxleiden, die äussere Untersuchung bei **522**.
Larynxlähmung, einseitige durch Verletzung des Accessorius Willisii **358**.
Larynxlähmungen bei Typhus **265**.
Larynxnecrose am Ende eines Typhus **584**.
Larynxödem, über ein acutes primäres **524**.
Larynx-Paralysen, Beitrag zum Studium der toxischen **136**.
Larynxperichondritis, seltener Fall von **422**.
Larynxschwindel, über **523**.
Larynxspritze, Demonstration einer **579**.
Larynxstenose nach Typhus, Demonstration einer Patientin mit **448**.
Larynxstenosen, die anatom. Untersuchung des Kehlkopfes bei **262**.
— die Intubation bei **176**.
Larynxtuberculose, Behandlung der mit Auskratzen, Creosot, Wasserstoff-Superoxyd unterstützt von Intubation **502**.
—, Demonstration einer Patientin mit geheilter **450**.
—, ein Fall von **23**.
—, die seit dem XI. internat. Congress in der Localbehandlung der erzielten Fortschritte **500**.
—, Indicationen der chirurg. Behandlung der **501**.
—, primäre **227**.
Larynxtumor, ein Fall von **24**.
Larynxulcerationen, durch Creosot-Injectionen geheilte **23**.
Lepra, Behandlung der mittelst Schilddrüse **272**.

Digitized by Google

Leucoplacia lingualis, buccalis et labialis, über 176.
– oris, über einen Fall von idiopath. 176.
Lipombildung an der Ohrmuschel, seltene 169.
Löffler'schen Bacillus, häufiges Vorkommen des auf der Wundfläche nach Mandelexstirpation 361.
Loretin und seine Anwendung, über das 118.
Luftcyste, Demonstration eines Patienten mit intra-laryngealer 450.
Luftdruckerkrankungen des Gehörorgans, Pathologie der **229.**
Luftröhre, Demonstration ein. Fremdkörpers aus der 455.
–, über die Brüche der 176.
Luftverdünnung, period. im äusseren Gehörgange **9.**
– im äusseren Gehörgang, über den gegenwärtigen Zustand unserer Kenntnisse über die und über die Massage der Gehörknöchelchen 446.
Luftwege, die Krankheiten der oberen 314.
–, über Fremdkörper der 419.
Luftwegen, Fremdkörper während neun Monaten in den 222.
–, Entfernung eines Fremdkörpers aus den eines 4jährigen Knaben 271.
–, über Fremdkörper in den 176.
–, Fremdkörper in den obersten 423.
– – – – –, Betrachtungen über den Werth der klinischen Symptome der 83.
Luftwegen, wieder ein Blutegel aus den obersten entfernt 520.
–, Rosenkranzperlen in den, Tracheotomie 527.
Luft- und Nahrungswegen, Fremdkörper in den oberen 252.
Lungentuberculose, kleinere Beiträge zur Aetiologie der 263.
Lupus oder Lupus tuberculosus des Kehlkopfes 514.
– und Tuberculosis laryngis, die chirurgische Behandlung von 40.
– des Gaumens und des Kehlkopfs 220.
– tumiclus am Helix der linken Ohrmuschel 251.
Lymphangiosarcom des Mundbodens, ein Fall von 175.
Lymphgefässe der Zunge, über die und ihr Verhalten zur Verbreitung der Zungenkrebses **459.**

Macroglossie, über 176.
–, zur Casuistik der musculären 176.
Mahlzahn, Grosser im Sinus maxillaris 130.
Mandelabscess, schwere Allgemeinsymptome bei 362.
Mandelentzündungen bei rheumat. Fieber, Bedeutung der 318.
Mandelerkrankungen, parenchymatöse Einspritzungen von Carbolsäure bei 526.
Mandelhypertrophie, zwei Fälle von larvirter tuberculöser 419.
Mandelsarcoms, Arsenikbehandlung des 584.
Mandelschanker, zwei Fälle von syphilitischem 368.
— Beitrag zur Diagnose des 362.
Mandelsteine 269.
Mandeltumoren, gutartige 461.
Mastoiderkrankung, Demonstration eines Falles von seit sieben Jahren geheilter 449.
Mastoiditis, ein Fall von Bezold'scher, geheilt während Erysipelas mit Functionsuntersuchung **479.**
Mastoidotomia antero-lateralis 404.
Maul- und Klauenseuche beim Menschen, bacteriolog. Untersuchung eines Falles von 268.
Meningitis bei Säuglingen, über eitrige 118.
— cerebrospinalis epidemica 211.
— serosa nach Mittelohrentzündungen, über 406.
Meningoencephalitis nach Sondirung eines sogenannten Sinus frontalis 257.
Menschendiphtheritis und Vogeldiphtheritis, Beitrag zum Studium der Verhältnisse, welche zwischen bestehen 268.
Messungen des weichen Gaumens mit Darstellung einer neuen Messungsmethode über 176.
Microben, die Vertheidigungsmittel der Nasenhöhlen gegen das Eindringen der 458.
Missbildungen des Ohres, über beiderseitige 303.
Mittelohreiterung, die Behandlung der chronischen 40.
Mittelohreiterungen, Operation bei mit pyämischen Zuständen einhergehenden chronischen 248.

Digitized by Google

Mittelohreiterungen, über die Behandlung der unter besonderer Berücksichtigung des Natrium tetraboricum 118.
—, zur conservativen und operativen Behandlung der chronischen 517.
Mittelohrentzündung der Säuglinge, die 401.
—, die Therapie der acuten 35.
—, eitrige; Abscess im Kleinhirn 77.
Mittelohrentzündungen im Säuglingsalter, über 307.
Mittelohrprocesse, über Behandlungsmethoden bei adhäsiven 77.
Mittheilungen aus der Praxis **22, 153.**
—, casuistische 79, **85**, 171.
—, zwei kleinere 346.
Molluscum pendulum der Tonsille, ein Fall von 525.
Morbus Ménière 248.
Motilitätsstörungen im Kehlkopf, Demonstration eines Patienten mit seltenen 447.
Mukocele d. linken Sinus frontalis 345.
Muschelfrage, zur **321, 373, 425.**
Musculus cricoarytenoideus lateralis, linkerseits Lähmung des nach Influenza 266.
— levator corporis thyroidei von Samuel Sömmering, etwas über die Geschichte des 264.
— ventricularis des Menschen, der 360.
Mutismus, ein 18 Monate andauernder 227.
Mycosis leptothricia, Behandlung der mit Eisenchlorid 48.
Myxom des Larynx 218.
— der Reg. sublingualis und submaxillaris, ein 135.
— des Stimmbandes 218.
Myxoma glandulae thymus in frühem Kindesalter 368.

Nase, die Beziehungen der und ihrer Nebenräume zum übrigen Organismus 220.
—, Fremdkörper aus der 33.
—, — in der, einen Fall von Rhinitis caseosa simulirend 520.
—, Fremdkörper in der und Rhinolithen, über 121.
Nasenbluten, über die Tamponade der Nasenhöhle bei schwerem **57.**
Nasenchirurgie, Betrachtungen über die 581.
Nasendouche und Irrigationen der Nase, experimentelle Beiträge über die 577.
Nasenerkrankungen, Wichtigkeit der bacteriolog. Diagnose bei acuten chronischen exsudativen und hyperplastischen **577.**
Nasengeschwülste, einige Bemerkungen über maligne 220.
Nasenhöhle, Beziehungen zwischen und den Geschlechtsorganen des Weibes 518.
Nasenkrankheiten, über Beziehungen der zur Psychiatrie **482, 529.**
Nasenöffner und Inspirator, ein neuer 317.
Nasenoperationen, über Zufälle nach 45.
Nasenpolypen in ihren Beziehungen zu den Empyemen d. Nebenhöhlen, die 221.
—, microscopische Präparate von **579.**
Nasenrachenpolyp, abnorm grosse **158.**
Nasenrachenpolypen, über 122.
—, unmittelbare Exstirpation grosser auf natürlichem Wege 581.
Nasenrachenraums, über die Geschwülste des 121.
Nasensarcom mit Heilung 259.
Nasenscheidewand, Beitrag zur Kenntniss der Geschwülste der 121.
—, die Perforation der 121.
—, Untersuchungen über die Verbiegungen der 121.
—, weitere Erfahrungen über die Behandlung d. Unregelmässigkeiten der 127.
Nasenscheidewand - Verbieg., spontaner Ausgleich der durch einfaches Wegbarmachen des entgegengesetzten Nasenganges 257.
Nasenschleimhaut, Beiträge zur pathologischen Histologie der hypertrophischen 260.
Nasen- und Schnauzenknorpel des Menschen und der Tiere, Beiträgs zur vergl. Anatomie der 121.
Nasenspeculum, selbsthaltendes 576
Nasenspülungen, Gefahren und Unzweckmässigkeit der 260.
Nasenstein, ein ungewöhnlich grosser **154.**
— bei einem 10jähr. Kinde, ein 3,80 g wiegender 418.
Nebenhöhleneiterungen der Nase, eine neue Methode zur Behandlung der 181.

Digitized by Google

Nebenhöhlenempyeme, zur Aetiologie der 121.
Nebenhöhlenerkrankungen, Aetiologie und Diagnose der mit Ausschluss der Kieferhöhle 572, 574.
Necrose und Vereiterung der Bronchialdrüsen, über seltene Vorkommnisse bei 176.
Nervus glossopharyng., Durchschneidungsversuche am 176.
— hypoglossus u. N. cervic. primus, über den Austritt des aus dem Centralorgan des Menschen 176.
Neuritis der Hörnerven, alcoholische 171.

Oberkiefers, ein Beitrag zur Kenntniss der syphilitischen Erkrankung des 121.
Oesophagoscopie, über die und ihre klinische Bedeutung 505.
Oesophagotomia externa weg. Fremdkörper bei einem 6 Monate alten Kinde 356.
Oesophagus, Bildungsfehler des 225.
—, Extraction eines Fremdkörpers des, durch die Radiographie entdeckt 359.
—, Fremdkörper im 360.
—, syphilitische Verengerung der oberen Partie des 523.
—, Undurchgängigkeit des 423.
Oesophaguscarcinom mit Perforation in die Trachea 177.
Oesophagusdiverticulum 261.
Ohrblutungen bei Verletzung der grossen Gefässe, über 118.
Ohrcholesteatomen, über Spontanheilung von 118.
Ohren- und Nasenuntersuchungen in der Taubstummenanstalt zu Hildesheim 350.
Ohrensuppositorium 126.
Ohres, die älteste plastische Darstell. einer Verletzung des äusseren 80.
Ohrgeräusch, ein objectiv hörbares 417.
Ohrmuscheln, symmetr. angeborene Missbildung der beiden 167.
Olfactometrie, Beiträge zur 259.
Operation, leichte psych. Aufregung nach einer endonasalen 521.
Osteome der Nasenhöhle, die operative Behandlung der 128.
— — —, über die 121.
Osteomyelitis, acute des Os maxillare superius 527.
— des Oberkiefers, über acute 180.
Osteoporose der Gehörknöchelchen 297.
Otitis externa primaria vom klinischen Standpunkt aus 437.
— media plastica 86.
— — purulenta chronica und ihre Folgen 118.
— — sicca, chirurgische Behandlung der 440.
—, über Behandlung gewisser tödtl. Complicationen bei eitriger und über otitische Pyämie 407.
Otomycosis des äusseren Gehörganges, die 411.
Otorrhoe, einige Worte zur conservativen Behandlung d. chronischen 293.
—, linksseitige 563.
Otosclerose, typische 213.
Ozäna, die Ansichten über die Aetiologie der 122.
—, Demonstration eines Patienten mit geheilter 450.
— und ihre Behandlung mit cuprischer interstitieller Electrolyse 330.
—, über die Behandlung der 434.
—, — 577.
—, zur Therapie der genuinen 82.
Ozäna-Bacillen, Demonstration von microscopischen Präparaten und Culturen von 29.
Ozänafrage, literarische und klinische Studien zur 122.

Pachydermia diffusa 570.
Papilloma durum der Nasen- und Stirnhöhlenschleimhaut 351.
— laryngis 38.
Papillome des Larynx, über die pathol. Anatomie der sogen. 177.
Parachlorphenol als localtherapeutisches Mittel bei tuberculösen Erkrankungen des Kehlkopfes 361.
—, über die Anwendung des bei einigen Erkrankungen der oberen Luftwege 311.
Paracusis Willisii und verwandte Zustände 39.
Pars inferior des Säugethierlabyrinthes, zur Anatomie und Entwicklungsgeschichte der 276.

Digitized by Google

Perceptionsfähigkeit des normalen menschlichen Ohres, zur. Erwiderung auf den Aufsatz von Dr. Jankau **13.**
— — — — —, zur Erwiderung an Dr. Denker **56.**
Perichondritis, die sogenannte idiopathische der Nasenscheidewand **16.**
—, laryngotracheale mit Abscessbildung 266.
Perlbildung nach Radicaloperation 566.
Pharyngealleiden durch Streptococcen, ein Fall von 364.
Pharyngealtasche, über einen Fall von 583.
Pharyngealtuberculose, über 223.
Pharynx, Photographien des 572.
— von einem mit Anti-Streptococcenserum behandelten Scharlachfall 342.
Pharynxhusten bei Kindern 524.
Pharynxparästhesie, zwei Fälle von 271.
Pharynxtuberculose, klinische Studie über primäre und secundäre 526.
Phenol sulfo-ricinicum bei Larynxtuberculose und manchen chronischen Nasen- und Rachenleiden 503.
Phlegmone, sublinguale mit Pneumococcen 423.
Photographie in den oberen Luftwegen, neue Versuche zur 226.
— der Nasenhöhlen und des Kehlkopfes mit Hilfe der Röntgen-Strahlen 129.
Pneumococcenangina, Vergleich der mit der diphtheritischen Angina 362.
Pneumococcenpharyngitis 462.
Polyp des Nasenrachenraums 458.
Polypen der inneren Wangenseite 265.
— — Nasenscheidewand, über den blutenden **155.**
Posticuslähmung bei Gonorrhoe 263.
—, doppelseitige mit Neoplasma an der Zungenbasis 344.
—, experimentelle Beiträge zur Lehre von der 357.
Präparaten, Demonstration von 442.
Punction des ovalen Fensters bei Schwindelanfällen etc., die 411.
Pyämia ex otitide 168.
Pyämie, casuistische Beiträge zur otitischen 408.

Rachenmandel und Ohr **473.**
—, zur Pathologie und Therapie der **389.**
Radicaloperation, ein Fall von 68, 70.
— chronischer combinirter Empyeme der Nase, zur **575.**
— (Demonstration) 562.
— bei chron. Mittelohreiterungen und ihre Nachbehandlung, die 118.
— des Proc. mastoid., ein Fall von atypischer 212.
— mit persistenter Oeffnung wegen Schläfebeincholesteatoms 37.
— wegen Cholesteatoms, Demonstration eines Falles von 29.
Radicaloperationen im Kindesalter, über 278.
Radioscopie, Anwendung der zur Diagnose der Erkrankungen der Brustorgane 356.
— — — bei der Diagnose der Thoraxerkrankungen 365.
Ramus maxill. nervi trigemini, Beiträge zur Anatomie des **121.**
Recurrens, gänzl. Lähmung des mit anatomischer Untersuchung 528.
Recurrenslähmung, doppelseit. durch maligne Oesophagus-Verengerung 521.
Reflex-Neurosen, über nasale **454.**
Resection der facialen und der nasal. Wand der Kieferhöhle 352.
Respirationsstörungen in Folge von Missbildung der Epiglottis, über 177.
Respirationstractus, Entfernen eines Fremdkörpers aus dem eines vierjährigen Kindes 582.
—, intratracheale Injection bei Erkrankungen des 26.
Rhinitis caseosa, über einen Fall von 317.
— — und Rhinolith 346.
— sicca anterior, klinisch-anatomische Beiträge zur 42.
Rhinolithen, künstl. Entfernung eines einen Kirschkern enthaltenden **65.**
—, über einen aus Schwefeleisen bestehenden nebst Bemerkungen über Schwefelwasserstoffbildung innerhalb der Nase **63.**
Rhinologie des Hippokrates, die 120.
—, die hippokratische 258.
Rhinoscopie, Befunde im Naseninnern von skelettirten Rassenschädeln bei vorderer 256.

Digitized by Google

Riechmessern auf Fuss, Demonstration von 452.
Röntgenstrahlen zur Diagnose der Lungenkrankheiten 420.
— bei der Diagnose der Lungentuberculose, Anwendung der 353.
— in der Rhino- und Laryngologie, über die Verwerthung der 258.

Sängerknötchen, Behandlung der 260.
Sarcom des Kehlkopfes und der Luftröhre, das **193.**
— der Mandeln, Behandlung des mit Arsenik 318.
— der Nase 342.
— des Nasenrachenraumes, ein geheilter Fall von 456.
Sarcome des Mittelohres, über 118.
— der Nasenscheidewand, über 120.
Schädelbasisfracturen, ein Beitrag zur Casuistik der 118.
Schädelverletzung, traumat. Bluterguss aus beiden Ohren. Beiderseitige Facialparalyse ohne merkl. Hörstörung 496.
Schallempfindenden Apparates, zur Aetiologie der Erkrankungen des 298.
Schanker der Nasenscheidewand, zwei Fälle von primärem 221.
—, secundärer beider Mandeln, durch Saugen an den Brustwarzen hervorgebracht 419.
Schilddrüse, über die Erscheinungen, die in der nach Exstirpation der sie versorgenden Nerven auftreten 227.
—, über einige Veränderungen der Zusammensetzung des Blutes bei Thieren nach Exstirpation der 364.
—, zur Physiologie der 130.
Schilddrüsenextractes, tonische Wirkung des 271.
Schilddrüsenkrebs, längl. Freilegung der Trachea als Palliativbehandlung bei 228.
Schilddrüsenpräparate, zur Kenntniss physiolog. und therapeut. Wirkung der 176.
Schilddrüsensaftes, Einfluss des auf die Ernährung 271.
Schläfebeins, eine Fractur selten. Art des 174.
—, Fractur des durch Sturz auf den Schädel 73.
Schläfebein-Caries, ein Fall von 564.
Schlauchsarcom der Nase, ein Fall von 121.
Schleimhautcysten der Oberkieferhöhle, die 266.
Schluchzen, epidemisches 420.
Schussverletzung des rechten Ohres, ein Fall von 70.
Schutzvorrichtung bei der Massage des Trommelfells, über eine einfache 346.
Schwerhörigkeit, über ein neues Verfahren zur Behandlung der, beim chronischen Catarrh und nach Eiterungen der Paukenhöhle 77.
Schwindel und Scheinbewegung, über 294.
Schwindelanfälle, über, welche im Verlaufe von gleichzeit. Erkrankung. des Mittelohres und des Labyrinths entstehen, und deren Behandl. 439.
Sclerose des Proc. mastoid. als Complication der eitrigen chronischen Otiten 436.
Sclerosis aurium, Behandlung von mit Einspritzung von Paraff. liq. 456.
Sehorgans, Störungen des, bedingt durch Erkrankung der Stirnhöhlen 121.
Siebbeinentzündung, Demonstration eines operirten Falles von 449.
Siebbeinknochen, die pathologischen Veränderungen der im Gefolge der entzündl. Schleimhauthypertrophie und der Nasenpolypen 44.
Siebbeinzelleneiterung, beiderseitige mit Polypenbildung 511.
Siebbeinzellennecrose, Bemerkungen zu einem Falle von 516.
Singen, zur Athmungsfrage beim 571.
Singens, über den gesundheitlichen Werth des 270.
Singstimme, Aetiologie und Therapie des Verlustes der 568.
—, über eine Methode der Entwicklung der mittelst Stimmgabeln 355.
Sinus frontalis, über das klinische Bild der acuten Entzündung des **141.**
Sinus transversus-Thrombose, Fall von eitriger mit Pyämie nach acuter Mittelohreiterung, durch Operation geheilt **49.**
Sinusitis frontalis, primäre subacute 518.
Sitzungsbericht der New-Yorker Academie of Medicine 23.

Digitized by Google

Soor der Mundhöhle, des Nasenrachenraumes und des Larynx, ein ungewöhnlicher Fall von 46.
Spasmus glosso-labialis unilateralis hystericus, über 177.
Speiseröhre, ein falsches Gebiss in der 424.
Spritze zur Anwendung zerstäubter Flüssigkeiten in der Nase 499.
Stimmbänder, doppelseitige Lähmung beider bei Syphilis 272.
Stimmbandknötchen bei Sängern 272.
Stimmband-Paralysen, zur Aetiologie der 133.
Stimmbildung, über die 525.
Stimmbildungscentrum, zu Onodi's 267.
Stimme, über Krankheiten der 570.
Stirnhöhlen, die Erkrankungen der und ihre Behandlung 121.
Stomatitis, membranöse nach Antipyringebrauch 524.
—, ulceröse membranöse nach Anwendung von Antipyrin 362.
Stotternder Kinder, Untersuchungen mit besond. Berücksichtigung des Kehlkopfes 177.
Streptococcenangina mit nachfolgender Gaumensegellähmung 264.
— mit scharlachähnlichem Ausschlag 422.
Stricturen der Eustachi'schen Ohrtrompete, die Behandlung der mittelst Electrolyse 417.
Struma, zur Behandlung der 176.
— maligna carcinomat. substernalis, ein Fall von 176.
Sympathicuskrampf bei Tabes dorsalis, ein Fall von dauerndem 176.
Syphilis hereditaria praecox des Kehlkopfes bei Kindern 460.
Syringomyelie mit bulbären Symptomen, über 177.
—, über einen Fall von mit Anosmie 121.

Tamponträger für den Nasenrachen 45.
Taubheit, zur professionellen 350.
— der Weber, über die 350.
Taubstummen, Nachprüfung der im Jahre 1893 untersuchten 347.
—, Untersuchung des Gehörs bei; über therapeutische Bedeutung der Hörübungen bei Taubstummen und Tauben 441.
Taubstummen, das Verhältniss der zur Biologie und zum Gesetze 41.
Thränenwege, Krankheiten der, bedingt durch Affectionen der Nasenhöhlen 82.
Thymusdrüse, über die Hassal'schen concentrischen Körper der 138.
Thymusdrüsen, Beiträge zur Pathologie der 176.
Thymusgeschwülste, Beitrag zur Diagnostik der bösartigen 177.
Thyreoidinbehandlung bei adhäsiven Mittelohrprocessen 6.
Thyreotomie mit Krankenbericht über die in den letzten 20 Jahren operirten Fälle 24.
Thyreoidimpfung, histologische Studie über die 266.
Thyroiditis, eitrige mit Talamon-Fraenckel'schen Pneumococcen 270.
Thyrotomie, Exstirpation eines malignen Tumors des linken Stimmbandes durch 263.
— beim Larynx-Krebs, die 133.
— bei Larynxcarcinom, über 582.
— wegen Epithelioma des Stimmbandes 361.
— wegen Larynxepitelioma 262.
Tonreihe, continuirliche nach Bezold's Angaben 307.
Tonsilla pharyngea und Plica salpingo-pharyngea in ihrem obersten Theil, die directe Besichtigung und Behandlung der 269.
Tonsillotomie, Fall von schwerer Blutung nach 423.
Torticollis in Folge von adenoiden Vegetationen und einer chronischen Mandelhypertrophie 81.
Trachea, Fremdkörper in der 520.
—, autoplastische Heilung eines gross. Substanzverlustes der 459.
—, über Resection und Naht der 523.
Trachealcanüle, die gewöhnliche durch ein Drainagerohr ersetzt 459.
—, neue 226.
Trachealcondylome 48.
Trachealeinspritzungen von Creosot und Guajacol bei Tuberculose des Larynx und der Lungen, über 421.
Trachealknorpel, über die Elasticität der 516.
Trachealstenose, über syphilit. 176.
Tracheotomie 139.
— wegen Fremdkörper, schwieriger Fall von 367.

Digitized by Google

Trommelfelles, beiderseitige Verwölbung im hinteren oberen Quadranten des 292.
—, Perforation des bei Otit. med. plastica, künstliche 171.
Trommelfellöffnungen, üb. d. dauernden Verschluss überhäuteter 350.
Trommelhöhlenschleimhaut, Untersuchungen über das Verhalten der bei Dehiscenz des Tegmen tympani 251.
Trommelfell-Polypen, ein eigenartig. Fall von unbeabsichtigter Entfernung eines 55.
Tubage, Tod durch 48.
Tubenatresie, über 281.
Tuberculose der Alveolarfortsätze, über die 177.
— oder Carcinom, Fall von 217.
— der oberen Luftwege, Beiträge zur 120.
— der Nase, über 121.
— der Rachenmandelhyperplasie, üb. primäre latente 46.
Tumor am harten Gaumen 218.
— der Nasenhöhlen, über einen fibrocartilaginösen, zellenartigen und telangiectatischen 258.
— pharyngis, wahrscheinlich syphilitischer Natur 219.
— subglottischer 345.
Tumoren, die gutartigen der Zungenbasis 176.
— des Nasopharynx, seltene 418.
— der Tonsille, über maligne 176.
Turbinectomie bei einem älteren Manne, vordere 343.
— bei einer Frau, vordere 343.

Ulcus perforans septi nar., das 122.
Urticaria der Luftwege, Beitrag zur Kenntniss der 521.

Vaguslähmung nach Influenza, über 359.
Vegetationen, neue Zange zur Entfernung adenoider 129.
—, über die Erfolge der Operation adenoider 121.
—, über tuberculöse adenoide 367.
Vegetationen, ein Fall von primärer tödtlicher Blutung nach der Entfernung von adenoiden 115.
Vergiftung, ein Fall von tödtlicher mit Bacterientoxinen von den Tonsillen aus 367.
Verwachsung des weichen Gaumens mit der hinteren Pharynxwand, über totale 121.
Vestibularsäckchen des Labyrinths, Experimente über die Entfernung der 442.
Vibrationsmassage der Nase, eine neue Methode der 207.

Warzenfortsatzes, die Percussion des 28.
—, Trepanation des 30.
Wasserstoffhyperoxyds, üb. d. therapeutischen Werth des 215.
Wattetampons, Apparat zur Anfertigung und Aufbewahrung von sterilisirten 75.
Winkelhandstück zum chirurgischen Electromotor für Operationen in der Tiefe des Gehörganges, ein neues 298.
Wucherungen, die Operation der adenoiden unter directer Besichtigung mit gerader Zange 401.
— des Gaumens, des Pharynx und des Larynx, über einen Fall von papillomatösen 226.
—, einiges über die Technik der Operation der adenoiden 536.

X-Strahlen, vom Gebrauche der u. dem fluorescirenden Lichtschirme für die Nase und den Rachenraum 258.

Zahnwurzelcysten, deren Entstehung, Ursache u. Behandlung, über 122.
Zunge, über die schwarze od. Glossophytie 263.
Zungenmandel, Fall von Blutung der 520.
Zungenspatel mit Gegendruck 266.

Digitized by Google

II. Namen-Register.

Achard 363.
Adams 415.
Adenot 228.
Alexander 221, 266, 276.
Alt 75, 85, 166, 171, 172, 211, 229, 248, 298, 497.
Anrooy 38.
Ardennes 461.
Aronsohn 227.
Arslan 260, 368, 460.
Auliffe 417.

Bacon 413.
Baer 175.
Baldewein 120, 258.
Ballet 267.
Bar 411.
Bark 366.
Barnick 350.
Barth, A. 58, 117, 473.
Barth, Th. 175.
Barth 270.
Barton 26.
Basanova 319.
Baumgarten 511, 514.
Baurowicz 366.
Bayeux 527.
Beale 217, 363.
Beck 176.
Beckmann 389.
Béclère 422.
Beez 176.
Benda 262.
Berdach 420.
Berestnew 365.
Bergeat 44, 193, 256, 359.
Bergmeister 468.
Bezold 347.
Biaggi 422, 581.
Birkett 422.
Blaschy 118.
Blasi 267.
Bloch 118.
Blumenau 368.
Bönniger 176.
Boenninghaus 112, 352.
Bolt 28, 40.
Boluminski 120.
Bond 217, 218, 259, 267. 345.
Bonnier 525.
Botey 133, 260, 405, 411, 419, 421, 501, 582.
Bouchard 353, 356, 365.
Boucheron 128.
Boulay 265, 271.
Braat 447, 455.
Branca 46.
Braunberger 118.
Bresgen 260.
Brigel 176.
Brindel 424.
Broca 356.
Brondgeest 40.
Bruck 82.
Bruckmayer 118.
Brühl 6.
Bull 344.
Bunch 272.
Burger 37, 450, 456.
Burney 365.
Bussenius 222, 268.

Castelino 188.
Castex 420, 570, 580.
Catrin 227.
Catti 507.
Chappel 23, 526.
Charmeil 224.
Charrin 271, 318.
Chiari 132, 506.
Cholewa 536.
Chrétien 364.
Christiani 266.
Chrysander 176.
Clozier 262.
Cluzel 522.
Coakley 23.
Coffin 26.
Cohen-Kysper 77.
Cohen-Tervaert 450, 454.
Cohn 120.
Colin 48.
Combe 269.
Costa 423.
Courtade 129, 266.
Cowen 417.
Cozzolino 404, 577.
Crocq 181.

Digitized by Google

Cronemeyer 176.
Cube 579.
Cuvillier 577.

Dalché 362, 524.
Danziger **16.**
David 176.
Davidsohn 118.
Delerel 521.
Delie 226.
Dench 415.
Denker **13.**
Dennert 77.
von Dittel 468.
Donelan 345.
Downie 459, 526.
Doyen 581.
Dreifuss 118.
Druon 584.
Dubousquet-Laborderie 269.
Duel 417.
Durante 270.

Ebner 464.
Edelbrock 121.
Eiselsberg 523.
Escat 48.
Etiévant 367.
Euriquez 267.

Falta 281.
Faquet 268.
Favre 133.
Ferré 268.
Ferreri 269.
Fieux 423.
Fikeis **55.**
Finder 220.
Fischer, O. 176.
Fischer, W. 46.
Fister 520.
Flammer 118.
Flatau 226.
Flatow 134.
Fliess 518.
Foix 187.
Forestier 518.
Forselles **57.**
Fränkel, B. 45, 354.
Fränkel, C. 358.
Frankenberger **492.**
French 577.
Freudenthal 263.
Freysz 176.
Frothingham 24.
Funck-Brentano 225.
Funke 121.
Furet 525.

Garel 221, 583.
Gaultier 462.
Gavino 502.
Gellé 42.
Gerber 220.
Geronzi 462.
von Gerszewski 121.
Ghika 526.
Giese 121.
Gillette 81.
von Gizycki 118.
Gleitsmann 500, 509, 577.
Gley 271.
Goldzweig 259.
Gomez 418.
Gomperz 292, 307, 499, 566.
Gontscharukow 138.
Gordon 342.
Gottstein 572.
Gouguenheim 82, 127, 258, 352, 368.
Gowring 362.
Goy 176.
Grabower 223, 267.
Gradenigo **141, 434.**
Graf 459.
Grant 218, 219, 343.
Griffin 48, 422.
Griner 419.
Grossmann 357.
Gruber **1,** 66, 73, 168, 169, 170, 174, **175, 189,** 214, 296, 297, 298, **369,** 469, 497, 564.
Grüner **521.**
Guinard 270.
Guye 29, 449.

von Hacker 505.
Hajek 44, 572.
Hammerschlag 75, 305.
Hartmann 401.
Haun 176.
Hausberg 261.
Hébert 83, 524.
Hecht 351.
Heide, van der 32.
Heimann 407.
Heimann, D. 176.
Heindl 423.
Helbing 176.
Hellat 571.
Heller 137, **229.**
Hellmann **351.**
Hendelsohn **330.**
Heryng 570.
Herzfeld **63.**
Heymann 136, 318, 504, 523, 584.
Hill 346.
Hochenegg 360.
Hock 176.
Holland 176.
Honsell 176.
Hopmann **556.**
Hubbard 23.
Hugel 118.
Hunc 361.
Hupperz 121.
Huysman 27, 28, 35.

Jaccoud 362, 421.
Jacobson 577, 580.
Jahn 118.
Jankau **56, 207,** 317.
Jansen 406. 575.
Iljisch 350.
Israelson 576.
Jullien 419.

Kahn 176.
Kalčić 443.
Kalmikow 363.
Katzenstein 129, 227.
Kaufmann 167, 212, 248, 250, 303.
Keller 118.
Kernon 416.
Klemperer 225.
Knapp 442.
Koch 83, 121.
Koenig 459.
Koenigsberger 176.
Kofman 459.
Kollbrunner 121.
Kolmer 121.
Körner **435, 555.**
Kotte 176.
Kramer **526.**
Krause **568.**
Krauz 176.
Krebs 45, 350.
Krieg **557.**
Krieger 121.

Digitized by Google

Krönlein 459.
Krumbein 176.
Kuhn 79.
Küsel 121.
Kuttner 224, 460.

Laaser 126.
Lack 342.
Lacroix 43, 257.
Lamann 542.
Lange 81.
Langguth 118.
Lannelongue 363.
Lannois 523.
Lavraud 264, 527.
Lawrence 218.
Lazarus 263, 366.
Lefour 423.
Leiser 176.
Leonard 462.
Lermoyez 83, 419.
Lester 418.
Levrey 48.
Léwy 223.
van Leyden 456.
Liaras 524.
Lichtenauer 176.
Lichtenberg 80, 468.
Lichtwitz 130, 265, 361, 527, 579.
Lindt 269.
Lommel 76.
Löwenstamm 469.
Lubet-Barbou 521.
Lubliner 82.
Luc 457.
Lucae 346, 517.
Luzzati 521.

Macaigne 423.
Macintyre 258.
Mager 229.
Maitland 272.
Malutin 350, 355.
Marcuse 177.
Massei 134, 317, 424, 460, 520.
Matte 347.
Mayer 461.
Mayr 176.
Mendel 265.
Ménétrier 421.
Menier 46.
Menière 402.
Mermod 257.
Meyer, E. 131.
Meyer, J. 118.
Meyer, S. 176.
Michalkin 364.
Michelmore 222.
Michelsen 452.
Middleton 264.
Mierendorff 121.
Millon 524.
Minin 129.
Mink 353.
de Miranda 525.
Mitchell 367.
Molinié 358.
Moll 30.
Monbouyrain 418.
Monjé 121.
Morel-Lavalée 362.
Morf 125.
Morgenstern 122.
Morselli 80.
Moucharinski 188.
Moure 266, 440, 574.
Mucha 468.
Muggia 355.
Muir 26.
Müller, H. 118.
Müller, J. 176.
Müller, M. 121.
Müller, P. 122.
Müller, W. 176.
Mynlieff 29.

Nattier 528.
Neidhöfer 121, 176.
Némai 515, 516.
Neugebauer 176.
Neumayer 47.
Newman 272.
Nicolte 524.
Niemann 122.
Noltenius 271, 582.
Noquet 258.
Nornal 583.
Notkin 130.

Oertel 177.
Okada 579.
Okuneff 436, 442.
Onodi 266, 560.
van Ordt 177.
Opitz 177.
Ottolenghi 41.
Pantaloni 263.
Panzer 70, 278, 563, 567.
Parker 367.
Paul 361.
Péan 359.
Pel 448, 454.
Pelazzolo 520.
Piaget 458.
Pierce 583.
Piergili 261, 423.
Plique 368.
Pluder 46.
Poget 272.
Politzer 71, 74, 167, 211, 215, 251, 289, 443, 446, 465, 496.
Pollak 307, 467.
Polyák 260, 515.
Postojew 364.
de Pradel 47.
Prausnitz 121.
Przedborski 503.

Rauchfuss 136, 363.
Raugé 318.
von Reder 468.
Redmer 118.
Refslund 177.
Reinhard 31.
Reintjes 448.
Rendu 420.
Réthi 45, 269.
Ribary 42.
Richard 527.
Rieder 177.
Ritter 177.
Rode 122.
Rosenberg 134, 509.
Rosenfeld 133.
Rosenthal 177.
Rostovtzev 263.
Rothenaicher 65, 153.
Russel 362.
Russotravali 267.

Sabrazès 265, 579.
Saint-Hilaire 130.
Saint Clair Thomson 344.
Salzburg 223.
Santi 226, 583.
Saverry 521.
Scafi 522.
Schachtrupp 177.
Schadewaldt 225, 523.
Schäfer 177.

Digitized by Google

Schech **242.**
Scheier 129, **258.**
Schereschewsky 177.
Schichhold 118.
Schiffers 419.
Schmiegelow **115**, 180.
Schmidt, C. J. M. 437.
Schmidt, E. G. L. 121.
Schmidt, K. 408.
Schmidt, M. 127, 314.
Schreiber 121.
von Schrötter, H. 137, **229.**
von Schrötter, L. 469.
Schultes 347.
Schutter 453.
Schwendt **105.**
Schwiecker 121.
Sebileau 264.
Seiffer 121.
Seiffert 359.
Sektorow 358.
Seligmann **9.**
Semon 187, **262.**
Sendziak 46.
Serenin 131, 135.
Sharp **26.**
Sheilds 522.
Shirmunsky 439.
ten Siethoff 38.
Sikkel 34.
Simpson 458.
Skladny 177.
Skrodzki 121.
Spencer 219, 365.
Spengler **311.** 361.
Spiess 181.
Spira 293.
Spurgat 121.
Stabb 220
Starck 177.
Starr 412.
Stein **204, 479.**
von Stein **387.**
Steinbrügge 518.
Steinlechner 360.
Stetter **89, 143.**
Stier 121.
Stipanits 516.
Stoerk 139.
Stucky 418.
Sühring 177.

Thomas 263, 528.
Thomson 218, 344.
Tichow 128.
Tilley 219, 228.
Tischutkin 367.
Tittel 360.
Tsakyroglous **22.**

Uckermann 441, 576.
Ullmann 368, 468.
Urbantschitsch 68, 69, 70, 294, 467, 499, 562.

Vacher 438.
Variot 355, 364, 527, 528.
Vauverts 423.
Vent 177.
Vigot 261.
Vulpius 77.

Wagner 24.
Waldow 121.
Walliczek **155.**
Watten 177.
Westermann 121.
Wilkens 122.
Wilson 354.
Winogradow 368.
Wintermann 177.
Witebsky 118.
Witzel 122.
Wolff **49.**
Wood 362.
Woodward 77.
Wulff 353.

Zapparoli 520.
Zandy 177.
Ziem **482, 529.**
Zschirnt 177.
Zuckerkandl **321, 373, 425.**
Zwaardemaker 39, 452.

Druck von Marschner & Stephan in Berlin S. W.

Digitized by Google

Digitized by Google

Digitized by Google

Fr. Luckhardt Wien phot



geb. 4. August 18[illegible]

Verlag v. O. Coblentz Berlin W.

Photog. Kupfer-Meisenbach Riffarth & Co Bl.

Digitized by Google

FREUNDEN UND VEREHRERN

SEINES HERRN

PROFESSOR Dr JOSEF GRUBER

O. Ö. PROFESSOR UND VORSTAND
DER KLINIK FÜR OHRENKRANKHEITEN
A. D. UNIVERSITÄT WIEN

ZUR ERINNERUNG AN DEN 4. AUGUST 1911

GEWIDMET

VOM VERLAG DER

MONATSSCHRIFT FÜR OHRENHEILKUNDE
(OSCAR COBLENTZ) IN BERLIN W. 35.

Digitized by Google



Digitized by Google

DEN FREUNDEN UND VEREHRERN

DES HERRN

PROFESSOR Dr. JOSEF GRUBER

O. Ö. PROFESSOR UND VORSTAND
DER KLINIK FÜR OHRENKRANKHEITEN
A. D. UNIVERSITÄT WIEN

ZUR ERINNERUNG AN DEN 4. AUGUST 1897.

GEWIDMET

VOM VERLAG DER

MONATSSCHRIFT FÜR OHRENHEILKUNDE
(OSCAR COBLENTZ) IN BERLIN W. 35.

Digitized by Google

Digitized by Google

Wenn der Wanderer ein gut Stück seines Weges zurückgelegt und etwa eine Anhöhe erreicht hat, hält er inne und blickt zurück, im Geiste die überwundene Strecke durchmessend. Und, neue Kraft sammelnd, wendet er seine Blicke vorwärts, bis er, rüstig weiter wandernd, glücklich das erstrebte Ziel erreicht hat.

Im Lebenswege der Menschen bieten sich im Allgemeinen solche Halte- und Wendepunkte durch den Abschluss gewisser Lebensperioden; ganz besonders jedoch in dem Leben von Männern, welche durch die reiche Thätigkeit ihres Schaffensdranges eine hohe Stelle, weiten Wirkungskreis und grossen Einfluss sich errungen.

In eines solchen Mannes Leben ist dieser Haltepunkt nun eingetreten:

Professor Dr. Josef Gruber hat das 70. Lebensjahr vollendet. Da mag sich unser Blick zurückwenden,

Digitized by Google

dieses inhaltsreiche Leben — soweit es dessen akademische Bahn betrifft — zu überschauen.

Josef Gruber, am 4. August 1827 zu Kosolup in Böhmen geboren, absolvierte die medicinischen Studien an der Wiener Universität und wurde daselbst 1855 zum Doctor promoviert. 1855—1860 bildete er sich im k. k. allgem. Krankenhause practisch aus.

Schon während seiner secundarärztlichen Dienstzeit an verschiedenen Abteilungen des Krankenhauses griff Gruber zur Feder und schrieb über chirurgische und dermatologische Themata, so z. B.: „Ueber Harnblasenzerreissung" (Med. Jahrb. der k. k. Gesellsch. d. Aerzte, Wien 1857) — „Ueber den organischen Stoffwechsel syphilitisch Erkrankter unter dem Gebrauche von Mercurialmitteln" (ibid. 1859) — „Zur Pathologie der Hoematokele" (ibid. 1859) u. a., — während er sich gleichzeitig auch autodidaktisch mit Ohrenheilkunde, zu der sich Gruber schon damals besonders hingezogen fühlte, beschäftigte und immer mehr auf diesem Specialgebiete arbeitete und publicierte. Auf Grund dieser Arbeiten habilitierte sich Gruber im Jahre 1863 als Privatdocent für Ohrenheilkunde und wurde Ohrenarzt des k. k. allgem. Krankenhauses, als welchem ihm für ein otiatrisches Ambulatorium zwei Zimmerchen zugewiesen wurden in der rechten Ecke des ersten Hofes, einer für die Geschichte der Ohrenheilkunde gewiss auch „historischen Ecke". Denn

Digitized by Google

hier begann Gruber's erfolg- und segensreiche Lehr- und practische ohrenärztliche Thätigkeit erst recht, und in den verschiedensten med. Zeitschriften erschienen nun Artikel seiner reichen klinischen Beobachtung und über neue Heilmethoden. 1867 publicierte Gruber die bedeutsame Monographie: „Anatomisch-physiologische Studien über das Trommelfell und die Gehörknöchelchen", in welcher er wichtige neue Befunde niederlegte, auf die sich später Helmholtz in seiner „Mechanik der Gehörknöchelchen" bezog. —

Dann erfolgte die Gründung der „Monatsschrift für Ohrenheilkunde" durch Gruber im Vereine mit v. Schrötter, Rüdinger, Voltolini und Weber-Liel, welche seitdem als angesehenes und wichtiges Publicationsorgan für dieses Gebiet und das der verwandten Specialitäten der Nasen-, Rachen- und Kehlkopfkrankheiten functioniert. — 1870 erschien Gruber's grosses „Lehrbuch der Ohrenheilkunde". Diese so wertvollen Leistungen fanden auch ihre Anerkennung darin, dass Gruber 1870 zum ausserordentlichen Professor ernannt wurde. Seinem rastlosen Streben gelang es auch endlich — Dank dem Wohlwollen und der Einsicht der grossen Männer im Professoren-Collegium —, dass für die Ohrenheilkunde im Jahre 1873 eine eigene Stätte systemisiert, die otiatrische Universitäts-Klinik errichtet wurde, für deren Männer-Abteilung (11 Betten) Gruber als Vorstand

Digitized by Google

ernannt worden, während die Weiber-Abteilung Herrn Prof. Politzer als klin. Vorstande zufiel.

Anstossend an die Klinik befindet sich ein Arbeitsstübchen, in das sich Gruber, nachdem Vorlesung und Ambulatorium abgehalten sind, zu stiller und emsiger Arbeit zurückzieht, als deren Frucht eine stets sich mehrende Sammlung instructiver und interessanter anatomischer, pathologisch-anatomischer und hystologischer Gehörorgans-Präparate hervorging, welche mit anderen Unterrichts- und Studienzwecken dienenden Apparaten und Behelfen eine schöne Anlage für ein reichhaltiges Museum bilden.

Rüstig und mit unablässigem Fleisse arbeitete Gruber die Jahre hindurch mit und an dem Ausbau und Fortschritt unseres Specialfaches, doch würde es zu weit führen, wollten wir hier seine Arbeiten einzeln anführen. 1888 erschien Gruber's Lehrbuch der Ohrenheilkunde in zweiter Auflage und später eine Ausgabe desselben in englischer Sprache. Neben den alljährlichen Berichten aus dem Ambulatorium im k. k. allgem. Krankenhause, welche sehr reichliches statistisches Material und eine Fülle interessanter Casuistik enthalten, sind an 150 Aufsätze von ihm veröffentlicht, und es giebt kein Gebiet der Ohrenheilkunde, das dem Schaffen Gruber's nicht Wesentliches verdankt, wie es auch nur wenige Nummern der Monatsschrift für Ohrenheilkunde geben dürfte, in denen sich nicht eine Arbeit Gruber's vorfände.

Digitized by Google

Und wenn wir von seinen Hörern und Patienten sprechen sollten, möchten wir fast mit dem Dichter fragen: „Wer zählt die Völker, nennt die Namen?“ — Von allen Ländern, von allen Seiten kamen sie; die Zahl der ersteren reicht wohl weit ins zweite Tausend, und das klinische Ambulanten-Protokoll verzeichnet zur Zeit No. 91000.

Im Eifer für die Ohrenheilkunde gründete Gruber zur Förderung des wissenschaftlichen Strebens und der Collegialität unter den Ohrenärzten die österreichische otologische Gesellschaft, zu deren erstem Vorsitzenden er gewählt wurde.

Gruber's vielseitiges und wahrhaftiges Wirken fand denn auch Anerkennung. Er ist Besitzer des goldenen Verdienstkreuzes mit der Krone, Commandeur des kgl. griechischen Erlöser-Ordens, Mitglied mehrerer gelehrter in- und ausländischer Vereine. Jm Jahre 1896 erhielt er den Titel ordentlicher ö. Professor und wurde vor kurzem mit dem Orden der eisernen Krone ausgezeichnet.

So ist Gruber ein Mann von festgefügtem, bewährtem Charakter, ernstem, wissenschaftlichem Streben in musterhaftem Fleisse und unentwegter Pflichttreue, ein humaner Arzt und gewissenhafter Lehrer, frei von eitler Popularitätssucht und verdankt, was er an Erfolgen erreicht hat, meist dem eigenen Wirken und Schaffen.

Von dem Unterrichts-Ministerium wurde Gruber noch

Digitized by Google

das sogen. Ehrenjahr bewilligt; aber wiewohl an der Schwelle des Greisenalters ist Gruber noch mit ungeminderter Geistesfrische und jugendlicher Kraft in voller Berufsthätigkeit. Es macht einen erhebenden Eindruck, Gruber in seiner Klinik unter der Menge der ambulanten Kranken, die mit unerschütterlichem Vertrauen, ganzer Hingebung und ehrfurchtsvollem Blick zu ihm, Hilfe und Rettung erhoffend, aufschauen, ordinieren — vor seinen zahlreichen Schülern docieren — und umgeben von einem Stabe geschulter Aerzte, am Operationstische auch den neuesten Heilmethoden, der sogen. Radicaloperation, obliegen zu sehen.

Welche Sympathien er im Kreise seiner Schüler, Freunde und Verehrer geniesst, mag daraus hervorgehen, dass dieselben dem um die Entwickelung der Ohrenheilkunde so hochverdienten Manne ihre Verehrung durch festliche Ueberreichung einer Bronceplaquette mit dem Reliefbildnis des Jubilars zum Ausdruck bringen.

Uns drängt es, dem Begründer, Redacteur und fleissigsten Mitarbeiter der Monatsschrift für Ohrenheilkunde den Zoll innigsten Dankes und hoher Verehrung in diesen Zeilen niederzulegen. Möge es dieser Zeitschrift noch lange vergönnt sein, mit Gruber's Namen und Feder geziert zu werden!

Digitized by Google

Monatsschrift für Ohrenheilkunde

sowie für

Kehlkopf-, Nasen-, Rachen-Krankheiten.

Organ der Oesterr. Otologischen Gesellschaft.

(Neue Folge.)

Mitbegründet von weil. Prof. Dr. N. Rüdinger, Prof. Dr. R. Voltolini und weil. Prof. Dr. Fr. E. Weber-Liel

und unter Mitwirkung der Herren

Docent Dr. **E. Baumgarten** (Budapest), Hofrath Dr. **Beschorner** (Dresden), Prof. Dr. **Ganghofner** (Prag), Docent Dr. **Gomperz** (Wien), Dr. **Heinze** (Leipzig), Dr. **Hopmann** (Cöln), Prof. Dr. **Jurasz** (Heidelberg), Dr. **Keiler** (Cöln), Prof. Dr. **Kiesselbach** (Erlangen), Prof. Dr. **Kirchner** (Würzburg), Dr. **Koch** (Luxemburg), Dr. **Law** (London), Docent Dr. **Lichtenberg** (Budapest), Dr. **Lublinski** (Berlin), Dr. **Michel** (Cöln), Docent Dr. **Moldenhauer** (Leipzig), Docent Dr. **Onodi** (Budapest), Docent Dr. **Paulsen** (Kiel), Dr. **A. Schapringer** (New-York), Dr. **Schäffer** (Bremen), Dr. **E. Stepanow** (Moskau), Prof. Dr. **Störck** (Wien), Prof. Dr. **Strübing** (Greifswald), Dr. **Weil** (Stuttgart), Dr. **Ziem** (Danzig)

Herausgegeben von

Prof. Dr. JOS. GRUBER Wien. **Prof. Dr. v. SCHRÖTTER** Wien. **Prof. Dr. PH. SCHECH** München.

Prof. Dr. E. ZUCKERKANDL Wien.

Dieses Organ erscheint monatlich in der Stärke von 3 bis 3½ Bogen. Man abonnirt auf dasselbe bei allen Buchhandlungen und Postanstalten des In- und Auslandes.
Der Preis für die Monatsschrift beträgt 12 R.-M. jährlich; wenn die Monatsschrift zusammen mit der Allgemeinen medicinischen Central-Zeitung bestellt wird, nur 8 R.-M.

Jahrg. XXXI. **Berlin, Januar 1897.** **No. 1.**

I. Originalien.

Bemerkungen über den Canalis caroticus mit Bezug auf practische Ohrenheilkunde.

Von

Prof. Dr. **Jos. Gruber.**

Nicht leicht wird man im thierischen Organismus in der Nachbarschaft eines kleinen Raumes so bedeutende Nerven, und namentlich so grosse Gefässe angeordnet finden, wie dies bei der Trommelhöhle der Fall ist. Hart an ihrer oberen und hinteren Grenze finden wir den Canalis Fallopii mit dem durch ihn verlaufenden Nervus facialis; von der Schädelhöhle her ist ihm an manchen Schläfebeinen der Sinus sigmoideus der harten Hirnhaut bis auf wenige Millimeter nahe gerückt; hart an ihrer unteren Wand finden wir den oft sehr mächtig entwickelten, ja sogar diese Wand zuweilen durchbohrenden Bulbus venae jugularis; und vor diesem beginnt im Foramen caroticum der Canalis caro-

Digitized by Google

ticus, durch den die Carotis interna ihren Weg nimmt, und der in seinem bogenförmigen Verlaufe nach oben, vorne und medial mit seiner hinteren Wand zugleich die Trommelhöhle, so weit sie nach vorne hin knöcherne Wand besitzt, begrenzt.

Dass eine solche anatomische Anordnung in der practischen Ohrenheilkunde ihre Berücksichtigung finden musste, versteht sich von selbst.

In der That sind die meisten der in Betracht kommenden Gebilde nach dieser Richtung von hervorragenden Forschern zum Gegenstande eingehenden Studiums gemacht worden, und ich brauche wohl nur auf die lehrreichen Arbeiten von Schwartze und Eiselt über den Sinus sigmoideus[1]), auf die ebenso ausgezeichneten, in dieser Monatsschrift veröffentlichten Arbeiten von Zuckerkandl[2]) und Rüdinger[3]) über das Verhalten desselben Blutleiters und des Foramen jugulare[4]), ferner auf die von mir selbst[4]), sowie von meinem ehemaligen, leider dem Leben zu früh entrissenen Hörer Dr. Hauerwas publicirten Aufsätze[5]) hinzuweisen, um das Gesagte zu erhärten.

Ungleich weniger Aufmerksamkeit wendete man bis jetzt dem im Felsentheile verlaufenden Canalis caroticus zu, obwohl auch hier Anomalien vorkommen, die, wie mir scheint, nicht minder wichtig sind, wie die an den früher genannten Gebilden beschriebenen, und auf einige derselben aufmerksam zu machen, ist der Zweck dieser Zeilen.

Betrachten wir an einem normal entwickelten Schläfebeine eines Neugeborenen den Canalis caroticus, so finden wir, dass er schon um die Zeit seine Bogenform bekundet, dass er jedoch vom vorderen Abschnitte des Promontoriums ziemlich abgegrenzt erscheint. — An einem gut entwickelten Schläfebein des Erwachsenen (s. Fig. 1) ist das Verhältniss dasselbe; die hintere Wand des knöchernen Canals schiebt sich von unten her an der vordersten Grenze des Promontorium nach aufwärts und das Promontorium selbst bleibt lateral mit seiner ganzen Oberfläche frei. Wenn man an einem solchen Felsentheile die innere Trommelhöhlenwand betrachtet, markirt sich der Verlauf des Canalis caroticus nicht weiter, er beeinträchtigt weder den Raum der Trommelhöhle, noch die Form des Promontoriums. Wenn man, sei es am Lebenden, sei es an einem der Leiche entnommenen Schläfebeine, das Trommelfell untersucht, kann man, wenn nicht andere Hindernisse entgegenstehen, durch dasselbe auch ganz genau die Grenze des Promontorium nach vorne hin unterscheiden, indem vor und unter diesem, wegen des grösseren Abstandes der inneren Trommelhöhlenwand vom Trommelfell, dieses auch dunkler erscheint.

Dieser normalen Beschaffenheit des Canalis caroticus entgegen finden sich individuelle Verschiedenheiten, ja so hochgradige Abweichungen, dass sich dieselben nicht blos in diagnostischer Beziehung geltend machen können, sondern dass deren Uebersehen, namentlich wenn es sich um operative Eingriffe handelt, sehr üble Folgen haben könnte.

---

[1]) Archiv f. Ohrenheilk. 1873.
[2]) Monatsschrift f. Ohrenheilk. etc. 1873.
[3]) Monatsschrift f. Ohrenheilk. etc. 1875.
[4]) Wiener med. Wochenschr. 1867 und Monatsschr. f. Ohrenh. etc. 1876.
[5]) Monatsschrift f. Ohrenheilk. etc. 1880.

Digitized by Google

Bei Durchmusterung einer grösseren Anzahl kindlicher Schläfebeine kann man schon die Beobachtung machen, dass

1) der Bogen, den der carotische Canal im Felsentheile beschreibt, verschieden starke Biegung zeigt, und

2) dass er nicht immer an allen Stellen gleich weit ist.

Namentlich zeigt sich der Canal nach hinten und aussen, also gegen die Trommelhöhle hin, sehr oft partiell ausgebuchtet und erweitert, so dass er an seinem oberen Endstücke zuweilen enger erscheint, als an seiner grössten Biegung.

Dieselben individuellen Verhältnisse, meist aber in viel ausgeprägterem Maasse entwickelt und verhältnissmässig auch häufiger, findet man auch an den Schläfebeinen von Erwachsenen, und es ist gewiss von Interesse, diese Bildungsanomalien in ihrer Bedeutung näher zu studiren.

Wenn man die Form dieser Ausbuchtung an Schläfebeinen von Erwachsenen genauer untersucht, bekommt man die Gewissheit, dass dieselbe mitunter auch erworben ist. Dafür spricht nämlich die allmähliche Verdünnung der hinteren knöchernen Wand des Canals, welche dann am Scheitel der Bucht immer mehr transparent erscheint, so dass es kaum gewagt ist, kleinere Löcher an diesen Stellen als das Product solcher, vielleicht durch die Thätigkeit des Gefässes erzeugten Knochenusur aufzufassen[6]).

Es liegt in der Natur der Sache, dass, wenn die Krümmung des Canals durch die Form und den Verlauf des Gefässes in der früher beschriebenen Weise modificirt wird, besonders der mehr nachgiebige Theil der hinteren Wand sich dieser Form leichter anpasst. Dementsprechend sehen wir auch jenen Theil der hinteren Wand, welcher frei in die Trommelhöhle sieht, dieser Krümmung zumeist nachgeben, und es entstehen auf die Weise knöcherne Vorsprünge gegen die Trommelhöhle hin, welche nicht nur ihre Lichtung verengen, sondern sich auch in anderer Beziehung geltend machen können.

Vor mir liegt eine grosse Anzahl derartiger Schläfebeine. Die in Rede stehende Anomalie ist in verschiedenem Grade entwickelt. Bei den meisten kann man wohl annehmen, dass sie ohne pathologische Bedeutung sind; in einzelnen Fällen jedoch ist diese abnorme Bildung so hochgradig, dass sie in mannigfacher Beziehung störend sein kann und demnach gekannt sein muss. In den nebenstehenden Abbildungen ist ein normales Schläfebein (Fig. 1) und ein solches (Fig. 2), an welchem der Canalis caroticus fast das ganze Promontorium deckt, dargestellt. Zwischen diesen beiden Extremen liegt eine grosse Reihe von Entwicklungsgraden, die sich der Leser leicht vergegenwärtigen kann.

Raumverengung allein ist es nicht, durch welche ein derartiges excessives Eindringen der hinteren Wand des Canalis caroticus in die Trommelhöhle nachtheilig ist, obwohl auch sie, namentlich bei exsudativen Mittelohrprocessen, sehr zur Erhöhung der subjectiven Erscheinungen beitragen kann. Vielmehr sind es andere und viel wichtigere

---

[6]) Vergl. die Publicationen von A. Friedlowsky (Monatsschr. f. Ohrenheilkunde 1868, No. 9) und Zuckerkandl (Monatsschrift für Ohrenheilkunde 1874, No. 7).

Digitized by Google

Fig. 1.

Schläfebein, von der lateralen Fläche besehen.

S — Schuppe, pm — Warzenfortsatz, z — Jochfortsatz, fc — Foramen caroticum, tE — Tuba Eustachii, fr — Nische des Foramen rotundum. fo — Foramen ovale, zwischen den beiden letzteren nach vorne hin das Promontorium.

Fig. 2.

Felsen- und Warzentheil des Schläfebeins nach Wegnahme des Schuppen-Paukentheiles.

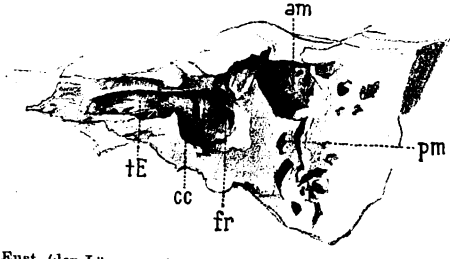

tE — Tuba Eust. (der Länge nach offen), cc — Canalis caroticus, dessen oberes Segment das Promontorium zum Theile deckt, fr — Nische des For. rotundum, pm — Processus mastoideus, am — Antrum mastoideum.

Digitized by Google

Momente, welche in Betracht kommen und deren einige ich kurz erwähnen will.

Wie schon oben angedeutet wurde, kann eine solche Ausbauchung des Canals das Bild des normalen Trommelfells merklich beeinflussen und leicht zu einer irrthümlichen Diagnose führen. Bei einer Einwärtswanderung des Trommelfells kann dieses an Stellen, wo es sonst wegen der grösseren Entfernung der inneren Trommelhöhlenwand mit dieser nicht leicht in Berührung kommen kann, dieselbe sehr bald erreichen und es kann bei längerem Contact an diesen Stellen Synechie entstehen.

Da der Canalis caroticus in solchen Fällen zum Theile auf dem Promontorium aufgelagert erscheint, so ist es leicht denkbar, dass die Pulsation des in ihm verlaufenden grossen Gefässes die Endigungen des Nervus cochlearis erregt und dass dadurch bei sonst ganz normalem Gehörorgan pulsirende oder andere Gehörsempfindungen ausgelöst werden.

Fig. 3.

Hinterer Abschnitt der Schläfebeinpyramide nach Wegnahme der Schuppe und Paukenrinne, von lateralwärts gesehen.

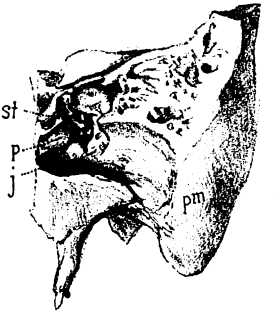

pm – Processus mastoideus, st — Stapes im Foramen ovale, p — Promontorium, j – Eminentia jugularis an der unteren Paukenhöhlenwand.

Wenn wir bedenken, wie oft pulsirende Geräusche, für die wir sonst keine Ursache finden, plötzlich aufhören, wenn die Carotis am Halse comprimirt wird, um allsogleich wiederzukehren, wenn der Druck nachlässt, so können wir gewiss die Vermuthung nicht abweisen, dass bei einem Theile solcher Kranken ein Verhältniss obwalten mag, wie ich es geschildert habe.

Wahrhaft verhängnissvoll aber könnte das Ausserachtlassen der Möglichkeit eines solchen Verhaltens des Canals werden, wenn es sich um operative Eingriffe handelt. Die einfache Paracentese des Trommelfells, im vorderen unteren Quadranten geübt, könnte in einem solchen Falle, wenn das Instrument tiefer eindringt und die Wand des Canals sehr dünn ist, leicht in diesen dringen und eine Blutung herbeiführen, der man gewiss nur sehr schwer und erst durch grosse operative Eingriffe Herr werden könnte.

Digitized by Google

Aehnliche Anomalien finden sich ja bekanntlich auch am Sulcus jugularis, und die dadurch entstandenen Erhebungen der unteren Trommelhöhlenwand (vergl. Fig. 3j) beengen die Trommelhöhle geradeso von hinten unten, wie die am Can. caroticus diese Höhle von vorne und unten verengen, und dass eine Verletzung der in Rede stehenden Gefässe bei der Paracentese des Trommelfells thatsächlich vorkommen kann, beweisen ein von mir operirter Fall und ein zweiter, der an der Klinik von Schwartze vorkam. In beiden Fällen wurde die Paracentese lege artis am hinteren Segmente ausgeführt, dabei der vorgedrängte Bulbus venae jugularis incidirt und es konnte die Blutung erst gestillt werden, nachdem die Kranken einen ziemlich bedeutenden Blutverlust erlitten hatten. Für jetzt und alle Zukunft werden die Anomalien, die ich am Canalis caroticus kennen gelernt habe, mir bei der Paracentese am vorderen Segmente des Trommelfells in Erinnerung bleiben und sie sind für mich ein Grund mehr, meinen Grundsatz, wo nur möglich bei exsudativen Mittelohrprocessen die Paracentese am hinteren Segmente des Trommelfelles auszuführen, kräftig zu stützen.

Ueber Thyreoidinbehandlung bei adhäsiven Mittelohrprocessen.

Von

Dr. G. Brühl,

Hospitant der Ohrenklinik des Herrn Prof. Politzer.

Mehrfache Beobachtungen von Schwerhörigkeit bei Myxödematösen und bedeutende Besserung derselben durch die Schilddrüsentherapie bewogen Vulpius[1]), Versuche mit Schilddrüsenpräparaten bei Schwerhörigen überhaupt zu machen; er sah damit gute Resultate bei „hyperplastischen Mittelohrprocessen", besonders bei denen, welche „durch Trübung, Verdickung und Steifheit oder schwielenartige Beschaffenheit des Trommelfells mit wesentlicher Beschränkung in der Beweglichkeit der Gehörknöchelchen" characterisirt sind. Bei den therapeutischen Versuchen, die ich auf der Klinik des Herrn Prof. Politzer mit den von der Firma Burroughs, Wellcome (London) gelieferten Schilddrüsentabletten angestellt habe, bin ich zu folgenden Resultaten gekommen:

Von 21 Patienten, 13 männlichen und 8 weiblichen, im Alter von 20—40 Jahren, blieben 18 in dauernder Behandlung und Beobachtung; alle boten folgenden Symptomencomplex: hochgradige Schwerhörigkeit für Acumeter, laute und Flüstersprache bei weitem, meist trockenem äusseren Gehörgange und mehr oder minder negativem Trommelfellbefunde (bei 6 ist eine Hyperämie der Promontorialwand verzeichnet). Stimmgabelbefund: Weber meist im Kopf, Rinne negativ, Kopf-

[1]) Archiv f. O., Bd. 41, Heft 1.

Digitized by Google

knochenleitung verlängert, hohe Töne meist gut, tiefe nicht gehört. Nasenrachenraum ohne wesentliche Veränderungen; Tube gut durchgängig; nach der Luftdouche keine Hörverbesserung; subjective Geräusche in 13 Fällen; als Ursache der Erkrankung wird in 2 Fällen starke Gemüthsbewegung angegeben; erbliche Belastung in 9 Fällen; Dauer der Erkrankung von 3—13 Jahren (in 1 Fall angeblich 2 Monat); Schilddrüse in 4 Fällen palpabel.

Von diesen 16 Fällen blieben 8 bei einer Behandlungsdauer und Beobachtung von 6—8 Wochen subjectiv wie objectiv unverändert; ich bezeichnete dabei unbedeutende Hörverbesserungen nicht als Erfolg. Von den übrigen 8 Fällen sind 2 trotz scheinbarer Besserung nach zu kurzer Beobachtungsdauer ausgeblieben. Von den 6 bleibenden zeigten 2 ein normales, 2 ein Trommelfell mit Durchscheinen der hyperämischen Promontorialwand, 2 ein getrübtes Trommelfell mit einer durchschnittlichen Erkrankungsdauer von 3 Jahren. In 4 dieser Fälle ist der Erfolg befriedigend, in 2 ein sehr guter gewesen, da sowohl subjectives Besserbefinden, wie eine bedeutende constante Hörverbesserung (von $^1/_2$ m bis 7 m für laute Sprache, von 10 cm bis über 100 cm für Acumeter) beobachtet wurde. Während der Zeit der Behandlung wurde kein anderes Heilverfahren angewandt, die Hörprüfungen 1 Mal wöchentlich unter möglichster Vermeidung aller Fehlerquellen vorgenommen. Eine Aenderung im Stimmgabelbefund ist niemals eingetreten; den Gellé'schen Versuch, um festzustellen, dass der anfänglich negative Ausfall durch die Therapie etwa positiv werden sollte, habe ich nicht verwerthen können. Ich begann die Behandlung mit 1 Pastille täglich, steigerte in der 2. Woche bis 3 Pastillen, machte nach ca. 4 Wochen eine längere Pause, um dann noch einmal die Kur zu beginnen. Unangenehme Erscheinungen des Thyreoïdismus habe ich bei einer Gesammtverabreichung von ca. 2000 Pastillen nicht gesehen; dass während der Behandlung Allgemeinbefinden, Herz und Nieren beobachtet werden müssen, ist selbstverständlich. Als Contraindication gelten Herzerkrankungen; zu den physiologischen Erscheinungen der Schilddrüsenfütterung gehören Kopfschmerzen, Gliederreissen, Polyurie[2]), Vermehrung der Stickstoff-, Phosphat-, Chloridausscheidung, Gewichtsabnahme.[3])

Wenn auch im Interesse der Patienten bei einer bisher erfolglosen Therapie jeder diesbezügliche Versuch gerechtfertigt ist, möchte ich mir doch erlauben, die theoretisch möglichen Hypothesen über die Wirkungsweise der Schilddrüsenbehandlung bei Mittelohrprocessen zu besprechen. Entweder wirkt das verwandte Präparat auf den localen Process wie die von Politzer empfohlenen Jodpräparate, oder es besteht ein Zusammenhang zwischen Function resp. Ausfall der Schilddrüse mit dem Gehörorgan.

Durch Baumann[4]) wurde als „specifisch wirksame Substanz in der Schilddrüse" eine organische Jodverbindung, das Thyrojodin, er-

---

[2]) Leichtenstern: Deutsche med. Wochenschrift 1893, No. 49 u. 50, 1894, No. 11.

[3]) Nach Buschan: Ueber Myxödem und verwandte Zustände.

[4]) Baumann: Münch. med. Wochenschr. 1896, No. 14.

Digitized by Google

kannt, und es wäre denkbar, dass die Schilddrüsenpräparate (1 g Thyrojodin = 0,3 mg Jod) durch ihren Jodgehalt die Adhäsionen des Mittelohrs beeinflussten. Jod gilt ja als vorzügliches Resorbens für pathologisches, nicht organisches Bindegewebe, sowie die Rückstände chronischer Entzündungen. Bei einer rechtzeitig eingeleiteten Jodtherapie, wo es noch nicht zur Schwartenbildung im Mittelohre gekommen ist, sondern noch Schwellungs- und Wucherungszustände bestehen, können die aus den Rundzellen hervorgegangenen Fibroblasten und das von ihnen gebildete Keimgewebe zerfallen und resorbirt werden. Andererseits weisen die Erscheinungen von Seiten des Gehörorgans bei Myxödem auf einen Zusammenhang zwischen Schilddrüse und Ohr; es wurden Schwerhörigkeit bei normalem[5]) und getrübtem Trommelfelle, Schuppung des äusseren Gehörganges und des Trommelfells[5]), Sistiren der Ceruminal-, Schweisssecretion, Taubstummheit bei Struma[6]) beobachtet. Die Schilddrüse ist mit den verschiedensten Erkrankungen in Beziehungen gebracht worden; ausser dem sicheren Zusammenhang mit Myxödem und sporadischem Cretinismus ist eine Beziehung des Fortfalls der Schilddrüsensecretion bei der Basedowschen Krankheit, der Tetanie, der Acromegalie, Rachitis, Sclerodermie, Adipositas, Hautkrankheiten behauptet und bei einem Theil dieser Erkrankungen mit gutem Erfolg die Schilddrüsentherapie eingeleitet worden.[7]) Für die Mittelohrerkrankungen ist es bemerkenswerth, dass die hyperostotischen Bildungen bei der Acromegalie unbeeinflusst blieben, dass dagegen einfache hyperplastische Bindegewebswucherungen, wie sie im parenchymatösen Struma[8]) besonders bei jüngeren Patienten und bei Uterusfibromen[9]) vorkommen, zum Rückgang gebracht wurden.

Indicirt möchte ich den Versuch einer Schilddrüsentherapie bei denjenigen Mittelohrprocessen halten, bei welchen man noch rückbildungsfähige Veränderungen annehmen kann; bei der von Politzer beschriebenen Knochenneubildung an der Labyrinthkapsel dürfte man nur in den Anfangsstadien bei noch intactem Labyrinth einen Versuch machen; vor Allem wichtig ist es, das Verhalten der Schilddrüse und des Gesammtorganismus bei diesen Mittelohrerkrankungen zu beachten.

Zum Schluss gestatte ich mir, Herrn Prof. Politzer für die liebenswürdige Ueberlassung des Krankenmaterials und freundliche Unterstützung bei meinen Untersuchungen ergebensten Dank zu sagen.

---

[5]) Schotten: Ibidem 1893, No. 51, 52.
[6]) Bircher: Endem. Kropf und seine Beziehungen zur Taubstummheit und Cretinismus.
[7]) Nach Buschan l. c.
[8]) Reinholdt: Ueber Schilddrüsentherapie bei kropfleidenden Geisteskranken. Münch. med. Wochenschrift 1895, No. 52.
[9]) Jouin: Du traitement des fibromes de l'utérus. Bullet. med. 1896.

Digitized by Google

Ueber periodische Luftverdünnung im äusseren Gehörgange.

Nach einem Vortrage,
gehalten in der otiatrischen Abtheilung der 68. Versammlung deutscher Naturforscher und Aerzte in Frankfurt a. M.

von

Dr. **H. Seligmann**, Frankfurt a. M.

I.

Zur Diagnose der Stapesankylose bedürfen wir zweier Symptomencomplexe: desjenigen der behinderten Schallleitung und desjenigen der normalen Beweglichkeit des sichtbaren Theiles des Mittelohres. Indem nun auch ich, wie dies wohl allgemein geschieht, den Siegle'schen Trichter zur Prüfung der letzteren anwandte, machte ich auch wieder die schon lange bekannte Erfahrung, dass die Anwendung der periodischen Luftverdünnung im äusseren Gehörgang, wie sie mit diesem Apparate hervorgebracht wird, öfter wiederholt ein schätzbares Palliativum (Schwartze[1]) bei manchen Arten von quälenden subjectiven Gehörsempfindungen sei. Und zwar schien mir die Wirkung in dieser Hinsicht um so auffallender, je schneller die Luftverdünnungen im äusseren Gehörgang aufeinander folgten. Da setzte nun die Erlahmung der Hand einer intensiven Steigerung bald eine Grenze, und ich dachte darauf, die manuelle Behandlung des Siegle's durch eine maschinelle zu ersetzen.

Der Besitz kleiner transportabler Accumulatoren, wie ich sie im Jahre 1890 veröffentlicht habe[2]) und die seither zu meiner Freude sich in dem otologisch-laryngologischen Instrumentarium sehr zahlreicher Collegen einen Platz eroberten, liess als Triebkraft die Electricität als die bequemste erscheinen. An Stelle des Ballons des S.'schen Instrumentes trat ein Cylinder, der einerseits durch einen langen Schlauch mit dem Siegle'schen Trichter verbunden wurde und so den luftverdünnenden Raum darstellte, andererseits mit der Kolbenstange auf der Achse eines kleinen Motors im rechten Winkel aufsass. Da die Befestigung der Kolbenstange eine excentrische ist, so bewegen die Drehungen des Motors den Kolben aus und ein und verdünnen so die Luft, wenn der Kolben bei Beginn der Bewegung an der Innenwand des Cylinders aufsitzt. Der Motor wird durch einen 6zelligen Accumulator getrieben, und kann die Zahl der Luftverdünnungen je nach Einschaltung der Zellenzahl beliebig gesteigert werden; ausserdem dient der Kaustikrheostat noch zur Regulirung der Drehungszahl in der Minute. Bei drei Zellen und völlig eingeschaltetem Widerstand beträgt die Zahl der Luftverdünnungen ca. 120 in der Minute; nur durch Ausschalten des Drahtwiderstandes kann diese Zahl langsam oder schneller bis auf 1000, und dann durch Hinzunahme der übrigen drei Zellen auf 2000 gebracht werden. Steht beim Gebrauch der Motor auf dem

[1]) Archiv f. Ohrenheilk. VII, 44.
[2]) Therapeut. Monatshefte 1890, No. 12.

Digitized by Google

Tische, so verursacht er ein dröhnendes Geräusch, das den Patienten nicht angenehm erscheint; man hängt deshalb den Apparat zweckmässig an einem Stativ oder an der Wand auf.

Wenn ich noch hinzufüge, dass durch Verstellung der Kolbenstange auf der Achse der Hub derselben und damit das benutzte Luftquantum beliebig vergrössert werden kann, so glaube ich, dass sich der Leser von der Wirkungsweise des Apparates wohl eine deutliche Vorstellung machen kann. Wird der Kolben bis an's Ende des Cylinders geschoben und nun der Trichter luftdicht in den Gehörgang eingesetzt, so bewegt sich in dem Augenblicke, wo der Strom eingeschaltet wird, der Kolben und gleichzeitig das Trommelfell nach aussen und dann wieder nach innen, wie bei der Application des Siegle'schen Trichters, und dies geht so weiter, so lange der Motor sich dreht, wie man bei der Otoscopie deutlich beobachten kann.

II.

Die Fertigstellung dieser kleinen Maschine, die von dem Electrotechniker Tympanovibrator getauft wurde, ermöglichte mir nunmehr, die periodische Luftverdünnung in jeder Zahl und Schnelligkeit, die hier benöthigt wurden, an den Kranken anzuwenden. Ich begann nun ihre Wirkung bei den mannigfaltigsten Formen von Ohrenleiden zu erproben. Nicht wahllos freilich, das zeigten baldige Versuche, sondern nur an solchen Fällen liess sich das Verfahren benutzen, welche a priori dazu geeignet schienen. Denn wir werden wohl nicht fehlgehen, wenn wir die Wirkung des Apparates der passiven Bewegung erkrankter Gelenke gleichstellen und demgemäss frische Entzündungen von vornherein von der Behandlung ebenso ausschliessen, wie wir von der geringen Kraftentfaltung eine nennenswerthe Wirkung auf ältere Ankylosen und straffe Synechien nicht erwarten dürfen. Frischere Infiltrationen an der Membrana tympani und der Kette der Ossicula beim Ablauf von Eiterungen, die vom Politzer'schen Verfahren nicht beeinflusst werden, geben, dies will ich hier vorausschicken, die trefflichsten Objecte behufs baldiger Herstellung normaler Hörschärfe mittelst dieser Therapie ab.

Am leichtesten dürften einige Beispiele die Art der Anwendung und den Zweck des Apparates erläutern. Ich wähle dazu in erster Linie die Gattung der Stapesankylosen, weil gerade hier schon seit Langem die Methode verwendet wird und bis in die neueste Zeit immer wieder günstige Resultate veröffentlicht werden. Beginnt man bei Sclerotischen mit einer Drehungszahl von ca. 100 in der Minute, nachdem man den Trichter gut eingesetzt hat, so erklären die Meisten, nach ca. 1—2 Minuten ein sehr angenehmes Gefühl im Ohr zu empfinden. Besonders in denjenigen Fällen wird diese Angabe gemacht, wo die Luftdouche ohne Erfolg ist oder die Schwerhörigkeit steigert; insbesondere das lästige Verstopfungsgefühl schwindet rasch. Ich pflege nach ca. zwei Minuten eine kleine Pause eintreten und dann die Umdrehungszahl zunehmen zu lassen. So wird die Procedur 3—4 Mal wiederholt, bis ich bei 800—1000 Umdrehungen angelangt bin; höher gehe ich nicht.

Digitized by Google

In allen Fällen, wo Sausen besteht und eine stärkere Nerventaubheit ausgeschlossen werden kann, tritt nun mit einer Sicherheit, die diese Erscheinung als Regel aufstellen lässt, nach einer solchen Sitzung ein sofortiges Aufhören der subjectiven Gehörsempfindungen ein. Jeder Patient erklärt, sein Sausen, ob stark oder schwach, hoch oder tief, sei verschwunden. Der weitere Verlauf gestaltet sich nun verschieden. In den ganz früh zur Behandlung kommenden Fällen genügen oft einige wenige Applicationen zur völligen Beseitigung des Geräusches. Es ist aber bei der Stapesankylose nur die bedeutende Minderheit der Kranken in dieser glücklichen Lage; die meisten Pat. erzählen bei der nächsten Consultation, dass ihr Sausen wiedergekehrt sei, manchmal bald, manchmal später, in den typischen Fällen nach etwa 10 Minuten. Prognostisch lassen sich indess nach der Zeit der Wiederkehr die Fälle nicht classificiren: während einmal Solche, deren Geräusch sich rasch wieder einstellte, schliesslich dasselbe ganz verlieren, bleibt es bei Anderen trotz längerer Pause dauernd. Periodisch auftretende Geräusche werden im Allgemeinen eher bleibend günstig beeinflusst als continuirliche; vorübergehend, das möchte ich nochmals betonen, hört es aber bei allen Patienten auf.

Diesem constanten Einfluß auf die subjectiven Gehörsempfindungen gegenüber besitzt dieses Verfahren bei der Stapesankylose als ebenso constant eine zweite Eigenschaft: das Fehlen jeder Einwirkung auf die Hörstörung. Ich möchte das hier ganz besonders hervorheben. Ich habe den Apparat im Jahre 1893 anfertigen lassen und habe ihn sine ira et studio bis heute in Benutzung; ich habe viele Fälle Jahre lang damit geprüft: stets mit demselben schliesslichen Resultat. Gerade bei der Sclerose sind von verschiedenster Seite und bis in die letzten Wochen hinein immer wieder mittelst der Luftverdünnung angeblich bleibende Erfolge in Bezug auf die Hörweite veröffentlicht worden. Man erlasse mir die Literaturangaben; wer unsere periodischen Zeitschriften gelesen hat, weiss sie leicht wieder zu finden. Ich bin mit meinem Instrumente nicht so glücklich gewesen, wie jene Herren. Und doch dürfte die Ursache wohl kaum in der Construction des Instrumentes liegen. Allerdings haben Andere mit einer Saugpumpe von grösserem Luftvolumen oder sonst grösserer Saugkraft gearbeitet. Indessen glaube ich nicht, dass hierdurch eine stärkere Wirkung in der Hinsicht hervorgebracht wird, dass Trommelfell und Ossicula grössere Bewegungen ausführen und etwa dadurch der Steigbügel mobilisirt würde; denn es ist bekannt, dass das Trommelfell eine ganz bestimmte Excursions- und Incursionsfähigkeit hat[3]), die es nicht überschreiten kann. Wirkt der Luftdruck über diese hinaus, so müssten Gewebstrennungen eintreten. Wahrscheinlicher aber ist, dass, da der Trichter im Gehörgang niemals absolut luftdicht eingesetzt werden kann, neben demselben Luft eingesaugt wird, sobald das Trommelfell seinen höchsten Stand der Auswärtsbewegung erreicht hat, und deshalb auch bei Verwendung stärkerer Saugpumpen keine Extravasate eintreten, wie auch ich sie bei Verwendung letzterer niemals beobachten konnte. Es ist deshalb zwecklos, grössere Saugkraft anzuwenden,

[3]) Bezold, Archiv f. Ohrenheilk. XVI, 1.

Digitized by Google

und es ist nicht wahrscheinlich, dass hierdurch ein anderer Erfolg als der oben bezeichnete erreicht werden könnte. Ich darf daher annehmen, dass das von mir zu diesen Versuchen verwendete Instrument allen anderen bisher zur Verwendung periodischer Luftverdünnung im Gehörgang construirten mindestens ebenbürtig, wenn nicht überlegen ist, und dass ich daher für meine Resultate die gleiche Würdigung in Anspruch nehmen darf wie Jene. Diese Resultate fasse ich für die Stapesankylose dahin zusammen, dass die periodische Luftverdünnung im äusseren Gehörgange niemals eine Einwirkung auf die Hörweite hat, wohl aber die subjectiven Gehörsempfindungen dauernd oder vorübergehend beseitigen kann.

Ein weiteres Beispiel der Anwendung des mit dem Motor betriebenen Siegle'schen Trichters ist das Vorhandensein von Adhäsionen in der Paukenhöhle. Hier ist der Apparat vortrefflich an seinem Platze. Man kann in Ruhe die ausgiebigen Bewegungen der Membrana tympani verfolgen, und ihre Störungen werden ebenso deutlich sichtbar, als die normalen Excursionen. Leicht ist auch der Vergleich mit dem gesunden Trommelfell, falls ein solches vorhanden, anzustellen, da die Manipulation unschädlich und fast stets schmerzlos auch da verwendbar ist.

Endlich führe ich im Gegensatze zu den Sclerosen die Residuen acuter und subacuter Eiterungen an, wo nicht nur etwaige Geräusche, sondern ganz besonders das Hörvermögen günstig beeinflusst wurde. Als Zeitpunkt der Application wähle ich nach vielen Versuchen den Moment, wo die Paukenhöhle trocken, aber noch geröthet ist. Selbstverständlich darf die Application keinen Schmerz erzeugen. Ist hier das Politzer'sche Verfahren erfolglos, so beginne ich die Behandlung mit meinem Instrumente. Die Hörweite steigt oft schon in der ersten Sitzung um 20—30 cm, meist etwas langsamer und sehr allmählich. Die Dauer, innerhalb welcher die Norm, oder wenigstens der erreichbare Theil der Norm wieder erlangt ist, ist verschieden; je längere Zeit seit Versiegen der Eiterung vergangen ist, um so mehr Sitzungen sind nöthig. Die Intervalle zwischen den letzteren können beliebig, am besten zwei Tage, genommen werden. Die günstigsten Formen bezüglich der Prognose sind hier die offenen trockenen Perforationen. Durch diese hindurch sieht man vielfach Bewegungen an der Labyrinthwand während der Procedur. So habe ich u. A. augenblicklich eine Patientin in Behandlung, die eine Perforation genau gegenüber dem Steigbügel hat. Hammer und Trommelfellrest ist intact, Ambossschenkel scheint zu fehlen (der Rand der Perforation deckt die Stelle), am oberen Rande der Perforation sieht man deutlich das Steigbügelköpfchen und die Stapediussehne. Beide hüpfen bei jeder Luftverdünnung in die Perforation hinein, um bei jedem Rückgang des Kolbens wieder ihren ursprünglichen Platz einzunehmen. Ich führe als Beispiel hier den Erfolg an: Patientin kam am 5. October zum ersten Mal in Behandlung. Mittelohr trocken, aber geröthet. Hörweite Flüstersprache 1 m. Luftdouche, künstliches Trommelfell ohne Effect. Luftverdünnung erzeugt beim ersten Mal eine kaum nennenswerthe Steigerung, die aber mit jeder neuen Application zunimmt: bei der siebenten Sitzung Hörweite 4 m, bei der achten 4,7 m, heute (9. October

Digitized by Google

1896) 5,5 m. Periodische spontane Besserungen der Hörweite sind früher nicht beobachtet worden.

Ich schliesse diese kleine Veröffentlichung und darf vielleicht hoffen, dass der Apparat sich gleich dem transportablen Accumulator in der otiatrischen Welt Freunde erwerben wird.

Erwiderung

auf den im Novemberheft dieser Monatsschrift erschienenen Aufsatz des Herrn Dr. L. Jankau: „Zur Perceptionsfähigkeit des normalen menschlichen Ohres".

Von

Dr. **Alfred Denker.**

Bevor ich auf die Einzelheiten dieses Aufsatzes eingehe, möchte ich mir erlauben zu präcisiren, was ich unter normaler Hörfähigkeit des menschlichen Ohres für Flüstersprache verstehe: Die normale Hörfähigkeit des menschlichen Ohres für Flüstersprache ist nach meiner Ansicht die Hörfähigkeit, welche ein in allen seinen Theilen absolut intactes Gehörorgan besitzt, ein Gehörorgan, welches sowohl bei der objectiven Untersuchung mit dem Ohrenspiegel keine Anomalien zeigt, als auch bei der functionellen Prüfung mit Stimmgabel- und Pfeifentönen, welche am besten mit der Bezold'schen continuirlichen Tonreihe vorgenommen wird, keine Veränderungen aufzuweisen hat.

Wenn man eine grössere Anzahl derartiger Gehörorgane, welche nach dem augenblicklichen Stande unserer Untersuchungsmethoden als fehlerfrei zu bezeichnen sind, mit der menschlichen Flüstersprache prüft, so ist man, glaube ich, berechtigt, das Ergebniss dieser Prüfungen als die normale Hörfähigkeit für Flüstersprache hinzustellen. Es ist, soviel mir bekannt, noch keinem Autor der Gedanke gekommen, das Durchschnittsergebniss bei der Untersuchung einer grösseren Anzahl normaler und nicht normaler Gehörorgane als normale Hörfähigkeit zu bezeichnen.

Ganz anders scheint in dieser Beziehung Herr Dr. Jankau zu denken; er entnimmt aus den von mir mitgetheilten Resultaten, dass „thatsächlich Flüstersprache vom normal hörenden Ohr nicht, wie es in den Lehrbüchern heisst, 20—25 m gehört wird, sondern von $^2/_3$ 15 m und mehr, von 33 pCt. 20—25 m, d. i. durchschnittlich 17—20 m", und fährt dann fort: „Herr Denker beweist also zunächst, auf was ich selbst hinweisen wollte, durch seine Untersuchungen, dass ein Durchschnittshören von 20—25 m für Flüstersprache (Zahlen) zu hoch ist." Nun frage ich, wo in aller Welt habe ich behauptet, dass die durchschnittliche Hörfähigkeit einer Reihe von gesunden und kranken Gehörorganen 20—25 m beträgt, und welcher frühere Autor sollte eine derartige Behauptung aufgestellt haben? Oder glaubt Herr Jankau, dass die sämmtlichen Schüler der hiesigen höheren Lehranstalten normalhörig sind?

Digitized by Google

Aus dem von mir Angeführten entnimmt Herr Jankau, dass $^2/_3$ von den untersuchten Kindern Flüstersprache auf eine Entfernung von 15 m und mehr und $^1/_3$ (33 pCt.) 20—25 m weit, d. i. durchschnittlich 17—20 m weit percipiren könnte; es ist dies eine ganz irrthümliche Auffassung des von mir Gesagten. Der betr. Passus lautet wörtlich: „Von 2500 Gehörorganen konnten 1134 Flüsterzahlen auf eine Entfernung von 20—25 m wahrnehmen und etwa $^2/_3$, also ca. 1600, hatten eine Perceptionsfähigkeit von mehr als 15 m für Flüsterzahlen.“ Es ist dabei doch klar, dass unter den angeführten 1600 Gehörorganen mit mehr als 15 m Hörfähigkeit für Flüstersprache die 1134 mit einer Hörfähigkeit von 20—25 m einbegriffen sind; die übrig bleibenden ca. 900 Gehörorgane hatten selbstverständlich eine Hörfähigkeit von weniger als 15 m für Flüstersprache bis herab zu der Unfähigkeit, die Flüstersprache überhaupt zu percipiren. Herr Jankau ist also der Meinung, ich hätte unter den sämmtlichen Schulkindern — ich habe ausdrücklich in meinen „Bemerkungen“ erwähnt, dass ich sämmtliche Schulkinder untersucht hätte — keins gefunden hätte, welches weniger als 15 m gehört habe; Herr Jankau sagt dann späterhin, dass er keine Veranlassung habe, an diesen meinen Resultaten zu zweifeln. So sehr mich dieses Vertrauen ehrt, muss ich bekennen, dass ich einem Autor, welcher derartige Prüfungsergebnisse veröffentlicht hätte, wie es nach Herrn Jankau's Meinung von mir geschehen ist, mit dem grössten Misstrauen begegnet wäre, dass ich demselben einfach nicht geglaubt hätte.

Im Anfange seines Aufsatzes sagt Herr Jankau, dass ich in erster Linie meine Ergebnisse bezüglich der Perceptionsfähigkeit normaler Ohren angeführt hätte; ich constatire, dass dies nicht der Fall ist; ich habe ausdrücklich vorher die Prüfungsergebnisse anderer Autoren (Siebenmann, Bezold, Weil u. A.) namentlich erwähnt.

Herr Jankau tadelt ferner, dass ich zur Feststellung der normalen Hörweite für Flüsterzahlen die bei Schülern gefundenen Hörprüfungsergebnisse verwendet habe; ich meine, dass man sich am besten für derartige Untersuchungen das Material auswählt, unter dem man voraussichtlich viele Normalhörige finden wird; und dieser Voraussetzung genügen doch fraglos am besten jugendliche Individuen, da das Gehörorgan im Laufe der Jahre sehr häufig mehr oder minder erheblichen Schädigungen ausgesetzt ist.

Im Weiteren führt Herr Jankau aus, dass bei der Prüfung mit Flüsterzahlen der intelligente Schüler, nachdem ihm nur zwei oder drei Zahlen erst vorgesprochen sind, kraft seiner Compositionsfähigkeit leichter percipire, als ein weniger intelligenter Mensch. Ich habe mich hiervon nicht überzeugen können, ebensowenig wie Bezold, der sich über diesen Punkt in seinen „Schuluntersuchungen des kindlichen Gehörorgans“ folgendermaassen ausspricht: „Die Zahlen geben genügende Abwechselung, um über das Sprachverständniss überhaupt ein Urtheil zu gewinnen; auch habe ich mich gerade bei Gelegenheit dieser Massenuntersuchungen überzeugt, dass man durchaus nicht bei fortgesetzter Benützung derselben Worte ein successive leichteres Errathen zu erwarten hat. Im Gegentheil ist dieser Fehler, da die Kinder sämmtlich wissen, dass sie auf Zahlen untersucht werden, ein alle

Digitized by Google

Geprüften gleichmässig treffender und fällt daher ausser Berechnung. Jedenfalls ist bei Benutzung ganzer Sätze dem Errathen viel mehr anheimgegeben, als bei einzelnen Worten. Ausserdem zeigt sich aber, dass gewisse Worte resp. Zahlen nicht allmählich bei längerer Fortsetzung der Prüfung leichter errathen, sondern dass constant einzelne Consonanten derselben von sämmtlichen Untersuchten in immer gleich wiederkehrender Weise falsch oder gar nicht gehört werden, bis man sich an der Perceptionsgrenze des Einzelnen befindet.“ Die Richtigkeit dieser Worte habe ich nicht allein bei den hiesigen höheren Lehranstalten, sondern auch in den Elementarschulen, deren Schüler ich seit $^3/_4$ Jahren ebenfalls untersuche, bestätigen können. Zudem weise ich auf die Thatsache hin, dass die Prüfungsergebnisse Bezold's, der nur Zahlen bei der Untersuchung verwendete, sehr gut übereinstimmen mit den Resultaten verschiedener anderer Autoren, die sich anderer Worte bei der Prüfung bedient hatten.

Wie Herr Jankau dazu kommt, die Worte Gradenigo's über die Vornahme einzelner Hörprüfungsmethoden an auf Grund aprioristischer oder einseitiger Kriterien herausgesuchten Kranken auf meine Schuluntersuchungen anzuwenden, ist mir geradezu unverständlich; ich glaube, dass Herr Prof. Gradenigo weit davon entfernt war, mit diesen Worten den Werth solcher Schuluntersuchungen, wie sie früher von v. Reichardt, Bezold, Weil, Nager und jetzt von mir vorgenommen worden sind, herabsetzen zu wollen.

Am Schluss seiner Bemerkungen über die Perceptionsfähigkeit des menschlichen Ohres sagt Herr Jankau: „Der Leser muss das durch nichts berechtigte Vorgehen bewundern, nach welchem Herr Dr. Denker die Perceptionsfähigkeit von 2500 Schülern als die Durchschnittshörfähigkeit für das normale Ohr des Menschen überhaupt hinstellt.“ Ich muss sagen, dass ich mich ebenso wie Herr Jankau über ein solches Vorgehen gewundert haben würde; beim Lesen dieses Satzes habe ich sofort meine „Bemerkungen etc.“ noch einmal von Anfang bis zu Ende durchstudirt, habe aber nirgends eine Stelle entdecken können, an der ich eine derartige Behauptung aufgestellt hätte. Ich habe nur constatirt, dass ich bei einer sehr grossen Zahl normalhöriger Gehörorgane als Hörfähigkeit für Flüsterzahlen die Entfernung von 20 bis 25 m gefunden, und es wäre mir sehr interessant zu erfahren, aus welchen von mir gebrauchten Worten Herr Jankau diese mir in den Mund gelegte Behauptung, ich hätte die Perceptionsfähigkeit der untersuchten Schulkinder als Durchschnittshörfähigkeit für das normale menschliche Ohr hingestellt, herleiten will.

Was ich bezüglich des Instruments, das Herr Jankau durch den Arzt dem Laien zur Entfernung von „mehr oder minder sich ansammelnden“ oder, wie es jetzt lautet, „minimaler“ Anhäufung von Cerumenmassen in die Hand gegeben wissen will, gesagt habe, halte ich in ganzem Umfange aufrecht; der Laie kann absolut nicht beurtheilen, ob das „Kitzeln“ in seinem Ohr hervorgerufen wird durch eine minimale oder grössere, durch eine weiche oder verhärtete Cerumen-

Digitized by Google

masse; ich wiederhole, dass ich es für bedenklich halte, dem Laien ein hartes Instrument in die Hand zu geben, mit dem in den Gehörgang einzudringen er vom Arzt die Erlaubniss erhält.

Dies meine letzten Worte in dieser Angelegenheit.

Die sogenannte idiopathische Perichondritis der Nasenscheidewand. (Spontanes Hämatom!)

Von

Dr. **Fritz Danziger**, Beuthen O.-S.

Die Mehrzahl der Laryngologen verwirft nach dem Vorschlage von Eppinger eine primäre Entzündung der Kehlkopfknorpel und setzt eine Allgemeininfection voraus, welche sich im Kehlkopf localisirt — eine Auffassung, welche dem jetzigen Stande der pathologischen Anatomie und Bacteriologie — was Gottstein als noch nicht ganz sicher betrachtet — jedenfalls mehr entspricht, als die Annahme einer spontanen oder idiopathischen Entstehung. Ganz im Gegensatz zu dieser Anschauung hat die Lehre von der sog. primären Perichondritis (Abscess!) der Nasenscheidewand in neuerer Zeit viel Anerkennung gefunden; wenigstens werden in mehreren Publicationen, welche sich mit dieser Krankheitsform beschäftigen, eine grössere Anzahl von Fällen veröffentlicht, während in der älteren Literatur derartige Beobachtungen äusserst selten erwähnt werden, wie Schröder, Lublinski etc. auf Grund ihrer literarischen Studien mit Recht hervorheben. Diese Thatsache muss uns bei der Gründlichkeit und Exactheit der Beobachtungen unserer Meister auffallen, und wenn wir den genialen Begründern und Förderern unserer Disciplin nicht die kritische Schärfe in der Diagnostik ab- und allein der heutigen Generation zusprechen wollen, müssen wir doch Zweifel hegen, ob die Perichondritis, welche als primär oder idiopathisch beschrieben wird, diesen Namen mit Recht trägt, oder ob nicht ein ätiologisches Moment eine Rolle spielt, das erst in neuerer Zeit oder nur zu gewissen Zeiten in Frage kommt. Ich will von den vereinzelten Fällen in der älteren Literatur absehen, und nur auf Grund der in neuerer Zeit publicirten dieser Frage näher zu treten versuchen, wobei ich — ganz abgesehen von der secundären Form — auch diejenigen Erkrankungen übergehe, welche auf ein Trauma zurückgeführt werden.

Wir müssen uns nun die Frage vorlegen: kommen spontane Blutungen in anderen Körpertheilen in analoger Weise vor? Betrachten wir das Othämatom! Fischenich hat als wesentliche Unterschiede bezeichnet, dass beim Rhinhämatom keinerlei Deformität entsteht, während beim Othämatom häufig starke Schrumpfungen eintreten, die zu Missbildungen der Ohrmuschel führen können; die Resorption, die beim Septumhämatom fast ausgeschlossen ist, erscheint beim Blutergusse in die Ohrmuschel als nichts Ungewöhnliches; beim Othämatom fehlt endlich die Blutung nach aussen. Dazu möchte ich bemerken,

Digitized by Google

dass beim Othämatom auch die schweren Allgemeinerscheinungen fehlen, und schliesslich noch die merkwürdige Thatsache anführen, dass das Othämatom sich regelmässig wiederholt, was beim Rhinhämatom nicht der Fall ist. Uebrigens steht die Spontanität der Blutungen in den Ohrknorpel durchaus nicht fest; der Umstand ist sehr verdächtig, dass es häufig bei Acrobaten etc. und bei Irren vorkommt. Bei ersteren ist eine Verletzung, die während der aufregenden „Arbeit“ nicht bemerkt wird, sehr wahrscheinlich. Die Wiederholungen des Ergusses werden meiner Ansicht nach durch die bekannten histologischen Veränderungen bedingt, die aber kaum primär sein dürften, sondern erst als Folge der ersten Verletzung zu betrachten sind. Ich selbst habe im Jahre 1895 einen Hausirer behandelt, der zum dritten Male an Othämatom litt; auch bei diesem musste ich ein Trauma annehmen. Das häufige Abnehmen der Bürde, wobei schwere Lederriemen stets über den Kopf hinweg auf die Schultern gelegt werden, erklärt zwangslos eine Contusion, welche im Moment nicht gewürdigt wird. Das Othämatom ist also mit dem Rhinhämatom in keiner Weise zu vergleichen.

Anderer Ansicht ist Pollak, der auf dem letzten österreichischen Otologentage im Anschluss an einen Bericht über einen Fall von Per. serosa die Meinung ausspricht, „dass es sich sowohl bei der Per. serosa, als auch beim Hämatom und der sog. Per. idiopathica ac. der Nasenscheidewand nur um eine primäre Erkrankung der Cartilago quadrangularis handelt, die analog derjenigen ist, wie sie am Ohrknorpel von Parreidt, L. Meyer, Gudden und Pollak beschrieben wurde, und die das prädisponirende Moment für das Zustandekommen des Othämatom abgiebt, nämlich Degeneration des Knorpels, Erweichung und Spaltbildung, Bildung von Höhlen mit sulzigem homogenen Inhalte, Gefässwucherung und Gefässneubildung. Je nach der Art der auf einem solchen degenerirten Knorpel einwirkenden Schädlichkeit liessen sich auch die verschiedenen Formen der Nasenscheidewandgeschwülste erklären: das Hämatom durch ein Trauma, die sog. idiopathische Per. acuta, wie schon Kuttner richtig bemerkt, durch Immigration pyogener Microorganismen, die Per. serosa durch Durchbruch der mit Serum gefüllten Höhlen gegen die Perichondrien. Auf diese minder gezwungene Weise wäre auch der Umstand erklärlich, dass in all' den erwähnten Fällen die Erkrankung immer auf beiden Seiten des Nasenscheidewandknorpels auftritt.“ Gegen diese Ausführungen möchte ich die Thatsache anführen, dass nicht in allen Fällen die Erkrankung doppelseitig ist und dass in denjenigen Fällen, in welchen beide Seiten die Tumorbildung oder Hervorwölbung des Septums zeigen, in der Anamnese stets angegeben wird, dass erst die eine Seite, später die andere erkrankt. Daher ist die Erklärung ungezwungener, dass durch den Druck des Schleimhaut-Hämatoms eine Erweichung etc. des Knorpels entsteht, welcher der Durchbruch nach der andern Seite folgt.

Schliesst man sich der Ansicht P.'s an, dass ein prädisponirendes Moment ähnlich wie beim Othämatom vorliegt, so wäre die obenerwähnte Thatsache, dass das Othämatom sich oft wiederholt, beim Rhinhämatom aber eine derartige Wiederholung des Processes bis jetzt nicht beschrieben worden ist, unerklärlich.

Digitized by Google

Die Zusammenstellung veröffentlichter primärer Perichondritiden ergiebt ungefähr folgende Reihe:

Autor:	Anamnese:
1) Schröder, Berl. kl. Wochenschrift 1893, No. 46.	18jähr. Mädchen, seit Weihnachten 1891 Kopfschmerzen. Juli 1892 Beginn der Erkrankung mit heftigen Kopfschmerzen, Fieber etc., wozu sich Schwellung der Nase, Röthung gesellten.
2) Gouguenheim, cit. b. Schröder.	22jähr. Frau, litt häufig an Schnupfen; erkrankte mit Verstopfung der Nase. Kein Fieber.
3) Lublinski, ibid.	60jähr. Mann, Diabetes. Nach und nach bildete sich im Verlauf von 14 Tagen Verstopfung der Nase mit Schmerzhaftigkeit derselben, Fieber 38,1 und Schlaflosigkeit.
4) Herzfeld, Monatsschr. f. Ohrenheilk. etc. 1893, S. 270.	30jähr. Mann hat linksseitiges Kieferhöhlenempyem. Januar 1892 erkrankte Pat. mit Fieber 39,5, Benommenheit, Schwellung der Nase etc.
5) Fischenich, Arch. f. Laryng. B. II, 1.	12jähr. Mädchen. Mai 1891. Krankheit beginnt mit Schmerzen im Gesicht, Nase und dauert 12 Tage, bis eines Tages ernstliches Unwohlsein zukam und Pat. plötzlich über Spannung und Luftmangel in der Nase klagte.
6) Kuttner, ibid.	31jähr. Mann, Schüttelfrost, heftige Schmerzen im Kopf und in der rechten Nasenseite, denen bald Verstopfung der Nase rechts und später links folgte.
7) Kuttner, ibid.	$2^1/_2$jähr. Knabe, seit 2 Tagen unruhig, Fieber 38,3, plötzlich Schwellung in der Nase rechts.
8) Kuttner, ibid.	21jähr. Mechaniker (ausführlich unten!), rechts.
9) Wroblewski, Arch. f. Laryng. B. II, 3.	5 Jahre. Mai 1892. Seit 3 Wochen Schwellung der Nase ohne nachweisbare Ursache.
10) Wroblewski, ibidem.	6 Jahre, litt oft an Nasencatarrh, seit einer Woche hat der Catarrh zugenommen, bis Verstopfung eintrat.
11) Wroblewski, ibidem.	April 1892. 12 Jahre, seit 3 Wochen ohne nachweisbare Ursache keine Luft in der Nase.
12) Wroblewski, ibidem.	Juli 1892. 56 Jahre, seit 2 Wochen bemerkte Pat. Schwellung in der Nase, welche seit einigen Tagen gänzlich verstopft ist. Fieber 38,8.
13) Suchannek, Correspond.-Blatt f. Schweiz. Aerzte 1893, XXIII.	24jähr. Knabe, April 1889, es entwickelte sich allmählich seit 2 Wochen Nasenverstopfung.
14) Suchannek, briefl. Mittheilg.	30jähr. Frau, klagt über Nasenverstopfung, allg. Abgeschlagenheit, Eiterausfluss links. Verfasser diagn. zuerst Ulcus septi.

Bei Betrachtung dieser Reihe lassen sich zwei Typen unterscheiden. In gewissen Fällen entwickelt sich der Krankheitsprocess all-

Digitized by Google

mählich im Laufe von 1—2 Wochen, ohne dass sich zu diesem Nasenleiden allgemeine Krankheitserscheinungen hinzugesellen, oder es tritt Fieber und allgemeines Unwohlsein hinzu. Nie aber macht der Patient den Eindruck eines Schwerkranken, wie in den Fällen, in welchen die Krankheit plötzlich mit den Symptomen einer schweren Infectionskrankheit einsetzt. In den zur ersten Gruppe gehörigen ist öfter angegeben, dass Pat. lange Zeit vorher an einer Erkrankung der Nase gelitten hätte. Hier ist der Infectionsmodus klar; durch das viele Schnauben entstehen auf der Schleimhaut, der harte Borken aufliegen, Excoriationen. Durch Manipulationen in der Nase, welche von den Kranken zur Wegschaffung der Borken geübt werden, werden natürlich häufig durch die gerade nicht aseptischen Hände Infectionskeime an die lädirte Stelle gebracht (Störk, Bresgen), welche die Ursache der Krankheit sind, wie ja auch bei der Furunculosis des äusseren Gehörganges stets die Angabe gemacht wird, dass die Patienten wegen eines unangenehmen Gefühles oder aus Gewohnheit mit irgend einem Instrument in den Gehörgang zu bohren gewohnt seien. Die Infection wird also hier ebenso wie in der Nase zu Stande kommen: in letzterer entsteht entweder ein Ulcus, das zur Perforation führen kann, oder es bildet sich ein Abscess, der dann natürlich Fieber, Allgemeinerscheinungen und durch Stauung Oedem in der Umgebung zur Folge haben kann.

Die zweite Categorie von Perichondritiden wurde merkwürdiger Weise fast nur nach dem Jahre 1890 beobachtet, ja es häuften sich zu gewisser Zeit die Fälle, so dass z. B. Kuttner in einigen Wochen (die Jahreszeit ist nicht angegeben!) mehrere beobachten konnte.

I. Dieser auffallende Umstand bestimmte mich, diese Reihe mit einer epidemischen Krankheit in Zusammenhang zu bringen, welche Ende der 80er Jahre auftrat und seit dieser Zeit niemals ganz erloschen ist, sondern hier und da, besonders im Frühjahr und Herbst, auftritt, — ich meine die Influenza.

II. Ein zweites Moment, welches auf eine Beziehung zwischen der Influenza und der Nasenerkrankung hinweist, ist ein analoger Process, der sich während der Influenza, meist aber nach derselben im Gehörorgan abspielt. Es treten in den verschiedenen Theilen des Organs Blutergüsse auf, welche oft von den schwersten Erscheinungen auch suppurativer Natur begleitet oder gefolgt werden. Manche der erwähnten Symptomencomplexe in unseren Krankengeschichten zeigen das Bild der Influenza, welche als Ursache des Nasenleidens erscheint, wofür z. B. der III. Kuttner'sche Fall ein klassisches Beispiel giebt: „Pat. erkrankte mit Schnupfen, Kopfschmerzen und so heftigen Fiebererscheinungen, dass der durchaus nicht verweichlichte Kranke 2—3 Tage das Bett hütete. Am 4. Krankheitstage hatte das Fieber nachgelassen, Pat. fühlte sich vollkommen wohl. Am nächsten Tage aber bemerkte er, dass in der rechten Nasenhälfte und der Mittellinie des harten Gaumens sich Schwellungen einstellten, die langsam, aber stetig zunahmen, so dass am 7. Tage das Lumen der rechten Nasenseite vollkommen verlegt war. Der Nasenrücken war verbreitert, druckempfindlich, aber kaum geröthet. Kopf etwas benommen, doch ging Pat. seiner täglichen Beschäftigung nach. Temp. 37,8.“

Digitized by Google

Im Gegensatz zu diesem Fall will ich den Jurasz'schen anführen, welcher eine 60 Jahre alte Frau betrifft, die „seit einem Jahre an einer Verstopfung beider Nasenhöhlen, an Trockenheit im Halse, Reiz zum Husten, näselnder Stimme und Unruhe des Nachts litt. Das Leiden entwickelte sich langsam, ohne vorausgegangene traumatische Verletzung der Nase und überhaupt ohne eine bekannte Ursache. Bei der Untersuchung der sonst gesunden, an keiner Dyscrasie leidenden Patientin, fand sich in der Nase eine symmetrische Anschwellung der Schleimhaut der knorpligen Scheidewand und eine Hypertrophie beider Muscheln etc. Die Schleimhaut der Nase war verdickt, succulent, excoriirt und blutete leicht" u. s. w. (Jurasz: Krankheiten der oberen Luftwege.) Wenn in der That diese beiden Kranken an derselben Erkrankung gelitten hätten, so wäre es unerklärlich, warum gerade der 21 Jahre alte, „durchaus nicht verweichlichte" Mann so schwere allgemeine Erscheinungen gezeigt hat, während die 60jährige Greisin von dem Leiden gar nicht angegriffen wurde, sondern sich, abgesehen von der Nasenverstopfung, gesund fühlte. Ebenso unerklärlich wäre es, „dass die Fiebererscheinungen (wie Kuttner sagt), die wohl im Beginn der Affection am heftigsten auftreten, im weiteren Verlauf derselben etwas nachzulassen pflegen", trotzdem die Spannung grösser wird. Beides aber ist leicht erklärlich, wenn in dem einen Fall eine schwere Infectionskrankheit als Ursache des Leidens angenommen wird, in dem andern aber der Abscess als eine beschränkte Erkrankung der Nasenschleimhaut am Septum und des Knorpels betrachtet wird, deren Aetiologie bei der „verdickten, succulenten, excoriirten und leicht blutenden" Schleimhaut wohl kaum als dunkel angenommen werden darf.

III. Drittens habe ich selbst zwei Beobachtungen gemacht, welche das Leiden als Folge der Influenza erscheinen lassen.

1) Frau X. aus Chropaczow erkrankte Juni 1896 mit starken Fiebererscheinungen, Kopfschmerz und grosser Mattigkeit; nach vier Tagen liessen die Beschwerden nach, so dass Pat. das Bett verliess; am Tage darauf stellte sich Verstopfung der Nase, besonders rechts ein, so dass Pat., welche schon früher wegen chronischer Rhinitis mit Borkenbildung in meiner Behandlung war, mich nach zwei Tagen consultirte, weil sich ihr früheres Leiden, jetzt mit Kopfschmerzen verbunden, wieder eingestellt hätte. Der Befund war folgender: Septum rechts hervorgewölbt und mit der Sonde eindrückbar. Bei der Incision entleerte sich viel Blut, das mit serös-eitriger Flüssigkeit vermischt war. Der Knorpel war rauh. Unter antiseptischer Behandlung heilte der Process ab.

Sollte bei diesem Falle der Einwand gemacht werden, dass die Influenza durch nichts bewiesen sei, so ist im nächsten das Leiden sicher nicht zu bestreiten.

2) Patientin aus Tarnowitz litt, wie mir der behandelnde College Dr. B. Böhm nachträglich bestätigte, November 1895 14 Tage lang an einer schweren Influenza. Einige Tage, nachdem sie das Bett verlassen, bemerkte Pat. Verstopfung der Nase, so dass sie sofort meine Hilfe aufsuchte. Die Untersuchung ergab am 29. November 1895 eine starke kugelige Vorwölbung des Septum beiderseits, welche das Lumen besonders rechts vollständig verschloss. Nach der Incision entleerte

Digitized by Google

sich Blut, das unter starkem Druck gestanden hat. Nach Excision eines Schleimhautstückes glatte Heilung.

Dass hier reines Blut, im vorigen Falle aber mit serös-eitriger Flüssigkeit vermischtes gefunden wurde, lag an dem Umstand, dass das eine Hämatom an dem Tage der Entstehung, das andere erst zwei Tage darauf incidirt wurde; erfolgt die Incision noch später, so finde man, wie fast alle Autoren berichten, Eiter. Ob auch in dem Lublinski'schen Falle die Annahme gerechtfertigt ist, dass der Abscess aus einem Hämatom entstanden ist, oder sich wie in unserer ersten Reihe von Fällen gebildet hat, ist zweifelhaft. Patient war Diabetiker, bei welchen bekanntlich oft Abscesse in der Haut auftreten; möglich, dass es sich hier um einen analogen Process handelt. Leider ist die Anamnese in dieser Beziehung mangelhaft, da nicht angegeben ist, ob Pat. öfter an Abscessen oder zu gleicher Zeit mit dem Nasenleiden an einem andern Körpertheile in ähnlicher Weise erkrankt war. Ueberhaupt müssen bei späteren Beobachtungen die Krankengeschichten in vieler Beziehung vervollständigt werden; ich will nur einige Punkte hervorheben. Es müsste mitgetheilt werden, in welcher Jahreszeit die Erkrankung aufgetreten ist, ob zu dieser Zeit oder vorher die Influenza in der Gegend aufgetreten sei. Von speciellen Punkten muss, wie es bereits von einigen Autoren geschehen, mitgetheilt werden, ob eine Erkrankung der Nase bestanden hat, da wir dann das häufigere Auftreten der Erscheinungen bei solchen Patienten dadurch erklären können, dass ein Locus minoris resistentiae dem Infectionsträger der Influenza das Eindringen erleichtert; selbstverständlich wird durch eine solche Annahme die oben erwähnte erste Categorie von Perichondritiden nicht berührt. Bei weiblichen Patienten wäre endlich die Frage einer zur Menstruation hinzutretenden Blutung zu erwägen.

Als Resumé stelle ich den Satz auf: Eine primäre oder idiopathische Perichondritis (auch Abscess genannt) der Nasenscheidewand giebt es nicht.

1) Tritt die Erkrankung schleichend auf, ohne schwere Allgemeinerscheinungen zu verursachen, dann geht stets ein Leiden der Nase voraus, durch welches an der Prädilectionsstelle für Excoriationen — am Septum — eine Infection der Schleimhaut und consecutiv eine Erkrankung des Knorpels hervorgerufen wird.

2) Setzt aber die Erkrankung mit schweren Allgemeinerscheinungen ein — hohes Fieber, Abgeschlagenheit, Mattigkeit, Schnupfen —, so ist der Abscess nichts Anderes als eine Folgeerscheinung der Influenza; er entsteht dann aus einem Bluterguss, wie solche im Verlaufe der Influenza auch am Ohr beobachtet worden sind.

Digitized by Google

Mittheilungen aus der Praxis.

Von

Dr. **M. Tsakyroglous** (Smyrna).

1) Zwei Fälle von Blutegeln im Kehlkopfe.

Parasiten des Larynx sind, wie bekannt, seltene Vorkommnisse. Eine Ausnahme bilden die Blutegel, welche in unseren Gegenden in unreinen Gewässern und Brunnen residiren. Die Haemopis sanguisuga ist die Art von Hirudinen, welche sich auf den Schleimhäuten des Rachens und Kehlkopfes bei Jägern und Landbewohnern festsetzt. Zwei solche Fälle, wo der Larynx der Sitz war, haben wir beobachtet. Der erste, vor mehreren Jahren, betraf einen Kohlenbrenner, der zweite einen 15jährigen jungen Mann. Dieser letztere hatte im August vorigen Jahres, während der Jagd, Wasser aus einem verdächtigen Brunnen getrunken. Sofort spürte er, dass ihm etwas im Halse sass. Langsam bekam er Husten, Hämoptoe, dyspnoetische Anfälle, grosse Angst, so dass er Tag und Nacht keine Ruhe und Schlaf hatte. Gurgelwasser mit Salz, Brechmittel und andere Medicationen hatten gar keinen Erfolg.

Am 12. Tage schickte einer unserer Collegen den Patienten zu mir. Das Laryngoscop entdeckte einen Blutegel auf dem linken Stimmbande, welcher sich auf der Basis der Epiglottis angesogen hatte.

Mit der kleinen Fauvel'schen Pincette wurde sofort der 5 cm messende Blutegel extrahirt. Keine Nachblutung.

2) Ein Fall von Laryngoplegie (Ictus laryngis).

Seitdem Charcot im Jahre 1876 den ersten Fall dieser eigenthümlichen Krankheit beobachtet und mit dem Namen Ictus laryngé bezeichnet hatte, wurden von mehreren anderen Aerzten neuere Fälle diagnosticirt und beschrieben. Obwohl die Zahl der bis jetzt publicirten Fälle einige Dutzend beträgt, sind doch alle Beobachter noch nicht einig über die Pathogenese dieser Neurose und über die eigentliche Symptomatologie derselben.

Der folgende von mir beobachtete Fall weicht von dem gewöhnlichen Typus ab, und glaube ich daher seine Publication von Interesse, weil die Reflexe nicht vom Kehlkopf und wie gewöhnlich unter Husten, sondern vom Pharynx ausgelöst wurden (Pharyngoplegie).

Kirkor A., 35 Jahre alt, Syphilis im 28. Jahre, von der keine Symptome mehr vorhanden sind. Seit $1^1/_2$ Jahren verheirathet und Vater eines gesundes Kindes. Im Mai 1896 consultirte er uns wegen seiner Dysphagie und seines angeblichen Larynx-Leidens. Patient erzählte, dass er im Monat April von Influenza befallen wurde und nachdem er etwa zwei Wochen gelitten, bekam er Magenschmerzen und dann plötzlich einen laryngoplegischen Anfall, welcher sich 2 bis 3 Mal jede Woche wiederholte. Insbesondere fügte der Kranke noch hinzu, dass er, als er bei Nacht aus einem Glase Milch zu trinken versuchte, bewusstlos niedergefallen sei. Nach 10—15 Secunden stand er auf, ohne etwas zu fühlen, ohne irgend einen Zungenbiss zu erleiden und ohne jede Spur von Mattigkeit. Seitdem bekam er noch 12 solche

Digitized by Google

Anfälle von verschiedener Dauer. Wie seine Umgebung erzählt, wurde er im Beginn jedes Ictus bleich, bekam Athemnoth und fiel zu Boden. Am häufigsten kam der laryngoplegische Accès beim Schlucken und resp. beim Schlucken fester Nahrung, wie Bisquit, seltener beim Trinken. Kein Husten geht voraus, nur ein Kitzelreiz in der Kehle. Bei einem dieser Anfälle verspürte Patient Schwindel und Neigung zum Erbrechen.

Wie aus der Anamnese hervorgeht, bekam er den ersten Anfall in seinem 16. Jahre, also vor 19 Jahren, und damals bei Tisch, seitdem wiederholten sich die Anfälle selten und waren leichter Natur.

Das laryngoscopische Examen ergab nichts Auffallendes, ausgenommen eine leichte Hyperämie der Kehlkopfschleimheit. Der Pharynx, wie die Conjunctiva des Auges stark anästhetisch. Patellarreflexe normal.

Als Behandlung verordneten wir Antipyrin und in den Intervallen Bromkali. Seit vier Monaten Stillstand der Anfälle.

Sitzungsbericht der New-Yorker Academy of Medicine.

Abtheilung für Laryngologie und Rhinologie.

Sitzung vom 27. November 1895.

Vorsitzender: Dr. D. Bryson Delavan.

Dr. C. G. Coakley zeigt ein Gummituch, welches bei Operationen in Mund oder Nase Blut und Auswurf empfangen soll.

Dr. Dwight L. Hubbard: Durch Creosot-Injectionen geheilte Larynx-Ulcerationen.

H. hat einen an Kehlkopf- und Lungentuberculose leidenden Pat. mittelst der von Dr. Chappel angegebenen intratrachealen Creosot-Injectionen behandelt und einen günstigen Erfolg erzielt. Der Befund bei der Aufnahme war folgender: Infiltration des rechten Unterlappens, Stimmbänder durch alte Geschwürsnarben unregelmässig, das hintere Drittel des rechten Stimmbandes infiltrirt, ebenso die Aryknorpel. Ein etwa erbsengrosses Geschwür an der Vorderseite der Trachea in der Höhe des zweiten Trachealringes. Unter der erwähnten Creosotbehandlung gingen die Infiltrationen zurück, das Geschwür verkleinerte sich, der Patient nahm an Gewicht zu, so dass im Ganzen eine bemerkenswerthe Besserung eingetreten ist.

Dr. W. F. Chappel: Ein Fall von Larynxtuberculose.

Ch. hat einen Fall behandelt, der bei seiner Aufnahme Verdickung, Röthung der Stimm- und Taschenbänder, Schwellung und Ulcerationen auf den Aryknorpeln, sowie Ulcerationen auf dem rechten Stimmbande und freien Rande des linken aufwies. Lunge in mässigem Grade erkrankt. Die Behandlung bestand in Creosot innerlich und submucös in den Larynx. Unter dieser Behandlung hat Pat. 30 Pfd. zugenommen, der Kehlkopf ist ausgeheilt bis auf eine Verdickung des einen Aryknorpels, welche Ch. der Hyperplasie des Gewebes zuschreibt.

Vorsitzender Dr. Delavan bestätigt die auffallende Besserung in diesem Falle.

Digitized by Google

Dr. Irwin H. Hauck hat gute Erfolge mit den submucösen Injectionen gehabt.

Dr. Chappel wendet die submucösen Injectionen auch bei vorgeschrittener Lungentuberculose an, da sie gänzlich unschädlich sind. Im Uebrigen hat er bei seiner Behandlung auch einige Misserfolge gehabt.

Dr. Richard Frothingham: Ein Fall von Larynxtumor. Ein Mann von etwa 38 Jahren, vor einem Jahre an Halsgeschwüren behandelt, deren Narben noch zu sehen sind. Jetzt findet sich eine ausgebreitete Verdickung des Schildknorpels, vor Allem rechts, wo auch die entsprechenden Lymphdrüsen vergrössert sind. Mit dem Spiegel sieht man einen grossen rothen, gerundeten Tumor oberhalb der Stimmbänder, der, von der rechten Larynxseite ausgehend, den Kehlkopf ziemlich ausfüllt: Er reicht bis über die Medianlinie, wobei das rechte Stimmband völlig verdeckt wird, und oben bis an die Epiglottis heran.

Die Diagnose schwankt zwischen Gumma, malignem Tumor, Perichondritis, Enchondrom oder Cyste. Da der Mann vor 16 Jahren einen Schanker gehabt hat, wurde Jodkali in grossen Dosen gegeben, aber ohne Erfolg in Bezug auf den Tumor. Dagegen hob sich das subjective Befinden. Die Untersuchung der Brust giebt deutliche Anzeichen für Tuberculose.

Dr. Jon. Whright hält den Tumor für tuberculöser Natur.

Dr. K. W. Simpson hat einen ähnlichen Eall gesehen, der sich als Chondrom entpuppte.

Dr. R. P. Lincoln hält nach der Krankengeschichte und Grösse des Tumors Enchondrom für ausgeschlossen.

Dr. E. Mayer hält Tuberculose für ausgeschlossen, ebenso Carcinom. Er hält den Tumor für specifisch.

Dr. Clinton Wagner: Thyreotomie mit Krankenbericht über die in den letzten 20 Jahren operirten Fälle.

W. hält die Thyreotomie angezeigt in Fällen von (malignen) Tumoren des Kehlkopfs, in welchen sonst nur noch halbseitige oder Totalexstirpation des Kehlkopfs in Frage kommt, sowie in Fällen von Verschluss des Kehlkopfes bei sehr jungen Kindern.

Zwecks Ausführung der Operation werden die Schultern hochgelegt, der Kopf zurück, wodurch die Haut des Halses gespannt, der Kehlkopf hervorgedrängt wird. Hautschnitt in der Medianlinie ein wenig oberhalb der Incisura thyreoidea nach unten bis zur Mitte des Ringknorpels. Durchtrennung der Fascie. Mit einem kleinen geknöpften Messer wird die Membrana crico-thyreoid. durchtrennt und alsdann das Messer mit einer sanft sägenden Bewegung nach aufwärts durch den Schildknorpel hindurchgeführt. Bei jüngeren Individuen gelingt dies ohne Schwierigkeit, bei älteren, wo sich häufig Verknöcherungen im Thyreoidknorpel finden, muss zuweilen die durch einen Electromotor getriebene Säge zu Hilfe genommen werden. Die Schwierigkeiten der Operation beginnen erst nach der Durchtrennung des Larynx. Die Einführung des Messers, dazu der Blutverlust verursachen heftige Reflexbewegungen. Krampfhaftes und sehr schnelles Heben und Senken des Kehlkopfes verbieten die Anwendung spitzer Messer oder Scheeren durchaus, da sonst leicht penetrirende Oesophaguswunden mit nach-

Digitized by Google

folgender Fistelbildung geschaffen werden. Da natürlich Blut in die Trachea hinabfliesst, darf Patient nicht so tief narcotisirt werden, dass die Hustenreflexe aufhören, da sonst durch Ueberschwemmung der Lunge Asphyxie eintritt.

Die beiden Hälften des Schildknorpels werden durch Haken auseinander gehalten und, bei vorsichtiger Fortsetzung der Narcose, die Gewächse oder Membranen entfernt.

Die Blutung ist, ausser bei carcinomatösen Gewächsen, meist unbedeutend und leicht ohne Anwendung von Ligaturen zu stillen. Die Arteria crico-thyreoidea ist die einzige, die verletzt werden könnte. Nachtheilige Folgen hat die Operation nicht. Die empfohlenen Silbersuturen durch den Schildknorpel sind überflüssig. Es genügt, die Hautwunde gut zu vernähen und mit Heftpflaster zu bedecken.

Die Thyreotomie ist, namentlich bei Kindern unter fünf Jahren, eine äusserst langwierige und mühsame Operation, die die Geduld des Operateurs und der Assistenten auf das Aeusserste in Anspruch nimmt.

W. hat die Operation an 15 Patienten, deren jüngster 18 Monate, deren ältester $66^1/_2$ Jahre alt war, mit günstigem Erfolge ausgeführt, soweit dies die Natur der Grundkrankheit zuliess. Er berichtet eingehender über seine meist schon publicirten Fälle, und stellt einen jungen Mann vor, den er vor 17 Jahren tracheotomirt hat, um die völlig normale Stimme zu demonstriren.

Vorsitzender Dr. Delavan meint, dass die Gefahren der Thyreotomie vielfach übertrieben würden, und dass die Operation verdiente, öfter angewendet zu werden.

Dr. Twain schliesst sich dem an; er hat in den letzten Jahren zwei Thyreotomien und eine Laryngectomie mit gutem Erfolge gemacht.

Dr. Mayer hebt die Nothwendigkeit hervor, eine Kreissäge bei der Hand zu haben wegen eventueller Verknöcherungen.

Dr. Myles frägt, wie Dr. W. das Eindringen von Blut in die Bronchien verhindert.

Dr. Wagner: Durch Tieflagerung des Kopfes.

Vorsitzender Dr. Delavan: Herr Butlin macht die Operation ebenfalls ohne Trachealcanüle. Er legt den Patienten so, dass das Blut nach dem Kopfe zu abfliesst. Das Innere des Larynx und die Wundoberfläche wird mit Jodoform bestäubt, wobei man das Oeffnen der Wunde während der Schluckbewegungen gut verwerthen kann, ein Jodoformgazeverband angelegt. Patient wird die ersten 18 Stunden ausschliesslich per Rectum ernährt, späterhin wird durch kleine Wassermengen vorsichtig, bei hängendem Kopf, ausprobirt, ob das Schlucken wieder gut von Statten geht. Alsdann Milchdiät etc.

Dr. Wagner giebt die ersten 10 Tage nur Milch und Beaf-tee. Die Wunde heilt überraschend schnell. Bei malignen Tumoren glaubt er übrigens nach seinen Erfahrungen die Operation nicht empfehlen zu können.

Digitized by Google

Sitzung vom 25. März 1896.

Vorsitzender: James E. Newcomb, M. D.

Dr. L. A. Coffin demonstrirt einen Ansatz zu der von Dr. Chappel angegebenen Kehlkopfspritze. Er besteht aus einem biegsamen Röhrchen, das auf die Larynxcanüle gesetzt wird, so dass man Injectionen in die Trachea machen kann.

Dr. Joseph Muir demonstrirt ein ähnliches Instrument.

Dr. Sharp stellt einen Fall mit Aneurysma der Arteria pharyngea ascendens vor.

Dr. Whright hat zwei ähnliche Fälle gesehen, in denen der Tumor der Arteria wie ein Buckel aufsass. Er glaubt nicht, dass Aneurysma in diesen Fällen vorliegt, sondern nur ein abnorm grosses Blutgefäss. Ein Fall von Aneurysma der Tonsillen, entsprechend dem von Dr. Watermann vorgestellten, sei unlängst in Wien beschrieben.

Dr. T. P. Berens kann mit dem Finger nur einen harten Puls, aber kein Schwirren fühlen. Er glaubt, dass die Pulsation mehr auf Rechnung der Nachgiebigkeit des umliegenden Gewebes zu setzen sei.

Dr. W. K. Simpon meint, dass der Bezirk, über welchen sich die Pulsation erstreckt, zu gross für einen Arterienpuls sei und glaubt an ein Aneurysma.

Dr. Myles hat einen gleichen Fall beobachtet, bei dem allgemeine Arteriosclerose vorlag.

Dr. Barton spricht über: Intratracheale Injection bei Erkrankungen des Respirationstractus.

Dr. J. Muir: Bei Erkrankungen des Larynx und der Bronchien ist zweierlei zu thun, die Erkrankung der Schleimhaut zu heilen und den Husten zu beseitigen. Beides kann durch die Localbehandlung, für welche er namentlich Menthol in 3—30proc. Lösung empfiehlt, erzielt werden. Ein 25proc. Zusatz von Alcohol soll eine innigere Vermischung des Medicaments mit den Secreten bewirken. Bei reichlicher Secretion ist ein 2—10proc. Zusatz Tinct. jodi von Nutzen. Bei atrophischer Laryngitis empfiehlt er 2—5proc. Lösungen von Kerolin. ichthyol. Bei Phthisis giebt er Antiseptica lieber, als Inhalationen innerlich: er empfiehlt die Trachealinjectionen als beste Localbehandlung.

Dr. Rice empfiehlt die Methode zu ernstlicher Beachtung, da sie wohl im Stande zu sein schiene, bei chronischen Bronchial- und Lungenerkrankungen Erleichterung zu schaffen ohne Anwendung von Narcotica. Die öligen Lösungen sind am zweckmässigsten. Die Injection soll nur von geübter Hand und unter Cocainanästhesie gemacht werden, da es sehr schwer ist, die Spitze des Tubus zwischen die Stimmbänder hindurch in die Trachea zu führen. Er wendet ölige Lösungen von Chloroform, Eucalyptol, Thymol an, die sowohl adstringirend und beruhigend wirken in Folge ihrer raschen Verdunstung, als auch einen befördernden Einfluss auf die Heilung von Geschwüren und Rückgang entzündlicher Schwellungen haben.

Dr. Drayton hat gute Erfolge mit intratrachealen Injectionen gehabt.

Dr. Beverley Robinson hat die intratrachealen Injectionen nach mehrjähriger Anwendung wieder aufgegeben, da die Erfolge nicht er-

Digitized by Google

muthigend waren, und glaubt, dass, wie bei so mancher Methode der Behandlung von Lungenerkrankungen, auch bei den Injectionen der Enthusiasmus bald wieder schwinden werde. Er hält an dem Gebrauch von Expectorantien fest.

Dr. J. Whright schliesst sich den Ausführungen des Vorredners an. Chronischer Reizhusten, wenn nicht durch Emphysem oder Tuberculose bedingt, wird nach seiner Erfahrung meist durch Veränderungen im Kehlkopf, Rachen oder Nase bedingt und ist dort zu behandeln.

Dr. Nichols wendet statt der schwierig einzuführenden Spritze einen Zerstäuber an, so dass die ganze Trachealschleimhaut berieselt wird.

Dr. Wendell C. Philipps hat die intrapulmonalen Injectionen mehrere Jahre hindurch ohne besonderen Erfolg angewandt. Er hält sie für contraindicirt in acuten Fällen.

Dr. W. K. Simpson glaubt nicht, dass man mittelst intratrachealer Injectionen Tuberculose z. B. heilen könne, wohl aber den lästigen Hustenreiz mildern.

Dr. Berens meint, dass bei Erkrankung der feineren Bronchien Injectionen in die Trachea wenig Zweck haben. Im Uebrigen hat er sie in zwei Fällen mit gutem Erfolge angewendet. Bei acuter Laryngitis sei das Haupterforderniss Buhe.

Dr. Barton betont in seinem Schlusswort, dass die intratrachealen Injectionen gar nicht dazu dienen sollen, Tuberculose zu heilen, sondern nur den Hustenreiz zu mildern. Er hat seine guten Resultate übrigens nicht in der Privatpraxis, sondern in der Poliklinik gehabt, wo die Patienten täglich und gern kämen. Dr. Freytag.

Niederländische Gesellschaft für Hals-, Nasen- und Ohrenheilkunde.

Vierte Jahresversammlung in Utrecht, 17. Mai 1896.

In den Vorstand wurden wieder gewählt als Vorsitzender Herr Prof. Guye, als Schriftführer Herr Dr. Burger und als Schatzmeister gewählt Herr Dr. Moll.

Vorträge:

1) A. Huysman (Utrecht): Demonstration eines Patienten mit Perforation der beiden vorderen Gaumenbögen.

Solche Fälle sind ziemlich selten. H. fand in der Literatur blos 5 Fälle von Perforation des hinteren, 15 des vorderen Gaumenbogens. Weil die Aetiologie in den meisten Fällen unbekannt ist und die Meinungen differiren, so erachtet er Demonstration jedes einschlägigen Falles für erwünscht. Einige der früheren Beobachter betrachteten diese Perforationen als die Folgen von Tonsillitis oder Peritonsillitis. Andere halten sie für eine congenitale Abweichung. Der demonstrirte Pat. ist 20 Jahr; er hat als Kind an Scharlach gelitten und aus demselben eine Perforation der beiden Trommelfelle und herabgesetzte Hörschärfe behalten. Nennenswerthe Rachenbeschwerden haben nie

Digitized by Google

bestanden. Bei der Inspection der Fauces sieht man nahezu symmetrisch eine ovaläre, durch die Muskelbündel des Palato-glossus begrenzte Perforation mit glattem Rande. Keine Spur von Narbenbildung. H. hält die Abweichung für eine congenitale. Indessen gab ihm die embryologische Literatur keine Erklärung für diese Anomalie.

Herr Guye: Ich habe einen Pat. mit schönen symmetrischen Perforationen gesehen, welche wahrscheinlich durch Scharlach entstanden waren. Die Symmetrie ist kein Beweis für die congenitale Genese. Auch in dem demonstrirten Fall glaube ich, dass die Perforationen die Folgen von überstandenem Scharlach sind.

Herr Huysman: Pat. hat Scharlach gehabt. Allein es giebt keine Andeutung, dass ein peritonsillärer Abscess bestanden hätte. Die Abwesenheit einer Narbe und der vollkommen glatte Rand lassen mich annehmen, dass die Abweichung hier eine angeborne ist.

Herr Pel: Auch die Form der Oeffnung spricht für eine congenitale Genese.

Herr Huysman: Gegen die Entstehung im Anschluss an Peritonsillitis gilt auch, dass letztere gewöhnlich einseitig vorkommt.

Herr Moll: Auch die doppelseitigen sind nicht selten.

Herr Burger: Beim häufigen Vorkommen peritonsillärer Abscesse sehen wir fast nie eine bleibende Oeffnung auftreten. Für solche Genese müssen wir also 1) einen doppelseitigen Abscess, und 2) auf beiden Seiten diesen seltenen Verlauf annehmen.

2) M. Bolt (Groningen): Die Percussion des Warzenfortsatzes.

B. erinnert an den schon längst von der Percussion gemachten Gebrauch, um Empfindlichkeit der Wartzenfortsatzgegend zu constatiren; an die Hagen'sche Methode, um mittelst Percussion Exsudate in der Paukenhöhle zu diagnosticiren, und an die Publicationen von Koerner, Wilde und Eulenstein, welche bei dumpfem Percussionsschall regelmässig erhebliche, durch die Operation bestätigte Abweichungen im Warzenfortsatz fanden.

B. sah zwei Fälle von acuter Mittelohrenentzündung bei Kindern, wo die spontane Perforation lange auf sich warten liess und wo, bei Abwesenheit von Schwellung, Hyperämie und Oedem, eine deutliche Dämpfung auf dem Warzenfortsatz erhalten wurde. Die von B. vorgestellte Mastoïd-Operation wurde geweigert. In beiden Fällen trat nach der Trommelfelddurchschneidung in kurzer Zeit Genesung ein. Eine Dämpfung allein rechtfertigt also nicht die frühzeitige Operation.

Herr Guye: Bei Erwachsenen habe ich die directe Percussion oft versucht, ohne damit brauchbare Resultate erhalten zu haben.

Herr Moll: Ich möchte betonen, dass bei acuter Mittelohrentzündung die Zellen des Warzenfortsatzes sehr oft mitergriffen sind, dass aber diese Thatsache an und für sich keine Indication für die Mastoid-Operation bildet.

Herr Pel: Die Percussion des Schädels ist grösstentheils ein noch unbearbeitetes Feld. Wir kennen mehrere Thatsachen, z. B. den tympanitischen Percussionsschall bei gewissen Hirngeschwülsten in der Nähe des Tumors und das bruit de pot fêlé, welches bisweilen bei Höhlenbildung im Schädeldach erzeugt werden kann.

Digitized by Google

3) A. Mynlieff (Utrecht): Demonstration von microscopischen Präparaten und Culturen von Ozaena-Bacillen (Abel).

4) A. A. G. Guye (Amsterdam): Demonstration eines Falles von Radicaloperation wegen Cholesteatoms.

Der Pat., 39 Jahre alt, war bereits vor 20 Jahren in G.'s Behandlung. Er hatte damals chronische linksseitige Mittelohreiterung mit Polypenbildung. G. hat ihm damals auch einen Abscess auf dem Warzenfortsatz eröffnet. Pat. zeigte sich erst 1888 wieder, weil er seit Kurzem wieder an Ohrenschmerz und Otorrhoe litt. G. entfernte wiederum Granulationen und verkästen Pus aus der Paukenhöhle und Pat. blieb wieder ein Jahr, beschwerdenfrei, aus der Behandlung fort. In den Jahren 1889 und 1890 zeigte er sich mit leichten Recidiven; 1890 bis 1896 war er ohne Beschwerden. Als er sich, 21. März 1896, wieder in Behandlung stellte, litt er seit einigen Wochen an den früheren Beschwerden. Eine grosse Masse trockener Epidermis wurde aus dem Ohre entfernt und es zeigte sich, dass durch Usur der hintern Gehörgangswand eine breite Communication mit dem Antrum enstanden war. In den ersten Wochen überstand Pat. einen Influenza-Anfall; Ohrenschmerz und Otorrhoe nahmen zu und es entwickelte sich ein Abscess über dem äussern Gehörgang. Am 18. April wurde die Operation vorgenommen. Das Antrum war sehr gross und mit Eiter und Cholesteatommassen gefüllt. Nachdem dieselben entfernt worden, wurde mit Jodoformgaze tamponirt. Zwei Tage später führte G., behufs Herstellung einer persistenten cylindrischen Oeffnung, in der Mastoidgegend eine 12 mm starke, 3 cm lange Kautschukröhre in das Antrum und legte neben der Röhre einen Streifen Jodoformgaze durch die Oeffnung in der hintern Gehörgangswand nach aussen, um auf diese Weise diese Oeffnung offen zu erhalten. Er lässt den Pat. selbst täglich Salzlösung in den Gehörgang und in die Röhre hineinspritzen, den Valsalva'schen Versuch machen, die Röhre reinigen und die Gaze erneuern. Seit einer Woche ist Pat. wieder in seiner Heimath und behandelt sich auf diese Weise. Pat. hat keine Beschwerden mehr; das Gehör hat sich gehoben. G. beabsichtigt später, wenn die Höhle sich um die Röhre herum epidermisirt hat, die letztere wegzulassen. Vor vier Jahren hat G. in dieser Gesellschaft einen auf diese Weise operirten Patienten demonstrirt, welcher jetzt seit acht Jahren mit persistenter Oeffnung geheilt und ohne Beschwerden ist. G. wird der Bitte des Pat., die retro-auriculäre Oeffnung zu verschliessen, nicht nachkommen, weil das Uebel dann fast sicher recidiviren wird.

Herr Moll: Warum verhindert Herr G. nicht durch eine plastische Operation das Zuwachsen der Oeffnung?

Herr Bolt: Mit den täglichen Einspritzungen kann ich mich nicht einverstanden erklären, da der Zweck ist, die Höhle trockenzulegen.

Herr Guye: Es ist die einzige Weise, auf welche Pat. selbst die Höhle reinigen kann. Dieselbe bleibt auch nur ganz kurze Zeit feucht.

Herr Braat: In der Tiefe befinden sich noch reichliche Granulationen.

Herr Guye: Die Operation ist nur erst vier Wochen her und Pat. keineswegs geheilt.

Digitized by Google

Herr Reinhard: Mit Freude sehe ich, dass auch Herr G. beim Cholesteatom eine persistente Oeffnung anlegt. Bei diesem Leiden kommen keine cosmetischen Rücksichten in Betracht und soll man Alles thun, um Recidiven vorzubeugen. Sogar bei bestehender retro-auriculärer Oeffnung kommen, wiewohl viel seltener wie früher, Recidive vor. Warum macht Herr G. keinen Lappen nach Kretschmann, um die bleibende Oeffnung so gross wie möglich zu gestalten?

Herr Guye: Ich bin mit der Tamponade mit einer starken Kautschukröhre völlig zufrieden.

5) A. C. H. Moll (Arnheim): Demonstration eines Falles von Trepanation des Warzenfortsatzes.

Pat., ein 30jähriger Mann, hat in der Jugend Otorrhoe gehabt. Seit zwei Jahren bestehen Kopfschmerzen, welche in den letzten 14 Tagen excessiv sind. Sein Hausarzt constatirte Ohrenfluss und Schwellung an der hintern Gehörgangswand, welche er für einen Furunkel ansah und incidirte. Als nach zwei Tagen Schwellung hinter dem Ohre auftrat, wurde Pat. nach M. verwiesen. In der Tiefe war der Meatus stark geschwollen, und als M. die Oeffnung in demselben sondirte, stiess er in einer Höhle auf cariösen Knochen. In Anbetracht des heftigen Kopfschmerzes, der Schwellung und Druckempfindlichkeit hinter dem Ohre, der Ohreneiterung, ging M. sofort an die Operation. Dabei zeigte sich, dass die Corticalis der Warzenfortsatzgegend bereits perforirt war. Von Warzenfortsatzzellen war nicht mehr die Rede; die Höhle war mit verkästem Eiter gefüllt. Von der hintern Gehörgangswand war nur noch eine sehr dünne Lamelle bei der äussern Ohröffnung übrig; vom Trommelfell und von den Gehörknöchelchen war keine Spur mehr vorhanden. Auch die laterale Wand des Atticus war verschwunden. Es hatte sich eine grosse Höhle gebildet, wie man sie bei der Radicaloperation darzustellen sucht. Die Natur hält sich aber nicht innerhalb der uns gesetzten Schranken. Beim Ausräumen der Höhle mit dem Löffel fand M. nämlich in der Tiefe abnorme Aushöhlungen. Dieselben genau zu bestimmen war nicht möglich, da bei gewissen Bewegungen des Löffels Contractionen in den Angesichtsmuskeln auftraten. Auf der hintern Wand der Höhle lag der Sinus in einer Ausbreitung von $^1/_2$ cm bloss. Zum Schluss machte M. eine Plastik, indem er einen grossen Hautlappen aus dem hintern Gehörgang und dem Halse in die Höhle hineintamponirte. Bald nach der Operation verschwand der Kopfschmerz, sowie eine leichte Facialis-Parese. Während der Heilung traten die genannten Aushöhlungen deutlicher zu Tage. Es waren zwei durch eine Knochenbrücke von einander getrennte Vertiefungen. Unter der abgerundeten und rund verlaufenden, den Eindruck eines Bogenganges machenden Brücke hindurch konnte man mit der Sonde von der einen Aushöhlung in die andre kommen. Die Orientirung, welche bereits bei der Operation sehr schwer war, ist durchaus nicht leichter geworden. M. möchte wissen, was diese Brücke eigentlich ist. Obgleich dieselbe den Eindruck eines Bogenganges macht, so glaubt er dennoch, dieselbe eher als ein Product von Caries und Usur zugleich mit Knochenneubildung betrachten zu müssen. Die durch die äussere Ohröffnung längs der vorderen Gehörgangswand eingeführte Sonde dringt in die untere Ver-

Digitized by Google

tiefung 3,8 cm tief ein. Bis auf die Brücke ist die Distanz 3,2 cm, unmittelbar hinter dem Ohre sind diese Distanzen 3,1 und 2,2 cm. Ausser der Lage der Brücke, welche keinem der Bogengänge entspricht, plädirt auch der vollkommene Verschluss des Ostium phar. tubae für einen Ossificationsprocess.

Herr Burger: Ich schliesse mich Herrn M. an, dass die Knochenbrücke in der Höhle durch Usur und Knochenwucherung entstanden ist und nicht einen der Bogengänge repräsentirt. Es müsste dann der horizontale Bogengang sein, welcher aber mehr nach hinten liegt.

6) C. Reinhard (Duisburg): Demonstration eines Falles von tiefem Halsabscess nach Otitis media purulenta.

Der Fall, den ich Ihnen zeige, ist deshalb bemerkenswerth, weil sich, nachdem die Erscheinungen von acuter Mittelohrentzündung bereits verschwunden waren, ein tief unter der Musculatur liegender Halsabscess bildete. Dieselben Symptome des tiefen Halsabscesses geben nicht selten Gelegenheit zur Verwechslung mit Caries der Halswirbelsäule. Eine derartige Verwechslung ist um so leichter möglich, wenn die Mittelohrentzündung, wie im vorliegenden Falle, bereits vollständig abgelaufen ist. Trotzdem können die Eitersenkungen bis auf die Clavicula herab unter der tiefen Hals- und Nackenmusculatur her vorgeschritten sein. Zaufal erwähnt in der Prager med. Wochenschrift 1894 zwei solcher Fälle. Der Durchbruch am Warzenfortsatz erfolgt entweder an der typischen Stelle am Planum mastoideum, oder an der Spitze und hier vielfach an der inneren Seite derselben.

Bei dem vorgestellten Fall erfolgte der Durchbruch am Planum. R. hat auch Fälle gesehen, bei denen sich Fisteln an der Innenseite der Spitze vorfanden. Man muss nun eine völlige Abtragung derselben vornehmen, da sonst leicht Retentionsherde entstehen, die zu späteren weiteren Incisionen Veranlassung geben. Bei vorliegendem Falle war besonders die intensive Härte der Infiltration bemerkenswerth, welche sich vom Planum und vom hinteren Rande des Warzenfortsatzes bis zur Clavicula und zum Manubrium sterni erstreckte und ein Gefühl von Fluctuation nicht aufkommen liess. Die Aufmeisselung wurde am 28. März ausgeführt, dabei am Planum eine erbsengrosse Durchbruchsstelle gefunden, aus welcher sich flüssiger, gelber, nicht übelriechender Eiter entleerte. Am nächsten Tage waren die Kopfschmerzen und Eingenommenheit des Kopfes verschwunden. Mittelohr frei; Hörweite 6 m für Flüstersprache. Am 10. 4. Der Senkungsabscess wird wegen anhaltender profuser Eiterung nochmals incidirt. Es entleert sich viel Eiter. Täglicher Verbandswechsel. 23. 4. Weitere Senkung. Darum wird heute die Incision tiefer gelegt und die Wunde drainirt. 11. 5. Die Wunde reinigt sich langsam, so dass Pat. heute mit guten Granulationen in die poliklinische Behandlung übergeht. Die vorher steinharte Infiltration der Weichtheile, welche sich bis zur Clavicula und nach vorn zum Manubrium sterni erstreckte, ist bedeutend zurückgegangen, aber am hinteren Rande des Proc. mast. immer noch nachweisbar. Flüsterzahlen 6 m.

Herr Guye: Der Fall ist den andern Bezold'scher Perforationen sehr ähnlich. Ist wirklich der Eiter durch eine Oeffnung im Planum

Digitized by Google

mast. an den Hals gerathen? Hat nicht eine zweite Oeffnung an der inneren Fläche des Warzenfortsatzes bestanden?

Herr Reinhard: Ein Durchbruch im Bezold'schen Sinne ist nicht gefunden worden. Nach dem Zurückschieben der Haut kam ich sofort mit der Sonde in eine tiefe Fistel.

Herr ten Siethoff: Ich möchte mir die Frage erlauben, ob der Eiter auch microscopisch untersucht worden ist. Die steinharte Infiltration am Halse, die sich bis zum Schlüsselbein fortsetzt, lässt an die Möglichkeit einer Actinomycose denken.

Ich selbst habe im vergangenen Jahre einen Bauern wegen Otorrhoe in Behandlung gehabt, bei dem der ganze äussere Gehörgang entzündet und die Mastoidgegend geschwollen war, so dass Muschel und Warzenfortsatz nicht von einander abzugrenzen waren. Von der Spitze dieses Fortsatzes, wo die Schwellung und die Härte am intensivsten waren, bis in die Supra-clavicular gegend fühlte man eine zusammenhängende Infiltration aller Weichtheile, welche sich auch nach der Submentalgegend ausbreitete. Ein Zusammenhang mit den Lymphdrüsen war nicht zu constatiren. Die Taubheit zeigte sich nach Reinigung des Gehörganges als eine geringe. Die eigenthümliche Härte der Infiltration, das Unbegrenztsein derselben, die Abwesenheit von Fluctuation brachten mich auf den Gedanken, dass Actinomycose im Spiele sein könnte. Wirklich fand ich in dem Eiter typische Actinomyces-Körnchen mit schönen Kolbchen. Ohne mich weiter um die Otitis zu kümmern, d. h. ohne andere locale Behandlung als tägliche Reinigung und Tamponade des Gehörganges, verschrieb ich Jodetum kalicum 2 Gr. dd. mit dem Resultat, dass Pat. nach vier Wochen geheilt entlassen wurde. Die Infiltration am Halse war erst nach neun Wochen vollständig verschwunden.

Herr Reinhard: Ich habe den Eiter nicht untersucht, weil ich keinen Grund hatte, an Actinomycose zu denken. Mir ist nur ein Fall von Actinomycose des Ohres bekannt. Ich sah es bei Zaufal. Der Eiter hatte dort ein ganz anderes Vorkommen wie bei meinem Pat.; es waren da typische Körnchen schon macroscopisch sichtbar. Auch der Chirurgus, welcher mit mir den Pat. gesehen, hat an Actinomycose nicht gedacht. Indessen ist mir die Bemerkung sehr interessant und werde ich den Eiter untersuchen. (Cf. No. 11.)

7) W. van der Heide (Amsterdam): A. Demonstration von Choanalpolypen.

v. d. H. demonstrirt vier Choanalpolypen. Für die Extraction giebt er der durch die Nase eingeführten kalten Schlinge den Vorzug, womit man fast immer den Polyp in toto entfernt. Gewöhnlich braucht man für das Umlegen der Schlinge auch die zweite in die Nasenrachenhöhle eingeführte Hand.

Der erste Polyp, welcher bei einer 35jährigen Frau die linke Choane ausfüllte und sich hinter dem Septum nach rechts erstreckte, wurde mit der Wilde'schen Schlinge durch die Nase entfernt.

Der zweite füllte bei einer 75jährigen Frau den Nasenrachenraum fast vollständig aus. Dieses Fibrom war 5 cm lang, 3 cm breit, 2 cm hoch.

Der dritte wurde bei einem 11jährigen Mädchen in Chloroform-

Digitized by Google

narcose längs demselben Weg abgetragen. Da die Schlinge den Stiel durchschnitt, kam der Tumor durch den Mund heraus. Die Basis des Polypen auf der mittleren Muschel wurde mit dem Galvanocauter behandelt.

Der vierte, ein Cystofibrom, konnte bei einem 20jährigen Patienten durch die rechte Nase gesehen werden und erstreckte sich auch hinter dem Septum nach links. Es gelang auch mit Hilfe der zweiten Hand nicht, die Schlinge anzulegen. Beim Versuch, den Tumor mit einem Häkchen zu fassen, riss dasselbe durch und es entleerte sich eine bedeutende Menge hellgelber Flüssigkeit. Jetzt gelang es, den Polypen zu fassen und zu extrahiren. Wie man sieht, ist derselbe ein kleines Fibrom mit einem länglichen Cystensack. Diese Form hat v. d. H. in der Literatur nicht erwähnt gefunden.

B. Demonstration von Fremdkörpern aus der Nase.

Der Pat. hatte, einige Wochen bevor ihn v. d. H. sah, einen Selbstmordversuch begangen, indem er sich einen Revolverschuss auf der linken Seite über der Nasenwurzel beigebracht hatte. Weder in der Wunde, noch in einem nach einigen Tagen auftretenden Abscess im linken inneren Augenwinkel wurde die Kugel gefunden. Nach einiger Zeit stellten sich Nasenverstopfung und leicht fötider Ausfluss aus der linken Nasenhälfte ein. Hier war die Schleimhaut stark geschwollen. Die Sonde stiess zwischen mittlerer Muschel und Scheidewand auf einen harten Gegenstand. Nachdem durch Cauterisation Raum geschaffen, wurde hoch in der Nase die Kugel, welche, wie Sie sehen, erhebliche Formveränderung erlitten hat, entdeckt und mit der Zange extrahirt. Nach einigen Tagen wurde von derselben Stelle ein Sequester entfernt.

Zum Schluss zeigt v. d. H. einen Myriapod. Derselbe wurde bei einem 8jährigen Knaben, dem vor einigen Tagen die Adenotomie gemacht worden war, bei der Nasendouche im Spülwasser gefunden, wo das Thier lebhafte Bewegungen machte. Sämmtliche Beschwerden des Pat.: Nausea, Kribbeln in der Nase, Gesichterschneiden, waren sofort verschwunden, nur der Kopfschmerz schwand erst mit der weiteren Behandlung des Nasenrachenraumes. Das Thier wurde als Arthronomalus similis determinirt (Dr. Hoek). Auch die beiden Myriapoden in dem Büchner'schen Falle gehören zu dem Geschlecht Arthronomalus. Herr Dr. le Roy berichtet, dass im Bommelerwaard (Holland) der Arthronomalus similis im Winter öfters in Bettdecken angetroffen wird. Was die Aetiologie in dem beschriebenen Falle betrifft, so ist das Thier wahrscheinlich beim Schlafen im Wald in die Nase des Pat. hineingekrochen.

Ueber einen zweiten Fall hat v. d. H. zu berichten. Ein Dienstmädchen kam zu ihm mit der Mittheilung, dass einige Tage vorher zwei Myriapoden beim Naseputzen herausbefördert seien. Dieselben sind als Geophilis hortensis determinirt worden.

Herr Huysman: Ich fasse Choanalpolypen gewöhnlich mit einer grossen Loewenberg'schen Zange unter Leitung des Spiegels, was gar nicht schwer ist.

Herr Zwaardemaker: In schwierigen Fällen ist mir die Abtragung gelungen, indem ich mit einer Bellocq'schen Sonde oder einem gewöhnlichen Ohrcatheter einen Seidenfaden ein Mal über, ein

Digitized by Google

Mal unter dem Tumor hindurchführte und mittelst desselben die galvanocaustische Schlinge herumführte. Von der Meyer-Hüni'schen Zange, welche beim Aufschieben der Schlinge den Tumor fixiren soll, habe ich keinen grossen Nutzen gehabt.

8) A. Sikkel (Haag): Demonstration von Gypsabgüssen des Oberkiefers bei adenoiden Vegetationen.

Diese Abgüsse zeigen die eigenthümlichen Formveränderungen, auf welche namentlich Koerner 1891 die Aufmerksamkeit gelenkt, und welche verschieden sind, wenn die Nasenverstopfung blos während der ersten oder auch noch nach der zweiten Dentition besteht.

Im ersteren Fall findet man Hochstand des harten Gaumens. Der ganze Oberkiefer ist in der Entwicklung zurückgeblieben, der Querdurchmesser verkürzt, der Längsdurchmesser verlängert. In der zweiten Phase der Entwicklungsstörung kommen folgende Abweichungen hinzu: Der harte Gaumen erreicht eine noch höhere Stellung, die Alveolarränder nähern sich noch mehr, der Kiefer scheint seitlich zusammengedrückt zu sein. Es entsteht ein Winkel in der Medianlinie; die beiden mittleren Schneidezähne wenden einander ihre lingualen Flächen zu. Der Querdurchschnitt des Kiefers zeigt die Spitzbogenform.

Bei den Nasenverstopfungen anderen Ursprunges sind die secundären Kieferveränderungen nicht die gleichen. Namentlich findet man den Winkel in der Medianlinie und die V-förmige Stellung der medianen Schneidezähne ausschliesslich bei adenoiden Vegetationen.

Waldow führt diese Abweichungen auf Knochenerweichung durch Circulationsstörungen in Folge der Vegetationen zurück.

Einige schreiben diese Abweichungen auf Rechnung von Rhachitis. Dafür giebt es aber zu viele Differenzen. Die rhachitischen Veränderungen manifestiren sich am deutlichsten in denjenigen Körpertheilen, welche sich in lebhafter Entwicklung befinden. Weil dies nun für den Schädel in den ersten Lebensjahren zutrifft, so würden wir diese Abweichungen namentlich in der frühesten Jugend erwarten müssen. Dass dieselben aber vorzugsweise später, nach der Zahnwechselung gefunden werden, plädirt gegen die rhachitische Genese. Ausserdem werden die rhachitischen Veränderungen am Unterkiefer, die Folgen der Nasenverstopfung und der Vegetationen aber am Oberkiefer gesehen.

Schliesslich zeigen diese Gypsabgüsse die von Rosenberg[1]) 1895 beschriebene Abweichung: das frequente Fehlen oder verkümmerte Vorhandensein der lateralen Incisiven, wovon S. in der vorigen Jahresversammlung bereits einen Abguss demonstrirt hat. Auch die Zahl der vorgelegten Abgüsse ist zu klein, um ein endgiltiges Urteil zu bilden; S. möchte nur die Aufmerksamkeit auf diese Abweichung hinlenken.

Es wäre wünschenswerth, dass die Zahnärzte mehr darauf achteten, dass viele Irregularitäten in der Stellung der Zähne in Formveränderung des Oberkiefers in Folge von Nasenverstopfuug ihren Grund haben.

Herr Reyntjes: Vor Kurzem hatte ich einen 10jährigen Knaben wegen bedeutend behinderter Nasenathmung in Behandlung. Pat. hatte ein characteristisches hohes Palatum, aber keine adenoide Vegetationen.

---

[1]) Ueber Umformungen an den Incisiven der zweiten Zahngeneration des Menschen.

Digitized by Google

Es gab Schwellung der Nasenschleimhaut, jedoch nicht in genügendem Maasse, um die Athemstörung zu erklären. Kann in solchen Fällen der Hochstand des Gaumens, in Verbindung mit secundären Schiefständen der Scheidewand die Ursache der Athemstörung sein? Die Zahnärzte warnen davor, vor dem 14. oder 15. Jahre Versuche zur Verbreiterung des Kiefers anzustellen. Hat diese Warnung eine rationelle Basis?

Herr Sikkel: Mehrere Zahnärzte haben gegen die frühere Application einer Prothese keine Bedenken. Der Hochstand des Gaumens ist nicht innere Folge von Vegetationen. Bloch hat auf das Verhältniss desselben zu gewissen Formabweichungen der Nebenhöhlen hingewiesen. Der typische Winkel in der Medianlinie des Oberkiefers kommt aber nur bei adenoiden Vegetationen vor.

9) A. Huysman: Die Therapie der acuten Mittelohrentzündung.

H. hat 1891 in der Ned. Tydschr. voor Geneesk. die trockene Behandlung der Mittelohrentzündung empfohlen. Während er sich damals nur auf seine günstigen practischen Erfolge stützen konnte, so kommen ihm jetzt die bacteriologischen Untersuchungen zu Hilfe. Es steht jetzt fest, dass acute Otitis durch pathogene Organismen verursacht wird. Weil die Ausrottung dieser Organismen eine Unmöglichkeit ist, so schliesst sich H. im Grossen und Ganzen Gradenigo an, welcher der Therapie diese Aufgaben stellt: 1) Beförderung des cyclischen Verlaufs der Krankheit; 2) Unterstützung der Widerstandsfähigkeit des Körpers; d. h. Sorge für freien Abfluss des Secretes, Vorbeugung von Secundär-Infectionen; und deshalb keine Luftdouche! keine Ausspritzungen! keine Einträufelungen! Die Paracentese ist (nach vorhergegangener Desinfection des Meatus) nach Gradenigo gestattet, wenn die Abortivbehandlung im Stich lässt. Es wird dann nach der Operation ein Trocken-Verband angelegt. Auf diese Weise hat H. seit 1891 seine Fälle behandelt. Indessen giebt es einen Punkt, auf welchen Gradenigo nicht hinweist, den H. aber als sehr wesentlich betrachtet, nämlich die örtliche Behandlung des Tubarmundes. In den meisten Fällen fand H. das Ostium pharyngeum tubae sehr geschwollen und applicirte daselbst Lapis-Lösungen, während er die Nase durchspülen liess. Auch versuchte er durch Gurgelungen das Freimachen des Ostium mechanisch zu fördern. Die in der letzten Zeit betonte bactericide Eigenschaft des Nasenschleims lässt ihm jetzt den Nutzen der Nasendurchspülungen zweifelhaft vorkommen. Mit Recht sagt Gradenigo, dass eine durchaus rationelle Therapie so lange noch aussteht, bis die verschiedenen Behandlungsweisen bacteriologisch controlirt sind. Jedenfalls zählt die Trockenbehandlung immer mehr Anhänger, namentlich in England und Amerika.

H. citirt die Meinungen von Burnett (Medical News, Aug. 1895), Uenler (Otol. Ges., Jena 1895), Stacke, Schwartze, Hartmann, Marchant (Société de Chirurgie), Jänicke, Brieger, Posthumus Meyjes (Med. Weekbl., Juni 1894), welche theils bei der Behandlung der acuten Entzündungen, theils bei der operativen Therapie der Ohreneiterungen die Trockenbehandlung empfehlen.

H. möchte die Meinung seiner Landsleute über diesen Punkt vernehmen.

Digitized by Google

Herr Moll: Bei acuten Fällen handle ich in derselben Weise, tamponire den Gehörgang und vermeide Luftdouchen. Dagegen bin ich der Ansicht, dass man die Nasenrachenhöhle möglichst in Ruhe lassen soll, damit man nicht pyogene Sachen in die Paukenhöhle hineinbringe. Bei chronischen Fällen kommt man mit der conservativen Trockenbehandlung nicht immer aus, und ist nicht selten grösseres oder kleineres operatives Eingreifen geboten.

Herr van der Heide: Vermeidet Herr H. die Luftdouchen bis zum Ende der Behandlung?

Herr Huysmann: Dieselben können nach Ablauf des acuten Stadiums, nach dem Verschluss des Trommelfelles gestattet sein. Ihr Zweck sei aber nie die mechanische Entfernung der Secrete.

Herr van der Heide: In der Klinik ist die Trockenbehandlung sicherlich angezeigt. Im Ambulatorium aber, und immer da, wo man die Kranken nicht regelmässig persönlich behandeln kann, können wir meiner Ansicht nach die Ausspülungen nicht entbehren.

Herr Pel: Der gleichen Frage, feuchte oder trockene Behandlung, begegnen wir beim Thorax-Empyem. Früher wurde regelmässig der Thoraxraum ausgespült. Man hat aber erfahren, dass Fieber und Complicationen die Folgen waren. Die Erfolge der Trockenbehandlung sind viel besser. Diese Analogie plädirt auch für die Trockenbehandlung der Otitis.

Herr Zwaardemaker: Mit Freude habe ich gehört, dass Herr H. seine früher empfohlene Behandlung insofern modificirt hat, dass er das sorgfältige Austupfen des Gehörganges nicht mehr erwähnt und jetzt die Gradenigo'sche Methode voll acceptirt, eine Methode, die wir Alle wohl anwenden, wo das möglich ist. Unter gewissen Umständen kann man indessen die Ausspülungen nicht entbehren, nämlich bei der Abnahme der Secretion, wenn die Perforation durch trockenes Secret verschlossen sein kann. Dann sind aseptische Ausspülungen am Platze. Der Vergleich des Herrn Vorredners mit dem Thorax-Empyem trifft nicht vollkommen zu, da wir nicht die entzündete Paukenhöhle, sondern den Meatus ausspülen, was eigentlich nichts Anderes als das Reinigen der Umgebung der Wunde ist.

Herr Sikkel: Auch ich kann die Spritze nicht entbehren. Bei der strenge durchgeführten Trockenbehandlung lässt man zweifelsohne oft Eitermassen im Gehörgange zurück.

Herr Burger: Nicht nur bei geringer, auch bei sehr reichlicher Secretion muss man nach der Spritze greifen. Es giebt Fälle, z. B. bei Scharlach-Otitis, wo die Eiterung so reichlich ist, dass man sechs und mehr Male pro Tag nach dem Spritzen den eingeführten Wattetampon voll mit Secret findet. Will der trockene Tampon seine Aufgabe erfüllen, so muss er erneuert werden, bevor er gänzlich durchtränkt ist. Ich möchte nun wissen, ob Herr H. in Fällen, wie ich nannte, persönlich sechs Mal das Ohr austrocknet und tamponirt.

Herr Guye: Ich betrachte noch immer die Spritze als ein unentbehrliches Hilfsmittel, um bei Otorrhoe das Ohr zu reinigen. Wie könnte man bei fötider Otorrhoe auf trockenem Wege das Ohr reinigen? Mit der Trockenbehandlung lässt man absichtlich Eiter in der Tiefe zurück.

Digitized by Google

Herr Huysmann: In Fällen, wie Herr Burger nannte, kann die Uebermässigkeit der Secretion die Folge der Ausspritzungen sein. In Fällen, wo wiederholte Tamponwechslung nothwendig ist, überlasse ich dieselbe den Patienten und ihren Angehörigen, und zwar mit der gleichen Beruhigung, womit Herr Burger ihnen die Ausspritzungen überlässt.

Herr Sikkel: Hat Herr H. die Sicherheit erhalten, dass die Secretion bei der Trockenbehandlung geringer ist, als beim Ausspritzen?

Herr Huysman: Ganz entschieden.

10) H. Burger (Amsterdam): Demonstration eines Falles von Radical-Operation mit persistenter Oeffnung wegen Schläfebeincholesteatoms.

Pat., Anstreicher von 23 Jahren, kam im September 1892 in B.'s Behandlung wegen rechtsseitiger Otorrhoe, Schwindel und Kopfschmerz. Die Otorrhoe datirt von seinem 13. Jahre und war immer fötide. Damals sind auch Granulationen extrahirt worden. Die Otorrhoe trat mit Intermissionen von wechselnder Grösse auf; auch kamen weisse harte Felle heraus. Oft Ohrenschmerzen und Schwindel, Doppeltsehen und Nausea. Zwei Male war er beim Anstreichen von der Leiter gefallen. B. fand damals das Ohr mit stinkenden Cholesteatommassen gefüllt und eine grosse Lücke in der oberen und hinteren Gehörgangswand, durch welche der Gehörgang mit dem, mit Cholesteatom gefüllten Mastoidraum in Verbindung stand.

Nach gründlicher Reinigung dieser Hohlräume war Pat. alle Beschwerden los, glaubte sich geheilt und zeigte sich nicht wieder.

Nach drei Jahren, December 1895, sah ihn B. wieder. Er hatte nur geringe Otorrhoe gehabt und sich ungestörter Euphorie erfreut. Erst seit einem halben Jahre Kopfschmerz und schlimmere Otorrhoe. An einem Tage, December 1895, als er am Tisch sass, sah er plötzlich Alles doppelt. Es folgten Bewusstlosigkeit und clonische Krämpfe. Der Insult dauerte zwei Tage, und Pat. wurde dann nach B. verwiesen und in die Rotgans'sche Klinik aufgenommen. Status quo ante. Der Gehörgangsdefect hatte zugenommen. In der Paukenhöhle Granulationen.

Pat. wurde 24. December von B. operirt. Die Corticalis des Warzenfortsatzes war dünn und hart, der Fortsatz in eine grosse Cholesteatomhöhle verwandelt. Die ganze äussere Fläche des Fortsatzes wurde abgetragen, ebenso der restirende Theil der hinteren Gehörgangswand. Von Trommelfell und Gehörknöchelchen keine Spur mehr vorhanden. B. machte eine Plastik nach Stacke-Jansen, wobei die Haut der hinteren Gehörgangswand auf dem Boden der Mastoidhöhle durch Naht befestigt wird. Auf diese Weise hat B. 1) in Anbetracht der bösartigen Natur des Leidens: Cholesteatom mit sehr destructivem Character, 2) weil Pat. früher bereits einmal aus der Behandlung fortgeblieben ist, 3) um seinem Hausarzt die Nachbehandlung und Controle möglich zu machen, eine persistente Oeffnung angelegt.

Pat. ist 24. December operirt und mit Jodoformgaze trocken nachbehandelt, ist 3. Februar entlassen und in Kampen von Dr. Mestingh nachbehandelt worden. Als B. ihn 5. März, also kaum $2^1/_2$ Monat p. o., wiedersah, war die Wunde vollständig epidermisirt und geheilt. Pat. erfreut sich jetzt eines ungestörten Wohlbefindens, sein Gedächtniss

Digitized by Google

wie auch das Gehör sind bedeutend gebessert. Flüstersprache a. O. 50 cm, 7. Mai 2,5 m.

Herr Reinhard: Auffallend ist der Verschluss der Tube. Wie Herr B. mir mittheilt, ist derselbe nicht absichtlich dargestellt worden. Ich habe bei der Operation öfters versucht, die Tube zum Verschluss zu bringen, es ist mir aber nie gelungen. Ich betrachte den Verschluss als einen günstigen Umstand.

Herr Guye: Es kommt mir für die normale Ventilation der Paukenhöhle besser vor, dass die Tube wegsam bleibt.

Herr Burger: Ich betrachte mit Herrn Reinhard den Verschluss als einen Vortheil, besonders beim Cholesteatom, wo Recidive so oft durch Entzündungsreize von der Tube aus entstehen. Die ventilatorische Function der Tube kommt nach der Radicaloperation, wo Trommelfell und hintere Gehörgangswand fehlen, nicht mehr in Betracht.

11) E. G. A. ten Siethoff (Deventer).

Dank der Freundlichkeit des Herrn Reinhard war ich gerade in der Lage, Eiter von seinem demonstrirten Pat. (cf. No. 6) microscopisch zu untersuchen. In Folge der Jodoformgaze-Tamponade konnten wir in der Wunde selbst keinen Eiter finden. Allein in einer Falte an der Stelle einer alten Narbe, unmittelbar unter dem Warzenfortsatz, fanden wir eine geringe Menge Eiter, und es ist mir gelungen, in demselben typische Actinomyceskolben mit Myceliumdrähten nachzuweisen, wovon man sich an diesem Präparate überzeugen kann. Ich möchte nun Herrn Reinhard vorschlagen, an diesem Pat. vorläufig nicht zu operiren und ihm Jodatum kalicum zu verschreiben.

Herr Reinhard: Ich bin sehr dankbar für die interessante und anregende Mittheilung des Herrn t. S., und die Diagnose Actinomycose ist in der That wahrscheinlich. Er wird es mir indessen nicht verübeln, dass ich durch dieses Präparat noch nicht vollkommen überzeugt bin und mir weitere microscopische Untersuchung vorbehalte.

Herr Zwaardemaker: An der Richtigkeit der Diagnose Actinomycose kann meiner Ansicht nach gar nicht mehr gezweifelt werden. Man sieht hier völlig typische Zellen mit doppelter Contour, wie sie sonst im menschlichen Organismus nicht vorkommen.

Herr Pel: Ich habe mich von der Anwesenheit von Actinomyces-Kolben und sternförmigen Körperchen mit Sicherheit überzeugen können, so dass für mich die Diagnose Actinomycose gar keinem Zweifel mehr unterliegt.

12) H. van Anrooy (Rotterdam): A. Papilloma laryngis.

Pat., ein dreijähriges Mädchen, hatte November 1895 Masern und Keuchhusten gehabt. Es litt seitdem an progressiver Heiserkeit und seit vier Wochen an bedeutender Athemnoth. Dieselbe wurde durch multiple Papillome, die besonders am rechten Stimmband in der Nähe der vorderen Commissur ihren Sitz hatten, verursacht.

Dass v. A. den Fall erwähnt, geschieht deshalb, weil das Kirsteinsche Autoscop zu der Diagnose geführt hat. Die Spiegeluntersuchung gelang bei dem ängstlichen Kinde nicht, und so versuchte v. A., gestützt auf die günstigen Berichte von von Bruns (Berliner klin. Wochenschr.), in der Narcose die Autoscopie, und zwar mit ausgezeichnetem Resultat. Die Operation durch das Autoscop habe v. A., in

Digitized by Google

Anbetracht der Dyspnoe und seiner eigenen Ungeübtheit, nicht versucht. Die Papillome sind mittelst Laryngofissur operirt worden.

B. Ein Fremdkörper im Kehlkopf.

v. A. demonstrirt einen harten, runden Holzsplitter, 2 cm lang, den er aus einem Kehlkopf, wo der Fremdkörper unter dem linken Stimmband zwischen der hinteren und der lateralen Kehlkopfwand eingekeilt war, mit der Mackenzie'schen Zange entfernte. In Folge des Zuges mit der Zange zerbrach der Splitter, erhielt die V-Form und wurde leicht extrahirt.

Herr van der Heide: Bei einem 10jährigen Knaben, dessen Kehlkopf mit Papillom-Masse gefüllt war, ist es mir gelungen, in mehreren Sitzungen mit der Schroetter'schen Pincette und der Fauvel'schen Zange die hauptsächlich vom linken Stimmband ausgehenden Massen vollständig zu entfernen. Pat. ist bis jetzt, ein Jahr p. o., ohne Recidive.

13) H. Zwaardemaker (Utrecht): Paracusis Willisii und verwandte Zustände.

Z. erwähnt die verschiedenen Hypothesen, die das merkwürdige Phänomen: besser Hören im Lärm, zu erklären versuchen. Keine von allen ist aber haltbar.

Bei der Analyse des Symptoms soll man sich an erster Stelle die Frage vorlegen: Wodurch unterscheidet der Lärm sich von der Stille? Und dann zeigt sich, dass für das Ohr die Stille nie eine absolute ist, wie es für das Auge, sobald es geschlossen ist, der Fall ist. Sogar Antiphone und Umwicklung des Kopfes mit Watten genügen nicht, um durch Kopfleitung zugeführte Laute zurückzuhalten. Auch giebt es vielleicht, wie die Netzhaut ein eigenes Licht hat, für das Ohr ein eigenes Gefässgeräusch, dass bei grösster Stille wahrgenommen wird. Preyer nimmt überdies eine von dem Labyrinthdruck und von der Blutwärme abhängige permanente Labyrinthreizung an.

Der Lärm unterscheidet sich nun von der Stille durch das Hinzutreten unzählbarer, immerfort abwechselnder, unregelmässiger, unter sich nicht harmonischer Töne von sehr verschiedener Höhe. Z. erinnert dabei an die Helmholtz'sche Beschreibung des Getöses in einem Ballsaal.

Muss man in solch' einem complicirten Lärm Sprachlaute unterscheiden, so hat man zwischen den regelmässig oscillirenden Eigentönen der Vocale und characteristischen Geräuschen der Consonanten und den gleichen Tönen und Consonanten, welche gleichsam den Hintergrund, wo die Sprachlaute hinzukommen, bilden, fortwährend Vergleiche zu machen. Man hat trotz einer Fortobegleitung eine Melodie festzuhalten. Dieses Differenzirungsvermögen ist mit gutem Rechte als ein Untertheil der sogen. Unterschiedsempfindlichkeit aufzufassen.

Auf einfache Weise die Unterschiedsempfindlichkeit bei unserm Patienten zu messen, ist nicht leicht. Es gelingt aber, wie Simpeler gezeigt hat, mit Hilfe einer Urbantschitsch'schen Harmonika mit losen Zungen, von denen man zwei combiniren kann und welche mit einem Manometer, der den Druck, welchen die Zungen brauchen, angiebt, versehen werden kann. Hiermit kann man einem einfachen Ton

Digitized by Google

Schwebungen hinzufügen, welche in dem manometrischen Druck ein Maass für die Unterschiedsempfindlichkeit abgeben. Nun zeigt sich, dass die auf diese Weise bestimmte Unterschiedsempfindlichkeit bei Patienten mit Paracusis Willisii entschieden erhöht ist. Sie spüren die Schwebungen früher, als ein normales Ohr, während dagegen die einfache Reizempfindlichkeit bedeutend abgenommen hat. Oefters gilt dies nicht für die ganze Tonleiter. Oft ist ein gewisser Theil in dieser Hinsicht ganz besonders getroffen, und wenn derselbe mit dem Tone der Vocale und der Tonhöhe der Sprachgeräusche übereinstimmt, so ist die Paracusis am leichtesten wahrzunehmen.

Zum Schluss erinnert Z. an die in der vorjährigen Versammlung betonte Analogie zwischen Paracusis und Hemeralopie. Auch bei letzterer ist nach Bjerrum und nach Uhthoff die Unterschiedsempfindlichkeit schärfer, als die Reizempfindlichkeit. Auch dort ist das Gesichtsfeld eingeengt, sowie hier die Hörlinie. Auch hat man dort eine Störung der Adaptation, wie man hier oft eine schnelle Ermüdung des Organes beobachtet.

Auch der Tastsinn zeigt mitunter eine analoge Abweichung. Zufälliger Weise hat Z. das bei einem Leprakranken bestätigen können. Es lag ja auf der Hand, unsere Aufmerksamkeit besonders auf das erste, das am meisten peripherische Neuron zu lenken. Da sind wir auf Processe wie peripherische Neuritis und Lepra angewiesen. So werden wir uns vielleicht eine Vorstellung von dem Wesen des Phänomens bilden können. Im Anschluss entweder an die Hypothesen von Rabl-Rückhardt, Duval und Lépine über die Beweglichkeit der Neurone, dort, wo sie Contact machen, oder an diejenige von Ramon y Cajal über die Rolle, welche dabei den Neurogliazellen zukommt, in beiden Fällen kann man sich denken, dass ein für die Fortleitung genügender Contact schwierig zu Stande kommt und dass eine bedeutende Reizintensität dafür Erforderniss ist, dass aber der Contact, wenn es einmal da ist, die Fortleitung des Reizes mit allen Schattirungen der Intensität sofort gestattet.

Herr Guye: Seit Jahren bin ich der Meinung, dass die Paracusis nervösen Ursprungs und die Politzer'sche Erklärung durch verbesserte Fortleitung in der Paukenhöhle nicht haltbar ist.

14) M. Bolt: Die Behandlung der chronischen Mittelohreiterungen mit hochliegender Perforation mit Styron.

Durch eine Mittheilung von Spalden in der Zeitschr. für Ohrenheilk. ist die Aufmerksamkeit B.'s auf das Styron (Styrax und Perubalsam āā) gelenkt worden. Dieses Gemisch, in Alcohol gelöst (℞ Styron 0,50, Aq. dest., Spirit. rectificatissimi āā 10,—), hat B. seitdem bei chronischen Eiterungen mit hochliegender Perforation angewendet, und die hiermit erhaltenen Resultate unterscheiden sich sehr günstig von denjenigen der früheren Behandlung. In den letzten zwei Jahren hat B. auf diese Weise in 12 Fällen eine vollständige Heilung erreicht.

15) P. G. Brondgeest (Utrecht): Die chirurgische Behandlung von Lupus und Tuberculosis laryngis.

Im Anschluss an seine Mittheilung in der vorjährigen Versammlung beschreibt B. noch zwei Fälle von vorgeschrittenem secundären Lupus laryngis, wo die chirurgische Behandlung (Laryngotomie, Exstirpation

Digitized by Google

der Epiglottis nach Pharyngotomia subhyoidea) stattgefunden hat. Einer dieser Fälle heilte, bei dem andern genas der Larynx-Lupus, allein nach einer zweiten, 14 Tage später unternommenen Operation, wobei der Lupus pharyngis, uvulae et gingivae curettirt und cauterisirt worden, starb der Pat. Von drei Fällen von Lupus (1 prim., 2 secund. Lupus) sind also zwei geheilt. H. Burger.

II. Referate.

a) Otologische:

La condizione del sordomoto innanzi alla biologia ad alla legge. (Das Verhältniss des Taubstummen zur Biologie und zum Gesetze.) Von Prof. S. Ottolenghi. (Archivio italiano di otologia etc. 1896, No. 1.)

In Anbetracht des Umstandes, dass die Taubstummen in Italien vom Gesetze sehr stiefmütterlich behandelt und als minderwerthige, geistig inferiore Menschen betrachtet werden, hat es der berühmte Verfasser unternommen, durch Prüfungen und Untersuchungen einen Beitrag zu liefern zur Erkenntniss der Taubstummen vom biologischen Standpunkte. Das Endresultat dieser schönen, ebenso wissenschaftlichen als gründlichen Arbeit ist, was wohl selbstverständlich, ein energischer und humaner Protest gegen die italienischen Gesetze, welche den taubstummen Individuen nicht jene Bürgerrechte verleihen, welche in anderen Staaten schon mehr oder weniger zur Geltung kommen. Die schlechte Behandlung der Taubstummen ist nach dem heutigen Stande der Wissenschaft über die geistigen Fähigkeiten derselben nicht gerechtfertigt, und wenn es unter ihnen auch thatsächlich Psychopathische giebt, so sind doch die meisten nichts weniger als degenerirt.

Um sich nun ein Criterium über den Grad der Entartung der idiopathischen Taubstummen (als Gegensatz zu den idiotischen) zu bilden, hat der Verf. mit seinem Assistenten Dr. Rossi 44 Taubstumme der Anstalt Pendola di Siena (eine der besten Italiens) und 48 Waisen derselben Stadt, beide im Alter von 13 bis 17 Jahren, untersucht und die erhaltenen Resultate einander gegenübergestellt.

Waisenkinder und Taubstumme wurden vom anthropologischen, functionalen, sensorischen, motorischen und psychischen Standpunkte geprüft; ferner festgestellt die Häufigkeit der Heredität und alle anderen ätiologischen Momente, welche irgendwie herangezogen werden können. Nebstbei stellt Verf. eine ausführliche Monographie in baldige Aussicht. Es würde den Rahmen eines Referates viel zu weit übersteigen, wenn ich alle Resultate, welche nach oben angeführter Richtung gewonnen wurden, detailliren wollte, ich registrire nur, dass, wenn auch das Urtheil der Taubstummenlehre, der Biologen, der Ohrenärzte, der Neurologen und Gerichtsärzte über Intelligenz der Taubstummen einander häufig sehr controvers ist, Verf. das seinige im Allgemeinen dahin resumirt, dass dieselben intellectuell gut entwickelt sind und er

Digitized by Google

sich vollkommen dem Motto Marc Ideler's anschliesst: „Blödsinnigkeit, das ist der Tod, Taubstummheit ist der Schlaf des Geistes".

Man muss sich daher nicht wundern, wenn namentlich italienische Gesetzgeber auch im neuen Codice italiano den Taubstummen als ewiges Kind betrachten und ihm vor dem Gesetze nicht jene Rechte einräumen, die einem jeden Bürger gebühren, der im Besitze seiner geistigen Fähigkeiten ist. Die Ursache einer ganz ungerechtfertigten Bevormundung ist in der Unkenntniss zu suchen, die über das fragliche Individuum herrscht, eine Unorientirtheit, die mit den Ergebnissen der Erziehungsfähigkeit der Taubstummen nicht harmonirt. Der Taubstumme ist im Lande des Verfassers im Codice civile und penale ein unvollkommenes Individuum, ungeeignet, Recht zu geniessen, mit dem Idioten gleichgestellt; seine Verantwortlichkeit ist gleich Null, und mag er welch' hohe Intelligenz immer besitzen und einen noch so seltenen Wissensdurst, er bleibt stets das Opfer eines alten barbarischen Vorurtheils, ein Echo jener julianischen Gesetze, welche diese Unglücklichen als vernunftlose Thiere betrachten, und mit dem Vorwande, sie zu beschützen, sie nur herabwürdigen und verdammen.

Der Schluss der beachtenswerthen Arbeit klingt in einen Appell an die Gesellschaft aus, und will die moderne Gesetzgebung, die sich mit Vorliebe die philantropische nennt, gerecht sein, dann müssen die italienischen Paragraphen radical modificirt, die allgemeinen Dispositionen eliminirt und ein jeder Fall als selbstständiger angesehen werden. Dadurch wird die Gesellschaft am besten geschützt und die Rechte der Taubstummen am sichersten gewahrt sein. Lichtenberg.

---

b) Rhinologische:

Aqua oxygenata in der Oto-Rhinologie, ihre hämostatische und antiseptische Bedeutung. (L'eau oxygénée en Oto-Rhinologie, son rôle hémostatique et antiseptique.) Von Dr. G. Gellé. (Arch. internat. de laryngol. etc., Bd. IX, Heft 5, Septbr./Octbr. 1896.)

G. empfiehlt die Aqua oxygenata als ausgezeichnetes Hämostaticum und Antisepticum, das bei absoluter Unschädlichkeit, genügender Beständigkeit, Billigkeit und Handlichkeit nicht blos in der Rhinologie, sondern auch in der allgemeinen Medicin eingeführt zu werden verdient.

Beschorner.

Klinisch-anatomische Beiträge zur Rhinitis sicca anterior. Von Dr. U. Ribary in Villmergen (Schweiz). (Arch. f. Laryngol. etc., Bd. IV, pag. 301, 1896.)

Unter Rhinit. sicca ant. versteht R. eine, in ihrem Endstadium zu Epithelmetaplasie führende Affection der Schleimhaut nur des knorpeligen Septums (bei übrigens normaler Nasenschleimhaut), welche unter dem Bilde eines trockenen Catarrhs verläuft. Den Untersuchungen hierüber legt R. das Material der ohrenärztlichen und rhino-laryngologischen Universitäts-Klinik in Basel während der Jahre 1891—1894 zu Grunde, welches sich auf 621 Fälle von Erkrankung der Nase er-

Digitized by Google

streckt, davon 63, also etwa 10 pCt., auf Rhinit. sicca ant. entfallen. Die Affection wurde vornehmlich bei jungen Leuten beobachtet. 45 waren weiblichen Geschlechts. Die wichtigsten Ergebnisse dieser Untersuchungen lassen sich folgendermassen zusammenfassen: Die Rhinit. sicca ant., eine auf das knorpelige Septum beschränkte Rhinitis sicca (atrophica) ist das wichtigste ätiologische Moment für habituelle Epistaxis und Ulcus perforans, sehr wahrscheinlich auch für den blutenden Septumpolyp, und muss als ein wichtiges prädisponirendes Moment für Infection der Nase mit Tuberculose, Syphilis, Erysipel und für Entstehung der abscedirenden Perichondritis des Septums angesehen werden. Beziehentlich der Histologie ist hervorzuheben, dass sich in der Schleimhaut zahlreiche, in hyaliner Degeneration begriffene Zellen und Mastzellen, sowie spärliche eosinophile Zellen, auch sehr viel hämatogenes Pigment, in der Schleimhaut vertheilt, theils in, theils ausserhalb der Zellen gelegen, vorfindet. Im Schleim der metaplasirten Mucosa erkennt man eine oder mehrere Lagen einer eigenthümlichen Substanz, welche der oberflächlichen Zellschichte ein- und aufgelagert ist. Diese zeigt in ihrem tinctoriellen Verhalten die grösste Aehnlichkeit mit Kerato-Hyalin und höchst wahrscheinlich verbreiten ihre Fäulnissproducte den characteristischen Geruch der atrophischen Nasenschleimhaut; sie ist jedenfalls auch die Ursache der firnissartigen Beschaffenheit des Secrets der an trockenem Catarrh erkrankten Schleimhäute. Dadurch, dass sie in die Substanz der obersten Zellschicht des Epithels sich hineinerstreckt und dieselbe fest mit daraufliegender Borke verbindet, bedingt sie die bekannte grosse Vulnerabilität der Schleimhaut. Die macroscopisch sichtbaren Gruben der afficirten Schleimhaut entsprechen nur ausnahmsweise erweiterten Ausführungsgängen von Schleimdrüsen; sie sind vielmehr in der Regel durch eigentliche Faltenbildung der Epitheldecke entstanden. Das normale Septum zeigt nur eine ganz schmale Zone von Plattenepithel, und zwar nur an der Stelle, wo die Schleimhaut in die Epidermis des häutigen Septums übergeht. Im Uebrigen trägt die Schleimhaut des knorpeligen Septums überall bewimpertes, geschichtetes Cylinderepithel. Beschorner.

Zusammenhang gewisser Affectionen der Nasenhöhlen mit Dermatosen des Gesichtes. (Dermatoses de la face et lesions des fosses nasales.) Von Dr. P. Lacroix in Paris. (Arch. internat. de laryngol. etc., Bd. IX, Heft 5, Septbr./Octbr. 1896.)

Wenn auch behinderte Nasenathmung allein nicht im Stande ist, Dermatosen des Gesichtes (Eczem, Acne etc.) zu erzeugen, sondern die Ursachen zu diesen entfernter gesucht werden müssen, so werden sie doch in gewissen Fällen durch Affectionen des Naseninnern, welche geeignet sind die Nasenathmung zu beschränken, gefördert und durch Beseitigung jener gebessert. L. beweist diese Annahme an drei Fällen, in denen durch Operation von Polypen, Exostosen, Hypertrophien, adenoiden Vegetationen Gesichtshaut-Affectionen wesentlich gebessert bezw. geheilt wurden. Beschorner.

Digitized by Google

Die Asymmetrien der knöchernen Choanen. Von Dr. H. Bergeat in München (Arch. f. Laryngol. etc., Bd. IV, pag. 409, 1896.)

B. studirte an etwa 1200 macerirten Schädeln von Menschen, von ein paar Dutzend verschiedenen Affen und etwa 100 sonstigen Säugethieren, meist Carnivoren, darunter 68 Hundeschädel (die Befunde an Thierschädeln brachten wichtige Aufklärungen über verschiedene Befunde am Menschenschädel), die Asymmetrien der knöchernen Choanen, und unterscheidet er die ätiologischen Factoren folgendermassen: 1) Ungleichmässige Einwirkung mechanischer und statischer Momente bei nicht genügend consolidirtem Schädel und Knochenbau; 2) primäre Unregelmässigkeiten am Choanenrahmen; 3) secundäre Verschiebungen am Keilbein und Vomer, in Folge asymmetrischen Wachsthums des übrigen Schädels; 4) dem Anscheine nach anthropologische Momente. Die practischen Gesichtspunkte im Zusammenhange mit der Choanenasymmetrie sind: Ihr Verhältniss zu Asymmetrien des gesammten Schädels, so dass sich in ihm dieselben graduell zum Ausdruck bringen können, und ihre mögliche Deutung als Zeichen einer Entartung, als welches sie sich wegen der hervorragenden Befunde bei Verbrechern und bei grossen Thierarten ansehen lässt. Sonst noch kommt die Choanalasymmetrie in Betracht bei Erklärung der Ungleichheit der Tubenwülste, der Rosenmüller'schen Gruben, der Asymmetrie im Nasenrachenraume, am harten und weichen Gaumen, sowie am Oberkiefergebiss, besonders in dessen hinterem Theile, endlich betreffs der ungleichen Weite der Nase und der Deformationen des Septums.

Beschorner.

Ueber die pathologischen Veränderungen der Siebbeinknochen im Gefolge der entzündlichen Schleimhauthypertrophie und der Nasenpolypen. Von Dr. M. Hajek in Wien. (Arch. f. Laryngol. etc., Bd. IV, pag. 277, 1896.)

Zu seinen Untersuchungen verwendete H. nur Material, das vom Lebenden gewonnen war, und bildeten den grössten Theil chronisch entzündete, hypertrophische vordere Enden der mittleren Muschel. Diese Untersuchungen erstrecken sich auf die normale Anatomie der Siebbeinknochen und die durch chronische Entzündung veränderte mittlere Muschel, sowie anderer Theile des Siebbeines (oberflächliche und tiefe Entzündung der mittleren Muschel, Entzündung der Muskelsubstanz), ferner auf die Betheiligung der knöchernen Partien des Siebbeinlabyrinths. Was die Untersuchung der Polypen und ihrer Knochenansätze anlangt (12 Fälle), so resumirt H., dass weder die rareficirende Ostitis, noch die hyperplastische Knochenveränderung zum Wesen der Polypen gehören, vielmehr nur accessorische, secundäre Veränderungen darstellen. Der Polyp ist eine ödematöse Schleimhauthypertrophie, bei welcher ganz so wie bei den festen Hypertrophien der Process entweder blos auf die oberflächlichen Schichten beschränkt bleiben oder auch mehr in die Tiefe greifen kann, und ist es in Bezug auf die anatomische Würdigung ganz nebensächlich, ob diese Entzündung durch eine diffuse catarrhalische Erkrankung der ganzen Nasenschleimhaut, oder nur eines Theiles derselben, oder durch ein Empyem, also mehr aus localer Ursache hervorgerufen wird.

Beschorner.

Digitized by Google

Bemerkungen zur Probepunction der Kieferhöhle und zu deren „seröser Erkrankung". Von Dr. G. Krebs in Hildesheim. (Arch. für Laryngol. etc., Bd. IV, pag. 224, 1896.)

K. punctirt vom mittleren Nasengange aus. Der Eingriff verlaufe schmerzloser als vom unteren Nasengange aus und sei man an keinem Orte sicherer, in die Höhle, selbst bei ihrer rudimentären Entwicklung zu gelangen, als hier, in der Nähe ihres natürlichen Ausführungsganges. Die seröse Erkrankung der Kieferhöhle hält er nicht für eine Krankheit, welche operative Behandlung rechtfertige. Was die Kieferhöhlenempyeme anlange, so meint K., sei bei diesen stets Eiter in der Höhle vorhanden, und der negative Ausfall einer Punction gebe einen vollgiltigen Beweis für die Intactheit des Antrums.

Beschorner.

Ueber Zufälle nach Nasenoperationen. Von Dr. L. Réthi in Wien. (Arch. f. Laryngol. etc., Bd. IV, pag. 403, 1896.)

Als dergleichen häufiger vorkommende Zufälle nennt R.: Ohnmachten, Kopfschmerz, epileptiforme Anfälle, Erbrechen, Fieber, Angina lacunaris, vorübergehende Amaurose, Delirien, Steigerung von vorhandenen Reflexneurosen etc.; es können auch bisher nicht vorhanden gewesene Reflexerscheinungen, Nieskrampf, Glottiskrampf, Schwindelanfälle, Neuralgien, einseitige Basedow'sche Krankheit etc. erzeugt werden, und schliesslich kann es, wenn auch äusserst selten, zu ernsten Zufällen kommen, zu Infection der Nasenwunde von aussen oder zu Infection vom Naseninnern selbst, zu Erysipel, Pflegmone und Diphtherie, zu Pyämie und Septicämie, oder durch Fortleitung der Entzündung nach oben zu Meningitis mit tödtlichem Ausgang. — Ueber einen Fall der letzteren Categorie, einen 62 Jahre alten Herrn, welchem Nasenpolypen entfernt worden waren, betreffend, berichtet R. ausführlich. Er warnt vor unvorsichtiger, insbesondere länger dauernder Tamponade nach Operation, da leicht Secretretention mit allen Folgeerscheinungen, ja selbst tödtlichem Ausgange eintreten kann.

Beschorner.

Tamponträger für den Nasenrachen. Von Prof. B. Fränkel in Berlin. (Arch. f. Laryngol. etc., Bd. IV, pag. 426, 1896.)

Aehnlich dem B. Baginsky'schen Tamponträger, jedoch mit Krümmung, wie sie der Form des Cavum pharyngo-nasal. entspricht, gewährt, neben den Vorzügen, welche ein von einem metallenen Instrument getragener Wattebausch bietet, den Vortheil leicht möglichen Einführens in den Nasenrachenraum und Reinigens nach dem Gebrauche, ohne dass hierbei die Finger verunreinigt werden.

Beschorner.

Digitized by Google

c) Pharyngo-laryngologische:

Ein ungewöhnlicher Fall von Soor der Mundhöhle, des Nasenrachenraumes und des Larynx. Von Dr. J. Sendziak in Warschau. (Arch. f. Laryngol. etc., Bd. IV, pag. 421, 1896.)

Der Fall, eine 15jährige Beamtentochter betreffend, war dadurch merkwürdig, dass hier Soor 1) bei einer erwachsenen Patientin, 2) in Folge einer acuten Krankheit (Diphtherie des Pharynx) auftrat und 3) fast den ganzen oberen Theil der Athmungswege befiel, während die Affection in der Regel ausschliesslich nur die Stellen der Schleimhaut ergreift, welche mit Plattenepithel bedeckt sind.

Beschorner.

Im Gewebe der Schilddrüse sich entwickelnder und den Erstickungstod durch Compression bewirkender Epithelialtumor. (Cas de tumeur épithéliale développée aux depens de la glande thyroide et ayant déterminé la mort par asphyxie.) Von Dr. Branca u. Dr. Menier. (Annales des maladies de l'oreille et du larynx 1896, No. 5.)

Der Titel sagt Alles.

Dr. P. K.

Ueber primäre latente Tuberculose der Rachenmandelhyperplasie. Von Dr. F. Pluder in Hamburg und Dr. W. Fischer in Altona. (Arch. f. Laryngol. etc., Bd. IV, pag. 372, 1896.)

P. und F. fanden in 32 nicht ausgesuchten Fällen von Rachenmandelhyperplasie, welche alle Altersstufen betrafen, in denen gewöhnlich die Vergrösserung des adenoiden Gewebes am Rachendache zu Gesichte kommt, 5 Mal ausgeprägte Tuberculose (i. e. 16 pCt.), und da auch Lermoyez unter 32 Fällen 2 Mal, Gottstein unter 33 4 Mal, Brindel unter 64 8 Mal Tuberculose constatirten, so kann die hier in Frage kommende Form der Tuberculose der Rachenmandelhyperplasie als etwas Seltenes nicht mehr aufgefasst werden. Die Autoren gehen nun zunächst auf die Diagnose, die in der Literatur klinisch näher beschriebenen Fälle primärer latenter Rachenmandeltuberculose, deren es im Ganzen 12, mit den ihrigen 17 sind, ein, berühren die Frage des Infectionsmodus, der Bedeutung, welche der Affection zukommt, erwägen ferner, ob die Ansiedelung des tuberculösen Virus in der Rachenmandelhyperplasie deren physiologische Involution hinauszuschieben und zu hindern im Stande ist, und erörtern was schliesslich aus der Localtuberculose wird, wenn sie sich selbst überlassen bleibt, betrachten die Affection in ihrer Beziehung zum Gesammtorganismus und erwägen die Gefahren, welche die tuberculöse Herderkrankung für den betreffenden Organismus bietet. Nach alledem kommen sie zu dem Schlusse, dass, wenn auch die Prognose genannter Krankheit auf den ersten Blick günstig zu sein scheint, diese dennoch nicht als unbedenklich gelten kann. Zunächst muss es als wünschenswerth bezeichnet werden, die histologische Untersuchung an möglichst vielen Orten auszuführen, damit es sich herausstellt, ob bestimmte Ortsverhältnisse bezüglich der Häufigkeit der latenten Tuberculose eine Rolle spielen. In therapeutischer Beziehung aber fordert die Sachlage die radicale Operation, ohne Rücklassung von kleinen Resten adenoiden Gewebes, da diese für den

Digitized by Google

Kranken verhängnissvoll werden können. In der Indicationsstellung zur Operation ist der Umstand, dass auch geringere, die Nasenathmung nicht schädigende Hyperplasien latente Tuberculose beherbergen können, zu berücksichtigen. Beschorner.

Falscher Keuchhusten, durch Vorhandensein eines Fremdkörpers im Larynx eines fünfjährigen Kindes hervorgebracht. Auswerfen des Fremdkörpers. (Pseudocoqueluche produite par un corps étranger du larynx chez une enfant de cinq ans. Expulsion du corps étranger. Guérison.) Von Dr. E. de Pradel (Archiv. internationales de lar., rhin. et otologie u. Annales des maladies de l'oreille et du larynx 1896, No. 7.)

Ein 5jähriges Kind verschluckte einen bohnengrossen Kieselstein und bekam während zwei Monaten nachher einen keuchhustenartigen Husten, und in den Enfants malades stellte man wirklich die Diagnose auf Tussis convulsiva. Während eines stärkeren Anfalles hustete das Kind nach vier Monaten den Kieselstein aus und war geheilt. Verf. glaubt nun, dass das Corpus delicti während dieser langen Zeit in einem Larynxventrikel steckte, trotzdem dass die laryngoscopische Untersuchung fehlt. Dr. P. K.

Untersuchungen über die Function der Kehlkopfmuskeln. Von Dr. H. Neumayer in München. (Arch. f. Laryngol. etc., Bd. IV, pag. 323.)

Nach Untersuchung und Präparation von zahlreichen Kehlköpfen des Menschen und verschiedener Thiere kommt N. zu folgenden Resultaten: Die Kadaverstellung der Stimmbänder kann durch die Todtenstarre in hohem Grade modificirt werden, und nähern sich die hierdurch bedingten Glottisformen in den meisten Fällen der Phonationsstellung. Es ist diese Erscheinung auf das Uebergewicht der Glottisschliesser über die Glottisöffner zurückzuführen, welche nicht nur an Zahl, sondern auch in hohem Grade an Masse letztere übertreffen. Die Methode des Verfassers, die künstliche Muskelstarre, erzeugt durch Anlegen heisser Eisenstäbe an die betreffenden, freipräparirten Muskel, zum Studium der Function der einzelnen Muskeln zu benutzen, vermag vollkommen brauchbare Resultate zu liefern. Bei Lähmung des einen M. cricothyreoid. erfolgt durch Contraction des gleichnamigen Muskels der andern Seite eine Drehung des Ringknorpels innerhalb des Schildknorpels, und kommt hierdurch ein Schiefstand der Glottisspalte zu Stande. Die Mm. cricothyreoid. vermögen bei ihrer Contraction die Stimmbänder nach der Medianlinie des Kehlkopfes hin zu bewegen. Die bei tiefer Inspiration zu beobachtende perverse Verengerung der Stimmritze ist auf die Contraction der Mm. sternothyeoid. zurückzuführen. Die verticale Portion des M. cricoarytaenoid. postic. besorgt vorzüglich die Erweiterung der Stimmritze, während die horizontale den Aryknorpel nach rückwärts fixirt. Der Glottisschluss kommt in der Gegend der Aryknorpel dadurch zu Stande, dass sich nur die Spitzen der Aryknorpel mit den ihnen aufsitzenden Santorini'schen Knorpeln an einander legen. Die Basen und die Innenflächen der beiden Aryknorpel nähern sich zwar einander, kommen aber nicht zu selbstständiger, gegenseitiger Berührung. Beschorner.

Digitized by Google

Behandlung der Mycosis leptothricia mit Eisenchlorid. (Traitement de la mycose leptothrixique par le perchlorure de Fer.) Von Dr. Colin. (Arch. internat. de laryngol. etc., Bd. IX, Heft 5, September-October 1896.)

Behandlung des genannten Leidens mit der officinellen Eisenchlorid-Lösung (26 pCt. Eisenchlorid enthaltend) brachte das Leiden rasch zum Schwinden. Beschorner.

Die Laryngoscopie beim Kinde. (La laryngoscopie chez l'enfant.) Von Dr. E. Escat in Toulouse. (Arch. internat. de laryngol. etc., Bd. IX, Heft 5, Septbr./Octbr. 1896.)

Die Methode, welche die Ermöglichung der Laryngoscopie bei ungeberdigen Kindern zum Zweck hat und nicht wie die Kirstein'sche auf directer, sondern auf indirecter Inspection vermittelst Spiegels beruht, besteht in der Application 1) eines Kehlkopfspiegels, welcher nicht nur zum Reflectiren des Lichtes, sondern auch zur Erweiterung des Pharynx, zur Immobilisirung des Zäpfchens und des Gaumensegels dient; 2) eines besonders geformten Zungendepressors, welcher, ohne dass die Zunge des Kindes herausgezogen wird, durch seine Form die Möglichkeit herbeiführt, jene in geeigneter Weise niederzudrücken, gleichzeitig aber durch Eingreifen zweier geknöpfter Ausläufer in die Fossae pyriformes den Kehldeckel zu heben und freien Einblick in das Larynx-Innere zu erlangen; 3) eines Munddilatators, der jedoch nicht in allen Fällen als nothwendig sich erweist. Zur Beleuchtung wird zwar ein besonders geeigneter Apparat von Hélot und der Clar'sche Reflex-Spiegel angegeben, indessen soll auch ein gewöhnlicher Stirnspiegel und eine einfache gute Lampe genügen. Beschorner.

Tod durch Tubage. (Accident mortel du tubage.) Von Dr. Levrey. (Journal de clinique et de thérap. infant. u. Annales des maladies de l'oreille et du larynx 1896, No. 5.)

Man gebrauchte eine zu lange Röhre. Während die Röhre im Larynx lag und ein plötzlicher Erstickungsanfall eintrat, fand man, dass der obere Theil der Röhre hinter dem Gaumensegel lag und dass letzteres die Röhre verstopfte; es bestand also Autoobstruction. Trotz rasch ausgeführter Tracheotomie brachte man das Kind nicht mehr zum Leben. Dr. P. K.

Trachealcondylome. (Condylomes de la trachée.) Von Dr. Harrison Griffin. (The New-York med. Journ. und Revue de laryngologie 1896, No. 26.)

Verf. beschreibt einen schwer verlaufenden Fall, bei welchem die Tracheotomie nur durch die schnelle Wirkung der antisyphilitischen Kur umgangen werden konnte. Trachealsyphilis ist selten.

Dr. P. K.

Alle für die **Monatsschrift** bestimmten **Beiträge und Referate** sowie alle **Druckschriften, Archive** und **Tausch-Exemplare** anderer Zeitschriften beliebe man an Herrn Prof. Dr. **Gruber** in Wien I, Freiung 7, zu senden. Beiträge werden mit 40 Mark pro Druckbogen honorirt und die gewünschte Anzahl Separat-Abzüge beigegeben.

Verantwortlicher Redacteur: Prof. Dr. Ph. Schech in München.
Verlag der Allgemeinen Medicinischen Central-Zeitung (Oscar Coblentz).
Expeditionsbureau: Berlin W. 35, Schöneberger Ufer 28.
Druck von Marschner & Stephan in Berlin SW., Ritterstrasse 41.

Digitized by Google

Monatsschrift für Ohrenheilkunde

sowie für

Kehlkopf-, Nasen-, Rachen-Krankheiten.

Organ der Oesterr. Otologischen Gesellschaft.

(Neue Folge.)

Mitbegründet von weil. Prof. Dr. N. Rüdinger, Prof. Dr. R. Voltolini und weil. Prof. Dr. Fr. E. Weber-Liel

und unter Mitwirkung der Herren

Docent Dr. **E. Baumgarten** (Budapest), Hofrath Dr. **Beschorner** (Dresden), Prof. Dr. **Ganghofner** (Prag), Docent Dr. **Gomperz** (Wien), Dr. **Heinze** (Leipzig), Dr. **Hopmann** (Cöln), Prof. Dr. **Jurasz** (Heidelberg), Dr. **Keller** (Cöln), Prof. Dr. **Kiesselbach** (Erlangen), Prof. Dr. **Kirchner** (Würzburg), Dr. **Koch** (Luxemburg), Dr. **Law** (London), Docent Dr. **Lichtenberg** (Budapest), Dr. **Lublinski** (Berlin), Dr. **Michel** (Cöln), Docent Dr. **Moldenhauer** (Leipzig), Docent Dr. **Onodi** (Budapest), Docent Dr. **Paulsen** (Kiel), Dr. **A. Schapringer** (New-York), Dr. **Schäffer** (Bremen), Dr. **E. Stepanow** (Moskau), Prof. Dr. **Störck** (Wien), Prof. Dr. **Strübing** (Greifswald), Dr. **Weil** (Stuttgart), Dr. **Ziem** (Danzig)

Herausgegeben von

Prof. Dr. JOS. GRUBER Wien. **Prof. Dr. v. SCHRÖTTER** Wien. **Prof. Dr. PH. SCHECH** München.

Prof. Dr. E. ZUCKERKANDL Wien.

Dieses Organ erscheint monatlich in der Stärke von 3 bis 3½ Bogen. Man abonnirt auf dasselbe bei allen Buchhandlungen und Postanstalten des In- und Auslandes.

Der Preis für die Monatsschrift beträgt 12 R.-M. jährlich; wenn die Monatsschrift zusammen mit der Allgemeinen medicinischen Central-Zeitung bestellt wird, nur 8 R.-M.

Jahrg. XXXI. **Berlin, Februar 1897.** **No. 2.**

I. Originalien.

Fall von eitriger Sinus transversus-Thrombose mit Pyämie nach acuter Mittelohreiterung, durch Operation geheilt.

Von

Dr. **Ludwig Wolff** in Frankfurt a. M.

Wenn auch die Worte Heineke's: „Von einer Therapie der Sinusthrombose kann natürlich keine Rede sein", heute ihre Giltigkeit verloren haben, wenn auch jetzt manche glückliche Operation von Sinusthrombose zu verzeichnen ist, so dürfte doch jeder geheilte Fall dieser schweren Erkrankung Interesse beanspruchen. Die genaue Schilderung des Verlaufes eines solchen kann wohl mit dazu beitragen, manchen dunkeln und strittigen Punkt der Diagnose und Therapie aufzuklären.

Digitized by Google

Ueber folgenden Fall wurde in der otologischen Section der 68. Naturforscher- und Aerzte-Versammlung schon kurz berichtet:

Frau H., 21 Jahre alt, kam am 15. VIII. 1896 Abends in meine Sprechstunde. Sie hat vor fünf Wochen ein gesundes Kind geboren, das sie bis heute gestillt hat. Vor nicht ganz drei Wochen bekam sie Ohrenschmerzen rechts, die bald darauf mit dem Auslaufen des Ohres nachliessen. Sie fühlte sich dann ganz wohl, bis einige Tage, bevor sie mich consultirte, der eitrige Ausfluss weniger wurde und zugleich heftige Kopfschmerzen und Empfindlichkeit hinter dem rechten Ohre auftraten. Bald darauf bemerkte die Patientin eine Anschwellung der rechten Halsseite, die es ihr unmöglich machte, den Kopf zu drehen oder zu beugen. Auf Befragen giebt die Patientin an, vor zwei Jahren einmal ein schmerzhaftes Ohrengeschwür gehabt zu haben, das aber in einigen Tagen geheilt sei. Nachher habe sie nie Ausfluss aus dem Ohre gehabt und immer gut gehört.

Erste Untersuchung am 15. VIII.: Die Patientin, deren leicht icterische Gesichtsfarbe auffällt, hält den Kopf nach der rechten Seite geneigt und vermeidet ängstlich, ihn zu bewegen. Man bemerkt eine Schwellung entlang dem rechten Musc. sternocl., die schon auf leisen Druck sehr schmerzhaft ist. Ein deutlicher Strang in der geschwollenen Partie ist nicht durchzufühlen. Auch kann eine geringere Füllung der rechten Jugularvene bei Vergleichung beider Seiten nicht constatirt werden. Der rechte Warzenfortsatz ist auf Druck schmerzhaft und leicht ödematös geschwollen, das Oedem setzt sich jedoch nicht auf die Gegend hinter dem Warzenfortsatz fort. Der rechte äussere Gehörgang ist stark entzündlich geschwollen, so dass kein deutlicher Befund des Mittelohres aufgenommen werden kann. Es besteht hohes Fieber und frequenter Puls.

Am 16. VIII. ändert sich nichts in dem Zustand, ausser dass die Patientin Morgens einmal Erbrechen hat. In der darauf folgenden Nacht ein eine Stunde lang dauernder Schüttelfrost.

17. VIII.: Aufnahme in's Krankenhaus. Temperatur 40,1. Deutliche Milzschwellung. Auf der Lunge HU beiderseits kleinblasiges Rasseln, RHU geringe Dämpfung. In der folgenden Nacht $^1/_2$stündiger Schüttelfrost. Der Augenhintergrund wird von Dr. Ransohoff (Augenarzt) beiderseits normal befunden.

Die geschilderten Symptome bildeten gewiss eine dringende Indication zur Aufmeisselung des Warzenfortsatzes. Das hohe Fieber, die Schüttelfröste, die Milzschwellung, Symptome unzweifelhaft pyämischer Natur, die im Anschluss an die Mittelohreiterung im Verein mit Schwellung und Schmerzhaftigkeit der rechten Halsseite aufgetreten sind, liessen mit Wahrscheinlichkeit eine Sinusphlebitis vermuthen und erforderten unbedingt eine Freilegung und event. Exploration des Sinus.

Operation am 18. VIII. unter Assistenz von Herrn Dr. Eulenstein, dem ich für seine freundliche Hilfe bei der Operation und Nachbehandlung sehr zu Dank verpflichtet bin:

Nach Durchtrennung der etwas infiltrirten Weichtheile Knochen gelblich verfärbt, die Gefässlöcher stark blutend. Die Aufmeisselung des Proc. mast. deckt sofort eine weite, mit grossen schlaffen Granulationen ausgefüllte Höhle auf. Durch Entfernung des kranken Kno-

Digitized by Google

chens und Ausräumung der Granulationen wird der Sinus schon unabsichtlich in einer kleinen Strecke freigelegt. Weitere Freilegung nach oben und unten mit der schneidenden Zange. Die Wand des Sinus erscheint verdickt, rothbraun gefärbt, mit weisslichen Auflagerungen bedeckt, zeigt weder Pulsationen noch respiratorische Schwankungen. Die Freilegung geschieht centralwärts so weit, bis der gesunde bläuliche Sinus zum Vorschein kommt. Es folgt dann die Punction an einer am meisten peripher gelegenen Stelle mit der Pravaz'schen Spritze, die ungefähr eine $^1/_3$ Spritze voll nicht übelriechende, blutigeitrige Flüssigkeit herausbefördert, eine zweite, mehr central gemachte Punction ergiebt den Sinus leer. Nach dem Abschaben der fibrinösen Auflagerungen wird der Sinus der Länge nach mit dem Messer weit aufgeschlitzt, wobei kein Tropfen Blut fliesst. Ausräumung der nicht stinkenden thrombotischen Gerinnsel mit dem scharfen Löffel. Trotz grosser Vorsicht entsteht dabei eine Blutung aus dem peripheren Ende des Sinus, die sofortige Tamponade erfordert, und die Operation beendigt. Gegen Schluss der Operation war das Gesicht der Patientin auffallend cyanotisch geworden. Von einer Unterbindung der Vena jugular. int. wird abgesehen, dieselbe aber in Aussicht genommen, wenn die Schüttelfröste sich wiederholen sollten.

Einige Stunden nach der Operation hat die Patientin eine Temperatur von 40,1, einen ziemlich kräftigen, regelmässigen Puls von 114. — Der Uebersichtlichkeit wegen will ich gleich vorausschicken, dass die hohen Temperaturen (Abends 40,1; 40,7; 40,3; 39,0; 40,8) in den nächsten fünf Tagen noch anhielten, aber keine Schüttelfröste mehr auftraten.

19. VIII. Heftige Kopfschmerzen, Abends Erbrechen. Puls schwankt zwischen 70 und 90, regelmässig. Geringe Eiweisstrübung des Urins.

20. VIII. Nach guter Nacht wenig Schmerzen. Verbandwechsel, da der Verband durchnässt ist, der innerste Tampon wird nicht erneuert. Otorrhoe gering.

21. VIII. Schmerz im linken Oberarm. Thalergrosse infiltrirte Stelle auf der Beugeseite etwas oberhalb des Ellbogengelenks. Priessnitz'scher Umschlag.

23. VIII. In der Nacht 1 Uhr leichtes Frösteln (kein Schüttelfrost), Anstieg der Temperatur auf 40,8, Puls 90, um 11 Uhr früh Temperatur 36,5, Puls 56, sehr schwach und aussetzend. Auf Campherinjection und andere Excitantien geht dieser Collaps wieder vorüber. — Die infiltrirte Stelle am Oberarm erweicht und röthet sich. Die Rasselgeräusche auf den unteren Lungenpartien haben abgenommen, keine Dämpfung mehr zu constatiren. Urin eiweissfrei.

24. VIII. Verbandwechsel. Aus der Knochenwunde, die gut granulirt, wenig Eiterabfluss, aus dem Gehörgang gar keiner mehr. Temperatur 37,2—37,5.

26. VIII. Incision des metastatischen Abscesses am Oberarm und Entleerung nicht fötiden Eiters. — Pulmones ganz frei von catarrhalischen Geräuschen.

28. VIII. Verbandwechsel, da über Schmerzen auf der rechten

Digitized by Google

Seite des Halses geklagt wird. Harte Infiltration entlang dem Unterkieferrande. Knochenwunde sieht gut aus.

29. VIII. Nachts Kopfschmerzen. Temperatur Abends 38,0.

31. VIII. Die Halsschwellung breitet sich mehr entlang dem Verlaufe des Musc. sternocleidom. aus.

1. IX. Verbandwechsel. Abends Erbrechen, Schwindel und Kopfschmerzen. Temperatur und Puls normal. Die Milz scheint nicht mehr vergrössert.

5. IX. Die Halsschwellung hat sehr zugenommen. Klagen über Blutandrang nach dem Kopf. Brechreiz. Temperatur 38,7.

6. IX. Die undeutliche Fluctuation der geschwollenen Halspartie lässt auf einen tiefen Eiterherd schliessen.

Zur Operation desselben am 7. IX. bat ich Herrn Dr. Ettlinger (Spec. f. Chirurgie): Incision am hinteren Rande des Musc. sternocl. und Entleerung eines tief unter dem Muskel gelegenen, sehr ausgedehnten Abscesses, wohl von der Jugularis ausgehend, mit sehr fötidem, gashaltigen Inhalt. Herstellung einer Verbindung mit der Knochenwunde am Proc. mast. — Jodoformgazetamponade.

Nach der Operation colossales Oedem der rechten Wange. Schluckschmerzen, Oedema palati mollis.

8. IX. Wangenödem etwas geringer. Allgemeinbefinden gut. Temperatur normal. Feuchtwarme Sublimatumschläge. — Nachdem wegen Secretverhaltung die Abscessöffnung noch etwas vergrössert werden musste, nahmen Gesichts- und Gaumenschleimhautschwellung allmählich ganz ab. Wegen der fötiden Absonderung wurden täglich mit Kali hypermang.-Lösung getränkte Tampons in die Abscesshöhle eingeführt. Letztere verkleinerte sich langsam. Vom 12. IX. an Temperatur andauernd normal.

Am 25. IX. musste noch ein kleiner Abscess oberhalb des rechten Sternoclavicular-Gelenkes incidirt werden.

Am 7. X. konnte die Patientin mit noch geringer, nicht fötider Eiterabsonderung aus der Halsabscesshöhle, mit geschlossener Knochenwunde am Proc. mast., aus dem Krankenhause entlassen werden. Die Hörfähigkeit betrug ca. 3 m für Fl.

Am 2. XI. stellte ich die Patientin völlig geheilt im hiesigen ärztlichen Verein vor mit einer Hörfähigkeit von 5—6 m Fl.

Epicrise. In dem geschilderten Falle waren wohl die günstigsten Bedingungen für einen guten Ausgang der Operation einer eitrigen Sinus-Thrombose vorhanden. Die pyämischen Erscheinungen hatten gerade erst begonnen, Metastasen bestanden vor der Operation noch keine, Schüttelfröste wurden vorher nur zwei beobachtet. Der Thrombus selbst war nicht gross, die puriform erweichte Partie desselben, nicht fötider Natur, war wohl zum grössten Theil mit der Punctionsspritze schon entfernt worden, da nach der Eröffnung des Sinus in einer Länge von ca. 3 cm nur feste Gerinnsel gefunden wurden.

Die beim Ausräumen der letzteren entstehende Blutung aus dem peripheren Ende des Sinus hat keineswegs schädlich gewirkt, vielleicht hat die Durchblutung des phlebitischen Bezirks, die ja von einigen Beobachtern als ein die Heilung beförderndes Moment angesehen wird, auch in unserem Falle zum günstigen Ausgang beigetragen.

Digitized by Google

Dass wir die Unterbindung der Vena jugularis interna nicht sofort vornahmen, sondern diese von dem Auftreten weiterer Schüttelfröste abhängig machten, ist, abgesehen von der noch herrschenden Unklarheit der bestimmten Indication der Jugularisunterbindung in Fällen von Sinusthrombose, in vorliegendem Falle wohl zu rechtfertigen, wenn man bedenkt, dass noch keine Metastasen vorhanden waren und die noch wenig vereiterten, nicht fötiden thrombotischen Gerinnsel ziemlich vollständig entfernt werden konnten.

Es darf wohl für die Aussichten der Operation der eitrigen Sinusphlebitis als relativ günstig angesehen werden, wenn die vorausgehende Mittelohreiterung erst kurze Zeit bestanden hat. Dass letzteres in unserem Falle angenommen werden kann, erhellt, abgesehen von der Anamnese, die für die Entscheidung dieser Frage allein gewiss nicht absolut maassgebend ist, daraus, dass ziemlich bald nach der Operation jede Secretion aus dem Mittelohr aufhörte und die Hörfähigkeit der Patientin auffallend schnell besser wurde.

Unter den in der Literatur beschriebenen Fällen, wo acute Otitis media der Sinusthrombose zu Grunde lag, wird auch ein Fall nach Entbindung entstanden angeführt. Bei der Entstehung unseres Falles spielt wohl die vorausgegangene Entbindung keine Rolle, da Geburt und Wochenbett ganz normal verlaufen waren und die Patientin bei vollständigem Wohlbefinden von der Ohrenerkrankung befallen wurde.

Concrementbildung im Ohr bei chronischer Mittelohreiterung.

Von

A. Barth, Leipzig.

(Nach einer Mittheilung in der Biologischen Gesellschaft zu Leipzig am 4. December 1896.)

Vor einigen Jahren beobachtete ich bei einem 6jährigen Mädchen, das schon Jahre lang an einseitiger Mittelohreiterung litt, Concrementbildung. Da ich einen ähnlichen Fall in der Literatur nicht habe auffinden können, möchte ich ihn nicht vollständig der Vergessenheit anheimgeben. Pat. war vorher schon in Sydney behandelt. Sie litt an fötider Eiterung. Nach genügender Reinigung sah man in der Tiefe des Gehörganges einen rundlichen Körper von grau-gelber Farbe, der sich mit der Sonde knochenhart und rauh anfühlte. Nach früherer Erfahrung glaubte ich einen Sequester der Schnecke vor mir zu haben. Ich versuchte die Extraction mit einem Häkchen, konnte damit leicht hinter den Körper gelangen und war erstaunt, hier mit dem Instrument nicht gegen eine feste, sondern in weiche Masse zu kommen. Nach der Extraction hatte ich an dem Haken einen mit stinkendem Eiter durchsetzten Wattepfropf, an dessen nach aussen gelagert gewesener Fläche steinharte, rauhe Massen aufgelagert waren. Unter dem Microscop erschienen diese zum Theil als drusige Gebilde, zum Theil als

Digitized by Google

prismatische Crystalle, sowohl einzeln gelagert, wie auch in Colonien zusammengebacken, die bei durchfallendem Licht dunkel, bei auffallendem hell waren, also zunächst als Kalkcrystalle angesprochen werden mussten. Weder die den Gehörgangswänden anliegende, noch die nach dem Mittelohr gerichtet gewesene Fläche des Wattepfropfes zeigte auch nur eine Spur von abgelagerten, festeren Körpern. Da die frühere Behandlung nach Angabe des Vaters eine Zeit lang auch in Einblasen eines weissen Pulvers bestanden hatte, so wünschte ich vor Allem festzustellen, ob die festen Massen auf dem Wattepfropf nicht erst, von aussen hineingebracht, sich hier festgesetzt hatten. So ist es ja bekannt, dass z. B. Alaunpulver sich im Ohr gern zu festen Steinen zusammenballt. Ich bat darum Herrn Prof. Zincke (Marburg), die chemische Analyse vorzunehmen. Dieser fand durchaus keinen Anhaltspunkt dafür, dass man es mit einem niedergeschlagenen Medicament zu thun habe. Bei Erwärmen mit Säure lösten sich die harten Massen unter schwacher Gasentwicklung auf, dann aber schied sich bald an der Oberfläche eine bräunliche, glänzende Flüssigkeit ab, die sich in Aether löste und mit Alcalien Seife bildete. Der gelöste Körper hatte demnach bestanden aus geringen Mengen kohlensauren und aus relativ grösseren Mengen fettsauren Kalkes. Um welche Fettsäuren es sich handelte, konnte bei der geringen Menge nicht festgestellt werden. Wir hätten es also hier nach Analogie mit anderen Bezeichnungen mit einer echten Otolithenbildung zu thun, wenn der Name Otolith nicht schon anderweitig vergeben wäre. Begnügen wir uns also mit der Bezeichnung: Concrementbildung.

Natürlich liegt es nahe, nun die Frage aufzuwerfen, in welcher Weise ist hier die Kalkausscheidung zu Stande gekommen? Die Grundsubstanzen: Kohlensäure, Fettsäuren, Kalk waren jedenfalls bei der Eiterung im Voraus gegeben, die beiden letzteren vielleicht in etwas erhöhtem Maasse, da der Eiter durch den Wattepfropf am freien Abfluss behindert war und sich dann leichter zersetzen konnte, die in der Paukenhöhle befindlichen Granulationen aber vielleicht zu vermehrter Lösung von Knochen beigetragen hatten. Die gleichen Bedingungen finden sich aber oft, und dennoch scheint bisher, wie ich Anfangs bemerkte, eine Concrementbildung im Ohr noch nicht beobachtet worden zu sein. Da ist nun vor Allem hervorzuheben der Wattepfropf, der als Fremdkörper vielleicht doch einige Jahre lang an Ort und Stelle gelegen hat. Wir finden an ihm, wie an anderen Stellen des Körpers, die Ablagerung fester Salze an den vorhandenen Fremdkörper. Auf der andern Seite sprechen das jugendliche Alter der Patientin und die nur niedrigen und auch nicht besonders in die Breite gehenden Granulationen dagegen, dass der mit fötidem Secret durchsetzte Fremdkörper schon übermässig lange zwischen Gehörgang und Paukenhöhle gelegen haben sollte. Irgend welche Verhaltungserscheinungen waren nie aufgetreten. Dass das Secret von Microorganismen gewimmelt hat, bezweifle ich keinen Augenblick. Dennoch bin ich nicht geneigt, diese vorwiegend für die Kalkablagerung verantwortlich zu machen, wie es in den letzten Jahren einige französische Autoren für die Nasensteine gethan haben. Auffallend aber ist es, dass die Kalksalze sich nur an der Seite des Wattepfropfes und auch nur an seiner Oberfläche ab-

Digitized by Google

gesetzt haben, die nach aussen lag, wo also das Secret stets mit der atmosphärischen Luft in Berührung kam, durch Verdunstung sich eindicken und dadurch gelöste Körper zum Ausfallen bringen konnte. Immerhin ist das kaum die einzige Ursache zur Concrementbildung gewesen, sonst würde letztere doch schon öfter auch im Ohr beobachtet worden sein. Dass sie anscheinend hier so selten zur Beobachtung kommt, liegt vielleicht auch mit daran, dass Fremdkörper in der Tiefe des Ohres bei gleichzeitig bestehender Mittelohreiterung in der Regel nicht lange aushalten, ohne empfindliche Reizerscheinungen auszulösen. Soviel ist aber durch vorliegende Beobachtung festgestellt, dass auch im Ohr unter ähnlichen Verhältnissen Steinbildungen vorkommen, wie in anderen Körperhöhlen, und wenn auch hier anscheinend die Bedingungen nicht so günstige sind, wie an anderen Stellen, so werden vielleicht die ersten Spuren von Ablagerungen in Zukunft öfter gefunden werden, nachdem ihr Vorkommen einmal erst nachgewiesen ist.

Ein eigenartiger Fall von unbeabsichtigter Entfernung eines Trommelfell-Polypen.

Mitgetheilt von

Dr. **E. Fikeis**, Ohrenarzt in Linz a. D.

Am 29. October 1896 kam Herr N. in meine Ordination, welcher sich über einen höchst übelriechenden Ausfluss aus seinem linken Ohre, Gefühl von Völle, subjective intermittirende Geräusche und vorübergehende fliegende Stiche in selbem beklagte.

Nach Reinigung des äusseren Gehörganges erblickte ich, entsprechend der Stelle des kurzen Fortsatzes und des Hammergriffes, ein birnförmiges dunkelrothes Gebilde, das sich bei näherer Untersuchung als ein Polyp mit wahrscheinlicher Anheftung an die Shrapnell'sche Membran erwies: die hintere Trommelfellhälfte zeigte deutliche Symptome einer chronischen Entzündung (diffuse Form), die vordere war wegen ziemlich starker Vorbauchung der vorderen Gehörgangswand nur zum Theil zu sehen, und das was man sah, erschien verkalkt. Von einer sofortigen Entfernung des Polypen vorläufig absehend, beschränkte ich mich blos auf die bekannte sonstige Behandlung der chronischen Myringitis. Am fünften Behandlungstage war nach der üblichen Ausspülung der noch am Vortage zu sehende Kalkfleck zu meinem Erstaunen verschwunden, dagegen über dem Polypen und theilweise über der hinteren Trommelfellhälfte eine Art von weisslichem Vorhang, der mir als ein Stückchen Baumwolle imponirte und welcher trotz wiederholter Ausspülung nicht zu entfernen war, weshalb ich denselben mit der Kniepincette fasste, und hierbei einen gewissen Widerstand fühlend, entfernte. Das Entfernte war thatsächlich das Vermuthete, und bei näherer Besichtigung desselben sah ich nun zu meiner Ueberraschung am anderen Ende desselben den schon am ersten Behandlungstage eruirten Polypen, und zwar, wie Tractionen

Digitized by Google

erwiesen, wie mit selbem verwachsen; nach Auftupfen des sich in geringfügiger Menge ergossenen Blutes sah ich nun ganz deutlich oberhalb des kurzen Fortsatzes die Anheftungsstelle des Polypen. Das, was mir nun seiner Zeit, aber mit geradezu frappanter Aehnlichkeit, als Verkalkung imponirt hatte, war also nichts anderes, als ein Theil der soeben entfernten Baumwolle, die dem entsprechenden Trommelfelltheile geradezu adhärent gewesen sein musste, da es erst gelang, selbe am fünften Behandlungstage mit der Spritze zu lockern. Der innige Zusammenhang des Polypen mit dem Baumwollstückchen lässt sich wohl dahin erklären, dass letzteres schon vor der Bildung desselben da gewesen sein musste und von dessen Substanz zum Theile umwachsen worden ist, ähnlich wie ja, wenn nach Warzenfortsatzeröffnungen die Jodoformgaze zu lange in der Wundhöhle verbleibt, bekanntlich das Granulationsgewebe in die Gaze hineinwächst.

Zur Perceptionsfähigkeit des normalen menschlichen Ohres.

Erwiderung auf die diesbezüglichen Worte des Herrn Dr. Denker im Januarheft dieser Monatsschrift.

Von

Dr. **Ludwig Jankau**.

Wer meine kurze Mittheilung in der Deutschen medicinischen Wochenschrift 1896, No. 37, gelesen hat, wird daraus ersehen haben, dass ich nur bezüglich der mittleren normalen Hörweite mittelst Flüstersprache meine Untersuchungsergebnisse mittheilen wollte. Auch ich verstehe unter der normalen Hörweite eines Menschen für Flüstersprache das Durchschnittsergebniss derjenigen Hörfähigkeit, welche eine grössere Anzahl in allen ihren Theilen absolut intacter Gehörorgane besitzen. Diese Auffassung wird auch von allen Autoren getheilt. Sowohl Siebenmann, Hartmann, Bezold, Wolf u. A. bestimmten auf diese Weise die normale Hörfähigkeit des menschlichen Ohres. — Diese normale Hörfähigkeit des menschlichen Ohres ist schon früher von verschiedenen Autoren verschieden angegeben. Hartmann, Siebenmann und Wolf fanden 20—25 m, Chimani (bei Soldaten) 21 m, Bezold 17—20 m. Ich fand bei Erwachsenen (gemischtes Publicum) 15 m im Durchschnitt. Wieso diese Differenz den früheren Resultaten so hochgeschätzter Autoren gegenüber entstand, habe ich bereits in dieser Monatsschrift (1896, November) auseinandergesetzt.

Wir dürfen diese Prüfungen, soweit die Ergebnisse für die Functionsprüfung des Ohres von Seiten des Ohrenarztes verwandt werden sollen, nicht an einer Klasse von Menschen, oder wie Herr Dr. Denker sagt, an einem Material, unter dem man a priori viele „Normalhörige“ finden wird, anstellen.

Digitized by Google

Ganz analog den Ophthalmologen bei der Sehschärfe müssen auch wir, worauf ich schon in meiner bezüglichen Mittheilung (D. med. Wochenschr. 1896, 37) hinwies, den Begriff „normale Hörweite“ dahin präcisiren, dass wir einen gewissen Spielraum haben. Wenn wir in den Lehrbüchern 20—25 m als normale Hörweite für Flüstersprache lesen, so ist dies nicht das Mittel, sondern die höchste Hörweite. Ebenso werden wir mittelst objectiver Prüfung als durchaus intact festgestellte Gehörorgane finden, die nur eine Hörweite von 12—14 m zeigen.

Dass die durchschnittliche Hörfähigkeit einer Reihe von gesunden und kranken Gehörorganen 20—25 m beträgt, hat weder je ein Autor behauptet, noch habe ich diesen Schluss aus den Mittheilungen des Herrn Dr. Denker gezogen.

Wenn ich sagte, dass Herr Denker in erster Linie seine Ergebnisse angeführt habe, so war ich doch wohl durch die nur aus seinen Untersuchungen angegebenen Details hierzu im Recht.

Meine Behauptung, dass bei der Hörprüfung die Intelligenz einen wohl zu beachtenden Factor ausmacht, wurde bereits von Tröltsch aufgestellt und von einer ganzen Reihe bedeutender Autoren später wiederholt. Wir beobachten wenigstens täglich, dass ausser der Intelligenz des Patienten eine dem Patienten ungewohnte Sprechweise oder ein fremder Dialect ganz bedeutende Differenzen in der Hörweite hervorrufen. All' diese Dinge müssen aber bei Feststellung einer mittleren Hörweite beobachtet werden, d. h. die Bestimmungen an solchem Material vorgenommen werden, wo diese erwähnten Factoren berücksichtigt worden sind; einem Material, wie es, um es nochmals zu wiederholen, die Sprechstunde des Arztes aufsucht.

Gradenigo hat die von mir citirten Worte auf Untersuchungen von Kranken angewandt; ich glaube, dass diese Worte auch Giltigkeit für die Untersuchung normaler Ohren haben.

Bezüglich des Instruments wollte nur noch auf die Worte des Herrn Dr. Denker bemerken, dass grössere Cerumenmassen jenes bekannte „Kitzeln“ nicht hervorrufen. Dies thun nur kleine, an der Gehörgangswandung liegende und weiche (oft fast flüssige) Cerumenmassen.

Ueber die Tamponade der Nasenhöhle bei schwerem Nasenbluten.

Von

Docent Dr. **Arthur af Forselles.**

Secundararzt der chirurg. Klinik in Helsingfors.

Während das Stillen der meisten Nasenblutungen, besonders derjenigen des vorderen Theiles des Septums, gewöhnlich keine Schwierigkeit darbietet, giebt es jedoch einige Fälle, bei denen durch den Blutverlust hochgradige Anämie eintreten und sogar das Leben des Kranken gefährdet werden kann. Es ist besonders in solchen Fällen, wo die hintere

Digitized by Google

oder combinirte hintere und vordere Tamponade der Nasenhöhle nicht zu vermeiden ist. In diesen Fällen liegt die blutende Stelle gewöhnlich in der Mitte oder im hinteren Theil der Nasenhöhle. Die hintere Tamponade wird durch einen Tampon, der mit einem durch den Mund herabhängenden und zwei durch die Nase gehenden Fäden an der Mitte befestigt ist, vorgenommen. Die von Frank, Martin Saint-Ange, Küchenmeister, Closset, Englisch u. A. beschriebenen Instrumente (Rhinobyon, Rhinecurynter) sind beim schweren Nasenbluten unsicher und stehen selten dem practischen Arzte zu Gebote. Wir sind daher am meisten auf die klassische hintere Tamponade angewiesen. In der vorantiseptischen Zeit wurde Charpie oder Watte als Tamponmaterial gebraucht; in der antiseptischen Zeit hat sich die Jodoformgaze als vorzügliches Material bewährt. Irgend welche wichtigeren Veränderungen sind meines Wissens beim Tamponiren in der letzten Zeit nicht vorgenommen worden. Dass aber das Verfahren nicht ohne Unannehmlichkeiten und Gefahr ist, tritt aus den Erfahrungen der meisten Specialisten hervor.[1])

Nehmen wir Albert's Lehrbuch der Chirurgie (Wien und Leipzig 1890), so schreibt er: „Dieses Verfahren hat unleugbare Unannehmlichkeiten; schon die Operation ist etwas schwierig und erfordert von dem Kranken viel Geduld, vom Operateur ziemlich viel Gewandtheit; nach der Tamponade ist der Kranke oft von Ohrenstechen geplagt; es entsteht eine reichliche Secretion von Schleim im Rachen, Speichel im Munde und ein bedeutender Gestank entwickelt sich sehr bald durch Zersetzung des in die Nase ergossenen Blutes und der Secrete, so dass man bei dem für den Kranken überdies sehr unangenehmen Herausnehmen des Tampons (nach 24 Stunden) von dem grossartigen Gestank das erste Mal ganz überrascht ist." Die meisten Complicationen bei der hinteren Tamponade scheinen Seitens des Ohres mit in Zusammenhang damit stehenden Erkrankungen oder in Folge anderer septischen Zustände einzutreten.

Man kann die Frage aufstellen, ob man nicht wenigstens theilweise den unangenehmen Complicationen bei den schweren Formen von Nasenbluten durch ein zweckmässigeres Verfahren entgehen kann, und wollen wir deshalb die Einzelheiten der hinteren Tamponade einer Kritik unterwerfen.

Die Forderungen eines gut sitzenden hinteren Tampons sind, den entsprechenden Theil der Nasenhöhle mit gleichmässigem Druck zu füllen; die sich dazu eventuell anschliessende vordere Tamponade hat natürlich mit Hinsicht auf den vorderen Theil der Nasenhöhle denselben Zweck. Nur durch eine direct auf die blutende Stelle wirkende Compression können wir ein sicheres Sistiren der Blutung erwarten. Das Abschliessen der Choanen und der vorderen Apertur allein giebt keine Garantie für die Bildung eines sicheren Blutpfropfes. Die Blutung

[1]) Z. B. Gellé, Revue mens. 1886, No. 12 und Bulletins et mémoires de la société de laryngologie, d'otologie et de rhinologie de Paris, 1891. — Wagenhäuser, Archiv f. Ohrenheilkunde, Bd. 27, p. 165. — Hicquet: De l'epistaxis. Ann. des maladies de l'oreille 1892, No. 7. — Hartmann, Zeitschrift f. Ohrenheilkunde, 1881, p. 132.

Digitized by Google

kann wohl einige Zeit stehen, wenn der Druck des in die Höhle sich ergossenen Blutes eine gewisse Höhe erreicht hat, erscheint aber in den meisten Fällen wieder, wenn der Druck durch die Auflockerung oder durch das Herausnehmen des Tampons sinkt.

Mit Hinsicht auf einen gleichmässigen Druck lassen aber die gewöhnlichen, mit den Fäden an der Mitte festgeschnürten Tampons viel zu wünschen übrig. Den grössten Druck übt derselbe durch seinen vorderen Theil aus, während er im hinteren Theil der Nasenhöhle minimal sein kann. Ob das blutende Gefäss in der Weise die genügende Compression erhält, ist eine Zufälligkeit. Noch ungünstiger stehen die Verhältnisse, wenn man mit einer Spina des Septums, mit hypertrophischen Muscheln oder anderen Anomalien zu thun hat. In diesen Fällen kann das Hineinziehen des Tampons auf Hindernisse stossen, welche die seitliche Compression des blutenden Gefässes noch unsicherer machen. Da die gewöhnlich gebrauchten Tampons sich der Form der Nasenhöhle schlecht anpassen können, trifft es nicht selten ein, dass der Druck an verschiedenen Punkten zu hoch wird und dass sich in Folge dessen Druckgangrän der Schleimhaut ausbildet. Nach meiner Ueberzeugung ist diese Necrose der Schleimhaut in nicht wenigen Fällen die Ursache der bei der hinteren Tamponade so gefürchteten Zersetzungserscheinungen, die nicht selten septische Zustände hervorrufen oder eventuell das frühzeitige Herausnehmen des Tampons erforderlich machen. Im Zusammenhange damit möchte ich einige Worte über die sogenannten styptischen, aber gewöhnlich auch zerfressenden Mittel, speciell das Eisenchlorid, schreiben. In der Chirurgie sind dieselben schon längst als überflüssig aufgegeben. Für Hämostase wendet man jetzt nur die Ligatur des Gefässes, die seitliche Compression durch Tamponade und in einigen Fällen den Thermocauter an; wenn die Blutung nicht steht, fällt es dem Chirurgen gar nicht ein, styptische Mittel zu gebrauchen, sondern das Gefäss wird auf's Neue aufgesucht und gebunden, oder die Tamponade erneuert, oder bei einer parenchymatösen Blutung wird die blutende Fläche wieder mit dem Thermocauter behandelt. Es liegt keine Ursache vor, warum in der Nasenhöhle nicht dieselben Gesichtspunkte zur Geltung kommen müssen, besonders da die styptischen Mittel im Allgemeinen und speciell das Eisenchlorid in der Nase durch ihre reizenden Eigenschaften höchst gefährlich sein können. Als starrwandige Höhle bietet ja die Nasenhöhle für die Tamponade noch viel günstigere Aussichten als bei den in den Weichtheilen gelegenen Höhlen dar. Steht die Blutung nicht, so ist die Ursache die, dass die Compression nicht auf die rechte Stelle gebracht ist. Wendet man jetzt styptische Mittel an, wird man die fortgesetzte Tamponade durch die caustische Wirkung derselben auf die Schleimhaut bisweilen unmöglich machen. Die Freunde dieser Mittel werden einwenden, dass sie mit denselben manche schwere Blutung zum Stehen gebracht haben. Dieselben können aber nicht beweisen, dass sie nicht ohne jene Mittel hätten auskommen können. Aus obengenannten Gründen möchte ich noch hervorheben, dass die styptischen Mittel, speciell das Eisenchlorid, aus der Rhino-Chirurgie im Allgemeinen und speciell bei der hinteren Tamponade der Nasenhöhle ganz verbannt werden müssten:

Digitized by Google

1) weil man gut ohne dieselben zurecht kommen kann,
2) weil dieselben die Zersetzungserscheinungen in der Nasenhöhle befördern und dadurch eine zweckmässige Tamponade verhindern können.

Ein anderer Gesichtspunkt, welcher bei der hinteren Tamponade nicht die genügende Berücksichtigung gewonnen hat, ist die Aseptik beim Tamponiren. Die Nasenhöhle enthält ja im normalen Zustande massenhaft Bacterien. Es liegt aber keine Ursache vor, die Zahl derselben noch durch unreine Hände, Instrumente oder Verbandstoffe zu vermehren. Die Tamponade dürfte deshalb nie ohne strengste Aseptik vorgenommen werden.

Ich möchte noch auf einen Uebelstand der gewöhnlichen hinteren Tampons aufmerksam machen, nämlich darauf, dass sie nicht selten gar zu lang genommen werden und dadurch nicht selten das Ostium des Eustachi'schen Rohres verlegen können. Nicht wenige Complicationen Seitens des Gehörorganes sind sehr wahrscheinlich auf diese Ursache zurückzuführen. Die hinteren Tampons dürfen deshalb nie aus den Choanen in den Rachenraum hervorragen.

Um einigen der obengenannten Uebelstände der hinteren Tamponade beim schweren Nasenbluten entgehen zu können, habe ich dieselbe in der letzten Zeit in folgender Weise modificirt:

Als den besten Tampon habe ich einen mit Jodoformwatte gefüllten Sack aus Jodoformgaze gefunden. Die Form muss länglich oval sein und der Tampon in eine keilförmige Spitze auslaufen. Alle die zum Hinein- oder Herausziehen des Tampons dienenden Fäden müssen an der Spitze befestigt sein (s. Figur), und zwar wende ich drei Fäden mit folgender Anordnung an: Der erste (1) dient zum Hereinziehen des Tampons in die Nasenhöhle und ist einfach an der Spitze desselben befestigt. Der zweite (2) läuft von der Spitze quer durch den Tampon und dient zum Herausziehen desselben. Der dritte Faden (3) läuft von der Spitze, wo er befestigt ist, wird mehrmals durch den Tampon gestochen und läuft wieder durch die Spitze heraus, so dass der hintere Theil des Tampons durch denselben beim Ziehen tabaksbeutelförmig zugeschnürt werden kann.

Die Tamponade der Nasenhöhle wird in folgender Weise vorgenommen. Die Fäden 1 und 3 werden von dem Munde aus durch die Nase gezogen und der Tampon mit einer Nasenpincette gefasst und vorsichtig durch den Mund und den Nasenrachenraum, sodann durch Ziehen des Fadens 1 in die Nase gebracht. (An den Faden 3, der z. B. durch einen Knoten ausgezeichnet werden kann, darf man dabei nicht ziehen.) Nachdem der Tampon mit dem Faden 1 so weit wie möglich nach vorn in die Nasenhöhle gezogen ist, so schreitet man zur vorderen Tamponade, wozu man am besten kleine Ballen von Jodoformwatte nimmt, die rings um die Fäden mit einer Knopfsonde nach einander hineingeschoben werden. Wenn die Nasenhöhle in der Weise bis zum Nasenloch gefüllt ist, wird die Haut mit einer Lanolinsalbe reichlich eingerieben und die Fäden 1 und 3 durch eine perforirte Gummiplatte (ein gewöhnlicher Radirgummi kann angewandt werden) gezogen und über ein Holzstäbchen (s. Figur) festgeknotet, nachdem man vorher den hinteren Theil des Tampons durch Ziehen von Faden 3

Digitized by Google

gegen die Wand der Nasenhöhle fixirt hat. Zwischen der Gummiplatte und der Nase kommt eine Schicht von in Lanolinsalbe eingetauchter Watte.

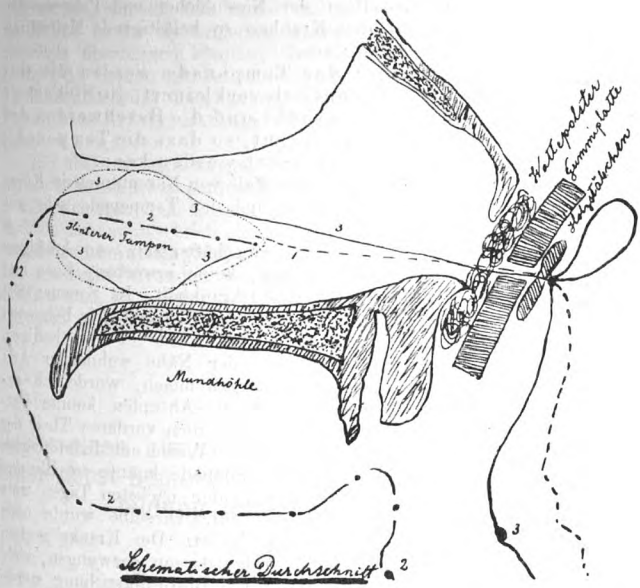

Ich werde jetzt einige Vortheile des eben angegebenen Verfahrens hervorheben. Die Keilform ist von grossem Vortheil dadurch, dass der Tampon so zu sagen eine unmittelbare Fortsetzung des ziehenden Fadens ist und viel leichter über Hindernisse wie die Muschel etc. gleitet als die Tampons von gewöhnlicher Form. Ist die vordere Tamponade nöthig dadurch, dass der vordere Theil des hinteren Tampons sich an die Wand der Nasenhöhle nicht genau anschmiegt, so ist der Zwischenraum durch die kleinen Wattekugeln von vorne aus leicht auszufüllen. Der Faden 3, durch welchen der Tampon von hinten tabaksbeutelförmig zugeschnürt werden kann, ermöglicht in jedem beliebigen Augenblick, auch während der Tamponade, im hinteren Theil der Nasenhöhle einen Druck gegen die Wand auszuüben. Durch die Befestigung der beiden Fäden (1 und 3) über der Gummiplatte und dem Holzstäbchen an einem Punctum fixum (vorderer Nasenapertur) wird der Druck ziemlich gleichmässig gegen die Wände der Nasenhöhle vertheilt. Wenn die beiden vorderen Fäden beim gewöhnlichen Tamponirungsverfahren über den vorderen Tampon geknotet werden, wird auch derselbe von beiden Seiten comprimirt und

Digitized by Google

das Blut sickert längs der Fäden heraus. Dieser Uebelstand trifft bei meinem Verfahren gar nicht ein. Die Fäden (1 und 3) sind durch den vorderen Tampon gerade gespannt und beim festeren Knoten der Fäden wird der gleichmässige Seitendruck des vorderen Tampons gar nicht beeinflusst. Das Einsalben der Nasenlöcher und Polstern der Gummiplatte schliessen das den Kranken so belästigende Malträtiren der Nasenlöcher fast vollständig aus.

Mit dieser Anordnung der Tamponade werden die Gefahren für den Kranken wesentlich verkleinert, die Sicherheit der Blutstillung bedeutend erhöht und die Beschwerden des Kranken auf ein Minimum gebracht, so dass die Tamponade, wenn nöthig, sehr lange fortgesetzt werden kann.

Ich will noch einen sehr schweren Fall von Nasenbluten in Kürze mittheilen, wo sich diese Anordnung bei der Tamponade sehr gut bewährte.

Der Kranke ist ein 42jähriger Geschäftsmann von kräftigem Körperbau. Keine hereditäre Belastung, keine erworbene Lues und kein Herzfehler. In der Familie keine Blutkrankheit. Im Sommer 1895 hatte er an Nierenblutungen (nach Angabe des Hausarztes in Folge von Nierensteinen) gelitten. Am 1. Januar 1896 wurde er von heftigem Nasenbluten befallen. Nachdem ein in der Nähe wohnender Arzt ohne Erfolg die vordere Tamponade vorgenommen, wurde ich zugerufen. Die Blutung war colossal. Durch Abtupfen konnte festgestellt werden, dass die Blutung nicht aus dem vorderen Theil der Nasenhöhle herrührte. Nach in gewöhnlicher Weise mit Jodoformgaze vorgenommener hinterer und vorderer Tamponade konnte die Blutung zum Stehen gebracht werden, trat aber in den nächsten Tagen trotz erneuerter Tamponade mehrmals wieder auf. Dieselbe wurde noch durch eine Spina des Septums sehr erschwert. Der Kranke gerieth in grosse Blutarmuth und ich war in Folge dessen gezwungen, viele Nächte bei demselben zu verweilen. Durch Blutuntersuchung wurde festgestellt, dass man mit keiner Form von Leukämie zu thun hatte. Ich führte allmählich die von mir oben angegebene Tamponade ein und hatte jetzt die Freude, dass die Blutungen viel seltener wurden. Die Tampone wurden sogar vier Tage in der Nase gelassen, ohne über „den grossartigen Gestank" klagen zu brauchen, und schliesslich nach einer Tamponade von 18 Tagen blieben die Blutungen ganz aus. Die Tamponade wurde ohne besonders grosse Beschwerden vertragen, vom Ohr entstanden keine Complicationen und die höchste Temperatur war an einem Abend 38°. Der Kranke erholte sich allmählich. Durch hintere und vordere Rhinoscopie konnte eine sichere Ursache der Blutung nicht festgestellt werden. Eine dreimonatliche Erholungsreise nach Deutschland und Frankreich stellte seine Kräfte her und bis zum 3. October trat keine Blutung auf, als Patient auf's Neue von heftigem Nasenbluten getroffen wurde. Ich wurde wieder gerufen und constatirte, dass die Blutung auch jetzt vom hinteren Abschnitt der Nasenhöhle stattfand. Die jetzt gleich von mir in der beschriebenen Weise durchgeführte Tamponade brachte die Blutung in fünf Tagen zum Stehen. Bei der erneuerten Inspection der Nasenhöhle konnte auch jetzt keine sichere Ursache der Blutung festgestellt werden, aber

Digitized by Google

ich nehme an, dass dieselbe durch ein Angiom der Nasenhöhle hervorgerufen wurde.

Ich möchte noch auf eine Maassregel aufmerksam machen, welche vielleicht in solchen schweren Fällen von Nasenbluten die Tamponade unterstützen würde. Ich meine die Ligatur der Carotis externa am Halse. In der chirurgischen Klinik zu Helsingfors habe ich mich mehrmals überzeugen können, dass die Blutung nach dieser Unterbindung der Carotis ext. bei schweren Operationen im Gesicht, besonders bei Resectionen des Oberkiefers, bedeutend beschränkt werden kann. Denselben Erfolg hätte man ja auch mit Hinsicht auf die Nase zu erwarten.

Ich übersehe keineswegs, dass man auch mit dem klassischen, allgemein bekannten Tamponirungsverfahren beim Nasenbluten, besonders in den leichteren Fällen, auskommen kann. Die von mir beschriebene Methode ist hauptsächlich den schwersten Fällen vorbehalten. Durch obenstehenden Aufsatz glaube ich die Vortheile derselben aus theoretischen und practischen Gründen motivirt zu haben und bin überzeugt, dass dieselbe auch in weniger schweren Fällen dem Arzte viel Unannehmlichkeiten und dem Kranken viel Schmerzen ersparen wird.

Ueber einen aus Schwefeleisen bestehenden Rhinolithen nebst Bemerkungen über Schwefelwasserstoffbildung innerhalb der Nase.[1])

Von

J Herzfeld in Berlin.

Meine Herren, ich gestatte mir, Ihnen einen Nasenstein zu zeigen, der wegen seiner chemischen Zusammensetzung wohl Ihr Interesse beansprucht. Während die meisten derartigen Gebilde Kalk-, bisweilen auch noch Magnesiasalze enthalten, handelt es sich hier um einen Rhinolithen, der zum grössten Theil aus Schwefeleisen besteht. Der Träger des Steins war ein Mann, seinem Berufe nach Barbier und Heilgehilfe, im Alter von 33 Jahren. Bis zu der im vorigen Jahre bereits erfolgten Entfernung desselben hatte Pat. ca. 10 Jahre lang an Nasenverstopfung, üblem Geruch und eitrigem Ausfluss gelitten, welche Beschwerden besonders die linke Seite betrafen. Das Geruchsvermögen war stark herabgesetzt, ferner klagte Pat. über Eingenommenheit des Kopfes. Bei der rhinoscopischen Untersuchung erwies sich die linke Nasenhälfte mit eingedickten Secretmassen ausgefüllt, nach deren Beseitigung in der Höhe des vorderen Endes der mittleren Muschel ein grosser, braunschwarzer Körper sichtbar wurde, der sich mit der Sonde rauh anfühlte. Da in der Anamnese auch Lues eruirt war, hielt der erst untersuchende College diesen Körper für ein sequestrirtes Muschelstück.

[1]) Nach einer in der Berliner laryngologischen Gesellschaft gehaltenen Demonstration.

Digitized by Google

Beim Versuch, dasselbe mit einer Zange zu entfernen, erwies es sich aber als zu gross, so dass es erst innerhalb der Nase mit einer Zange zertrümmert werden musste. Es wurden nun grosse, unregelmässig geformte, braunschwarze Massen entfernt, von denen leider etwa nur die Hälfte aufgehoben wurde. Bei näherer Besichtigung wurde es uns nun bald klar, dass es sich um einen Rhinolithen handelte. Zur weiteren Prüfung wurden zwei grössere Stücke zertrümmert, und in einem derselben fanden wir zu unserer Ueberraschung dieses Stückchen metallisches Eisen, das ein Gewicht von 5 cg hat. Die Untersuchung dieser noch aufgehobenen braunschwarzen, mit theilweise röthlich-grünlichem Schimmer versehenen Massen ergab bei einem Gewicht von 1,2 g fast reines Schwefeleisen und nur Spuren von organischer Substanz. — Wie ist nun diese Menge Schwefeleisen, die aber höchstens die Hälfte der gesammten Menge darstellt und deren grösseres Stück jetzt noch eine Länge von 1,5 und eine Breite von 1,3 cm hat, in die Nase gekommen? Handelt es sich um einen blossen Fremdkörper, der von aussen in die Nase geführt worden ist, oder hat sich diese Masse erst auf Grundlage des vorgefundenen Stückchens Eisen innerhalb der Nase gebildet? Sprach schon von vornherein die Grösse des Fremdkörpers dagegen, dass Pat. sich denselben selbst in die Nase hineingeführt, so hätte dieses doch nur in den ersten Lebensjahren unbewusst geschehen können, und wären dann sicher bereits in der Kindheit Beschwerden aufgetreten, was aber nicht der Fall war. So kam ich dazu, das gefundene Stückchen Eisen als primäre Ursache für die Bildung des Rhinolithen anzunehmen, zumal sich eine sehr annehmbare Erklärung für das Hineindringen des Eisens in die Nase fand. Vor zehn Jahren hatte Pat. bei einer groben Schlägerei als Soldat einen Messerstich am linken Augenwinkel erlitten und ist hiervon noch eine grosse Narbe zu sehen. Seit dieser Zeit datirt Patient auch seine Beschwerden, und ist wahrscheinlich damals die Spitze der Messerklinge abgebrochen und in die Nase hineingekommen. Sollte sich nun aber innerhalb der Nase diese Menge und noch mehr Schwefeleisen gebildet haben, so setzt dies eine starke Schwefelwasserstoff-Bildung in der Nase voraus. A priore kann man ja annehmen, dass überall, wo Eiweiss fault, wie es in der Nase bei eitrigen Processen der Fall ist, sich auch Schwefelwasserstoff findet. In den einschlägigen Büchern suchte ich aber vergebens nach positiven Angaben hierüber, wie denn überhaupt von der Chemie der Nasensecrete nichts bekannt ist, kaum dass man die Reaction[2]) des Nasenschleims angegeben findet. Die mangelhafte Kenntniss der Chemie der Nasensecrete ist leicht erklärlich, wenn man bedenkt, dass zur Untersuchung immer nur geringe Mengen zu Gebote stehen und man der Nase überhaupt erst in unserer Zeit mehr Aufmerksamkeit schenkt. Der Nachweis, dass bei vielen pathologischen Processen Schwefelwasserstoff in der Nase gebildet wird, ist leicht zu erbringen. Führt man einen mit Bleiacetat getränkten Wattetampon bei Vorhandensein von Eiter in die Nase, so wird er oft schon in einigen Stunden intensiv

[2]) Dieselbe ist nach meinen Untersuchungen in normalen Fällen stets, in pathologischen auch fast stets alkalisch.

Digitized by Google

schwarz gefärbt; handelt es sich um eine Kieferhöhlen-Eiterung, so tritt die Schwarzfärbung besonders stark und zuerst in der Mitte der Tampons ein, also an jener Stelle, wo die Gase gerade aus dem Hiatus semilunaris kommen. Noch intensiver wird diese Schwarzfärbung, wenn man in eine eröffnete, aber noch fötid eiternde Kieferhöhle mit Bleiacetat getränkten Mull hineinbringt; in 24 Stunden ist der Mull in Folge des entstandenen Schwefelbleis pechschwarz gefärbt. Nicht bei allen Eiterungen lässt sich Schwefelwasserstoff nachweisen, vor Allem auch niemals bei der reinen genuinen Ozaena; in zwei Fällen von zunächst scheinbar reiner Rhinitis atrophica c. Ozaena, bei denen eine Schwarzfärbung eintrat, handelte es sich in der That um eine Combination mit einer Nebenhöhlen-Eiterung. Ueber die weiteren Ergebnisse dieser Untersuchungen, die gelegentlich auch differential-diagnostisch verwerthbar sind, werde ich an anderer Stelle berichten. Bei der Erklärung des Zustandekommens des Rhinolithen interessirt uns ja nur der Nachweis, dass überhaupt Schwefelwasserstoff gebildet wird, der nun mit dem Eisen unter Freiwerden von Wasserstoff Schwefeleisen bildet. Würde der Process, der bereits zehn Jahre gedauert hatte, nicht durch die vorzeitige Entfernung behindert worden sein, würde sicherlich im Laufe der Zeit das noch übrig gebliebene Eisen auch in Schwefeleisen verwandelt worden sein. Dann würde die Erklärung der Aetiologie noch viel schwerer geworden sein und die Zahl der Rhinolithen ohne einen Fremdkörper als Kern wäre um einen reicher geworden. Man wird also in ähnlichen Fällen daran denken müssen, ob nicht ein fehlender Kern durch einen chemischen Process umgewandelt ist. Aus der Vergleichung des chemischen Verbindungsgewichts des Eisens (56) mit dem des Schwefels (32) ist es leicht zu berechnen, dass das demonstrirte Eisenstückchen ca. 15 Mal so gross gewesen sein muss, um diese Menge, nämlich 1,2 g Schwefeleisen zu bilden.

Künstliche Entfernung eines einen Kirschkern enthaltenden Rhinolithen.

Von

Dr. **Rothenaicher**, Assistenzarzt I. Klasse in Passau.

Mathias T. giebt an, er habe vor ca. zwei Monaten leichte Schmerzen im linken Ohre bekommen, seit jener Zeit bestehe ein beständig dumpfes Gefühl in demselben. Ausserer Gehörgang durch Ausspülungen und Oeleinträufelung macerirt. Trommelfell ist mattgrau. Beim Versuche, den Catheter einzuführen, stosse ich auf ein Hinderniss. Die Betastung mit der Sonde ergab im unteren Nasengange im mittleren Drittel einen rauhen, harten Fremdkörper. Auf Befragen theilt der Mann mit, dass er seit einem Jahre sehr viel üblen Ausfluss habe, er hielt es aber für einen langwierigen Catarrh. Auch aus dem Munde musste er öfters grünlichen Eiter ausspucken. Der Stein war wenig zu sehen. Nach genauer Bestimmung der Lage ging ich mit der Zange ein, um ihn soviel als möglich zu verkleinern. Ich konnte dann mehrere

Digitized by Google

Stückchen herauswischen. Nach Stillung der Blutung ging ich mit einer hakenförmigen Sonde hinter den Stein und hebelte denselben heraus, nachdem ich die untere Muschel mit 10proc. Cocainlösung bestrichen. Das Corpus delicti ist ein Kirschkern, über dessen Hineinkommen in die Nase der Pat. nichts wusste.

Nach Beendigung der Operation theilte mir derselbe noch mit, dass er früher immer sehr munter gewesen sei, seit einiger Zeit aber an Trübsinn leide.

Uhr am linken Ohre anliegend gehört, nach der Operation, nach Catheterisirung 2 cm.

Oesterreichische otologische Gesellschaft.

Sitzung vom 26. Januar 1897.

Vorsitzender: Prof. Politzer.
Schriftführer: Doc. Dr. Pollak.

1) Prof. Gruber: Zur operativen Behandlung des Cholesteatoms im Schläfebein.

Gr. stellt einen Mann vor, dem er ein Cholesteatom des Schläfebeins auf operativem Wege entfernte und den üblen Folgen eines etwaigen Recidivs durch Offenhalten der Wundhöhle in der Gegend des Warzenfortsatzes vorbeugte.

Der 25jährige, etwas schwächliche Kranke wurde in seinem fünften Lebensjahre von einem linksseitigen Ohrleiden befallen, welches mit Otorrhoe einherging, die seit jener Zeit nie vollkommen sistirte. Vor 5 Jahren überstand er während seiner Militär-Dienstzeit eine Rippenfellentzündung, welche weiter keine Spuren zurückliess. Sein Ohrleiden machte ihm keine Beschwerden, bis sich 14 Tage vor seiner Aufnahme auf die Klinik (30. Januar 1896) unter Fieber mit starken Kopfschmerzen, Ohrensausen und heftiger Druckempfindung in der linken Ohrgegend eine Anschwellung in der Warzengegend einstellte.

Bei seiner Aufnahme betrug seine Körpertemperatur 39°, Puls 108. Im rechten Ohre, sowie in allen Organen nichts Krankhaftes nachzuweisen.

Das linke Ohr zeigte folgenden Befund: Aeusserer Gehörgang durch Hereinragen der Weichgebilde der hinteren oberen Wand verengt, mit schmierigen weissen Massen (macerirte Epidermis) erfüllt, deren Ausspritzung nur unvollkommen gelingt, wodurch auch die Details in der Tiefe nicht genau zu erkennen sind. Ueber dem Warzenfortsatze eine nussgrosse, fluctuirende Geschwulst, über welcher die Haut livid verfärbt erscheint. Hörvermögen für die Uhr aufgehoben, beim Weber'schen Versuche wird der Ton im kranken Ohre gehört.

Am 31. Januar 1896 wurde zur Operation geschritten. Ein 7 cm langer Schnitt durchtrennte die Weichgebilde hinter dem Ohre, worauf sich eine beträchtliche Menge übelriechenden jauchigen Eiters entleerte. Nach Freilegung des Operationsfeldes in der üblichen Weise wurde beiläufig in der Mitte des Warzenfortsatzes mit der Sonde eine sehr

Digitized by Google

kleine Knochenlücke entdeckt, welche in einen in die Tiefe dringenden Fistelcanal führte. Es wurde nun die feste Corticalsubstanz weggemeisselt und eine Höhle eröffnet, welche durchwegs mit Cholesteatom erfüllt war. Nach Ausräumung dieser Substanz hatten wir eine Höhle vor uns, welche 3 cm tief war, einen Breitendurchmesser von $2^1/_2$ cm zeigte und durch das erweiterte Antrum mit der Trommelhöhle communicirte. Es wurde nun kräftig irrigirt, wobei die in den äusseren Gehörgang gespritzte Flüssigkeit in weitem Strahle durch die Operationshöhle, und von dieser Höhle aus eingespritzt, ebenso leicht durch den äusseren Gehörgang abfloss.

Hierauf wurde das Operationsfeld nach allen Richtungen genau untersucht und Alles entfernt, was nur irgendwie als schädlich erkannt wurde. Die grosse Höhle am Warzentheile war schliesslich gegen die Schädelhöhle hin theilweise von der Dura mit einem Theile des Sinus sigmoideus begrenzt, da sich aber eine Erkrankung des letzteren durch kein Symptom verrieth, so fühlte man sich auch nicht bestimmt, im Augenblicke operativ einzugreifen.

Es wurde nun ein entsprechender Jodoformverband mit Tamponade der Höhle angelegt und der weitere Verlauf sollte zeigen, ob noch ein operativer Eingriff vorzunehmen sei.

Die nächsten zwei Tage war die Temperatur noch 38,5°, der Kranke fühlte sich aber bedeutend erleichtert.

Am dritten Tage nach der Operation war er ganz afebril.

Beim ersten Verbandwechsel am vierten Tage nach der Operation ist die Wunde etwas missfarbig, der spärliche Eiter übelriechend, Allgemeinbefinden sehr gut.

Bei dem zwei Tage später vorgenommenen Verbandwechsel ist die Wunde ganz rein, spärlich secernirend. Eiter geruchlos.

Das normale Allgemeinbefinden dauert in der Folge an, doch zeigt die Wunde keinen nennenswerthen Heiltrieb, so dass die Höhle sich nicht verkleinert. Schliesslich hört die Eiterbildung ganz auf und der Kranke wird am 13. März, also nach einer nahezu 6wöchentlichen Behandlung, mit der Weisung entlassen, sich in kurzen Intervallen an der Klinik vorzustellen, um ihn noch weiter zu beobachten.

Er kam auch von Zeit zu Zeit wieder und wir konnten beobachten, wie sich die Höhle mit einer Cuticula deckte, welche immer trocken blieb und mit Leichtigkeit abgezogen werden konnte. Die Häutchen bestehen hauptsächlich aus Faserstoffgerinnsel mit Epidermiszellen und spärlichen Cholestearincrystallen ohne eigentliches Cutisgewebe. Nach Wegnahme dieser Häutchen sind die Wandungen der Höhle trocken weisslich gefärbt. An kleinen Stellen zeigt sich etwas mehr Epidermis angehäuft. Der Sinus erscheint in der Wandung verdickt, bläulich. Nirgends eine Spur von Eiterung.

Durch das erweiterte Antrum, das mit trockner Epidermis ausgekleidet erscheint, kann man von der Operationshöhle aus in die Trommelhöhle sehen, wo man ganz genau die Details am Promontorium, welches noch theilweise mit rother Schleimhaut überzogen ist, erkennen kann, ebenso durch den äusseren Gehörgang, da das Trommelfell ganz zerstört ist. Hammer und Ambos fehlen.

Höchst interessant ist es, dass das Hörvermögen auf diesem Ohre

Digitized by Google

nach der Operation sich ausserordentlich gehoben hat. Er hört auf dem linken Ohre, wo er vor der Operation die Uhr weder in der Luftleitung, noch in der Knochenleitung hörte, nunmehr auf 45 cm in der Luftleitung und von jedem Punkte der betreffenden Schädelknochen.

Anschliessend an diese Demonstration spricht Gruber über die verschiedenen Methoden bei der Operation des Cholesteatoms. Nach seiner Ansicht kann man bei kleinen cholesteatomatösen Ansammlungen in der Trommelhöhle und selbst im Antrum mit der Wegnahme der Pars epitympanica in der grossen Mehrzahl der Fälle zum Ziele gelangen; bei grossen, im Warzentheile vorfindlichen Cholesteatomen sei die Eröffnung des Warzenfortsatzes und das Offenhalten der Höhlen dringend geboten. Anders stehe es aber mit der künstlichen Auskleidung der Höhle mit Cutis, wie sie von Siebenmann empfohlen ist. Gr. hält diese Transplantation weder für nöthig, noch für zweckmässig. In allen den Fällen, wo grosse Cholesteatome im Warzentheile vorhanden waren, zeigte sich der Heiltrieb um so geringer, je mehr Neigung zur Recidive bestand, so dass solche Höhlen von selbst offen bleiben und die Wandungen sich schliesslich mit Epidermis decken, oder es nimmt der Process den weiteren Verlauf: es bilden sich wieder cholesteatomatöse Massen, und dann nützt auch die Uebertragung der Cutisstücke nichts. In jedem Falle sollte man mit der Transplantation bis zu dem Zeitpunkte warten, wo man mit einiger Wahrscheinlichkeit von derselben irgend einen Erfolg zu erhoffen berechtigt ist. Gruber meint, die Fälle gehören gewiss zu den grössten Seltenheiten, wo eine solche Transplantation von Nutzen sein kann.

2) Prof. Urbantschitsch demonstrirt:

a) einen Fall von Radicaloperation mit besonders günstigem raschen Verlauf. Die Anamnese dieses Falles ist folgende:

Patientin, Josefine H., ist 45 Jahre alt, leidet seit ihrer Kindheit an Otorrhoe auf der rechten Seite, die sich gleichzeitig mit Eiterungsprocessen an verschiedenen Stellen, besonders an den Extremitäten, im zweiten Lebensjahre eingestellt hatte. 1878 wurde sie in Graz behandelt, worauf die Otorrhoe für einige Jahre sistirte. Jetzt fliesst das Ohr wieder seit dem Sommer. Pat. klagt besonders über rechtsseitigen Kopfschmerz, Schwindel, es wird ihr schwarz vor den Augen. Am 13. November 1896 wurde von U. die Radicaloperation vorgenommen, und zwar in der typischen Weise: Entfernung der hinteren knöchernen Gehörgangswand, Eröffnung des Antrum mastoideum, Blosslegung des Atticus; die Gehörknöchelchen, von denen besonders der Ambos Zeichen von Caries trägt, wurden entfernt, die Paukenhöhle und das Antrum, die mit Granulationen und Eiter erfüllt sind, ausgekratzt, der häutige Gehörgang geschlitzt (und zwar in der Weise, dass ein grosser Streifen der oberen Gehörgangsweichtheile in das Antrum transplantirt wurde) und die rückwärtige Wunde vernäht. Nach 8 Tagen erfolgte der erste Tamponwechsel; in diesem Falle versuchte U., ob es möglich wäre, ohne die von ihm gewöhnlich vorgenommene Druckbehandlung auszukommen, und es gelang ihm in der That, indem sich ein Verlauf ohne die gewöhnlich eintretenden Granulationen und ohne starke Eitersecretion einstellte. Gegenwärtig ist die Höhle bereits mit einer schönen glatten Narbe

Digitized by Google

ausgekleidet und zeigt keinerlei Secretion, und zwar bereits seit drei Wochen.

b) einen Fall mit subduralem Abscess.

Josef K., 38 Jahre, leidet seit 6 Jahren an rechtsseitiger Otorrhoe, verbunden mit Kopfschmerzen und Schwindel, die sich 8 Tage vor der Operation, nach Extraction eines Polypen, verloren haben. Die Operation wurde am 20. November 1896 vorgenommen. Es fand sich ein relativ kleines Antrum mastoideum, mit Granulationen erfüllt. Die Dura mater wurde nach hinten oben blossgelegt und war an einer kleinen Stelle zerrissen. Die Paukenhöhle war ebenfalls voll von Granulationen. Von den Gehörknöchelchen zeigte der Ambos Caries an beiden Schenkeln, vom Hammer war nur der Kopf vorhanden.

Am 30. November klagt Patient über furchtbare Kopfschmerzen und beim Tamponwechsel fliesst aus dem obersten Theil der Wunde, der Gegend des Tegmen tympani, wo die Dura blass war, eine grosse Menge Eiter nach, worauf sich der Patient erleichtert fühlt.

Da in der Höhle kein Recessus übrig gelassen war, in dem sich der Eiter hätte ansammeln können, musste angenommen werden, dass der Eiter aus einem Abscess in der Schädelhöhle, ausserhalb der Dura stamme. U. liess eine 10proc. Emulsion von Jodoform in Glycerin in die Wunde einträufeln, und zwar soviel, bis die Höhle damit erfüllt war, die Emulsion dann durch 10 Minuten einwirken. Dies wurde drei Wochen hindurch jeden zweiten Tag wiederholt, worauf die Eitersecretion, die im Anfang immer sehr stark war, allmählich schwand, um zuletzt ganz aufzuhören. Zu gleicher Zeit besserte sich auch das Befinden des Patienten, der gegenwärtig ganz frei von Schmerzen ist.

Anschliessend an diesen Fall möchte U. noch drei Fälle aus seiner Praxis erwähnen, wo er ebenfalls Eiterungen mit Jodoformemulsion behandelte.

In einem Falle handelte es sich um eine tuberculöse Affection des rechten Ohres mit Bildung eines Senkungsabscesses im Pharynx. Wenn man auf diesen einen Druck ausübte, so strömte massenhaft Eiter aus dem äusseren Gehörgang.

U. liess nun den Abscess durch Druck entleeren, dann die Emulsion in den Gehörgang giessen und nun durch allmähliches Nachlassen des Druckes die Emulsion in den Abscesssack aspiriren. Der Abscess kam vollständig zur Ausheilung — die Patientin ging einige Monate später an Wirbelcaries zu Grunde.

In einem andern Falle handelte es sich um einen Senkungsabscess, der vom Processus mastoideus sich längs der Gefässscheide zwischen Carotis und Jugularis nach abwärts erstreckte. — Die Sonde konnte durch eine Fistel am Proc. mast. 6 cm weit vordringen. Auch hier behandelte U. in derselben Weise mit Jodoformglycerin und es kam zu vollständigem Verschluss und Verödung des Sackes. Pat. stellte sich ein Jahr später vor und war vollkommen gesund.

Im dritten Falle handelte es sich ebenfalls um einen Abscess, der bereits Fluctuation zeigte; durch Druck auf den Proc. mastoideus entleerte sich der Eiter hinter der Nische der Fenestra rotunda. Der Patient weigerte sich entschieden, einen operativen Eingriff vornehmen

Digitized by Google

zu lassen — und so behandelte ihn U. ebenfalls mittelst Jodoformemulsion. Es trat auch in diesem Falle vollständige Genesung ein.

c) einen Fall von Schussverletzung des rechten Ohres. Patient, Josef Cz., 54 Jahre alt, hat am 11. Juli 1896 in volltrunkenem Zustand zwei Revolverschüsse gegen die rechte Schläfenseite abgefeuert. Am Abend kam Patient erst zu sich und bemerkte als erste Empfindung, dass sich Alles „wie auf einem Ringelspiel" um ihn herumdrehe, ausserdem ein Gefühl von Sausen und musikalischen Tönen auf der rechten Seite, dann starken Schwindel. Als U. den Patienten zuerst sah, war der Facialnerv auf der rechten Seite gänzlich gelähmt, das Gehör vollkommen gestört. Durch den Gehörgang konnte man ein Projectil in der Paukenhöhle nachweisen, zu gleicher Zeit war starke Eiterung aus dem Ohre aufgetreten.

Am 23. October kam Pat. zur Operation. Das Projectil zeigt sich nach Losmeisselung der hinteren Gehörgangswand in der Paukenhöhle eingekeilt, in mehrere Theile zertrümmert. Der grösste Theil liegt gegen den Boden nahe der vorderen Wand des Cavum tympani gegen den Canalis caroticus festgekeilt und wird nur mit grosser Mühe von dort weggehebelt. Das Promontorium zeigte sich in diesem Falle ebenso wie in dem vor einem Jahre von U. demonstrirten Falle eingedrückt.

Gegenwärtig steht Patient noch in Behandlung und es stösst sich noch ein Sequester von der hinteren Wand los.

3) Dr. Panzer stellt einen Fall von Radicaloperation vor, der durch verschiedene Complicationen, die sich während der Nachbehandlung einstellten, bemerkenswerth ist: Marie G., 16 Jahre alt, leidet seit ihrer Kindheit an linksseitiger Otorrhoe, hatte früher zeitweise Kopfschmerzen, die seit Februar 1896 ständig geworden sind und sich besonders in Schmerzen in der Stirn- und Schläfengegend äussern. Dabei besteht Schwindel, besonders beim Bücken, es wird ihr schwarz vor den Augen, Alles dreht sich im Kreise, Uebelkeiten treten manchmal auf, aber nicht so häufig, wie die Kopfschmerzen. Zwei Nächte vor der Operation erwachte sie plötzlich aus dem Schlafe, wusste Nichts, was um sie vorgehe, schrie einige Mal laut auf und kam erst eine Viertelstunde nachher wieder zu sich.

Am 1. August 1896 nahm P. die Operation vor: er machte hinter der Ohrmuschel einen etwa 7 cm langen Schnitt, der die Weichtheile, Haut, Muskel und Periost durchtrennte, legte den Processus mastoideus klar, löste die Anheftung des Gehörganges an den Knochen und entfernte nun zunächst in schalenförmigen Stücken die hintere knöcherne Gehörgangswand bis zur Insertion des Trommelfells, sodann das Os epitympanicum vom freien Rand her, bis der Atticus mit den Gehörknöchelchen frei zu Tage lag. P. entfernte sodann die letzteren, von denen sich besonders der Hammerkopf als cariös erwies, während der Ambos geringe Veränderungen an seinen Fortsätzen zeigte, entgegen dem gewöhnlichen Befunde, bei dem die hauptsächlichste Erkrankung am Ambos zu finden ist. P. räumte sodann die Paukenhöhle von den Granulationen aus und eröffnete nun breit das Antrum mastoideum, welches ebenfalls mit Granulationen erfüllt war und dessen Wände

Digitized by Google

sich als cariös erwiesen. Dann schlitzte er den häutigen Gehörgang und tamponirte die Höhle mit Jodoformgaze.

Zwei Stunden nach der Operation zeigte sich eine Parese des Mundtheiles des Facialnerven, die binnen zwei Tagen allmählich zu einer vollständigen Paralyse unter Uebergang auf den Augen- und Stirnast sich entwickelte. Die Gesichtslähmung hielt von dem Tage der Operation etwa zwei Monate lang an, ging dann allmählich in eine Parese über und verschwand völlig im Laufe eines weiteren Monats. Zu gleicher Zeit begann Patientin am 10. September — also 6 Wochen nach der Operation — über Schmerzen in der Ohrmuschel zu klagen. Dieselbe fühlte sich heiss an, wurde roth, geschwollen und es entwickelte sich unter heftigen Schmerzen, steigender Schwellung, Oedem der umgebenden Haut bis auf die Wange eine grosse Geschwulst, welche die ganze Ohrmuschel einnahm und dieselbe in einen plumpen, intensiv gerötheten, kindsfaustgrossen Lappen verwandelte. Die Pat. hatte Fieber bis 39,5. Umschläge mit Liq. Burowii brachten ihr nur wenig Erleichterung. Es handelte sich um eine Perichondritis an der Ohrmuschel. Mehrere Incisionen an der hinteren Fläche förderten einigen Eiter zu Tage, ohne jedoch die Geschwulst zur Abschwellung zu bringen. Erst eine grosse tiefe Incision an der vordern Fläche der Ohrmuschel eröffnete den Eitersack und die Geschwulst collabirte, während zu gleicher Zeit die Schmerzen aufhörten.

P. tamponirte mit Jodoformgaze und wechselte den Verband jeden Tag, bis nach sechs Wochen die Eitersecretion gänzlich aufhörte und die Ohrmuschel in ihrem Knorpel schrumpfte und sich eine verkrüppelte, verkleinerte Ohrmuschel bildete, wie sie Patientin jetzt aufweist. Unterdessen war auch der Befund in der Wundhöhle des Mittelohres immer günstiger geworden, es zeigte sich immer weniger Secretion, die Granulationsbildung hörte auf und gegenwärtig zeigt Pat. eine vollständig glatte, mit einer festen Narbe ausgekleidete Höhle ohne jedwede Secretion.

Discussion:

Dr. Kaufmann fragt, ob Perforation der Shrapnel'schen Membran vorhanden und welcher Theil des Hammers erkrankt war.

Dr. Panzer: Der otoskopische Befund vor der Operation zeigte eine grosse Perforation im unteren Abschnitt des Trommelfelles mit starker Eitersecretion und Granulationen in der Paukenhöhle; die Shrapnel'sche Membran selbst war intact.

4) Prof. Politzer: Vorstellung eines Falles von Cholesteatom des Mittelohrs mit pyämischen Erscheinungen, geheilt durch die operative Freilegung der Mittelohrräume.

Bei einer 30jährigen Frau, die in der Kindheit an rechtsseitiger Otorrhoe litt, traten am 8. November v. J. heftige Schmerzen und am folgenden Tage Ohrenfluss auf. Fünf Tage später stellten sich Schüttelfröste ein, welche sich in den nächsten Tagen wiederholten.

Bei ihrer am 22. November erfolgten Aufnahme fand sich der Gehörgang weit, kaum feucht, das narbig veränderte Trommelfell zeigt hinten und oben eine 3—4 mm grosse, mit Epithelmassen ausgefüllte Lücke, durch die man mit der Sonde bis zum Aditus ad antrum vordringen kann. W. F. äusserlich normal. Druckempfindlichkeit ent-

Digitized by Google

sprechend der Gegend der Vena jugularis. Die Stimmgabelprüfung ergiebt die charakteristischen Merkmale eines Schallleitungshindernisses. Flüstersprache wird auf $^2/_3$ m, laute Sprache auf 2 m Distanz verstanden.

Da sich am Abend und am nächsten Morgen die Schüttelfröste mit einer Temperatursteigerung bis 40,1° wiederholen, so wird am 23. Mittags, in der Chloroformnarcose die operative Freilegung der Mittelohrräume ausgeführt. Hierbei fand sich die Corticalis äusserlich normal, und der W. F. in seiner Structur stark verdickt. Eröffnung des Antrum, in welchem reichliche durchfeuchtete Cholesteatommassen und Granulationen vorhanden sind. Beim Wegmeisseln eines Theiles der oberen, knöchernen Gehörgangswand wird die Dura an einer circa halbkreuzergrossen Stelle freigelegt. Abtragung der stark verdickten hinteren oberen knöchernen Gehörgangswand. Eröffnung der Trommelhöhle, welche ebenfalls Granulationen und Cholesteatommassen enthält. Gehörknöchelchen nicht aufzufinden. Ausräumung der im Attic und Mittelohre befindlichen Granulationen mit scharfem Löffel, Wegmeisseln der die Sinuswand umgebenden knöchernen Partie des Warzenfortsatzes, der deutlich pulsirende Sinus in einer Ausdehnung von mehr als $^1/_2$ cm freigelegt. Seine Wand im untersten Abschnitt etwas missfarbig. Irrigation mit Cresollösung. Spaltung der hinteren knorpeligen membranösen Gehörgangswand bis zur Concha. Plastik durch Annähen der beiden Gehörgangslappen an den oberen und unteren Wundwinkel.

Nach der Operation sank die Temperatur auf 36° und hielt das Wohlbefinden auch den ganzen folgenden Tag an. Erst am dritten Tage stieg die Temperatur Nachmittags auf 40,5, und stellten sich nach einem halbstündigen Schüttelfrost Hüsteln und Erbrechen ein. Die Untersuchung am folgenden Tage ergab als Ursache des Fiebers eine circumscripte capillare Bronchitis im unteren Lungenlappen, die in den nächsten Tagen mit dem Aufhören des Fiebers rasch zurückging.

Seither ist der Wundverlauf normal, die Kranke afebril, Allgemeinbefinden sehr gut, die schön granulirende Wunde wenig secernirend und dürfte dem gegenwärtigen Aussehen des Operationsfeldes nach die Epidermisirung des Wundcanals erfolgen.

P. ist der Ueberzeugung, dass in diesem Falle ohne operativen Eingriff der letale Ausgang durch Pyaemie in kurzer Zeit eingetreten wäre. Die Frage, ob in diesem Falle die Oeffnung am W. F. offen erhalten werden soll, ist entschieden zu bejahen, da nur dadurch die gründliche Entfernung der sich stets erneuernden Cholesteatomplatten ermöglicht wird.

Discussion:

Docent Dr. Gomperz hat das von Körner modificirte Verfahren der Panse'schen Plastik bei ihrem Bekanntwerden freudig begrüsst und in einer Anzahl von Radicaloperationen geübt. Gomperz erinnert auch an zwei Fälle, die er in der Gesellschaft vorgestellt hat, bei deren einem von Urbantschitsch die schöne Epidermisirung der neugebildeten Höhle besonders gelobt wurde.

Die weitere Controlirung seiner Fälle hat aber bei Gomperz die anfängliche Begeisterung für die Körner'sche Plastik sehr herab-

Digitized by Google

gestimmt. Sämmtliche Fälle, obwohl schön geheilt, recidivirten nach längerer oder kürzerer Zeit derart, dass sich in der Antrumgegend Krusten ansetzten oder Cholesteatommassen, die, wenn nicht bald entfernt, zu neuerlicher Eiterung führten. Dagegen fand Gomperz die neugebildete Epidermis in den mit retroauriculärer Oeffnung geheilten Fällen von Radicaloperation unvergleichlich widerstandsfähiger, und glaubt, dass die stete Berührung der neugebildeten Epidermis mit der atmosphärischen Luft das conservirende Moment für sie ist. So gerne er auch der Körner'schen Plastik in cosmetischer Hinsicht die Stange halten möchte, so scheint ihm der cosmetische Defect bei der retroauriculären Oeffnung nicht zu schwer in's Gewicht zu fallen im Verhältniss zur grösseren Sicherheit vor Recidiven.

Urbantschitsch meint, dass die Frage, ob man die Höhle schliessen solle oder nicht, noch nicht spruchreif sei, und wolle deshalb mit seinem Urtheile zurückhalten.

Gruber spricht sich dahin aus, dass man bei kleinen Cholesteatommassen die Höhle schliessen lassen dürfe, wenn Aussicht vorhanden ist, dass man frisch sich bildende vom Gehörgange aus erreichen kann; bei grossen Massen, wo der Warzenfortsatz weit ausgehöhlt ist, sei es immer gut, die Operationswunde nicht zu schliessen. Uebrigens lehre die Erfahrung, wie dies auch in dem von ihm demonstrirten Falle war, dass grosse Höhlen mit Cholesteatom, wenn man sie noch so gut ausräumt, sich nur sehr schwer schliessen und meist offen bleiben.

Urbantschitsch hat selbst grosse Höhlen schliessen lassen.

5) Prof. Gruber: Fractur des Schläfebeins durch Sturz auf den Schädel. Prof. Gruber demonstrirt das rechtsseitige Schläfebein von einem 31jährigen Manne, welcher Nachts in berauschtem Zustande auf der Gasse niederstürzte, mit der rechten Gesichtshälfte am Boden auffiel und so die Nacht über in berauschtem Zustande auf der Gasse liegen blieb. Als er am nächsten Morgen erwachte, spürte er starke Schmerzen im Kopfe und blutete aus dem rechten Ohr. Bei vollkommenem Bewusstsein kam er am selben Vormittage auf die Klinik, um Hilfe zu suchen.

Der kräftig gebaute Patient war afebril, der rechtsseitige N. facialis ist gelähmt. An der Stirne und an der rechten Ohrmuschel zeigten sich Blutunterlaufungen; aus dem rechten äusseren Gehörgange fliesst reichlich blutig-tingirte Flüssigkeit. Nach vorsichtigem Austrocknen des Gehörganges mit aseptischen Stoffen, zeigt sich das Lumen desselben bedeutend verengt, wodurch das Trommelfell nicht zu sehen ist. Die Verengerung ist zunächst durch Anschwellung der livid gefärbten Weichgebilde des Gehörganges erzeugt. Bei der Sondirung zeigt es sich, dass die Weichgebilde zum Theil durch extravasirtes Blut vom Knochen weggedrängt sind.

Beim Valsalva'schen Versuch hört man deutliches Perforationsgeräusch durch das zerrissene rechte Trommelfell. Der Kranke hört die Taschenuhr auf dem verletzten Ohre beim Berühren der Ohrmuschel und ebenso beim Berühren der betreffenden Knochentheile der rechten Seite; Stimmgabel c^2 rechts vor dem Ohre verkürzt, vom Knochen verlängert; Weber positiv.

Der Ausfluss der blutigserösen Flüssigkeit aus dem Gehörgange

Digitized by Google

ist sehr reichlich, so dass man im Verlaufe von drei Stunden 100 g davon zur chemischen Untersuchung übergeben konnte. Sie wurde als Lig. cerebro-spinalis erkannt.

Die Behandlung war die gewöhnliche antiphlogistische.

Am nächsten Tage wurde der Kranke von einem heftigen Schüttelfroste befallen; es stellte sich Erbrechen ein und er wurde somnolent. Im Verlaufe des Tages kam es zur Lähmung des rechtsseitigen Nerv. oculomotorius bei sonst normalem Augenspiegelbefund. Wegen heftiger furibunder Delirien mit grosser Unruhe musste der Kranke auf die psychiatrische Abtheilung transferirt werden, wo er zwei Tage später verschied.

Die Section zeigte ausgebreitete Meningitis purulenta. Die Dura mater zeigt sich am rechtsseitigen Schläfebeine an der oberen und hinteren Fläche durch extravasirtes, theils flüssiges, theils geronnenes Blut vom Knochen abgehoben. Das Schläfebein selbst fracturirt, und zwar läuft die Fissur in complicirter Form derart, dass der Schuppen-, Felsen- und Paukentheil davon betroffen wird. Sie beginnt sehr fein, kaum wahrnehmbar, am unteren Drittel der Schuppe, wo sie die obere Wand des äusseren Gehörganges durchtrennt, setzt dann auf die obere Fläche des Felsentheils über, wo sehr bald eine zweite Fissur von ihr abzweigt, um ein ungefähr 1,5 cm langes und 5 mm breites viereckiges Stück aus dem Tegmen tympani derart zu umziehen, dass es nur nach hinten und aussen mit dem übrigen Knochen in Verbindung steht. Die Hauptfissur zieht dann gegen die Spitze des Felsentheils, durchtrennt den Knochen am vorderen Abschnitte des letzteren in seiner Totalität, erreicht dann auch noch die untere Wand des knöchernen äusseren Gehörgangs, die sie durchzieht. Die Weichgebilde des äusseren Gehörgangs sind durch Blutaustritt vom Knochen abgedrängt. Das Trommelfell zeigt einen von vorne unten nach hinten oben laufenden, etwa 6 mm langen bogenförmigen Riss, welcher am vorderen Quadranten beginnt und das Hammerende umgreifend am hinteren unteren Quadranten aufhört. Die Trommelhöhle ist auch an der Leiche mit Blut erfüllt. Da behufs weiterer Untersuchung der tieferen Gebilde einzelne Knochentheile zerstört werden müssen, demonstrirte der Vortragende den jetzigen Befund und behält sich vor, denselben nach vollendeter Untersuchung durch das noch Wissenswerthe zu ergänzen.

6) Prof. Politzer: Demonstration seltener anatomischer Varietäten im Gehörorgane.

Das erste Präparat zeigt eine starke Ausweitung der Fossa jugularis und eine $3\frac{1}{2}$ cm hohe und $2\frac{1}{2}$ cm breite ovale, scharf begrenzte Dehiscenz zwischen deren hinteren Wand und dem unteren Abschnitt des Canalis Fallopiae. Der N. facialis liegt hier in der ganzen Länge der Dehiscenz frei und ist nur von der Venenwand des Bulbus bedeckt. Solche Befunde sind in der Literatur nur wenig verzeichnet (Zuckerkandl). Eine Bedeutung für die Pathologie könnte eine solche Varietät nur dann annehmen, wenn bei einer septischen Phlebitis im Bulbus venae jugularis die Entzündung auf das Neurilem des Facialis übergreifen würde, wobei das Krankheitsbild durch eine Facialparalyse complicirt würde.

Digitized by Google

Das zweite normale Gehörpräparat zeigt eine Anomalie, wie sie P. bisher bei seinen zahlreichen Sectionen noch nicht beobachtet hat. Bekanntlich finden sich in der Trommelhöhle sehr oft Schleimhautfalten und -fäden zwischen Trommelfell, den Gehörknöchelchen und den Trommelhöhlenwänden in sehr variabler Form und Anzahl ausgespannt. An dem vorgezeigten Präparat sieht man einen verhältnissmässig stark entwickelten Bindegewebsstrang, welcher nahe an der Ansatzstelle der Tensorsehne an dem Hammergriff entspringt und von hier in schräger Richtung nach innen und hinten mit fächerförmigem Ansatze am Ambosstapesgelenke inserirt. Es ist dies deshalb bemerkenswerth, weil der M. tensor tympani und der M. stapedius Antagonisten sind. Das stark entwickelte sehnenförmige Band müsste demnach — die Art seiner Insertion in Betracht gezogen — bei isolirter oder combinirter Contraction der genannten Muskeln eine gegenseitige Hemmung bewirken.

7) Dr. Ferdinand Alt demonstrirt mehrere Präparate, die er gemeinsam mit den beim Caissonbaue in Nussdorf beschäftigten Aerzten der Klinik Hofrath von Schrötter's durch Thierversuche gewonnen hat. Es handelt sich um experimentell erzeugte Blutungen in das Mittelohr (Bulla), in die Schnecke und die Bogengänge bei Kaninchen, Meerschweinchen und Hunden, welche in einer zu diesem Zwecke gebauten pneumatischen Kammer einem Ueberdrucke von vier Atmosphären ausgesetzt wurden. Eine ausführliche Besprechung der hierbei in Betracht kommenden Verhältnisse bleibt einer demnächst erscheinenden Monographie vorbehalten.

8) Dr. Victor Hammerschlag demonstrirt einen von ihm angegebenen Apparat zur Anfertigung und Aufbewahrung von sterilisirten Wattetampons. Der Apparat besteht aus einer Glascasette mit gut schliessendem Metalldeckel. In der Casette befindet sich ein vernickeltes Metallgestell zur Aufnahme von 100 Glasröhrchen. Jedes Glasröhrchen ist etwa 5 cm lang, hat eine Lichtung von 3—3,5 mm Durchmesser und ist an beiden Enden abgeschmolzen. Die Anfertigung der Tupfer geschieht nun in der Weise, dass man mit vorher gut gereinigten Händen die zur Herstellung je eines Tupfers nöthige geringe Quantität Watte zwischen den Fingern einrollt, hierauf in ein Glasröhrchen hineinschiebt, worauf man durch mehrmaliges Umdrehen dem Tupfer die gehörige Form giebt. Das eine Ende des Tupfers muss so weit aus dem Glasröhrchen hervorstehen, dass es bequem mit der Pincette gefasst werden kann. Nachdem alle Glasröhrchen in dieser Weise beschickt sind, kommt das ganze Kästchen in einen Trockensterilisirofen, wie ihn jetzt jede chirurgische Klinik besitzt. Am nächsten Tage können die Tupfer als absolut keimfrei in Gebrauch kommen. Die Anwendung dieser sterilisirten Tupfer, statt der bisher üblichen, erst im Bedarfsfalle hergestellten, ist besonders indicirt zur Reinigung des Gehörganges vor einer grösseren Operation, sowie ganz besonders zum Auftupfen des Secrets bei acuten eitrigen Processen des Mittelohres, wenn es darauf ankommt, dass nicht direct durch die Behandlung pathogene Organismen zu dem Eiterherde gebracht werden, was bei Anwendung nicht gehörig sterilisirter Instrumente und Tupfer gewiss in vielen Fällen geschieht. Solche Apparate stehen bereits auf

Digitized by Google

den Kliniken der Herren Professoren Politzer und Gruber in Verwendung. Zum Schlusse erwähnt Dr. Hammerschlag, dass der Mechaniker des physiologischen Instituts, Herr Castagna, den completen Apparat zum Preise von 7 fl. herstellt.

II. Referate.

a) Otologische:

Beiträge zur Kenntniss des pathologisch-anatomischen Befundes im Mittelohr und in den Keilbeinhöhlen bei der genuinen Diphtherie. (25 Sectionsberichte.) Von Dr. Lommel in Basel. (Zeitschrift f. Ohrenheilkunde XXIX, 4.)

Bei den untersuchten Fällen handelte es sich stets um genuine, keine Scharlachdiphtherie; sämmtliche Fälle gehören derselben Epidemie (von 1896 in Basel) an. Nur in einem Falle erwies sich das Mittelohr intact, in allen übrigen bestanden in demselben Veränderungen, meist catarrhalischer Art, in etwa der Hälfte fand sich eitriger Inhalt in der Paukenhöhle, stets ohne Trommelfellperforation (cf. Rudolph, Ohrbefunde bei Masern, diese Monatsschrift 1896, Juniheft, pag. 275); nur zwei Mal bestand Diphtherie der Mittelohrschleimhaut (doch fehlt die bacteriologische und microscopische Untersuchung der Fälle). Die Erkrankung der Ohren war nur ausnahmsweise während des Lebens bemerkt worden, hauptsächlich der alarmirenden Allgemeinerscheinungen wegen, doch hätte auch eine Trommelfellinspection oft genug zu Täuschungen Veranlassung geben können, da die Trommelfelle vielfach nur äusserst wenig verändert waren. Das Antrum war meist weniger ergriffen als die Paukenhöhle. Interessant ist auch hier wiederum (ebenso wie bei der Masernotitis) das Verhalten der Tube; in 21 Fällen war die innere Schleimhautauskleidung der knorpeligen Tube normal, nur vier Mal entzündlich afficirt, dabei war das Mittelohr zwei Mal nur wenig, zwei Mal stark mit eitriger Entzündung betheiligt, in letzteren Fällen bestand heftige diphtheritische Nasenrachenaffection. In einem Falle war das Mittelohr frei geblieben, trotzdem sich auf dem Tubenwulste selbst eine diphtheritische Auflagerung befand. L. sieht daher auch die Mittelohrerkrankungen bei Diphtherie lediglich als eine selbstständige Affection an, die wie die Erkrankungen der Nieren, Milz etc. durch die directe Wirkung des Krankheitsvirus entstehen, nicht durch einfache Fortleitung durch die Tuben. Im Gegensatz zu der bekannten Bösartigkeit der Scharlachotitis ist der Verlauf der Mittelohrprocesse bei der genuinen Diphtherie demnach meist leicht und kein stürmischer. — Die Keilbeinhöhlen zeigten in 10 Fällen, in welchen sie bereits entwickelt waren, 3 Mal einfachen Catarrh, 3 Mal blutigen, nicht eitrigen Inhalt, 1 Mal eine Croupmembran.

Keller.

Digitized by Google

Eitrige Mittelohrentzündung; Abscess im Kleinhirn; Tod; Autopsie. Von Woodward in Amerika, Vermont. (Zeitschrift für Ohrenheilkunde XXIX, 4.)

Ohne dass sich im Leben trotz der darauf gerichteten Aufmerksamkeit irgend welche Anzeichen für die Annahme eines Hirnabscesses hätten finden lassen, zeigte sich bei der Section die ganze linke Kleinhirnhälfte in einen grossen Abscess umgewandelt. Eine cariöse Stelle der linken hinteren Felsenbeinfläche mit subduralem Abscess war der Ausgangspunkt gewesen. Keller.

Ueber Behandlungsmethoden bei adhäsiven Mittelohrprocessen. Von Dr. Walther Vulpius in Weimar. (Arch. f. Ohrenh., 41. Bd., 1. H.)

Vulpius fand in Krankengeschichten vieler Myxoedemkranker die Angabe, dass eine stärkere Herabsetzung des Hörvermögens während des Krankheitsprocesses beobachtet worden war, die sich in den meisten Fällen gleichzeitig mit dem Allgemeinbefinden unter Schilddrüsenbehandlung und ohne locale Therapie wesentlich besserte. Da die Beeinträchtigung des Gehörorgans sich nicht als Theilerscheinung der allgemeinen psychischen Stumpfheit bei Myxoedemkranken darstellt, zumal die anderen Sinne nicht wesentlich beeinflusst erscheinen und die Schwerhörigkeit unter dem Bilde eines chronisch hyperplastischen Mittelohrcatarrhs auftreten soll, hat Vulpius die Schilddrüsentherapie bei den adhäsiven Mittelohrerkrankungen versucht und soll vielversprechende, in manchen Fällen sogar überraschend günstige Resultate damit erzielt haben. Alt.

Zur Wahrnehmung der Geräusche. Von Dr. Hermann Dennert in Berlin. (Archiv f. Ohrenh., 41. Bd., 2. H.)

Der Autor gelangte bei seinen Untersuchungen zum Schlussergebniss, dass vom streng physicalischen Standpunkte aus kein principieller Unterschied zwischen Klängen und Geräuschen bestehe, und dass es somit auch zur Wahrnehmung von Klängen und Geräuschen nicht verschiedener Nervenendapparate bedürfe. Dass Personen mit stark herabgesetztem Hörvermögen bisweilen noch einzelne Geräusche gut hören, führt Dennert darauf zurück, dass hohe oder tiefe Geräusche noch relativ gut gehört werden können, je nachdem hohe Töne relativ besser gehört werden als tiefe, oder umgekehrt, während das Hörvermögen in toto herabgesetzt ist. Durch einen einfachen, sinnreichen Versuch demonstrirt der Autor, dass Töne und Geräusche durch dieselbe Tonquelle und denselben Modus der Erzeugung entstehen und continuirlich in einander übergehen. Alt.

Ueber ein neues Verfahren zur Behandlung der Schwerhörigkeit beim chronischen Catarrh und nach Eiterungen der Paukenhöhle. Von Dr. Cohen-Kysper in Hamburg. (Zeitschr. f. Ohrenheilknnde XXIX, 4.)

Das Verfahren besteht in der Einspritzung Eiweiss lösender Fermente in die Paukenhöhle behufs Verdauung resp. Auflösung bindegewebiger, in den Fensternischen oder an der Gehörknöchelchenkette

Digitized by Google

haftender Stränge und Membranen, wie solche beim chronischen Mittelohrcatarrh sowie als Ausgang chronischer Ohreiterungen oft beobachtet werden und eine häufige Ursache dauernder Schwerhörigkeit darstellen. Tiefer greifende pathologische Veränderungen, speciell am Knochen, Kalkablagerungen, Gelenkankylose, Labyrintherkrankung, sind keine Objecte der Behandlung; auch die Mittelohrsclerose zeigt schlechte Resultate. Im Allgemeinen eignen sich nur solche Fälle, wo es sich um frühe Stadien der Schwerhörigkeit handelt und Flüstersprache mindestens noch am Ohr gehört wird; auch ist das Verfahren nur dann angebracht, wenn der Catheter nach genügender Anwendung erschöpft oder überhaupt wirkungslos geblieben ist. C. benutzt vorzugsweise Hundepepsin (zu beziehen aus dem chem. physiol. Institute von Dr. C. Enoch, Hamburg) und injicirt 2—3 deg mittelst einer eigens construirten Spritze (von Instrumentenmacher A. Dannenberg, Hamburg) durch das Trommelfell hinter dem Hammergriff im Bereich der oberen Hälfte desselben oder bei sichtbarem Ambosschenkel zwischen diesem und dem Trommelfellrand, um also den Steigbügelcomplex zu treffen. Chloroformnarcose ist dabei nicht immer zu umgehen. Bei grossem Trommelfelldefect nach abgelaufener Eiterung ist natürlich die Sache einfacher, es genügt, einige Tropfen nach der Steigbügelseite einzuträufeln und dieselben durch zweckmässige Lagerung des Kopfes eine Stunde dort zu belassen, nachdem das Ohr zur Vermeidung des Wärmeabflusses mit Watte verstopft ist. Diese Fälle eignen sich besonders zum Studium des ganzen Verfahrens, zumal wenn es sich um Narbengewebe in der Umgebung des Steigbügels handelt. Hierüber sagt Verf. Folgendes: „Zunächst geht aus diesen Fällen unzweideutig hervor, dass wirklich eine Verdauung von Narbengewebe stattfindet. Anders dürfte es kaum zu erklären sein, wenn in derartigen Fällen das Gehör unmittelbar nach Beendigung des Verfahrens etwa auf das fünffache der früheren Hörweite gelangt und — vor Allem — fortab dabei bleibt. Ferner stellte sich heraus, dass die Wirkung nicht nur sehr rasch eintritt, sondern auch sehr schnell erschöpft ist. Bereits nach $^1/_2$—1 Stunde ist gewöhnlich das mögliche Resultat erreicht, welches durch spätere Wiederholung meist nicht übertroffen wird. Es geht daraus hervor, dass das, was an angreifbaren Schallleitungshindernissen überhaupt vorhanden ist, nur ganz minimale Gewebsmassen sein können, wenn auch durch dieselben die Schallleitung ganz bedeutend erschwert sein kann.“ Bei Injectionen durch das Trommelfell kommt es zuweilen zu grösseren Reizerscheinungen, doch kann auch hier der Erfolg schon am Tage nach der Injection bemerkbar sein; meist aber tritt die Besserung erst nach 1—3 Wochen ein. Der Grad der Hörbesserung ist im Allgemeinen das 2—3fache der Weite für Flüsterprache. Auch bezüglich der Dauer des Erfolges hat der Autor im Allgemeinen günstige Resultate. Begleitende subjective Ohrgeräusche werden, wenn Gehörverbesserung eintritt, ebenfalls gebessert. Zum Schlusse hebt Verf. hervor, dass es sich allemal um einen therapeutischen Versuch handle, ein Erfolg mit Bestimmtheit in keinem Falle vorherzusagen ist.

Keller.

Digitized by Google

Casuistische Mittheilungen. Von Prof. A. Kuhn in Strassburg. (Zeitschrift für Ohrenheilknde XXX, 1.)

Im Verlaufe einer acuten linksseitigen Mittelohreiterung hatte das neben hohem Fieber, Schwindel und sonstigen Cerebralerscheinungen auftretende Symptom der anamnestischen Aphasie Veranlassung zur Annahme eines linksseitigen Schläfenlappenabscesses und zur Operation desselben gegeben, welche jedoch resultatlos verlief. Die Section ergab eitrige Meningitis und stellenweise Erweichung im Schläfenlappen. Der Fall ist auch dadurch bemerkenswerth, dass sich bei dem bis dahin stets gesunden 23jährigen Manne nach einer einfachen, nach Schnupfen entstandenen Mittelohrentzündung der Process in kurzer Zeit durch das Labyrinth und den hinteren Pyramidentheil zur Dura fortgepflanzt und die tödtliche Meningitis verursacht hatte.

Der zweite Fall ist dadurch in hohem Grade bemerkenswerth, dass es sich bei demselben um Lufteintritt in den Sinus transversus mit tödtlichem Ausgang handelt. Es war bei der 15jährigen Patientin, welche an echtem Cholesteatom des rechten Schläfebeins litt, der Warzenfortsatz eröffnet worden und sollte die hintere Wand der grossen Warzenfortsatzhöhle ausgeschabt werden, als plötzlich die Athmung stockte und der Tod der Patientin blitzartig eintrat. Da es sich um ein sehr schwächliches Mädchen gehandelt, bei dem die Untersuchung des Herzens schon zur Vorsicht bei der Chloroformnarcose gemahnt hatte, so machte der Unglücksfall ganz den Eindruck eines Chloroformtodes; an Luftembolie konnte um so weniger gedacht werden, als keine Sinusblutung aufgetreten war und auch das bei Lufteintritt in die grossen Venenstämme sonst auftretende schlürfende Geräusch gefehlt hatte. Die Section aber ergab, dass das Herzblut und das Blut in der Art. pulmonalis reichlich mit Luftblasen untermischt und der Lufteintritt durch eine Rissstelle im Sinus transversus erfolgt war. Das Cholesteatom hatte vom Warzenfortsatz aus im untersten Theile des Sulcus sigmoideus einen grossen Knochenspalt von 23 mm Länge gebildet, die Sinuswand selbst zeigte eine Oeffnung von 3 mm Länge, deren Ränder zackig und blutig gefärbt waren. K. erklärt sich den Zusammenhang so, dass in Folge des Druckes der Neubildung die Sinuswand brüchig geworden und deshalb schon bei leichter Anwendung des scharfen Löffels einriss. Zu einer Blutung aber kam es nicht, weil schon lange der Sinus durch das Cholesteatom comprimirt und blutleer geworden war. Dass aber entgegen der allgemeinen Erfahrung Lufteintritt in den Sinus erfolgte, dürfte sich vielleicht an der Hand der Versuche Genzmer's erklären lassen, welcher fand, dass eine Luftaspiration durch die Hirnblutleiter erfolgte, wenn die Thiere zuerst anämisch gemacht waren und dann Dyspnoe mit tiefen Inspirationsbewegungen erzeugt wurde. Im vorliegenden Falle war bei dem hochgradig anämischen Mädchen im Augenblick der Abmeisselung am Sinus sigmoideus die verletzte Sinuswand durch die Erschütterung abgehoben worden, wodurch das Lumen des Sinus klaffte; dazu kam nun der Umstand, dass kurz vor dem Unfalle Patientin sehr unruhig gewesen war und wiederholt tief inspirirt hatte. Keller.

Digitized by Google

La più antica Raffigurazione dell' otematoma. Nota del Prof. E. Morselli. (Bolletino delle malattie dell' orechio, della gola e del naso 1896, No. 12.) Uebersetzt von Dr. Kornél Lichtenberg.

Vor kurzer Zeit mich in Rom aufhaltend, habe ich nach alter Gewohnheit die Gallerien und Museen besucht, und begab ich mich zu allererst zum neuen archäologischen Museum der Thermen von Diocletian, gegründet, wenn ich nicht irre, im Jahre 1890 durch Minister Boselli.

Da fand ich unter anderen Schätzen der Kunst, die jeder Aesthetiker kennen sollte, vielleicht die älteste plastische Darstellung einer Verletzung des äusseren Ohres, deren Pathogenese stets Gegenstaud der Discussion war und es auch gegenwärtig noch ist. Ich meine das Othämatom, welches wir Psychiater so häufig in den Irrenanstalten beobachten, namentlich bei den armen paralytischen Narren, und welches neuerdings von Pellizzi mit einer durch Streptococcen verursachten localen Infection in Verbindung gebracht wurde.

Im Saale III, im oberen Stock dieses Museums, befinden sich unter Nummer 2 und 6 zwei überraschend wunderbare Broncestatuen, welche nach dem Catalog bei dem Neubau des Teatro Nazionale in Rom am Anfange der Via Nazionale gefunden wurden. Die erste stellt einen Monarchen dar, aus hellenischer Zeit, in heroischer Stellung; die andere einen Athleten oder Gladiator in etwas übernatürlicher Grösse. Er ruht soeben vom Kampfe aus oder ist in Erwartung der Wiederaufnahme desselben. Hände und Arme sind mit Manchetten aus hartem Leder geschützt; in sich zusammengekauert, mit gebeugten Knieen, den Kopf nach vorwärts, ist er ein Bild wehmüthiger Resignation. Man scheint den erschreckt, beschleunigten Athem zu fühlen und beinahe auch die Seufzer des Schmerzes.

Es ist der Verismus, der uns ergreifend bei dieser Statue packt. Nie hat uns griechische Kunst ein Werk von mehr realistischer Factur überliefert, und ich wünsche, dass unsere Künstler sich daran begeistern mögen.

Der Athlet ist reiferen Alters, mit gut entwickelter Musculatur, von nicht übertriebener Robustheit. Offenbar ist er schon unterlegen, oder er wird es bald sein; das zeigen die Contusionen, die Wunden und Narben, mit denen die nicht bekleideten Theile seines Körpers bedeckt sind. Ein fürchterlicher Schlag aus früheren Kämpfen hat ihm die Nase eingequetscht: dieselbe ist asymmetrisch, gebogen, mit einer tiefen Incisur unter der Glabella, wie wenn die Nasenbeine gebrochen wären. Im Gesicht sind Schwellungen, welche die Physiognomie entstellen. Aber die am meisten characteristische traumatische Blessur, welche, wie ich es weiss, weder bei den Antiken, noch den Modernen zu finden ist, bildet das Hämatom der linken Ohrmuschel.

Der unbekannte Meister musste ein wahres wirkliches Othämatom vor Augen haben, so gross ist die Promptheit, mit der er die höckerige Form der Geschwulst wiederzugeben verstand. Auch dass dieselbe an der linken Muschel sitzt, entspricht, wie wir wissen, der Wirklichkeit; bei den Irren mindestens, wo deren traumatischer Ursprung mit Unrecht geleugnet wird, befindet sich das Blutgeschwür immer auf der

Digitized by Google

linken Ohrmuschel, als an jener Stelle des Körpers, welche der Faust eines Gegners stets ausgesetzt ist, namentlich während einer Schlägerei.

Bemerkenswerth ist es nebstbei, dass der Künstler, beseelt von dem Wunsche, wahr darzustellen, auf jene idealen Formen der Schönheit verzichtet hat, welche die hellenischen oder dieselben nachahmenden Werke inspirirt hat. Unglücklicher Weise ist der Name des Autors nicht bekannt, denn sicherlich war das Werk auch in jener Zeit hochgeschätzt, wenn man dazu ein so kostbares Material, wie Bronce, verwendet hat.

Charcot, Richer, Meige und andere Neuropathologen der Salpétrière haben in den Werken der Kunst die mehr oder weniger idealen oder realistischen Darstellungen der menschlichen Gebrechen gesucht. Meine Zeilen, welche die Abbildung einer so bezeichnenden traumatischen Thatsache in den Vordergrund stellen, haben nur den Zweck, einen Beitrag zu liefern zur Geschichte der Beziehungen zwischen Kunst und Wissenschaft.

---

b) Rhinologische:

Ueber adenoiden Habitus. Von Dr. Victor Lange, Kopenhagen. (Berliner klinische Wochenschr. 1897, No. 1.)

Verf. unterscheidet neben der bekannten Gruppe von Kindern mit adenoidem Habitus bei vorhandenen adenoiden Vegetationen, bei welchen sämmtliche Beschwerden nach der Operation verschwinden, noch zwei andere Gruppen, solche, die nach der Operation ihren adenoiden Habitus auch nach Zuwarten von einem und mehreren Monaten nicht verlieren, und solche, die adenoiden Habitus zeigen ohne jede Spur von adenoidem Gewebe im Nasenrachenraum. Bei der ersten Gruppe sind die psychischen Symptome völlig erklärlich nach den bisher bekannten Theorien (Untersuchungen von Key und Retzius etc.), Ursache ist hier das mechanische Hinderniss im Nasenrachenraum; bei der zweiten und dritten Gruppe dagegen ist bisher noch keine richtige Erklärung gegeben. L. hat zwar bei einigen dieser Patienten mangelhafte Entwicklung des Cranium gefunden, besonders eine Abflachung im frontalen Theil, und schliesst daraus auf eine mangelhafte Entwicklung des Cerebrum.

Verf. hat Erfolge bei solchen Kindern erzielt mit fortgesetzter Anwendung von Arsenik, vor Allem legt er Gewicht auf die erziehliche Behandlung solcher Kinder (sie müssen „behutsam“ behandelt werden) ev. Anstaltsbehandlung. Dr. S. L.

Torticollis in Folge von adenoiden Vegetationen und einer chronischen Mandelhypertrophie. (Torticolis dû à des végétations adénoides et à une hypertrophie chronique des amygdales.) Von Dr. Gillette. (New-York medical Journal und Revue hebdomadaire de laryngologie et d'otologie 1896, No. 43.)

Contractur des rechten Sternocleidomastoideus schien seit der Geburt zu bestehen. In einem zweiten Fall bestand dieselbe Contractur links. Beide heilten nach der Operation. Dr. P. K.

Digitized by Google

Krankheiten der Thränenwege bedingt durch Affectionen der Nasenhöhlen. Von Dr. L. Lubliner. (Therapeut. Monatshefte 1896, No. 12.)

Nach Schilderung der Anatomie des Thränennasencanals und seiner Windung in der Nase giebt Verfasser das Resultat der Nasen-Untersuchung bei 94 Fällen von Erkrankungen der Thränenwege. In 89 Fällen lagen Nasenaffectionen vor. Rhinit. hypertr. in 34, Ozaena simpl. in 30, Rhinitis scrophul. in 8, Rhinit. catarrh. chronic. in 5, Degeneratio polyposa conch. inf. et med., Polypi mucosi in Meatu narium inf. in 5, Empyema antr. Highm. in 3, Lues nasi, Necrosis ossium in 2, Tuberculosis nasi in 1, Vegetationes adenoid. in 1 Fall. Die Erkrankungen können theils einen mechanischen Druck auf die Mündung des Thränennasencanals bewirken, theils unmittelbar per continuitatem auf den Thränennasencanal übergreifen.

In allen Fällen wurde durch gleichzeitige Behandlung von Nase und Thränennasencanal Besserung oder Heilung erzielt.

Verf. kommt daher zu dem Schluss, dass in allen Fällen von Thränenwegerkrankungen die Nasenhöhlen zu untersuchen und wenn nöthig zu behandeln sind. Dr. S. L.

Zur Therapie der genuinen Ozaena. Von Dr. Franz Bruck. (Berliner klinische Wochenschrift No. 3.)

Verf. beweist, dass der Gottstein'sche Tampon nicht etwa durch Abhalten der Respirationsluft und dadurch bewirktes Fernhalten der Verdunstung von den wasserarmen Secreten wirkt, sondern durch seine secretionsanregende und -aufsaugende Fähigkeit; daher auch ein alternirender Watteverschluss des einen Nasenlochs nicht genügt, bei dem man immer nur eine Wirkung vor dem Wattepfropf, nicht hinter ihm sieht.

Verf. schlägt dann, um statt einer temporären eine permanente Tamponade zu ermöglichen, eine kleine Modification des Verfahrens vor, indem er statt Wattetampons wandständig hydrophile Mullstreifen einführt, die zwar nicht gleich stark secretaufsaugend wirken, aber doch in der Hauptsache die Bedingungen der Tamponade erfüllen, zugleich aber die Nasenathmung noch frei lassen. Dr. S. L.

---

c) Pharyngo-laryngologische:

Pseudomembranöse Angina mit Streptokokken. (Angine pseudo-membraneuse à streptocoques.) Von Dr. Gouguenheim. (Société médicale des hopitaux und Annales des maladies de l'oreille et du larynx 1896, No. 10.)

Vor Jahren schon haben Féréol, Hanot und Rendu auf tödtlich verlaufende Krankheitsfälle aufmerksam gemacht, welche von einem Halsleiden ausgingen. Verf. erzählt einen ähnlichen Fall, welcher mit der Diagnose Angina diphtheritica zur Tracheotomie in's Spital gebracht wurde, bei welchem sich aber durch die Eröffnung eines Larynxabscesses die Operation unnöthig erwies. Die Untersuchung des Pharynx ergab die klinische Diagnose der Diphtheritis, die bacteriologische Diagnose aber ergab nur Streptokokken. In der Folge traten Albuminuie,

Digitized by Google

eitrige Pleuropneumonie, Pleuritis, eitrige Entzündung der Sterno- und Humeroclaviculargelenke, eitrige Pericarditis mit tödtlichem Ausgange auf. Die Section nebst der histologischen Untersuchung sind genau beschrieben. Dr. P. K.

Die Angina mit Friedländer'schen Bacillen. (L'angine à bacilles de Friedländer.) Von Dr. Hebert. (Inauguralthese und Semaine médicale 1896, No. 57.)

Nicht mit Angina pseudomembranacea streptococcica (Salomon-Fränkel) zu verwechseln. Verf. stützt seine Beobachtungen nebst Schlussfolgerungen auf sechs theils von ihm selbst, theils von anderen Autoren gesehene Fälle. Meist subacut, ist sie seltener chronisch. Die bacteriologische Untersuchung, welche auf die gewöhnliche Art wie bei Diphtheritis ausgeführt wird, ist der Hauptstützpunkt für die Diagnose. Verf. will gewöhnliche klinische Symptome zur Differentialdiagnose verwerthen, wie verschiedene Grade von Fieber, verschiedenes Aussehen der Membranen u. s. w. Letzterer Versuch wird wohl ein Pium desiderium für immer bleiben und man fragt sich, wie oft der practische Arzt beim Anblick einer Pseudomembran an Friedländer'sche Angina wohl denken wird (der Referent). Die Prognose der Krankheit ist immer gutartig. Die Behandlung besteht in der Anwendung von Borsäure bei acuten, von Galvanocaustik, Chlorzink (10 pCt.), Jodojodurlösung (10 pCt.) und Chromsäure (5 pCt.) bei chronischen Fällen.
Dr. P. K.

Schattenseiten der Laryngotomia intercricothyroidea. (Des inconvénients de la laryngotomie intercricothyroidienne.) Von Dr. Lermoyez. (Société médicale des hôpitaux, séance du 6 Novembre 1896 und Semaine médicale 1896, No. 57.)

Wurde wegen Phthisis laryngea ausgeführt; einige Tage später traten die Erstickungsanfälle von Neuem auf, trotzdem Canüle und Trachea frei zu sein schienen. Plötzlicher Tod. Die Section ergab in der Trachea seitlich hinten ein Geschwür, welches zu einer Caverne führte und in welch' letztere das Ende der Canüle sich intermittirend festsetzte. Dieses Beispiel zeigt, dass, wenn auch die genannte Operation sehr leicht auszuführen ist, sie doch ihre Unannehmlichkeiten haben kann. Das Canülenende ist nämlich sehr beweglich nach der Laryngotomia intercricothyroidea, es kann sich in weiten Excursionen gegen die Larynxwand unterhalb der Stimmbänder festsetzen und so den Lufteintritt abschneiden. Dr. P. K.

Bohne in dem linken Bronchus eines Kindes. Betrachtungen über den Werth der klinischen Symptome der Fremdkörper in den obersten Luftwegen. (Fève dans la bronche gauche d'un enfant. Appréciation des symptômes cliniques fournis par les corps étrangers des premières voies aériennes.) Von Dr. Paul Koch. (Annales des maladies de l'oreille et du larynx 1896, No. 10.)

Ein neunjähriger Knabe bekam beim Spielen eine Bohne in den Larynx, welche nach einem heftigen Erstickungsanfall in den linken Bronchus gelangte und eine relative Ruhe eintreten liess. Da der

Digitized by Google

Bronchus nicht ganz verstopft war, liess die physicalische Untersuchung im Stich und es wurde angenommen, dass die Bohne in dem Darmtractus sich befinde, bis am zweiten Tage allgemeine und locale Symptome eine linksseitige Bronchitis nebst Lungeninfiltration erkennen liessen und durch die in Bewegung gesetzte Bohne Erstickungsanfälle hervortraten, welche Zeichen die Operation indicirten. Nach ausgeführter tiefer Tracheotomie trat Heilung per primam in der ganzen Wundfläche ein. Bemerkenswerth bei der kleinen Operation ist, dass nach derselben keine Canüle eingelegt, dass keine Knorpelnaht angelegt und die Muskelschicht mit der Haut in der ganzen Ausdehnung der Wunde vernäht wurde, so dass unter mittelmässigem Druckverband nebst totaler Ruhe des Larynx alles per primam heilte.

Selten ist, dass so grosse Fremdkörper in den linken, statt in den rechten Bronchus gelangen, und dass selbe trotz ihrer organischen Structur sieben Tage lang unter so günstigen Zersetzungsbedingungen intact bleiben können.

Bei der Kritik der verschiedenen Symptome der Fremdkörper in den obersten Luftwegen kommt Verf. zu folgenden Schlussfolgerungen: 1) Die Anamnese, genau festgestellt, ist und bleibt der zuverlässigste Stützpunkt bei der Diagnose; 2) die physicalische Untersuchung der Brustorgane nebst Laryngoscop lassen manchmal im Stich; 3) die Digitaluntersuchung, namentlich die des Larynxinnern, wozu der Arzt einen langen Zeigefinger haben muss, ist von grossem Nutzen; 4) der Grad der Intelligenz des betreffenden Patienten hilft viel zur Diagnose; 5) viele sogen. Lungenphthisen sind die Folge eines nicht diagnosticirten Fremdkörpers; 6) Blutspeien hat gar keinen Werth; ist es vorhanden, so darf man keinen Fremdkörper diagnosticiren; fehlt es, so darf man denselben noch nicht ausschliessen; 7) das supraclaviculäre und juguläre Hautemphysem ist ein sehr seltenes Symptom; 8) spontaner Schmerz beim Schlucken sind ebenso unsicher; man muss, namentlich bei nervösen Leuten, misstrauisch sein.

Glücklicher Weise ist in den meisten Fällen die Diagnose leicht, und wollte Verf. nur die Schwierigkeiten, welche in seltenen Fällen auftreten können, aufdecken. Die Kritik der Symptome wird am besten im Original nachgelesen.

Dr. P. K.

Notiz.

In den letzten Tagen wurde der Hörsaal der Heidelberger Ohrenklinik mit dem lebensgrossen Brustbilde weil. Prof. Moos' geschmückt. Das künstlerisch ausgeführte Portrait des um die Ohrenheilkunde hochverdienten Forschers ist ein Geschenk der Freunde des Verewigten, Prof. H. Knapp in New-York und Prof. A. Politzer in Wien, an die medicinische Facultät in Heidelberg.

Alle für die **Monatsschrift** bestimmten **Beiträge und Referate** sowie alle **Druckschriften, Archive** und **Tausch-Exemplare** anderer Zeitschriften beliebe man an Herrn Prof. Dr. **Gruber** in Wien I, Freiung 7, zu senden. Beiträge werden mit 40 Mark pro Druckbogen honorirt und die gewünschte Anzahl Separat-Abzüge beigegeben.

Verantwortlicher Redacteur: Prof. Dr. Ph. Schech in München.
Verlag der Allgemeinen Medicinischen Central-Zeitung (Oscar Coblentz).
Expeditionsbureau: Berlin W. 35, Schöneberger Ufer 28.
Druck von Marschner & Stephan in Berlin SW., Ritterstrasse 41.

Digitized by Google

Monatsschrift für Ohrenheilkunde

sowie für

Kehlkopf-, Nasen-, Rachen-Krankheiten.

Organ der Oesterr. Otologischen Gesellschaft.

(Neue Folge.)

Mitbegründet von weil. Prof. Dr. N. Rüdinger, Prof. Dr. R. Voltolini und weil. Prof. Dr. Fr. E. Weber-Liel

und unter Mitwirkung der Herren

Docent Dr. **E. Baumgarten** (Budapest), Hofrath Dr. **Beschorner** (Dresden), Prof. Dr. **Ganghofner** (Prag), Docent Dr. **Gomperz** (Wien), Dr. **Heinze** (Leipzig), Dr. **Hopmann** (Cöln), Prof. Dr. **Jurasz** (Heidelberg), Dr. **Keller** (Cöln), Prof. Dr. **Kiesselbach** (Erlangen), Prof. Dr. **Kirchner** (Würzburg), Dr. **Koch** (Luxemburg), Dr. **Law** (London), Docent Dr. **Lichtenberg** (Budapest), Dr. **Lublinski** (Berlin), Dr. **Michel** (Cöln), Docent Dr. **Moldenhauer** (Leipzig), Docent Dr. **Onodi** (Budapest), Docent Dr. **Paulsen** (Kiel), Dr. **A. Schapringer** (New-York), Dr. **Schäffer** (Bremen), Dr. **E. Stepanow** (Moskau), Prof. Dr. **Störck** (Wien), Prof. Dr. **Strübing** (Greifswald), Dr. **Weil** (Stuttgart), Dr. **Ziem** (Danzig)

Herausgegeben von

Prof. Dr. JOS. GRUBER Wien. **Prof. Dr. v. SCHRÖTTER** Wien. **Prof. Dr. PH. SCHECH** München.

Prof. Dr. E. ZUCKERKANDL Wien.

Dieses Organ erscheint monatlich in der Stärke von 3 bis 3½ Bogen. Man abonnirt auf dasselbe bei allen Buchhandlungen und Postanstalten des In- und Auslandes.
Der Preis für die Monatsschrift beträgt 12 R.-M. jährlich; wenn die Monatsschrift zusammen mit der Allgemeinen medicinischen Central-Zeitung bestellt wird, nur 8 R.-M.

Jahrg. XXXI. **Berlin, März 1897.** **No. 3.**

I. Originalien.

Aus der k. k. Universitätsklinik für Ohrenkranke des Prof. Jos. Gruber in Wien.

Casuistische Mittheilungen.[1])

Von

Dr. **Ferdinand Alt**, Assistent der Klinik.

M. H.! In der vorletzten Sitzung der österreichischen otologischen Gesellschaft habe ich mir erlaubt, eine Patientin der Abtheilung des Herrn Hofrathes Drasche vorzustellen, bei welcher im Verlaufe einer subacuten Nephritis unter dem typischen Bilde des Morbus Ménière einseitige Taubheit aufgetreten war. Ursache und Wesen der Ertaubung konnten durch die gleichzeitig aufgetretenen, ophthalmoscopisch nachgewiesenen Blutungen in beide Netzhäute als Hämorrhagie in das Labyrinth oder den Hörnervenstamm ermittelt werden.

[1]) Vortrag, gehalten in der Sitzung der österreichischen otologischen Gesellschaft vom 9. März 1897.

Digitized by Google

Auch heute habe ich die Ehre, über einen Fall zu berichten, bei welchem die Diagnose und das ätiologische Moment einer Acusticusaffection durch den ophthalmoscopischen Befund sichergestellt wird.

Im Ambulatorium der Klinik des Herrn Hofrathes von Schrötter erschien ein 37jähriger, dem Potus ergebener Tagelöhner, der seit mehreren Wochen mit Zittern, Parästhesien, Schmerzen in den Armen und Beinen und mit intermittirendem Hinken behaftet war. Seit acht Tagen bestanden Seh- und Hörstörungen. Die Untersuchung des Kranken ergab die Diagnose einer alcoholischen Polyneuritis. Die Augenuntersuchung (Klinik Fuchs) ergab Neuritis optica retrobulb. chron. o. u. ex abusu alcohol. Der otiatrische Befund war folgender: Trommelfell beiderseits in Farbe, Glanz und Wölbung normal. Uhr links 17 cm, rechts 11 cm; Flüsterspr. links $^3/_4$ m, rechts $^1/_2$ m; laute Sprache bds. 4 m. Die auf den Scheitel aufgesetzte C_2-Stimmgabel wird an der Ansatzstelle percipirt, Rinne bds. positiv mit beträchtlich verkürzter Kopfknochenleitung; C und C_1 werden gut, C_3 und C_4 nur stark angeschlagen percipirt. Nach Catheterismus und Lufteintreibung tritt keine Veränderung ein. Subjective Beschwerden, wie Kopfschmerz, Ohrensausen, Schwindel bestehen nicht.

Der normale Trommelfellbefund, das stark herabgesetzte Hörvermögen, die schlechte Kopfknochenleitung, die bessere Perception für tiefe Töne sprechen für eine nervöse Affection; die alcoholische Polyneuritis, die gleichzeitig aufgetretenen Seh- und Hörstörungen, von denen sich erstere als alcoholische Neuritis des Sehnerven erweisen, lassen es plausibel erscheinen, auch die Affection des Gehörorgans im Sinne einer alcoholischen Neuritis des Nervus acusticus aufzufassen.

Die Hilfsmittel, welche uns zur Diagnose der Labyrintherkrankungen zur Verfügung stehen, sind noch immer nicht ausreichende, so dass es wohl zweckmässig wäre, in jedem Falle von vermeintlicher Labyrinth- oder Hörnervenaffection die ophthalmoscopische Untersuchung vorzunehmen. Der Befund des Augenhintergrundes dürfte sich in vielen Fällen als ein wertvolles, unterstützendes Moment für die Diagnose erweisen.

II.

Die Versuche zur Anlegung einer künstlichen, persistenten Perforation des Trommelfells bei jenen Fällen von catarrhalischem Adhäsivprocess des Mittelohrs, welche mit unerträglichen subjectiven Beschwerden verbunden sind, haben keine befriedigenden Resultate ergeben. Alle Autoren, die sich mit diesem therapeutischen Versuche behufs eventueller Milderung der subjectiven Beschwerden und Verbesserung des Hörvermögens beschäftigten, haben das Offenhalten einer angelegten Trommelfelllücke als anstrebenswerthes Problem hingestellt. Politzer glaubt, dass der Verschluss der künstlichen Oeffnung nur verhindert werden könnte, wenn es gelänge, dieselben Verhältnisse herbeizuführen, welche in pathologischen Fällen das Offenbleiben der Perforationsränder bedingen, und dies werde nur durch Hinüberwachsen der Epidermis der äusseren Trommelfellfläche über den Perforationsrand in die Trommelhöhle bewirkt.

Ich möchte mir nun erlauben, über einen Fall von Otitis media

Digitized by Google

plastica, beziehungsweise Sclerose zu berichten, bei dem es auf der Klinik gelang, eine persistente Oeffnung des Trommelfells anzulegen, eine Besserung des Hörvermögens zu erzielen und die bestehenden, geradezu unerträglichen subjectiven Beschwerden zu mildern.

Ein 34jähriger Diener, der nie vorher ernstlich krank war, litt seit sechs Jahren an Schwerhörigkeit; seit drei Monaten klagte er über heftiges Ohrensausen, das er mit dem Heulen eines Sturmes verglich, und wurde zeitweilig von Schwindel befallen. Die Untersuchung des Gehörorgans ergab: Trommelfell beiderseits retrahirt, oberflächlich getrübt, Uhr beiderseits Null, laute Sprache rechts 30 cm, links in unmittelbarer Nähe des Ohres. Weber angeblich nach rechts, Rinne beiderseits negativ mit verlängerter Kopfknochenleitung. Der Kranke trat zunächst in ambulatorische Behandlung, die Therapie bestand in Catheterismus mit nachfolgender Injection von Vaselinum liquidum per tubam. Während der ambulatorischen Behandlung entstand zufällig im Anschlusse an eine Lufteintreibung eine stecknadelkopfgrosse traumatische Ruptur am hinteren, unteren Quadranten des rechten Trommelfells, zu der sich bei fortgesetzter Vaselinbehandlung eine minimale Otorrhoe gesellte. Seit dieser Zeit hörte das unerträgliche Sausen und Heulen rechts vollständig auf, die Perforation und geringe Otorrhoe blieben bestehen. Links war der Zustand ein unveränderter.

Um nun den rechts zufälliger Weise aufgetretenen pathologischen Process links künstlich herbeizuführen, wurde Pat. in den Krankenstand aufgenommen. Prof. Gruber führte eine bogenförmige Durchschneidung des linken Trommelfells am hinteren, unteren Quadranten aus, worauf sogleich Vaselinum liquidum per tubam injicirt wurde. Schon am nächsten Tage war auch links eine sehr geringe Otorrhoe aufgetreten, das Sausen, oder wie der Kranke es bezeichnete, das Heulen, hatte seinen Character geändert und einem milderen Pfeifen Platz gemacht. Eine kleine Quantität des Eiters wurde vom Rande der bestehenden Perforation unter den üblichen Cautelen entfernt und zur bacteriologischen Untersuchung dem pathologischen Institut überwiesen. Dieselbe wurde von Herrn Dr. Lindenthal ausgeführt und ergab: im Deckglas zwischen den Eiterzellen, nie intracellulär, sehr kurze, häufig coccenähnliche Stäbchen, scheinbar einer Art, einzeln, zu zweit oder in Haufen beisammen liegend, in jedem Gesichtsfeld in grosser Zahl. Die Cultur ergiebt, dass es sich thatsächlich um eine Art von Bacterien handelt und zwar um Kurzstäbchen mit zugespitzten Polen, die sich leicht mit allen Anilinfarben färben, die Gramm'sche Färbung annehmen, mit und ohne Luftzutritt bei Brut- und Zimmertemperatur wachsen, Gelatine nicht verflüssigen, weisses Pigment bilden, kein Gas produciren, scheinbar keine Dauerformen — Sporen — bilden und Milch nicht zur Gerinnung bringen.

Auf der Agarplatte bilden sie bereits nach 24 Stunden weisse, erhabene Pünktchen, die später grösser werden und ihrem Aussehen nach an Staphylococcus albus erinnern. In der Gelatineplatte zeigen die Culturen nach 48 Stunden kleine weisse Punkte, die in der Folge grösser werden, ohne die Gelatine zu verflüssigen.

Im Agarstich bilden sie einen erhabenen, weisslichen, zusammenhängenden Belag. Der Agarstich zeigt in seiner ganzen Ausdehnung

Digitized by Google

deutliches Wachsthum, das besonders stark an der Oberfläche ist, wo sich ein weisser, halbkugeliger, rosettenförmiger Kopf entwickelt. Im Gelatinestich ist nach 48 Stunden sichtbares Wachsthum längs des ganzen Stiches, mit schwach blassem Kopfe.

Bouillon wird schwach getrübt unter Ausscheidung eines weisslichen Bodensatzes. Auf Kartoffel findet nach 24 Stunden üppiges Wachsthum in Form eines weisslichen, erhabenen Belages statt. Der Bacillus ist für Kaninchen uud Mäuse nicht pathogen. Pathogene Bacterien wurden nicht nachgewiesen.

Die Otorrhoe beiderseits war eine so minimale, dass sie dem Kranken keinerlei Beschwerden verursachte und sofort sistirte, wenn wir mit den Vaseliniujectionen aussetzten. Nach vierwöchentlicher Behandlung brachten wir die Otorrhoe zum Stillstand, beiderseits bestand eine trockene Perforation des Trommelfells, das Sausen hatte rechts vollständig aufgehört, links blieb ein mildes Pfeifen zurück, der Kranke hörte Conversationssprache rechts auf $1^1/_2$ m, links auf 30 cm.

Aus diesen Beobachtungen möchte ich mir erlauben, folgende Deductionen zu ziehen: In Fällen von catarrhalischem Adhäsivprocess des Mittelohrs mit unerträglichen subjectiven Beschwerden wird es durch Ausführung der Paracentese mit sofort nachfolgender Injection von Vaselinum liquidum per tubam häufig gelingen, eine harmlose, wahrscheinlich mechanische Eiterung zu erzielen, die dem Kranken keinerlei Beschwerden verursacht, die man jeder Zeit in der Hand hat, die man so lange bestehen lassen kann, bis die angelegte Paracentesenöffnung zur persistenten Lücke geworden ist, so dass hierdurch eventuell eine Besserung des Hörvermögens, oder aber eine Milderung der subjectiven Beschwerden herbeigeführt werden kann.

III.

Zum Schlusse erlaube ich mir über die Erfahrungen zu berichten, die seit $^3/_4$ Jahren an der Klinik meines verehrten Chefs mit Acidum trichloraceticum behufs Verschliessung alter Trommelfelllücken gesammelt wurden. Die Zahl der von mir mit diesem Mittel behandelten Fälle beträgt ca. 40, so dass ich beim Referate über dieselben von der Anführung specieller Fälle absehe und nur im Allgemeinen über dieselben berichte.

Als geeignet zur Behandlung mit Acidum trichloraceticum halte ich jeden Fall von trockener Perforation des Trommelfells, mit Ausnahme der Perforation der Shrapnell'schen Membran, der Perforation am hinteren, oberen Quadranten und der nahezu vollständigen Destruction des Trommelfells. Es erscheint jedoch nothwendig, sich durch vorherigen Verschluss der Lücke zu überzeugen, ob nicht durch den therapeutischen Effect eine Verschlimmerung des Hörvermögens droht, was in seltenen Ausnahmefällen eintreten könnte.

Im Gegensatz zu Okuneff und Gomperz habe ich nicht einen angeschmolzenen Säurecrystall, sondern eine concentrirte Lösung verwendet und dies aus folgenden Gründen: 1) reicht für den angestrebten Zweck eine concentrirte Lösung vollständig aus, 2) ist die Application der Säure in dieser Form eine so wenig schmerzhafte, dass man von einer vorhergehenden Anästhesirung mit Cocain absehen kann, 3) ist

Digitized by Google

es nicht nöthig, die von Okuneff empfohlenen nachträglichen Ausspülungen mit warmem Wasser auszuführen, zumal dies bei trockenen Perforationen etwas durchaus nicht Gleichgiltiges ist, 4) hat man durch einen frisch angeschmolzenen Säurecrystall überschüssiges Aetzmittel an der Sonde, und es kommt leicht vor, dass überschüssige Säure vom Perforationsrand nach abwärts fliesst, so dass nicht beabsichtigte Partien verätzt werden.

Zur Application der Säure benutze ich den Sondenknopf, während Okuneff eine ösenförmig endende Sonde und Gomperz eine mit Watte umwickelte Sonde benutzt.

Wenn die Perforation gross ist, etwa einen ganzen Quadranten einnimmt, kann man mit grosser Beruhigung jeden vierten Tag ätzen; ist die Perforation klein, empfiehlt es sich, nur ein Mal wöchentlich zu ätzen. Selbstverständlich muss man während dieser Therapie von jeder Lufteintreibung abstrahiren. Bei dieser Art der Anwendung des Acidum trichloraceticum habe ich nur zwei Mal ganz harmlose Eiterungen auftreten gesehen, die nach entsprechender Behandlung in allerkürzester Zeit sistirten; dagegen kam es sehr häufig im Verlaufe der Therapie zur Bildung kleiner Mengen eingetrockneten Secrets von der Consistenz härteren Cerumens im Gehörgange, das ich stets vor einer neuerlich vorgenommenen Aetzung mit der Pincette entfernte. Wenn dieses Secret den Perforationsrand innig bedeckt, muss es stets mit grosser Vorsicht entfernt werden, da sonst die Säure nicht applicirt werden könnte, wodurch eine Störung der Therapie bedingt wäre. Bei nahezu allen Kranken, die sich einer systematischen Behandlung unterzogen, waren die Resultate sehr befriedigende. Ich erzielte je nach der Grösse der Perforation und dem individuellen Verhalten der Kranken nach 3—15 Aetzungen vollständigen Verschluss der Lücke durch zartes Narbengewebe und überdies bei der weitaus grösseren Anzahl Verbesserung des Hörvermögens. Bei Kranken, die sich nicht systematisch behandeln liessen, war stets eine zunehmende Verkleinerung der Lücke sichtbar, so dass ich annehmen darf, dass auch in diesen Fällen bei fortgesetzter Therapie das angestrebte Ziel zu erreichen gewesen wäre.

Erfahrungen im Gebiete der Ohren-, Nasen- und Halskrankheiten.

VIII. Jahresbericht

vom 1. Januar 1896 bis 1. Januar 1897 aus dem Ambulatorium für Ohren-, Nasen-, Hals- und Mund-Krankheiten.

Von

Professor Dr. **Stetter.**

Im Jahre 1896 sind im Ganzen behandelt worden:

1715 Patienten,

und zwar:

Digitized by Google

900 Ohrenkranke,
221 Nasen- und Rachenkranke,
231 Halskranke,
363 Zahn- und Mundkranke.

Von diesen Patienten stammten

1280 aus Königsberg,
294 aus Ostpreussen,
22 aus Westpreussen, Pommern, Schlesien,
119 aus Russland.

Bezüglich des Alters und Geschlechtes ergaben sich folgende Tabellen:

A. Ohrenkranke.

Alter	männlich	weiblich	Summa
unter 1 Jahr	8	6	14
1—10 Jahre	108	110	218
11—20 „	99	100	199
21—30 „	66	94	160
31—40 „	83	56	139
41—50 „	46	35	81
51—60 „	33	24	57
61—70 „ u. mehr	17	15	32
	460	440	900

B. Nasen- und Rachenkranke.

Alter	männlich	weiblich	Summa
unter 1 Jahr	4	8	12
1—10 Jahre	11	12	23
11—20 „	31	52	83
21—30 „	18	19	37
31—40 „	11	20	31
41—50 „	6	8	14
51—60 „	5	13	18
61—70 „ u. mehr	2	1	3
	88	133	221

C. Mund- und Halskranke.

Alter	männlich	weiblich	Summa
unter 1 Jahr	1	—	1
1—10 Jahre	17	26	43
11—20 „	25	27	52
21—30 „	16	34	50
31—40 „	15	21	36
41—50 „	13	15	28
51—60 „	5	8	13
61—70 „ u. mehr	4	4	8
	96	135	231

Digitized by Google

Ausserdem wurden an 363 Patienten 422 Zahnextractionen gemacht, so dass also im Ganzen

1715 Kranke

im Ambulatorium, u. zw. meistens unentgeltlich, behandelt worden sind.

Um meine seit dem I. Jahresbericht begonnene Statistik über das Alter der an Ohrenerkrankungen leidenden Patienten immer weiter zu vervollständigen, giebt die nachstehende Tabelle das Alter der Ohrenkranken an, welche vom 1. Januar 1889 bis zum 1. Januar 1897 im Ambulatorium behandelt worden sind:

Alter	männlich	weiblich	Summa	
1 Jahr	90	65	155	
1—10 Jahre	847	791	1638	3513
11—20 „	1034	686	1720	
21—30 „	600	623	1223	
31—40 „	490	376	866	
41—50 „	393	308	701	3615
51—60 „	258	225	483	
61—70 „ u. mehr	153	189	342	
	3865	3263	7128	

Es überwiegt also die Zahl der Kranken vom 21.—70. Lebensjahr diejenige der Kranken, welche im Alter von 1—20 Jahren standen, nur um 102; es geht also auch aus dieser Tabelle, wie aus den vorjährigen wieder hervor, dass die Erkrankungen des Ohres recht eigentlich Krankheiten des Kindesalters sind. Wenn es aber erlaubt ist, aus kleinen Anfängen heraus einen Schluss für die Zukunft zu ziehen, so giebt das eben angeführte Resultat zu der Hoffnung Raum, dass doch den qu. Kinderkrankheiten und ihren Folgen für das Ohr mehr Aufmerksamkeit und mehr Wissen entgegengebracht wird als früher, denn das Plus der vier letzten Decennien ist wieder grösser geworden, als es in den vorhergehenden Jahren war. Selbstverständlich berechtigt diese Thatsache noch lange nicht zu sicheren Hoffnungen, da ja sehr viele Kranke aus den vier letzten Decennien ihr Ohrleiden bereits aus der Kindheit haben, — aber es ist verzeihlich, dass der Wunsch der Vater des Gedankens ist, es möchte bereits etwas besser geworden sein mit den Kenntnissen in der Ohrenheilkunde. Immer von Neuem muss die eindringliche Mahnung wiederholt werden, dass die Aerzte sich nicht sorgsam genug der im Kindesalter auftretenden ätiologischen Momente annehmen können, welche erfahrungsgemäss am häufigsten die Veranlassung zu den eitrigen Ohrentzündungen geben, und dass der Unterricht auf der Universität intensiv betrieben werden muss, damit die Aerzte lernen, die qu. Leiden zu behandeln, wodurch unendlich viel Unglück verhütet und manch' brauchbares Mitglied der menschlichen Gesellschaft erhalten werden könnte! Dazu gehört jedoch unbedingt, dass die Ohrenheilkunde unter die Disciplinen aufgenommen wird, welche im medicinischen Staatsexamen geprüft werden.

Nachdem ich jetzt 10 Jahre lang Examinator im medicinischen Staatsexamen bin, darf ich mit Fug und Recht behaupten, dass ich mehr wie mancher andere Examinator in der Lage bin, zu beurtheilen, wie wenig — eigentlich gar nichts — die Examinanden in der Ohren-

Digitized by Google

heilkunde wissen, weil ich sehr oft neben Fragen der speciellen Chirurgie auch solche aus der Otiatrie an die Candidaten gestellt habe, und ich habe am Schluss des Examens einzig und allein das Bewusstsein gehabt, dass die kurze Viertelstunde des Examinirens wenigstens dazu gedient hat, dem Candidaten einen Schimmer von Ahnung beizubringen, dass es für ihn als späteren practischen Arzt doch wohl von Wichtigkeit sein kann, von der Ohrenheilkunde etwas mehr als nur den Namen zu kennen. Es ist erfreulich, zu bemerken, dass manche Aerzte nach Beendigung des Staatsexamens das Ambulatorium besucht haben, „weil sie doch nicht ganz unwissend in die Praxis gehen wollten". Der Zufall hat es gefügt, dass gerade jetzt zwei Examinanden zwei otiatrische Fälle zur Ausarbeitung der Krankengeschichte erhalten mussten, weil andere Kranke nicht zur Verfügung standen. Ich bin überzeugt, dass die betr. Candidaten nie vorher gewusst haben, was man unter dem Weber'schen, dem Rinne'schen Versuch versteht, wie man überhaupt ein Ohr untersucht. Nun aber wissen sie es und werden diese Kenntniss dankbar mit in die Praxis hinübernehmen.

Die behandelten Krankheitsformen waren folgende:

A. Ohrenkrankheiten.

	R.	L.	D.	Sa.
Abscess am Ohrläppchen und Furunkel	1	6	7	14
Eczem der Muschel und des Gehörganges	6	3	4	13
Accumulatio ceruminis	67	55	34	156
Fremdkörper im Gehörgang	5	6	—	11
Vulnera der Muschel	2	—	—	2
Otitis externa diffusa acuta	44	28	6	78
„ „ circumscripta	14	6	1	21
„ „ desquamativa	5	5	—	10
Myringitis acuta hämorrhagica	28	30	13	71
„ chronica purulenta	10	9	4	23
„ chronica sicca	18	20	20	58
„ desquamativa	8	6	2	16
Otitis media cat.	26	59	63	148
„ „ adhaesiva	19	12	26	57
„ „ purul. chron. c. perf. myring.	83	90	47	220
„ „ pur. chron. c. perf. et granulat.	18	14	6	38
Ohrpolypen	3	2	—	5
Verkalkungen des Trommelfells	8	6	7	21
Perforatio myr. traumat.	1	1	—	2
„ „ obsoleta	10	7	—	17
Labyrinthaffection	4	1	4	9
Nervöse Gehöraffection	1	4	11	16
Taubstummheit	—	—	4	4
Hyperacusis	1	—	—	1
Atresia meat. ext.	—	1	—	1
Periostitis proc. mastoid.	6	6	—	12
Empyem und Granulat. im Proc. mast.	5	5	1	11

Digitized by Google

B. Nasenkrankheiten.

Eczema nasi	31
Acne rosacea	6
Verruca apicis nasi	1
Rhagaden	2
Scoliosis septi nach links	35
„ „ nach rechts	9
Teleangiectasia septi	2
Ulcus septi	3
Enchondroma septi cartilag.	1
Epistaxis	2
Rhinit. hypertrophicans	144
„ catarrhalis acuta	26
„ atrophicans foetida	39
„ luetica ulcerosa	3
Schleimpolypen	17
Periostitis oss. nasi	1
Adenoide Vegetationen	38
Rhinopharyngit. cat.	59
Empyema antr. Highmori	2.

C. Mund- und Halskrankheiten.

Stomatitis	7
Glossitis	19
Ranula	2
Parulis	7
Knochencyste im Oberkiefer	1
Cyste in der Wangenschleimhaut	1
Papillom der Uvula	1
Angina tonsillaris acuta	60
Hypertrophia tonsill.	10
Tonsillarabscess	5
Ulcera luetica pharyngis	2
Pharyngitis acuta et chron. cat.	76
„ granulosa	33
„ atrophicans	4
Laryngitis acuta et chron. cat.	114
„ luetica ulcerosa	3
Tuberculosis laryngis	2
Stimmbandpolypen	2
Stimmbandlähmungen	2
Lymphomata colli	2
Cyste	1
Atherom	1
Struma parenchymatosa	1

Es wurden folgende Operationen ausgeführt:

Abscess-Eröffnungen am äusseren Ohr (incl. Furunkel)	14
Paracentese des Trommelfells	25

Digitized by Google

Ohr-Polypen-Extraction	5
Wilde'sche Incision	12
Cauterisation von Granulat. im Mittelohr	25
Ecrasement des Antr. mastoid.	11
Nasenpolypen-Extraction	16
Geraderichtung des Septum nasi	2
Amputatio uvulae (Papilloma uvulae)	1
Exstirpatio ranulae	1
„ lymphomat. colli	1
Cauterisationen:	
bei Schleimhaut-Hypertrophie der Nasenmuscheln	40
bei Pharyngitis granulosa	30
bei Glossitis	2
Incision bei Tonsillar-Abscessen	5
Tonsillotomie	10
Ecrasement adenoider Vegetationen	35
Eröffnung des Antr. Highmori	2
Exstirpation einer Cyste in der Wangenschleimhaut	1
Exstirpation von Stimmbandpolypen	2
	190.

Wenn ein Jahresbericht über die Thätigkeit eines Arztes auf einem speciellen Gebiet überhaupt einen Werth haben soll, so darf er nicht nur aus der tabellarischen Aufzeichnung der behandelten Krankheiten bestehen, sondern muss vor allen Dingen der Besprechung der Therapie einen möglichst breiten Raum widmen; denn der Bericht wird nicht für den Specialisten allein geschrieben, sondern in erster Linie für die practischen Aerzte überhaupt. Sie sollen aus derartigen Veröffentlichungen aber nicht nur manches Krankheitsbild deutlicher erkennen lernen, sondern auch für sich und ihre Patienten in therapeutischer Hinsicht Nutzen ziehen können. Es müssen daher diese Erfahrungen besonders eingehend besprochen werden, wenn anders nicht derartige Jahresberichte übersehen werden oder nur dem Verfasser dazu dienen sollen, sich durch den Strahlenglanz recht hoher Frequenzziffern beleuchten zu lassen!

Die 156 Fälle von Accumulatio ceruminis geben mir Veranlassung zu dem immer wiederholten dringenden Rath, zur Entfernung der Ceruminalpfröpfe wenn irgend möglich nur den Wasserstrahl zu benutzen. Ich habe zwar selbst vor einigen Jahren mich dahin geäussert, dass es bei sehr harten, trockenen Massen manchmal zweckmässig sein wird, dieselben vor der Ausspülung mit dem Tamponträger anzubohren, weil mir danach die Ausspülung leichter gelungen ist, aber ich muss nach den Erfahrungen des letzten Jahres davor warnen, mit der Pincette oder dem Ohrlöffel die Entfernung bewerkstelligen zu wollen, wenn man nicht ganz sicher ist, die Gehörgangswände dabei unberührt zu lassen. Zwei russische Patienten kamen zur Beobachtung, denen von angeblich ärztlich vorgebildeten Personen (wahrscheinlich sog. Feldscheren, welche in Russland noch vielfach auf weite Districte

Digitized by Google

allein die ärztliche Praxis ausüben) Ohrenschmalzpfröpfe zum Theil mit dem Ohrlöffel und mit einer Haarnadel entfernt worden waren. Bei beiden Kranken lag hinter einem ziemlich frischen Blutcoagulum im hintersten Abschnitt des Gehörganges noch Cerumen, das in Folge hochgradiger entzündlicher Schwellung der Gehörgangshaut vor der Hand überhaupt nicht entfernt werden konnte. Alle vier Gehörgänge waren verletzt, und es hatte sich bei dem einen Patienten bereits eine ödematöse Schwellung der Weichtheile der Muschel und der Regio temporalis ausgebildet. Der Patient fieberte und klagte über heftige Kopfschmerzen. Trotz der sofort eingeleiteten antiphlogistischen Allgemein- und Localbehandlung entwickelte sich ein Abscess auf der Schläfenbeinschuppe, nach dessen Eröffnung Heilung eintrat. Den einen der beiden Kranken sah ich nach einem halben Jahre in Russland wieder und konnte constatiren, dass die Gehörgänge noch verengt, die Haut lebhaft geröthet war und jedenfalls eine abnorme Desquamation bestand. Auch das nicht in allen Theilen sichtbare Trommelfell befand sich im Zustande der chronischen Hyperämie. Das Gehör war schlechter geworden und betrug für die Uhr links $\frac{20}{200}$, rechts $\frac{50}{200}$.

Hier hatte sich also nachweisbar an die ungeschickte Manipulation bei der Entfernung eines Ceruminalpfropfes eine Otitis externa traumatica acuta angeschlossen, die nicht zur Ausheilung gekommen war, sondern chronisch wurde und durch Uebergreifen auf das Trommelfell eine Myringitis chronica sicca mit Abnahme des Gehörs nach sich zog. Viele Kranke, die von auswärts eine Poliklinik aufsuchen, können oder wollen nicht länger als einen Tag der specialistischen Behandlung widmen. Bei ihnen ist das Anbohren (s. o.) des Pfropfes oft nothwendig; können aber die Patienten sich nach 24 Stunden wieder vorstellen, so giesse ich bei harten, grossen Ansammlungen, deren Entfernung durch erstmaliges Ausspülen voraussichtlich nicht gelingen wird, einige Tropfen einer warmen Kal. carbon.-Lösung ein und lasse dann am Abend desselben und am Morgen des nächsten Tages lauwarmes, gutes Provenceöl einträufeln, wonach mir bisher noch nie eine Ausspülung missglückt ist.

Unter den Myringitiden findet sich eine relativ grosse Anzahl der acuten hämorrhagischen Form. Die Mehrzahl derselben kam bei Patienten zur Beobachtung, die an Influenza erkrankt waren. Stets gehörte dann diese acute Trommelfellentzündung zu den Frühsymptomen der Influenza; denn sie trat spätestens am vierten Tage nach Beginn der Allgemeinerkrankung auf, die in den beobachteten Fällen mit acutem, hohem Fieber mit Temperaturen zwischen 39 und 40° einsetzte. Manchmal war das ganze Trommelfell in eine dunkelrothe Blase verwandelt, auf welcher mehrfache grelle Lichtreflexe lagen, weder vom Hammer, noch von den Falten war etwas zu sehen; manchmal bestanden vereinzelte, kleine Blutblasen an verschiedenen Stellen, am häufigsten — wohl zufällig — auf dem hinteren unteren Quadranten. Die Patienten klagten über sehr heftige Schmerzen, die sich besonders stark am Abend einstellten, sowie im Bette die horizontale Lage eingenommen wurde. In keinem einzigen Falle bestand eine eitrige Secretion, jedoch waren wohl manche Trommelfelle feucht glänzend, so dass

Digitized by Google

hier bereits eine seröse Extravasation auf die freie Fläche angenommen werden musste. Anfänglich behandelte ich die betreffenden Myringitiden unter allgemeiner Antiphlogose theils mit Einträufelungen von schwachen Cocainlösungen, theils mit sofortiger Paracentese resp. richtiger gesagt: Eröffnung der Blutblasen; denn ich habe keinesfalls stets das ganze Trommelfell durchschnitten. Bei sorgfältiger Nachbehandlung — ohne Ausspülung —, Einlegung eines Tampons der Haug'schen Chinolin-Naphthol-Gaze bis zum Trommelfell heilten alle diese mit Incision behandelten Fälle per primam intentionem in wenigen Tagen vollkommen. Bei den nicht operativ Behandelten trat ausnahmslos nach der Berstung der Blutblase Eiterung ein, die sehr bald eine eitrige Otitis media nach sich zog, so dass angenommen werden muss, dass ziemlich zu gleicher Zeit eine spontane Perforation nach Aussen und nach Innen erfolgte und dass das primäre reine Blutextravasat sehr bald entweder von der Tuba Eustachi oder vom äusseren Gehörgang her eitrig inficirt wurde. Wenn man bedenkt, eine wie einfache, jedenfalls leicht erlernbare Operation eine derartige Eröffnung eines Extravasates in dem Trommelfell ist und welche unendlich segensreiche Wirkung gegebenen Falls dadurch erzielt werden kann, so ist die Forderung wohl berechtigt, dass jeder practische Arzt im Stande sein soll, hier die richtige Diagnose zu stellen und die operative Therapie sofort einzuleiten. Nachdem ich die schnelle und glatte Heilung nach der Incision im Vergleich mit der zur Mittelohreiterung führenden conservativen Behandlung erkannt hatte, habe ich dann selbstverständlich nur noch die Incision gemacht, und nicht ein einziges Mal ist Eiterung eingetreten! Zur (trockenen) Nachbehandlung der Trommelfellwunde fügte ich in allen Fällen eine Behandlung des Nasenrachenraums vermittelst Inhalationen mit 1 pCt. Solutio zinci sozojodolici.

Der Unterscheidung der chronischen Myringitiden in eitrige event. granulirende und trockene bin ich auch weiter treu geblieben, und wenn ich auch für die Myr. chron. sicca leider noch immer keine pathologisch-anatomischen Grundlagen und Beweise beibringen kann, so halte ich sie doch klinisch für absolut sicher bewiesen. Unter den 58 im Berichtsjahre beobachteten Patienten befanden sich 31, bei denen die noch bestehende chronische Injection so diffus über das ganze Trommelfell vertheilt war, dass dasselbe eine hellrosa Fläche darbot, in der nur der leicht angedeutete Hammergriff blassgrau durchschimmerte, während hinter ihm das Gefäss als ein dunkelrother Streifen sichtbar war. Dabei bestand zu gleicher Zeit auch nicht ein einziges Symptom, das auch nur den Verdacht auf beginnende Mittelohrsclerose nahe gelegt hätte, wofür die Hyperämie des Trommelfells vielleicht sprach, und endlich hat auch hier wieder die Therapie gelehrt, dass nichts Anderes als eine Myringitis chronica sicca bestanden hatte; denn nach ihrer Heilung und nach wiedererlangter normaler Beweglichkeit des Trommelfells waren sowohl die anfänglichen Drucksymptome verschwunden, als auch die Beeinträchtigung des Hörvermögens. Von ihr konnte auch jedes Mal gleich anfänglich festgestellt werden, dass sie ihren Grund nur in einer Herabsetzung der Schwingungsfähigkeit der schallleitenden Theile hatte. Neben der medicamentösen Behandlung mit Acidum oder

Digitized by Google

Zincum sozojodol. hat mir, besonders auffallend bei drei Patienten, die gleichzeitige Anwendung des Haug'schen Massageschlauches sehr gute Dienste geleistet. Das Gehör besserte sich ganz überraschend schnell, der anfänglich negative Rinne wurde bereits nach wenigen Tagen positiv, während im Beginn der Behandlung die Knochenleitung die Luftleitung überwog. Ich habe seitdem den Haug'schen Massageschlauch noch öfter angewendet und muss ihn als ein ausgezeichnetes Unterstützungsmittel auf's Wärmste empfehlen, und zwar um so mehr, als der Patient leicht lernt, ihn selbst zu gebrauchen, ein Vortheil, der bei allen derartigen Behandlungsweisen, wie auch Haug hervorhebt, sehr erheblich ist, weil es das Leiden mit sich bringt, dass die Cur lange dauert und die Patienten nicht bis zum Ende derselben in ärztlicher Behandlung bleiben können oder wollen. Was die Wirksamkeit der Sozojodolsäure anlangt, so muss ich an meiner bereits früher wiederholt geäusserten Ansicht festhalten, dass es hier vor Allem die resorbirende Kraft des Mittels ist, die zu dem guten Erfolge beiträgt. Ich schliesse dies daraus, dass ich in einer ganzen Anzahl von Fällen die Politzer'sche Luftdouche, die Massage oder den Catheterismus incl. Luftdouche eine Zeit lang erfolglos angewendet habe und dass der günstige Erfolg erst eintrat, nachdem ca. 3—4 Wochen lang die Sozojodolsäure in Gebrauch genommen worden war. Bei einfacher Verdickung des Trommelfells ohne irgend erhebliche Injection (ein wenig blutreicher als normal sind alle die qu. Trommelfelle) habe ich im Berichtsjahre nicht mehr wie früher die Schüttelmixtur von Acid. sozojodol. Glycerin und Ol. olivar. angewendet, sondern danke es meinem Freunde Apotheker J. Müller in Breslau, dass er mir den Weg zeigte, auf welchem eine klare Lösung der in Ol. olivar. nicht löslichen Sozojodolsäure herzustellen sei, d. i. mit Ol. ricini und einem geringen Zusatze von Alcohol. abs. Daher lautet die Vorschrift nun folgendermaassen:

Rp. Acid. sozojodol. 0,25,
Alcohol. abs. 1,0,
Ol. ricini 10,0.

Meine Befürchtung, dass der Alcohol hier, wo man seine gute Wirkung nicht brauchte, etwa von schädlichem Einfluss sein könnte, war unnöthig; denn es ist kein Nachtheil eingetreten. Wenn irgend eine erheblichere Gefässinjection am Trommelfell besteht, so ist die Verwendung einer 2proc. wässrigen Lösung von Zinc. sozojodol. angezeigt. — Die Zahl der wegen chronischer trockener Trommelfellentzündung behandelten Patienten ist jetzt in dem Zeitraum vom 1. Januar 1889 bis 1. Januar 1897 auf 332 gestiegen, und es ist nicht ein einziger Misserfolg zu verzeichnen bei denjenigen Kranken, bei denen eine reine Myr. chron. sicca bestand, d. h. ohne Verkalkungen oder adhäsive Processe im Mittelohr. Sind zu gleicher Zeit mehr weniger grosse Kalkablagerungen im Trommelfell vorhanden, so ist es ohne Weiteres einleuchtend, dass die Schwingungsfähigkeit nicht in demselben Grade wird vermehrt werden können, als wenn keine Verkalkungen da sind, denn auf sie kann die Therapie keinen Einfluss haben. Auch für die Behandlung derjenigen Myringitiden, welche oft für längere oder kürzere Zeit nach einer Media catarrhalis zurückbleiben,

Digitized by Google

durch welche sie entstanden waren, hat sich die 2proc. Solut. zinci sozojodol. ausgezeichnet bewährt. Wenn auch in den genannten Fällen oft die alleinige Behandlung des ursächlichen Leidens genügt, um die Folgen zu beseitigen, so bleibt doch oft noch eine mehr weniger intensive diffuse Injection des Trommelfells zurück, die dann nach Beseitigung des Mittelohrcatarrhs als selbstständige Krankheit fortbesteht und erst der Behandlung mit Sol. zinci sozojodol. weicht.

Was nun die sehr grosse Anzahl der chronischen eitrigen Mittelohrentzündungen anlangt, welche alle entweder mit Perforation des Trommelfells allein, oder auch noch mit Granulationswucherungen am Trommelfell oder im Mittelohr vergesellschaftet waren, so bekenne ich offen, dass ich bisher der conservativen Behandlungsweise treu geblieben bin. Ich kann den Vorzug der Operation nach Stacke-Schwartze nicht einsehen, nachdem sich sowohl Patienten, welche in Halle operirt worden waren, als auch solche, welche von anderen Operateuren (Geh. Rath Prof. Dr. Braun und Dr. v. Krzywicki hier) nach Stacke resp. Schwartze behandelt worden waren, mir vorgestellt haben mit Eiterung aus dem Gehörgang und aus der grossen Knochenwunde hinter dem Ohre und mit Granulationsbildung in der grossen Höhle, die durch die Operation geschaffen worden war. Der eine der Patienten, ein Candidat der Theologie, gab mir an, noch 8 Monate nach der Operation in Halle zur Nachbehandlung gewesen zu sein; bei ihm bestand und besteht noch eine Eiterung[1]) aus dem Gehörgang, und in der grossen Höhle, die man durch den erweiterten Gehörgang überblickt, wuchern Granulationen. Aetzung derselben mit Trichloressigsäure und Tamponade mit Chinolin-Naphtholgaze haben die Eiterung verringert und die Granulationen zum grössten Theil zum Schwinden gebracht, aber als ich den Patienten vor circa 6 Wochen zum letzten Male sah, war die „Mittelohrhöhle" noch nicht trocken und die Neigung zur Granulationsbildung entschieden noch vorhanden. Ein zweiter Patient, der von Dr. v. Krzywicki im Jahre 1896 operirt worden ist, befindet sich gleichfalls zur Zeit noch in Behandlung des Ambulatoriums, weil auch nach der Heilung der Operationswunde die Eiterung aus dem Ohre noch weiter fortbestand. Auch bei diesem Kranken wurde die Eiterung durch Granulationen in der grossen „Mittelohrhöhle" unterhalten. Ich darf ferner zur Rechtfertigung meiner Ansicht einen Kranken, Rittergutsbesitzer aus Ostpreussen, nicht unerwähnt lassen, der im Jahre 1889 in Halle operirt worden ist und der sich mir am 19. November 1894 vorstellte, weil ihn die Ohreiterung immer noch belästige. Die Untersuchung ergab eine Media purulenta cum granulationibus. Ein von Braun operirter Patient kam 8 Wochen nach der Operation zu mir, weil sich zu dem Eiterausfluss aus dem Ohre nun noch ein solcher aus der Wunde hinter dem Ohre hinzugesellt hatte. Im Innern sah man üppige Granulationswucherungen.

Wenn man diese Erfolge der Stacke-Schwartze'schen Ope-

---

[1]) Anm. während der Correctur:
Pat. hat sich vor wenigen Tagen mit trockenem Ohr wieder vorgestellt, ein Erfolg, den ich der Behandlung mit Chinolin-Naphthol-Gaze zuschreibe. Das Ohr ist absolut taub.

Digitized by Google

ration mit denen vergleicht, welche auch durch die conservative Behandlung erreicht werden können, und wenn man weiterhin die nicht absolute Gefahrlosigkeit der Operation bedenkt, die genau ebenso gut eine Meningitis basilaris nach sich ziehen kann wie die chronische eitrige Mittelohrentzündung mit Caries der Gehörknöchelchen, — so ist es verständlich, dass nicht alle Ohrenärzte mit gleichem Enthusiasmus für die Operation eintreten, wie dies von der Schwartze'schen Schule geschieht, und dass vor Allem diejenigen Ohrenärzte die Operation nicht machen, die nicht über die tadellosesten klinischen Einrichtungen zur Aseptik und Antiseptik verfügen. Dazu kommt ferner der sehr geringe, wenn überhaupt vorhandene Nutzen der Operation für das Gehör. Ich kann nicht angeben, wie schlecht die oben genannten Patienten vor der Operation gehört haben, glaube aber per analogiam zu dem Schlusse berechtigt zu sein, dass das Gehör schlecht gewesen ist, und dass es sich post operationem gebessert habe, ist mir von keinem Operirten angegeben worden.

Zum Beweise für das Gesagte lasse ich die genauen Krankengeschichten hier folgen:

W. M., 21 Jahre, stud. theol., leidet seit ca. 12 Jahren an linksseitiger Ohreiterung, die vielfach ohne Erfolg behandelt worden sein soll. Im November 1894 von Schwartze operirt: Aufmeisselung links wegen Caries. Weichtheile normal. Corticalis unverändert. Antrum typisch aufgemeisselt. Knochen osteosclerotisch. Im Antrum granulirende Schleimhaut. Fortnahme der hinteren Gehörgangswand und des oberen Atticusrandes. Hammer und Ambos entfernt. Hammer gesund, Ambos cariös. Granulationen der Paukenhöhle entfernt. Tamponade. Am 29. October 1896 stellte sich mir Patient vor, wobei er mir die obigen Angaben schriftlich überbrachte, die er aus dem Halle'schen Krankenjournal entnommen zu haben erklärte. Ich fand folgenden Status: Tief eingezogene Narbe hinter dem linken Ohre. Die hintere Gehörgangswandauskleidung wölbt sich weit in das Lumen des Gehörganges hinein, diesen schlitzförmig verengend. Aus dem Gehörgang fliesst stinkender, leicht blutig gefärbter Eiter. Nach seiner Entfernung sieht man, dass die Haut des Gehörganges dunkelroth gefärbt ist, und nachdem es durch Einführung des Ohrtrichters gelungen ist, einen Ueberblick über die tieferen Theile zu erhalten, gewahrt man dort, vorn und unten, eine etwa erbsengrosse Granulation. Hörfähigkeit für die Uhr = 0; C_5 und Contra-C werden nur bei starkem Anschlag dicht vor dem Ohre gehört, Töne überhaupt immer deutlicher, je höher der Ton wird. Weber nach links, Rinne negativ.

C. G., 24 Jahre, Rittergutsbesitzer. Im Jahre 1889 in Halle wegen chronischer Mittelohreiterung operirt.

Bei der Untersuchung am 19. November 1894, also fünf Jahre nach der Operation, notirte ich folgenden Befund: Hinter dem rechten Ohre eine 6 cm lange Narbe, deren untere Hälfte an dem Knochen adhärent ist, im Knochen selbst eine Vertiefung zu fühlen. Im Gehörgang glasig schleimig-eitriges Secret, nach dessen Entfernung man die obere Hälfte des Gesichtsfeldes in der Tiefe mit Granulationen bedeckt sieht. Die Schleimhaut der Promontorialwand, welche in Folge Fehlens der unteren Trommelfellhälfte sichtbar ist, erscheint dunkelroth und ge-

Digitized by Google

schwollen. Bezüglich dieses Befundes möchte ich mich insofern reserviren, als es mir in Folge der Granulationswucherungen nicht über allen Zweifel erhaben war, dass nur die untere Hälfte des Trommelfells fehlte und ob die Granulationen auf der Membrana Shrapnelli sassen oder auf der Promontorialwand. Rinne —. Weber nach links. $HU = \frac{5}{200}$.

Ueber den von Herrn Dr. Krzywicki, hier, operirten Kranken konnte ich Folgendes erfahren: Pat. F. P., 35 Jahre alt, leidet seit vielen Jahren an rechtsseitiger Ohreiterung, zu deren Heilung im Frühjahr d. J. die typische Stacke-Schwartze'sche Operation gemacht wurde. Am 25. October — $^1/_2$ Jahr nach der Operation — kam der Patient in's Ambulatorium, da die Eiterung aus dem Ohre in derselben Weise wie früher bestände. Hinter dem rechten Ohre befindet sich eine an der Basis des Proc. mastoid. tief eingezogene, mit dem Knochen fest verwachsene Narbe, die nach unten bis zur Spitze des Proc. mast. reicht. Durch den äusseren, weiten Gehörgang sieht man in eine grosse Höhle, die fast vollständig epidermisirt ist; nur im unteren vorderen Winkel zeigt sich eine stecknadelkopfgrosse Granulation, die mit einer dünnen Eiterschicht belegt ist. HU = 0. Rinne —. Weber nach rechts. Perception für hohe und tiefe Töne = 0.

Bei dem von Prof. Braun operirten Patienten bestand noch drei Monate nach der Operation eitriger Ausfluss aus dem Ohre und aus dem sehr geräumigen Operations-Kanal hinter dem Ohre, der in eine grosse Höhle führte, in welcher üppige Granulationen wucherten. Die Hörfähigkeit war sowohl für die Stimme und Sprache, als auch für hohe und tiefe Töne = 0.

In den genannten Fällen wurde die Radicaloperation ausgeführt, die nach den Angaben Panse's[2]) die bei Weitem besseren Resultate geben soll, als die Wegnahme des Atticus allein; denn nach den Erfahrungen in der Schwartze'schen Klinik heilten im ersten Jahre der Anwendung der Stacke'schen Operations-Methode von 12 nur mit Wegnahme des Atticus behandelten Fällen 2, bei denen sich schon innerhalb eines Jahres Recidive der Eiterung zeigten, und von den 57 radical Operirten wurden 31 geheilt, d. h. das Ohr wurde trocken.

Ich bin mir sehr wohl bewusst, dass die von mir oben beschriebenen Fälle ihrer geringen Anzahl wegen für die Allgemeinheit nichts beweisen, aber da ich hier nur meinen Standpunkt präcisiren wollte, den ich als Chirurg einnehme, so gelten mir wenige selbst beobachtete Fälle mehr, als alle Statistiken, die nur zu häufig unbewusst mehr weniger subjectives Gepräge erhalten. So segensreich, wie die Eröffnung des Antrum mastoid. bei acuten und chronischen Eiterungen im Antrum selbst ist, so wenig nutzbringend und sicher in ihrem Erfolge ist die Freilegung des Mittelohrraumes, und seitdem ich nun bereits bei 35 Kranken mit chronischer Otitis media purulenta und Periostitis des Proc. mastoideus allein in Folge der Wilde'schen Incision nicht nur die Periostitis, sondern auch die eitrige Media habe heilen sehen, werde ich auch weiterhin, wie bisher, die Wilde'sche

[2]) Arch. f. O., Bd. 34, pag. 248.

Digitized by Google

Incision vertheidigen und eine Eröffnung des Antrum mast. nur dann anschliessen, wenn sich der Knochen erkrankt zeigt oder etwa schon eine Knochenfistel sich gebildet hat. Ich habe demnach nach meinen diesjährigen Erfahrungen meinen im vorjährigen Jahresbericht[3]) präcisirten Standpunkt keinen Grund zu verlassen, im Gegentheil, ich glaube, dass man heute schon zu weit geht mit der Anwendung der Stacke-Schwartze'schen Operation; denn die Indicationen sind noch nicht genau genug festgestellt. Dass das Vorhandensein von Cerebral-Erscheinungen oder von pyämischen Symptomen event. tiefere Eingriffe erfordert, ist selbstverständlich; diese werden sich aber stets in der Richtung der Trepanation, Freilegung des Sinus, event. Unterbindung der Vena jugularis bewegen. Das kann nicht besser und gründlicher auseinandergesetzt werden, wie es Hessler[4]) in seiner so überaus fleissigen Arbeit über die otogene Pyämie gethan hat. Im Mittelohr aber muss so viel wie möglich geschont werden, so lange die radicale Operation nicht bessere Resultate giebt, wie augenblicklich. — Im Anschlusse hieran erwähne ich noch zwei Krankengeschichten, die zur Illustration meiner obigen Erörterungen dienen.

M. E., 43 Jahre, Schreiberin, bekam in Folge von Influenza eine acute Ohrentzündung und stellte sich mit einem sehr copiösen Eiterausfluss aus dem rechten Ohre bald nach Beginn der Erkrankung vor. Es bestand eine Perforation des Trommelfells im hinteren unteren Quadranten, aus welcher sich unter lebhafter Pulsation Eiter ergoss. Am neunten Tage nach Beginn des Eiterausflusses bekam Pat. Schmerzen auf dem Proc. mast. mit Rötung und leichter ödematöser Schwellung der Haut. Es wurden Cataplasmata mit Burow'scher Lösung, Blutegel, Bettruhe, leichte Diät und Sorge für genügende Stuhlentleerungen angeordnet — jedoch ohne Erfolg; das Oedem, die Hyperämie der den Proc. mastoid. bedeckenden Weichtheile, die Schmerzen über dem ganzen Warzenfortsatz nahmen zu, die Temperatur hielt sich zwischen 38,5 und 39,2. Es waren hier also unzweifelhaft die Merkmale vorhanden, welche Schwartze in seinem Lehrbuche[5]) als Indication zur Eröffnung des Warzenfortsatzes angiebt; denn dass es sich im gegebenen Falle nur um eine Periostitis ohne Mitbetheiligung des Antrum mastoideum oder der Cellulae mast. gehandelt habe, ist nicht anzunehmen. Ich glaube daher, dass hier die von Schwartze a. a. O. sub 1 genannte Indication zur Mastoidoperation vorlag: „Die operative Eröffnung des Warzenfortsatzes ist indicirt: 1) bei acuter, primärer oder secundärer Entzündung des Warzenfortsatzes, wenn unter Anwendung antiphlogistischer Mittel (besonders durch Eisapplication) Schmerz, Oedem und Fieber nicht innerhalb weniger Tage (längstens in acht Tagen) nachlassen." Bei der betr. Patientin nahmen trotz der antiphlogistischen Behandlung die Entzündungserscheinungen zu. Dass ich anstatt der von Schwartze besonders empfohlenen Eisblase Cataplasmen mit essigsaurer Thonerde machte, kann nicht von Belang sein. Ich glaube ausserdem aus rein physikalischen Gründen, dass warme

[3]) Monatsschrift für Ohrenheilkunde 1896, No. 3.
[4]) Jena, G. Fischer, 1896.
[5]) Handbuch der Ohrenheilkunde, Bd. II, pag. 791.

Digitized by Google

Umschläge hier deshalb mehr nützen wie Eis, weil durch die Erweiterung der Hautgefässe in recht grosser Umgebung der Abfluss des Blutes aus den tiefer gelegenen entzündeten, hyperämischen Theilen leichter möglich ist, als in die durch die Einwirkung contrahirten Hautgefässe, da die directe Einwirkung der Kälte auf die im Innern des Knochens sich abspielenden Entzündungsvorgänge — also die Contraction auch der tief gelegenen Gefässe — zum Mindesten fraglich ist. Wenn ich z. B. ein acut entzündetes Kniegelenk mit Eisapplication behandle, so thue ich es deshalb mit Erfolg, weil die Kälte nur durch Weichtheile (Haut, Bänder, Capsel) durchzudringen hat, um ihre Wirkung auf die entzündete Synovialmembran auszuüben, hier also direct blutaustreibend wirkt. Wie weit die Kälte aber im Stande ist, durch einen mehr weniger dicken Knochen in die Tiefe zu wirken, das lässt sich von vornherein gar nicht wissen. Ja, es ist sogar a priori die Vermuthung gerechtfertigt, dass das in Folge der Eiswirkung aus den Hautgefässen verdrängte Blut nicht nur nach den Seiten, sondern auch in die tiefer gelegenen Gefässregionen ausweicht und dort gerade das Gegentheil von dem bewirkt, was wir erreichen wollen, nämlich die Hyperämie noch vergrössert.

Ich weiss wohl, dass Untersuchungen z. B. an der Tibia darüber gemacht worden sind, wie weit die Eiswirkung in die Tiefe des Knochens dringt, und dass sich dabei herausgestellt hat, dass in der That auch die im Knochen verlaufenden Gefässe in Contractionszustand versetzt werden, wenn die Einwirkung lange andauert, aber es unterliegt trotzdem keinem Zweifel, dass eine schnellere und wie ich glaube auch umfangreichere Entlastung der im Knochen gelegenen entzündeten Theile erreicht wird, wenn man das Abströmungsgebiet möglichst vergrössert und so in analoger Weise wirkt, wie etwa eine Blutentziehung, die doch manchmal geradezu Wunder bewirkt. — Bei der wechselnden anatomischen Beschaffenheit des Proc. mastoid. ist es von vornherein unmöglich, die event. Wirkung des Eises zu beurtheilen, immer aber sicher erfolgt ein Abströmen des Blutes in die Hautgefässe, wenn dieselben ad maximum erweiterungsfähig gemacht werden.

Es wurde nun, da die Antiphlogose ohne Operation nichts half, bei der oben genannten Patientin am 7. Juli die Wilde'sche Incision gemacht. Das Periost war sehr blutreich, liess sich leicht vom Knochen ablösen, an diesem selbst war keine Veränderung wahrnehmbar. Das Ohr und die Wunde wurden mit Haug'scher Chinolin-Naphthol-Gaze austamponirt. Der erste Verband blieb zwei Tage liegen. Danach wurde der Ohrtampon in der ersten Zeit täglich zwei oder drei Mal gewechselt, bis die Secretion nachliess. Drei Wochen nach der Operation granulirte die Operationswunde nur noch etwa zu einem Drittel, im Uebrigen war sie vernarbt, die Secretion aus dem Ohre war minimal geworden und hörte bald ganz auf. Ich habe die Patientin vor wenigen Tagen (25. Januar 1897) wieder gesehen, das Ohr ist gesund, Trommelfell vielleicht ein wenig blutreich, Perforation vernarbt, Gehör fast normal; HU - -3/4, Rinne +.

Eine andere Patientin, W. E., 40 Jahre alt, kam im Anfange des Monats Juni in Behandlung mit einer acuten Otitis media und kurz

Digitized by Google

vorher eingetretener Perforation des Trommelfells im hinteren unteren Quadranten. In den ersten drei Wochen der Behandlung stellten sich Schmerzen, Schwellung und Röthung auf dem Proc. mastoid. ein. Ich unterliess aber die sofortige Ausführung der Wilde'schen Incision, weil bei der Patientin die Menstruation eingetreten war. Dieselbe dauerte in der Regel 5—6 Tage, und nach Ablauf dieser Zeit waren in Folge der antiphlogistischen Behandlung mit hydropathischen Umschlägen von essigsaurer Thonerdelösung und Blutegelapplication alle Symptome der Entzündung am Proc. mastoid. zurückgegangen, so dass kein Grund mehr vorlag, die Wilde'sche Incision zu machen. Da auch die Eiterung aus dem Ohre nachgelassen hatte, so blieb die Patientin, wie dies ja bei poliklinischen Kranken leider so häufig der Fall ist, einige Zeit aus und stellte sich erst am 3. August wieder vor, da sie wieder Schmerzen hinter dem Ohre bekommen hatte. Es waren wieder deutliche Symptome einer Periostitis des Proc. mastoid. vorhanden, so dass ich die Kranke behufs Ausführung der Wilde'schen Incision zum nächsten Tage wiederbestellte; aber sie kam nicht, sondern liess sich erst wieder am 26. October sehen. Sie hätte Angst vor der Operation gehabt, hätte wieder Umschläge mit essigsaurer Thonerdelösung gemacht und danach sei der Zustand wieder besser geworden, sie sei aber bis Mitte October nie ganz schmerzfrei gewesen.

Am 16. October habe sie bei sehr schlechtem Wetter eine weite Strecke per Fuss zurücklegen müssen und schon in der darauffolgenden Nacht wären die Schmerzen hinter dem Ohre so arg geworden, dass die Nachtruhe ihr fast völlig geraubt worden wäre, während zu gleicher Zeit der Eiterausfluss aus dem Ohre wieder sehr stark geworden sei. Wegen Krankheit ihrer Mutter konnte sich Patientin aber nicht eher als am 26. October vorstellen. Die Weichtheile über dem Proc. mastoideus waren dunkelroth injicirt, stark ödematös geschwollen, jede, auch die leiseste Berührung sehr schmerzhaft. Die Schmerzen strahlten nach der Schläfegegend aus und nach dem Auge der erkrankten (rechten) Seite. An den Gehörgangswänden war ausser einer diffusen Injection nichts Abnormes zu constatiren, dicht vor dem Trommelfell lag auf Eiter ein sehr lebhaft pulsirender Lichtreflex. Die schon im Juni constatirte Perforation bestand noch. Das Gehör für die Uhr war = 0, ebenso für tiefe und mittlere Töne, C^5 wurde gehört, Flüstersprache dagegen nicht. Die Knochenleitung war erhalten. Ich behielt nun die Kranke selbstverständlich gleich in dem zum Ambulatorium gehörigen Pensionat und operirte sie sofort, indem ich die Wilde'sche Incision vermittelst eines 7 cm langen Schnittes ausführte. Es entleerte sich dabei eine geringe Menge Eiter, dessen Anwesenheit durch Fluctuation nicht hatte erkannt werden können, weil die Quantität zu gering und das Oedem zu bedeutend waren. — Bereits in der Nacht nach der Operation schlief die Patientin gut, klagte in den folgenden Tagen nur über geringe Schmerzen in der Wunde, war „fieberfrei" und fühlte sich überhaupt „sehr wohl". Am 2. November konnte die ambulatorische Behandlung wieder beginnen, in der nun die Pat. bis zu ihrer Heilung blieb. Vom 16. November an bis heute — 5. Februar 1897 — hat sich kein Eiter im Ohre mehr gezeigt, das Trommelfell ist zwar noch diffus injicirt, die Perforation ist vernarbt und das Gehör

Digitized by Google

hat sich wesentlich gebessert. HU = 1/2, Rinne +, Flüstersprache auf zwei Meter deutlich. — Diese Krankengeschichte illustrirt, wie ich glaube, auf das Deutlichste, dass die von Schwartze a. a. O. sub 2 genannte Indication zur operativen Eröffnung des Warzenfortsatzes in ihrem ersten Theile wenigstens nicht stichhaltig ist; denn er nennt da als Indication: chronische Entzündung des Warzenfortsatzes mit wiederholter Anschwellung desselben, die zeitweise rückgängig wurde oder mit schon bestehender Abscessbildung resp. Hautfisteln über demselben. Eine weitere Illustration dafür, dass die Wilde'sche Incision auch dann zur Ausheilung genügt, wenn neben der Mittelohreiterung Periostitis des Proc. mastoid. und Symptome einer Mastoiditis[6]) bestehen, giebt der nachstehende Fall, der aus früheren Jahren stammt. Der Pat. F. Kl., 35 Jahre alt, ist von mir im Winter 1886/87 operirt worden, weil er im Anschluss an eine seit vielen Jahren bestehende chronische Mittelohreiterung eine acute Periostitis des Proc. mastoid. bekam. In gleicher Zeit bestanden Schwindelanfälle, heftiges Ohrensausen und hohes Fieber zwischen 39,5 und 40°. — Zufällig stellte sich der Patient vor zwei Tagen (11. Febr. 97) wieder vor, weil er in Folge eines heftigen Schnupfens Schmerzen in dem Ohre der damals operirten Seite (der rechten) bekommen hätte und nun ängstlich geworden sei. Der Status ist folgender: Das rechte Trommelfell zeigt eine tief eingezogene Narbe, die den unteren vorderen Quadranten einnimmt, die Membrana Shrapnelli und das Hammergriffgefäss sind dunkelroth injicirt. Das Trommelfell matt glänzend, trocken. Die Hörweite für die Uhr beträgt 1/4 der normalen, Rinne ist +, Weber gleichseitig. Der Status vom 21. November 1886 lautet: Im rechten Gehörgang viel Eiter mit einem bis in's Orificium externum hinein lebhaft pulsirenden Reflex. Nach der Ausspülung zeigt sich eine Perforation, die den unteren vorderen Quadranten einnimmt. Die Weichtheile auf dem Proc. mastoid. dunkelroth geschwollen, ödematös, sehr schmerzhaft. HU i. c. a., sehr arge entotische Geräusche. Es wurde sofort die Wilde'sche Incision gemacht, wobei der Knochen äusserlich gesund gefunden wurde, das Periost überall fest anhaftend. — Nach der damaligen Heilung stellte sich der Patient noch einmal am 14. Juni 1892 vor, weil er glaubte, wahrgenommen zu haben, dass sich das Gehör auf der operirten Seite sehr schnell verschlechtere. Es fand sich ein grosser Ceruminalpfropf, nach dessen Entfernung sich herausstellte, dass das Gehör nur wenig gelitten hatte, denn es war für die Uhr = 1/4, für Flüstersprache 2 m, für laute Conversationssprache 5 m. Die Perforation im Trommelfell bestand noch, aber nirgends war eine Spur Eiter zu entdecken. Hier liegt also eine Beobachtung vor, welche sich über einen Zeitraum von 10 1/4 Jahren erstreckt. Ein Patient, der seit Jahren an einer Mittelohreiterung leidet, bekommt eine acute Periostitis mit hohem Fieber, es wird die Wilde'sche Incision gemacht, in deren Folge nicht nur die Periostitis zur Heilung kommt, sondern auch die Mittelohreiterung mit Erhaltung eines guten Gehörs; denn es ist für einen Patienten aus der arbeitenden Bevölkerung vollkommen ausreichend, seiner Thätigkeit ungehindert nachzugehen. Das augenblickliche Leiden ist eine im An-

[6]) Cfr. Schwartze, Handbuch der Ohrenheilk., l. c. pag. 792.

Digitized by Google

schluss an den Schnupfen entstandene Otitis media cat., die mit dem früheren Leiden in keinem Zusammenhange steht.

Derartige Beobachtungen, wie ich sie nach erfolgter Wilde'scher Incision nun schon zu wiederholten Malen gemacht und beschrieben habe, regen selbstverständlich die Frage an, wie wir uns dabei die Heilung der Mittelohreiterung zu erklären haben. Ich meine, dass wir hier zwanglos eine depletorische Wirkung annehmen dürfen. Der durch die Incision gesetzte intensive Hautreiz und die reichliche Blutentziehung schaffen jedenfalls für die Ausheilung der Mittelohreiterung günstige Bedingungen, die vielleicht aber nur dann entfaltet werden können, wenn noch keine tiefer greifenden cariösen Veränderungen am Knochen eingetreten sind. Wie weit diese Vermuthung aber den Thatsachen entspricht, kann ich bis jetzt noch nicht entscheiden. Der Umstand, dass es durchaus nicht immer acute Eiterungen im Mittelohr waren, welche die Periostitis am Proc. mastoid. hervorgerufen hatten und dadurch die Wilde'sche Incision nothwendig machten, sondern dass die Mittelohreiterung oft schon jahrelang bestand, lässt wohl mit Recht vermuthen, dass in diesen Fällen bereits sich cariöse Processe an den Gehörknöchelchen ausgebildet hatten. Wenn nun aber trotzdem eine Heilung mit vollständigem Versiegen der Eiterung eintrat, so müssen wir annehmen, dass auch die cariösen Knochenstellen zur Ausheilung gekommen waren.

Schwartze schränkt übrigens seine oben angeführte Indication zur Eröffnung des Warzenfortsatzes, „wenn unter Anwendung antiphlogistischer Mittel Oedem, Schmerz und Fieber nicht innerhalb weniger Tage nachlassen", selbst ein, wenn er in der weiteren Ausführung dazu sagt, dass anhaltende, unerträgliche, durch nichts zu beseitigende Schmerzen in der Mastoidgegend, von dort in die Scheitelgegend oder die ganze Kopfhälfte ausstrahlend, ein höchst unsicheres Zeichen für Empyem des Warzenfortsatzes seien[7]). Ceterum censeo: Die Wilde'sche Incision muss bei allen Periostitiden des Proc. mastoid. in Folge von acuter oder chronischer Mittelohrentzündung jederzeit der erste operative Eingriff sein[8]). Er genügt oft zur völligen Heilung. (Schluss folgt.)

Ein Fall von angeborenem doppelseitigen knöchernen Verschluss der Choanen. Heilung durch Galvanocaustik.

Von

Dr. **A. Schwendt.**

Marie S., ein 15jähriges Mädchen, hat von Geburt an niemals durch die Nase athmen können. Von der Mutter der Patientin wurde mir über deren früheste Kindheit Folgendes mitgetheilt: „Unmittelbar

[7]) Handbuch der Ohrenheilkunde, II. Bd., pag. 792.
[8]) Cfr. VII. Jahresbericht. Monatsschr. für Ohrenheilk. 1896, No. 3. — V. Lange, Langenbeck's Archiv, Bd. 47.

Digitized by Google

nach der Geburt ist das Kind fast erstickt, und man musste verschiedene Arten der künstlichen Athmung anwenden, unter Anderem auch Lufteinblasungen, bis dasselbe Lebenszeichen von sich gab. Die Geburt war von langer Dauer und schwierig gewesen. — Es wurde kein Versuch gemacht, das Kind mit der Brust zu ernähren; bald aber wurde wahrgenommen, dass es an der Saugflasche nicht trinken könne und den Zapfen derselben beständig vom Munde wegstosse. Dem Kinde wurde die Nahrung mit dem Löffel eingegeben, wobei jeweilen nur wenig verschluckt, das Meiste ausgespuckt und ausgehustet wurde. Als man das Kind im Freien herumtrug und demselben der Wind in das Gesicht blies, hat es sich oft auf dem Arm der tragenden Mutter „gebäumt" und sah aus, als wolle es ersticken. Auf dem Lande entwickelte sich indessen das Kind, welches anfänglich sehr elend war, sehr gut. Von Kinderkrankheiten machte es nur Scharlach durch, wobei auch der Hals stark entzündet war. Während dieser Krankheit kamen Nachts Erstickungsanfälle vor, sonst aber nicht. Die Kleine hatte Nachts stets den Mund auf, schnarchte viel. Das Sprechen hat sie schnell gelernt und die Sprache war von Anfang an nicht besonders auffallend."

Status praesens: Die Patientin ist die zweitälteste von neun Geschwistern, welche sämmtlich am Leben sind, und von welchen keines mit einer auffallenden Missbildung, wie Hasenscharte etc., belastet ist. Sie ist für ihr Alter etwas klein, sonst aber nicht schlecht entwickelt; namentlich ist die Entwickelung des Thorax in die Breite eine recht genügende zu nennen. Die Untersuchung des Herzens und der Lunge ergiebt nichts Abnormes. Keine Einsenkung der vorderen unteren Thoraxpartie. Die Gesichtsfarbe ist ziemlich blühend, die Bulbi etwas vortretend. Der Gesichtsausdruck ist nicht besonders auffallend. Nasolabialfalten sind gut ausgeprägt. Die Nase hat einen hohen Rücken, ist etwas gewölbt, ziemlich gross und wohl gebildet. Der Mund wird nur sehr wenig eröffnet gehalten, so dass man beim Anblick der Patientin nicht auf den Gedanken kommen würde, dass die nasale Athmung vollständig fehle. Die Patientin hat in der Schule Gesangsunterricht erhalten, wobei Niemandem ihr Zustend aufgefallen ist. Sie giebt an, dass sie sich stets viel Mühe gegeben habe, gut zu sprechen. Die Sprache ist in der That nur sehr wenig oder gar nicht nasal; sie klingt nur ab und zu etwas dumpf. Man glaubt auf den ersten Eindruck die „todte Sprache" Meyer's zu hören. Es können aber die Resonanten deutlich ausgesprochen werden; die Worte „Zimmermann", „Nase", „Knie", „Knabe" klingen ganz rein. Das Schneuzen ist vollständig unmöglich[1]); die Patientin kann nur den ziemlich reichlich aus der Nase dringenden Schleim abwischen. Es wird nun versucht, durch die Nase Wasser in den Hals zu spritzen, was vollständig misslingt. Eine vorgehaltene Lichtflamme vermag die Patientin bei zugehaltenem Munde nicht durch ihr Exspirium in Bewegung zu setzen. Sie giebt an, dass sie niemals einen Geruch irgend welcher Art wahr-

[1]) Wie ich nachträglich erfahren habe, pflegte die Patientin den Schleim mit ihrem Taschentuch abzuwischen und ahmte dabei gleichzeitig mit dem Munde das Geräusch des Schneuzens nach.

Digitized by Google

genommen habe; beim Annähern einer Ammoniaklösung und von Meerrettig kommen ihr zwar Thränen in die Augen, sie kann aber nicht Ammoniak von Meerrettig durch den Geruch unterscheiden.

Die vordere Rhinoscopie zeigt uns die sämmtlichen Nasenmuscheln atrophisch; sie sind gelappt, von grauweisser Farbe und sind mit vielem zähen Schleim bedeckt. Das Septum narium ist vollständig gerade. Die Nasengänge sind im vorderen Theil der Nase weit, werden aber rasch nach hinten zu enger und niedriger. Der Boden des unteren Nasenganges liegt nicht horizontal, sondern steigt beiderseits in einer schiefen Ebene nach aufwärts. Jede der beiden Nasenhöhlen bildet somit gewissermaassen einen Trichter, dessen Spitze am Grunde des unteren Nasenganges liegt. Die Sonde dringt in diesem Trichter überall auf knöchernen Widerstand; beide Nasenhöhlen sind also nach hinten verschlossen. Bei dem Percutiren der verschliessenden Wandung mit der Sondenspritze ist das Anklopfen der Sonde dem Untersuchenden und namentlich der Patientin durch das Gehör gut wahrnehmbar. Die Nasenhöhlen sind aussergewöhnlich empfindlich. Bei dem Ausspritzen mit lauwarmer Borsäurelösung, sowie bei der leisesten Berührung mit der Sonde wird auch nach vorausgegangener ausgiebiger Cocaïnisirung starker Hustenreflex ausgelöst.

Bei der Untersuchung der Mundhöhle fällt uns in erster Linie die ungewöhnlich hohe Wölbung des Gaumens auf. Man glaubt auf den ersten Blick eine Verkrümmung des Gaumendaches vor sich zu haben, wie sie bei adenoiden Wucherungen in der Regel beobachtet und jetzt allgemein als die Folge der behinderten nasalen Athmung im zarten Kindesalter angesehen wird. Die höchste Stelle des Gaumendaches liegt nur etwa 2 cm hinter den Schneidezähnen. Der Höhenunterschied zwischen diesem Punkt und dem Alveolarrand beträgt aber mindestens 3 cm. Die Raphe des Gaumendaches ist sehr deutlich und besonders an der höchsten Stelle stark ausgeprägt. Die Alveolarfortsätze des Oberkiefers stehen horizontal. Es fehlen die beiden Eckzähne; sonst ist jetzt in der Bezahnung nichts Auffallendes vorhanden. Die Patientin giebt an, dass ihr früher zwei besonders grosse Zähne, welche nach vorn standen und beiderseits nach aussen von den Schneidezähnen entsprungen waren, ausgezogen werden mussten. Die Patientin konnte mir aber nicht genau angeben, ob diese Anomalie schon bei der Bildung der Milchzähne oder erst bei der zweiten Zahnung vorhanden gewesen sei. Von der höchsten Stelle des Gaumendaches an nach rückwärts senkt sich der Gaumen schräg nach hinten und unten. Die Halswirbelkörper springen gegen den Pharyngealraum hin leicht vor.

Bei der Untersuchung mit dem Finger constatirt man, dass schon in sehr kurzer Entfernung vom Alveolarrand nach hinten dieser Gaumen der knöchernen Grundlage entbehrt. Es besteht somit der ganze Gaumen, vom Munde aus betrachtet, aus einem sehr kurzen knöchernen, vom Alveolarrand steil nach oben und hinten, und einem sehr langen, schräg nach unten und hinten verlaufenden weichen Theil. Die Raphe des Gaumens lässt sich bis gegen die Mitte des weichen Gaumens deutlich erkennen. Vergleichen wir diesen Befund mit demjenigen der Nasenhöhlen, so ist es klar, dass der weiche Gaumen sich hier ungemein nahe am Alveolarrand von seiner knöchernen Unterlage

Digitized by Google

trennt. Derselbe bildet ein abnorm langes Palatum molle, während die Knochen, welche an der Bildung des harten Gaumens betheiligt sind, in abnormer Richtung schräg nach oben und hinten verlaufen müssen. Dies wird durch die hintere Rhinoscopie bestätigt: von den Choanen ist beiderseits nur der hintere Rand zu sehen, wobei das Septum narium in gewohnter Weise vorspringt. Die beiden Choanen erscheinen durch eine weissliche Wand vollständig verschlossen. In der Peripherie erscheint die Wand geröthet, bei genauer Betrachtung vascularisirt. Die Mitte ist dagegen glänzend weiss. Die beiden Diaphragmen liegen nicht vollständig mit dem hinteren Choanenrande in einer Ebene, sondern sie befinden sich etwas weiter nach vorn, so dass auch der äussere und obere Rand der Choanen deutlich zu sehen ist. Die Diaphragmen sehen aus, als seien sie nach hinten convex. Zu beiden Seiten des Septum verläuft nach oben hin ein tiefer Eindruck symmetrisch nach aussen und oben. Diese Eindrücke ziehen halbkreisförmig gegen aussen und sind nach oben hin durch eine scharfe Kante abgegrenzt. Der äussere Theil derselben endigt in einer Grube, die, wie sich mit der Sonde constatiren lässt, einen Blindsack darstellt. Bei der Percusion mit der Sonde lässt sich feststelleu, dass die Choanen durch knöcherne Diaphragmen verschlossen sind. Die erwähnten knöchernen Wandungen sind bei der Percussion mit der Sonde fast vollständig unempfindlich; überhaupt ist der ganze Nasenrachenraum für instrumentelle Eingriffe sehr tolerant. Wie bei der Zaufal'schen Patientin, ist die Rhinoscopie leicht vorzunehmen. Das Gaumensegel bleibt, wenn es nicht stark gereizt wird, ruhig hängen und steht auch ziemlich weit von der linken Wand des Pharynx ab. Am Fornix pharyngis zeigt sich nur schwache Röthung und Auflockerung der Schleimhaut sowie etwas schleimiges Secret. Es sind nur schwache Reste der Luschka'schen Rachentonsille vorhanden. Die Tubenöffnungen sind mit etwas Schleim belegt; der Tubenwulst ist gut ausgebildet. Nach Hinwegnahme des Schleimes scheinen die Tubenöffnungen etwas spaltförmig horizontal zu verlaufen. Die Rosenmüller'schen Gruben zeigen nichts Abnormes. Von dem Nasenrachenraum der Patientin stellte ich ein schematisches rhinoscopisches Bild dar, das in meiner Monographie über die angeborenen Choanenverschlüsse enthalten ist. Die Digitaluntersuchung bestätigte den rhinoscopischen Befund vollständig. Die Knochenplättchen, welche die Choanen verschliessen, verlaufen schief von unten vorne nach oben hinten; ihr medianer Rand befindet sich ausserdem weiter nach vorn als der laterale.

Das Gehörorgan zeigt sich, wenn auch die Patientin keine Beschwerden von dieser Seite hat, bei der functionellen Prüfung nicht vollständig normal. Meine Uhr, welche von Normalhörenden auf 2 m Entfernung gehört wird, nimmt die Patientin nur in einer Entfernung von 1 m wahr. Das rechte Trommelfell ist in toto getrübt, reflexlos und zeigt eine starke hintere Falte. Das linke Trommelfell ist ebenfalls getrübt; im vorderen unteren Quadranten befindet sich eine hanfkorngrosse Verkalkung.

Der Kehlkopf ist in jeder Beziehung gesund.

Der Geruchsinn, von welchem wir noch sprechen werden, wurde

Digitized by Google

vermittelst sehr stark riechender Substanzen geprüft, von welchen einige, wie z. B. Jodoform, in die Nasenhöhlen eingeblasen wurden. Keinen einzigen dieser Gerüche vermochte die Patientin wahrzunehmen.

Das Auge wurde wegen der leichten Prominenz der Bulbi untersucht und wurde functionell sowie auch ophthalmoscopisch vollständig normal befunden[2]).

Die Diagnose, dass es sich um einen angeborenen Verschluss der Choanen handelte, war nun unzweifelhaft festgestellt, wenn auch bei der ersten rhinoscopischen Untersuchung die Diaphragmen für knöcherne Tumoren gehalten werden konnten. Allein die eigenthümliche Missbildung des Gaumens, die Verengung der Nasenhöhlen und deren blindsackartiges hinteres Ende, sowie die symmetrische Gestaltung der an der hinteren Fläche der Diaphragmen befindlichen Eindrücke bewiesen hinlänglich, dass es sich um eine angeborene Missbildung handelte.

Es war nun für die Operation, die vorgenommen werden sollte, sehr wichtig, zu wissen, ob die Diaphragmen aus dünnen oder dicken Knochenplättchen beständen. Erst suchte ich mich durch Messung der Tiefe der Nasenhöhle von der Dicke der Diaphragmen zu überzeugen. Die Distanz von dem hintersten Punkt des unteren Nasenganges bis zum oberen Rande des Nasenloches betrug beiderseits 7 cm. Die Nasengänge selbst mussten also ungefähr 5 cm tief sein. Es konnte schon daraus geschlossen werden, dass die Dicke der Diaphragmen nicht sehr bedeutend war, so dass genauere Messungen unnöthig waren.

Mittelst der später vorgenommenen Durchleuchtung konnte ich keine Naht, durch welche die Gaumenbeine am unteren Rande der Choanen von den Resten der knöchernen Diaphragmen getrennt gewesen wären, unterscheiden.

Die Operation wurde mit dem Galvanocauter vorgenommen, indem der grösste Theil der Diaphragmen nach von Schrötter's Vorgang mit dem hakenförmig gekrümmten galvanocaustischen Brenner unter Leitung des rhinoscopischen Spiegels zerstört wurde. Es zeigte sich, dass der Nasenrachenraum für diese wiederholten galvanocaustischen Eingriffe viel toleranter war als die Nase, indem die Reactionserscheinungen selbst nach 12maligem Erglühenlassen des Brenners äusserst geringe waren. Die Blutung war eine sehr leichte, doch wurde ich durch dieselbe genöthigt, die Operation in mehreren Sitzungen vorzunehmen. Schmerzen waren während der Operation nach ausgiebiger Cocainisirung fast keine vorhanden. Nach der operativen Sitzung verspürte die Patientin einige Male gegen das Auge und die Zähne hin ausstrahlende Schmerzen, welche einige Tage anhielten, aber nicht sehr erheblich waren. Es konnte die Patientin stets ihre häuslichen Geschäfte besorgen.

Die Nachbehandlung wurde hauptsächlich mittelst silberner Canülen eingeleitet, die Anfangs kürzere Zeit, später den ganzen Tag hindurch getragen wurden, und welche die Patientin sich selber einzuführen gelernt hatte. Die Neigung zum Recidiviren war sehr gross, so dass

[2]) Vor einigen Jahren musste sich die Patientin wegen Thränenfliessen die verengten Thränenwege sondiren lassen.

Digitized by Google

einmal, als zur Probe die Canülen während 14 Tagen weggelassen worden waren, eine kleine Nachoperation vorgenommen werden musste. Es hatte sich während dieser kurzen Zeit ein Theil der Diaphragmen wieder gebildet. Namentlich war derjenige Theil des Knochens, welcher das vorhin erwähnte Grübchen bildete, in seiner ursprünglichen Form wieder neugebildet. Die Canülen wurden im Ganzen vier Monate lang getragen und nach einem Jahre erhielt ich von der Patientin, die inzwischen unsere Stadt verlassen hatte, die Nachricht, dass sie vollständig frei durch die Nase athmen könne. Auch gab sie an, ohne dass sie hierüber gefragt wurde, dass sich ihr Gehör verbessert habe.

Der Geruchsinn wurde nach der Operation nicht im Geringsten wiederhergestellt, dagegen besserte sich die Sprache, indem sie klangvoller wurde. Der Gesichtsausdruck wurde wenig verändert; doch muss ich besonders hervorheben, dass man auch vor der Operation dieser Patientin den völligen Mangel der nasalen Athmung nur sehr wenig ansah.

Sehr bemerkenswerth war bei dieser Patientin Folgendes:

1) Die relativ gute Ausbildung des Geschmackes bei vollständigem Mangel des Geruchsinnes. Patientin konnte bei zugebundenen Augen den Geschmack verschiedener als „Drops" bekannter Bonbons, die mit ätherischen Oelen zubereitet werden, recht wohl unterscheiden, während dem sie Jodoform, das in die Nase eingeblasen wurde, und andere stark riechende Substanzen gar nicht wahrnahm;

2) die relativ geringe Schwerhörigkeit und der leichte Grad der Einziehung der Trommelfelle;

3) die relativ wenig veränderte Sprache, insbesondere die gute Aussprache des Resonanten;

4) die vollständige Accommodation des ganzen Organismus an seinen abnormen Zustand, welcher der Patientin fast keine Beschwerden verursachte. (Dieselbe hatte Gesangsunterricht genommen und lernte ohne besondere Mühe das Schwimmen);

5) die ausgesprochene Hyperästhesie der Nasenschleimhaut bei vollständiger Anosmie;

6) in ihrer Entwicklung war die Patientin insofern zurück, als sie mit 16 Jahren die Menses noch nicht erhalten hatte.

Von congenitalen Verschlüssen der Choanen konnte ich Ende des Jahres 1889 25 Fälle zusammenstellen[3]). Seitdem sind noch einige andere Fälle dieser Art bekannt geworden. Dieselben waren meistens knöcherne Verschlüsse. Der grösste Theil der letzteren ist äusserst typisch, indem das rhinoscopische Bild sowohl als die übrigen Erscheinungen derselben einander stets ähnlich sehen. Die knöchernen Diaphragmen befinden sich etwas nach vorn von dem hinteren Rande der Choanen. Es sind an denselben durch hintere Rhinoscopie die von Zaufal, Schrötter, Schötz, von mir und in letzter Zeit wieder von Eulenstein wahrgenommenen Grübchen zu bemerken. Der harte Gaumen verläuft in eigenthümlicher Weise schräg nach oben und hinten, so dass die Nasenhöhlen trichterförmig nach hinten zu verengt

[3]) In meiner Habilitationsschrift: „Die angeborenen Verschlüsse der hinteren Nasenöffnungen und ihre operative Behandlung." Basel 1889.

Digitized by Google

werden. Diese Fälle kommen sowohl doppelseitig, als einseitig vor. Sie scheinen den grössten Theil der angeborenen Choanenverschlüsse auszumachen und wurden bei lebensfähigen, sonst annähernd normal gebildeten Individuen beobachtet. Es giebt ferner angeborene knöcherne Verschlüsse der Choanen, die insofern atypisch genannt werden können, als keine regelmässig geformten Verschlussplatten vorhanden sind, sondern die Obliteration der Choanen unter Betheiligung unregelmässig verlaufender Exostosen der seitlichen Nasenwand, des Bodens der Nasenhöhle und von Deviationen des Septum narium zu Stande kommt. Solche Fälle wurden von Hopmann und von Onodi beschrieben.

Ausser bei lebensfähigen Individuen fand man verschlossene Choanen bei gewissen Monstris. Dieselben gehörten fast ausnahmslos zu den von Kundrat beschriebenen Arhinencephalen, und wiederum der grösste Theil der letzteren zu den Cebocephalen, die, wie Kundrat nachgewiesen hat, den Arhinencephalen zuzurechnen sind. Hier liegen sehr verschiedene anatomische Veränderungen vor, indem bald seitliche Zusammenschiebung der die Choanen bildenden Knochen, bald Einschaltung besonderer Knochenplättchen den Verschluss bildeten. Diese Monstra zeichnen sich alle durch eine der Arhinencephalie eigenthümliche Missbildung des Gesichtsschädels aus[1]).

Auch bei den vorhin erwähnten lebensfähigen Fällen von congenitalem Choanenverschluss sind Anomalien im Bau des Gesichtsschädels, und zwar nicht blos des Gaumens und der Nase, sondern auch der Stirne und der Orbitalknochen vorhanden, so dass möglicher Weise hier Reste von Arhinencephalie unter grösserer oder geringerer Entwicklungshemmung der Riechnerven und des Gesichtsschädels bestehen könnten.

Viel seltener als der knöcherne Verschluss der Choanen scheint der angeborene Weichtheilverschluss derselben vorzukommen. Man beobachtete ihn ebenfalls bei lebensfähigen Individuen sowohl als bei Monstris. Die Verschlussmembran bildete in allen Fällen ersterer Art im Gegensatz zu dem knöchernen Choanenverschluss einen vollständig hinter den Choanen gelegenen, den Fornix mit dem weichen Gaumen verbindenden Vorhang.

Die Operation wurde fast von jedem Operateur in einer anderen Weise ausgeführt. Zur Verwendung kamen Galvanocaustik, trepanförmige Instrumente, zahnärztliche Bohrmaschinen, Troicare und Meissel. Es wurde bald mit, bald ohne Chloroformnarcose operirt. Von besonderer Wichtigkeit ist die Nachbehandlung mit Dauercanülen. Sämmtliche angewendeten Operationsmethoden schliessen Vor- und Nachtheile in sich.

P. S. „Die von mir Ende December 1888 und Anfangs Januar 1889 wegen congenitalem knöchernen Verschluss der Choanen operirte Pat. kann jetzt bei zugebundenen Augen den Geruch sämmtlicher stark riechender Blumen unterscheiden. Es war also auch in diesem Fall der Riechnerv nicht durch angeborene Missbildung verkümmert, sondern durch die 14 Jahre lang nach der Geburt bestandene Inactivität ausser Function gesetzt.

---

[1]) Vergl. Kundrat: „Arhinencephalie als typische Art der Missbildung. Graz 1882".

Digitized by Google

Die Patientin ist jetzt verheirathet und Mutter eines Kindes, welches keinerlei congenitale Missbildungen hat.

Obwohl in der letzten Zeit wieder eine Anzahl typischer Fälle von knöchernem congenitalen Choanenverschluss beobachtet und veröffentlicht wurden, so fehlt bis jetzt immer noch der Sectionsbefund einer derartigen Missbildung und es ist das hier vorliegende anatomische Problem zum Theil noch ungelöst.

Eine aus Weichtheilen bestehende Verschlussmembran, die aus einem Schleimhautfelle und vielleicht auch aus einer Einlage von Muskelfasern bestand, beobachtete ich vor einigen Jahren bei einer älteren Dame. Das Diaphragma erstreckte sich vom Rachendach bis zu der hinteren Fläche des Gaumensegels, und zwar befand es sich in solcher Situation, dass die Tubenöffnungen nach vorn vor dem vorhangartigen Gebilde sich befanden. In dieser Membran befand sich ein glattwandiges, ziemlich grosses, rundes Loch, so dass die nasale Athmung sehr wenig behindert war und die Patientin nicht glaubte, weitere ärztliche Hilfe in Anspruch nehmen zu müssen.

Sie hatte seit ihrer Geburt keinerlei schwere Krankheiten bestanden und ich halte es für sehr wahrscheinlich, dass es sich in diesem Fall auch um eine congenitale Missbildung handelte."

Basel, 23. März 1897.

Choanenverlegung durch Schwellung der Tubenwülste.

Von

Dr. **Georg Boenninghaus** in Breslau.

Ich beobachtete kürzlich einen Fall von Choanenverlegung, der seiner Eigenart wegen das Interesse weiterer Kreise zu beanspruchen im Stande sein dürfte:

Der Patient, Stadt- und Polizeisecretär Hasse aus Bolkenhain, 34 Jahre alt, leidet seit vielen Jahren an einem recht quälenden Nasenübel. Die mannigfachen Beschwerden von Seiten der Nase lassen sich im Grossen und Ganzen in drei Punkte zusammenfassen: Zunächst besteht fast stets ein reichlicher, schleimig-eitriger, geruchloser Ausfluss aus beiden Nasenseiten. Zeitweise ist er weniger reichlich, dafür aber dicker, zäher und zu Borkenbildung neigend. Dieser Ausfluss ist im Allgemeinen unabhängig von äusseren Einflüssen. Ferner besteht, selbst wenn die Nase durch Spülungen etc. von Secret gereinigt ist, eine mangelhafte Durchgängigkeit derselben, die jedoch nicht so stark ist, dass der Mund zur Athmung geöffnet werden muss. Auch dieses Symptom ist stets vorhanden. Endlich, und dieses ist der interessante Punkt, tritt bisweilen, und zwar innerhalb weniger Minuten bis zur Höhe sich steigernd, eine fast vollkommene Undurchgängigkeit beider Nasenseiten für Luft ein. Dieses Symptom ist abhängig von äusseren Einflüssen und pflegt sich mit der Sicherheit des Experimentes einzustellen in trockener und staubiger Luft, z. B. im geheizten Büreau, auf der Eisenbahn, und wieder zu verschwinden in guter Luft. Merkwürdiger Weise besteht dieser Verschluss im Schlafe nicht

Digitized by Google

und Patient führt dieses darauf zurück, dass er in einem luftigen und ungeheizten Zimmer schläft. Dieser plötzliche Nasenverschluss ist nun für den Patienten bei seiner Arbeit im Büreau ausserordentlich störend, er ist es hauptsächlich, welcher ihn, besonders im Winter, furchtbar quält, welcher ihm so manchen Lebensgenuss raubt und ihn oft zur Verzweiflung bringt.

Das Leiden begann einige Zeit nachdem der Patient als Knabe von neun oder zehn Jahren einen heftigen Schlag auf die Nase erhalten hatte, wonach sie stark blutete und einige Wochen äusserlich und innerlich verschwollen war. Im Laufe der nächsten Jahre bildete sich, undeutlich und dunkel anfangend, allmählich der oben geschilderte Zustand heraus, welcher dem Patienten aber erst zum vollen Bewusstsein kam, als er etwa 15 oder 16 Jahre war. Vielfach in den nächsten Jahren angewandte ärztliche Maassnahmen, welche vor allen Dingen in sehr häufigen Cauterisirungen der unteren Muscheln bestanden, vermochten diesen Zustand nicht wesentlich zu bessern, doch blieb er, besonders im Sommer, immerhin ein erträglicher, nachdem man den Patienten gelehrt hatte, die Nase vermittelst Gottstein'scher Tamponade von dem zähen und borkigen Secret zu reinigen. Anfangs des Jahres 1896 nun gedieh der Zustand zu einer Höhe, wie sie früher noch nie erreicht war und veranlasste den Patienten, nach langen Jahren wieder ärztliche Hilfe nachzusuchen. Er consultirte nun nacheinander vier bewährte Specialcollegen. Man versagte ihm nirgendwo die Theilnahme, welche sein in lebhaften Farben geschilderter Zustand herausforderte, untersuchte ihn überall auf's Genaueste und versicherte ihn meistentheils, dass seine Nase eher zu weit, wie zu eng sei. Die therapeutischen Maassregeln bestanden in der theilweisen Wegnahme eines Knochenauswuchses und in der Amputation der hinteren Enden der unteren Muschel und beschränkten sich schliesslich auf Ausspülungen, Pulvereinblasungen u. s. w. Eine Besserung wurde jedoch nicht erzielt.

Bei der Untersuchung fand sich Folgendes: Das Septum ist unregelmässig und stark verbogen und zwar der vorderste, unterste, aus seinem Lager luxirte Theil nach links, der mittlere, obere Theil nach rechts, so dass das linke Nasenloch etwa auf die Hälfte verengt und die rechte mittlere Muschel vollkommen verdeckt ist. Die rechtsseitige Verbiegung läuft nach unten in eine sehr stark vorspringende scharfe Leiste aus, die hinten bis an die Choane reicht und unten etwa $^1/_2$ cm über dem Nasenboden aufhört. Die rechte untere Muschel ist knöchern gut ausgebildet, die Schleimhaut liegt dem Knochen überall hart an und ist scheinbar vielfach narbig verändert, wohl als Folge der früheren Cauterisirungen. Im unteren, durch die Crista freigelassenen Abschnitt erscheint so die Nase weit und die hintere Rachenwand gut sichtbar, während der obere Abschnitt durch die Verbiegung des Septums und die Crista anscheinend verlegt ist. Ueberall haftet dem Naseninnern zähes, schleimig-eitriges Secret an, welches in grösserer Menge auf dem Nasenboden sich angesammelt hat. Die Luft passirt diese Nasenhälfte ohne Stenosengeräusch. — Die linke Nasenhöhle ist, wie gesagt, vorn stark verengt, in ihren hinteren Theilen jedoch weit, theils durch die Ausbiegung des Septums nach rechts, theils durch die wie rechts

Digitized by Google

veränderte untere Muschel. Die linke mittlere Muschel ist vielleicht etwas atrophisch. Auf der linken Seite haftet überall schleimig-eitriges Secret, am wenigsten aber im Gebiet der mittleren Muschel. Die Luft passirt die linke Nase mit Stenosengeräusch, zieht man aber den Nasenflügel nach aussen, so ist die Passage ungehindert. — Die Nebenhöhlen sind nachweisbar nicht erkrankt. — Die Choanen sind weit, das hintere Ende der unteren Muscheln nicht geschwollen und knöchern sehr gut entwickelt, die Schleimhaut am hinteren Ende des Septums etwas hypertrophisch. — Mässiger glatter Rest der Rachentonsille. Chronische Pharyngitis und Laryngitis.

Dieser Befund erklärte zwei der oben genannten Krankheitssymptome, die abnorme, besonders zu Borkenbildung neigende Secretion durch die diffuse Rhinitis chronica und die auch nach Reinigung der Nase stets bestehende mangelhafte Nasendurchgängigkeit durch die Verbiegung des Septums. Nicht erklären liess sich aber bei dem atrophischen Zustande der Muschelschleimhaut der plötzliche Verschluss der Nase und ich war schon geneigt, anzunehmen, dass ein organischer Verschluss niemals vorhanden sei, wohl aber das Gefühl des Verlegtseins, wie man es oft bei einer zur Eintrocknung des Secretes neigenden Rhinitis auch bei freier Nase beobachtet, als mich der Zufall eines Besseren belehrte. Nachdem Patient schon geraume Zeit an der warmen Lampe gesessen hatte und die Untersuchung beendet war, sagte er, dass seine Nase soeben vollkommen zugeschwollen sei. Ich hiess ihn Luft durch die Nase blasen und thatsächlich erwies sich die Verstopfung auch objectiv als eine nahezu vollkommene. Das Bild bei der Rhinoscopia anterior war aber jetzt dasselbe, wie vorher bei freier Nase, die Muscheln klein, die hintere Rachenwand scheinbar gut sichtbar. Es war mithin sicher, dass die verschliessende Ursache nicht wie gewöhnlich in den unteren Muscheln gelegen sei, sondern sich im Nasenrachenraum befinden müsse. Man sah denselben auch jetzt vollkommen ausgefüllt durch zwei symmetrische, rothe, glatte, pralle, von der Seite des Rachens entspringende Tumoren, die sich in der Mitte beinahe berührten und die Choanen so verlegten, dass nur noch der untere Theil des Septums zu sehen war. Nach Cocainisirung derselben konnte man im Spiegel gut beobachten, wie sie allmählich abschwollen, die Choanen, die vorderen Lippen der Tuben und ihre Oeffnungen freigaben und sich schliesslich zu den hinteren Tubenwülsten verkleinerten. Diese blieben auch nach vollendeter Wirkung des Cocains etwas grösser wie normal, zeigten eine unregelmässige Oberfläche und liessen sich mit dem Finger als schlaffe Wülste hin und her bewegen. Nach Abschwellung dieser Gebilde war die Nasenathmung wieder frei und hiermit bewiesen, dass die Verlegung derselben durch die geschwollenen Tubenwülste bedingt war. Merkwürdig war, dass eine Gehörsstörung oder Sausen niemals vom Patienten beobachtet wurde, dass auch objectiv Gehör und Trommelfelle vollkommen normal waren.

Ich cauterisirte am 13. Juni 1896 den linken und am 20. Juni den rechten Tubenwulst vom Rachen aus bis nahe an den hinteren Umfang der pharyngealen Tubenöffnung und hatte die Freude, am 24. Juli vom Patienten zu erfahren, dass der plötzliche Nasenverschluss

Digitized by Google

seit der Brennung ausgeblieben sei. — Patient wünschte nun auch Befreiung von seinen anderen Beschwerden. Ich versprach ihm das für die stets bestehende leichte Behinderung der Nasenathmung, nicht aber für die abnorme Secretion. Ich entfernte ihm die Crista rechts und das luxirte vordere Septumende links, soweit das ohne Perforirung des Septums möglich war.

Patient stellte sich am 13. December 1896 wieder vor. Die Tubenwülste sind noch grösser wie normal, zeigen eine unregelmässige, narbig eingezogene Oberfläche, fühlen sich fest an und lassen sich nicht mehr mit dem Finger hin und her bewegen. Bei zweimaliger täglicher Reinigung der Nase von dem Secret und bei der Anregung der Secretion durch ein Schnupfpulver von Arg. nitr. ist die Nase stets frei. Patient ist mit dem Errungenen sehr zufrieden, befindet sich in guter Stimmung und ist arbeitsfähiger, denn je.

Um die Natur der Tubenschwellung zu ergründen, versuchte ich, ein Stück des hypertrophischen Wulstes zu microscopischen Zwecken zu entfernen, der Versuch aber misslang, da die Schlinge den Tumor nicht zu fassen vermochte. Berücksichtigt man jedoch die Fähigkeit solcher Tubenwülste, plötzlich zu glatten Tumoren anzuschwellen und auf Cocain bis auf schwache Reste abzuschwellen, so hat man dasselbe klinische Bild vor sich, wie bei den hyperplastischen unteren Muscheln und man ist berechtigt, auch denselben anatomischen Bau wie bei diesen vorauszusetzen, d. h. ein bindegewebiges Stroma, durchsetzt von cavernösen Hohlräumen. Die letzteren entleeren ihr Blut auf Cocain und das erstere bleibt als beweglicher schlaffer Sack zurück.

Eine gewisse Vergrösserung der Tubenwülste kommt nicht so selten bei chronischer Pharyngitis vor, erreicht aber wohl selten die Höhe wie im vorliegenden Falle. In der Literatur wenigstens konnte ich nirgends die Erwähnung eines solchen Zustandes finden.

Practisch ergiebt sich aus diesem Fall die Mahnung, bei plötzlich auftretenden Nasenverlegungen, die sich nicht durch die Schwellung der unteren Muscheln erklären lassen, an solche der Tubenwülste zu denken.

Ein Fall von primärer tödtlicher Blutung nach der Entfernung von adenoiden Vegetationen.

Von

E. Schmiegelow.

Die primären Blutungen nach der Entfernung von adenoiden Vegetationen spielen glücklicher Weise eine geringe Rolle. Sehr selten werden Fälle in der Literatur mitgetheilt, wo eine ernsthafte Blutung nach dieser Operation entstanden ist (Bryson Delavan[1]), Cartaz[2]),

[1]) American laryngol. Associat., 11. Meeting 1889. Reports S. 5.

[2]) La semaine médicale, 28. Mai 1890; ref. i. Centralbl. f. Laryngologie, Bd. VIII, S. 57.

Digitized by Google

Woakes[3]), Ruault, Gellé und Beausoleil[4]), und gewöhnlicher Weise hat die Blutung stillgestanden, bevor die Katastrophe eingetreten ist. Dass der Tod in einem von Bryson Delavan mitgetheilten Falle blos nach einer digitalen Exploration des Nasenrachenraums bei einem Kinde eintrat, wird dadurch erklärt, dass das Kind an Hämophilie litt. Thomas French[5]) kennt ausser dem von Bryson Delavan mitgetheilten noch drei Todesfälle in Amerika, wo die Todesursache Blutungen nach der Entfernung von adenoiden Vegetationen gewesen sind.

Dies ist, soweit uns bekannt, Alles, was in der Literatur von tödtlichen Blutungen nach der Operation wegen adenoider Vegetationen veröffentlicht ist. Hierzu wollen wir noch einen Fall fügen, der neulich in einem Kopenhagener Spitale eingetreten ist.

Der Operateur war ein sehr habiler Mann und hatte die Entfernung manchmal früher ohne besondere Schwierigkeiten ausgeführt. — Es fanden sich keine anatomischen Verhältnisse, die a priori berechtigt hätten, von der Operation Abstand zu nehmen, und doch trat unmittelbar nach der Operation eine so fulminante Blutung auf, dass der Tod in wenigen Secunden eintrat.

Wir sind im Stande, mit der Erlaubniss des Operateurs folgende Mittheilungen über den Fall zu machen:

E. F. Monti, 12 Jahre alt, stellte sich am 23. September 1895 in der Poliklinik des Friedrichspitals in Kopenhagen ein. Er war nur von seiner Schwester begleitet. Pat. klagt über Mangel an Luft in der Nase und dass er immer durch den Mund athmen muss. Er ist für sein Alter klein, hält den Mund immer offen, die Nase ist an den Seiten zusammengedrückt. An beiden Seiten vom Halse, sowohl vor wie hinter Sternocleidomastoideus, sieht man zahlreiche geschwollene Drüsen. Das Aussehen des Pat. ist scrophulös. Bei digitaler Untersuchung des Cavum pharyngonasale wird dasselbe sowohl wie Choanae posteriores als ganz mit Vegetationen angefüllt befunden. Der explorirende Finger wurde ein wenig blutig. Ein Assistent nahm den Pat. auf den Schooss, stützte ihm mit der einen Hand den Kopf, während er mit der anderen seine Hände festhielt. Patient war nicht ängstlich und sass während der ganzen Operation ruhig, ohne sich zu sträuben.

Ein Gottstein'sches Ringmesser wurde in den Nasenrachenraum hineingeführt, indem das Instrument wie ein Federhalter angefasst wurde. Zuerst wurden in der Mittellinie ein paar Striche gemacht, wonach der Griff des Instrumentes etwas nach links geführt wurde, so dass das Messer in der rechten Seite des Nasenrachenraumes wirken konnte, und hier wurden 3—4 Schabungen gemacht. Plötzlich entsteht, ohne dass irgendwie Gewalt angewendet worden, eine sehr profuse Blutung aus Mund und Nase von hellem arteriellen Blute. Da man augenblicklich einsieht, dass grosse Gefahr vorhanden, wird gleich Assistenz herbeigerufen. Patient sank indessen vom Stuhle herunter, er wurde auf einen Tisch gehoben und Jodoformgaze-Tamponade vorn und hinten angelegt. Er schnappte jetzt noch nach Athem, war aber

[3]) Postnasal Catarrh. London 1884. S. 162.
[4]) Bulletin de la Soc. franç. d'otologie, laryngologie XI, 1895, S. 25.
[5]) Brooklyn Medical Journal, 18. April 1893. Sonderabdruck.

Digitized by Google

sehr blass und etwas cyanotisch. Die Blutung hörte auf, sobald die Tamponade angelegt war, aber trotzdem und trotz subcutaner und intravenöser Salzwasserinjectionen kam die Respiration nicht wieder zu Wege.

Das Ganze ging sehr schnell vor sich, zwei oder drei Mal strömte das Blut in einem dicken Strahle aus Mund und Nase heraus und dann sank der Pat. zusammen; sein Aussehen war, nach Angabe des Operateurs, schon damals ein solches, dass man alle Hoffnung aufgeben musste. Der Blutverlust mochte sich wohl ungefähr auf 500 g belaufen.

Dr. Borries nahm am nächsten Tage eine Section vor, welche folgendes Resultat gab: Das Gehirn und seine Gefässe waren wohl am nächsten mit Blut angefüllt (Patient hatte mit dem Kopf nach unten gelegen, und die Extremitäten waren, um Gehirnanämie zu verhindern, mit Bändern umwickelt). Alle die inneren Organe waren ausserordentlich anämisch; Basis cranii und Pharynx wurden in toto ausgenommen. Es zeigte sich, dass die rechte Seitenwand des Nasenrachenraumes in grösserem Umfange beschädigt war, und in der Ruptur waren Ueberreste der Blutung. An der Carotis interna zeigte sich eine zackige Ruptur gerade bevor sie in den Canalis caroticus des Pars petrosa eintritt; dagegen sah man keine Läsion des Gefässes an der Stelle, welche mit der Läsion in der Pharynxwand correspondirte. Zahlreiche Drüsen hinter der Gefässscheide. Die Wand des Gefässes war macroscopisch normal.

Eine ausgiebige Erklärung über die Art und Weise, in welcher das Unglück geschehen, erhält man nicht. Es ist kaum zu bezweifeln, dass die heftige Hämorrhagie von einer Läsion der Carotis interna herrührte und dass die Bedingung für die Pharynxblutung eine Läsion der Seitenwand des Pharynx gewesen ist, durch welche das Blut sich einen Ausgang gesucht. Aber wie ist die Carotis interna gesprungen?

Wir haben bei verschiedenen Gelegenheiten, nachdem wir von dem obengenannten traurigen Fall gehört, bei Exploration des Nasenrachenraumes Versuche gemacht, die Carotis interna durch die Seitenwand zu fühlen, aber immer mit negativem Resultat. Vielleicht hat die grosse Menge geschwollener Drüsen in den Seitenregionen des Halses einen Einfluss auf den tödtlichen Ausgang des Falles gehabt, indem die Carotis interna möglicher Weise dadurch an die Pharynxwand gedrückt worden. Das Gottstein'sche Ringmesser (welches in nichts von den gewöhnlich gebrauchten abwich) hat die Seitenwand lädirt und einen so starken Druck auf die Carotis interna ausgeübt, dass dieselbe dicht oben am Cranium gesprungen ist.

Nachtrag.

Zu meiner Mittheilung in No. 2 dies. Monatsschr. S. 53: „Concrementbildung im Ohr", macht mich Herr Prof. Bezold in liebenswürdiger Weise auf zwei von ihm beobachtete und in seiner „Ueberschau über den gegenwärtigen Stand der Ohrenheilkunde" veröffentlichte ähnliche Fälle, sowie auf die ältere Literatur aufmerksam. Da mir letztere z. Z. nicht zur Verfügung steht, muss ich es mir versagen, jetzt noch einmal auf eine Besprechung dieser anscheinend doch recht seltenen Beobachtungen einzugehen.

A. Barth.

Digitized by Google

II. Referate.

a) Otologische:

Jahresbericht über die an den deutschen Universitäten auf dem Gebiete der Ohren-, Nasen- und Halskrankheiten erschienenen Doctor-Dissertationen (August 1895/96). Von Dr R. Dreyfuss in Strassburg i. E.

A. Ohr.

1) Blaschy, Rudolf: Ueber die Crista supramastoidea des Schläfenbeins. Königsberg 1896.
2) Bloch, Wilhelm: Ueber Ohrblutungen bei Verletzung der grossen Gefässe, mit besonderer Berücksichtigung des Sinus caroticus. Freiburg 1896.
3) Braunberger, Eugen: Ueber die Exostosen des äusseren Gehörgangs. Strassburg 1896.
4) Bruckmayer, Jos.: Ueber das Loretin und seine Anwendung, speciell bei chron. eitriger perforirender Mittelohrentzündung. München 1895.
5) Davidsohn, Edmund: Ueber eitrige Meningitis bei Säuglingen. Berlin 1895.
6) Flammer, Max: Ein Beitrag zur Casuistik der Schädelbasisfracturen. Berlin 1896.
7) v. Gizycki, Maxim.: Ueber traumatische Läsionen des Gehörorgans nach Beobachtungen an der Ohrenklinik in Halle. Halle 1896.
8) Hugel, Karl: Otitis media purulenta chronica und ihre Folgen. Beitrag zur Aetiologie des Cholesteatoms. München 1895.
9) Keller, Paul: Ueber Sarcome des Mittelohres. Würzburg 1895.
10) Langguth, Hugo: Ueber das Carcinom des äusseren Ohres. Strassburg 1896.
11) Müller, Hermann: Ueber operative Behandlung bei Empyem des Proc. mastoideus. Würzburg 1895.
12) Redmer, Konrad: Ueber Spontanheilung von Ohrcholesteatomen. Rostock 1895.
13) Witebsky, Michael: Zur Entwicklungsgeschichte des schalleitenden Apparates des Axolotl. Berlin 1896.

Dem Referenten nicht zugänglich:

14) Jahn, Fritz: Die Radicaloperation bei chron. Mittelohreiterungen und ihre Nachbehandlung. Leipzig 1896.
15) Meyer, Isidor: Ueber einseitige Hallucinationen mit bes. Berücksichtigung eines Falles von einseitigen Gehörhallucinationen. Leipzig 1896.
16) Schichhold, Paul: Ueber die Behandlung der Mittelohr-Eiterungen unter bes. Berücksichtigung des Natrium tetraboricum. Leipzig 1895.

Mit der sorgfältigen Arbeit Blaschy's (1) über die Crista supramastoidea möchte ich die Leser genauer bekannt machen, da bei der z. Z. herrschenden Operations—neigung das Thema ein besonderes Interesse bietet. Blaschy hat es sich zur Aufgabe gestellt, einmal aus der

Digitized by Google

Literatur Alles zu sammeln, was über diese Leiste gesagt worden ist und die Angaben über dieselbe einer Kritik zu unterziehen, zweitens an dem Material der Königsberger Schädelsammlung das verschiedene Verhalten der Crista selbst zu beobachten, an Präparaten die anatomischen Verhältnisse, insbesondere der Weichtheile, zu prüfen und darnach, sowie nach den Angaben der Autoren eine befriedigende Erklärung über das Wesen der Leiste zu geben. Er kommt zu folgenden Schlüssen: Die Entstehung der Crista supramast. fällt in die Zeit vom 8.—11. Jahr, von welcher Zeit ab sie sich bei beiden Geschlechtern bis zur Pubertät ziemlich gleichmässig entwickelt und mehr den Character einer diffusen Vorwölbung besitzt, an welcher sich die Linea temp. inf. mehr oder weniger weit hinauf erstreckt. Von da ab ist die Entwicklung der Crista supramast. bei beiden Geschlechtern verschieden. Beim Manne wird sie weitaus in den meisten Fällen zu einer stark prominenten Hervorragung von der Gestalt eines Wulstes oder einer dachartigen Kante, während sich beim Weibe ihr kindlicher Character mehr oder minder ausgesprochen erhält und in der Mehrzahl nur dadurch eine Aenderung erfährt, dass die Lin. temp. weiter auf die diffuse Vorwölbung hinaufrückt. Bei beiden Geschlechtern kommen Uebergänge zwischen der ausgesprochen männlichen und weiblichen Form der Crista bis zu einem gewissen Punkte und in beschränkter Anzahl vor. Länge, Längsverlauf und Gestalt der Crista sind in gewissem Sinne abhängig von der Lage des Punktes, an welchem die Linea temporal. die Schuppennaht überschreitet und von dem Grad ihrer Abweichung nach rückwärts. Die Cr. supr. ist keine reine Muskelleiste; bis zur Zeit der Pubertät ist sie einzig und allein der Ausdruck einer allmählig stärker hervortretenden Wölbung der äusseren Knochenlamelle der Schläfenschuppe, hervorgerufen durch eine gesteigerte Ausbildung der Cellulae squamosae, bezw. durch die gesteigerte Bildung eines der Entstehung jener Zellen vorangehenden spongiösen Gewebes im Innern des Knochens. Die stärkere Ausbildung der Crista von jener Zeit ab entsteht unter dem Einfluss des M. temporalis und seiner Fascie, von denen ersterer in ziemlicher Stärke an oder auf ihr endigt, letztere mit der Gesammtheit ihrer Fasern an oder auf ihr entspringt.

Aus Witebsky's (13) entwicklungsgeschichtlichen Untersuchungen am Axolotl ergiebt sich, dass das Operculum und die Columella nicht von der Labyrinthkapsel abstammen, sondern ein einheitliches Gebilde darstellen, welches sich vom Visceralskelett herleitet, und zwar vom oberen Abschnitt des zweiten Schlundbogens, des Hyoidbogens. — Ref., der selbst bisher nicht publicirte Untersuchungen am Frosch angestellt hat, kann den ersten Theil der These Witebsky's bestätigen, glaubt jedoch, dass die Abstammung der Mittelohrgebilde der Amphibien vom Hyoidbogen durchaus nicht über allen Zweifel erhaben ist, sondern dass vielmehr eine selbstständige, unabhängige Entwicklung viel wahrscheinlicher ist. Witebsky befindet sich im Irrthum mit seiner Behauptung, dass die neueren Forschungen über die Stapesanlage beim Säugethier für dessen Abstammung vom Hyoidbogen sprächen. Im Gegentheil neigen Siebenmann und Ref., die beide an einem grossen Material ihre Untersuchungen anstellten, zur Annahme einer selbstständigen Entstehung des Stapes.

Digitized by Google

Die Frage über die Homologie der Mittelohrgebilde wagt Witebsky noch nicht zu entscheiden. Ref. glaubt, dass wir auf Grund der vielen Untersuchungen, die auf diesem Gebiet bereits vorliegen, immerhin sagen können, dass der Stapes der Säuger im Operculum + Columella der Amphibien, Reptilien und Vögel sein anatomisches Homologon hat, dass aber für Hammer und Ambos der Säuger ein anatomisches Homologon im Mittelohr der übrigen Thierklassen nicht existirt. Dabei lässt Ref. die Frage offen, ob für Hammer und Ambos überhaupt ein Homologon existirt.

Der Inhalt der W. Bloch'schen These (2) ist den Lesern wohl schon aus einer Publication seines Lehrers E. Bloch bekannt. Er betrifft den unglücklichen Zufall, dass bei einer wegen Cholesteatom und Caries vorgenommenen Radicaloperation und Auskratzung des Bodens der Paukenhöhle der Sinus caroticus angerissen wurde. Die Blutungen zogen sich lange hin, endeten aber schliesslich mit dem Tode des Patienten.

Die Arbeit von Gizycki's (7) bringt ein etwas ungeordnetes Gemisch von 31 Fällen traumatischer Läsion des äusseren, mittleren und inneren Ohres aus der Hallenser Ohrenklinik. Die klinischen Befunde sind vollständig, jedoch wird über die Art der Behandlung und, was am meisten interessiren würde, die endgiltigen Heilungsresultate ziemlich flüchtig hinweggegangen.

In der Keller'schen (9) „Ueber Sarcome des Mittelohrs" betitelten Arbeit handelt es sich um zwei Carcinome und ein Myxosarcom. Die Fälle sind bereits von seinem Lehrer Kuhn im Archiv f. Ohr., bezw. in der Deutschen medic. Wochenschr. veröffentlicht.

Langguth (10) berichtet über zwei Fälle von Carcinom des äusseren Ohres aus der Strassburger Ohrenklinik. Der eine bietet besonderes Interesse, da es sich um ein Endothelialcarcinom der Ohrmuschel handelte.

Flammer (6) giebt einige Ohrbefunde bei Basisfracturen.

Bei drei Säuglingen, von denen Davidsohn (5) berichtet, war zweimal die eitrige Meningitis durch eine eitrige Mittelohrentzündung verursacht. Einmal waren keine bestimmten äusserlichen Symptome der Meningitis und der Otitis vorhanden, so dass man intra vitam an Säuglingsatrophie gedacht hatte, bis die Section Klarheit brachte. Davidsohn schliesst mit den Worten: „Man möchte vielleicht in der Annahme nicht fehlgehen, dass man dieselbe Todesursache noch in manchen Fällen, in denen plötzlich eine starke Abmagerung ohne recht ersichtlichen Grund auftritt, feststellen könnte, wenn man, anstatt sich mit der Diagnose Atrophie zu begnügen, auch bei noch so jungen Kindern jedes Mal die Section der Schädelhöhle vornehmen würde".

B) Nase und Nasenrachen.

17) Baldewein, Rudolf: Die Rhinologie des Hippokrates. Rostock 1896.

18) Boluminski, Otto: Beiträge zur Tuberculose der oberen Luftwege. Erlangen 1895.

19) Cohn, Walter: Ueber Sarkome der Nasenscheidewand. Königsberg 1896.

Digitized by Google

20) Edelbrock, Joseph: Die Perforation der Nasenscheidewand. Würzburg 1895.
21) Funke, Ernst: Beiträge zur Anatomie des Ramus maxill. nervi trigemini. Königsberg 1896.
22) v. Gerszewski, Walter: Ueber Tuberculome der Nase. Königsberg 1896.
23) Giese, Franz: Ueber die Erfolge der Operation adenoider Vegetationen in der Kieler Poliklinik für Ohrenkrankheiten. Kiel 1896.
24) Hupperz, Gustav: Die Erkrankungen der Stirnhöhlen und ihre Behandlung. Marburg 1896.
25) Koch, Joseph: Ein Beitrag zur Kenntniss der syphilit. Erkrankung des Oberkiefers. Greifswald 1896.
26) Kollbrunner, Emil: Ueber totale Verwachsung des weichen Gaumens mit der hinteren Pharynxwand. Strassburg 1896.
27) Kolmer, Georg: Ein Fall von Schlauchsarcom der Nase. München 1896.
28) Krieger, Max: Ueber die Geschwülste der Hypophysis. Greifswald 1895.
29) Küsel, Walter: Beitrag zur Kenntniss der Geschwülste der Nasenscheidewand. Königsberg 1896.
30) Mierendorff, Rich.: Ueber die Osteome der Nasenhöhle. Greifswald 1895.
31) Monjé, Paul: Ueber Enuresis nocturna im Zusammenhang mit aden. Vegetationen im Nasenrachenraum. Bonn 1896.
32) Müller, Max: Ueber einen Fall von Syringomyelie mit Anosmie. Jena 1896.
33) Neidhöfer, Carl: Ectopie der Zähne, speciell in Beziehung zur Eiterung des Antrum Highmori. Marburg 1895.
34) Prausnitz, Georg: Ueber Fremdkörper in der Nase und Rhinolithen nebst einem neuen Fall von Zahnentwicklung in der Nase. Würzburg 1895.
35) Schmidt, Ernst E. L.: Ueber das postembryonale Weiterbestehen des Jacobson'schen Organes und Knorpels beim Menschen. Berlin 1896.
36) Schreiber, Kurt: Ueber die Geschwülste des Nasenrachenraums. Königsberg 1896.
37) Schwiecker, Fritz: Empyema antri Highmori. Würzburg 1894.
38) Seiffer, F. W.: Störungen des Sehorgans bedingt durch Erkrankung der Stirnhöhlen. Strassburg 1895.
39) Skrodzki, Wilhelm: Zur Aetiologie der Nebenhöhlenempyeme. Berlin 1895.
40) Spurgat, Fr.: Beiträge zur vergl. Anatomie der Nasen- und Schnauzenknorpel des Menschen und der Thiere. Freiburg 1896.
41) Stier, Ferd.: Untersuchungen ü. d. Verbiegungen der Nasenscheidewand, angestellt an der Schädelsammlung des anat. Inst. zu Rostock. Rostock 1895.
42) Waldow, Adolf: Unters. ü. d. Kiefermissbildungen in Folge von Verlegung der Nasenathmung. Rostock 1895.
43) Westermann, Ferdinand: Zur Diagnostik und Therapie des Empyema antri Highmori. Jena 1896.

Digitized by Google

44) Wilkens, J. A.: Ueber die Bedeutung der Durchleuchtung für die Diagnose der Kieferhöhleneiterung. Freiburg 1896.
45) Witzel, Julius: Ueber Zahnwurzelcysten, deren Entstehung, Ursache und Behandlung. Freiburg 1896.

Nicht zugänglich:

46) Morgenstern, Alfred: Die Ansichten über die Aetiologie der Ozaena mit bes. Berücksicht. der Abel'schen. Leipzig 1896.
47) Müller, Paul: Ueber Nasenrachenpolypen. Leipzig 1896.
48) Niemann, Ludwig: Das Ulcus perforans septi nar., eine Berufskrankheit der Mühlenarbeiter in den Salzbergwerken. Leipzig 1895.
49) Rode, Emil: Literarische und klinische Studien zur Ozaenafrage. Leipzig 1896.

Die Resultate der Spurgat'schen Untersuchungen (40), die in erweiterter Form in Schwalbe's „Morpholog. Arbeiten", Jahrgang 1896, erschienen sind, eignen sich nicht zu einem kurzen Referat.

Das Gleiche gilt von der Arbeit Funke's (21), der im Königsberger anat. Institut Untersuchungen anstellte über die Lage und topographischen Beziehungen des Stammes und derjenigen Aeste des Ramus maxillaris trigemini, welche für die Gesichtsneuralgien von Bedeutung sind.

Die Patientin von Kolmer (27) litt an einem perithelialen Lymphangiosarcom der äusseren Nase, das secundär auch das ganze Naseninnere und die Highmorshöhle ergriffen hatte. Die Krankengeschichte ist nicht vollständig, sondern schliesst mitten in der Nachbehandlung ab. Der Autor gebraucht mit merkwürdiger Constanz den Ausdruck „Choane" statt „Concha"!

Im Falle Mierendorff's (30) handelte es sich um ein vom Siebbein ausgehendes Osteom bei einer 52jährigen Frau, das auf der innern Orbitalseite hervortrat und von Helferich radical operirt wurde. Zur Vermeidung einer stärkeren Entstellung wurde eine Unterfütterung mittelst Umklappen eines Hautlappens von der Stirne her vorgenommen. Der Arbeit ist eine Abbildung des exstirpirten Tumors in Lichtdruck beigegeben.

Boluminski (18) giebt eine Casuistik von 4 Fällen von Tuberculose der Nasenhöhle, des Gaumens, Pharynx und Larynx aus Gerber's Ambulatorium.

Von den von Koch (25) mitgetheilten Krankengeschichten interessirt besonders die dritte, wo es sich um eine syphilitische Geschwulst der Highmorshöhle handelte und der pathol. Anatom ein „Carcinom mit drüsigem Bau" constatirte, das nach specifischer Behandlung ausheilte.

Cohn (19) beschreibt 3 Fälle von Sarcom des Septums aus der Praxis Kafemann's.

Edelbrock (20) berichtet ausser einer Statistik der im Seifert'schen Ambulatorium beobachteten Fälle von Perforatio septi cartilaginei (19 in den Jahren 1890—95) über das Ergebniss einer rhinoskopischen Untersuchung von 45 Arbeitern der Karlstadter Cementfabrik. Bei keinem wurde eine Perforation entdeckt. Wohl aber wurde von den Arbeitern angegeben, dass ihnen der Cementstaub besonders im Anfang

Digitized by Google

ihrer Thätigkeit fortwährenden Schnupfen mache. Die grosse Mehrzahl der Arbeiter pflegt Abends die Nase mit lauwarmem Wasser zu reinigen.

Schmidt's (35) Untersuchungen über den Jacobson'schen Knorpel bieten nichts Neues.

Aus der Arbeit von Stier (41) ist der Referent, wie er leider gestehen muss, nicht klar geworden. Stier, der unter Körner's Aegide die Rostocker Schädelsammlung bezüglich Form und Grösse der knöchernen Nasenscheidewand durchforschte, hat nämlich vergessen anzugeben, zu welchem Zweck dies geschah. Das relativ kleine Material berechtigt, wie Verfasser selbst zugiebt, zu keinen Schlüssen, und wenn er sagt, dass es ihm „vielmehr darauf ankam, durch die Art der Fragestellung den Gegenstand zu fördern und zu Nachuntersuchungen an grösserem Material nach dem gleichen Schema anzuregen", so muss Ref. nochmals betonen, dass von einer „Fragestellung" in der ganzen Arbeit eigentlich kaum die Rede ist, und wo dies wirklich geschieht, da tritt die Knappheit des Materials einer Lösung hindernd in den Weg.

Anosmie im Gefolge der Syringomyelie ist bis jetzt noch nie beobachtet worden. Im Falle Müller's (32) fehlt Mangels Section jeder Beweis, dass die während des Nervenleidens aufgetretene Anosmie mit diesem in Zusammenhang stehe, und nimmt sich daher die Diagnose „Gliose der Nervi olfactorii" etwas eigenthümlich aus.

Die Nebenhöhlenaffectionen waren auch in diesem Jahre Gegenstand mehrfacher Bearbeitung.

Zum Empyema antri Highmori jedoch einen ausschliesslich casuistischen Beitrag zu liefern (12 Fälle), ohne der Sache einen neuen Gesichtspunkt abzugewinnen, ist heut zu Tage nach des Ref. Ansicht selbst für Verfasser von Doctordissertationen kaum mehr angängig, und so kann ich von der übrigens fleissig geschriebenen Arbeit Schwiecker's (37) nichts weiter als den Titel vermelden.

Skrodzki (39) giebt einen Ueberblick über die verschiedenen Theorien betr. die Aetiologie der Nebenhöhleneiterungen und zum Schluss einen sehr transcursorischen Bericht über 150 Fälle der Jahre 1887—95 aus der Berliner Universitäts-Poliklinik für Hals- und Nasenkranke.

Westermann (43) schlägt behufs Offenhaltung der künstlich angelegten Alveolaröffnung das Tragen einer Dauercanüle vor, welche an einer Gaumenplatte befestigt ist. Eine Zeichnung erläutert die Form der Prothese.

Wilkens' (44) lesenswerthe Arbeit giebt zunächst einen historischen Rückblick über die verschiedenen Durchleuchtungsmethoden der Kieferhöhle und die Ansichten über deren Werth. Weiter berichtet W. über seine eigenen, in Burger's und Baginsky's Polikliniken gesammelten Erfahrungen und beschreibt das Resultat von 45 Untersuchungen aus Burger's Praxis. Seine Casuistik umfasst 24 acute Fälle, unter welchen 1 doppelseitig, und 21 chronische, worunter 5 doppelseitige.

Bei den 23 Fällen einseitiger acuter Eiterung war die gesunde Wangenhälfte fast immer gut, nur 2 Mal mässig, 1 Mal gar nicht durchleuchtet.

Digitized by Google

Dagegen war die kranke Seite, bis auf 4 Ausnahmen, stets vollständig dunkel, 3 Mal war sie mässig erleuchtet bei guter Durchleuchtung der gesunden Seite und 1 Mal bestand kein Helligkeitsunterschied zwischen beiden Seiten.

Bei diesen 23 Kranken war die objective Erleuchtung der Pupille auf der gesunden Seite 13 Mal eine gute, 1 Mal schwach, 9 Mal fehlte sie. Die Pupille über dem kranken Antrum war in keinem Falle sichtbar.

Die subjective Lichtempfindung kam in allen 23 Fällen jeweils nur auf der gesunden Seite zu Stande.

Der Durchleuchtungsbefund nach der Heilung wurde nicht in allen Fällen notirt; wo aber eine zweite Durchleuchtungsprobe stattfand, ward ohne Ausnahme eine Aufhellung der früher verdunkelten Seite constatirt. Die Aufhellung war jedoch nicht immer eine vollständige, wohl aber war die subjective Lichtempfindung nach der Heilung stets eine bilaterale.

Nicht so gesetzmässig waren die Durchleuchtungsresultate bei den 16 einseitigen chronischen Fällen, wenn sie auch im Allgemeinen mit den acuten correspondirten. So war die Pupille 3 Mal leuchtend und dementsprechend auch subjectiver bilateraler Lichteindruck vorhanden.

Nach der Heilung mehrerer chronischer Fälle zeigte sich ein analoges Verhalten wie bei der Heilung acuter.

Die Durchleuchtungsbefunde der doppelseitigen Eiterungen, die ja von nicht so grossem diagnostischen Werthe sind, mögen im Original nachgesehen werden. Zum Schluss fasst Wilkens die Resultate seiner Untersuchungen in 21 Thesen zusammen.

Er erblickt in der Durchleuchtung, obwohl sie weder in positivem, noch in negativem Sinne eine absolute Sicherheit gewährt, doch ein sehr werthvolles Hilfsmittel für die Diagnostik der Kieferhöhleneiterungen.

Hupperz (24) bringt eine Casuistik von 7 verschiedenen Erkrankungen der Stirnhöhlen aus Küster's Praxis.

Seiffer (38) beschreibt 2 Fälle von Stirnhöhlenentzündung. Der eine war traumatischen Ursprungs, der andere vielleicht rhinogen. Operation von aussen. Ein rhinoscopischer Befund fehlt bei beiden.

Giese (23) giebt einen Ueberblick über die in der Kieler Ohrenpoliklinik während der Jahre 1891—95 vorgekommenen Fälle von adenoiden Vegetationen. Im Ganzen wurden operirt 1428 Fälle, darunter 481 Fälle mit Gottstein's Curette, 231 Fälle mit dem Fingernagel, 716 Fälle mit Gottstein und Fingernagel. — Es waren von diesen Fällen Recidive nur nach Anwendung von Gottstein's Curette nachzuweisen, und zwar im Ganzen 111 auf 481. Giese tritt daher für die der Gottstein'schen Raclage folgende gründliche Entfernung der Reste mit dem Fingernagel ein; bei ganz weichen Massen genüge der Fingernagel allein.

Monjé (31) berichtet über 3 Fälle von aden. Vegetationen, wo durch Wegsammachung der oberen Luftwege nur ein vorübergehender, kein dauernder Erfolg bezüglich der Verhütung der Enuresis erzielt wurde.

Die fleissige Arbeit von Waldow (42) ist in ihrem ersten Theil

Digitized by Google

ein weiterer Ausbau der Körner'schen Untersuchungen über die Kiefermissgestaltung bei Behinderung der Nasenathmung durch aden. Vegetationen. Im zweiten Theil beschäftigt sich der Verf. mit der Gestaltung des Oberkiefers bei andersartigem Nasenverschluss, im Besonderen bei der Atresia choanalis congenita, und constatirt, dass in diesen Fällen eine Missgestaltung des Oberkiefers zu finden sei, wie sie bei aden. Vegetationen vor dem Zahnwechsel beobachtet werde, dass aber niemals die V-Form des Oberkiefers auftrete, die sich bei Kindern finde, welche über den Zahnwechsel hinaus mit der Vergrösserung der Rachentonsille behaftet bleiben. Eine Erklärung für dieses abweichende Verhalten bei anderweitig behinderter Nasenathmung vermag Verf. nicht zu geben.

Schreiber (36) giebt eine Systematik der Nasenrachentumoren unter Anführung einiger Fälle aus Gerber's Ambulatorium.

Die Arbeit Krieger's (28) enthält die klinische und die anatomische Beschreibung eines Rundzellensarcoms der Hypophysis, das nach der Nase und dem Nasenrachenraum durchgewachsen war. Beigefügt ist ferner die anatomische Description zweier ähnlicher Präparate aus dem patholog. Institut zu Greifswald.

In beiden Fällen Kollbrunner's (26) handelt es sich um hereditär luetische Mädchen im Pubertätsalter, Patienten der Strassburger Ohrenklinik. Die erste der Patienten — die zweite kann, da die Behandlung noch nicht abgeschlossen, weniger in Betracht kommen — wurde mit einem glänzenden Resultat entlassen und auch noch nach 4jähriger Beobachtung ein dauernder Erfolg erzielt. Patientin trug 1 Jahr lang eine sinnreich erfundene Prothese (dieselbe ist auf einer Tafel abgebildet), um die künstliche Oeffnung zwischen Nasen- und Mundrachen offen zu halten. (Schluss folgt.)

Ein Fall von otitischen Hirnabscessen im Hinterhauptslappen. Von Dr. Morf (Winterthur). (Zeitschrift für Ohrenheilkunde XXIX, 3.)

Der Autor liefert mit vorstehendem Aufsatze, dessen Ueberschrift schon die beiden interessantesten Punkte hervorhebt, einen bemerkenswerthen Beitrag zur Pathogenese der Hirnabscesse. Ein 56jähriger, bis dahin gesunder Mann, zieht sich Mitte Nov. durch eine starke Erkältung heftige Schmerzen im rechten Ohre und Hinterkopf zu. In der dritten Woche zweimalige Paracentese des Trommelfells, ohne dass sich Eiter oder Schleim entleert; Ohrschmerz nicht gelindert. In der elften Woche leichte ödematöse Schwellung am Warzenfortsatz, hintere obere Gehörgangswand stark gesenkt, keine Otorrhoe. Zwei cm hinter dem Warzenfortsatz eine auf Druck schmerzhafte Stelle am Schädel. Nach weiteren zehn Tagen Anschwellung über und vor der Ohrmuschel, in der Tiefe Fluctuation; vor wie nach kein Fieber. Eröffnung des subperiostalen Abscesses und des Antrum mastoideum; Warzenfortsatz ohne Eiter, elfenbeinhart, in zwei cm Tiefe das sehr verkleinerte Antrum, auch dort kein Eiter, nur geschwellte Schleimhaut, freie Communication mit der Pauke. In den nächsten fünf Wochen stetige Besserung des Allgemeinbefindens, jedoch noch anhaltender Kopfschmerz, der sich dann wieder besonders über dem Ohre und in der rechten Stirnhälfte

Digitized by Google

steigert, kein Fieber, Pulsbeschleunigung, Erbrechen. In den nächsten acht Tagen stark ausgesprochene Neuritis optica rechts, wenig links, Ohr stets frei. Die nächsten vier Wochen ändern am Gesammtbilde nichts, dann traten Lähmungserscheinungen beider Extremitäten und des Facialis linkerseits auf, sowie völlige linksseitige Hemianästhesie. Keine Hemiopie; kein Fieber. Diagnose: otitischer Schläfelappenabscess; Operation vom Patienten abgelehnt. Tod nach weiteren vier Tagen. — Bei der Section, die sich auf den Kopf beschränkte, fand sich $2^1/_2$ cm hinter dem Knie des rechten Sinus transversus die Dura in Francstückgrösse braunroth verfärbt und verdickt, mit der Pia leicht verklebt. Die anliegende Hirnpartie entspricht der Mitte der dritten Occipitalwindung und enthält zwei Abscesse; der kleinere 2—3 mm unter der Hirnoberfläche, von 3 cm Durchmesser, steht durch einen 1 cm langen Fistelgang mit dem grösseren Abscess in Zusammenhang; letzterer hat 4,8 cm im sagittalen, 3,2 cm im frontalen Durchmesser, enthält zwei Esslöffel Eiter, keine Balgmembran. Unterhalb der kranken Durastelle befindet sich ein 2—3 qcm grosser, $^1/_2$ cm tiefer, mit Granulationen ausgefüllter Knochendefect, dicht unterhalb der Linea transversa, also in der Kleinhirngrube; es entspricht mithin die erkrankte Durapartie (resp. die erkrankte Hirnpartie) nicht dem Knochendefecte, liegt vielmehr oberhalb desselben. Von diesem Knochendefecte führt ein $3^1/_2$ cm langer feiner Knochencanal schräg abwärts zu der einzigen, im sclerosirten Warzenfortsatz noch bestehenden hanfkorngrossen Zelle; dieselbe liegt nur wenige mm entfernt von der Hinterwand des Operationscanals ohne Verbindung mit diesem, und enthält ebenso wie der Knochencanal keinen Eiter, sondern nur Granulationen. Alle Sinus frei, Paukenhöhle, Labyrinth und Wasserleitungen, Acusticus und Facialis unverändert. — Vorliegender Fall bietet mancherlei Interesse, die Entwickelung eines multiplen Hirnabscesses nach einer acuten, nicht eitrigen Mittelohrentzündung, ohne Warzenfortsatzeiterung, aber bei ausgesprochener Sclerose desselben, sodann die Erkrankung einer weit vom Ohr gelegenen Knochenpartie, und vor Allem die Abscessbildung nicht der Knochenerkrankung entsprechend im Kleinhirn, sondern in dem höher gelegenen Hinterhauptlappen; sodann das Fehlen von Hemiopie — alle diese Punkte werden einer ausführlichen epikritischen Besprechung unterzogen; gleichwohl behält der Fall manches Unaufgeklärte, auch steht der möglichst einwandfreien Beurtheilung des Krankheitsprocesses der Umstand im Wege, dass die Section keine allgemeine sein konnte.

Keller.

Ohrensuppositorium. Von Dr. Laaser, Insterburg. (Allg. med. Centralztg. 1896, No. 98.)

L. empfiehlt Ohrensuppositorien, deren Masse selbst aus Cacaobutter und Olivenöl besteht, in welche ein Wattetampon eingefügt ist und die als Medicamente eine Combination von Menthol, Cocain und Resorcin enthalten. Er wendet die Suppositorien an bei allen äusseren Gehörgangsentzündungen, gegen Verhärtung des Ohrentalgs, die mit Ohrenschmerzen einhergeht und gegen Ohrensausen, das als Nachwirkung einer Otitis externa, Ohrentalgansammlung etc. fortbesteht.

Digitized by Google

Die Ohrsuppositorien werden in das kranke Ohr eingeführt, sollen 30 Minuten wirken, dann wird mit warmem, durchgekochtem und durchgesiebtem Camillenthee ausgespült und nach Austrocknung ein neues Suppositorium eingeführt. Die beschriebenen Suppositorien sind in zwei Grössen bei Herrn Apotheker Radlauer erhältlich.

Dr. Kahn.

b) Rhinologische:

Weitere Erfahrungen über die Behandlung der Unregelmässigkeiten der Nasenscheidewand mittelst der electrisch getriebenen Sägen. Von Prof. Dr. M Schmidt in Frankfurt a. M. (Arch. f. Laryngol. etc. 1896, Bd. V, p. 14.)

Beschreibung der Methode, welche von Sch. mit dem von Spiess abgebildeten und nur wenig abgeänderten Instrumentarium innerhalb der letzten 13 Jahre in 150 Fällen zur Anwendung gebracht wurde. Sie ist nahezu schmerzlos, rasch ausführbar und kann ambulatorisch vorgenommen werden. — Unter den Nachtheilen der Operations-Methode spielen die zeitweilig nicht ganz geringen Blutungen und Nachblutungen eine Hauptrolle, doch lassen sich dieselben, wie es scheint, bei strenger Innehaltung der vom Autor angegebenen Vorsichtsmaassregeln vielfach vermeiden. Indicationen zur Operation bilden: Unwegsamkeit der Nase, Asthma, Synechien. Contraindicationen: frische Entzündungen in der Nase und eiternde Hauterkrankungen am Naseneingange, die man vor der Operation heilen lassen muss. Beschorner.

Ueber die entzündlichen Abscesse der Nasenscheidewand. Von Dr. A. Gougenheim in Paris. (Arch. f. Laryngol. etc., Bd. V, p. 69, 1896.)

Diese Affection, fast ausschliesslich durch äussere Schädigungen veranlasst, hat zumeist am vordern untern Theile der Nasenscheidewand ihren Sitz. Meist ist der Abscess doppelseitig und als erstes und hauptsächlichstes Symptom die Nasenverstopfung, bedingt durch Geschwulst innerhalb der Nase, zu verzeichnen. Diese, meist doppelseitige Geschwulst, welche gewöhnlich über die Mündung der Nasenhöhle hervortritt, ist von blassroth-grauer Farbe, hart oder fluctuirend anzufühlen und entsteht sehr rasch nach dem Insulte. Sie verschwindet nie spontan, giebt vielmehr leicht zu Entzündungen in der Nachbarschaft Veranlassung, bis die künstliche Eröffnung baldige Heilung bewirkt. Complicationen und Nachkrankheiten sind bei streng antiseptischer Behandlung nicht zu befürchten. Sechs von H. Ripault und G. Desveaux gesammelte Beobachtungen einschlägiger Fälle bilden den Abschluss der Arbeit. Beschorner.

Digitized by Google

Antistreptococcen-Serum-Therapie bei chronischer Rhinitis mit Nachweis von Streptococcen. (Sérothérapie antistreptococcique dans les rhinites chroniques à streptocoques.) Von Dr. Boucheron. (Arch. internat. de laryngol. etc., Bd. IX, No. 6, November/December 1896.)

Entzündliche Erkrankungen der Nasenrachenschleimhaut und der Tonsillen mit Streptococcen-Einwanderung heilen zwar oft endgiltig, haben aber auch zuweilen die Neigung zu acuter oder subacuter Wiederkehr und widerstehen dann nicht selten hartnäckig einer localen bezw. inneren medicamentösen Therapie. In diesen Fällen, namentlich auch, wenn sie einen benachbarten Sinus, das Ohr, den Thränensack etc. mit betreffen, soll die Serumtherapie nach Marmorek ihre Anwendung finden. Dieses Serum ist (nach B.) wirksam als hypodermatische Injection zu 3 ccm pro Dose. Nach der zweiten, manchmal schon nach der ersten Einspritzung tritt Besserung ein, die eitrig-schleimige Secretion vermindert sich, die Secretkrusten verschwinden, die Schleimhaut-Schwellung nimmt ab, die Möglichkeit einer Nasenathmung stellt sich wieder ein, Blutungen kehren nicht wieder, die Ulcerationen der Nasenscheidewand und der Muscheln vernarben. — Ebenso rasch hört die eitrige Absonderung aus den Nebenhöhlen auf. — Das gemeinsame Auftreten der Staphylococcen mit Streptococcen verzögert diesen günstigen geschilderten Verlauf sehr wesentlich. Beschorner.

Die operative Behandlung der Osteome der Nasenhöhle und eine neue Prothese für den Oberkiefer. Von P. J. Tichow. (Letopis russk. Chirurgii 1896, No. 6.)

Verf. beschreibt zwei Fälle von breitbasigem Osteom der Nasenhöhle, die an der chirurgischen Hospitalklinik von Prof. Rasumowsky in Kasan operirt wurden. In beiden Fällen waren sehr ausgedehnte und eingreifende Operationen nothwendig. In dem einen Falle musste der zur Deckung des Defectes nothwendige Hautlappen aus cosmetischen Rücksichten über einer von Prof. Rasumowski construirten, aus Golddraht und durchlöcherten Goldplatten bestehenden Prothese zusammengenäht werden.

Aus dem postoperativen Verlaufe des zweiten Falles (26jährige Patientin, zwei Mal operirt) sei hervorgehoben, dass Patientin an beiden Augen erblindete, und zwar am rechten nach der ersten Operation in Folge Vereiterung der Hornhaut, am linken, wo vor der zweiten Operation schon Exophthalmus bestand, nach der zur Entfernung des Geschwulstrestes nothwendigen Abmeisselung, wobei an einer begrenzten Stelle der Schädelbasis die Schädelhöhle eröffnet wurde. Verf. setzt voraus, dass von dieser Stelle aus sich ein Knochensprung bis zum Foramen opticum fortsetzte, der einen Bluterguss in die Scheiden des N. opticus bedingte, und zieht daraus den Schluss, bei ähnlichen Operationen dem Verhalten der Augen die grösste Aufmerksamkeit zu widmen.

Gorodecki.

Digitized by Google

Neue Zange zur Entfernung adenoider Vegetationen. (Nouvelle pince à végétations adénoides.) Von Dr. Courtade. (Arch internat. de laryngol. etc., Bd. IX, Heft 6, November/December 1896.)

Eine der Jurasz'schen ähnliche Zange, deren, in scharfe Löffel endende Branchen so zu einander gestellt sind, dass beim Gebrauche die Gefahr einer Verletzung gesunden Gewebes wesentlich vermindert ist. In vier Grössen hergestellt. Zum Zwecke gründlicher Desinfection leicht auseinander zu nehmen. Beschorner.

Die Autoscopie des Nasenrachenraumes. Von Dr. J. Katzenstein in Berlin. (Arch. f. Laryngol. etc., Bd. V, p. 283, 1896.)

Diese Untersuchungs-Methode wird am „hängenden Kopfe" ausgeführt und gewährt den Fortschritt, dass Nasenrachentumoren und adenoide Vegetationen unter directer Führung des Auges, ohne Spiegelung, zu operiren sind und dass ferner die Catheterisirung der Tuba Eustachii vom Nasenrachenraume aus unter directer Führung des Auges ermöglicht wird. Die Untersuchung kann mit jeder Beleuchtung ausgeführt werden. Beschorner.

Photographie der Nasenhöhlen und des Kehlkopfs mit Hilfe der Röntgen-Strahlen. (A propos de la photographie des cavités des fosses nasales et du larynx au moyen des rayons de Röntgen.) Von Dr. Alex Scheier in Berlin. (Arch. internat de laryngol. etc., Bd. IV, No. 6, November/December 1896.)

Vortrag über genannten Gegenstand, Beschreibung seiner Methode und Darlegung von photographischen Abbildungen: 1) der Nasenhöhlen mit Einlagerung eines metallischen Fremdkörpers; — gleichzeitig ist der Sinus frontalis sichtbar; 2) eines Kehlkopfes, in welchem eine Nadel zwischen den Aryknorpeln, parallel den Stimmbändern, sehr deutlich erkennbar ist; 3) tuberculöser Drüsenanschwellungen, welche Luftröhre und Kehlkopf umgeben. In die Substanz der Geschwulst ist eine Cyste von Pflaumengrösse eingelagert, welche sich durch hellere Färbung zu erkennen giebt. Beschorner.

---

c) Pharyngo-laryngologische:

Interessanter Fall einer gutartigen Geschwulst am Halse (Struma cystica accessoria). Von A. W. Minin. (Letopis russk. Chirurgii 1896, No. 4.)

Es handelte sich um eine 35jährige Frau, die an der rechten Seitenregion des Halses einen apfelsinengrossen, mit dem Kehlkopf zusammenhängenden fluctuirenden Tumor aufwies. Derselbe liess sich leicht ausschälen, enthielt 3—4 Esslöffel einer strohgelben Flüssigkeit und erwies sich mikroskopisch als Cyste einer seitlichen accessorischen Schilddrüse. Gorodecki.

Digitized by Google

Sero-mucöse Cyste des Halses, der Zungenbasis und des Kehlkopfes. Heilung durch Injection der Lugol'schen Jod-Jodkalium-Lösung. (Kyste séro-muqueux du cou, de la base de la langue et du larynx. Guérison par l'injection jodo-jodurée de Lugol.) Von Dr. Lichtwitz in Bordeaux. (Arch. internat. de laryngol. etc., Bd. IX, Heft 6, November, December 1896.)

Die Geschwulst, welche die Grösse einer Mandarine erreicht hatte und einem 47jährigen Manne angehörte, war mit einer chocoladenfarbenen Flüssigkeit angefüllt und musste als eine Cystis sero-mucosa bezeichnet werden. Sie verschwand nach einmaliger Injection von 3 ccm der Lugol'schen Lösung (Jod 1, Jodkali 2, sterilisirtes Wasser 20) innerhalb von 3 Wochen. Dieser Erfolg dauert noch jetzt, ein Jahr nach der Injection, fort.

Beschorner.

Grosser Mahlzahn im Sinus maxillaris mit Demonstration der anatomischen Präparate. (Grosse molaire logée dans le sinus maxillaire. Présentation de piece anatomiques.) Von Dr. Et. Saint-Hilaire. (Arch. internat. de laryngol etc. Bd. IX, No. 6, November-December 1896.)

Als zufälliger Befund fand sich bei der Section einer etwa 60- bis 65jährigen Frau im untern Theile des rechten Sinus maxillaris hinter einem von Aussen her in denselben eindringenden, etwa nussgrossen Abscesse ein grosser Mahlzahn (jedenfalls Weisheitszahn) mit nach oben gerichtete Wurzeln, nach unten auf der untern Wand des Sinus ruhender Basis. Jedenfalls war der Zahn durch eines der in der Substanz des Knochens befindlichen Löcher an seinen Fundort gelangt.

Beschorner.

Zur Physiologie der Schilddrüse. Von Dr. J. A. Notkin. (Russ. Archiv f. Pathologie etc. 1896, Bd. II, fasc. 1.)

In einem ausführlichen Aufsatz legt Verf. die Ergebnisse seiner Untersuchungen über die Schilddrüse nieder. Er kommt zu folgenden Resultaten:

1) Die Hauptmasse der Eiweisskörper der Schilddrüse wird von einem eigenartigen Eiweisskörper gebildet, den Verf. Thyroproteid nennt. Auf die Darstellung desselben muss auf das Original verwiesen werden, dagegen sei von den Reactionen dieses Körpers hervorgehoben, dass er in Wasser unlöslich ist und bei 58° C. coagulirt.

2) Entgegen der Ansicht Baumann's, dass das Thyrojodin in der Schilddrüse an Eiweissstoffe gebunden sei, findet Verf. letztere (i. e. das Thyroprotein) frei von Jod.

3) Ausser dem Thyroproteid enthält die Schilddrüse weder Globuline, noch Albumine.

4) Aus dem Thyroproteid lässt sich nach der Methode Landwehr's ein thierisches Gummi abspalten, welches Verf. als Thyrogummi bezeichnet.

Digitized by Google

5) Das Thyroproteid, welches auch mit dem Colloid der Schilddrüse identisch ist, ist kein Secret der Glandula thyreoidea, sondern ein Product des allgemeinen Stoffwechsels.

6) Die Hauptsymptome der Cachexia strumi- resp. thyreopriva sind Tetanie und Myxödem. Es scheint, dass bei nur unvollständigem Ausfall der Functionen der Schilddrüse blos Myxödem auftritt.

7) Verf. gelang es, durch Thierexperimente nachzuweisen, dass jedes der beiden Hauptsymptome durch Anhäufung eines besonderen Giftes im Organismus entstehe, und zwar die Tetanie durch Gifte, von denen der kleinere Theil, eiweissartiger Natur, im Blute circulirt, der grössere ebenfalls im Blute, aber nicht an dessen Eiweisskörper gebunden, sich vorfindet; das Myxödem wird durch Anhäufung von Colloid, i. e. Thyroproteid, in den Geweben bedingt.

8) Zum Schluss stellt Verf. seine Theorie der physiologischen Functionen der Schilddrüse in folgenden Sätzen auf:

Der Organismus producirt: a. Gifte nicht eiweissartiger Natur, die die Symptome der Tetania hervorrufen; sie werden von der Schilddrüse mittelst des von derselben hervorgebrachten Thyreoantitoxin's unschädlich gemacht. b. Ein eiweissartiges giftiges Product des allgemeinen Stoffwechsels, das Thyroproteid; dasselbe wird von der Schilddrüse mittelst eines in ihr enthaltenen Ferments zersetzt, wobei dessen Eiweisscomponente mit dem Thyrojodin sich verbindet und einen jodhaltigen Eiweisskörper bildet, der für die regelmässige Function anderer Organe, vielleicht des Centralnervensystems nothwendig ist.

Gorodecki.

Ueber das maligne Adenom der Schilddrüse. Von Dr. Edm. Meyer in Berlin. (Archiv für Laryngol. etc. 1896, Bd. V, pag. 389.)

Mittheilung eines durch Suffocation tödtlich verlaufenden Falles von malignem Adenom der Schilddrüse bei einem 52jährigen Klempner. Genaue Beschreibung des macroscopischen und microscopischen Befundes, illustrirt durch Abbildungen, Epikrise des Falles, kurze Wiedergabe der z. Z. nur spärlichen Literatur über beregten Gegenstand und Resumé: Das maligne Adenom der Schilddrüse ist eine nicht häufige Erkrankung, sie ist ebensowohl klinisch durch ihren langsamen Verlauf, wie pathologisch-anatomisch von dem Carcinom der Schilddrüse verschieden, so dass es nicht angängig erscheint, diese Erkrankung ohne Weiteres unter dem Namen Krebs zu subsumiren.

Beschorner.

Das bösartige Adenom der Schilddrüsenanlagen. Von W. Sereniu. (Letopis russk. Chirurgii 1896, No. 4.)

Verf. berichtet über zwei im Moskauer Marienhospital beobachtete und operirte Fälle. Es handelte sich um einen 18jährigen Jüngling und dessen 10jährige Schwester, die beide an den vorderen und seitlichen Halsregionen multiple knotenförmige, elastische compressible

Digitized by Google

Geschwülste aufwiesen. Dieselben wurden exstirpirt und erwiesen sich als Schilddrüsenadenome, die wahrscheinlich von accessorischen Schilddrüsenanlagen ausgingen. Nach der Exstirpation recidivirten dieselben. Bei dem Mädchen trat allerdings schon im Anschluss an die erste Operation Kropftod durch Stimmbandlähmung ein. Zum Schluss stellt Verf. folgende differentialdiagnostische Momente für das Adenom der Schilddrüsenanlage auf:

1) Ein beständig wachsender Tumor an der Vorderfläche des Halses.
2) Compressibilität (bedingt durch den Tumor umgebende venöse Geflechte).
3) Knotenbildung.
4) Jugendliches Alter der Kranken.
5) Ungenügende physische und geistige Entwicklung.
6) Familien-Disposition.
7) Colloide Entartung der entfernten Knoten und mikroskopischer Befund.
8) Recidive.

Gorodecki.

Ueber Angiome der Stimmbänder. Von Prof. Dr. O. Chiari in Wien. (Archiv für Laryngol. etc. 1896, Bd. V, pag 100.)

Die Angiome sind selten im Larynx überhaupt, am häufigsten aber noch an den Stimmbändern, dann an den Taschenbändern. Sie finden sich meist bei erwachsenen Männern, viel seltener bei Frauen. Von ihrer Aetiologie wissen wir nichts Bestimmtes. Am häufigsten handelt es sich um einen Tumor cavernosus, seltener um Angioma simplex und nur ausnahmsweise um tumorartige Varices; ein Lymphangioma cavernosum wurde nur in einem Falle, und zwar an der aryepiglottischen Falte beobachtet. Die Angiome scheinen langsam zu wachsen. Sie bieten meist den Anblick von brombeerartigen, dunkelrothen, oder blaurothen, oder fast schwarzen Hervorragungen und erreichen oft die Grösse von Brombeeren. Das Angioma simplex erscheint meist als flache Hervorragung, dessen Zusammensetzung aus feinen Gefässen bei näherer Betrachtung deutlich wird. Der Varix bildet einen bläulichen Knoten. Erst bei bedeutender Grösse veranlasst die Neubildung Beschwerden (Heiserkeit). Sehr gefässreiche Fibrome, Papillome und Myxome können durch ihre dunkelblaurothe Farbe grosse Aehnlichkeit mit Angiomen haben. Zur operativen Entfernung empfiehlt sich, um starke Blutung zu umgehen, die Galvanocaustik. Recidive scheinen selten zu sein. Ch. beschreibt zwei Fälle von Varices, die beide an der Mitte des rechten Stimmbandes sassen. Der eine Tumor, senfkorngross, von ihm am Lebenden beobachtet, wurde operativ entfernt, der andere, zufälliger Sectionsbefund, wurde histologisch untersucht, und giebt Ch. die genaue Beschreibung mit Abbildungen der microscopischen Schnitte.

Beschorner.

Digitized by Google

Zur Aetiologie der Stimmband-Paralysen. Von W. W. Favre. Aus der therapeutischen Klinik des Prof. J. N. Obolensky in Charkow. (Russ. Arch. f. Pathologie etc. 1896, Bd. I, Heft 4)

Verf. zählt die gewöhnlichen Ursachen der Stimmband-Paralysen auf und erwähnt, dass die exsudative Pleuritis und Pericarditis unter diesen Ursachen zu wenig gewürdigt werde. Verf. beschreibt darauf einen Fall, wo eine schwere exsudative Pleuritis der rechten Seite eine linksseitige Stimmbandlähmung zur Folge hatte, die mehr als drei Monate dauerte und vollkommen ausheilte nach Aufsaugung einer grossen Menge des Exsudats, wobei das vorher verdrängte Herz seinen normalen Platz eingenommen hatte. Verf. beschreibt sodann einige Experimente an der Leiche, wobei Wasser in die rechte Pleurahöhle injicirt wurde und dabei die Dehnung des linken Recurrens durch Zug der verdrängten Aorta durch directe Inspection resp. Myographion-Curve constatirt wurde.

Gorodecki.

Die Thyrotomie beim Larynx-Krebs. (La thyrotomie dans le cancer du larynx.) Von Dr. R. Botey in Barcelona. (Arch. internat. de laryngol. etc., Bd. IX, No. 6, November/December 1896.)

B. bekennt sich als Gegner allzu eingreifender Operationen bei Larynx-Carcinom und seiner Nachbarschaft, wie z. B. der totalen Exstirpation des Kehlkopfes, der Trachea, des Oesophagus, der Zungenbasis etc., vielmehr meint er, sei es Sache des Chirurgen, nur die Fälle zu operiren, wo gegründete Hoffnung auf Heilung ohne Furcht vor Recidiven vorhanden wäre, d. h. umschriebene, localisirte, einseitige, auf das Kehlkopf-Innere beschränkte Carcinome, wie sie sich fast immer in den 4 oder 5 ersten Monaten ihrer Existenz darstellten. Freilich müsse unser ganzes Bestreben darauf gerichtet sein, die Diagnose noch weit frühzeitiger zu stellen wie bisher und hofft B., dass dann mindestens 70 pCt. der beobachteten und operirten Fälle gerettet werden, während zur Zeit 98—99 pCt. zu Grunde gingen, weil sie entweder zu spät kommen oder sich nicht rechtzeitig operiren lassen wollen. Autor theilt zur Illustration seiner Anschauungen drei einschlägige Kranken- bezw. Operationsgeschichten seiner Praxis mit.

Beschorner.

Behandlung der putriden Bronchitis mittelst Einspritzungen von Höllenstein in die Trachea. (Traitement de la bronchite putride par des injections intratrachéales de nitrate d'argent.) Von Dr. Rosenfeld. (Semaine médicale 1896, No. 57.)

Verf. spritzt täglich während mehrerer Wochen 2 ccm einer 4proc. Höllensteinlösung in das Tracheallumen. Selbe werden gut vertragen, nur bekommt der Patient einen Hustenanfall nach jeder Einspritzung. Die Sputa nehmen an Quantität und Geruch ab, die Bronchitis bessert sich.

Dr. P. K.

Digitized by Google

Bleilähmung der Kehlkopfmuskeln. Von Dr. Robert Flatow. (Deutsche medicinische Wochenschrift No. 3.)

Ein 47jähriger Maler, der ausschliesslich mit Bleifarben zu thun und früher schon an einer Stimmbandlähmung gelitten hatte, bekam acht Tage vor seiner Aufnahme in's Krankenhaus Heiserkeit und dann plötzlich Tags vorher Athemnoth.

Befund: Eine wahrscheinlich schon seit einem Jahre bestehende Paralyse sämmtlicher Muskeln des linken Stimmbandes und eine frische Parese des rechten Musc. crico-aryt. postic., zugleich mässige ödematöse Schwellung der Schleimhaut des Aditus laryngis. Verf. spricht die Ansicht aus, dass alle Arbeiter, die zu Bleierkrankungen neigen, gespiegelt werden sollten und wenn sie einseitige Posticuslähmung zeigen, die ja nach Semon symptomlos einhergeht, ihnen abzurathen wäre, ihrer früheren Beschäftigung nachzugehen. Dr. S. L.

Die Behandlung der Kehlkopfpapillome bei Kindern. Von Dr. A. Rosenberg in Berlin. (Archiv für Laryngol. etc. 1896, Bd. V, pag. 402.)

Larynxgeschwülste bei Kindern (fast ausschliesslich Papillome) sind, wie die Statistiken ergeben, häufiger, als allgemein angenommen zu werden scheint. Zwecks Entscheidung der Frage, ob zur Beseitigung dieser Neubildungen die endolaryngeale Methode bevorzugt werden oder thyreotomirt und die Geschwulst von aussen entfernt werden soll, hat R. mit besonderer Berücksichtigung der Art und des Erfolges der Operation alle publicirten Fälle zusammengestellt und geordnet, und lässt sich daraus unschwer erkennen, dass die Heilungsziffer bei den endolaryngeal behandelten Kindern höher ist als bei den thyreotomirten, dass man also jener, wenn überhaupt eine Operation nöthig, zunächst den Vorzug geben soll. Kommt man so nicht zum Ziel oder tritt gefahrdrohende Erschwerung der Athmung ein, so wird man, wenn die Intubation nicht ausführbar oder nicht zum Ziele führt, die Tracheotomie machen und abwarten oder endolaryngeal operiren. Die Laryngotomie ist nur bei älteren Kindern gestattet und auch hier nur in Ausnahmefällen. Es empfiehlt sich dann — wenn nicht überhaupt die Operation in toto von einem Laryngologen gemacht wird —, dass dieser, nachdem der Kehlkopf gespalten, die Entfernung der Geschwülste vornimmt, da er am Besten im Stande ist, auf einem ihm so vertrauten Felde zu arbeiten und die Bedeutung dieses Eingriffes für die spätere Function des Kehlkopfes zu beurtheilen, und deswegen auch in zweckentsprechender Weise vorzunehmen. Beschorner.

Der peritracheolaryngeale Abscess bei Kindern. Vorläufige Bemerkungen. Von Prof. Ferd. Massei in Neapel. (Arch. f. Laryngol. etc. 1896, Bd. V, p. 56.)

Eine Anzahl Fälle, Kinder betreffend, bei welchen sich während oder unmittelbar nach der Tracheotomie oder Intubation wegen Croups Eiter entleerte, ferner der Fall eines 5jährigen Kindes, bei welchem M. unterhalb des linken gelähmten Stimmbandes eine deutliche glänzendrothe, glatte, runde Schwellung zu constatiren, vermochte und ein zweiter,

Digitized by Google

dem obenerwähnten sehr ähnlicher Fall, ein $4^1/_2$jähriges Kind betreffend, erregten M.'s Aufmerksamkeit, und festigte sich nach eingehendem Studium aller in Frage kommender Momente in ihm die Ueberzeugung, dass es sich bei allen jenen kleinen Patienten um Abscesse handelte, die ihren Sitz in dem Raume unterhalb der Stimmritze, auf gleicher Höhe mit den ersten Trachealringen, ihren Ausgangspunkt aber wahrscheinlich zwischen Kehlkopfluftröhrenkanal und den, diesen umhüllenden Geweben hatten. Daselbst befindet sich, wie bereits 1884 von Léval-Picquechef und Gougenheim in allen Einzelheiten beschrieben wurde, eine seitwärts von der Luftröhre, am Nerv. recurrens entlang verlaufende Drüsenkette, welche aus drei Gruppen besteht, einer unteren, mittleren und oberen. Die letztere nun, glaubt M., sei der Sitz jener von ihm klinisch beobachteten Abscesse, so dass es sich hierbei ähnlich wie beim idiopathischen retropharyngealen Abscesse der Kinder um eine eitrige Drüsenentzündung handelt. Die Lage dieser Drüsen, ihre Kleinheit und nahe Beziehung zum unteren Theile des Kehlkopfs und des Nerv. recurrens erklärten genau 1) die Unmöglichkeit, etwas von aussen über sie festzustellen, 2) die Leichtigkeit, mit welcher sie Stenosen hervorzurufen im Stande seien, 3) die Möglichkeit von Complicationen von Seiten des Nerv. recurrens. — Die Symptome, zu denen der peritracheolaryngeale Abscess Anlass giebt, gleichen im Allgemeinen denen des Croup oder vielmehr denen einer acuten Laryngostenose, und daher kommt es, dass er nach M.'s Meinung so oft mit dieser häufigen Localisation der Diphtherie bei Kindern verwechselt worden ist. Was die Diagnose anlangt, so kann sie zeitweilig mit Hilfe des Laryngoscops sicher gestellt werden, wenn eben jene characteristische Erhöhung in der Regio hypoglottica zu entdecken ist, welche dem Sitze des Abscesses entspricht; ohne Wahrnehmung einer solchen ist sie schwer und kann Zweifel entstehen, ob es sich nicht um Stimmritzenkrampf, catarrhalische Laryngitis, Pseudocroup, echten Croup, Fremdkörper oder Soor handelt. Therapeutisch ist, wenn man frühzeitig genug eine Entzündung der peritracheolaryngealen Drüsen erkennt, die Anwendung der Eiscravatte zu empfehlen, bei drohender Erstickungsgefahr aber der Intubation oder Tracheotomie ihr Recht einzuräumen, möglicher Weise kann auch durch Einführung der Canüle der zur Reife gediehene Abscess eröffnet und dem Eiter dadurch freier Abfluss geschafft werden.

Beschorner.

Ein Myxom der Reg. sublingualis und submaxillaris, eine Ranula vortäuschend. Von W. P. Serenin. (Letopis russk. Chirurgii 1896, Bd. I, No. 3.)

Es handelte sich um eine adlereigrosse Geschwulst bei einer 56jährigen Bäuerin. Die Geschwulst sass in der rechten Regio sublingualis et submaxillaris, erstreckte sich bis zur Trachea und bedingte Athembeschwerden. Die Diagnose auf Myxom wurde erst bei der Operation gestellt. Im weiteren Verlaufe kamen heftige Nachblutungen. Heilung per secundam.

Gorodecki.

Digitized by Google

Beitrag zum Studium der toxischen Larynx-Paralysen. (Contribution à l'étude des paralysies toxiques du larynx.) Von Dr. P. Heymann in Berlin. (Arch. internat. de laryngol. etc., Bd. IX, No. 6, November/December 1896.*)

Den von Tanquerel, Morell Mackenzie, Remak, H. Krause, Sajous, Seifert, Boecker u. A. beobachteten und veröffentlichten Fällen von Stimmbandlähmung in Folge von Blei-Intoxication fügt Heymann drei neue hinzu, betreffend einen 22- und einen 47jährigen Anstreicher, sowie eine 19jährige Blumenarbeiterin, welche sämmtlich durch Darreichung von Jodeisen, Nux vomica und Application von Electricität geheilt wurden. — Als weitere Gifte, welche Lähmungen im Bereiche der Kehlkopfmusculatur zu erzeugen im Stande sein sollen, werden Kupfer, Antimon, Phosphor, Arsen namhaft gemacht, indessen sind die Beobachtungen nur für das letztere so zuverlässig (M. Mackenzie, Imbert-Gourbeyre), dass die genannte Einwirkung als zweifelsohne anerkannt werden darf. — Was die organischen Substanzen anlangt, welche zu Lähmungszuständen im Kehlkopfe führen sollen, so werden Cannabis indica, Stramonium, einige Solaneen, Alcohol, Atropin, Belladonna, Opium, Morphium und endlich neuester Zeit Cocain namhaft gemacht. Immerhin, muss man im Allgemeinen sagen, sind die toxischen Paralysen des Kehlkopfs selten mit absoluter Sicherheit beobachtet worden.

Beschorner.

Die Diphtherie der oberen Luftwege in ihren Beziehungen zum Croup. Von Dr. C. Rauchfuss in St Petersburg. (Arch. f. Laryngol. etc. 1896, Bd. V, p. 79.)

R. verfügte in den vier Jahren 1892—1895 über ein Hospital-Material von 1236 Kranken, welche an acuten Anginen und Laryngotracheitiden (excl. der an acute Exantheme sich anschliessenden) litten und bei welchen eine systematische bacteriologische Prüfung durchgeführt wurde. Für die hier interessirenden Verhältnisse kommen davon nur 614 in Frage. Die allgemeinen Schlüsse, welche aus der genauen Analysirung dieses Materials sich ergeben, sind folgende: Die pseudomembranöse Angina verläuft, falls ihre diphtherische Natur nachgewiesen ist, etwa in der Hälfte der Fälle mit Croup-Erscheinungen und in etwas weniger als $^1/_3$ der Fälle mit fibrinösem Croup, die nicht diphtherische pseudomembranöse Angina in $^4/_{10}$ der Fälle, also in ähnlichem Verhältniss, dagegen nur in $^1/_{15}$ der Fälle mit fibrinösem Croup. Ferner: der diphtherische Primärcroup ist in fast allen (jedenfalls in $^9/_{11}$) Fällen, der nicht diphtherische dagegen nur in etwa $^1/_5$ der Fälle mit Sicherheit auf fibrinöse Laryngotracheitis zurückzuführen. Angesichts einer diphtherischen pseudomembranösen Angina mit Crouperscheinungen ergeben sich aus den angeführten Beobachtungen 3 Mal mehr Chancen (57 : 17 pCt.), dass es sich um fibrinösen Croup und 3 Mal weniger Chancen (25 : 83 pCt.), dass es sich nur um einen Catarrhalcroup (die schwere entzündliche Laryngitis, die Laryngitis

*) Siehe auch: Arch. f. Laryngol. etc. 1896, Bd. V, p. 257.

Digitized by Google

acuta subchordalis) handelt, als wenn wir es mit einer nicht diphtherischen, mit Croup complicirten Angina zu thun haben. R. betont aber ausdrücklich, dass er diese Schlüsse nur begrenzt zulässig findet, da eine zusammenhängende, auf 4 Jahre vertheilte Gruppe von Erkrankungen von zeitlichen und localen Verhältnissen abhängig ist. Was den Antheil anlangt, welchen der schwere Catarrhalcroup, die Laryngitis subchordalis acuta, am Zustandekommen des, die diphtherische Angina begleitenden Croup nimmt, so war nur in wenig mehr als der Hälfte der Fälle der diphtherische Croup unzweifelhaft ein pseudomembranöser, und man ist daher nicht berechtigt, jeden im Verlaufe einer diphtherischen pseudomembranösen Angina auftretenden Croup, sei die Stenose noch so gross und den operativen Eingriff herausfordernd, für einen fibrinösen zu halten. Beschorner.

Die Carina tracheae, ein Beitrag zur Kenntniss der Bifurcation der Luftröhre, nebst vergleichend anatomischen Bemerkungen über den Bau derselben. Von Dr. med. Richard Heller und Dr. phil. und med. Hermann v. Schrötter. (Denkschriften der mathem.-naturwissenschaftlichen Classe der Kaiserlichen Academie der Wissenschaften 1896, Bd. LXIV.) Referat von Dr. C. Tittel, em Assistent d. anatomischen Instituts.)

Auf Grund einer sehr eingehenden anatomischen Untersuchung über die an der Bifurcationsstelle der Trachea bestehenden und auf die Spornbildung Einfluss nehmenden Verhältnisse legen die Autoren eine den Anatomen in gleicher Weise wie den Laryngologen interessirende, an vielen wesentlichen Details reiche Arbeit vor.

Die Untersuchungen, welche auf der Basis einer grossen Zahl menschlicher Präparate (125) und an zahlreichen Thierspecies von den anthropomorphen Affen an durch die Säugethierreihe absteigend in vergleichend anatomischer Weise vorgenommen wurden, liefern bei eingehender Berücksichtigung der einschlägigen Literatur durch die gründliche Durcharbeitung dieses an sich unbedeutend erscheinenden Stoffes den Beweis, dass — abgesehen von der erschöpfenden descriptiven Darstellung zahlreicher physiologischer Varietäten — in der übersichtlichen Zusammenfassung der Einzelergebnisse ein concretes laryngologisch werthvolles Resultat vorliegt, das in vielen Punkten zur Kenntniss der Verhältnisse, welche an der Bifurcation der Luftröhre unter normalen und pathologischen Verhältnissen bestehen, beiträgt.

Ausser verschiedenen, sich sowohl in älteren als neueren anatomischen Werken vorfindenden und im Allgemeinen ähnlich lautenden Angaben, welche auf die in einzelnen Fällen abweichende Ausbildung des Trachealgerüstes Bezug haben — speciell hervorzuheben wären die Befunde von Luschka —, findet sich nirgends ein separates, genaues Eingehen auf diese Verhältnisse.

Durch die mannigfache, an der Bifurcationsstelle der Trachea in der Knorpelbildung bestehende Bildungsmöglichkeit auf die Untersuchung eines umfangreichen Materials verwiesen (und zwar wurden grossentheils die Untersuchungen an vollständigen Tracheen vorgenommen), haben die Autoren der Reihe nach die Form und Aus-

Digitized by Google

bildung der trachealen Knorpelspangen mit Rücksicht auf die Knorpelbildung des Spornes selbst beleuchtet und die Verhältnisse des „vorderen und hinteren Sporn-Dreieckes", sowie des „mittleren Spornantheiles" eingehend gewürdigt.

Die Carina tracheae erwies sich gewöhnlich als knorpeliger Sporn, in anderen Fällen als rein membranöse Bildung, beziehungsweise als Mischform, indem nur der vordere Antheil knorpelig, der hintere membranös gebildet war. Ausserdem wird von den Autoren darauf hingewiesen, dass je nach der Betheiligung der Trachea oder der Bronchien der Sporn ein rein „trachealer", bez. „bronchialer Sporn" sein kann. Zunächst wird überdies noch auf das Verhältniss näher eingegangen, in dem der bald mehr median, bald wieder mehr extramedian liegende Sporn das Lumen der Trachea theilt. Auffallend sind die zahlreichen Verschiedenheiten der Carina tracheae hinsichtlich ihrer Form und Grösse, Lage und Krümmung. Auf Grund des untersuchten Materials ergiebt sich schliesslich ein prägnanter Hinweis auf den Grad und die ursächlichen Momente der verschiedenen Divergenz der Bronchien: abnormer Zug von oben oder unten, Erkrankungen der Lunge, aus verschiedenen Ursachen veränderte Elasticitätsverhältnisse der Trachea, Neoplasmen, Lymphdrüsen u. s. f., wodurch z. B. ein Auseinanderziehen, ein Breiterwerden, bezw. eine Vorwölbung eines membranösen Spornes zu Stande kommen kann etc., also Verhältnisse, die speciell für die tracheoscopische Untersuchung von Bedeutung sind.

Es haben deshalb diese Untersuchungen, was ich schliesslich hervorheben möchte, in erschöpfender Weise insbesondere für die Deutung tracheoscopischer Bilder — sowohl normaler als pathologischer — ein reelles anatomisches Substrat geschaffen, das auf die zahlreichen physiologischen, durch mannigfaltige Ausbildung des Tracheal- und Bronchialgerüstes bedingten Verschiedenheiten in der Bildung des Spornes der Luftröhre in vollstem Maasse Rücksicht nimmt.

Ueber die Hassal'schen concentrischen Körper der Thymusdrüse; der Zeitpunkt ihres Auftretens in der Drüse, Bau und weiteres Schicksal. Von Dr. N Gontscharukow. (Russ. Arch. f. Pathol. etc. 1896, Bd. II, fasc. 5.)

Vorliegende Arbeit verdankt ihr Entstehen der Controverse, die bezüglich der Entstehung der Hassal'schen Körper existirt: während die meisten Autoren dieselben aus epithelialen Zellen der Thymusdrüse ableiteten, behauptete Affanassiew ihre Abstammung vom Gefässendothel. Verf. kommt nun auf Grund eigener Untersuchungen zu folgenden Schlussfolgerungen:

1) Die Hassal'schen Körper erscheinen in einer sehr frühen Periode der Embryonalentwicklung und bestehen während des embryonalen und postembryonalen Lebens bis zum Schwund der Thymus.

2) Die Hassal'schen Körper sind zelliger Natur und entstehen aus dem Embryonalepithel der Thymus.

3) Das Auftreten der Körper befindet sich nicht in Zusammenhang mit der Involution des Organs.

Digitized by Google

4) Die concentrischen Körper unterliegen sowohl beim Embryo, als auch beim jungen Thiere der hyalin-colloiden oder Fettmetamorphose.

5) Das Fett- und Bindegewebe der entarteten Drüse entwickelt sich aus den Bindegewebszellen des Reticulums.

Gorodecki.

Tracheotomie. (Larynxcarcinome. Die operative Behandlung. — Operationsstatistik. — Laryngoscopische Befunde bei Larynx- und Pharynx-Carcinomen.) Von Prof. C. Stoerk in Wien. (Arch. f. Laryngol. etc., Bd. V, p. 22, 1896.)

St. bespricht zunächst die Tracheotomie im Allgemeinen, welche Operation er innerhalb von 4 Jahren nur 52 Mal vorzunehmen genöthigt war, und zwar bei einer Kehlkopfkranken-Zahl von jährlich etwa 8000 theils liegenden, theils ambulatorisch behandelten Kranken. Diese 52 Tracheotomien betrafen 22 Fälle von Tuberculose, 4 von Lues, 6 von Sclerom, 16 von maligner Neubildung (13 Carcinome, 1 Alveolarsarcom, 2 Lymphosarcome), 1 von benigner Neubildung, 1 von Perichondritis cricoidea, 2 von Diphtherie. — Narcose wurde nie angewendet, in der Regel, insbesondere der leichteren Ausführbarkeit halber, die Tracheotomia superior gewählt. Die Indication zur Operation war stets hochgradige Athemnoth. Nur bei Tuberculose wurde manchmal noch vor eingetretener Erstickungsgefahr operirt, da erfahrungsgemäss sich solche Patienten oft relativ rasch erholten, wenn man ihnen rechtzeitig noch grosse Mengen von Luft zuführte. Bei den Radicaloperationen der Carcinome wurde die Tracheotomie als Voract vorgenommen, um den Patienten gleichsam auf den grösseren Eingriff der halbseitigen Larynxexstirpation vorzubereiten. Hat er jene gut überstanden, so ist seine Trachea für die später einzuführende Tamponcanüle gleichsam vorbereitet, und Patient gegen die Gefahr einer Tracheitis oder Bronchitis mehr geschützt. — Was die Exstirpation des Larynx bei Carcinom anlangt, so hält St. für feststehend, dass eine richtig ausgeführte derartige Operation sichere Heilung bringt, doch muss man möglichst früh, eventuell durch Probeexcision, eine sichere Diagnose stellen, sorgfältige Auswahl der Fälle treffen und dann unverzüglich an's Werk gehen. Geschieht all' das, werden durchgreifend die Indicationen, sowohl für partielle als auch die Totalexstirpation eingeschränkt, dann ist bei der Voraussetzung, dass manche Einzelheiten der Technik der Nachbehandlung einer Besserung fähig sind, die Hoffnung berechtigt, dass die Statistiken der Zukunft günstiger sich gestalten werden, als dies z. Z. mit denjenigen von Scheier, Wassermann und Kraus der Fall ist. — St. lässt hiernach die Kranken- bezw. Operationsgeschichten, sowie die laryngoscopischen Befunde von 121 einschlägigen Larynx- und Pharynxcarcinomen folgen, und zwar: 1) Radicaloperationen (18), 2) Palliativoperationen (13), 3) inoperable Larynx- und Pharynxcarcinome (80 Fälle) — ein reiches Material, das eine Fülle interessanter Einzelheiten in sich birgt, die im Originale nachzulesen nicht eindringlich genug empfohlen werden kann.

Beschorner.

Digitized by Google

Notizen.

Der Vorstand der Ohrenklinik in Rom, Prof. Dr. de Rossi, feierte vor Kurzem das 25jährige Jubiläum seiner ohrenärztlichen Thätigkeit. Seine zahlreichen Schüler und Freunde ehrten ihn durch Ueberreichung einer inhaltsreichen Festschrift, über welche wir demnächst ausführlich referiren werden.

Wir senden dem verdienstvollen Jubilar unsere herzlichsten Glückwünsche in der angenehmen Hoffnung, dass er noch viele Jahre zum Frommen der Wissenschaft und zum Heile der Leidenden thätig bleiben werde.

Todesfälle. In Turin starb am 27. Dezember v. J. Dr. Corrado-Corradi im 38. Lebensjahre. In St. Petersburg verschied Prof. Dr. Alexander Prussak im Alter von 58 Jahren. Beide waren auch schriftstellerisch thätig und erfreuten sich eines guten Rufes als Oto-Laryngologen.

Deutsche otologische Gesellschaft.

Die sechste Versammlung der Deutschen otologischen Gesellschaft wird in diesem Jahre

am 4. und 5. Juni in Dresden

stattfinden.

Diejenigen Collegen, welche Vorträge oder Demonstrationen zu halten beabsichtigen, werden gebeten, ihre Themata bis zum 30. April d. J. an Prof. Dr. K. Bürkner in Göttingen gelangen zu lassen.

Anmeldungen zur Aufnahme in die Gesellschaft sind gleichfalls an Prof. Bürkner zu richten.

Das ausführliche Programm wird Anfang Mai versendet werden.

Oesterreichischer Otologen-Tag.

Die Oesterreichische otologische Gesellschaft wird ihren diesjährigen Otologen-Tag

am 28. und 29. Juni in Wien

abhalten.

Anmeldungen von Vorträgen sowie zur Aufnahme als Mitglied der Otologischen Gesellschaft sind beim Secretär, Herrn Docenten Dr. Jos. Pollak, schriftlich anzumelden. Das ausführliche Programm wird Ende Mai versendet.

Alle für die **Monatsschrift** bestimmten **Beiträge und Referate** sowie alle **Druckschriften, Archive** und **Tausch-Exemplare** anderer Zeitschriften beliebe man an Herrn Prof. Dr. **Gruber** in Wien I, Freiung 7, zu senden. Beiträge werden mit 40 Mark pro Druckbogen honorirt und die gewünschte Anzahl Separat-Abzüge beigegeben.

Verantwortlicher Redacteur: Prof. Dr. Ph. Schech in München.
Verlag der Allgemeinen Medicinischen Central-Zeitung (Oscar Coblentz).
Expeditionsbureau: Berlin W. 35, Schöneberger Ufer 28.
Druck von Marschner & Stephan in Berlin SW., Ritterstrasse 41.

Digitized by Google

Monatsschrift für Ohrenheilkunde

sowie für

Kehlkopf-, Nasen-, Rachen-Krankheiten.

Organ der Oesterr. Otologischen Gesellschaft.

(Neue Folge.)

Mitbegründet von weil. Prof. Dr. N. Rüdinger, Prof. Dr. R. Voltolini und weil. Prof. Dr. Fr. E. Weber-Liel

und unter Mitwirkung der Herren

Docent Dr. **E. Baumgarten** (Budapest), Hofrath Dr. **Beschorner** (Dresden), Prof. Dr. **Ganghofner** (Prag), Docent Dr. **Gomperz** (Wien), Dr. **Heinze** (Leipzig), Dr. **Hopmann** (Cöln), Prof. Dr. **Jurasz** (Heidelberg), Dr. **Keller** (Cöln), Prof. Dr. **Kiesselbach** (Erlangen), Prof. Dr. **Kirchner** (Würzburg), Dr. **Koch** (Luxemburg), Dr. **Law** (London), Docent Dr. **Lichtenberg** (Budapest), Dr. **Lublinski** (Berlin), Dr. **Michel** (Cöln), Docent Dr. **Moldenhauer** (Leipzig), Docent Dr. **Onodi** (Budapest), Docent Dr. **Paulsen** (Kiel), Dr. **A. Schapringer** (New-York), Dr. **Schäffer** (Bremen), Dr. **E. Stepanow** (Moskau), Prof. Dr. **Störck** (Wien), Prof. Dr. **Strübing** (Greifswald), Dr. **Weil** (Stuttgart), Dr. **Ziem** (Danzig)

Herausgegeben von

Prof. Dr. JOS. GRUBER Wien. **Prof. Dr. v. SCHRÖTTER** Wien. **Prof. Dr. PH. SCHECH** München.

Prof. Dr. E. ZUCKERKANDL Wien.

Dieses Organ erscheint monatlich in der Stärke von 3 bis 3½ Bogen. Man abonnirt auf dasselbe bei allen Buchhandlungen und Postanstalten des In- und Auslandes.
Der Preis für die Monatsschrift beträgt 12 R.-M. jährlich; wenn die Monatsschrift zusammen mit der Allgemeinen medicinischen Central-Zeitung bestellt wird, nur 8 R.-M.

Jahrg. XXXI. Berlin, April 1897. No. 4.

I. Originalien.

Königl. Universitätsklinik für Ohren-, Nasen- und Halskrankheiten zu Turin.

Ueber das klinische Bild der acuten Entzündung des Sinus frontalis.

Der Kgl. Academie der Medicin zu Turin mitgeteilt am 12. Februar 1897.

Von

Prof. **G. Gradenigo.**

Mit vorliegender Mittheilung wünsche ich die Aufmerksamkeit auf eine Form der Sinusitis frontalis zu lenken, welche nach meiner Praxis zu urtheilen ganz und gar nicht selten ist, welche aber wegen ihres fast latenten Verlaufes leicht mit Supraorbitalneuralgie verwechselt werden kann; sie verdient wegen ihres constanten klinischen Bildes einen Platz in der Nosologie, obwohl sie, wie wir sehen werden, nach ihrem anatomisch-pathologischen Befunde nur eine milde Form der klassischen Sinusitis frontalis vorstellt.

Digitized by Google

Die Affection folgt immer einer acuten Coryza, aber zwischen dem Aufhören des Schnupfens und dem Beginn der Symptome der frontalen Complication verlaufen gewöhnlich einige Tage bis eine oder zwei Wochen. Wegen dieser dazwischen liegenden Periode und der relativen Milde, welche die Coryza haben kann, bleibt gewöhnlich der Zusammenhang zwischen diesen beiden Affectionen unbemerkt. Die Erkrankung beginnt mit Schmerzen von dem reissenden Typus einer Neuralgie, welche ihren Sitz hauptsächlich in der Gegend des Sinus frontalis haben: die Anfälle, welche bei Beginn nur einige Stunden und zwar immer Vormittags auftreten, nehmen von Tag zu Tag schrittweise an Intensität und Dauer zu, um ihr Maximum am achten oder zehnten Tage zu erreichen. In diesem Stadium kann der Schmerz auch continuirlich bestehen, mit Exacerbationen, begleitet von intersiver Lichtscheu, Thränen des correspondirenden Auges.

In der Zwischenzeit der Anfälle kann der Schmerz hervorgerufen werden durch gewaltsames Schneuzen der Nase, schnelle Bewegungen des Kopfes etc. Das wichtigste Symptom für die Differentialdiagnose, auf welche ich speciell die Aufmerksamkeit lenken will, besteht darin, dass Klopfen gegen die Stirn mit dem Finger oder dem Percussionshammer nur auf der Fläche schmerzhaft ist, welche der vorderen Wand des erkrankten Sinus entspricht. Auf diese Weise kann man die Lage des Sinus auf die Haut projiciren. In dieser umschriebenen Region findet sich häufig eine Gefühlshypoästhesie. Alterationen der Weichtheile habe ich nicht gesehen. Bei gut ausgesprochenen Fällen und bei Individuen mit sehr transparenten Gesichtsknochen kann man durch Einführen einer electrischen Lampe mit sehr intensiver Leuchtkraft in den Mund erkennen, dass die Gegend des erkrankten Sinus frontalis dunkler erscheint, als die des gesunden. Die rhinoscopische Prüfung bleibt gewöhnlich in der ersten Periode negativ; in der Periode der Lösung kann man eine mässige Schwellung und, ein sehr wichtiger Punkt zur Diagnose, den Austritt eines Tropfens Scheim oder Eiter in der Gegend des Hiatus semilunaris bemerken.

Die Erkrankung heilt in ungefähr zwei Wochen nach Ausfluss einer gewissen Menge schleimiger, fadenziehender oder eitriger Flüssigkeit aus dem correspondirenden Nasenloche. Der Ausfluss wird durch nach vorn geneigte Lage des Kopfes erleichtert. Das Secret kann so reichlich sein, dass ein Patient, der sich im Dunkeln befand, glaubte, Nasenbluten zu haben. Darauf schwinden alle Symptome allmählig, und der Kranke behält nur eine gewisse Neigung zu Recidiven.

Solche Krankheiten kann man sowohl bei Individuen mit gesunden Nasenhöhlen beobachten, als auch bei solchen mit chronischen endonasalen Erkrankungen (Ozaena, Rhinitis hypertrophica etc.); eine besondere Schwere des krankhaften Processes konnte ich bei diesen letzteren Formen im Vergleich mit den ersteren nicht constatiren.

Der Symptomencomplex gestattet den Schluss, dass diese Erkrankung, gleichwie die Entzündung der anderen Sinus, durch Verbreitung der entzündlichen Processe von der Nasenhöhle aus hervorgerufen wird: durch catarrhalische Stenose des Ductus fronto-nasalis entsteht dann eine Retention des schleimigen oder schleimig-eitrigen

Digitized by Google

Secrets: diese Erkrankungen heilen hernach spontan. Ferner kann man denken, dass gewisse specielle anatomische Verhältnisse des Ductus fronto-nasalis die Verbreitung des krankhaften Processes und die Verhinderung des Secretabflusses begünstigen, weshalb gewöhnlich nur auf einer Seite die Complication auftritt. In Bezug auf die Qualität des Secrets, ob schleimig (Mucocele) oder eitrig (Empyem), kann man sowohl bei acuter wie bei chronischer Sinusitis alle Stufen beobachten.

Was die Behandlung angeht, so lassen sich die schmerzhaften Anfälle gewöhnlich durch Phenacetin günstig beeinflussen und bisweilen auch durch Chinin und durch Antipyrin. Ausserdem habe ich die Anwendung des schwachen constanten Stromes für nützlich befunden, mit dem positiven Pol auf der Stirn. In Bezug auf die Behandlung der Nase habe ich für gut befunden, wenn, wie in der grösseren Zahl der Fälle, die anatomischen Verhältnisse eine Sondirung des Canalis frontonasalis nicht gestatten, mit einer Lösung von 10proc. Cocain. hydrochlor. getränkter Watte in die Gegend des Hiatus und womöglich höher einzulegen.

Lauwarme, vorsichtige Spülungen mit physiologischer Kochsalzlösung gaben auch gute Resultate. Allgemeine antirheumatische Behandlung brachte keinen schätzbaren Vortheil.

Die heute besprochene Sinusitis repräsentirt eine milde Form der acuten Mucocele oder des Empyems, eingeschlossen in dem Sinus frontalis, wie sie durch andere Autoren beschrieben ist; die letztere ist, wie bekannt, begleitet von mehr oder weniger bemerkenswerthen Erscheinungen der äusseren Weichtheile mit Vortreibung des Augapfels nach aussen und unten, mit endonasalen Läsionen etc.

Auch diese schwereren Formen, welche ich im Anschluss an Influenza oder eine schlecht ausgeführte Nasenspülung sah und welche gut ausgeprägte diagnostische Charactere boten, sind fähig, spontan auszuheilen.

Erfahrungen im Gebiete der Ohren-, Nasen- und Halskrankheiten.

VIII. Jahresbericht

vom 1. Januar 1896 bis 1. Januar 1897 aus dem Ambulatorium für Ohren-, Nasen-, Hals- und Mund-Krankheiten.

Von

Professor Dr. **Stetter.**

(Schluss.)

Unter den Ohrpolypen waren zwei reguläre Plattenepithel-Carcinome, bei einem dritten fanden sich sämmtliche Epithelarten nebeneinander vor. Die vertieften Theile waren mit Cylinder- und Flimmerepithel bekleidet, die oberen mit Plattenepithel. Ein viertes Untersuchungsresultat war dadurch besonders interessant, dass das geschichtete Cylinderepithel, welches den Ueberzug bildete, in das zellreiche, dem Granulationsgewebe ähnliche Bindegewebe des Tumors

Digitized by Google

drüsige Einstülpungen sendete. Da der Polyp vom Mittelohre ausging, so dürfte in dem genannten Befunde wohl eine Beziehung zu den von Politzer in der Paukenhöhlenschleimhaut gefundenen Drüsen zu erblicken sein. Die beiden Carcinome gingen von der Gehörgangswand aus und bestanden erst verhältnissmässig kurze Zeit bei zwei Frauen im Alter von 58 und 48 Jahren. Die ältere Kranke gab an, niemals Ohrenfluss gehabt zu haben, bei der jüngeren seien vor wenigen Wochen Schmerzen und ein wässeriger, gelbrother, übelriechender Ausfluss aus dem Ohre eingetreten. Da der Tumor der letztgenannten Patientin auf seiner Oberfläche geschwürig zerfallen war, mir überhaupt verdächtig vorkam, so löste ich die untere Hälfte der Ohrmuschel ab, excidirte mit dem Tumor zugleich den knorpeligen Mutterboden (die hintere Wand des Gehörganges) und nähte die Ohrmuschel wieder an. Es erfolgte glatte Heilung, und es ist jetzt ein Jahr seit der Operation verflossen, ohne dass sich ein Recidiv eingestellt hat. Im Anschluss an diese Beobachtungen von regulären Plattenepithel-Carcinomen des Gehörganges führe ich noch einen Fall aus früherer Zeit an, der für die Entstehung des Krebses mir interessant scheint, denn ich glaube, er liefert uns ein Beispiel, dass aus einem gutartigen Ohrpolypen sich ein Carcinom entwickeln kann. Der Patient, 60 Jahre alt, gab an, seit sehr langer Zeit an eitrigem Ausfluss aus dem rechten Ohre zu leiden und seit mehreren Jahren auf dieser Seite ganz taub zu sein. Der ganze Gehörgang war von einer dunkelblau-rothen polypösen Wucherung ausgefüllt. Die Sondenuntersuchung ergab als Ursprung den knorpeligen Theil der hinteren oberen Gehörgangswand. Weber nach rechts, nur C^5 wird durch Luftleitung gehört, sonst Luftleitung = 0. Das Allgemeinbefinden ist nicht gestört, Lymphdrüsenschwellungen nicht nachzuweisen. Die pathologisch-anatomische Diagnose lautete: Der Tumor besteht aus drüsigen Bildungen, die an einer Stelle deutliches Flimmerepithel zeigen; ihre Umgebung ist entzündlich infiltrirt. Das Plattenepithel der Oberfläche zeigt beginnende atypische Wucherung, es besteht demnach Verdacht auf Carcinom[9]). Wenn man derartige Tumoren, die sich bei der microscopischen Untersuchung als echte Carcinome erweisen, frühzeitig und radical, d. h. mit dem Mutterboden exstirpiren kann, so scheint die Prognose gut zu sein, denn ich kann aus früheren Jahren drei Patienten anführen, welche an Carcinomen des Gehörgangs litten und bis jetzt 3 bezw. $2^1/_2$ Jahre absolut gesund geblieben sind; auch bei den im Berichtsjahre operirten Kranken hat sich bis jetzt kein Anzeichen eines Recidivs gezeigt. Auffallend ist es, dass in keinem meiner Fälle eine Schwellung der Lymphdrüsen nachzuweisen war, während doch bekanntlich bei den Entzündungen des Ohres die umliegenden Drüsen sehr bald sich durch Schwellung und Schmerzhaftigkeit an der Entzündung zu betheiligen pflegen. Auch die hier besonders berüchtigte Drüse an der Spitze des Proc. mast. war niemals intumescirt.

---

[9]) Die pathologisch-anatomischen Untersuchungen sind sämmtlich entweder von dem Prosector des pathol.-anat. Instituts Herrn Prof. Dr. Nauwerck oder dem Assistenten des Instituts Herrn Dr Askanazy gemacht.

Digitized by Google

Im Anschluss an die eitrigen Entzündungen des Ohres muss ich berichten, dass ich im letzten Jahre mehr und mehr ein Anhänger der sogenannten trockenen Behandlung geworden bin. Ich wende zur Zeit die Ausspülungen nur noch bei sehr zähem, schleimig-eitrigem Secret an, kann aber bei geringen Mengen von Pus bonum et laudabile die Trockenbehandlung mit der von Haug angegebenen Chinolin-Naphtholgaze[10]) nicht warm genug empfehlen. Bei frischen eitrigen Myringitiden ist unter dieser Therapie die Eiterung sehr bald verschwunden, nur muss die Gaze je nach der Menge des Eiters öfter am Tage erneuert werden; auch frische eitrige Entzündungen des Mittelohres mit frühzeitiger Perforation des Trommelfells habe ich schnell heilen sehen. Handelt es sich um alte purulente Mittelohrentzündungen mit grossen Perforationen im Trommelfell, so ist es selbstverständlich wünschenswerth, die Spitze des sehr weichen und geschmeidigen Gazetampons bis in's Mittelohr hineinzuführen. Wir kennen alle jene Fälle, in denen oft eine geradezu unheimliche Menge eines serös-eitrigen Secrets geliefert wird, das binnen kurzer Zeit den Tampon durchdringt und zum Ohre herausläuft. Wenn man hier den Gazetampon stündlich wechseln lässt, so darf man sicher auf eine schnellere Abnahme des Secrets rechnen, als es früher bei der Behandlung mit Ausspülungen der Fall war. Die Gaze ist ausserdem völlig reizlos, so dass ihrer Anwendung auch von dieser Seite nichts im Wege steht. Wenn ich wegen der Beschaffenheit des Eiters die Ausspülungen für indicirt halte, so benutze ich hierzu wie in den Vorjahren schwache Lysollösungen, und zwar 30 Tropfen Lysoli puri auf $^1/_2$ Liter abgekochten Wassers.

Die Granulationen habe ich im Berichtsjahre in ausgedehntem Maasse mit Acid. trichloraceticum geätzt. Wenn man die zu ätzende Stelle vorher mit einer 5proc. Cocainlösung pinselt, so verursacht die Trichloressigsäure gar keinen Schmerz. Gleich nach der Aetzung muss der Gehörgang ausgespült werden, damit die Haut nicht leidet.

Dass ich in der Tabelle A. die Labyrinthaffection von nervöser Gehöraffection getrennt habe, hat darin seinen Grund, dass ich die erste Bezeichnung für jene Fälle gebräuchte, in denen die Knochenleitung ganz aufgehoben war und keine entotischen Geräusche bestanden, während unter nervöser Gehöraffection jene Fälle verstanden sind, in denen Reizungszustände des Nerven mit mehr weniger hochgradiger Schwerhörigkeit vorlagen, also entotische Geräusche z. B. bei Hysterie, bei Anämie, während der Menstruation etc.

Den einen Patienten, welcher an angeborener Atresie des Gehörganges litt, habe ich nicht operirt, weil unzweifelhaft tiefere Störungen im inneren Ohr zu gleicher Zeit vorlagen, denn die Knochenleitung war gänzlich erloschen; unter dem dünnen Hautüberzug, welcher das Orificium ext. meati audit. deckte, fühlte man deutlich eine gleichmässige flache Knochengrube, so dass eine Operation sicher keinen guten Erfolg gehabt hätte.

Zur Behandlung der Nasenkrankheiten übergehend, erwähne ich besonders die bei zwei Kranken vorgenommene operative Gerade-

[10]) Zu beziehen von der Verbandstofffabrik von Aubry, München.

Digitized by Google

richtung des Septums. Einmal handelte es sich um einen 8jährigen Knaben, der im Alter von zwei Jahren vom Tisch gefallen und mit der Nase auf die Kante einer hölzernen Fussbank aufgeschlagen war. Es bestand eine so hochgradige Verbiegung des Septumknorpels nach links, dass das linke Nasenloch vollständig verlegt war. Mit der in das Nasenloch eingedrängten Spitze des kleinen Fingers gelang es nur sehr schwer, das Septum nach rechts abzubiegen. In der Narcose jedoch war es möglich, durch brüskes Vorgehen den Knorpel in seine normale Lage zu drängen, aber die Spitze des Fingers fühlte deutlich, dass auch der untere Rand der knöchernen Nasenscheidewand nach links hin dislocirt war, die Geradestellung des knorpligen Septums allein hätte daher keinen vollen Erfolg haben können. Ich spaltete daher das linke Nasenloch bis zur knöchernen Nase, löste die Schleimhaut resp. Periost vom knöchernen Septum mit dem Elevatorium ab und fand nun, dass etwa das untere Drittel des knöchernen Septums fast rechtwinklig nach links abgeknickt war. Mit einem Meisselschlage — da ich mit meiner Knochenzange nicht tief genug reichte — wurde die vorspringende Leiste abgetrennt und auch vom knorpligen Septum abpräparirt, dieses durch Einlegen eines starken Drainagerohres in's linke Nasenloch in seiner normalen Lage erhalten und die Hautwunde sorgfältig vernäht. Die Heilung erfolgte selbstverständlich in wenigen Tagen per primam; aus Vorsicht liess ich das Drainagerohr vier Wochen lang tragen, es wäre aber wohl auch ohne diese Vorsicht ein ganzer Erfolg erzielt worden, weil die Ursache der Septumdeviation beseitigt war. Jetzt, $7^1/_2$ Monate nach der Operation, ist der Knabe ganz wiederhergestellt. In einer neuerdings erschienenen Arbeit über die Pathogenie und Behandlung der Deviationen und Stacheln des Septums bei jungen Kindern giebt Moure[11]) den Rath, event. mit Hilfe eines möglichst einfachen Apparates die Fibro-cartilago brüsk zu reponiren, um sie nach der concaven Seite zu luxiren und daran eine methodische, event. Monate lange Nachbehandlung anzuschliessen. Der oben beschriebene Fall beweist aber, dass hier doch auch individualisirt werden muss. Ich glaube auch, dass darauf Gewicht zu legen ist, dass ich das abgeknickte Knochenstück ganz entfernt habe, denn hätte ich es nur durchmeisselt und dann inclusive knorpligem Septum geradegestellt, so wäre mit grösster Wahrscheinlichkeit ein Recidiv eingetreten. Es muss sich an Stelle der entfernten Knochenleiste vom Periost aus neuer Knochen gebildet haben, denn was ich zuerst befürchtete, dass nämlich allmählich die knorplige Nasenscheidewand etwas höher hinaufrücken würde, ist nicht eingetreten.

Die Teleangiectasien am Septum waren Veranlassung zu häufigem Nasenbluten, wogegen die Patienten Hilfe suchten. Moldenhauer[12]) ist geneigt, anzunehmen, dass die kleinen, stecknadelkopfgrossen, schmutzig grauen, oft pulsirenden Hervorragungen am vorderen Abschnitt der Nasenscheidewand meist als Varicen oder Teleangiectasien aufgefasst worden sind. Er glaubt dagegen, dass es sich dabei gewöhnlich um eine traumatische Continuitätstrennung eines kleinen Ge-

[11]) Journ. de méd. de Bordeaux 1896, No. 42.
[12]) Krankheiten der Nasenhöhlen. Leipzig 1886, pag. 128.

Digitized by Google

fässes handelt, dessen Oeffnung durch einen Thrombus vorübergehend verstopft war. Das mag richtig sein, wenn es sich in der That um Hervorragungen auf der Schleimhaut handelt. Dem Wesen der Teleangiectasie entspricht dieses klinische Bild einer Geschwulst im engeren Sinne des Wortes aber ganz und gar nicht; denn es bestehen bei der in Rede stehenden Gefässanomalie nur selten geschwulstförmige Bildungen, meist liegt eine diffuse, flächenartige Ausbreitung der erweiterten und neugebildeten Gefässe vor. Hier, wo man also deutlich die einzelnen erweiterten Gefässe und ihre Verzweigungen in der Schleimhaut sieht, ganz analog den Teleangiectasien der äusseren Haut, kann eine Verwechselung nicht möglich sein. Voltolini[13]) lenkt gelegentlich der Besprechung der Aetiologie der Nasenblutungen das Augenmerk besonders auf das Ulcus perforans oder auf das Angiom. Diese Erkrankungen können nicht häufig sein, denn ich sah sie weder früher in der chirurgischen Poliklinik, noch jetzt in meinem eigenen Ambulatorium. Wenn man dagegen unter Angiom jede Gefässerweiterung und -Neubildung auch im Capillarsystem versteht, so decken sich hier die Beobachtungen. Ich betone aber nochmals, dass bei den von mir gesehenen Veränderungen keine Geschwülste bestanden, sondern nur deutliche in der Schleimhaut liegende, diffuse, dunkelblaurothe Parthien, in denen einzelne stark gefüllte Gefässverzweigungen besonders hervortraten. — Nachdem durch die Galvanocaustik die Gefässe zerstört worden waren, trat Heilung ein. — Bei den drei unter „Ulcus septi“ rubricirten Patienten handelte es sich um oberflächliche Ulcerationen, die von Rhagaden am freien Rande des Septums ausgegangen und wohl durch Unreinlichkeit verursacht worden waren. Eine dicke Kruste, aus angetrocknetem Blut und Eiter bestehend, bedeckte die Haut der Nasenscheidewand und fast die ganze Schleimhaut der rechten Seite des knorpligen Septums. Nach Entfernung der Kruste zeigte sich ein mit Eiter belegtes Ulcus, dessen Ränder wenig gewulstet waren, der Grund mit leicht blutenden, im Uebrigen gesund aussehenden Granulationen bedeckt. Da kein anderes ätiologisches Moment wie Lues oder Tuberculose aufzufinden war, wurde die Behandlung nach allgemein chirurgischen Principien geleitet. In drei resp. vier Wochen war vollständige Vernarbung eingetreten. — Bei einem Patienten, den ich vor 14 Tagen (8½ Monate nach der Vernarbung des Ulcus) wiedergesehen habe, ist das Septum durch die Narbencontraction nach rechts abgewichen, so dass das rechte Nasenloch bedeutend kleiner als das linke ist.

Ueber die Behandlung der Rhinitis hypertrophicans ist besonders in den letzten Jahren viel hin und her gestritten werden. Die Einen können der Galvanocaustik nicht genug Böses nachsagen, die Anderen treten für sie und gegen die medicamentöse Behandlung ein. Unter den neueren Mitteln, welche gegen die diffusen und circumscripten Schleimhautschwellungen angewendet werden, haben sich als Aetzmittel die Trichloressigsäure und das Resorcin[14]) einen besonderen Ruf erworben. Es ist nicht zu leugnen, dass durch eine unsinnige

[13]) Krankheiten der Nase. Breslau 1888, pag. 126 u. ff.
[14]) In 50proc. Lösung.

Digitized by Google

und leichtfertige Anwendung der Galvanocaustik mehr geschadet werden kann, als durch Aetzungen mittelst chemischer Mittel[15]). Das sind aber, Gott sei Dank, Ausnahmen, dass so schwere Fehler begangen werden, wie sie Seifert (l. c.) anführt, und deswegen die Galvonocaustik ganz zu verwerfen, scheint mir ungerecht. Bereits im vorigen Jahresbericht erwähnte ich, dass ich die Oberflächencauterisation ganz verlassen habe, um die Schleimhaut zu schonen, und dass ich mit einem ganz spitzen Brenner einige feine Canäle in die Muschel so brenne, dass dieselben zwischen hypertrophirter Schleimhaut und Knochenoberfläche liegen. Bei der Heilung zieht das Narbengewebe die Schleimhaut gegen den Knochen, und es muss eine Erweiterung des Nasenlumens daraus hervorgehen, wenn an der vorherigen Verengerung nur die Schwellung der Schleimhaut Schuld war. Ist die Verengerung Folge einer Vergrösserung der knöchernen Grundlage, so hilft die Cauterisation überhaupt niemals radical. In einem Fall habe ich die Canäle aber wahrscheinlich zu nahe an einander gelegt oder die Hitze zu lange wirken lassen, denn das zwischen und über den Stichcanälen liegende Schleimhautgewebe wurde necrotisch. Ich werde daher ferner nur einen Platindraht zum Einstechen in die hypertrophischen Theile benutzen und die Glühhitze nur momentan wirken lassen. Von unzweifelhaftem Erfolge ist endlich bei der reinen Rhinit. hypertrophicans die Schleimhautmassage[16]). Man dreht sich einen nicht zu dicken Wattetampon auf einem Tamponträger, taucht die Watte in eine 0,1proc. Cocainlösung und massirt in schnellen, fast zitternden, leichten Bewegungen die Schleimhaut. Der anfänglich oft nur schwer zwischen Septum und Muschel hindurch zu drängende Tampon lässt sich bald leicht hin und her schieben. Ich habe im Frühjahr etwa mit dieser Behandlungsweise begonnen und habe bei Verengerungen, deren Ursache nur in der Schleimhauthypertrophie lag, stets gute, dauernde Erfolge gesehen; auch Kinder gewöhnen sich bald an diese Vibrationsmassage und setzen ihr keinen Widerstand entgegen.

Die Rhinitis atrophicans foetida habe ich auch in diesem Jahre gemäss den Erfahrungen im Jahre 1895 insofern erfolgreich mit Kalium sozojodol. pulverisat. behandelt, als der Gestank in allen Fällen in der zweiten oder spätestens dritten Behandlungswoche verschwand. Es wurden selbstverständlich erst die Borken entweder durch die Nasendouche mit Lysolwasser oder mit der Pincette entfernt und dann das Pulver direct auf die kranke Schleimhaut aufgestäubt. Wenn auch, wie Abel[17]) meint, der Fötor nichts Wesentliches für die Krankheit ist, so belästigt er doch den Kranken und seine Umgebung auf das Empfindlichste, und in den meisten Fällen ist es wohl nur der Wunsch, von dem Gestank befreit zu werden, der den Kranken zum Arzt treibt. Es wäre eine interessante und dankenswerthe bacteriologische Aufgabe, den Einfluss des Kalium sozojodol. auf die Ozaenabacillen — Bacillus

---

[15]) Cfr. Seifert, Wiener klinische Wochenschrift 1895, No. 12.

[16]) Laker: Die Anwendung der Massage bei den Erkrankungen der Athmungsorgane. Leipzig u. Wien, Deuticke. 1897.

[17]) Die Aetiologie der Ozaena. Zeitschrift für Hygiene und Infectionskrankheiten 1895, Bd. XXI.

Digitized by Google

mucosus Abel — zu studiren. Besonders zwei Patienten waren mir interessant, weil bei ihnen mehrfach Recidive zur Beobachtung kamen, die jedes Mal schnell schwanden, wenn Kal. sozojodol. in Anwendung gezogen wurde, aber von Lysol- oder Creolinausspülungen gar nicht beeinflusst wurden. Aus der obigen Angabe geht hervor, dass das Kal. sozojod. vor Recidiven nicht schützt; ich lasse daher die Einstäubungen mehrere Monate hindurch fortsetzen, auch nachdem der Gestank schon geschwunden ist.

Die adenoiden Vegetationen sind meist ohne Narcose mit dem Sichelmesser entfernt worden. Ueble Zufälle haben sich niemals ereignet. Zur Beschleunigung der Abheilung habe ich bei älteren Kindern den Refraichisseur mit Einstäubung einer 1proc. Lösung von Zinc. sozojodol. gebrauchen lassen; eine Therapie, die ganz besonders gute Resultate gegen die chronische Rhino-Pharyngitis giebt. Das in der ersten Zeit dem Refraichissement folgende brennende Gefühl im Nasenrachenraum verschwindet sehr bald.

Die beiden Empyeme der Highmors-Höhle habe ich von der Facialwand des Antrum her eröffnet und dann mit Durchspülungen mit Lysollösung nachbehandelt. Beide Patienten sind nur wenige Wochen in Behandlung geblieben. Sie waren aus Russland und reisten vor Beendigung der Cur nach Hause, so dass ich über das Endresultat keine Angaben machen kann. Was die Operationsmethode betrifft, so habe ich den Eindruck gehabt, dass sie rationeller ist als die Anbohrung von der Alveole oder vom unteren Nasengang aus. Die relativ breite Oeffnung, durch die man bequem die Spitze des kleinen Fingers einführen kann, giebt a priori schon bessere Chancen zur Reinigung und Durchspülung der Höhle und verkleinert sich nicht so schnell wie die durch den Troicart geschaffene Oeffnung.

Auch unter den Mundkrankheiten verdienen einige besonderer Erwähnung. Vor allem eine Ranula, die bei einem 8jährigen Mädchen zur Beobachtung kam. Die Cyste hatte bereits eine so bedeutende Grösse erreicht, dass Sprach- und Schluckbeschwerden eingetreten waren. Die Zunge konnte nicht mehr ganz über die Geschwulst herausgestreckt werden, ihre Spitze lag in Ruhelage bei weit geöffnetem Munde über dem Niveau der Kaufläche der Unterkieferschneidezähne, deren hintere Fläche von der Cyste berührt wurde, so zwar, dass diese Zähne bereits eine schräge Stellung nach vorn und aussen einnahmen. Es bestand also eine gewisse Progenie, die zwar nicht vom Knochen, aber von den Zähnen des Unterkiefers verursacht war.

Die Cyste lag genau in der Mittellinie, ihre Oberfläche zeigte die bekannte bläuliche Farbe. Da es sich im vorliegenden Falle um ein Recidiv handelte, denn es war bereits zwei Jahre früher von einem Arzte die Flüssigkeit abgelassen und nach Aussage der Mutter Jodtinctur eingespritzt worden, so war die Wandung voraussichtlich dicker, als dies sonst bei der Ranula zu sein pflegt. Ich glaubte daher, dass die Exstirpation vom Munde aus relativ leicht sein würde, was sich auch bei der Operation, die sich das sehr verständige Kind ohne Narcose machen liess, als richtig herausstellte. Die Geschwulst war etwa taubeneigross und enthielt eine zähe, braungelbe Flüssigkeit, der Balg war überall entschieden entzündlich verdickt. Flimmerepithel konnte

Digitized by Google

auf der Innenwand nicht nachgewiesen werden; wenn also auch die mediane Lage der Cyste für eine Entstehung aus dem Bochdalekschen Gange, wie E. Neumann[18]) vermuthet, spricht, so ist doch das Fehlen von Flimmerepithel dagegen anzuführen. Dieser letzte Umstand verliert hier aber an Bedeutung, weil es sich um einen entzündlich veränderten Balg handelte. — Bei dem zweiten Falle von Ranula wurde mir die vollständige Exstirpation nicht gestattet, ich excidirte daher nur ein möglichst grosses Stück aus der Cystenwand, vernähte die Wandränder mit der Mundschleimhaut und legte einen Jodoformgazestreifen ein. Hier fand sich über der ganzen Innenfläche Flimmerepithel. Die Cyste gehörte einer Frau von 35 Jahren an und war angeblich seit 10 Jahren bemerkt worden. Sie lag gleichfalls genau in der Mittellinie, das Frenulum linguae war verstrichen und erst seit etwa einem halben Jahre bemerkte die Patientin ein schnelles Wachsthum, neun Jahre lang war nur eine Geschwulst von der ungefähren Grösse einer kleinen Haselnuss gefühlt worden. Seit etwa drei Monaten bestanden Sprech- und Schluck-Beschwerden. Dieser Fall würde also für die Richtigkeit der Neumann'schen Anschauung sprechen. Auffallend ist das plötzliche schnelle Wachsthum in pr. pr. einem Jahre, nachdem die Cyste neun Jahre lang nur klein gewesen war; es wäre aber wohl möglich, dass die Patientin immer nur den Theil der Cyste gefühlt hat, der unter dem Frenulum linguae lag und dass dieser Theil irgendwie von dem übrigen Cystenraum, vielleicht durch die Zungenmusculatur abgeschnürt war. Gegen eine Entstehung in einer der seitlich von der Zungenspitze gelegenen Blandin-Nuhn'schen Drüsen[19]) spricht die von Anfang an durch die Patientin constatirte Lage in der Mittellinie.

Eine jedenfalls sehr seltene Cystenbildung kam ferner bei einer Frau von 40 Jahren zur Beobachtung, und zwar bestand hier eine weder mit der Nasenhöhle, noch mit dem Antrum Highmori communicirende Knochencyste von der Grösse einer kleinen Haselnuss in der medianen Hälfte der Facialwand des linken Oberkiefers. Die Knochenschwellung begann dicht oberhalb des linken Eckzahnes und der Prämolares und hatte auch die linke Hälfte der Oberlippe ein wenig hervorgewölbt. Das Zahnfleisch war normal, nirgends bestanden entzündliche Erscheinungen. Die Geschwulst war langsam im Laufe von ca. $2^1/_2$ Jahren schmerzlos gewachsen ohne Mitbetheiligung oder Reizerscheinungen der qu. Zähne. Da jedoch an einen Ausgang von der Wurzel des Caninus gedacht worden war, so hatte ein Arzt diesen Zahn gezogen, ohne irgend welchen Einfluss auf den Knochentumor. Ich entfernte mittelst der Knochenscheere die vordere Wand der Cyste, wobei sich ein klares, weisses, dickflüssiges Secret entleerte und kratzte die Auskleidung der Höhle mit dem scharfen Löffel aus.

Ebenso interessant und selten ist der Fall, bei dem ein Papillom der Uvula diagnosticirt wurde. Patientin M. B., 30 Jahre alt, kam in das Ambulatorium mit der Bitte, sie von einer Gräte zu befreien,

[18]) Arch. f. klin. Chir. 1877, Bd. XX, Heft 4.
[19]) v. Recklinghausen: Ueber die Ranula etc. Virchow's Archiv Bd. 84, Heft 3.

Digitized by Google

die sie verschluckt zu haben glaubte. Beim Oeffnen des Mundes bemerkte ich sofort, dass von der Spitze der Uvula an einem fadendünnen, etwa $^1/_2$ cm langen Stiel eine „zweite Uvula“ herabhing. Von einer Gräte war nichts zu finden. Ich schnitt natürlich sofort das kleine Geschwülstchen ab, dessen microscopische Untersuchung folgenden Befund ergab: Von einem kleine Arterien- und Venenstämmchen einschliessenden Bindegewebsstock gehen zahlreiche kleine Papillen aus, die allesammt von einem sehr hohen geschichteten Plattenepithel überkleidet sind. Auch die obersten Lagen platter Zellen sind noch kernhaltig (s. Fig.).

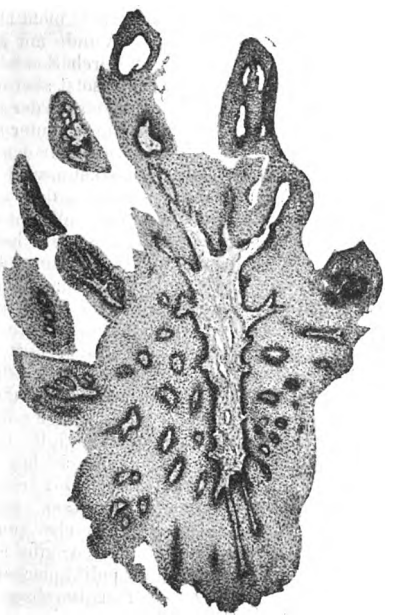

Zum Schlusse nur noch wenige Worte über die sog. Tonsillar-Abscesse, die durch einige neuere Arbeiten[20]) mehr in den Vordergrund gerückt worden sind, und zwar, wie ich gleich bemerken will, meiner Ansicht nach mit Unrecht, denn sie verdienen es nicht, weil sie harmlos sind und — richtig behandelt — nicht zu Recidiven neigen. Das, was wir klinisch mit Tonsillarabscess bezeichnen, ist ja

[20]) Killian: Zur Behandlung der Angina phlegmonosa s. Peritonsillitis abscedens. Münch. med. Wochenschr. 1896, No. 30.

Digitized by Google

in der weitaus grössten Mehrzahl eine Peritonsillitis, daher auch der Rath, den Langenbeck stets bei einer Incision zu geben pflegte, nicht in die Mandel selbst, sondern in das peritonsilläre Gewebe einzuschneiden, und zwar in der Regel wenig lateral und etwas oberhalb der Tonsille, wo auch gewöhnlich die intensivste Röthe, Schwellung und Schmerzhaftigkeit besteht. Wenn man diesen Rath befolgt und eine ausgiebige Incision macht, so wird stets für genügenden Eiterabfluss gesorgt sein und es gehören dann, nach einer durch eine langjährige poliklinische Thätigkeit gewonnenen Erfahrung, Recidive zu den grössten Seltenheiten. (Ich kann die Arbeit leider nicht finden und daher nur aus dem Gedächtniss citiren, in der gerade die leichte Recidivfähigkeit hervorgehoben worden ist.) Mit der von Killian (l. c.) angegebenen Operationsmethode kann ich mich nicht einverstanden erklären, und wohl jeder Chirurg wird eine Wunde mit glatten, scharfen Schnitträndern eo ipso einer solchen mit durch Sonde und Kornzange gequetschten Rändern vorziehen. Weiterhin setzt aber der von Killian gemachte Vorschlag voraus, dass der Abscess bereits der spontanen Perforation nahe ist, wenn er mit einer dicken Sonde unter mässigem Druck eröffnungsfähig ist. Die darauf folgende Erweiterung der durch die Sonde gemachten Oeffnung mittelst der Kornzange kann wohl eine gründliche Eiterentleerung bewerkstelligen, aber sicher ist, dass eine Wunde mit gequetschten und gerissenen Rändern entsteht. Mir hat eine glatte, ausgiebige Incisionswunde noch immer genügt, und ich habe auch niemals mit der Incision so lange gewartet, bis der Gaumenüberzug so dünn geworden war, dass er mit der Sonde hätte unter mässigem Druck durchstossen werden können, sondern ich habe stets früh incidirt, um die Patienten von ihren Beschwerden zu befreien, selbst auf das Risico hin, noch keinen Eiter zu finden. Die Incision hilft auf alle Fälle, entweder als blutentziehendes Mittel, oder als abscesseröffnendes. Ebenso wie bei den acuten Tonsillitiden mit hochgradigsten Athembeschwerden diese letzteren sehr bald nachlassen, wenn in Folge von Scarificationen die Schwellung gelinder geworden ist, ebenso hilft bei der Peritonsillitis jede Incision als Antiphlogisticum. Ich bin ausserdem fest davon überzeugt, dass man durch einen rechtzeitigen Entspannungsschnitt die Ausbildung eines Tonsillarabscesses verhindern kann. Gewöhnlich kommen die Patienten auch schon eher zum Arzt, weil die Beschwerden der anfänglichen Tonsillitis und Angina sie dazu treiben. Ich habe wenigstens in einer 20jährigen poliklinischen chirurgischen Praxis nur ganz vereinzelt einmal einen Tonsillarabscess gesehen, bei dem eine „schwappende Lücke mit durchschimmerndem Eiter“ vorhanden war.

Endlich erwähne ich noch den einen Fall von Stimmbandlähmung, weil eine so reine Arytänoideuslähmung auf hysterischer Basis doch von Interesse ist. Die Patientin, eine 26jährige Hysterica, die ich schon seit Jahren als solche kenne, klagte über starke Heiserkeit, die im unmittelbaren Anschluss an einen grossen Aerger entstanden sein sollte. Die Stellung der Stimmbänder bot ein Paradigma einer typischen Arytänoideuslähmung dar. In den vorderen zwei Dritteln berührten sich die Stimmbänder, im hinteren Drittel liessen sie einen dreieckigen Raum zwischen sich frei, durch den die Exspirationsluft

Digitized by Google

unter einem hauchenden Geräusch entwich. Nach wenigen percutanen Applicationen des constanten Stromes und Gebrauch von Tct. Valerian. aeth. trat vollständige Heilung ein. — Am ganzen übrigen Körper bestand keine Lähmung.

Mittheilungen aus der Praxis.

Von

Dr. **L. Rothenaicher** in Passau.

Die folgenden drei von mir behandelten Fälle scheinen mir der Veröffentlichung werth.

1. Fall: Abnorm grosser Nasenrachenpolyp; operirt im Mai 1894. Zeichnung in natürlicher Grösse nach dem seit zwei Jahren in Alcohol liegenden Präparate.

Therese G., 28 Jahre alt, giebt an, es sei vor ca. 1½ Jahren ein unangenehmes Gefühl im Halse aufgetreten, sie sei öfters zum Schlucken und Räuspern gereizt worden. In der letzteren Zeit hätten die Beschwerden zugenommen. Sie könne kaum mehr schlafen, da sie beim Niederlegen sofort Brechreiz bekomme; sie habe keinen Appetit mehr; harte Speise könne sie nicht schlucken; ausserdem habe sie beständig das Gefühl, als wenn etwas im Halse stecke.

Bis jetzt wurde sie mit Bepinselungen von Arg. nitr. behandelt. Patientin sieht sehr leidend aus. Sehr schlechter Ernährungszustand. Die Inspection des Rachens ergiebt eine gut daumengrosse, zapfenartige, blassröthliche Geschwulst von weichelastischer Consistenz. Dieselbe liegt hauptsächlich auf der linken Seite und reicht fast bis zum Kehlkopfeingang; sie lässt sich ringsum mit dem Finger abtasten. Eine Inspection des Nasenrachenraumes ist nicht möglich. Die Untersuchung der Nase ergiebt einen chronisch hypertrophischen Entzündungszustand der mittleren und unteren Muscheln. Links hinten sind sowohl im unteren als im mittleren Nasengang echte Schleimpolypen zu sehen. Der anfängliche Versuch, von der Nase aus die Schlinge über die Geschwulst zu bringen, scheiterte. Ich legte die Schlinge von der Mundhöhle aus an, wobei die Zunge mit einem breiten Spatel stark niedergedrückt werden musste, schob dieselbe bis zum Gaumensegel und liess dann die Schlinge durchglühen (e). Schon jetzt fühlte Patientin deutliche Erleichterung. Die abermalige Untersuchung mit dem Finger ergab, dass die Geschwulst leicht beweglich war. Um die Anlegung der Schlinge zu erleichtern, zog ich mir die Geschwulst mit einer Schech'schen Zange hervor und war sehr angenehm überrascht, als die ganze Geschwulst der Zange folgte. Blutung minimal. Die Spiegeluntersuchung zeigte eine hellergrosse, leicht blutende Stelle an dem hinteren Ende der linken unteren Muschel. Patientin schrieb nach sechs Wochen, dass sie sich jetzt vollkommen wohl fühle und guten Appetit habe. Es ist bis jetzt, also seit mehr als zwei Jahren, kein Recidiv aufgetreten.

Digitized by Google

NB. Die Lappen c und b haben das Aussehen reiner Schleimpolypen, d und e sind mehr fleischartig.

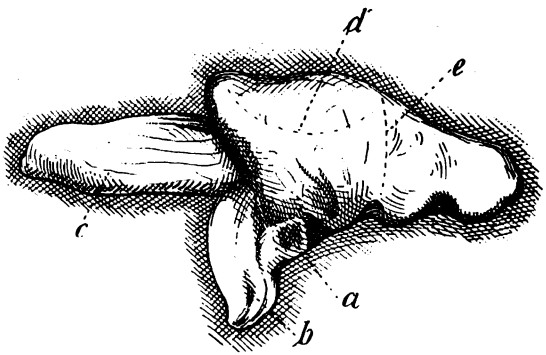

2. Fall: Ein ungewöhnlich grosser Nasenstein.

Michael B., 44 Jahre, giebt an, dass vor zwei Jahren sich aus dem linken Nasenloch ein reichlich wässeriges Secret eingestellt habe. Gezogen habe sie schon lange nicht mehr — der Mann ist starker Schnupfer. — In der letzteren Zeit sei er öfters aufmerksam gemacht worden, dass er einen so übelriechenden Athem habe; er selbst habe den Geruch auch manchmal gemerkt. Am meisten sei er aber durch einen übelaussehenden Ausfluss, welcher in den letzten drei Monaten sich einstellte, erschreckt worden. Bis z. Z. sei er mit Nasentropfen behandelt worden.

Bei der Untersuchung zeigen sich mittlere und untere Muschel linkerseits stark geschwellt. Auf Cocaineinpinselung tritt eine leichte Abschwellung ein. Im mittleren Nasengang ist ein dicker, rahmiger Eiter zu sehen. Nach Entfernung desselben wird nun noch der Blick nach rückwärts durch eine gelbliche graue Masse gehindert. Diese Masse fühlt sich rauh an und zeigt sich verschieblich. Sie reicht vom mittleren bis zum unteren Nasengang etwa hinter der Mitte. Ich suchte dieselbe mit einer gebogenen Sonde nach vorwärts zu bringen; es gelang nicht. Eine profuse Blutung hinderte lange den weiteren Einblick. Ich suchte dann mit gebogener starker Polypenzange die Masse zu zerdrücken. Ein weiteres Eingehen mit der gekrümmten Sonde überzeugte mich, dass das Zerdrücken gelungen war. Ich konnte ein Stückchen nach dem andern hervorholen. Erst zum Schluss folgte das eigentliche Corpus delicti, ein Kirschkern, um den die Ansammlung des Nasensteines erfolgte.

Ich lege die Stücke bei. Diese Stücke dürften etwa $^2/_3$ des ganzen Steines ausmachen, da eine Menge kleinerer Stückchen beim Auswischen mit Watte verloren ging. Vollkommene Heilung.

3. Fall: Elsa M., 26 Jahre alt, giebt an, dass sie seit zwei Tagen entsetzliche Schmerzen im rechten Ohre hätte. Seit drei Jahren seien

Digitized by Google

diese Schmerzen öfters wiedergekehrt, wie wohl sie stets ärztliche Hilfe in Anspruch nahm. Bei der Untersuchung des rechten Gehörgangs zeigte sich eine rundliche rothe Geschwulst, welche fast bis zum Eingange des äusseren Gehörganges reichte. Dieselbe war ringsum abhebbar. Ansatzstelle konnte nicht gefunden werden. Es gelang mir, die Geschwulst in drei Stücken zu entfernen. Als Ansatzstelle zeigte sich eine necrotische Stelle an der hinteren Gehörgangswand, ca. $^1/_2$ cm vom Trommelfelle entfernt. Schon nach Herausnahme des ersten Stückchens floss dicker Eiter ab.

Nach der Operation wurde der Gehörgang mit Kal. hyperm. gut ausgespült. An Stelle des Trommelfelles zeigte sich eine gleichförmig gelbe Masse, kein Gehörknöchelchen war zu sehen. Im Glauben, es handele sich um verkästen Eiter, wollte ich denselben entfernen und war sehr erstaunt, einen Wattepfropf zu finden, welcher jedenfalls für das Entstehen der Granulationsgeschwulst verantwortlich gemacht werden muss.

Bei der Untersuchung des linken Gehörganges fand ich ebenfalls einen stinkenden Wattepfropf am Trommelfelle anliegend. Auf Befragen, wie sie diese Watte hineingebracht, gab sie an, sie hätte früher öfters Stechen in den Ohren gehabt. Ein englischer Arzt habe ihr gerathen, Watte in die Ohren zu stecken und habe ihr zu diesem Zwecke ein kleines Pincettchen gegeben.

H. R. für Uhr = 3 cm, nach Entfernung von Geschwulst und Watte 69 cm.

H. L. für Uhr = 9 cm, nach Entfernung von Geschwulst und Watte 85 cm.

Trommelfelle beiderseits weisslich grau, verdickt, ohne Reflex. Necrotische Stelle im rechten Gehörgang unter Behandlung mit Arg. nitr. in Substanz und Borsäure in drei Wochen geheilt.

Aus der Abtheilung für Ohrenkranke im Allerheil. Hospital zu Breslau: Primärarzt Dr. O. Brieger.

Ueber den „blutenden Polypen der Nasenscheidewand".

Von

Dr. **Kurt Walliczek**, Assistenzarzt.

Seit den Publicationen von Lange, welchem die ersten Beobachtungen zu danken sind, und Schadewaldt, welcher dafür den Namen „blutende Polypen der Nasenscheidewand" einführt, haben sich die Mittheilungen über Blutgeschwülste der Nasenscheidewand erheblich vermehrt. Die Zahl der bisher bekannt gewordenen Fälle ist aber immer noch eine relativ so geringe, dass man in Anbetracht des Umstandes, dass der Aufstellung eines neuen Krankheitsbildes naturgemäss rasch Publicationen analoger Fälle zu folgen pflegen, nicht fehlgeht, wenn man die unter dem Namen „der blutenden Septumpolypen" klinisch zusammengefassten Tumoren der Nasenscheidewand für ein seltenes

Digitized by Google

Vorkommniss hält. So sind an dem umfangreichen Material unserer Poliklinik in den letzten Jahren nur zwei hierher gehörige Fälle beobachtet worden.

Ribary hat neuerdings die Genese dieser Tumoren rein mechanisch in der Weise zu erklären versucht, dass er sie als Folge einer Rhinitis sicca anterior (Siebenmann) auffasst und sich dadurch entstanden denkt, dass unter dem beständigen mechanischen Reiz des Bohrens und Schneuzens die erkrankte Mucosa wuchert und so diese Tumoren erzeugt. Wenn man bedenkt, dass nach der Statistik Ribary's die Erkrankungen an Rhinitis sicca anterior nicht weniger als 10 pCt. aller an der Baseler Poliklinik beobachteten Nasenerkrankungen ausmachten und die Seltenheit der „blutenden Septumpolypen" dagegen hält, so ergeben sich schon daraus a priori Bedenken gegen die Allgemeingiltigkeit einer Erklärung, die allerdings durch die histologischen Befunde bei „blutenden Septumpolypen" wenn auch nicht durchweg, so doch in mehrfacher Hinsicht unterstützt wird.

Die Darstellung der histologischen Befunde oder richtiger ihre Deutung ist in den einzelnen Arbeiten nicht ganz übereinstimmend. Die von Alexander und später von Biehl aufgestellte Forderung, diese Gebilde nach ihrem microscopischen Bau zu trennen und die einheitliche klinische Benennung diesem Prinzip zu opfern, wäre indessen nur unter der Voraussetzung berechtigt, dass principielle Differenzen in der Structur dieser Tumoren beständen. Wir kommen darauf bei der Erörterung des in unseren Fällen erhobenen Befundes noch zurück.

Krankengeschichte.

Frau X, 56 Jahre alt, seit einigen Jahren nicht mehr menstruirt, leidet seit Jahren an linksseitigem heftigen Nasenbluten. Seit einigen Monaten hat sie das Entstehen einer Geschwulst an der Nasenscheidewand durch Fühlen mit dem Finger constatiren können und diese Beobachtung vom Hausarzte bestätigt erhalten. Letzterer überwies die Patientin specialistischer Behandlung. Das rasche Wachsthum und die häufigen profusen Blutungen hatten ihn zur Diagnose Sarcom geführt.

Rhinoscopischer Befund.

Am vorderen unteren Abschnitt der Nasenscheidewand ist linksseitig ein etwa kirschgrosser, dem Septum mit breitem Stiel aufsitzender Tumor sichtbar, der die untere Muschel berührt und bis an den Nasenboden hinabreicht. Sein Aussehen ist dunkelroth, himbeerartig, seine Consistenz hart, auf Cocain keine merkliche Volumensverminderung, auf Sondendruck heftig blutend, so dass die Compressibilität des Tumors nicht zu beurteilen ist.

Die Entfernung der Geschwulst erfolgt in toto mit kalter Schlinge. Es folgte eine profuse Blutung, weshalb die Ansatzstelle cauterisirt wurde.

Nach acht Tagen sah man in der Gegend der Ansatzstelle noch ein leichtes prominentes Polster; daher nochmalige Cauterisation. In der Zwischenzeit fand keine Blutung statt; nach drei Wochen traten wieder Blutungen auf, angeblich ohne jegliche Insulte. Nach fünf Wochen sah man einen erbsengrossen Tumor, der ebenso, wie der erste abgetragen wurde. Während der nächsten zwei Monate folgen zwei heftige Blutungen; nach Ablauf dieser zwei Monate ein Recidiv von Erbsengrösse.

Befund sieben Monate nach der ersten Operation.

Derbe Narbe an der Ursprungstelle des Tumors; in deren Mitte ein

Digitized by Google

etwa hirsekorngrosser Knopf von derber Consistenz, nicht blutend, nicht compressibel.

Zwei Monate darauf derselbe Befund. Kein Recidiv, keine Blutung mehr; keine Athembeschwerden. Seit dieser Zeit ist Patientin geheilt.

Microscopischer Befund.

Die Geschwulst wurde zur microscopischen Untersuchung in toto in Sublimat-Kochsalzlösung gehärtet, in Alcohol nachgehärtet und in Celloidin eingebettet. Die Schnitte wurden durch die Höhe der Geschwulst gelegt, so dass Geschwulstoberfläche und Ansatzstelle fast in allen zu erkennen ist. Gefärbt wurden dieselben mit Alauncarmin, Thionin, Orceïn-Thionin und Triacid; bei einigen wurden die Methoden von Gieson und Weigert (Fibrinfärbung) angewandt.

Bei den mit Alauncarmin gefärbten Schnitten kann man schon macroscopisch zwei verschieden gefärbte Schichten deutlich erkennen, deren Grenze indess stark verschwommen ist. Die oberste, intensiv rothgefärbte Schicht ist von der Schleimhaut und dem darunter liegenden Gewebe gebildet; die untere Schicht ist blassroth resp. gelblichroth und von zahlreichen Hohlräumen durchsetzt. Die Oberfläche der Geschwulst ist uneben, in zahlreiche Falten gelegt, die bald als spitzere, bald als abgeflachtere Papillen emporragen. Die Basis des Tumors ist breit und zeigt keine stielförmige Einschnürung.

Bei schwacher Vergrösserung zeigt sich folgendes Bild:

Die Oberfläche des Tumors wird von einer mehrschichtigen Lage Epithel gebildet, die besonders stark in den Einsenkungen, etwas flacher auf der Höhe der Papillen ist, sich von dem darunter liegenden subepithelialen Gewebe deutlich abhebt und nirgends Abschnürungen zeigt. Die papillomatösen Erhebungen gehen von der subepithelialen Schicht aus und sind vom Epithel wie Finger vom Handschuh bekleidet. Es besitzt also in unserem Falle die Geschwulst läppchenartige, mit Epithel bedeckte Wülste, die sich wie die Seiten eines Buches auseinanderblättern lassen, im Gegensatz zu einem von Freudenthal beschriebenen gleichartigen Tumor, bei welchem zwischen die papillenartigen Erhebungen des subepithelialen Gewebes das Epithel so hineingewachsen war, dass die Geschwulstoberfläche glatt blieb. Die Ansatzstelle ist breit, das Epithel ihrer Umgebung theils durch Druck geschwunden, theils durch die Manipulationen bei der Entfernung der Geschwulst zerstört.

In der subepithelialen Schicht, die übrigens deutlich verbreitert ist, sieht man massenhafte Rundzellenanhäufungen. Diese liegen sowohl diffus über die ganze Schicht ausgesäet, als auch in unregelmässigen Gruppen angeordnet. Bald bilden sie grössere oder kleinere, regellos vertheilte Häufchen, bald sind sie zonen- oder ringartig um hellgefärbte Felder gruppirt, bald durchziehen sie streifenförmig angeordnet das Gewebe. Neben der Rundzelleninfiltration sieht man reichlich extravasirtes Blut, welches in der Mucosa meist diffus zwischen den Zellen erscheint und nur an einigen Stellen das Epithel durchbricht, während es in der Submucosa meist in erweiterten Gefässen oder Gewebslücken eingeschlossen ist. Der bindegewebige Character tritt in der subepithelialen Schicht vollständig in den Hintergrund; es ist mit der schwachen Vergrösserung nichts von fibrillären Strängen oder Faserzügen zu erkennen, da die Rundzelleninfiltration und das ausgetretene Blut das Bild vollständig verdecken. Erst im submucösen Gewebe, das sich übrigens nicht deutlich von der Tunica propria abhebt, sondern unmerklich in diese übergeht, kann man, aber hier sehr deutlich und besonders dort characteristisch ausgeprägt, wo zwischen den bluthaltigen Räumen das Maschenwerk noch breit erhalten ist, Bindegewebszüge hinziehen sehen, zwischen deren Bündeln kleinzellige Infiltrationen, wenn auch spärlicher

Digitized by Google

als in der Propria, neben zahlreichen Pigmentzellen, die von zerfallenen rothen Blutkörperchen herrühren, nachweisbar sind. Traubenförmig gelagerte Drüsenschläuche sind theils im mucösen, theils im submucösen Gewebe sichtbar; überall ist ihr Epithel deutlich erkenntlich, an manchen Stellen scheinen sie cystös erweitert. Ihre Ausführungsgänge, die in der submucösen Schicht fast parallel zur Schleimhaut verlaufen, lassen sich nicht gut bis zur Oberfläche verfolgen; sie sind des Oefteren gerade in der Nähe ihrer Einmündungsstelle quer durchschnitten zu finden, und man könnte sie dort mit ebenso getroffenen Epithelnischen verwechseln, wenn nicht schon allein die Grösse der letztgenannten Hohlräume, die in der subepithelialen Schicht immerhin häufig sind, darauf hinweisen würde, dass es sich hier um andere Gebilde handelt. Gefässe, die in der genannten Schicht spärlicher, in der submucösen so ausserordentlich zahlreich sind, dass sie hier mit den wandungslosen Bluträumen das Bild beherrschen, zeigten meist den Character von Venen. Arterielle Gefässe sind nur sehr spärlich vorhanden; sie zeigen fast durchweg verdickte Wandungen bei nicht erweiterter Lichtung.

Mit der starken Vergrösserung betrachtet, erscheint das Epithel auf der weitaus grössten Partie der Geschwulstoberfläche als mehrfach geschichtetes Cylinderepithel, das an manchen Stellen an Schichtenzahl und auch an Höhe der Zellen abnimmt, so dass es als cubisches und stellenweise als Uebergangsform zum Plattenepithel imponirt. Typisches Plattenepithel ist jedoch an keiner Stelle der Geschwulstoberfläche deutlich nachweisbar. In den Epithelzellen, die besonders schön in den mit Triacid gefärbten Präparaten zu erkennen sind, beobachtet man hier und da Kerntheilungsfiguren. Zwischen den Zellen erblickt man zahlreiche kleine Pigmentzellen — Blutderivate —, die meist in Häufchen zusammenliegen, und spärliche Infiltration mit Rundzellen. Aufgelagert ist der Epithellage eine Schicht glasheller Substanz, die deutlich in den Epithelnischen erkennbar ist und für Schleim gehalten wird. Flimmerhaare sind an keiner Stelle des Epithels mehr zu erkennen, selbst nicht in den im Schnitte quergetroffenen Epithelnischen, in denen sonst das Epithel am schönsten erhalten ist.

Die subepitheliale Schicht, die übrigens unmerklich in die Submucosa übergeht, besteht aus einem zarten Bindegewebsnetz, zwischen dessen Bündeln massenhaft sogenannte epitheloide Zellen, Leucocyten und rothe Blutkörperchen eingesprengt liegen. Die Bindegewebszellen und Fibrillen sind theils von der zelligen Infiltration, theils auch von dem in's Gewebe ergossenen Blute zusammengedrängt oder versprengt, an manchen Stellen überhaupt völlig verdeckt. An anderen Punkten ist wiederum der bindegewebige Character deutlicher ausgesprochen. Man sieht da fibrilläre Stränge nicht nur unter dem Epithel der Oberfläche und der Drüsenschläuche; auch in das submucöse Gewebe erstrecken sich breite Züge, deren Lücken von Blut ausgefüllt sind. Zahlreiche, bald quer, bald längs getroffene Gefässe, die mit einer einfachen Endothelschicht ausgekleidet sind, und deren Lumen fast durchweg Blut enthält, kreuzen in verschiedener Richtung die subepitheliale Schicht und winden sich in zarten Schlingen bis unter das Oberflächenepithel. Fast alle diese Gefässe haben den Character der Capillaren; daneben finden sich aber auch Blutbahnen, deren Wandung nicht deutlich differenzirt werden kann, oder aber, wie man annehmen darf, vielleicht ganz fehlt. Es sind hiermit indess nicht jene, weiter unten eingehender beschriebenen, mit Blut erfüllten Hohlräume gemeint, die sich vorwiegend in dem eigentlichen Gewebe der Geschwulst der Submucosa vorfinden und ebenfalls nicht von endothelbekleideten Wänden eingeschlossen sind, sondern einfach aus erweiterten Bindegewebsspalten, in die sich das Blut ergossen hat, bestehen; es handelt sich hier vielmehr um deutlich ausgeprägte wandungslose capilläre Blutbahnen, wie sie im Granulationsgewebe regelmässig vorkommen.

Digitized by Google

Die Drüsen, die nicht gerade spärlich sind, zeigen einen traubenförmigen Bau und sind von einer einfachen Lage Cylinderepithels ausgekleidet. Die Epithelzellen haben ein gekörntes Protoplasma; ihre Kerne sind randständig. Zwischen den Drüsenschläuchen befindet sich fibrilläres, kernhaltiges Bindegewebe, das in den Gewebslücken mitunter freies Blut enthält, aber auch von Gefässen, Arterien sowohl wie Venen, durchbrochen erscheint. Die grösseren Ausführungsgänge sind von geschichtetem cubischen Epithel ausgekleidet und an ihrer Oberfläche mit Schleim bedeckt.

Die Submucosa besteht in ihrer Hauptmasse aus Bindegewebe, dessen Züge durch Blutbahnen theils zerrissen, theils zusammengedrängt sind. Zwischen die einzelnen Zellen sieht man hier und da Pigmentzellen eingesprengt. Am augenfälligsten sind indess jene bereits oben kurz erwähnten Blutansammlungen in den Bindegewebslücken. An manchen Stellen könnte es scheinen, als ob diese cavernösen Räume aus zerrissenen Capillaren hervorgegangen seien; denn man sieht da noch auf kurze Strecken an der sonst fibrösen Wandung einige versprengte Endothelzellen, deren Herkunft nur von Capillaren gedeutet werden kann. An anderen Stellen wiederum zeigen sich Bilder, welche uns das Entstehen der grossen Bluträume aus zwei oder mehreren benachbarten vermuthen lassen. Wenn man beobachtet, wie das Bindegewebe an einigen Stellen in dicken Strängen zwischen den cavernösen Bluträumen hinzieht, wie diese Stränge sich an anderen Stellen zu feinen Fäden, zu Brücken verjüngen, die aus einem einfachem fibrillären Zuge von Bindegewebszellen bestehen, und wie diese Brücken schliesslich wieder an anderen Stellen durchbrochen sind, so dass sie als mehr weniger lange Bindegewebswälle von der Wand in den gemeinsamen Hohlraum gleichwie Buhnen in einen Flusslauf hineinragen, wenn man solche Bilder sieht, dann wird man mit der Vermuthung, in ihnen die Entstehungsphasen der grösseren Hohlräume aus benachbarten kleineren zu erblicken, nicht zu weit gegangen sein. Schwager hat ähnliche Bilder in einem von ihm beschriebenen Falle gefunden und sich die Entstehung der grösseren Hohlräume aus mehreren benachbarten kleineren so erklärt, dass der zwischen zwei kleineren Bluträumen bestehende Bindegewebsstrang durch den Blutstrom allmählig auseinandergezerrt und die immer schwächer werdende Brücke so lange rareficirt wird, bis sie endlich durchbrochen wird und nur noch durch die in das Lumen vorspringenden Leisten angedeutet bleibt — eine Erklärung, die Alexander nach seinen Befunden für das Zustandekommen grösserer Bluträume ebenfalls annimmt. Neben diesen cavernösen Räumen sind auch wahre Blutgefässe, die meist venöser, seltener arterieller Natur sind, in reichlicher Menge vorhanden. Die Mehrzahl der Gefässe stellen ectasirte Capillaren dar, deren Wandung mitunter verdickt ist. Besonders schön lassen sich die Gefässe von den wandungslosen Bluträumen an den mit Triacid gefärbten Präparaten unterscheiden; da Blut, Endothel und Bindegewebe besondere Farben annehmen, kann man an den Gefässen noch deutlich die einzelnen Schichten differenziren.

Drüsen, deren Bau bereits oben beschrieben worden ist, finden sich ebenfalls im submucösen Stratum, sind hier aber bedeutend spärlicher und nur in den obersten Schichten vorhanden.

Die Deutung des microscopischen Befundes ist nicht ganz einfach. Klar wurde zunächst in negativer Hinsicht, dass es sich um ein Sarcom, an dessen Bestehen klinisch gedacht war, nicht handeln konnte. Die histologische Stellung des Tumors wird am klarsten, wenn man seine Structur mit den Schilderungen vergleicht, die von den Fällen „blutender Septumpolypen“ bisher gegeben worden sind. Dabei zeigt sich nun, dass principielle Verschiedenheiten von den als „blutende Septumpolypen“ beschriebenen Geschwülsten hier nicht bestehen. Das oben

Digitized by Google

entworfene Bild steht vielmehr ganz in Uebereinstimmung mit der Beschreibung, welche sich im Seifert-Kahn'schen Atlas der Histopathologie der Nase über diese Geschwulstform vorfindet, wenngleich die dort gegebene Abbildung die Hauptmerkmale nicht ganz treffend characterisirt. Dass in unserem Falle der Tumor ein papillomatöses Aussehen hat, ist keine Besonderheit; es kommen eben papillomatös aussehende ebenso häufig vor als glatte Tumoren, ebenso wie auch normal an dieser Oertlichkeit deutliche Papillenbildung nichts Ungewöhnliches ist. Auch auf die verschiedene Art des Deckepithels darf man wohl keinen allzugrossen Werth legen. Warum in dem einem Falle Plattenepithel, in anderen cubisches, cylindrisches oder typisches Flimmerepithel vorhanden war, ist wohl einmal von der Localisation der Geschwulst, deren Sitz doch nicht in jedem Falle bis auf den Millimeter gleich ist, und dann wohl hauptsächlich von der Grösse der Geschwulst und äusserer Einwirkung abhängig. Vielleicht kommen hier auch die oben erwähnten Beziehungen zur Rhinitis sicca anterior in Betracht (Ribary).

Die Hauptmerkmale der Geschwulst scheinen: 1) der Reichthum an Blutgefässen und Bluträumen, 2) der bindegewebige und 3) der granulirende Character der Geschwulst zu sein. Alle diese Charactere finden wir bei den bisher beschriebenen blutenden Polypen mehr weniger ausgesprochen. Nach dem Ueberwiegen des einen oder des anderen Gewebes haben daher die Autoren diese Geschwülste bald als Granulome, bald als Fibrome weicher oder harter Art und endlich als Fibroangiome, reine Angiome und Angiocavernome bezeichnet. In unserem Falle präsentirt sich der Tumor als eine vorwiegend aus zartem Bindegewebe bestehende Geschwulst, an welcher man deutlich zwei Schichten unterscheiden kann. In der obersten prävalirt das Granulationsgewebe, während die untere das Bild eines rechten Angioma cavernosum darbietet; man könnte sie also ebenso gut zu den weichen Fibromen, als zu den cavernösen Angiomen rechnen. Am besten wird man sie mit dem Namen Fibro-angioma cavernosum bezeichnen.

Als Angioma cavernosum stellte sich noch ein zweiter, gleichartiger, von Dr. Brieger untersuchter Fall dar, in welchem indessen neben der Bildung zahlreicher, wenn auch weniger grossen Hohlräume vor Allem eine beträchtliche Wucherung der Gefäss-Intima auffiel. In diesem Falle, von dem genaue Daten fehlen, handelte es sich um einen kirschkerngrossen blutenden Tumor des knorpeligen Septums bei einer Anfang der dreissiger Jahre stehenden Frau.

Vergleicht man die bisher publicirten Befunde untereinander, so gewinnt man doch den Eindruck, dass erhebliche principielle Differenzen in der Structur dieser Tumoren nicht bestehen. Es liegt nahe, gemäss der hauptsächlichen Zusammensetzung aus Gefässen, sie den Angiomen zuzuzählen. Man wird sich aber andererseits Angesichts solcher Befunde, wie in dem von mir geschilderten Falle, in dem der entzündliche Character der Neubildung so stark hervortrat, doch dem Eindruck nicht verschliessen können, dass es sich im Grunde doch vielleicht um eine chronisch entzündliche Wucherung der Schleimhaut handelt, bei welcher, entsprechend dem Gefässreichthum dieser Gegend, die Gefässneubildung im Vordergrunde steht und die Entstehung

Digitized by Google

grosser Bluträume vielleicht auf Druckwirkung durch Stauung im Wege der narbigen Umwandlung des Granulationsgewebes zu beziehen ist. Dann würde auch die Auffassung Ribary's eine Stütze finden und eine einheitliche genetische Basis für die Deutung dieser Geschwülste gefunden werden.

Denn darauf, dass sie trotz histologischer Differenzen principiell zusammengehören, deutet schon die Uebereinstimmung des klinischen Bildes in den bisher bekannt gewordenen Fällen hin — eine Uebereinstimmung, die so vollständig ist, dass Schadewaldt mit Recht von diesen Zuständen gesagt hat: wer diese Tumoren nur einmal beobachtet habe, werde sie immer sofort wiedererkennen. Typisch ist vor Allem ihre Localisation am vorderen unteren Abschnitt des knorpeligen Septums. Wenn auch neue Untersuchungen (vgl. Mihalkowicz) gegen die Richtigkeit der Angabe Kiesselbach's, welcher der Schleimhaut dieses Bezirks wegen der hier nachgewiesenen Gefässvertheilung den Character des Schwellgewebes beilegen wollte, sprechen, soviel steht jedenfalls fest, dass diese Localität einerseits Insulten besonders ausgesetzt ist, andererseits durch Reichhaltigkeit und Anordnung der Gefässe eine gewisse Disposition zur Entstehung auch gefässreicher Granulationsgewebsmassen begründet. Gegen die rein traumatische Aetiologie spricht allerdings der Umstand, dass mechanische Insulte, noch so lange und intensiv zur Einwirkung gebracht, an sich nicht immer zur Bildung solcher Tumoren führen, dass vielmehr gerade bei Kindern, die doch gewiss, zumal bei Eczemen des Naseneinganges, diese Stelle häufig insultiren, niemals blutende Septumpolypen beobachtet worden sind. Ob hier die Rhinitis sicca anterior eine ätiologisch bedeutsame Rolle spielt, müssen weitere Untersuchungen ergeben.

Auch an einen Zusammenhang mit vicariirender Menstruation hat man für manche dieser Fälle gedacht. Zur Annahme eines solchen Entstehungsmodus wurde man durch die Thatsache verleitet, dass die genannte Geschwulst in den zuerst beobachteten Fällen vorwiegend bei jugendlichen weiblichen Individuen gefunden wurde. Die dann folgenden Publicationen haben aber gezeigt, dass blutende Polypen der Nasenscheidewand eben so gut bei Männern, wie bei Personen weiblichen Geschlechts vorkommen und dass sie auch durchaus nicht an eine bestimmte Alterscategorie gebunden sind. Es sind freilich, wie bereits erwähnt wurde, bei Kindern bis zu den Pubertätsjahren solche Polypen der Nasenscheidewand bisher noch nicht beobachtet worden und es scheint demnach, als ob der Pubertät doch eine gewisse Bedeutung für das Zustandekommen dieser Neubildung zukomme. Ueber diese Altersstufe hinaus lässt sich aber nur noch eine gewisse Bevorzugung der jugendlichen Personen feststellen, ohne dass ihr Entstehen in den späteren Jahren deshalb gerade zu den Seltenheiten gehört.

Characteristisch ist ferner die Thatsache, dass der blutende Septum-Polyp bisher nur einseitig beobachtet wurde, wobei die linke Seite besonders bevorzugt zu sein scheint. Er sitzt dem Septum gewöhnlich gestielt auf, doch ist die Ansatzstelle mitunter so breit, dass man, wie in unserem Falle, von einem eigentlichen Stiel nicht recht reden kann. Seine Grösse variirt stark; sie wechselt von der einer kleinen Erbse bis zu der einer Pflaume resp. eines Taubeneies. Diese Differenz

Digitized by Google

in der Grösse der Tumoren hängt vielleicht mit der Dauer ihres Bestehens zusammen und findet ihre Erklärung in dem excessiven Wachsthum dieser Geschwülste. Schadewaldt spricht treffend von explosivem Wachsthum, und übereinstimmend mit ihm weisen fast alle Autoren auf das rasche Wachsthum dieser Geschwulst hin, welche, kaum merklich beginnend, durch die rapid zunehmende Obstruction der Luftwege Patienten und Aerzten oft den Verdacht aufdrängt, es handele sich um einen malignen Tumor. Die Consistenz der Geschwulst ist variabel. Lange erwähnt z. B. einen Tumor von solcher Morschheit, dass die Extraction mit der Schlinge unmöglich war und zum scharfen Löffel gegriffen werden musste. Von anderen Autoren sind weiche, compressible, selbst erectile blutende Polypen des Septums beschrieben worden; doch scheint eine fleischähnliche, harte Consistenz vorwiegend zu sein. — Seine Reaction auf Cocain ist nicht regelmässig geprüft worden; nur Scheier fand, dass ein Tumor von der Grösse eines Taubeneies auf Cocainisirung bis zu Bohnengrösse zusammenfiel. In unseren Fällen konnte man eine derartige Wirkung des Cocains nicht constatiren. Die Form der Geschwulst ist zumeist von ihrer Grösse beeinflusst; während die kleineren fast alle eine kugelartige Gestalt haben, besitzen die grösseren Geschwülste durch den Druck der Seitenwände ein ovaläres, scheibenartiges oder pilzförmiges Aussehen. Ihre Oberfläche ist bald glatt, bald himbeerartig papillomatös aussehend. Die Farbe der Geschwulst ist wohl nach dem Ueberwiegen arterieller oder venöser Gefässe bald ein helleres, bald ein dunkleres Roth. Heymann erwähnt einen besonders interessanten Fall, bei dem infolge des blauschwarzen und missfarbenen Aussehens der Geschwulst zuerst die Vorstellung eines malignen Tumors erzeugt wurde.

Die Behandlung besteht in der radicalen Entfernung der Geschwulst, welche wohl am bequemsten mit heisser Schlinge vorgenommen wird. Die Abtragung mit kalter Schlinge hat kein Bedenken. Die Blutung, die auch in unseren Fällen danach sehr stark war, wird durch Anwendung des Galvanocauters, der zur Erzielung einer straffen Narbe und zur Verhütung von Recidiven in jedem Falle empfehlenswerth ist, leicht gestillt. Freilich stellt sich in solchen narbigen Stellen des Septums, die das Plattenepithel des häutigen Septums rasch überwuchert, später derjenige Zustand ein, den uns Siebenmann als Rhinitis sicca anterior kennen gelehrt hat. Recidive dieses Tumors sind zwar auch in Fällen beobachtet worden, in welchen nicht die Spur eines Stumpfes zurückgeblieben ist; zu den fast regelmässigen Vorkommnissen gehört es aber, dass ein stehengebliebener Stielrest wieder zu einer neuen Geschwulst auswächst. Nur eine vollständige Verödung des Tumors durch mehrmaliges Abtragen und Cauterisiren führt dann endlich, wie in unserem ersten Falle, zur endgiltigen Heilung.

Vielleicht würde es sich auch empfehlen, bei Personen, die eine Blutung fürchten, nach dem Vorgange von Strazza zur electrolytischen Behandlung seine Zuflucht zu nehmen. Strazza empfiehlt die unipolare Methode und verwendet, um beim Einstich der Nadel eine starke Blutung zu vermeiden, ausschliesslich die positive Electrode, von der er eine coagulirende Wirkung erwartet. Er hat bei dieser Methode nach vier Sitzungen, deren jede nicht länger als 10 Minuten dauerte und bei

Digitized by Google

welcher eine Stromstärke von 12 Milliampère nicht überschritten wurde, vollständige Heilung gesehen, ohne dass jemals Recidive auftraten. Allerdings ist diese Methode nicht schmerzlos; auch uns stehen ungünstige Erfahrungen, nach denen oft unerträgliche Schmerzen, besonders nach den Zähnen irradiirt, der Anwendung der Electrolyse in dieser Gegend sich anschlossen, zur Verfügung, die uns nahelegen, die Anwendung dieser Methode für die Abtragung der genannten Tumoren, für die sie in den meisten Fällen entbehrlich sein dürfte, zu widerrathen.

Was die Recidive anlangt, so verdient noch hervorgehoben zu werden, dass sie, ebenso wie die primären Geschwülste, vollständig gutartiger Natur sind. In der gesammten Literatur ist nur ein einziger Fall bekannt, der Anfangs als Angiom diagnostirt wurde, später recidivirte und sarcomatös entartete (Roë). Es ist sehr wahrscheinlich, dass hier von vornherein ein Sarcom vorlag, dessen Vorhandensein histologisch auszuschliessen oft nicht sicher möglich ist. Auf die Schwierigkeit dieser differentiellen Diagnose kommen wir noch zurück. In allen anderen Fällen, in denen Recidive auftraten, zeigten sie denselben Bau, wie die erst entfernten Tumoren, und wurden, auch wenn sie des Oefteren recidivirten, doch endlich durch eine entsprechende Therapie zur Heilung gebracht.

Die Differentialdiagnose dieser Tumoren gegenüber malignen Geschwülsten des Septums ist meist schon klinisch leicht zu stellen. Die relative Symptomlosigkeit der blutenden Polypen, die einzig durch periodische Blutungen sich manifestiren können, das Fehlen jeder Tendenz zu flächenhafter Ausbreitung, die Abwesenheit secundärer Drüsenschwellungen lassen diese Form von malignen Tumoren, die auch hier sich localisiren können, meist leicht abgrenzen. Ernährungsstörungen — Cachexie — selbst schwerer Art werden auch bei Septum-Polypen in Form schwerer Anämien, deren Entstehung nach den oft profusen Blutungen nicht verwunderlich ist, beobachtet und geben dann mitunter Veranlassung zu Trugschlüssn.

Leicht möglich war ein solcher Trugschluss im folgenden Falle, in dem bei einer etwa 50jährigen Frau ein Tumor der Nasenscheidewand, allerdings in etwas grösserer Ausdehnung, als man bei Septumpolypen zu sehen pflegt, beobachtet wurde. Auch hier bestanden Erscheinungen, wie sie den gutartigen Geschwülsten dieser Localität zugeschrieben werden: es bestand die Tendenz zu Blutungen, deren Consequenz ein schwerer cachectischer Zustand war; ausserdem nur Verlegung der betreffenden — linken — Nasenseite; es fehlte jeder Zerfall im Bereich des Tumors, daher auch jede Naseneiterung, und zur Zeit des Eintritts in die Beobachtung auch jede Infiltration zugehöriger Drüsenbezirke. Die histologische Untersuchung liess an ein Sarcom denken; das Vorhandensein massenhafter Gefässe in der Geschwulst legte die Deutung als Angiosarcom nahe. Die Schwierigkeit, aus dem histologischen Befunde allein, welcher beim Septumpolypen eine Verwechselung mit Sarcomen geradezu begünstigen kann, auf die Natur der Neubildung zu schliessen, wurde in diesem Fall noch dadurch erhöht, dass trotz mehrmaliger, schliesslich über einen grossen Bezirk des Septums ausgedehnter Recidive, welche immer mit scharfem Löffel

Digitized by Google

und Thermocauter behandelt wurden, doch Heilung eintrat. Zwei Jahre später kam Patientin mit einem colossalen exulcerirten Lymphdrüsentumor, der die ganze linke Halsseite einnahm und bis an das Ohr reichte, wieder in Beobachtung. Bei der Obduction zeigte sich in der Nase vollständige und definitive Heilung, die durch Untersuchung der excidirten Septumschleimhaut auch histologisch erhärtet wurde. Nach der Abtragung aller Recidive schien hier der Tumor definitiv geheilt. Bei der ungünstigen Prognose, welche den Sarcomen der Nase im Allgemeinen zukommt, lag es demnach eine Zeit lang nahe, die anfänglich gestellte Diagnose für irrthümlich zu halten und an eine gutartige Geschwulstform, die auch histologisch ähnliche Bilder liefern kann, zu denken. Der Verlauf des Falles beweist aber, wie vorsichtig man in der Beurtheilung solcher Fälle immerhin sein muss.

Eine andere Erkrankung, die, ebenfalls hier localisirt, gleichartige Erscheinungen wie der blutende Polyp hervorrufen kann, ist der Lupus der Schleimhaut, besonders wenn er, was durchaus nicht zu den Seltenheiten gehört, primär am Septum in Geschwulstform auftritt. Simonin spricht geradezu von einem Lupus pseudopolyposus und weist nicht mit Unrecht darauf hin, dass es nach seinen Erfahrungen sehr schwer, ja oft unmöglich ist, diese Form klinisch von Polypen zu unterscheiden; erst das microscopische Bild ermöglicht die Erkenntniss der Erkrankung. In den meisten Fällen von Lupus wird zweifellos die Erkrankung der Haut der Nase und der benachbarten Gesichtspartien einen Fingerzeig zur Diagnose geben; Irrthümer sind aber auch dann nicht ganz ausgeschlossen. In unserer Poliklinik wurde ein Fall beobachtet, in dem neben einem flachen, auf die Haut der Oberlippe übergreifenden Geschwür des Nasenbodens das typische Bild des Septumpolypen bestand. Histologisch war in den excidirten Stücken nur Granulationsgewebe nachweisbar. Auf Tuberculin entstand eine deutliche locale Reaction. Erst nach langer Zeit ermöglichte der Nachweis neuer lupöser Infiltrate in der Haut die Diagnose.

Die übrigen krankhaften Processe, die an dieser Stelle der Nasenscheidewand vorzukommen pflegen, unterscheiden sich so sehr von dem blutenden Polypen des Septums, dass sie für die differentielle Diagnose ausser Betracht bleiben können.

Fassen wir zum Schlusse noch einmal die Hauptmerkmale dieser ebenso interessanten wie seltenen Geschwulst der Nasenscheidewand kurz zusammen, so verdient Folgendes besonders hervorgehoben zu werden:

1) Der sogenannte „blutende Septumpolyp“ ist ein gutartiger Tumor, der zur Gruppe der gefässreichen Bindegewebsgeschwülste gehört;

2) seine Aetiologie ist noch zweifelhaft; doch ist die Annahme, dass er einer in Folge andauernder mechanischer Reize entstandenen chronischen Entzündung seine Entstehung verdankt, plausibel;

3) er ist nicht, wie man früher anzunehmen geneigt war, an eine bestimmte Altersstufe gebunden, wenngleich er jugendliche Personen und das weibliche Geschlecht zu bevorzugen scheint;

4) die Diagnose scheint in den meisten Fällen keine Schwierigkeiten zu bereiten. Doch können sarcomatöse und besonders lupöse Geschwülste der Nasenscheidewand ganz ähnliche Bilder vortäuschen,

Digitized by Google

so dass diese letztgenannten Tumoren differentialdiagnostisch jedenfalls immer mit berücksichtigt werden müssen.

Literatur.

1) Alexander: Bemerkungen zur Anatomie des blutenden Septumpolypen. Arch. f. Laryngologie, Bd. I, H. 3.
2) Biehl: Zur Pathologie der blutenden Septumpolypen. Monatsschrift f. Ohrenheilkunde 1895, S. 185.
3) Chiari: Ueber Tuberculome der Nasenschleimhaut. Arch. f. Laryngologie, Bd. I, S. 121.
4) Cobb: A case of angioma of the nasal septum. Handbook of the First. Pan. Americ. Medic.-Congr., Washington 1893.
5) Freudenthal: The so-called bleeding polypus of the nasal septum. Annal. of ophthalm. andotolog. 1895.
6) Gerber: Die Beziehungen der Nase und ihrer Nebenräume zum übrigen Organismus. Academische Antrittsvorlesung 1896.
7) Hajek: Die Tuberculose der Nasenschleimhaut, 1889.
8) Heymann: Zur Lehre von den blutenden Geschwülsten der Nasenscheidewand. Arch. f. Laryngologie, Bd. I, H. 3.
9) Hopmann: Die papillären Geschwülste der Nasenschleimhaut. Virchow's Archiv, Bd. 93.
10) Jarvis: Vascular tumors of the nasal passages etc. Referirt: Internat. Centralbl. f. Laryngologie, Bd. V, pag. 378.
11) Jurasz: Die Krankheiten der oberen Luftwege.
12) Kiesselbach: Ueber Nasenbluten. Tagebl. der 58. Versamml. deutsch. Naturforscher u. Aerzte in Strassburg 1885.
13) Koschier: Ueber Nasentuberculose. Wiener klinische Wochenschrift 1895, No. 36.
14) Lange: Ueber einen selteneren Fall von Septumpolypen mit einigen klinischen Bemerkungen über die Polypen der Nasenscheidewand. Wiener med. Presse 1892, No. 52.
15) Lubliner: Der blutende Polyp der Nasenscheidewand. Medycyna 1895, No. 3. Referirt: Internat. Centralbl. f. Laryngologie, 11. Jahrg.
16) Makenzie: Die Krankheiten des Halses und der Nase. Uebersetzt von Semon.
17) Mihalkowicz: Anatomie der Nase. Handbuch der Laryngologie.
18) Natier: Polypen der Nasenscheidewand. Annales de la Policlinique de Paris, Mai 1893.
19) Noquet: Un cas de tumeur fibrocartilagineuse, celluleuse et télangiectasique de la cloison. Annales des maladies de l'oreille etc. 1896, Tome XXII, No. X, pag. 329.
20) Roë: Internat. Centralbl. f. Laryngologie, Bd. II, pag. 286.
21) Rethi: Die Blutungen der oberen Luftwege etc. Sammlung zwangloser Abhandlungen aus dem Gebiete der Nase etc.
22) Rethi: Blutender Polyp der Nasenscheidewand. Wiener med. Presse 1894, No. 46.
23) Ribary: Klinisch-anatomische Beiträge zur Rhinitis sicca anterior. Arch. f. Laryngologie, Bd. IV, H. 3.
24) Riketts: Internat. Centralbl. f. Laryngologie, Bd. VIII, pag. 281.
25) Schäffer: Deutsche med. Wochenschrift 1887.
26) Schadewaldt: Der blutende Polyp der Nasenscheidewand. Arch. für Laryngologie, Bd. I, H. 3.
27) Schech: Die Krankheiten der Mundhöhle, des Rachens und der Nase.
28) Scheier: Beitrag zu den blutenden Polypen der Nasenscheidewand. Arch. f. Laryngologie, Bd. I, H. 3.

Digitized by Google

29) Schwager: Ueber cavernöse Angiome der Nasenschleimhaut. Arch. f. Laryngologie, Bd. I, H. 3.
30) Seifert-Kahn: Atlas der Histopathologie der Nase etc. 1895.
31) Siebenmann: Jahresbericht der oto-laryng. Poliklinik. Basel 1890.
32) Simonin: Contribution à l'étude du lupus pseudo-polypeuse des fosses nasales. Revue de laryng. 1895, No. 17.
33) Strazza: „Contributo alla Casuistica del tumori del Setto nasale." Bollettino delle Malattie dell'orechio, della gola et del nasa. Anno XIII, No. 3.
34) Virchow: Die krankhaften Geschwülste, Bd. I u. II.
35) Voltolini: Die Krankheiten der Nase und des Nasenrachenraumes.
36) Zuckerkandl: Normale und pathologische Anatomie der Nasenhöhle, 1892, Bd. I u. II.

Oesterreichische otologische Gesellschaft.

Sitzungsbericht vom 9. März 1897.

Vorsitzender: Prof. Politzer.
Schriftführer: Doc. Dr. Bing.

Dr. Ferdinand Alt demonstrirt einen 57jährigen Tagelöhner, der vor zwei Monaten mit acuter eitriger Mittelohrentzündung (beiderseits) erkrankte, zu der sich nach einem Monate eine Ostitis des linken Warzenfortsatzes und ein Senkungsabscess an der linken Halsseite gesellte. Der Kranke schleppte sich mit seinem Zustande wochenlang herum, bis er endlich vor vier Tagen die Klinik Gruber aufsuchte. Bei der Aufnahme war der Patient hochgradig verfallen, subicterisch, Temp. 39,3, Puls 120, Befund der inneren Organe normal, seitens der Hirnnerven keine Störung. Gehörgang rechts weit, das Trommelfell leicht geröthet, radiäre Gefässinjection deutlich sichtbar. Gehörgang links durch Hereinragen der hinteren oberen Wand verengert, keine Otorrhoe, das Trommelfell geröthet, geschwellt, nicht perforirt, Details nicht erkennbar. Die Weichtheile über dem Warzenfortsatze geschwellt, geröthet, prall, sehr druckschmerzhaft. Die Schwellung reicht nach hinten gegen das Hinterhaupt bis zur Medianlinie und nach abwärts bis zur Mitte der linken Halsseite. Die Functionsprüfung des Gehörorgans muss wegen des Verfallenseins des Kranken unterbleiben. Im Laufe des Nachmittags stieg die Temperatur auf 40,3, ein $^1/_4$stündiger Schüttelfrost stellte sich ein, weshalb Alt sogleich die Operation vornahm. Der Operationsgang war folgender: Freilegung des Warzenfortsatzes, an der Spitze desselben eine linsengrosse Fistelöffnung, Erweiterung derselben, schichtweise Abmeisselung des Proc. mastoid., Eröffnung des Antrum. Ausräumung der gebildeten, von eingeschmolzenen Knochen und Granulationen erfüllten Höhle, bis man allseits auf gesunden Knochen steht. 7 cm langer Schnitt vom unteren Pole der Trepanationswunde nach hinten unten durch die eitrig infiltrirten Weichtheile. Bei Druck an der vorderen Halsseite entleert sich unmittelbar hinter der Spitze des Warzenfortsatzes übelriechender Eiter, etwa in der Menge von zwei Esslöffeln. Durch Stumpfpräpariren in die Tiefe wird die Stelle, wo der Eiter hervorquillt, auf Daumendicke

Digitized by Google

erweitert. Der eingeführte Finger tastet in der Tiefe die Querfortsätze der Halswirbel. Reinigung der Wundhöhle. Verband.

Der Kranke ist seit der Operation fieberfrei und bei gutem Befinden.

Discussion:

Prof. Gruber macht darauf aufmerksam, dass derartige Senkungsabscesse am Halse in der Regel sehr gut heilen, wenn man mit der nöthigen chirurgischen Sachkenntniss die Behandlung leitet. Er erzählt von einem Patienten, den er im Sanatorium Löw in Behandlung hatte und bei dem ein Abscess, der auch so tief war, dass man die Wirbelsäule in der Tiefe betasten konnte, und welcher die ganze seitliche Halsgegend einnahm, trotzdem der Kranke anfänglich heftig fieberte und sehr schwach war, in verhältnissmässig sehr kurzer Zeit zur Heilung kam. Es handelt sich immer nur darum, über den Process gut orientirt zu sein und die Lehren der Chirurgie mit Sachkenntniss zu verwerthen.

Prof. Politzer erwähnt eines Falles, in welchem er zur Eitersenkung an der vorderen Wand der Wirbelsäule gekommen war und weiter zur Luxation eines Wirbels mit letalem Ausgange.

Prof. Politzer: Ueber Exsudation in der Trommelhöhle bei mechanischer Compression der Tuba Eustachii.

P. demonstrirt das Ohrpräparat eines Individuums, bei dem ein Carcinom des weichen Gaumens, auf die Schädelbasis und das Schädelinnere übergreifend, die Ohrtrompete allseitig überwucherte und den Tubencanal vollständig comprimirte. Infolge dieser Compression kam es zu einer schleimigen Exsudation in der Trommelhöhle, welche vollständig von einer zähen, visciden, transparenten Exsudatmasse erfüllt war. P. weist darauf hin, dass Hörstörungen bei malignen Neubildungen an der Schädelbasis öfter vorkommen, wegen der Schwere der Localerkrankung jedoch meist übersehen werden. In vier von P. beobachteten und post mortem histologisch genau untersuchten Fällen waren in Folge der Compression des Tubencanals durch die Neubildung die Erscheinungen des Tubenverschlusses: Retraction des Trommelfells, seröse Ansammlung in der Trommelhöhle und bedeutende Hörstörung, auffällig ausgeprägt. Mikroskopische Durchschnitte durch die Ohrtrompete ergaben die interessante Thatsache, dass die die Neubildung constituirenden, epithelialen Zapfen, Nester und Cancroidkugeln wohl bis hart an den Tubenknorpel reichten, ohne jedoch in die Knorpelsubstanz selbst einzudringen.

Demonstration:

Dr. D. Kaufmann: 1) Symmetrische angeborene Missbildung an beiden Ohrmuscheln.

Ein 17jähriger Mann, mit einer Narbe am rechten Trommelfell nach abgelaufener Mittelohreiterung, sonst vollkommen normal entwickelt, zeigt an beiden Ohrmuscheln, symmetrisch, in der Furche zwischen aufsteigendem Helixschenkel und unterem Schenkel des Anthelix einen querovalen, $2^1/_2$ mm breiten, 2 mm langen, bis 7 mm vertieften, scharfrandigen Defect, der wahrscheinlich zurückzuführen sein dürfte auf eine Hemmungsmissbildung bei der embryonalen Entwicklung der Ohrmuschel.

Digitized by Google

2) Präparate zweier an Pyaemia ex otitide Verstorbener.

a. Pyaemia ex osteophlebitide: Ein 43jähriger Mann, wegen einer seit mehreren Monaten bestehenden Otitis media suppurativa zeitweise ambulatorisch an der Klinik Politzer behandelt, erkrankte Anfangs September vorigen Jahres unter Schüttelfrost, Fieber, Schmerzen im rechten Ohr, kam aber erst Mitte September an die Klinik, mit hohem Fieber, Icterus, keine Metastasen in den inneren Organen nachweisbar. Ohrbefund: Rechts Gehörgang weit, mit Eiter gefüllt, Trommelfell vorne unten perforirt, Warzenfortsatz äusserlich normal, unterhalb der Spitze druckempfindlich. Bei der Operation zeigte sich der Knochen weicher, an mehreren Stellen mit Eiter gefüllte kleine Knochenvenen, im Sinus flüssiges Blut; Punction desselben; im Blutpräparat reichlich Streptococcen. In Uebereinstimmung mit den von Brieger ausgeführten Ansichten wird von der Unterbindung der Vena jugularis Abstand genommen. Drei Tage nach der Operation Exitus. Bei der Obduction zeigten sich analog den von Körner hervorgehobenen Symptomen der Pyaemia in Folge von Osteophlebitis metastatische Abscesse in den Muskeln (rechter Oberschenkel), dagegen Fehlen von Lungenabscessen.

b. Pyaemia e thrombophlebitide sinus transversus: Ein 14jähriges Mädchen, das seit Jahren an chronischer Otorrhoe leidet, erkrankte Ende September unter Schüttelfrösten und schweren Allgemeinerscheinungen, wurde deshalb auf eine interne Spitalsabtheilung aufgenommen. Ohrbefund rechts: Gehörgang mit dickflüssigem, höchst übelriechendem Eiter gefüllt, im knöchernen Antheile verengt, Mittelohrgebilde nicht sichtbar. Weichtheile des Warzenfortsatzes äusserlich normal. Bei der Radicaloperation zeigt sich der Warzenfortsatz sclerosirt, im Antrum, Attik und Mittelohr übelriechende Eitermassen und Cholesteatom, Gehörknöchelchen nicht auffindbar, Sinuswand missfarbig verdickt, der Sinus ausgefüllt von einem adhärenten Thrombus. In den nächsten Tagen hohes Fieber, ohne Schüttelfroste, sechs Tage nachher Exitus letalis. Obductionsdiagnose: Pyaemia e thrombophlebitide ichorosa sinus sigmoidei dextr. post otitidem mediam suppurat. chron. dextr. c. abscess. multiplicibus pulmon. utriusque et pleuritide purulenta sinistr.... Degeneratio parenchymatosa viscerum .. Oedema cerebri.

Prof. Gruber demonstrirt die folgenden Fälle:

1) Ein seltener Fall von Epitheliom im äusseren Gehörgange.

Ein 63 Jahre alter, schwächlich gebauter und mässig genährter Mann kam im December 1896 auf die Klinik Gruber's, um gegen Schwerhörigkeit am linken Ohr Hilfe zu suchen. Es wurde im Mittelohr Catarrh constatirt und durch Luftdouche geheilt. Bei dieser Gelegenheit entdeckte man im knorpligen Theil des rechten äusseren Gehörganges ein zuckererbsengrosses, warzenartiges Gebilde, das den Kranken nicht weiter genirte, und von dessen Anwesenheit er bis dahin gar keine Kenntnis hatte. Wir empfahlen die Abtragung des Gebildes, wovon der Kranke nichts wissen wollte.

Am 9. März d. J. erschien er wieder und dieses Mal wegen des Leidens an seinem rechten Ohr. Das früher erwähnte warzenartige

Digitized by Google

Gebilde ist in den letzten Wochen so bedeutend herangewachsen, dass es nunmehr die Grösse einer grossen Haselnuss erreichte und den äusseren Gehörgang vollkommen abschliesst. Es erscheint als kugelige Geschwulst, welche mit ziemlich breiter Basis an der vorderen Wand des Gehörganges inserirt und mit dunkelbraun verfärbter Cutis, welche an ihrer Oberfläche flache Einkerbungen zeigt, überzogen ist. Bei Berührung ist das Gebilde nicht schmerzhaft, doch giebt der Kranke an, dass er seit letzterer Zeit periodisch Schmerzen in der kranken Ohrgegend empfindet.

In der Fossa mastoideo-mandibularis ist eine Lymphdrüse merklich angeschwollen, sonst ist in der Umgebung des Ohres nichts Abnormes nachzuweisen. Die Untersuchung des Trommelfells ist, da der Gehörgang ganz verlegt ist, nicht möglich, doch dürften weder am Trommelfell noch in den tieferen Ohrgebilden nennenswerthe krankhafte Veränderungen obwalten, da das Hörvermögen nicht bedeutend gestört ist und auch sonstige subjective Symptome fehlen.

Mit Rücksicht auf das schnelle Wachsthum der Geschwulst in den letzten Wochen und in Anbetracht der Schmerzhaftigkeit und der Drüsenanschwellung in der Nähe des Gehörganges wurde die Diagnose auf Epitheliom gestellt und dem Kranken die operative Entfernung empfohlen.

Discussion:

Dr. Bing erwähnt, dass er in einem Artikel: „Ueber Warzen und Papillombildung im Gehörgang" ein gutartiges Papillom geschildert, das sich an der unteren Gehörgangswand gebildet, ungefähr $1^1/_2$ cm lang, 1 cm breit und etwa 3 mm hoch, ziemlich braun pigmentirt und eigenthümlich zerklüftet war und sich weich anfühlte. Nach dessen chirurgischer Entfernung benarbte sich die Wundfläche bald.

2) Seltene Lipombildung an der Ohrmuschel.

Am mittleren Drittel der Fossa navicularis, diese und den angrenzenden Anthelix einbeziehend, hat sich eine Neubildung an der rechten Ohrmuschel eines jungen Mädchens entwickelt, welche den Knorpel der Muschel durchbohrte und nunmehr an beiden Flächen als kugelige Geschwulst erscheint, welche an ihrer Basis an jeder Muschelfläche ungefähr 2 cm und in ihrer Höhe 1,3 cm misst. Die Geschwulst ist an beiden Flächen von normaler Cutis überzogen, wuchs im Verlauf von Jahren auf diese Grösse heran, ist teigig anzufühlen und zeigt sich an dem Theile, welcher an der hinteren Muschelfläche gesehen wird, etwas gelappt. Es wurde Lipoma auriculae diagnosticirt. Die operative Entfernung desselben wird nicht zugestanden. Eine nach der Natur gefertigte Moulage, welche der Vortragende vorweist, versinnlicht das beschriebene Krankheitsbild.

3) Wallnussgrosse Cyste mit serösem Inhalt in der Gegend der Pharyngealmündung der Tuba Eustachii dextra.

Ein 49jähriger tuberculöser Mann beklagte sich über Schwerhörigkeit und subjective Hörempfindungen am rechten Ohre. Die Untersuchung ergab mässige Einziehung des sonst normalen Trommelfells und ziemlich starke Schwellung der Rachenschleimhaut, besonders rechterseits, bei blasser Färbung derselben.

Digitized by Google

Weder beim Valsalva'schen Versuche noch beim Politzer'schen oder bei dem von Gruber angegebenen Verfahren, auch nicht bei Neigung des Kopfes nach der entgegengesetzten Schulter hin, konnte Luft in die rechte Tuba gepresst werden, während sie bei allen diesen Proceduren mit der grössten Leichtigkeit in's linke Ohr einströmte. Beim Catheterisiren der rechten Tuba Eust. stiess man gleich hinter der rechtsseitigen Choane auf eine weiche, elastische Geschwulst, welche die ganze rechte Pharynxhälfte ausfüllte und ein Drehen des Catheters, um mit dem Schnabelende in die Tuba zu gelangen, unmöglich machte. Beim Versuche, von der linken Nasenhöhle aus den Catheter in die rechte Tuba zu bringen, konnte man wohl den Catheter gegen die rechte Seite hindrehen, es gelang aber in keiner Weise, Luft durch die rechte Tuba einzublasen. Da die Rhinoscopia posterior nicht ausgeführt werden konnte, unternahm der Vortragende die dactile Untersuchung und entdeckte auch mit dem Finger die weich anzufühlende, hochgradig elastische Geschwulst. Vom Knorpelwulst der Eust. Röhre konnte mit dem Finger keine Spur entdeckt werden. Da nicht angenommen werden kann, dass eine hochgradige catarrhalische Schwellung streng auf einen Theil des Rachens beschränkt bleibt, die Symptome, welche einem retropharyngealen Abscesse zukommen, ganz fehlten, ebenso eine bösartige Neubildung ausgeschlossen werden konnte, nahmen wir an, dass es sich entweder um ein vorübergehendes Oedem der Schleimhaut handelt, oder dass wir es mit einer gutartigen Neubildung zu thun haben. Es wurde dem Kranken ein mässig adstringirendes Gurgelwasser ordinirt, und die weitere Beobachtung sollte für die später folgende Therapie die Directive geben. Schon am zweiten Tage nach der Untersuchung erlag der Kranke seinem Hauptleiden. An dem nun demonstrirten rechten Schläfebein sieht man das Trommelfell wie oben beschrieben. In der Gegend der Pharyngealmündung der Tuba Eust. findet sich eine wallnussgrosse Cyste mit dünnem Balge und sehr flüssigem Inhalte. Die Cyste nimmt die ganze Rosenmüller'sche Grube ein und setzt sich unter der Tuba gegen die vordere Wand derselben fort. Sie ragte bis nahe zur Mittellinie des Pharynx und verschloss nach vorn hin einen grossen Teil der rechten Choane. Die Pharyngealmündung der Tuba ist durch das Neugebilde auch noch an dem Spirituspräparate fast ganz abgeschlossen, wodurch die Erscheinungen am Lebenden hinreichend erklärt sind.

4) Cyste im äusseren Gehörgange.

Bei dieser Gelegenheit berichtet Gruber über einen im Monate Juli v. J. an seiner Klinik von ihm operirten Fall, wo sich bei einem 53 Jahre alten katholischen Priester eine mit serös-schleimigem Inhalt gefüllte Cyste an der vorderen Wand des rechten äusseren Gehörganges entwickelte und im Verlaufe von mehreren Monaten bis zu der Grösse heranwuchs, dass sie den ganzen Gehörgang abschloss und dem Kranken Schwerhörigkeit und Ohrengeräusche verursachte. Bei diesem Kranken war der Gehörgang nahe an seiner äusseren Mündung durch eine leicht prominirende Geschwulst vollständig verschlossen. Der Kranke kam auch mit der Klage, dass ihm nach und nach sein Gehörgang „zugewachsen" sei. In der That machte es auch auf den ersten Blick

Digitized by Google

den Eindruck, als hätte man es mit einer Exostosenbildung zu thun, was um so wahrscheinlicher war, als das Gebilde, welches den Gehörgang verschloss, mit ähnlicher Cutis überzogen schien, wie man sie gewöhnlich an den Exostosen sieht. Bei genauer Sondenuntersuchung stellte sich's jedoch heraus, dass das Gebilde die hintere Gehörgangswand nur berührte, ohne mit ihr verwachsen zu sein und dass es hochgradig elastisch ist. Um über das Wesen Aufklärung zu erhalten, wurde eine Probepunction vorgenommen, wobei sich ergab, dass der Inhalt seröser-schleimiger Natur sei. Wir hatten es also mit einer Cyste zu thun, die wir gleich durch einen Kreuzschnitt entleerten. Darauf wurden von den so gebildeten Lappen Stücke operativ entfernt, die Höhle mit dem scharfen Löffel ausgekratzt und der Gehörgang mit Jodoformgaze tamponirt. Vier Tage später wurde der Kranke von allen krankhaften Symptomen befreit aus der Behandlung entlassen. Der Vortragende weist dabei auf die ausserordentliche Seltenheit von serösen Cysten im Gehörgange hin.

Dr. Ferdinand Alt: Casuistische Mittheilungen.

1) Alcoholische Neuritis des Hörnerven.

Im Ambulatorium der Klinik Schrötter erschien ein 37jähriger, dem Potus ergebener Tagelöhner, der seit mehreren Wochen mit Zittern, Parästhesien und Schmerzen in den Armen und Beinen behaftet war. Seit acht Tagen bestanden Seh- und Hörstörungen. Die Untersuchung des Kranken ergab die Diagnose einer alcoholischen Polyneuritis, die Augenuntersuchung (Klinik Fuchs) Neuritis optic. retrobulb. chron. o. u. ex abusu alcoh. Der otiatrische Befund war folgender: Trommelfell beiderseits in Farbe, Glanz und Wölbung normal. Uhr links 17 cm, rechts 11 cm; Flüsterspr. links $^3/_4$ m, rechts $^1/_2$ m; laute Sprache bds. 4 m. Die auf den Scheitel aufgesetzte C_2-Stimmgabel wird an der Ansatzstelle percipirt, Rinne beiderseits positiv mit beträchtlich verkürzter Kopfknochenleitung; C und C_1 werden gut, C_3 und C_4 nur stark angeschlagen percipirt. Nach Catheterismus und Lufteintreibung keine Veränderung.

Der normale Trommelfellbefund, das stark herabgesetzte Hörvermögen, die schlechte Kopfknochenleitung, die bessere Perception für tiefe Töne sprechen für eine nervöse Affection; die alcoholische Polyneuritis, die gleichzeitig aufgetretenen Störungen des Seh- und Hörvermögens, von denen sich erstere als alcoholische Neuritis des Sehnerven erwiesen, lassen es plausibel erscheinen, auch die Affection des Gehörorgans im Sinne einer alcoholischen Neuritis des Hörnerven aufzufassen.

Der Vortragende verweist auf einen analogen, von ihm vorgestellten Fall und empfiehlt, bei jeder vermeintlichen Labyrintherkrankung den Augenhintergrund zu untersuchen. Der ophthalmoskopische Befund dürfte sich in vielen Fällen als ein werthvolles, unterstützendes Moment für die Diagnose verwerthen.

2) Künstliche Perforation des Trommelfells bei Otit. med. plastica.

Die Anlegung einer künstlichen, persistenten Perforation des Trommelfells bei catarrhalischen Adhäsivprocessen des Mittel-

Digitized by Google

ohrs, welche mit unerträglichen subjectiven Beschwerden verbunden sind, wurde von allen Autoren, die sich mit diesem therapeutischen Versuche beschäftigten, als anstrebenswerthes Problem hingestellt. Der Vortragende berichtet über einen Fall von Otitis media plastica, bei welchem es gelang, eine persistente Oeffnung des Trommelfells anzulegen, eine Besserung des Hörvermögens zu erzielen und die bestehenden subjectiven Beschwerden zu mildern.

An der Klinik Gruber stand ein 34jähriger Diener, der mit Otitis med. plast. behaftet war und über continuirliches Ohrensausen und Schwindelanfälle klagte, in ambulatorischer Behandlung; die Therapie bestand in Catheterismus und Injection von Vaselinum liquidum per Tubam. Im Anschlusse an eine Lufteintreibung entstand zufällig eine traumatische Ruptur im hinteren unteren Quadranten des rechten Trommelfells, zu der sich bei fortgesetzter Vaselinbehandlung eine minimale Otorrhoe gesellte. Seit dieser Zeit hörte das Sausen rechts auf, Perforation und Otorrhoe blieben bestehen. Um den zufälliger Weise rechts aufgetretenen pathologischen Process links künstlich herbeizuführen, wurde Patient in der Klinik aufgenommen. Professor Gruber führte eine bogenförmige Durchschneidnng des linken Trommelfells im hinteren unteren Quadranten aus, worauf sogleich Vaselinum liquid. per Tubam injicirt wurde. Schon am nächsten Tage war auch links eine sehr geringe Otorrhoe aufgetreten, das Heulen war einem milden Pfeifen gewichen. Eine kleine Quantität des Eiters wurde vom Rande der bestehenden Perforation unter den üblichen Cautelen entfernt und dem pathologischen Institute zur bacteriologischen Untersuchung übergeben. Im Eiter konnten keinerlei pathogene Microorganismen nachgewiesen werden, dagegen eine bisher noch nicht beschriebene Form von Kurzstäbchen, die sich für Kaninchen und Mäuse als nicht pathogen erwiesen (Dr. O. Lindenthal). Die Otorrhoe beiderseits war eine so minimale, dass sie dem Kranken keinerlei Beschwerden verursachte und sofort sistirte, wenn man nur einen Tag mit den Vaselininjectionen aussetzte. Nach vierwöchentlicher Behandlung war beiderseits eine persistente Lücke des Trommelfells nachweisbar, das Heulen hatte rechts vollständig aufgehört, links blieb ein mildes Sausen zurück. Das Hörvermögen stieg rechts von 30 cm auf $1^1/_2$ m, links auf 30 cm für Conversationssprache, während der Kranke vorher nur laut in das Ohr gerufene Wörter verstand.

3) Zum Schlusse berichtet der Vortragende über die Erfahrungen, die er an der Klinik Gruber mit Acidum trichloraceticum behufs Verschliessung aller Trommelfelllücken in 40 Fällen gesammelt hat.

Als geeignet zur Behandlung mit Trichloressigsäure sieht er jeden Fall von trockener Perforation des Trommelfells an, mit Ausnahme der Perforationen der Shrapnell'schen Membran und der im hinteren oberen Quadranten gelegenen, ferner der vollständigen Destruction des Trommelfells. Im Gegensatze zu Okuneff und Gomperz verwendet er nicht den angeschmolzenen Säurecrystall, sondern eine concentrirte Lösung und ätzt einfach mit dem Sondenknopf. Bei grossen Perforationen ätzt er jeden vierten Tag, bei kleinen ein Mal wöchentlich. Während dieser Therapie hat jede Lufteintreibung zu unterbleiben. Harmlose

Digitized by Google

Eiterungen sah Alt nur zwei Mal auftreten, dagegen in den meisten Fällen stärkere Ansammlung eines rasch eintrocknenden Secretes, das immer sorgfältig mit der Pincette zu entfernen ist. Die Resultate sind sehr befriedigende. (Der Vortrag erscheint ausführlich).

Discussion:

Docent Dr. Gomperz äussert sich sehr befriedigt darüber, dass seine Anregung, die Trichloressigsäure-Behandlung nach Okuneff in Gebrauch zu ziehen, auf so fruchtbaren Boden gefallen ist.

Er habe seit seiner Veröffentlichung diese Methode bei einer neuen grösseren Reihe geeigneter Fälle verwendet und wieder sehr schöne Resultate damit erzielt. Mit dem weitgehenden Optimismus Alt's, der angiebt, eine sichere Wirkung sei in allen Fällen zu erwarten, ist Gomperz nicht einverstanden. Es muss betont werden, dass leider manche Fälle absolut nicht auf die Aetzungen reagiren. Trotzdem sind dieselben bei den meisten persistenten Lücken indicirt, da weder Lage noch Grösse derselben, ebensowenig wie das Alter der Patienten dem Erfolge entgegenstehen. Es vernarben, auch bei Personen über die Fünfzig hinaus, grosse Lücken oft ziemlich rasch, während manchmal kleine Löcher nicht zum Verschluss zu bringen sind. Man darf daher nie dem Patienten die Vernarbung als sicher in Aussicht stellen.

Oefters ist nach einigen Aetzungen ein Stillstand zu bemerken, der dann nach einer weiteren Aetzung in ein rapides Tempo der Vernarbung übergeht; am raschesten sieht man dieselbe eintreten, wenn die Aetzung von stärkerer Entzündung gefolgt ist.

In der ersten von Gomperz publicirten Casuistik figuriren Fälle, wo sich das halbe Trommelfell regenerirte; seitdem ist es ihm gelungen, die Vernarbung auch bei fast vollständiger Zerstörung der Membran zu erreichen.

Geradezu glänzende Resultate bezüglich der Hörfunction hat Gomperz an Fällen erzielt, wo Adhäsionen der Perforationsränder mit der inneren Paukenwand bestanden; er machte dieselben mit dem Synechotom frei und ätzte sie dann. Bei der nun folgenden Reaction und raschen Verkleinerung der Lücke ist die Wiederverwachsung der Synechien leicht zu verhindern. Eine 50jährige Patientin, die eine eiförmige Destruction der vorderen Trommelfellhälfte mit Adhäsion des Hammers hatte und mit der eine Verständigung nur durch Hineinschreien in's Ohr möglich war, hört jetzt nach Bildung einer frei beweglichen Narbe Flüstersprache auf 14 m.

Die Aetzungen übt Gomperz, wie schon in der ersten Publication[1]) mitgetheilt, nicht wie Alt sagt, mit crystallisirter, sondern mit zerflossener Säure an einer mit etwas Watte umwickelten Sondenspitze.

Prof. Gruber ist wohl überzeugt, dass selbst grosse Substanzverluste am Trommelfell vernarben können; dass man aber bei so grossen Narben, wie Gomperz meint, einen Unterschied in dem neugebildeten und dem älteren Gewebe nachträglich nicht wahrnehmen könne, daran müsse er zweifeln, da bekanntlich ein Wiederansatz der verloren gegangenen Membrana propria des Trommelfells nach der Erfahrung aller Ohrenärzte, bis auf Dr. Gomperz, nicht stattfinde.

[1]) Wiener klin. Wochenschrift 1896, No. 38.

Digitized by Google

Dr. Gomperz verweist dagegen auf seinen in der Monatsschrift f. Ohrenheilkunde[2]) veröffentlichten pathologisch anatomischen Befund an einer Trommelfellnarbe, bei der die Substantia propria sich deutlich regenerirt hatte. Die Möglichkeit einer Regeneration der Substantia propria in Narben steht für Gomperz um so weniger ausser Frage, als oft genug Perforationen nach eiterigen Entzündungen ausheilen, ohne auch nur eine Spur am Trommelfell zu hinterlassen.

Dr. Bing: Ich möchte hier einen sogenannten Gehör- oder richtiger Gehörgangsstein vorzeigen, der mir bei der Untersuchung einer mit chronischer Otorrhoe behafteten Patientin gleich vorn im Gehörgang zu Gesicht kam; er war von den Gehörgangswänden durch eine schmale, zum Theil mit Eiter erfüllte Furche abgegrenzt, von graugelblicher Farbe und unregelmässiger Oberfläche, machte zunächst den Eindruck eines Fremdkörpers — eines den Nasenspeichelsteinen analogen Gebildes —, weckte aber auch den Gedanken, dass möglicher Weise ein Sequester mit eiterigem eingedickten Belag vorliege. Ich spritzte zunächst aus, wobei der Körper mit hellem harten Klang in das Eiterbecken fiel; hinter demselben fanden sich Polypen im Gehörgang. Die Patientin war früher nie behandelt worden. Der Gehörstein, im Umfange einer mittelgrossen Bohne, dürfte aus den verhärteten, mörtelartig eingedickten (verkalkten) Retentionsmassen — vielleicht um einen Baumwollpfropf als Kern — bestehen.

Dr. Hammerschlag und Dr. Czinner demonstriren eine Anzahl histologischer Präparate, betreffend die Entwicklungsgeschichte des Gehörlabyrinths der Säugethiere.

Die Präparate sind im Institut des Herrn Prof. Schenk hergestellt und stammen von Meerschweinchen embryoner verschiedener Entwicklungsstadien. Eine genaue Verwerthung ihres Materials bleibt einer späteren, ausführlichen Publikation vorbehalten.

Prof. Gruber zeigt die photographische Abbildung eines Schläfebeins, welche mit Benutzung der Röntgen-Strahlen gefertigt wurde.

In der Sitzung der Oesterreichischen otologischen Gesellschaft am 24. Februar l. J. demonstrirte Prof. Gruber eine Fractur des Schläfebeins von seltener Art.[3]) Die Fractur lief parallel mit der Längsachse der Pyramide, durchtrennte das Dach der Trommelhöhle und auch die vordere und obere Wand des äusseren Gehörganges. Das Trommelfell erlitt einen Riss am hinteren Segmente. Da Gr. das Präparat möglichst wenig zerstören, aber doch über die Beschaffenheit der Gehörknöchelchen und der inneren Trommelhöhlenwand Aufschluss haben wollte, kam er auf die Idee, mit Röntgenstrahlen vom Trommelfell aus zu beleuchten, eine Photographie anfertigen zu lassen und mit Hilfe derselben den Befund zu studiren. Durch die vortreffliche Firma Reiniger, Gebbert & Schall wurde die Photographie hergestellt. Ueber die Verhältnisse in der Trommelhöhle giebt sie nur wenig Aufschluss; dagegen zeigt sie in der Region des Warzentheils eine Zeichnung, welche die Vermuthung erweckt, dass sich die Warzen-

[2]) 1892, No. 4.

[3]) Siehe letzte Nummer dieser Monatsschrift, Seite 73.

Digitized by Google

zellen und andere lufthaltige Räume in der Photographie markiren. Es zeigen sich genau umschriebene weisse Flecke, welche, verglichen mit den an dem nunmehr durchsägten Warzenfortsatz sichtbaren Zellen, ziemlich genau correspondiren. Gr. möchte durchaus nicht behaupten, dass sich die Sache wirklich immer so gebe und dass man mit Röntgenstrahlen auf die Weise über die Beschaffenheit der Warzenzellen Aufschluss erhalten könne; immerhin sei aber die Sache des weiteren Studiums werth, und es sei bereits alles eingeleitet, um der Sache auf den Grund zu kommen. In jedem Fall will der Vortragende in einer späteren Sitzung auf den Gegenstand noch einmal zurückkommen.

Nachtrag

zu meinen im Januar-Hefte des laufenden Jahrganges in dieser Monatsschrift veröffentlichten „Bemerkungen über den Canalis caroticus mit Bezug auf practische Ohrenheilkunde".

Von befreundeter Seite wurde ich aufmerksam gemacht, dass Herr Prof. Körner in seinem im XXIII. Jahrgang der Zeitschrift für Ohrenheilkunde veröffentlichten Aufsatze: „Das Fortschreiten von Krankheiten der Paukenhöhle durch den carotischen Canal in die Schädelhöhle" theilweise zu gleichen practischen Folgerungen kam, wie sie in meinem oben angeführten Aufsatz ausgesprochen sind. In der That hat Körner in der genannten Publication unter Anderem darauf hingewiesen, dass durch Anomalien im Canalis caroticus (abnorme Lücken der knöchernen Wand) die Möglichkeit geboten sein kann, dass bei Paracentese des Trommelfells, wenn sie am vorderen Segmente ausgeführt wird, leicht eine Verletzung der Carotis und dadurch eine gefährliche Blutung zu Stande komme. Leider war mir diese interessante Arbeit Körner's aus der Erinnerung gekommen, und ich erkenne dies um so bereitwilliger an, als es sich doch schliesslich nur um die Richtigstellung der Thatsache handelt, und diese um so mehr gestützt wird, wenn zwei Forscher unabhängig von einander in ihren Studien zu dem gleichen Resultat gelangen.

Wien, 13. April 1897. Jos. Gruber.

II. Referate.

a) Otologische:

Jahresbericht über die an den deutschen Universitäten auf dem Gebiete der Ohren-, Nasen- und Halskrankheiten erschienenen Doctor-Dissertationen (August 1895/96). Von Dr R. Dreyfuss in Strassburg i. E. (Schluss.)

C) Mundrachen, Kehlkopf und Halsorgane.

49) Baer, Gustav: Ueber die primären Localisationen der Inhalationstuberculose. Erlangen 1896.

50) Barth, Theodor: Ein Fall von Lymphangiosarcom des Mundbodens. Heidelberg 1896.

Digitized by Google

51) Beck, Wilh.: Ueber d. Austritt des N. hypoglossus und N. cervic. primus aus dem Centralorgan des Menschen. Tübingen 1895.
52) Beez, Walter: Ueber seltenere Vorkommnisse bei Necrose und Vereiterung von Bronchialdrüsen. Jena 1895.
53) Bönniger, Max: Ueber Leucoplacia lingualis, buccalis et labialis. Berlin 1896.
54) Brigel, Oscar: Ueber die Brüche der Luftröhre. Tüb. 1895.
55) Chrysander, Rud.: Ein Fall von Carcinom am Anfang des Oesophagus. Jena 1896.
56) Cronemeyer, Georg: Beitrag zur pathologischen Anatomie der Diphtherie. Kiel 1895.
57) David, Simon: Ueber einen Fall von idiopath. Leucoplacia oris. Bonn 1896.
58) Fischer, Otto: Beiträge z. Pathol. der Thymusdrüse. Berl. 1896.
59) Freysz, Moritz: Ein Fall von dauerndem Sympathicuskrampf bei Tabes dorsalis. Strassburg 1895.
60) Goy, Karl: Ueb. Substanzen, welche die Geschmacksempfindungen beeinflussen. Würzburg 1896.
61) Haun, Heinr.: Diphtherie und Heilserum. Jena 1895.
62) Heimann, David: Ueber Kropfbehandlung mittelst Schilddrüsenfütterung. Strassburg 1895.
63) Helbing, Karl: Zur Casuistik der musculären Macroglossie. München 1896.
64) Hock, Valentin: Ueber syphilit. Trachealstenose. Erlang. 1895.
65) Holland, Siegfried: Zur Behandlung der Struma. Halle 1896.
66) Honsell, Bernh.: Ueb. maligne Tumoren der Tonsille. Heid. 1895.
67) Kahn, Max: Ueber Macroglossie (Lymphangiom der Zunge). Würzburg 1896.
68) Koenigsberger, Paul: Die Intubation bei Larxnystenosen. Würzburg 1894.
69) Kotte, Rich.: Zur Kenntniss der physiol. und therap. Wirkung der Schilddrüsenpräparate. Erlangen 1896.
70) Kranz, Walter: Zur operat. Behandlung d. Kropfes. Königsb. 1895.
71) Krumbein, Reinhard: Der Einfluss des Heilserums auf die Diphtherie. Jena 1895.
72) Lichtenauer, Kurt: Ueber d. gutartigen Geschwülste der Uvula und des weichen Gaumens. Greifswald 1896.
73) Leiser, Karl: Ein Fall von Struma maligna carcinomat. substernalis. München 1896.
74) Mayr, Lorenz: Ueb. Fremdkörper i. d. Luftwegen. Münch. 1896.
75) Meyer, Semi: Durchschneidungsversuche am N. glossopharyng. Berlin 1896.
76) Mueller, Willy: Die gutartigen Tumoren der Zungenbasis. Würzburg 1895.
77) Müller, Jos.: Ueber die Resultate der Diphtheriebehandlung in der chirurg. Klinik zu Halle v. 1. April 1890—96. Halle 1896.
78) Neidhöfer, Karl: Ectopie der Zähne, speciell in Beziehung zur Eiterung des Antrum Highmori. Marburg 1895.
79) Neugebauer, Bruno: Ueber Messungen des weichen Gaumens mit Darstellung einer neuen Messungsmethode. Königsb. 1896.

Digitized by Google

80) Oertel, Bruno: Die Kieferklemme u. ihre Behandlung. Halle 1896.
81) van Oordt, M. J. F. E.: Beitrag zur Lehre von der apoplectif. Bulbärparalyse mit besonderer Berücksichtigung der Schlinglähmung. Heidelberg 1896.
82) Opitz, Karl: Oesophaguscarcinom mit Perforation in die Trachea. München 1896.
83) Refslund, Hakon: Ueber Respirationsstörungen in Folge von Missbildung der Epiglottis. Kiel 1896.
84) Rieder, Joseph: Ueber Syringomyelie mit bulbären Symptomen. Erlangen 1895.
85) Ritter, Carl: Die feineren Veränderungen in den Luftwegen bei Croup und Diphtherie. Kiel 1896.
86) Rosenthal, Max: Beiträge zur Lehre und Casuistik des Erythems bei Angina und Diphtherie. Berlin 1896.
87) Schachtrupp: Alb.: Beobachtungen über die Häufigkeit der Aufnahme von Gurgelstoffen in den Körper. Halle 1896.
88) Schäfer, Friedr.: Ueber Spasmus glosso-labialis unilateralis hystericus. München 1896.
89) Schereschewsky, Moses: Untersuchungen stotternder Kinder mit bes. Berücksichtigung des Kehlkopfes. Königsb. 1896.
90) Skladny, Richard: Ueber das Auftreten glatter Atrophie des Zungengrunds in Folge hered. Lues. Berlin 1896.
91) Starck, Hugo: Der Zusammenhang von einfachen chronischen und tubercul. Halsdrüsenschwellungen mit cariösen Zähnen. Heidelberg 1896.
92) Sühring, A. H. Wilh.: Ueber die pathol. Anatomie der sogen. Papillome des Larynx. Berlin 1895.
93) Vent, Friedr.: Zur Casuistik der diphtheroiden Erkrankungen des Rachens. Greifswald 1895.
94) Watten, Ignatz: Beitrag zur Angina syphilitica. Würzb. 1895.
95) Wintermann, Heinr.: Beitrag zur Diagnostik der bösartigen Thymusgeschwülste. Greifswald 1896.
96) Zaudy, Carl: Ueb. d. Tuberculose der Alveolarfortsätze. Bonn 1896.
97) Zschirnt, Adolf: Ueb. Larynxkrisen bei Tabes dors. Erl. 1895.

Nicht zugänglich:

98) Marcuse, Alfred: Beiträge z. Diphtheriestatistik. Leipzig 1896.

Die Resultate der fleissigen Arbeit Beck's (51) eignen sich nicht zu einem kurzen Referat.

Meyer (75), der auf Anregung B. Baginsky's seine Versuche anstellte, kam zu sehr bemerkenswerthen Resultaten. Es wurden mehrwöchige Kaninchen verwandt, wobei sich ergab, dass nach der Durchschneidung des N. glossopharyngeus in den Papillis foliatis Veränderungen eintraten, die in 10—12 Tagen zum völligen Verschwinden der Geschmacksknospen führten. Dabei war nirgends ein Untergang von Zellen zu beobachten, vielmehr wandelte sich der Epithelüberzug allmählig in einer gesetzmässigen Weise in ein gewöhnliches geschichtetes Plattenepithel um. Aus dem genauen Studium der histologischen Veränderungen, sowie aus theoretischen Betrachtungen leitet Meyer den Schluss ab, dass dieser Process aufzufassen ist als das Aufgeben einer Differenzirung, die der Function angepasst war, mit dem Fortfall des

Digitized by Google

die Function und damit die Form der Zelle bestimmenden Nerveneinflusses.

Goy (60) hat Versuche über die Wirkung der Gymnemasäure angestellt und kommt zu dem Resultate, dass diese Säure die Empfindung für süss schmeckende Substanzen auf 2—3 Stunden ganz aufhebe, für bitter schmeckende Substanzen jedoch nur eine graduelle Abstumpfung des Geschmackvermögens stattfinde.

Schachtrupp (87) hat im Anschluss an zwei tödtlich verlaufene Vergiftungen durch den Gebrauch von Solut. kalii chlorici als Gurgelwasser Versuche angestellt über die Grösse der Resorption von unabsichtlich verschluckten Gurgellösungen. Es wurden hierzu Lösungen von Jodkali, Natrium salicylicum und in vorsichtiger Weise Kalium chloricum benutzt. Bei Vergurgelung von Sol. kal. jod. 10,0 : 300,0 innerhalb $9^1/_2$ Stunden fanden sich $2^1/_2$ g des Salzes im Urin wieder; bei Sol. natr. salicyl. 10,0 : 200,0 circa $1^1/_2$ g, bei Sol. kalii chlor. 10,0 : 300,0 $1^1/_4$ g.

Aus den zwei Sectionsbefunden und den Versuchen Schachtrupp's ergiebt sich, wie sehr Vorsicht bei toxisch wirkenden Gurgellösungen am Platze ist oder, wie Ref. meint, dass das überhaupt nicht besonders wirksame Kalium chloricum aus der Reihe der vom Arzte verordneten Gurgellösungen verschwinden sollte.

Neugebauer (79) hat unter Kafemann's Leitung eine Reihe von Messungen des weichen Gaumens gesunder und kranker Individuen (Ozaena und Tumoren) angestellt. Er giebt als eine Modification der Methoden von Kayser, Castex und Lermoyez an, dass Kafemann 20 stäbchenförmige Plättchem (aus welchem Material?) anfertigen liess, deren Länge von 20—40 mm um je 1 mm variirte. Mittelst dieser Plättchen, die mit einer Pincette an den weichen Gaumen angedrückt wurden, wurde dessen Länge vom Ende des harten Gaumens bis zur Basis der Uvula gemessen. Die mittlere Länge war bei gesunden Männern 32,6, Frauen 30,7, bei Ozaena Männer 31, Frauen 27, bei Tumoren Männer 28,5, Frauen 30 mm. Doch ist die Zahl der letzteren Kranken zu klein, um statistisch verwerthet werden zu können. Jedenfalls ist, auch nach des Referenten Ansicht, die Kürze des weichen Gaumens bei Ozaenösen kaum als Zufall aufzufassen, sondern wohl begründet in einem Zurückbleiben dieses Gebildes, wie der übrigen Nasenpartien, in Folge des gewöhnlich schon vor der Pubertät einsetzenden entzündlichen und atrophisirenden Processes.

Honsell's (66) umfassende Arbeit giebt zunächst einen Ueberblick über die Literatur, dann in einer Anzahl von schematischen Holzschnitten über die verschiedenen Operationsmethoden bei malignen Geschwülsten der Tonsillen. Zum Schluss beschreibt Verf. die malignen Tonsillartumoren, die unter Czerny's Leitung seit 1878 an der Heidelberger chirurgischen Klinik zur Beobachtung kamen. Es waren dies 7 Carcinome und 9 Sarcome. Nur ein Patient, eine 31jährige Frau mit Lymphosarcoma tonsillae, wurde dauernd geheilt und noch nach zehn Jahren recidivfrei befunden; ein Fall war zur Zeit der Beobachtung $1^1/_2$ Jahre recidivfrei; alle anderen Kranken — soweit Erkundigungen von Erfolg — erlagen ihrem Leiden.

Behufs Studiums der Frage von der primären Localisation der

Digitized by Google

Inhalationstuberculose hat Baer (49) die Bronchialdrüsen von 60 Leichen mit und ohne Lungentuberculose microscopisch untersucht. Er konnte jedoch zu keinen für die Lösung der Frage entscheidenden Schlüssen kommen, denn es fanden sich sowohl Fälle mit Bronchialdrüsentuberculose ohne jede Lungenaffection, als auch solche mit florider oder abgeheilter Lungentuberculose, und schliesslich drittens auch Fälle mit gesunden Bronchialdrüsen bei vorhandener abgeheilter Spitzentuberculose.

Die These von Beez (52) enthält neben einem Ueberblick über die Literatur die interessante Krankengeschichte einer in die Trachea durchgebrochenen Tracheo-Bronchialdrüse, deren Symptome man im Original nachlesen möge.

Indem ich nunmehr zu den nervösen Larynxaffectionen übergehe, will ich vor Allem die lesenswerthe Dissertation von Schereschewsky (89) erwähnen, die unter Kafemann's Leitung zu Stande kam. Sie richtet ihr Augenmerk hauptsächlich auf laryngeale Störungen bei Stotternden. Daneben wurden aber auch die übrigen, bereits bekannten Begleiterscheinungen des Stotterübels (z. B. das Vorhandensein von adenoiden Vegetationen) berücksichtigt. Untersucht wurden 76 Kinder. U. A. fand Schereschewsky bei 20 pCt. der Kinder einen Torus palatinus, doch überlässt es der Autor dem Leser, diesem Befund, der bekanntlich als Degenerationszeichen gedeutet wird, einen Werth beilegen zu wollen. Bei 11 Kindern fand er gewisse Bewegungsstörungen der Stimmbänder (die übrigen wiesen normales Verhalten auf), und zwar bei 6 das Bild der Aphonia spastica, bei 3 intonatorische Ataxie der Stimmbänder. (6 + 3 = 9 Kinder mit laryngealen Störungen und nicht 11, wie Sch. schreibt. Ref.) Endlich fügt Sch. noch die Geschichte eines Falles von Stottern bei, der nach Entfernung der adenoiden Vegetationen ohne jeden weiteren Sprachunterricht heilte.

Die bulbären Symptome in dem Rieder'schen (84) Falle von Syringomyelie bestanden in rechtsseitiger Lähmung des weichen Gaumens und rechtsseitiger Recurrenslähmung des Stimmbands.

Zschirnt (97) sah einen Fall von Larynxcrisen bei Tabes, bei dem die laryngoscopische Untersuchung nicht vorgenommen werden konnte, ohne einen schweren Krampfanfall auszulösen. Eine Section wurde nicht ausgeführt. Die Literatur ist sehr kurz abgethan.

Auf die interessante Arbeit von van Oordt (81) kann ich an dieser Stelle nur hinweisen. Ihr Studium ist für Jeden, der sich für die Frage der Neuropathologie des Schlundes interessirt, unerlässlich.

Der Patient Freysz' (59) zeigte außer einer andauernden Tachycardie (90—180 Schläge in der Minute), die als Sympathicuskrampf gedeutet wird, noch nächtliche Crises laryngées milden Grades. Die Beobachtung ist insofern unvollständig, als bei der Abfassung der Arbeit die Medulla oblongata noch nicht microscopisch untersucht war.

Schäfer (88) macht aufmerksam auf den bei Hystericis zuweilen vorkommenden einseitigen Spasmus der mimischen Muskeln und jener Zungenmuskeln, die vom unteren Facialisast und vom Hypoglossus versorgt werden. Dieses Symptom sei in Fällen, wo Verdacht auf ein organisch bedingtes Leiden vorliege, oft von differentialdiagnostischer Bedeutung.

Die Einführung des Heilserums in die Therapie der Diphtherie

Digitized by Google

gab Anlass zu den Dissertationen von Krumbein (71) und Müller (77). Kr. stellte die auf der Jenenser medicinischen Klinik behandelten Diphtheriefälle der Jahre 1890—1895 zusammen. In 1895 wurden 62 Fälle mit Heilserum behandelt, und ermuthigen die Resultate zu weiterer Fortsetzung dieser Methode. Die Müller'sche Statistik umfasst die Fälle der Hallenser chirurgischen Klinik während annähernd derselben Periode. Müller spricht sich nicht so günstig für das Heilserum aus, da die Mortalität annähernd dieselbe blieb.

Cronemeyer (56) giebt an der Hand der Kieler Sectionsprotocolle von 1888—1894 eine Statistik der bei Diphtherie vorkommenden Erkrankungen der Körperorgane.

Vent (93) beschreibt den Verlauf eines Falles von diphtheroider Angina, in dem die fortgesetzte bacteriologische Untersuchung stets nichts anderes als Pneumoniecoccen ergab. Das Auffallendste war, dass eine Febris continua von sieben Tagen bestand, die mit plötzlicher Defervescenz endete, so dass sich ein Vergleich mit dem Verlauf einer croupösen Pneumonie so zu sagen von selbst aufdrängte.

Neben der Beschreibung eines Falles enthält die Arbeit von Opitz (82) eine tabellarische Uebersicht über die Organe, nach welchen die Perforationen der Carcinome des Oesophagus zu erfolgen pflegen auf Grund von 95 Fällen, die Verf. aus der Literatur gesammelt hat. $^3/_4$ aller perforiren in die Organe des Respirationsapparates, und zwar hier wieder hauptsächlich in die rechte Lunge, die Trachea und den linken Bronchus, $^1/_5$ ungefähr in den Circulationsapparat, und hier wiederum besonders in die Aorta und in's Pericard.

Die sehr übersichtlich geschriebene These von Kranz (70) giebt zunächst einen Ueberblick über den jetzigen Stand der Operationsfrage der Strumen, die verschiedenen Methoden, deren Vorzüge und Nachtheile. Ausserdem folgt eine ausführliche Casuistik von 30 von Braun operirten gutartigen Strumen.

Kotte (69) stellte an sich selbst Untersuchungen an, inwieweit die Einnahme von Schilddrüsensubstanz den Stoffwechsel zu beeinflussen vermag. Er fand eine durchschnittliche Vermehrung der Harnmenge, Zunahme der Phosphorsäure- und Stickstoffausscheidung und der Pulsfrequenz. Jod konnte im Urin nach Einnahme von Tabletten nicht nachgewiesen werden.

---

b) Rhinologische:

Ueber acute Osteomyelitis des Oberkiefers. Von Dr. E. Schmiegelow in Kopenhagen. (Arch. f. Laryng. etc., 1896, Bd. V, S. 115.)

Fall, ein 4jähriges Mädchen betreffend, welches, bislang gesund, mit Fieber-Erscheinungen und mit Anschwellung des rechten Oberkiefers erkrankte. Es bildete sich ein Abscess, welcher sich theils durch den Process. alveolar., theils durch die Nasenhöhle entleerte. Das Resultat der Krankheit war ein necrotisirender Process des Oberkieferknochens, welcher in Form von grösseren und kleineren Sequestern ausgeschieden wurde. Nachdem der Eiter Abfluss bekommen und die Necrose sich abgegrenzt, verlor sich der acute Zustand, das Fieber

Digitized by Google

verschwand, die Schmerzen hörten auf, der Appetit kam wieder und das Krankheitsbild nahm einen chronischen Character an. Ein Theil des Oberkieferknochens konnte nicht ausgeschieden werden, sondern bildete grosse Sequester, welche die Suppuration durch eine Reihe von Jahren unterhielten. — Der Fall ist selten, da er sich ohne jede bestimmte Ursache bei einem sonst gesunden Individium entwickelte. — Was die Behandlung anlangt, so besteht sie bei der acuten osteomyelitischen Oberkiefererkrankung darin, möglichst bald dem Eiter freien Abfluss zu verschaffen und Zugang vom Munde aus zu erhalten, etwa durch Entfernung von Zähnen. Darauf kann man die Oberkieferhöhle mehrere Mal am Tage ausspritzen, schon des üblen Geruchs halber. Lose Sequester müssen entfernt werden.

Beschorner.

Eine neue Methode zur Behandlung der Nebenhöhleneiterungen der Nase. Von Dr. G. Spiess in Frankfurt a. M. (Arch. f. Laryngol. etc., 1896, Bd. V, S. 150.)

Ein mit Hartgummi überzogener, am Ende freier Kupferdraht, den einen Pol bildend, wird in die mit Kochsalzlösung gefüllte kranke Nebenhöhle eingeführt; auf der Höhlenwandung liegt der andere Pol, welcher durch eine auf Brust oder Schulter aufgelegte grosse Platte, unter möglichster Vermeidung durch Stromschleifen das Centralnervensystem zu kreuzen, zugeführt wird. Die bactericide Wirkung der Pole, die chemischen Eigenschaften des neugebildeten Chlorkupfers, die Richtung des Stromes von der Anode nach der Kathode und sein Bestreben, durch die Schleimhaut hindurch zu dringen und das oben gebildete Kupfersalz mitzuführen (Cataphorese) sind die Heilfactoren, von denen sich S. günstige Wirkung insbesondere auf chronische Empyeme verspricht.

Beschorner.

---

c) Pharyngo-laryngologische:

Betrachtungen über Natur und Diagnose der Diphtheritis. (Considérations sur la nature et le diagnostic de la diphtérie.) Von Prof. Dr. Crocq. (Bulletin de l'académie royale de médecine de Belge 1896, No. 7.)

Verf. greift in seiner Rede die Bacteriologie im Allgemeinen an; nach Verf. hat dieselbe eine unglaubliche Anarchie in der Wissenschaft hervorgerufen; sie hat das Band zerrissen, welches Pathologie und Therapie vereinigte; sie ist bis jetzt in therapeutischer Hinsicht machtlos geblieben; in einem Wort, um sich eines modernen Ausdruckes zu bedienen, bezeichnet Verf. das Resultat der gesammten Bacteriologie als einen kläglichen Krach. Schon die sogenannte Entdeckung des Commabacillus hat einen irrthümlichen Begriff über asiatische Cholera geschaffen, indem der Cholerabacillus als einziges Zeichen der asiatischen Cholera gilt; ein an einfacher Diarrhoe leidender Patient, welcher auch in ein paar Tagen geheilt ist, wird als cholerakrank bezeichnet, ganz einfach, weil man bei ihm den Commabacillus gefunden hat; ein anderer, unter den stürmischen Symptomen der Cholera dahinsterbender Patient wird nicht als Cholerakranker bezeichnet, weil man den Commabacillus

Digitized by Google

nicht nachweisen konnte. Ebenso verhält es sich mit der Diphtheritis. Verf. giebt drei ganz genau beschriebene Krankengeschichten, bei denen der Löffler'sche Bacillus nachgewiesen war, welche also eigentliche Diphtheritis waren, welche aber sehr gutartig in zwei bis sechs Tagen ohne Serotherapie heilten und welche Verf. trotz des bacteriologischen Befundes von seinem Standpunkte aus als einfache lacunäre Angina erklärt. Wären dieselben, dem bacteriologischen Befunde gemäss, mit Serum behandelt worden, so würde man behaupten, diese drei Patienten wären durch Seruminjection von wahrer Diphtheritis geheilt worden; demgemäss sind auch alle Diphtheritisstatistiken mangelhaft. Demgemäss schliessen wir weiter, dass „die bacteriologische Untersuchung von gar keinem diagnostischen Werth bei Halsleiden ist"; es klingt hart, aber der Gedanke zwängt sich jedem Beobachter auf, wenn er sieht, dass ein Halsleiden, welches jedem nur etwas erfahrenen Arzte als unschuldig erscheint, dass ein solches gutartiges Halsleiden dieselben bacteriologischen Symptome zeigt, wie der schlimmste Croup! Wir schliessen weiter, „dass dieselbe bacteriologische Untersuchung nicht nur bedeutungslos für die Diagnose, sondern auch von gar keinem Werthe für die Natur des Halsleidens ist": denn man kann denselben Bacillus auf einer gesunden Schleimhaut finden. Damit dieser selbe Bacillus etwas Krankhaftes hervorbringe, muss die Schleimhaut vorher krank sein, dass heisst, die Schleimhauterkrankung besteht vor der Entwicklung des Bacillus, sie ist die Ursache und nicht die Folge dieser Entwicklung; selbst die verschiedenen gutartigen und bösartigen Formen hängen nicht von dieser secundären Entwicklung, nicht vom Bacillus, sondern von der primären entzündlichen Erkrankung des Schleimhautgewebes ab. Die anatomische Läsion, welche also zugleich mit dem Bacillus besteht, ist immer eine Entzündung, und diese Entzündung ist identisch mit der Entzündung, welche durch die verschiedensten Reize hervorgerufen werden kann und welche auf die verschiedensten Grade von der einfachen Injection bis zur wirklichen diphtheritischen Entzündung mit fibrinöser Infiltration und Absterben der Gewebe verläuft. Also die anatomische Veränderung der Gewebe, nicht der Microb als Accessorium, bestimmt die Natur und die Intensität der Krankheit. Soweit der Verfasser.

Die Widerlegung obiger Behauptungen würde bei dem heutigen Standpunkt der Wissenschaft als überflüssig erscheinen, wären dieselben nicht in öffentlicher Sitzung der Brüsseler Academie ungerügt vorgetragen und ex cathedra vor den Schülern docirt worden.

Verblüfft frägt der Leser sich, wo die Grundgesetze der Logik bleiben, wenn ein Professor in drei Fällen von acuter Angina mit Mandelbelag und mit bacteriologischem Nachweis des specifischen Bacillus die Diagnose „Diphtheritis" leugnet, einzig und allein aus dem Grunde, dass die betreffenden Patienten in einigen Tagen bei geringem Allgemeinleiden unter einfacher Behandlung ohne Serumgebrauch heilten.

Bei allen Infectionskrankheiten und speciell bei Diphtheritis treten leichte und schwere Fälle auf. In leichten Fällen helfen alle unsere sogenannten antidiphtheritischen Mittel, deren grosse Zahl in umgekehrtem Verhältniss zu ihrem reellen Werthe steht, dieselben lassen uns nämlich

Digitized by Google

im nächsten schweren Falle im Stich. Zu solchen leichten Fällen von Diphtheritis, möge man dieselbe nun lacunaris, herpetica oder interstitialis nennen, gehörten ohne Zweifel die vom Verf. beobachteten; es waren aber leichte Fälle von echter Diphtheritis, eben weil der Löffler'sche Diphtheritisbacillus nachgewiesen wurde: dieselben heilten „unter" einfacher gewöhnlicher Behandlung; sie wären, wenn man aus Analogie und nach der alltäglichen Erfahrung schliesst, auch von selbst geheilt; „unter" der durch den bacteriologischen Befund indicirten Serumbehandlung wäre natürlich auch Heilung eingetreten, und „es wären wieder drei Patienten durch Serumbehandlung von wahrer Diphtheritis geheilt worden", wie Verf. mit Recht sich ausdrückt. Mit Unrecht aber zieht Verf. den weiteren Schluss, dass alle die antidiphtheritische Serumbehandlung betreffenden Statistiken mangelhaft sind: letztere Anspielung auf das post hoc ergo propter hoc lässt sich bei jedem günstigen Erfolg aller Behandlungsmethoden, namentlich bei den guten Resultaten jeder medicamentösen Therapie machen; speciell lässt sich das Sprichwort bei den vom Verf. bei seinen Fällen von Angina pseudomembranacea angewandten Mitteln geltend machen. In dieser Beziehung hinken also alle Statistiken, am wenigsten aber hinken sie bei der Serotherapie, wenn Diphtheritis klinisch und bacteriologisch nachgewiesen ist: denn eben dieses post hoc tritt nach Serumbehandlung der klinisch und bacteriologisch diagnosticirten Diphtheritis so regelmässig ein; es trifft bei klinisch zwar diagnosticirter, bacteriologisch aber nicht bewiesener Diphtheritis so regelmässig nicht ein, dass man das propter hoc in ersterem Falle gezwungen ist anzunehmen.

Viel logischer hätte Verf. aus seinen Beobachtungen folgenden Schluss gezogen: Meine auf gewöhnliche Weise mit Erfolg behandelten echten Diphtheritisfälle beweisen, dass „leichte wahre Diphtheritisfälle ebenso gut unter gewöhnlicher, wie unter Serumbehandlung heilen", was übrigens die alltägliche Erfahrung lehrt. Damit wäre Verf. auf der heutigen Höhe der Wissenschaft geblieben. Denn eine Angina pseudomembranacea braucht nicht nothwendiger Weise diphtheritisch zu sein, um schwer zu verlaufen, ebenso wie eine wahre Diphtheritis nicht immer schwer verläuft. Im Gegentheil, seit eingeführter bacteriologischer Controlle sehen wir ganze Reihen von nichtdiphtheritischen Anginen mit Tod enden. Man ist heute zur Ueberzeugung gelangt, dass Pseudomembranen, angeschwollene Cervicaldrüsen und Fieber nicht mehr zur Diagnose „Diphtheritis" genügen. Jeder Arzt hat Anginen mit ekelerregenden Exsudaten im Rachen, mit bedeutend angeschwollenen Halsdrüsen, mit schwerem Allgemeinleiden und mithin schlechter Prognose beobachtet, welche Fälle gegen alle Erwartung gutartig verliefen, selbst ohne Serumbehandlung. Aber auch jeder Arzt hat bei scheinbar leicht auftretenden Halsentzündungen leider das Gegentheil oft erlebt; dieses Factum hatte immer für den betreffenden Arzt etwas Demüthigendes und Niederdrückendes. Das in der Medicin früher so schwer in die Wagschale fallende und oft unheilbringende „Auge des Arztes" ist besonders gefährlich bei Angina membranacea, wo jeder Arzt anders „sieht" und oft keiner das Wahre erblickt. Diese Unsicherheit allein beweist, dass ohne bacteriologische Untersuchung jede wissenschaftliche Grundlage der Diagnose von Diphtheritis abgeht.

Digitized by Google

Das äussere macroscopische Gepräge der Membranen trügt das „Auge des Arztes", ganz ähnlich wie ein gedämpfter Percussionsschall am Thorax für sich allein die bestehende Lungenerkrankung zu erkennen nicht gestattet: In einem französischen Militärlazareth lagen viele Soldaten mit der Diagnose Diphtheritis krank; als endlich der so überaus gutartige Verlauf der Krankheit, sowie das lustige Treiben der Patienten auffielen, wurde die bacteriologische Untersuchung der Pseudomembranen angeordnet, welche zu keinem Resultate führte; eine genaue Instruction ergab nun, dass die betreffenden Patienten durch geschickt ausgeführtes Bestreichen der Rachengebilde mittelst Canthariden pulver die schönsten Pseudomembranen hervorgebracht hatten. — Ein anderes Mal wurden mittelst reiner Carbolsäure auf den Mandeln Pseudomembranen hervorgerufen, welche „das Auge des Arztes" für Diphtheritis erklärte. — In der Société médicale des Hôpitaux de Paris zeigte neulich Dr. Dalches zwei Patienten, bei welchen man eine Angina pseudomembranacea willkürlich durch innerliche Anwendung von Antipyrin hervorrufen konnte, welche Angina dann rasch unter dem Gebrauche von Kali chloricum und Borsäure heilte. In derselben Sitzung wurde eine Angina pseudomembranacea demonstrirt, welche bacteriologisch aus den verschiedenen reinen Formen des Leptothrix bestand; das Exsudat hatte ausschliesslich Mandeln und weichen Gaumen befallen und bot klinisch das Bild der Diphtheritis dar. Dieser primäre Soor tritt ohne Aciditäts- und Trockenheitsgefühl im Halse auf, namentlich wenn ein kranker Boden und sonstige günstige Verhältnisse obwalten. — Die Friedländer'sche, von Hebert beschriebene Angina pseudomembranacea zeigt nur Pneumococcen (Salomon-Fränckel) in den Pseudomembranen und wurde erst neulich von Professor Jaccoud, welcher in seiner Eigenschaft als Kliniker doch auch viel auf die gewöhnlichen klinischen Symptome hält, als specifische, nicht diphtheritische Angina beschrieben, welche aber nur bacteriologisch zu erkennen sei. — Eine Staphylococcenangina mit Allgemeininfection, staphylococcenbronchopneumonischen Herden und staphylococcischer Endocarditis führte trotz aller Behandlung zum Tode; klinisch war Diptheritis diagnosticirt worden (Dr. Charin, Semaine médicale 1896, 14 Mars). — In seinen microbiologischen Studien erwähnt der bewährte Kliniker Landouzy eine ganze Reihe von Anginen, wo die „bacteriologische Diagnose klinische Irrthümer verbessert hat". Er giebt das Resultat von 860 Anginen mit Mandelbelag; es wurden blos 364 Mal Diphtheritisbacillen, d. h. in 42,32 pCt. nachgewiesen; von den übrigen erwiesen sich 79 als Streptococcen, 293 als Mischformen. Landouzy erwähnt nun ferner, dass die symptomatische Diagnose für sich allein nichts heisse. Landouzy hat Mandelbelege beobachtet, welche „das Auge des Arztes" als Syphilis erkannt hatte, welche aber nach stattgehabter bacteriologischer Untersuchung als echte Diphtheritis erklärt werden mussten.

Diese nur beispielsweise angeführten Thatsachen beweisen, dass eine grosse Zahl der die klinischen Symptome der Diphtheritis darbietenden Anginen dennoch keine Diphtheritis sind, ebenso wie eine nicht diphtheritisch aussehende Angina dennoch Diphtheritis sein kann: gemäss dem bacteriologischen, dem einzig maassgebenden Befunde. Die in den letzten Zeiten auf der diphtheritischen Abtheilung des Hôpital

Digitized by Google

Lariboisière angestellten bacteriologischen Untersuchungen haben zu dem wichtigen Resultate geführt, dass die wahre Diphtheritis bei Erwachsenen viel häufiger vorkommt, als man bis jetzt glaubte. Eben weil die Krankheit bei Erwachsenen durchweg gutartig verläuft, weil sie oft spontan und ohne Serumbehandlung heilt, weil sie das klinische Bild einer Angina catarrhalis acuta oder lacunaris oder herpetica zeigt, weil sie selten den Larynx ergreift und nur ausnahmsweise Albuminurie nebst postdiphtheritischen Lähmungen erzeugt, wurde selbe bei vernachlässigter bacteriologischer Diagnose nicht erkannt; selbe ist aber deshalb nicht minder contagiös. (Annales des maladies de l'oreille et du larynx 1897, No. 3.) Als nothwendige Consequenz dieser Thatsachen ergiebt sich, dass im Allgemeinen die nackte Zahl der Diphtheritisfälle nicht abgenommen hat, dass die Grenzen der Diphtheritis nicht eingeengt, sondern blos verschoben sind. Wir verstehen ferner, warum eine klinisch unschuldig aussehende Angina membranacea wider Erwarten tödtlich endet, wogegen andere klinisch als schwere zu betrachtende Anginen unter den verschiedensten oft nur exspectativen Behandlungsmethoden heilen: im ersten Fall besteht Diphtheritis, im zweiten Falle nicht. Das seit lange bekannte Factum, dass eine dem „Auge" nach als einfach catarrhalisch zu bezeichnende Angina Veranlassung zu einer mörderischen Diphtheritisepidemie durch Infection giebt, erklärt sich ebenfalls sehr leicht: dieser primäre catarrhalisch aussehende Fall war echte Diphtheritis, welche bacteriologisch festzustellen gewesen wäre und welche strenge Isolirung des ersten Patienten geboten hätte. Es kann also ein dem erfahrensten Arzte unschuldig erscheinendes Halsleiden „dieselben bacteriologischen Symptome wie der schlimmste Croup zeigen" (um mich derselben Worte wie Professor Crocq, aber im entgegengesetzten Sinne zu bedienen); letzteres Factum will Professor Crocq aber nicht einleuchten.

Dass man den Diphtheritisbacillus auf gesunden Schleimhäuten finden kann, ohne dass derselbe an Ort und Stelle Diphtheritis hervorruft, wie Professor Crocq behauptet, ist Thatsache. Bewiesen ist aber auch, dass solche Träger von Diphtheritisbacillen andere vorher gesunde Menschen inficiren können. Der sich als practisch erwiesene Vorschlag, bei herrschender Diphtheritisepidemie sich Nase und Rachen mit antiseptischen bacterientödtenden Ingredienzien zu reinigen, findet so seine Erklärung. Es ist ebenfalls eine durch die Erfahrung erprobte Thatsache, dass reconvalescente Diphtheritiskranke noch lange Zeit den specifischen Bacillus in Nase und Rachen beherbergen, welcher Bacillus sich experimentell als ansteckend erweist; so erklären sich die nicht endigen wollenden Diphtheritisepidemien in Schulen. Mit Recht hat daher die Pariser Academie den Vorschlag gemacht, von Diphtheritis geheilte Kinder nicht wieder in die Schule aufzunehmen, bis bacteriologisch keine Bacillen mehr in ihren obersten Luftwegen zu entdecken seien. Dass eine vorher bestehende Schleimhauterkrankung absolut vorher bestehen muss, ehe der Diphtheritisbacillus als zufälliges Product sich entwickelt, ist erfahrungsgemäss nicht richtig. Eine solche Erkrankung muss nicht absoluter Weise das Primäre sein; wohl aber (und hier stimmt Jedermann mit Prof. Crocq überein) begünstigt ein kranker Schleimhautboden die diphtheritische Infection und die leichtere

Digitized by Google

Entwickelung des specifischen Bacillus. Auch so erklärt sich der längst als practisch bewährte Rathschlag, bei Cholera- und Diphtheritis-Epidemien alle Ursachen zu vermeiden, welche überhaupt Nasen-, Rachen-, Magen- und Darmschleimhaut krank machen können.

Dass also die diphtheritisch inficirten Schleimhäute die zahllosen klinischen Zwischenstufen von absoluter Integrität bis zur abscheulichsten Gangrän darbieten können, ist allgemein angenommene Thatsache; dass die an diesen Stellen angetroffenen Löffler'schen Diphtheritisbacillen nicht die Folge, sondern umgekehrt die Ursache dieser Veränderungen sind, ist ebenfalls wissenschaftlich bewiesen. Es steht ferner fest, dass andere Bacterien dieselben Störungen der Schleimhaut bewirken können, welch' letztere Störungen dann klinisch nicht von den diphtheritischen zu unterscheiden sind. Die wenigen oben citirten, aus einer unzähligen Reihe herausgegriffenen Beispiele beweisen, dass nicht nur die verschiedenartigsten Microben, sondern einfache chemische Substanzen, mechanische Insulte u. s. w. eben dieselben unzähligen Entzündungsformen der Schleimhäute hervorrufen können. Alle diese Entzündungsformen müssten also nach Professor Crocq den diphtheritischen Bacillus als „zufälliges" Product aufweisen, was aber gar nicht der Fall ist. Noch mehr, das physiologisch-bacteriologische Experiment beweist, dass der dieses „Nebenproduct" enthaltende Schleim durch Impfung regelmässig Diphtheritis erzeugt, während bei Fehlen dieses sogenannten „Nebenproductes" die Culturen nicht gelingen und die Impfung negativ ausfällt.

Wenn die bacteriologische Untersuchung als letzte Instanz zur Diagnose „Diphtheritis" hingestellt wird, so fällt keinem Kliniker ein, die bei Infectionskranken im Allgemeinen und bei der die Menschheit leider am meisten interessirenden Diphtheritis im Besonderen, es fällt keinem richtig denkenden Kliniker ein, die bisher sich als hilfreich bewährten klinischen Symptome über Bord zu werfen. Im Gegentheil, wir brauchen letztere mehr denn je; die bacteriologische Untersuchung selbst soll ein klinisches Symptom bilden, welches sich an die übrigen anschliesst, ebenso wie die microscopische und chemische Untersuchung des Harns, des Blutes, des Auswurfs so mancher Krankheit klinisches Bild vervollständigt; in ähnlicher Weise haben Percussion und Auscultation, Ophthalmoscop und Laryngoscop Diagnose und Behandlung der Respirations- und Augenkrankheiten zum Heile der Menschheit so glänzend reformirt. Und diese grossartige Reformation erstreckt sich heute auf die gesammte Medicin. Der Vorwurf des Unvollständigen und eventueller Irrthümer trifft dieselbe nicht mehr, wie er die gesammte Medicin von Hippokrates' Zeiten bis heute trifft. Dank dieser grossartigen Umwälzung beruhen Diagnose, Aetiologie, Symptomatologie nebst Therapie nicht mehr einzig und allein auf Combinationen und Schlüssen, welche sich im Gehirn des Diagnostikers abspielen und mithin den natürlichen Schwankungen und persönlichen Meinungen unterworfen sind; diese Combinationen und Schlüsse fussen jetzt endgiltig auf den exacten Wissenschaften, welche die Bacteriologie zusammensetzen, sie werden durch diese exacten Wissenschaften controlirt und zur unumstösslichen Wahrheit gestempelt. Aus diesem Grunde verdankt die Medicin den Repräsentanten der Physik, der

Digitized by Google

Chemie und der Naturwissenschaften, nicht den Medicinern, die Grundsteinlegung der bacteriologischen Wissenschaft, und die auf diese Fundamente von den Klinikern nachher aufgeführten Constructionen werden in Zukunft von diesen selbst verbessert und umgebaut, aber nie mehr umgestossen.

Diese wenigen kritischen Zeilen enthalten augenscheinlich nichts Neues. Das aus dem gegenseitigen Anprall der Ideen längst entstandene Licht soll nur abermals gezeigt werden: dass letzteres noch immer nothwendig ist, wird durch die Möglichkeit des oben erwähnten Brüsseler Vortrages dargethan. Letzterer Vortrag bestätigt die alte Thatsache, dass der ärztliche Stand noch mehr Vorurtheile besitzt, als man bei ihm erwarten sollte: bei ihm, der vermöge seiner Studien an der Leiche, als dem letzten Ende einer schönen Schöpfung, schon in der Jugend lernen musste, dass die geistige Forschung ihre ewigen Rechte hat und sich durch Voreingenommenheit nicht eindämmen lässt; bei einem Stande, dem doch alltäglich die secirte Leiche beweist, „dass alle vorgefassten Ideen vor dem Alles gleichmachenden Tode verschwinden und dass nur Eines bleibt: die Wahrheit, nach welcher allein die medicinische Wissenschaft ringen soll". Dr. P. K.

De re publica laryngologica. Von Dr. F. Semon. (Arch. f. Laryngol. etc., Bd. V, p. 1, 1896.)

Ein mit einer warmherzig empfundenen Ehrung Bernhard Fränkel's zu seinem 60. Geburtstage und 25. Docenten-Jubiläum beginnender Artikel, welcher des Weiteren eine Characterisirung der Eigenthümlichkeiten unserer internationalen laryngologischen Literatur rücksichtlich derjenigen ihrer Mutterländer giebt, sich ferner über internationale Benutzung der fachwissenschaftlichen Literatur verbreitet, dann Mahnungen enthält zu verständiger Literaturbenutzung überhaupt, mit Zurückweisung der, neuerer Zeit Mode gewordenen Massencitirung möglichst aller über einen Gegenstand erschienenen Arbeiten, Mahnungen auch an Egoisten, über deren Arbeiten kein Referent jemals zufriedenstellend zu referiren vermag, und schliesslich Warnung vor Isolirung unserer Specialität durch allzuviele laryngologische Specialgesellschaften. — Lehrreiche und beherzigenswerthe Worte des erfahrenen Autors, denen wir nur von ganzem Herzen tiefes und allgemeines Eindringen in die Herzen nicht nur unserer, sondern aller Vertreter von Specialfächern, ja aller literarisch thätigen Aerzte und Nichtärzte wünschen können. Beschorner.

Fall von nervöser Aphonie bei Tuberculose. (Sur un cas d'aphonie nerveuse chez une tuberculeuse.) Von Dr. Foix. (Revue hebdomadaire de laryngologie et d'otologie 1896, No. 37.)

Doppelseitige Adductorenlähmung bei einem 19jährigen tuberculösen Mädchen. Solche Lähmungen finden sich bei Tuberculösen ohne Larynxphthise; man muss dann eine Compression beider Recurrentes annehmen oder an die bei Tuberculösen so häufig vorkommende anatomisch-pathologisch nachgewiesene Neuritis oder endlich an Hysterie denken. Verf. nimmt Hysterie an. Dr. P. K.

Digitized by Google

Ueber das Pulsiren des Laryngotrachealrohres bei Oesophaguskrebs. (Les pulsations laryngotrachéales dans le cancer de l'oesophage.) Von Dr. Castelino. (Septième Congrès de la société italienne de médecine interne, October 1896 und Semaine médicale 1896, No. 55.)

In zwei Fällen sass das Carcinom in der Höhe des zweiten Dorsalwirbels: bei beiden Kranken bestand ein Pulsiren des Laryngotrachealrohres, welches durch tiefes Inspirium nicht modificirt wurde. Offenbar hatte die bösartige Geschwulst Larynx und Trachea nach vorne bis an den Arcus aortae gedrückt, welcher Arcus ihnen die Pulsationen mittheilte. Im gegebenen Fall kann dieses Pulsiren als diagnostisches Symptom verwerthet werden.

Dr. P. K.

Ein Blutegel mehr als 20 Tage im Larynx eines Mannes. (Un cas de sangsue ayant séjourné plus de vingt jours dans un larynx d'homme.) Von Dr. Moucharinski. (Vratsch und Revue hebdomadaire de laryngologie et d'otologie 1896, No. 35.)

Brustschmerzen und Bluthusten. Lungen gesund. Das Laryngoscop zeigte einen Blutegel. Bepinselungen mittels concentrirter Kochsalzlösung halfen nicht. Während dem durch ein Emeticum hervorgerufenen Brechact kam der Blutegel zum Vorschein und wurde mittelst Zange hervorgeholt.

Dr. P. K.

Notizen.

Prof. **O. Körner** in **Rostock** wurde zum Ordinarius honorarius befördert.

In Leipzig wurde im **St. Jacob-Spitale eine Ohrenklinik** errichtet, welche unter sämmtlichen bis jetzt bestehenden Ohrenkliniken die best dotirte sein dürfte. Die Klinik verfügt jetzt über 30 Betten, kann aber im Bedarfsfalle noch erweitert werden. Der Director Herr Prof. A. Barth bezieht 5000 Mark Gehalt, und es stehen ihm zwei Assistenten zur Seite, deren jeder 1200 Mark Gehalt hat. Ausserdem gehören noch zwei Famuli und ein vom Staate angestellter Diener zum Status. Für poliklinische Zwecke stehen dem Professor 2000 Mark jährlich zur Verfügung.

An der Pariser medicinischen Falcultät erhielt Dr. **Castex** den Auftrag, über Laryngologie und Ohrenheilkunde gegen das jährliche Honorar von 3000 Francs zu lesen.

Alle für die **Monatsschrift** bestimmten **Beiträge und Referate** sowie alle **Druckschriften, Archive** und **Tausch-Exemplare** anderer Zeitschriften beliebe man an Herrn Prof. Dr. **Gruber** in Wien I, Freiung 7, zu senden. Beiträge werden mit 40 Mark pro Druckbogen honorirt und die gewünschte Anzahl Separat-Abzüge beigegeben.

Verantwortlicher Redacteur: Prof. Dr. Ph. Schech in München.
Verlag der Allgemeinen Medicinischen Central-Zeitung (Oscar Coblentz).
Expeditionsbureau: Berlin W. 35, Schöneberger Ufer 28.
Druck von Marschner & Stephan in Berlin SW., Ritterstrasse 41

Digitized by Google

Monatsschrift für Ohrenheilkunde

sowie für

Kehlkopf-, Nasen-, Rachen-Krankheiten.

Organ der Oesterr. Otologischen Gesellschaft.

(Neue Folge.)

Mitbegründet von weil. Prof. Dr. N. Rüdinger, Prof. Dr. R. Voltolini und weil. Prof. Dr. Fr. E. Weber-Liel

und unter Mitwirkung der Herren

Docent Dr. **E. Baumgarten** (Budapest), Hofrath Dr. **Beschorner** (Dresden), Prof. Dr. **Ganghofner** (Prag), Docent Dr. **Gomperz** (Wien), Dr. **Heinze** (Leipzig), Dr. **Hopmann** (Cöln), Prof. Dr. **Jurasz** (Heidelberg), Dr. **Keller** (Cöln), Prof. Dr. **Kiesselbach** (Erlangen), Prof. Dr. **Kirchner** (Würzburg), Dr. **Koch** (Luxemburg), Dr. **Law** (London), Docent Dr. **Lichtenberg** (Budapest), Dr. **Lublinski** (Berlin), Dr. **Michel** (Cöln), Docent Dr. **Moldenhauer** (Leipzig), Docent Dr. **Onodi** (Budapest), Docent Dr. **Paulsen** (Kiel), Dr. **A. Schapringer** (New-York), Dr. **Schäffer** (Bremen), Dr. **E. Stepanow** (Moskau), Prof. Dr. **Störck** (Wien), Prof. Dr. **Strübing** (Greifswald), Dr. **Weil** (Stuttgart), Dr. **Ziem** (Danzig)

Herausgegeben von

Prof. Dr. JOS. GRUBER Wien. **Prof. Dr. v. SCHRÖTTER** Wien. **Prof. Dr. PH. SCHECH** München.

Prof. Dr. E. ZUCKERKANDL Wien.

Dieses Organ erscheint monatlich in der Stärke von 3 bis 3½ Bogen. Man abonnirt auf dasselbe bei allen Buchhandlungen und Postanstalten des In- und Auslandes.
Der Preis für die Monatsschrift beträgt 12 R.-M. jährlich; wenn die Monatsschrift zusammen mit der Allgemeinen medicinischen Central-Zeitung bestellt wird, nur 8 R.-M.

Jahrg. XXXI. **Berlin, Mai 1897.** **No. 5.**

I. Originalien.

Aus der k. k. Universitätsklinik für Ohrenkranke des Prof. Jos. Gruber in Wien.

Bericht über die im Jahre 1896 an obiger Klinik behandelten klinischen und ambulatorischen Kranken.

Im Jahre 1896 erschienen im Ambulatorium der Klinik 6023 neue Kranke, und zwar 3691 Personen männlichen und 2332 Personen weiblichen Geschlechts. Ueber Alter und Geschlecht der Patienten giebt folgende Tabelle Aufschluss:

Alter	männlich	weiblich	Summa
bis zu 5 Jahren[1])	148	139	287
von 6—10 Jahren	251	289	540
„ 11—20 „	877	571	1448

[1]) Hierbei muss jedoch berücksichtigt werden, dass bei den localen Verhältnissen in Wien ohrenleidende Kinder auch in den Kinderspitälern behandelt werden.

Digitized by Google

Alter	männlich	weiblich	Summa
von 21—30 Jahren	914	597	1511
„ 31—40 „	663	332	995
„ 41—50 „	389	203	592
„ 51—60 „	221	131	352
„ 61—70 „	141	41	182
„ 71 Jahr. u. darüb.	87	19	106
Summa	3691	2332	6023

Die Diagnose der einzelnen Erkrankungsformen, nach Geschlecht und erkrankter Seite zusammengestellt, ist aus folgender Tabelle ersichtlich:

Ohrmuschel.

Diagnose	Männer				Weiber			
	r.	l.	b.	Summa	r.	l.	b.	Summa
Difformitas	—	1	2	3	1	—	1	2
Eczema acutum	8	11	1	20	12	11	2	25
Eczema chronicum	—	1	3	4	1	—	2	3
Atheroma	1	2	—	3	—	1	—	1
Epithelioma	1	1	—	2	—	—	—	—
Angiofibroma	—	1	—	1	—	—	—	—
Lupus	—	1	—	1	—	—	—	—
Othaematoma	—	3	—	3	—	—	—	—
Perichondritis	2	1	—	3	—	1	—	1
Combustio	1	—	—	1	—	1	—	1
Congelatio	—	—	2	2	—	—	—	—
Summa	13	22	8	43	14	14	5	33

Aeusserer Gehörgang.

Diagnose	Männer				Weiber			
	r.	l.	b.	Sa.	r.	l.	b.	Sa.
Exostosis	1	—	2	3	—	—	1	1
Atresia	3	2	—	5	1	1	—	2
Accumulatio ceruminis	109	123	261	493	45	60	137	242
Corpus alienum	18	21	2	41	13	11	1	25
Eczema acutum	9	5	4	18	7	2	3	12
Eczema chronicum	1	—	4	5	1	3	1	5
Otitis externa circumscripta	65	34	8	107	51	27	4	82
Otitis externa diffusa	25	19	5	49	16	20	8	44
Otitis externa hämorrhagica	6	4	2	12	5	7	1	13
Otitis externa parasitica (Otomycosis	6	8	—	14	2	3	—	5
Vulnus lacero-contusum	2	—	—	2	1	2	—	3
Pruritus	1	4	2	7	8	5	3	16
Summa	246	220	310	756	150	141	159	450

Digitized by Google

Trommelfell.

Diagnose	Männer				Weiber			
	r.	l.	b.	Summa	r.	l.	b.	Summa
Myringitis acuta . . .	5	12	—	17	3	7	—	10
Myringitis chronica . .	2	3	—	5	2	1	—	3
Ruptura traumatica . .	5	22	—	27	1	8	—	9
Summa	12	37	—	49	6	16	—	22

Mittelohr.

Diagnose	Männer				Weiber			
	r.	l.	b.	Sa.	r.	l.	b.	Sa.
Catarrhus acutus	138	117	176	431	79	50	122	251
Catarrhus chronicus	46	60	578	684	25	16	307	348
Otitis media plastica . . .	48	34	157	239	29	24	190	243
Otitis media suppurativa acuta	73	69	16	158	38	34	13	85
Otitis media suppurativa acuta cum perforatione	72	65	23	160	42	54	18	114
Otitis media suppurat. chronica	179	185	119	483	101	64	78	243
Otitis media suppurat. chronica cum Polypis	34	28	17	79	11	16	8	35
Otitis media suppurat. chronica cum Cholesteatomate . . .	4	7	—	11	2	5	—	7
Periostitis processus mastoidei	6	5	—	11	3	2	—	5
Ostitis processus mastoidei .	19	11	1	31	16	8	—	24
Hämatotympanum	2	—	—	2	—	—	—	—
Depositum calcareum in membr. tymp.	15	23	13	51	16	12	7	35
Perforatio sicca	36	25	19	80	21	18	11	50
Destructio membr. tymp. . .	30	17	20	67	27	14	10	51
Cicatrix membr. tymp. . . .	55	54	14	123	30	48	19	97
Summa	757	700	1153	2590	440	365	783	1588

Inneres Ohr und nervöse Störungen.

Diagnose	Männer				Weiber			
	r.	l.	b.	Sa.	r.	l.	b.	Sa.
Affectio labyrinthi	14	19	72	105	9	14	25	48
Otitis media plastica cum affectione labyrinthi.	6	9	17	32	4	7	19	30
Morbus Ménière'i.	2	1	—	3	1	1	—	2
Surdomutitas	—	—	31	31	—	—	27	27
Tinnitus aurium nervosus . .	4	6	3	13	7	10	5	22
Otalgia	12	13	5	30	23	12	15	50
Summa	38	48	128	214	44	44	91	179

Digitized by Google

Die Krankheit befiel demnach:

	Männer	Weiber
die Ohrmuschel	43	33
den äusseren Gehörgang	776	450
das Trommelfell	49	22
das Mittelohr	2590	1588
das innere Ohr	214	179
Summa	3672	2272
Sine diagnose[2])	19	60
	3691	2332
Totalsumme	6023	

Verzeichniss der Operationen,

welche an den im Jahre 1896 in Abgang gebrachten klinischen Kranken ausgeführt worden sind.

Operationen u. deren Veranlassung		Anzahl	Von den Operirten wurden			
			geheilt	gebessert	nicht geheilt	starben
Excochleation	Adenoide Vegetationen	4	4	—	—	—
Extraction	Polypen	3	—	3	—	—
Incision	Angina phlegmonosa	1	1	—	—	—
Incision	Otitis externa Periostitis	2	2	—	—	—
Paracentese	Otitis media suppurativa acuta	2	2	—	—	—
Plastik	Missbildung der Ohrmuschel	1	1	—	—	—
Tonsillotomie	Hypertrophische Tonsillen	1	1	—	—	—
Trepanation	Affectionen d. Warzenfortsatzes	54	44	6	—	4
Trepanation	Hirnabscess	1	—	—	—	1

Verzeichniss der Operationen,

welche an den im Jahre 1896 ambulatorisch behandelten Kranken ausgeführt worden sind.

Operationen und deren Veranlassung	Zahl
Exstirpation bei Atheroma auriculae	2
Abtragung bei Angiofibroma auriculae	1
Incision bei Othaematoma	1

[2]) Die sub „sine diagnosi" verzeichneten Kranken wiesen keinerlei Störung Seitens des Gehörorgans auf und wurden wegen anderweitiger Erkrankungen anderen Kliniken zugewiesen.

Digitized by Google

Operationen und deren Veranlassung	Zahl
Incision bei Perichondritis auriculae	3
Incision bei Otitis externa circumscripta	94
Entfernung von Fremdkörpern mit Instrumenten . . .	13
Paracentese bei Catarrhus exsudativus	65
Paracentese bei Otitis media suppurativa acuta	143
Polypenextraction bei Otitis media suppurativa chronica .	114
Incision bei Periostitis processus mastoidei	7
Trepanation bei Ostitis processus mastoidei	26
Auskratzung adenoider Vegetationen	78
Tonsillotomie	47

(Fortsetzung folgt.)

Das Sarcom des Kehlkopfes und der Luftröhre.

Nachtrag.

Von

Dr. **Hugo Bergeat**, München.

Meiner früheren Zusammenstellung (vergl. diese Zeitschrift 1895, No. 8 bis 12) habe ich einige nachträglich aufgefundene Fälle nachzusenden. Ausserdem haben einzelne Herren Collegen die grosse Güte gehabt, meiner im Texte enthaltenen Bitte um Mittheilung ihrer noch nicht veröffentlichten Beobachtungen nachzukommen. Da sich die Gelegenheit bietet, berichte ich gleichzeitig noch über die neuesten Fälle, von denen ich bis October 1896 Kenntniss erhalten habe. Endlich trage ich noch einige mir inzwischen bekannt gewordene Details über die früher besprochenen Fälle nach.

Die Eintheilung und Nummerirung der neuen Fälle führe ich im engen Anschlusse an die früheren Reihen durch.

I. Sarcom des Kehlkopfes.

a. primäre Fälle:

Brief.	86.—87. P. Heymann	Beobachtungen 1878 und 1885.
Ref.	88. Bull	Records of N.-Y. hospitals 1888.
Or.	89. Jurasz	Die Krankheiten der oberen Luftwege 1892, Fall 7.
Ref.	90. Dansac II	Annales des maladies de l'oreille et du larynx 1893, April.
Ref.	91. Cisneros	Archivo internac. de rino-laringo-otologia 1893, April.
Or.	92. Pröbsting	I. Versammlung süddeutscher Laryngologen 1894.
Or.	93. Bliss	Medical Record 1894, 14./VII.
Or.	94. Thompson	Medical News 1895, 26./X.
Or.	95. Powers und White	N.-Y. Medical Record, 1895, 23./III.
Ref.	96. Chappell	Journal of Lar. 1895, I.

Digitized by Google

Or.	97. Grünwald	Atlas und Grundriss der Kehlkopfkrankheiten, Taf. XXIV u. XXVII.
Notiz.	98. = 55? Hjort (II)	Citirt in der Liste von Powers und White.
Or.	99. (sec.?) Pieniaczek	Deutsche Zeitschrift für Chirurgie 1893, 36. Bd., Fall 4. S. u. IIa, 11.

c. unsichere Fälle:

Or.	18. Jurasz	L. c. Fall 16. Ohne microscopische Diagnose.
Ref.	19. Reintjes	Monatsschrift für Ohrenheilkunde, XXX, S. 23. (Microscopische Begutachtung verschieden lautend.)

II. Sarcom der Luftröhre.

a. primäre Fälle:

Or. und Brief.	8. Betz	Versamml. deutscher Naturforscher und Aerzte 1885 (damals als „Fibrom" bezeichnet.)
Or.	9. Labus	Archives of Laryngol. 1880, No. 3.
Or.	10. Jurasz	L. c.
Or.	11. (sec.?) Pieniaczek	Cfr. Ia, 97.
Brief.	12. Schech	Die Krankheiten des Kehlkopfes und der Luftröhre 1897.

b. secundäre Fälle durch Wucherung:

Or.	11. Weichselbaum	Schrötter, l. c.

c. unsichere Falle:

Notiz.	1. Fletcher Ingals (Jurasz, l. c., findet vollkommene Aehnlichkeit zwischen seinem Falle, IIa 10, und diesem, microscopisch nicht untersuchten.)	Annales des maladies de l'oreille et du lar. 1884.

Lymphsarcom der Luftröhre:
Schrötter, l. c. S. 150 (secundär).

Abbildungen.

Kehlkopfbilder und macroscopische Ansichten:

Schwarz.	Eppinger Ib β 11	Schrötter, l. c., Fig. 41.
„	Schrötter IIa 1	Ibid., Fig. 49 und 52.
„	Derselbe IIa 2	Ibid., erstere der mit No. 53 bezeichneten Figuren.
„	Thompson	Abbildung des excidirten Kehlkopfes.
Farbig.	Grünwald	L. c., Tafel XXIV, Fig. 2 und 3 (bei der Nummerirung ist eine Verwechselung vorgekommen.)

Digitized by Google

Microscopische Ansichten:

Farbig.	Pröbsting	Seifert und Kahn, Atlas der Histopathologie etc., Tafel XXXVII, Fig. 73.
„	Grünwald	L. c., Tafel XXXVII, Fig. 1 u. 2.
Schwarz.	Weichselbaum	L. c., Fig. 42.

Das Präparat vom Falle Betz befindet sich im Senkenberg'schen Institute in Frankfurt a. M.

Es ist derzeit nicht möglich, festzustellen, ob das Sarcom Pieniaczek's im Kehlkopfe oder in der Luftröhre seinen primären Sitz hatte; für's Erstere spricht die Ungewöhnlichkeit eines centrifugalen Fortschreitens, für's Letztere die bedeutendere Grösse der Massen in der Luftröhre und vielleicht auch die Benignität, welche die primären Luftröhren, aber nicht die Kehlkopfsarcome auszeichnet. — Ob der Fall No. 98 ein neuer oder nur ein Recidiv des früheren Falles Hjort Ia 55 ist, kann ich nicht entscheiden. — Im Lehrbuche von Jurasz findet sich je ein Fall von Kehlkopfsarcom und von Lymphosarcom, die mit dem Falle Ia 58 (Bessel-Hagen) bezw. mit dem Jurasz-Czerny'schen Lymphosarcome identisch sind. — Irrthümlich ist von einem Fibrosarcoma tracheae Masini's und einem Sarcoma subglotticum Scheier's berichtet worden.

Geschlecht, Alter, Stand.

I. a.	Heymann	M	—	65—70	Kaufmann.
		—	W	32	—
	Bull	—	W	43	—
	Jurasz	M	—	45	Kaufmann.
	Pröbsting	—	W	52	—
	Cisneros	—	W	43	—
	Bliss	M	—	55	Arbeiter.
	Thompson	M	—	35	—
	Powers und White	—	W	43	—
	Chappell	—	W	32	—
	Grünwald	M	—	58	—
	Hjort	M	—	62	—
	Pieniaczek	M	—	—	—
I. c.	Reintjes	M	—	10	—
II. a.	Labus	M	—	13	—
	Betz	—	W	34	—
	Jurasz	M	—	37	—
	Pieniaczek	M	—	—	—
	Schech	—	W	47	—

Digitized by Google

Das Verhältniss der Häufigkeit verschiebt sich einigermaassen durch die zahlreichen Fälle bei Frauen. Unter nunmehr 24 Frauen befindet sich noch immer keine, welche jenseits der ersten fünfziger Jahre steht und auch keine zwischen 23 und 30 Jahren. Es wäre doch möglich, dass die Frauen in gewissem Alter von Sarcom an gewissen Regionen verschont bleiben, und ich möchte nicht unterlassen, an die von Pröbsting beobachtete Spontanheilung eines Rachensarcoms bei einer 54jährigen Frau anzuknüpfen (III. Versamml. süddeutsch. Laryngologen).

Microscopischer Befund.

I. a.	Heymann	86	Kleinzelliges Rundzellensarcom.
		87	Bei der ersten Operation zellenreiches Fibrom, später sehr bedeutende Vermehrung der Spindelzellen.
	Bull		Kleine Rundzellen.
	Jurasz		Kleinzelliges Sarcom.
	Dansac II		Papilläres Sarcom (Ia 70 war als fasciculäres bezeichnet).
	Cisneros		Spindelzellen.
	Pröbsting		Reichliche langgestreckte Spindelzellen, ähnlich angeordnet wie beim Alveolarsarcom (nach Seifert und Kahn).
	Bliss		Kleine Rundzellen.
	Grünwald		Alveolarsarcom.
	Pieniaczek		Kleinzelliges Sarcom.
II. a.	Labus		Fibrosarcom.
	Betz		Fibrosarcom.
	Jurasz		Angiosarcom.
	Pieniaczek		Kleinzelliges Sarcom.
	Schech		Fibrosarcom.

Es bleibt das früher angegebene Verhältniss demnach im Allgemeinen unverändert, nur dass in der Luftröhre die Fibrosarcome noch viel entschiedener die grösste Häufigkeit bekommen.

Bezüglich der microscopischen Diagnose ist anzugeben, dass Heymann erst am Recidive zur Diagnose von Sarcom gelangte, dass Thompson, sowie Powers und White erst während der Operation die definitive Diagnose an Geschwulststücken aus dem Sinus Morgagni stellen konnten und dass die Letztgenannten vorher nur entzündliches Gewebe hatten erkennen können, dass endlich Betz nach Untersuchung eines Stückchens vom Stiele der Geschwulst ursprünglich ein Fibrom diagnosticirt hatte. Chiari-Maydl haben ihre Diagnose an einem ausgehusteten Partikel gestellt.

Digitized by Google

	Sitz		Metastasen	Consistenz, Farbe	Grösse	Form	Anheftung	Umgebung
Heymann 86	links.	Taschenband und Plica aryepiglottica; auf die Epiglottis und deren Falten übergehend.		starr; gelb.		knollig.	Infiltration.	
87	links.	ganz dicht unter d. freien Rande d. Stimmbandes, etwas hinter der Mitte.			wie eine halbe Linse.		breitbasig.	
Recidiv		an gleicher Stelle.						
Bull	links.	Stimm- u. Taschenband.						
Jurasz	links.	ganze linke Kehlkopfhälfte, besond. Stimm- und Taschenband.	einige harte Drüsen.		ziemlich gross.	höckerig.	Infiltration.	
Cisneros	links.	Stimm- u. Taschenband.						
Pröbsting	links.	laryngoscopisch scheinbar an der unteren Seite des Taschenbandes; bei der Operation breit im Grunde des Sinus Morgagni.	keine Drüsenschwellung.	nicht auffäll. hart. Bräunlich-roth, wenig Blutgefässe; auf d. Schnittfl. gelb wie Fettgewebe.	kirschengross.	glatt mit 2 Höckerchen; wird binnen 2 Woch. ödemat.	breitbasig.	
Bliss	vorne?	Epiglottis eine fungöse Masse; r. Aryknorpel ödematös. Aeusserl. Schwellung unterhalb des Schildknorpels.	sehr frühe Schwellung der submaxillären Lymphdrüsen.		ganzer Kehlkopf bis zu den Aryknorpeln bedeckt.	fungös.		keine Laryngitis.

Digitized by Google

	Sitz		Metastasen	Consistenz, Farbe	Grösse	Form	Anheftung	Umgebung
Thompson	seitlich.	ganzer Kehlkopf ausser der Epiglottis und dem linken Aryknorpel.	keine Drüsenschwellung.	hellroth.		gross-gelappt.		
Powers und White	links.	Ventrikel und Taschenband.		Schleimhaut links hochroth.			infiltrirt.	l. Stimmband degenerirt; rechts normale Schleimhaut.
Chappell	vor der Epiglott.			weich wie eine Cyste; weiss.	hühnereigross.	rund.	langgestielt.	
Grünwald	links.	Arygegend und Taschenband. An der pharyngealen Larynxfläche eine graugrüne Ulceration.	keine Drüsenschwellung.	graugelb, ödematös; später nur fleischfarb.			Infiltration.	Mechan. Dislocation der Stimmbänder; Cyanose des r. Taschenbandes.
Pieniaczek		zahlreiche Knoten an und unter der Glottis (s. unten).					papillomatös.	
I. c. Jurasz		s. den Originalbericht von Jurasz.						

Digitized by Google

Reintjes	rechts.	Aryepiglottische Falte.	keine Drüsenschwellung.	weich, dunkelroth.	nimmt d. ganzen unteren Rachentheil ein.	2 grosse Lappen.	kleine Basis.	
II. a. Labus		am 3. Trachealring.			erbsengross.			
Betz	Bifurcationssporn.	an der linken Seite des Bifurcationsspornes; war bei der Section mit d. kleineren Theile im linken, mit dem grösseren im rechten Bronchus.			5cm lang.			
Jurasz	hinten.	am obersten Theile der hinteren Wand, nach oben bis zum Ringknorpel reichend.	keine Drüsenschwellung.	fleischroth.	kleinkirschengross.	halbkugelig, himbeerähnlich wie ein Papillom	breitbasig.	Verdick. des Perichondriums d. oberst. Trachealringe.
Recidiv Pieniaczek	hinten.	gleiche Stelle. s. o. Ein Paquet Papillome sitzt tief unten an der hinteren Luftröhrenwand.			Lumen der Luftröhre bedeutend verengt.	papillomatös.		
Schech	hinten.	zwischen 2. u. 4. Knorpel an der Hinterwand.		roth.	kleinkirschengross.		etwas beweglich im Luftstrome.	

Digitized by Google

Nachtrag zu den Fällen von Paul:

I. a. 78 zeigt 15 Monate nach der Operation Papillome im Kehlkopfe;
II. b. 8 hat seit 1 Jahr fast keine Vergrösserung der Geschwulst erfahren.

Die gelbe Farbe ist auch von Heymann an No. 86 bemerkt worden.

Betreffs der Form ist hervorzuheben die fungöse Entstellung der Epiglottis (Bliss) und das Auftreten multipler papillomatöser Knoten in Kehlkopf und Luftröhre (Pieniaczek).

Frühzeitige Lymphdrüsenschwellung erwähnt Bliss, Geschwürsbildung schon nach $^1/_2$ Jahre Grünwald (auch v. Bergmann's Alveolarsarcom war durch die frühzeitige Geschwürsbildung ausgezeichnet).

Nach den neuen Daten localisiren sich die verschiedenen Sarcomformen nicht so ausschliesslich auf bestimmten Regionen:

Das Sarcom Pröbsting's im Grunde des Sinus Morgagni zeigt Spindelzellen bei einigermaassen alveolärem Bau, jenes von Bliss an der Epiglottis Rundzellen.

	Zeit und Art der ersten Erscheinungen.	Sonstige Erscheinungen.
I. a. Heymann 86	über 2 Jahre Heiserkeit und zeitweise leichte Schluckbeschwerden.	Athemnoth, sehr bedeutende Schluckschmerz., schliesslich spontane Schmerzen.
87	nur Heiserkeit.	
Bull	seit einigen Monat. heiser.	
Jurasz	seit 1 Jahr Aphonie und Athembeschwerden.	
Pröbsting	während eines Jahres steigende Heiserkeit.	nach $^3/_4$ Jahr etwas Athembeengung und zeitweise Schmerzen im Kehlkopfe.
Bliss	s. $1^1/_2$ J. Gefühl v. Schwell. im Halse und Heiserkeit.	Kein Husten od. Auswurf. nach $^1/_2$ Jahr Inspirationsbeschwerden.
Thompson	sehr starker Raucher. Vor $^1/_2$ Jahr kratzendes Gefühl im Halse, dann Heiserkeit und Dyspnoe.	2 Monate später Dysphagie, Husten, Schmerz in der Nachtluft; Schleimauswurf und zeitweise Blutungen.
Powers und White	seit mehreren Mon. heiser.	
Chappell	seit $1^1/_2$ J. Schlingbeschw.	
Grünwald	seit $1^1/_2$ J. halsleidend; viel Reizhust., Erstickungsanf.	
I. c. Reintjes	Gesichtsschwell. vor $^1/_2$ J., welche sich i. 3 Mon. verlor;	seit ganz Kurzem Schlingbeschwerden.
II. a. Betz	seit 4 Mon. Athembeschw. seit mehreren Monaten Dyspnoe inmitten vollkommen freier Athmung gerade wie bei Asthma.	
Jurasz	seit 2 J. Athmungsbeschw.	
Pieniaczek	Heiserkeit und Athmungsbeschwerden.	keine Druckempfindlichkeit.
Schech	$^3/_4$ Jahr vor d. 1. Untersuch. Schilddrüsenabscess.	

Digitized by Google

	Art der Operation.	Recidive.	Dauer.	letzter Bericht.
I. a. Heymann 86	Auslöffelung während mehrerer Monate (v. Bruns), später nicht mehr regulär behandelt.		3 Jahre.	gestorben.
87	Endolaryngeale Exstirpation.	nach 8 Monaten etwas grösser nachgewachs.		nach einigen Jahren an Pneumonie gestorben.
Bull	Guillotine und Chromsäure. halbseitige Laryngectomie.			nach 4 Jahren kein Recidiv.
Jurasz	wegen schlechten Ernährungszustandes unterblieb die Larynxexcision. Endolaryngeale Galvanocaustik während längerer Zeit.			Resultat verhältnissmässig gut. Tod nach 4 Monaten an Pneumonie.
Cisneros	halbseitige Laryngectomie.			Tod nach 3 Tagen an einem Trunke Wasser.
Pröbsting	kalte Schlinge. 5 Wochen später Exstirpation der grösseren Hälfte der linken Schildknorpelplatte.		bis zur Operation 1 Jahr.	nach $1/2$ Jahr geheilt mit heiserer Stimme.
Bliss	Tracheotomie (Radicaloperation verweigert).		$2 1/2$ Jahre.	Tod an Erschöpfung.
Thompson	Endolaryngeal.	in 10 Tagen zur früher. Grösse nachgewachs.	$1/2$ Jahr bis zur Behandlung.	Bericht sehr bald nach der Operation.
	Laryngectomie mit Schonung der Cricoidea.			

Digitized by Google

	Art der Operation.	Recidive.	Dauer.	letzter Bericht.
Powers u. White	halbseitige Laryngectomie.		mehrere Monate bis zur Behandlung.	Heilung noch nach vier Jahren.
Chappell	Punction mit sehr schwerer Hämorrhagie. Tracheotomie und heisse Schlinge.			Heilung.
Grünwald	Tracheotomie.			
Hjort	Totale Laryngectomie.			
Pieniaczek	s. u.			
I. c. Reintjes	Versuch einer endolaryngealen Operation. Pharyngotomia subhyoidea und galv. Schlinge.			Heilung nach 5 Monaten.
II. a. Labus	Endolaryngeal mit der Pincette.			
Betz			mehrere Monate.	erstickt vor der 2. Untersuchung.
Jurasz	Cricotracheotomie, Auskratzung, Thermocauter.	nach 2 Jahren über ein ganz langsam wachsendes Recidiv berichtet.	gestorben 5 Jahre nach Beginn des Leidens.	Tod 3 Jahre nach der Operation an Phthise.
Pieniaczek	Laryngofissur mit Excochleation und Thermocauter (Mikulicz).			nach 7 Jahren geheilt, mit narbiger Glottis verengerung.
Schech	Kalte Schlinge und Nachholen der Reste mit der Curette.			Heilung.

Digitized by Google

Bemerkenswerth ist, dass die endolaryngeale Operation und die Laryngofissur, beide von gründlicher Nachätzung gefolgt, je einen (Heymann, Pieniaczek), die halbseitige Exstirpation zwei (Bull, Powers und White) dauernde Erfolge erzielt haben könnten. Es ist bedauerlich, dass der Fall Ia 89 schon nach vier Monaten durch intercurrente Krankheit endete, da er den Erfolg einer energischen Galvanocaustik hätte darthun können; im Falle IIa 10, ebenfalls von Jurasz, kam es trotz ganz energischer Behandlung zum Recidive eines Luftröhrensarcomes. Bliss und Betz wissen von ungewöhnlich raschem Verlaufe eines Kehlkopf- und eines Luftröhrensarcomes zu berichten.

Auch nach erneutem Studium der Frage muss ich es ablehnen, eine engere Abgrenzung des Gebietes der einzelnen Operationen schon jetzt vorzunehmen; es sind die schliesslichen Resultate bei anscheinend gleichartigen Fällen und Operationen häufig gar zu verschieden. Ich halte es gegenwärtig noch für das Beste, wenn der Operateur sein Vorgehen nach den Resultaten in den bisher beobachteten ähnlichsten Fällen einrichtet. Ich spreche ausdrücklich im Plural von Fällen; es könnte nämlich bei Aufsuchung eines einzigen Analogons vorkommen, dass nur dass günstige Resultat, z. B. von Navratil, Scheinmann, Schrötter, beachtet, das ungünstige dagegen, von Fauvel 214, Bessel-Hagen und Küster, Arnaud-Moure, übersehen würde.

Es erübrigt noch zu bemerken, dass zweifellos eine Reihe von Kehlkopfsarcomen unter den Carcinomen figurirt und bei ihrer anscheinend geringeren Malignität die Statistik der Carcinome verbessert. Man wird hierüber klar werden, wenn man bedenkt, dass ein Sarcomfall auf 15—25 Carcinome trifft und dass fast alle Carcinomstatistiken des Kehlkopfes eine grosse Anzahl nicht mit dem Microscope festgestellter Fälle enthalten. Es braucht nicht weiter auseinander gesetzt zu werden, dass durch solche Ignorirung des Unterschiedes hauptsächlich die laryngoscopische Differenzialdiagnose leidet, indem höchst wahrscheinlich Formen des Carcinomes geschildert werden, welche nichts anderes als die Formen von verkannten Sarcomen sind.

Zusatz. Es gelangt noch die jüngst erschienene Schrift von Sendziak „Die bösartigen Geschwülste des Kehlkopfes und ihre Radicalbehandlung“ in meine Hände und ich vermag meine Listen daher durch folgende Fälle zu bereichern:

I. a. 100. Krajewski. Briefliche Mittheilung. 36jährige Frau. An der Epiglottis drei Knötchen bis zu Haselnussgrösse. Exstirpation der Epiglottis mittelst Pharyngotomia subhyoidea. Gesund nach zwei Monaten.

101. Kosinski. Gaz. lek. 1894, veröffentlicht durch Kijewski. Mann, 50jährig. Infiltrirter und ulcerirter Tumor an den wahren und falschen Stimmbändern. Laryngofissur. Gesund nach einem Monat.

102. Thorner. Briefliche Mittheilung. 40jährige Frau. Subglottisches Spindelzellensarkom. Drüsen nicht afficirt. Laryngofissur. Ohne Recidiv. Tod an Nephritis nach $2^1/_2$ Jahren.

103. Cheatham, erwähnt S. 198.

Digitized by Google

Ausserdem erwähnt Sendziak drei secundäre metastatische Kehlkopfsarcome, nämlich von Hermann, Lennox Browne und Rollier mit primärem Sitz in Leber, Lunge und Hirn. Es ist mir nicht möglich gewesen, die Originalmittheilungen ausfindig zu machen.

Der Fall Mikulicz entspricht meiner Nummer Ia 99, der eine Fall Kosinski der Nummer Ia 81. Bezüglich der drei Operationen Küster's bei Sendziak möchte ich bemerken, dass dieselben nicht zwei, sondern nur einen Patienten betreffen, der laut meiner früheren Aufstellung zuerst endolaryngeal, dann mittelst Thyrotomie und schliesslich mittelst halbseitiger Laryngectomie operirt worden ist; von einer Entfernung der ursprünglich zurückgelassenen zweiten Kehlkopfhälfte nach zwei Monaten spricht zwar Kraus in seiner Tabelle, nicht aber Küster in seinem eigenen Berichte auf dem XIII. Chirurgencongresse drei Jahre nach Heilung des Patienten.

Ueber Autoscopie.

Von

Dr. **V. Saxtorph Stein,**

Assistenzarzt der Kopenhagener Poliklinik für Ohren-, Nasen-, Rachen- und Kehlkopfkrankheiten.

Als ich ein ganz junger Mediciner war, hörte ich einmal von einem meiner Lehrer, dem Professor Reisz, Oberarzt des Königl. Frederiks-Hospitals in Kopenhagen, den Ausspruch, dass er lieber einen Candidaten haben wollte, welcher ein gutes Verständniss in den verschiedenen klinischen Untersuchungen hat, als einen, der voll von mehr oder minder überflüssigen theoretischen Kenntnissen ist.

Diesen Ausspruch behielt ich im Gedächtniss, und ohne gerade die Theorie zu versäumen, hatte ich stets ein reges Interesse für die klinischen Untersuchungsmethoden.

Darum war der Autoscopie, wo dieselbe in Anwendung kam, von meiner Seite ein guter Empfang sicher. Es war im Herbst 1895, wo ich zum ersten Mal etwas über Autoscopie las, und nachdem ich die etwas sparsame Literatur betreffend dieser neuen Untersuchungsmethode durchgelesen hatte, schritt ich zur practischen Probe derselben. Die Autoscopie war damals zu dem Standpunkt gelangt, wo dieselbe sich von der von der Oesophagoscopie geliehenen weitläufigen und wenig zusprechenden Technik frei gemacht hat und dieselbe anfing, einer gewöhnlichen Pharyngoscopie zu ähneln, aber sie war mit Rücksicht auf die Nothwendigkeit einer besonderen Electricitätsquelle etwas unpractisch. Mit dem von Kirstein angegebenen Autoscop machte ich meine ersten Versuche mit zufriedenstellendem Resultate, verliess es jedoch bald wieder, um denselben Weg einzuschlagen, dem Kirstein später auch folgte, indem ich das Autoscop mit der Zungenspatel wechselte, und genügte mir das reflectirte Licht meines Stirnspiegels. Die Zungenspatel, die ich mir anfertigen liess, bestand aus einem 2 cm breiten und 2 mm dicken Stahlstreifen, welcher seiner Länge nach in einen rechten Winkel gebogen wurde, so dass jedes der beiden Enden

Digitized by Google

14 cm lang wurde. Der Winkel wurde mit einem angenieteten Stück verstärkt. Das eine Ende wurde in seinem äussersten $^2/_3$-Theil wie Kirstein's prälaryngeale Spatel ausgeführt; der zweite Theil dagegen wurde sehr exact abgerundet und in seinem äussersten Theile ein wenig gebogen.

Dieses Instrument, welches leichter zu reinigen ist als Kirstein's Spatel, gut in der Hand liegt, sowohl als prä- wie auch als intralaryngeale Spatel und als gewöhnlicher Zungendepressor dient, kann von jedem Instrumentenmacher leicht hergestellt werden und ist bedeutend billiger als das Autoscop. Damit habe ich ca. 150 Autoscopien ausgeführt, welche die Grundlage für diese Abhandlung bilden, und ich habe niemals mehrere verschieden gebogene Spateln gebraucht, wie Kirstein sie empfiehlt.

Die Technik des Autoscopirens kann ich vielleicht übergehen, da dieselbe aus Kirstein's Berichten wohl genügend bekannt sein dürfte, um gleich mit den von mir erreichten Resultaten zu beginnen.

Der glückliche Ausfall der Autoscopie hängt theils von der Irritabilität des Patienten ab, theils von der Möglichkeit, seine Zungenwurzel nach unten und vorne zu drücken, was wieder von der Strammheit ihrer Befestigung abhängig ist. Der erste Factor lässt sich durch Uebung von Seite des Arztes und des Patienten oder durch Cocain beseitigen; der zweite ist nicht zu überwinden, da man die Elasticitätsgrenze der Gewebe nicht überschreiten kann. Wird dies versucht, so kommen die Fälle vor, wo die Untersuchungen für den Patienten eine grosse Qual sind, und wo man trotz alledem doch nicht mehr zu sehen bekommt, als wenn man langsam und ruhig vorgeht. Die Reflexirritabilität ist in ca. der Hälfte meiner Fälle gleich Null oder doch sehr gering gewesen. In ca. $^1/_4$ Theil ist starker Husten oder Reiz zum Erbrechen eingetreten, was jedoch nur einmal zu wirklichem Erbrechen führte, die Untersuchung aber trotzdem sehr erschwerte, so

Digitized by Google

dass ich weniger zu sehen bekommen habe, als was die anatomischen Verhältnisse mir vielleicht sonst gestattet hätten. Die Schuld für diese starken Reflexe dürfte wohl nicht allein bei mir zu suchen sein, resp. auf mangelhafter Uebung beruhen, denn ich finde es in meinen Verzeichnissen während meiner ganzen Untersuchungszeit gleich stark repräsentirt. Betreffend der Ausfälle der Autoscopie habe ich in ca. 74 pCt. der Untersuchungen die Cartilagines arytaenoideae, hintere Larynxwand, und ein grösseres oder kleineres Stück des Stimmbandes gesehen; bei ca. 17 pCt. habe ich nur die Spitze der Cartilagines arytaenoideae gesehen, bei den übrigen nur die Epiglottis, ja in einem Falle nicht einmal das; hier war auch eine gewöhnliche Laryngoscopie sehr beschwerlich. Ich habe jedoch ebenso wie Ephraim[1]) einen Patienten gesehen, welcher für die Autoscopie weniger empfindlich war als für die Laryngoscopie.

Ich muss hinzusetzen, dass ich nur bei zwei Untersuchungen zur Commissura anterior nach vorn gelangt bin. Diese Resultate sind etwas schlechter ausgefallen als die von E. Meyer in der Allgemeinen med. Centralzeitung No. 100 vom Jahre 1895 angegebenen, indem er bei 80 pCt. ein grösseres oder kleineres Stück des Larynxinnern gesehen hat, ja sogar bei $^1/_{12}$ der Untersuchten die Commissura anterior sah. Dies dürfte vielleicht auf folgende Momente beruhen:

Meine Untersuchungen sind in der Abtheilung der Kopenhagener Poliklinik für Ohren-, Nasen- und Halskrankheiten angestellt, deren Chef Dr. Schmiegelow mir bereitwillig das sehr reiche Material zur Disposition stellte. Ich habe Patienten im Alter von 9–71 Jahren beiderlei Geschlechtes untersucht; ausserdem habe ich Patienten sowohl mit, als auch ohne Halskrankheiten in Untersuchung genommen und niemals Cocain zur Anästhesirung in Anwendung gebracht oder die Patienten eingeübt. Die angeführten Resultate sind solche, welche bei der ersten Untersuchung aufgezeichnet wurden, wenn auch die spätere Wiederholung der Autoscopie bei denselben Patienten bessere Resultate ergab. Endlich muss ich speciell bemerken, dass ich niemals Gewalt angewendet habe und meine Patienten die Untersuchung nie als grosse Qual gefühlt haben; sie haben höchstens über etwas Uebelkeit oder über Erstickungsgefühle geklagt, was sie jedoch bald dementirten dadurch, dass sie auf Commando tief inspirirten, so dass die weit geöffnete Glottis die ganze hintere Larynxwand für das Auge freilegte.

Ob meine dänischen Patienten im Allgemeinen weniger autoscopirbar sind als die südlichere Bevölkerung, kann ich nicht sagen. Es ist wohl auch nicht unmöglich, dass sich in dieser Beziehung ethnographische Verschiedenheiten nachweisen lassen. Ich habe keine nennenswerthen Unterschiede in Bezug auf die Resultate für Männer, Frauen oder Kinder constatiren können; ich habe speciell nicht gefunden, dass die Frauen leichter zu autoscopiren sind als die Männer; vielleicht bieten ihre Zungen weniger Strammheit in der Verbindung. Dagegen aber däucht es mir, dass ihre Reflexirritabilität grösser ist, so dass das Eine das Andere compensirt. Ebensowenig habe ich gefunden, dass die Patienten mit normalen oder relativ normalen Halsorganen leichter

[1]) Monatsschr. für Ohrenheilkunde 1896, Seite 62.

Digitized by Google

zu autoscopiren waren als Patienten mit Pharyngitis und Laryngitis von verschiedener Art. Hiermit schliesse ich diesen Bericht, welcher keinesfalls als Lösung der Frage über die Autoscopie gelten, sondern nur einen kleinen Beitrag bilden soll zur Feststellung der Autoscopirbarkeit bei einer anderen Bevölkerung, als die dem Erfinder Kirstein mehr zugänglichen.

(Aus der Ohrenabtheilung der chirurg. Universitätspoliklinik München.)
Vorst.: Doz. Dr. Haug.

Eine neue Methode der Vibrationsmassage der Nase.

Von
Dr. **Ludwig Jankau.**

In seinem neuesten Werke[1]) über Massage spricht der auf diesem Gebiete an der Spitze stehende Anton Bum von der „eigenthümlichen Stellung, welche Massage und Heilgymnastik in der Wissenschaft, in der Schule, sowie in der Praxis einnehmen. Von der ersteren kaum gewürdigt, von der Schule ignorirt, begegnet die Mechanotherapie bei Aerzten und im Publikum einerseits begeistertem Enthusiasmus, andererseits ausgesprochenem Misstrauen.“ Diese Erscheinung dürfte nirgends deutlicher zu Tage treten, als auf dem Specialgebiete der Ohren-, Nasen-, Rachen- und Halskrankheiten, obgleich sich hier nicht „Laien zu kritik- und masslosen Interpreten dieser Disciplin aufwerfen“.

Laker[2]) war der Erste, welcher mit grosser Begeisterung die Vibrationsmassage zur Heilung chronischer Erkrankungen der Nase, des Rachens, des Ohrs und des Kehlkopfes in einer Monographie den Aerzten empfahl. An Zweiflern an dieser Methode hat es nicht gefehlt, und unsere ersten Autoritäten besonders wollten sich nicht sehr für diese Therapie begeistern. Andererseits sind Autoren wie Moritz Schmidt[3]) warm für die Vibrationsmassage der oberen Luftwege eingetreten. — Die vielen Publicationen[4]) genau beobachteter Fälle machen es heute jedem Specialisten auf betreffenden Gebieten zur Pflicht, die Vibrationsmassage anzuwenden.

Wir wollen hier nur von der Vibrationsmassage der inneren Nase sprechen und zwar mittelst neuer Methode. Bekanntlich wird die Vibrationsmassage der Nase, wie sie von Kellgren angegeben, besonders von Braun und Laker weiter ausgebildet wurde, mit der mit Watte armirten Sonde ausgeführt. Laker[5]) selbst sagt von dieser Methode: „Die Erlernung der nöthigen technischen Fertigkeit ist eine

---

[1]) Anton Bum: Handbuch der Massage und Heilgymnastik, Wien 1896.
[2]) Carl Laker: Die Heilerfolge der inneren Schleimhautmassage. II. Aufl. Graz 1892.
[3]) Mor. Schmidt: Die Krankheiten der oberen Luftwege, Berlin 1894, pag. 195.
[4]) Bum, l. c. pag. 417.
[5]) Bum, l. c. pag. 145.

Digitized by Google

ziemlich schwierige: sie erfordert viel Uebung und eine leichte Hand.“ Das sind Bedingungen, die sogar manchen Arzt von der Anwendung der Massage würden Abstand nehmen lassen. Nicht jeder ist eben geeignet, diese grosse Fertigkeit, die unbedingt erforderlich ist, trotz besten Willens sich anzueignen. Wir sind hier in derselben Lage, wie bei der Lucae'schen Drucksonde. Auch diese kann in einer „leichten Hand“ sehr viel in manchen Fällen chronischer Mittelohrerkrankungen Nutzen bringen; doch nur Wenige können diese Fertigkeit erreichen.

Hierin ist die von mir anzugebende Methode im Vortheil. Derartige handliche Fertigkeiten sind nicht nothwendig.

Ich benutze zur Vibrationsmassage der Nase kleine Gummiballons, welche in verschiedener Grösse, je nach Raumverhältnisse, in die Nasenhöhle eingeführt werden. Ein 10—15 cm langer Schlauch ist an dem Ballonchen angebracht und am Ende dieses Schlauches befindet sich eine Erweiterung, wie bei einem Ohrkatheter, in welches wieder das Katheter-Ansatzstück des von mir angegebenen Doppelmassageballons[6]) passt.

Nach der Einführung des kleinen Ballons in die Nase bringt man den Katheteransatz auf den Nasenballonschlauch und führt nun mit der Hand oder, was geeigneter ist, mit dem Motor — ich benutze einen Electromotor, der auch zu meiner Doppelmassage des Ohres dient — die Vibrationsmassage zwei Minuten lang aus. Mittelst des Kugelballons, wie ihn mein „Doppelmassageballon“ besitzt, ist man im Stande, die Stärke und die Zahl der Vibrationen mit der Hand zu reguliren; um so leichter natürlich mit dem Electromotor. Zur Fassung des Kugelballons habe ich eine bei Reiniger, Gebbert und Schall, Erlangen, hergestellte Vorrichtung, welche die feinsten Variationen in der Stärke und Zahl der Vibrationen zulässt. Damit der eingeführte Massageballon an der richtigen Stelle verbleibt, lässt man den Patienten alsdann den Nasenflügel leicht gegen das Septum drücken.

Es ist sofort einleuchtend, dass diese Art der Massage, wo eine elastische Gummifläche auf die erkrankte Schleimhaut einwirkt, ausserordentlich schonend ist, und gerade diese schonende Massage ist gewiss ein grosser Factor in der Heilwirkung. Ja selbst bei dem Ungeübten bleibt die Massage stets eine schonende, da er auch in dem Falle, dass er etwas stärker auf den Kugelballon drückt, als es die Vibrationsmassage der Schleimhaut erfordert, keine Schmerzen oder Blutung dem Patienten verursacht. Wir wissen, dass unregelmässig, besonders zu heftig ausgeführte Bewegungen bei der Sondenmassage dem Patienten starke Schmerzen verursachen, abgesehen von den Blutungen, die dadurch, und selbst bei einer technisch vollkommen ausgeführten Sondenmassage entstehen können: Punkte, welche den Patienten leicht vor einer Weiterbehandlung abschrecken.

Wer die Massagebehandlung mittelst Ballon einige Male ausgeführt hat, wird sich dann bald jene Technik erwerben, welche zur exacten Ausführung einer Vibrationsmassage immerhin nothwendig ist. Mit dieser mehr oder weniger vollkommenen Technik hängt in directem Zusammen-

[6]) D. med. Wochenschr. 1896, 43.

Digitized by Google

hang die Reaction, welche auf der Schleimhaut sich in erster Zeit einstellt. Im grossen Ganzen sind bei dieser Art der Massage wenig Reactionserscheinungen zu beobachten. Eine leichte Reaction (stärkere Röthung der Schleimhaut) tritt im ersten Moment stets auf. Anhaltender ist dieselbe, wenn die Massagebewegungen zu stark und unregelmässig gemacht werden.

Die Massagebewegungen werden ganz leicht mit minimaler Druckanwendung, aber regelmässig gemacht, so dass in der Minute etwa 300—350 Vibrationsbewegungen zu Stande kommen.

Zur Erklärung der heilbringenden Wirkung dieser Art der Massage haben wir weiter nichts aufzuführen; dieselbe entspricht der physiologischen der seither angewandten Vibrationsmassage. Es könnte zum Einwurf gemacht werden, dass bei meiner Art der Massage mittelst kleiner Ballons auch unabwendbar Stellen bei manchen Fällen massirt werden, welche gar nicht weiter pathologisch verändert sind. Ganz abgesehen davon, dass solche Fälle, wo sich die Hypertrophie nur auf einen kleinen Teil der Schleimhaut, ohne Röthung der übrigen Teile beschränkt, sehr selten sind, so wird aber auch in Hinsicht der depletorischen Wirkung die Massage auf Blut- und Lymphgefässsystem durchaus nicht schaden können, wenn benachbarte, scheinbar gesunde Partien durch schonende Vibrationen massirt werden.

Laker[7]) glaubt, dass die günstige Wirkung, die die Nasenmassage auf die Gehirnthätigkeit ausübt, eine neue Bestätigung sei für die „seit Axel Key und Retzius vielfach durch physiologische und anatomische Forschungen" gestützte Ansicht, dass das Lymphgefässsystem der Nase in unmittelbarem Zusammenhang mit der Cerebrospinalflüssigkeit steht. Jedenfalls kann ich hier einen Fall anführen, bei welchem die günstige Wirkung der Massage auf das Gehirn eclatant war. Ein 9jähr. Knabe wurde von uns an adenoiden Vegetationen operirt. Nach der Operation schwand zwar die Schwerhörigkeit nach erfolgter Luftdouche; auch die Nasenatmung wurde ziemlich von dem Knaben eingehalten, jedoch die Zerstreutheit, über die sich auch besonders der Lehrer aufhielt, und die mit adenoiden Vegetationen ja oft einhergeht, blieb bestehen. Wir dachten Anfangs an rückgebliebene Reste von adenoiden Vegetationen, die wiederholte Untersuchung ergab aber ein negatives Resultat; nur die Nasenschleimhaut, besonders über der unteren Muschel, war leicht hypertrophirt, aber wenig geröthet. Es war am Anfang meiner Vibrationsmassageversuche und so massirte ich auch diese Schleimhaut. Schon nach einigen Tagen — es wurde täglich die Massage ausgeführt — meldete die Mutter spontan, dass sie jetzt eine Aenderung in der Aufmerksamkeit des Kindes beobachte. Dasselbe wurde folgende Woche darauf auch in der Schule bestätigt. Die Schleimhautschwellung war noch nicht einmal ganz zurückgegangen. Ich wüsste nicht, auf was ich hier diese Aenderung in dem inneren Leben des Kleinen hätte zurückführen sollen als auf die Massage, besonders, nachdem Laker derartige Wirkungen von der Massage gesehen hat.

---

[7]) Laker, l. c. pag. 57.

Digitized by Google

Seither führen wir bei mit fraglichen Symptomen einhergehenden adenoiden Vegetationen auch die Schleimhautmassage der Nase aus, um so mehr, als wir fast stets in der Nase Schleimhautveränderungen bei adenoiden Vegetationen finden können.

Die Einführung des Ballons in die Nase ist stets leicht auszuführen. Besonders in den Fällen ist diese Art der Massage von besonderem Werth, wo eine hochgradige Hypertrophie zwei gegenüberliegende Partien fest aneinanderpresst. Es gelingt in diesen Fällen ziemlich leicht, die kleinen Ballons mittelst einer in das Innere des kleinen Ballons eingeführten Sonde zwischen die beiden hypertrophirten Partien, z. B. mittlere Muschel und Septum, zu bringen und die Massage auszuführen. An sehr engen Partien nehme man zunächst die kleinste Nummer des Ballons und da man möglichst grosse Partien der Schleimhaut der Massage unterwerfen soll, so nimmt man dann an den weniger verengten Partien die grösseren Ballons, so dass man mit Leichtigkeit die ganze Nasenschleimhaut abmassiren kann. Selbstverständlich hat jeder Massage eine genaue Inspection vorherzugehen. Wir pflegen stets die oberen hinteren Partien, wenigstens die um die mittlere Muschel, welche fast stets zu erreichen sind, zuerst zu massiren. Anfangs habe ich die Schleimhaut einige Male mit Mentholglycerin vor der Ausführung der Massage mittelst Wattebäuschchen bestrichen, ich bin nun ganz davon abgekommen.

Die Ballons sind leicht zu desinficiren und zwar in irgend einer desinficirenden Flüssigkeit. Wir nehmen Sublimat (1 : 1000). Uebrigens wird man in der Privatpraxis Jedem einen oder zwei Ballons verschreiben, so dass er stets sein eigenes Instrument hat. Wir thun dies auch, wenn äusserst möglich, in der Poliklinik.

Irgend welche subjective Beschwerden oder Blutungen sahen wir, wie bereits erwähnt, niemals auftreten. Die Indicationsstellung ist dieselbe wie bei der Sondenvibrationsmassage auch. Es kann jeder aber beobachten, dass die Patienten sich dieser Art der Massage leichter unterziehen, um so mehr als im äussersten Falle der Patient diese Nasenmassage selbst ausführen kann, und die Wirkung eine sehr gute ist. Besonders rasch gehen die für den Ohrenarzt so häufig anzugreifenden Hypertrophien der vorderen Enden der unteren Muschel zurück, nachdem schon nach 1—2 Sitzungen die diffuse Röthung verschwunden ist.

Es ist am rathsamsten, die Nasenmassage jeden zweiten Tag auszuführen und jeweils zwei Minuten zu massiren, d. i. etwa 6—700 Vibrationsbewegungen auszuüben.

Natürlich kann diese Ballonmassage auch im Nasenrachenraum ausgeführt werden, und bin ich zur Zeit daran, geeignete Ballons für diesen Zweck durch Versuche ausfindig zu machen. Ebenso steht nichts im Wege, diese Art der Massage an anderen Körperhöhlen (Urethra, Rectum etc.) anzuwenden. Derartige Versuche sind auch auf meine Anregung von anderer Seite in Angriff genommen.

Die Ballons sind in verschiedenen Grössen zu haben bei Carl Stiefenhofer, München, Karlsplatz. Das Stück kostet 60 Pfg.

Digitized by Google

Oesterreichische otologische Gesellschaft.

Sitzung vom 27. April 1897.

Vorsitzender: Prof. Politzer.
Schriftführer: Doc. Dr. Pollak.

1) Dr. Ferdinand Alt stellt einen 14jährigen Knaben der Klinik des Herrn Hofrathes von Schrötter vor, der seit 19. März an Meningitis cerebrospinalis epidemica erkrankt war. Die Diagnose wurde durch Spinalpunction sichergestellt. Am 12. Krankheitstage begann der Patient über Schmerzen im linken Ohre zu klagen; bei der durch A. vorgenommenen Untersuchung erwies sich das linke Trommelfell geröthet, geschwellt, vorgewölbt, keine Details sichtbar. Die in Vorschlag gebrachte Paracentese, welche einen für die bacteriologische Untersuchung einwandfreien Eiter geliefert hätte, konnte wegen eines sehr heftigen Aufregungszustandes des Kranken nicht vorgenommen werden, so dass man den spontanen Durchbruch abwarten musste. In frischen, gefärbten Präparaten des aus der Tiefe des Gehörganges entnommenen Eiters konnte Herr Dr. Arthur Schiff von der Klinik Schrötter neben anderen Bacterien massenhaft intracellulare Diplococcen, die Krankheitserreger der Meningitis cerebrospinalis epidemica, nachweisen, die er auch schon zwei Tage vorher im Nasensecrete vorfand. Typische Reinculturen gingen nicht auf, zumal im Eiter noch andere Bacterien aus dem Gehörgang vorhanden waren.

Die Otitis media suppurativa acuta wurde in üblicher Weise behandelt und heilte nach 17tägigem Bestande vollständig aus; gegenwärtig besteht normaler Trommelfellbefund und annähernd normales Hörvermögen.

Bei Durchsicht der Literatur erwies sich dieser Fall als der erste, bei welchem im Ohreiter der Krankheitserreger der Meningitis cerebrospinalis epidemica nachgewiesen werden konnte; die Vorstellung des Kranken erfolgte behufs Wahrung der Priorität.

Discussion:

Gruber fragt, ob Jemand einen solchen Fall schon beobachtet habe. Er habe einen einzigen derartigen Casus gesehen.

Politzer bemerkt, dass in dem von Alt beschriebenen Falle offenbar die Einwanderung der Microbien vom Nasenrachenraum aus stattgefunden habe.

2) Prof. A. Politzer: Ueber hanfkorngrosse, symmetrische Exostosen am inneren Ende des Gehörganges.

P. stellt einen alten Mann mit rechtsseitigem Mittelohrcatarrh vor, bei dem am inneren Ende des knöchernen Gehörganges in der Nähe der Shrapnell'schen Membran zwei weissliche, hanfkorngrosse Exostosen sichtbar sind, welche den kurzen Hammerfortsatz zwischen sich fassen. Diese von Moos zuerst beschriebene Form von Exostose kommt zwar nicht häufig, aber auch nicht sehr selten zur Beobachtung. Die Veränderung betrifft meist beide Gehörorgane, in dem vorgestellten Falle ist sie nur auf das rechte Ohr beschränkt. Die Knochengeschwülste überschreiten bei dieser Form selten die Grösse eines Hanfkorns. P. ist der Ansicht, dass ihre Entwicklung mit dem Wachs-

Digitized by Google

thum des Schläfebeins zusammenhängt, insofern, als an dieser Stelle die Verlöthung der freien Enden des Annulus tympanicus mit der äusseren Fläche der Pars squamosa des Schläfebeins stattfindet. Befremdlich ist es immerhin, weshalb trotz der zahlreichen Schädeluntersuchungen das Vorkommen dieser symmetrischen Exostosen in der Nähe der Incisura Rivini am macerirten Schädel noch nicht beobachtet wurde. Es wäre daher noch zu untersuchen, ob es sich bei dieser Form um wirkliche Knochenneubildung oder um bindegewebige Verdickungen handelt, worüber nur die Abmeisselung und die microscopische Untersuchung der kleinen Tumoren Aufschluss geben könnte.

Discussion:

Prof. Gruber glaubt, dass die Bildung der Exostosen im Zusammenhange mit dem Wachsthum des Annulus tymp. stehe und dass dies als ein Bildungsexcess aufzufassen sei. Es spreche schon dies dafür, dass dieselben geradezu wie die Enden des Annulus tymp. ein Mal näher, ein anderes Mal entfernter von einander abstehen und keines Wachsthums fähig sind.

3) Dr. D. Kaufmann demonstrirt einen Fall von atypischer Radicaloperation des Proc. mastoid.

Ein 30jähriger Mann, welcher in Lemberg wegen linksseitiger chronischer Mittelohreiterung mit Kopfschmerzen und Schwindelerscheinungen operirt worden war, kam auf die Ohrenklinik des Prof. Politzer mit folgendem Befund: Gehörgang sehr eng, mit Eiter gefüllt, in der Tiefe nur Granulationen sichtbar; am Warzenfortsatze eine unregelmässig geformte granulirende Wundfläche, welche sich trichterförmig in die Tiefe verjüngt, daselbst rauher Knochen fühlbar. Hörweite für laute Sprache $^1/_2$ m. Bei der Operation zeigte sich zunächst ein Sequester, bestehend aus der Squama des Schläfebeines mit einem Theile des Proc. zygomaticus, dahinter die Dura an einer vierkreuzerstückgrossen Stelle freiliegend, mit schwammigen Granulationen bedeckt, sonst normal erscheinend. In der hinteren oberen Partie des Proc. mastoid. eine $^1/_2$ cm im Durchmesser haltende Lücke, aus welcher Granulationen hervorwucherten; beim Auskratzen derselben erfolgte eine Blutung aus dem Sinus transversus, welche durch Jodoformgazetamponade bald zum Stillstand gebracht wurde. An einer weiter nach vorn gelegenen Stelle fand sich dann eine dritte kleine Oeffnung, welche entsprechend erweitert wurde, wobei sich zeigte, dass sie in das Antrum und gegen das Mittelohr hinführte. Ausführung der Radicaloperation durch Formirung einer das Mittelohr, Attik, Antrum und einen Theil des Warzenfortsatzes einschliessenden grösseren Höhle, Ausräumung der daselbst befindlichen Granulationen und Cholesteatommassen, Plastik der Gehörgangswand.

Normaler, afebriler Verlauf. Derzeit besteht noch ganz geringe Eiterung aus dem Mittelohre.

4) Dr. D. Kaufmann: In der letzten Sitzung der otologischen Gesellschaft hat Herr Dr. Alt über einen Fall von Otitis med. plastica (sclerosirender Mittelohrprocess) referirt, bei welchem nach Anlegung einer permanenten Lücke im Trommelfell durch Paracentese und nachfolgende Vaselininjection per Tubam das Gehör sich etwas gebessert und die früher unerträglichen subjectiven Symptome gelindert wurden.

Digitized by Google

Ich erlaube mir nun, Ihnen heute eine Patientin zu demonstriren, welche an einer typischen Otosclerose leidet (normales Trommelfell, progressiv zunehmende Schwerhörigkeit, negativer Rinne mit bedeutend verlängerter Kopfknochenleitung, Fehlen der Perception für tiefe Töne von der Luft aus) und bei welcher ich mit Rücksicht auf diese Empfehlung gegen meine Ueberzeugung den Versuch machte, durch Paracentese eine Trommelfelllücke eine Zeit lang (drei Wochen) offen zu halten. Der Effect war, dass sich sowohl das Gehör, als auch die subjectiven Symptome auffallend verschlimmerten.

Ohne gerade aus diesem einen Falle besondere Schlussfolgerungen ziehen zu wollen, glaube ich doch mit Rücksicht auf die bekannten Erfahrungen, sowie auf die Thatsachen, 1) dass es sich bei der Sclerose um einen Knochenprocess handelt, welcher durch Eiterungen, die in der Schleimhaut erzeugt werden, nicht beeinflusst werden kann, 2) dass das Hervorrufen einer Eiterung zum Mindesten nicht gleichgiltig ist, dass es durchaus nicht indicirt sein kann, bei sclerosirenden Mittelohrprocessen in der empfohlenen Weise vorzugehen.

Discussion:

Dr. Ferdinand Alt glaubt, dass es durchaus nicht berechtigt sei, wegen dieses einzelnen Falles, in welchem die Therapie ohne Erfolg blieb, die letzthin empfohlene Methode zu verwerfen. Er habe im Anschluss an den Bericht über seinen Fall, wo die Therapie einen befriedigenden Erfolg aufwies, diesen Eingriff für Mittelohrerkrankungen mit unerträglichen subjectiven Beschwerden, welche die Kranken geradezu zur Verzweiflung bringen, empfohlen. Diese Therapie sei eine unschädliche, und wenn es auch nur bei einem kleinen Theile gelänge, den Patienten von seinen Beschwerden zu befreien, wäre schon damit sehr viel erreicht. Diese Anschauung entspricht vollkommen den Indicationen namhafter Autoren für die Anlegung einer künstlichen Perforation des Trommelfells und auch deren Erwartungen bezüglich des erreichbaren therapeutischen Effectes.

Kaufmann meint, der Schwerpunkt der Frage liege darin, dass man zwischen Sclerose und adhäsiven Processen des Mittelohres zu unterscheiden habe.

Prof. Gruber tritt zunächst der Anschauung Kaufmann's, dass die von Politzer beschriebene Knochenneubildung an der Labyrinthwand als Sclerose des Mittelohres aufzufassen wäre, entgegen. Gr. meint vielmehr, dass auch dieser Process in die Reihe der hyperplastischen Mittelohrentzündungen gehöre. Mit dem Namen „hyperplastische Mittelohrentzündung" bezeichnet er bekanntlich alle die chronisch verlaufenden, auch circumscript auftretenden Entzündungsprocesse, bei welchen keine nachweisbare Exsudation, wohl aber Massenzunahme in den Geweben auftritt. Auch die von Politzer beschriebene Knochenneubildung gehöre seiner Meinung nach hierher, und dies um so mehr, als die Schleimhaut an der Labyrinthwand gleichzeitig Beinhaut ist und diese bei Hyperplasie Knochenneubildung mit sich bringe. Wenn primäre Erkrankungen des Knochens auftreten, könnte wohl auch eine Massenzunahme erfolgen, und diese wäre dann als Osteitis mit Ausgang in Verknöcherung aufzufassen. Gegenüber der Bemerkung Kaufmann's, dass die von Alt geübte Paracentese mit nachfolgender Injection von

Digitized by Google

Vaselin nicht zu rechtfertigen sei, bemerkt Gr., dass er dieser Anschauung nicht durchweg beipflichten könne. Der Fall von Kaufmann, den er heute demonstrirt, beweise deshalb nichts, weil in seinem Falle der Befund am Trommelfell ein ganz anderer war, als in dem von Alt. Bei ersterem bestand wahrscheinlich schon Atrophie der Membran, bei letzterem Verdickung der Gewebe, auch des Trommelfells, wo eine solche Perforation immerhin von Nutzen sein kann.

Prof. Politzer bemerkt: Die Bezeichnung Sclerose für die in Rede stehenden Krankheitsformen des Gehörorgans ist eine unpassende, insofern mit diesem Worte nicht der Krankheitsprocess, sondern die histologische Eigenschaft der erkrankten Partie characterisirt wird. Da sich jedoch dieser Terminus in der Otologie eingebürgert hat, wird es wohl kaum möglich sein, ihn zu eliminiren. Es ist nur zu bedauern, dass noch gegenwärtig verschiedenartige, in ihrem Verlaufe und Ausgange differirende Krankheitsprocesse des Gehörorgans unter den Sammelbegriff Sclerose zusammengefasst werden. Die grosse Gruppe von Ohrerkrankungen, die man bisher als Mittelohrsclerose bezeichnet hat, zerfällt in zwei Gruppen. Eine derselben umfasst die aus Erkrankungen der Mittelohrschleimhaut hervorgegangenen Adhäsivprocesse im Mittelohr, die zweite, überwiegend grössere, die von ihm als primäre Erkrankung der Labyrinthcapsel beschriebene Knochenwucherung ohne Erkrankung der Mittelohrschleimhaut. Letztere Form muss aus der Gruppe der Mittelohrerkrankungen gänzlich ausgeschieden werden. Eine grosse Anzahl von Specialisten bezeichnet diese Form als die eigentliche Sclerose. Eine andere Frage ist, ob wir die Adhäsivprocesse der Mittelohrschleimhaut von der primären Knochenwucherung der Labyrinthcapsel auch klinisch zu differenziren im Stande sind. Dies muss für eine grosse Reihe typischer Fälle bejaht werden. Bei Fällen von progressiver Schwerhörigkeit mit normalem Trommelfellbefunde, normal wegsamer Ohrtrompete und negativem Ausfall des Rinne'schen Versuches kann die Diagnose mit ziemlicher Sicherheit auf eine Knochenwucherung in der Labyrinthcapsel gestellt werden und wird die Diagnose noch gestützt, wenn die Hörstörung in Folge von Heredität, Puerperium, Syphilis oder Gicht sich entwickelt, und wenn noch ausserdem das Promontorium durch das Trommelfell röthlich durchschimmert. Letzteres Symptom fehlt häufig. Hingegen wird man bei Trübungen und Kalkablagerungen im Trommelfell, bei starker Retraction der Membran, behinderter Tubenpassage einen Adhäsivprocess im Mittelohr anzunehmen berechtigt sein. In diese Categorie ist der von Dr. Alt vorgestellte Fall einzureihen. Dass Mischformen vorkommen, hat er in einigen Fällen pathologisch-anatomisch erwiesen, und Aufgabe weiterer Forschungen wird es sein, auch in zweifelhaften Fällen die pathologisch-anatomische Diagnose am Lebenden festzustellen. Bezüglich der künstlichen Perforation des Trommelfells bei den nichteitrigen Catarrhen spricht sich P. dahin aus, dass dies eine durch die Erfahrung abgethane Angelegenheit sei, und dass über ihren Werth nur dann wird discutirt werden können, wenn es gelingen wird, die Oeffnung offen zu erhalten, was bisher nicht möglich war.

5) Prof. Gruber demonstrirt zwei Schläfebeine, an welchen symmetrische hochgradig entwickelte Hyperostosen in beiden äusseren Gehör-

Digitized by Google

gängen bestehen. In einem dieser Gehörgänge befindet sich eine Strohspelze, welche im Trommelfell eingekeilt ist und welche seit vielen Jahren in dem Ohr gesteckt haben dürfte. Bei der Gelegenheit macht der Vortragende aufmerksam, dass er vor vielen Jahren einen ganz ähnlichen Fall beobachtete, wo nachweislich die Spelze 17 Jahre im Trommelfell eingekeilt war, ohne besondere Erscheinungen zu veranlassen. Nach der Entfernung derselben fand sich eine rundliche, ungefähr 1 mm im Durchmesser haltende Perforation im Trommelfell, welche sich im weiteren Verlaufe schloss.

6) Discussion über den therapeutischen Werth des Wasserstoffhyperoxyds. Eingeleitet von Prof. A. Politzer.

Die antiseptischen Eigenschaften des von Thenard 1818 entdeckten Wasserstoffhyperoxyds wurden erst 1882 von Baldy erkannt und von ihm auch für chirurgische Zwecke empfohlen. Das Mittel hat jedoch in der grossen Chirurgie keinen Eingang gefunden, und ist erst in den letzten Jahren durch Neudörfer als Antisepticum und Hämostaticum warm empfohlen worden. Von Bettmann 1885 in die ohrenärztliche Praxis eingeführt, hat es unter den Otologen, wie Rohrer, Bull, Dayton, Dundas Grant und Lermoyez warme Anhänger gefunden. Auf Veranlassung des letzteren hat Georges Gellé in Paris experimentelle und klinische Untersuchungen über die Wirkungen des Wasserstoffhyperoxyds angestellt und in den „Archives internationales de laryngologie, d'otologie et de rhinologie", herausgegeben von F. Helme in Paris (Tome IX, No. 5, Seite 458) eine bemerkenswerthe Arbeit über den Gegenstand veröffentlicht.

Die Lösungen des Wasserstoffhyperoxyds, welche in den Droguerien zum Verkaufe gelangen, zeigen verschiedene Concentrationsgrade. Die hiesigen Apotheken liefern 3—6proc. Lösungen. In Paris werden Lösungen verabfolgt, die 10—12 Volumen Wasserstoffhyperoxyd enthalten. Die Flüssigkeit zeigt je nach der Beimengung von Schwefelsäure Säurereaction in verschiedenem Grade. Durch diese Beimengung von Säure wird die Zersetzung des Wasserstoffhyperoxyds hintangehalten, während alkalische Beimengungen die Flüssigkeit rasch zersetzen. Mit Secreten in Berührung tritt unter stürmischer Entwickelung des Gases eine rasche Zersetzung ein, wobei auch den von der Flüssigkeit bespülten Geweben Sauerstoff entzogen wird. Auf letzterem beruht wahrscheinlich die antiseptische Wirkung des Mittels. Durch Licht- und Luftzutritt wird die Flüssigkeit nur wenig und langsam verändert. Das Wasserstoffhyperoxyd, welches nur intravenös injicirt giftig wirkt, in der otologischen und rhinologischen Praxis jedoch ohne jeden Nachtheil angewendet werden kann, besitzt antiseptische Eigenschaften, ohne jedoch, wie manche behaupten, die Wirkung des Sublimates zu erreichen.

Politzer empfiehlt dasselbe 1) bei acuten Mittelohreiterungen, deren Verlauf durch die Anwendung des Mittels günstig beeinflusst wird. Nach Ausspülung des Gehörganges mit warmem, sterilisirtem Wasser wird bei seitlich geneigtem Kopfe der Gehörgang mit Hydrogenium hyperoxydat. gefüllt und bei dieser Kopfstellung eine Lufteintreibung nach Politzer'schem Verfahren ausgeführt, wobei die Luft durch den Gehörgang entweicht und die Flüssigkeit in die Trommelhöhle eindringt. Das Medicament kann bald nach Eintritt des Ohren-

Digitized by Google

flusses angewendet werden. Erfolgt nach mehrtägiger Anwendung keine Abnahme der Secretion, so geht man zur Borsäure über.

2) Bei chronischen Mittelohreiterungen beobachtet man zuweilen nach mehrtägiger Anwendung des Wasserstoffhyperoxyds rasche Verminderung der Absonderung, in einzelnen Fällen gänzliches Versiegen der Eiterung. Häufig jedoch übt es keinen wesentlichen Einfluss auf den Eiterungsprocess. Immerhin aber erweist sich das Mittel auch in diesen Fällen als nützlich, insofern, als die von der Flüssigkeit bespülten Partien gründlich gereinigt und desinficirt werden. Es empfiehlt sich daher, die Behandlung der chronischen Mittelohreiterung, insbesondere die septischen, vernachlässigten Formen, mit dem Wasserstoffhyperoxyd einzuleiten und nach mehrtägiger Anwendung zur üblichen antiseptischen Behandlung überzugehen. P. fand eine raschere Wirkung der letzteren, wenn eine mehrtägige Behandlung der Mittelohreiterung mit Wasserstoffhyperoxyd vorherging.

3) Sehr günstig erweist sich das Wasserstoffhyperoxyd in jenen Formen der desquamativen Mittelohreiterungen, bei welchen Epidermisklümpchen in den dem Spülwasser unzugänglichen Ausbuchtungen der Trommelhöhle lagern und die durch die gewöhnlichen Ausspritzungen nicht entfernt werden können. Diese, die Sepsis begünstigenden Epidermisklümpchen, und ebenso zurückgebliebene Reste von Cholesteatommassen werden nicht selten durch die rapide Gasentwicklung des eingegossenen Wasserstoffhyperoxyds an die Oberfläche gefördert und die tieferen Theile der Trommelhöhle dadurch gereinigt.

Die hämostatischen Eigenschaften des Hydrogenium hyperoxydatum werden besonders durch Neudörfer gerühmt. Experimentell wurden sie durch Versuche von Georges Gellé an Kaninchen erwiesen. P. hat das Mittel mit gutem Erfolg bei Blutungen nach Operationen von Nasenpolypen, bei intratympanalen Operationen und bei Operationen an den Nasenmuscheln angewendet.

Pollak hat das Wasserstoffsuperoxyd mit zufriedenstellendem Erfolge bei Attikeiterungen, die er conservativ behandelte, sowie bei jenen acuten Mittelohrentzündungen angewandt, bei denen die Perforationsöffnung an der Spitze einer zitzenförmigen Erhabenheit der hinteren Partie des Paukenfells lag. Die Anwendungsart in letzteren Fällen war entweder die, dass er das Wasserstoffsuperoxyd in den früher sorgfältig gereinigten äusseren Gehörgang goss, und dann bei seitlich geneigtem Kopfe Lufteintreibungen machte, oder dass er Masseneinspritzungen per tubam vornahm.

Urbantschitsch rühmt dem Wasserstoffsuperoxyd hauptsächlich die Eigenschaft nach, dass es vollkommen reizlos ist, und Blutungen leicht stillt.

Gomperz wendete das Wasserstoffhyperoxyd bei Operationen im Nasenrachenraume mit gutem Erfolge an.

Dr. Ferdinand Alt: Das Hydrogenium hyperoxydatum wird seit langer Zeit an der Klinik Gruber verwendet und hat sich namentlich in Fällen von chronischer Mittelohreiterung behufs leichter und dabei doch gründlicher Reinigung des Gehörganges und des Mittelohrs bewährt.

Digitized by Google

Sitzungen der Laryngologischen Gesellschaft in London.

Ordentliche Sitzung vom 14. März 1896.

Vorsitzender: Felix Semon.
Schriftführer: W. R. H. Stewart.
St. Clair Thomson.

Die Commission zur Untersuchung pathologischer Gewächse erstattet den Bericht über den microscopischen Befund eines Tumors, welchen Dr. St. Clair Thomson im Januar des Jahres von der rechten Nasenscheidewand eines 29jährigen Mannes mit der kalten Schlinge entfernt hat. Der Tumor, welcher seither recidivirt hat, erwies sich als Angiom. Die Krankengeschichte bietet weiter keine Besonderheiten.

Cyste in der Plica glosso-epiglottica.

Dr. Beale fand bei einem 38jährigen Mann eine kirschgrosse Geschwulst auf dem Zungenrücken, welche ausser beim Sprechen keine Beschwerden verursachte. Die Wand des Tumors war gefässreich, bei Palpation mit der Sonde weich und nachgiebig. Ohne irgend welche locale Behandlung verkleinerte sich die Geschwulst in etwa zehn Tagen, während welcher Pat. wegen einer acuten Bronchitis in gewöhnlicher Weise behandelt wurde, subjectiv und objectiv wahrnehmbar. Für die völlige Zerstörung der Geschwulst kämen Incision, Excision eines Theiles der Cystenwand oder Zerstörung durch Galvanocaustik in Frage.

Dr. Bond schlägt, falls die cystische Natur des Tumors festgestellt sei, die Anwendung des Galvanocauters und der Curette vor.

Vorsitzender ist stets mit ausgiebiger Incision oder der schneidenden Zange bei localer Anästhesie ausgekommen.

Mr. Symonds schneidet den oberen Theil der Cyste fort.

Dr. Mc. Bride hat derartige Gewächse sehr hartnäckig gefunden.

Ein Fall von Tuberculose oder Carcinom?

Dr. Clifford Beale: Ein bereits vorgestellter Patient ist drei Monate hindurch beobachtet und mit Jodkali und reichlicher Nahrungszufuhr, zuletzt auf den Rath Mr. Stewart's mit localer Application von Zinkchlorid behandelt. Die vom linken Ventrikel ausgehende Infiltration ist zurückgegangen und sieht weniger bösartig aus. Geblieben ist eine geringe Verdickung des ganzen Stimmbandes: dagegen ist die Motilität nicht verringert, eine kleine Drüse im Nacken ist unverändert. Pat. hat sein Gewicht und früheren Ernährungszustand wiedererhalten, aber die Stimme ist so schwach wie bisher.

Dr. Beale ist der Meinung, dass es sich um eine chronische tuberculöse Schwellung handelt, und dass die Larynxaffection analog dem Lungenprocess verläuft, der in narbiger Schrumpfung begriffen ist.

Fall von Larven in der Nase.

Dr. Bond: Eine 49jährige Frau erkrankt mit profusem, wässerigem Ausfluss aus der Nase und heftigen stechenden Schmerzen in der hinteren Stirngegend. Ausspülungen blieben sechs Wochen hindurch erfolglos, bis nach zweimaliger Anwendung einer verdünnten Mandl'schen Lösung vier Maden aus der Nase entfernt wurden, womit die Beschwerden aufhörten. Die Nebenhöhlen waren nicht betheiligt. Die

Digitized by Google

Untersuchung der Maden ergab Piophila casei Linnaeus, die auf Käse etc. lebt. Ein besonderer Geruch aus der Nase, der die Fliege hätte anlocken können, war nicht vorhanden.

Myxom des Larynx.

Dr. Bond: 52jähriger Mann, der seit 20 Jahren an Heiserkeit leidet, hat seit 12 Monaten die Stimme völlig verloren. Die Untersuchung ergab einen erbsengrossen Tumor, der Rand und Mitte des rechten Stimmbandes aufsass. Der Tumor war im Centrum durchscheinend und sah aus wie eine Cyste. Nach seiner Entfernung auf endolaryngealem Wege stellte die Stimme sich ausgezeichnet wieder her. Die geléeartige Geschwulst erwies sich unter dem Microscop als reines Myxom. Dr. Bond macht auf die lange Dauer des Falles aufmerksam. Er glaubt den seltenen Befund eines reinen Myxoms dadurch erklären zu können, dass früher ein Gewächs bestanden hat, welches in der langen Zeit seines Bestehens myxomatös entartet ist.

Vorsitzender hebt die Seltenheit dieser Fälle hervor und hält es für bemerkenswerth, dass in jedem Falle die Beschwerden schon seit ca. 20 Jahren bestanden haben.

Dr. Kanthak hat derartige Fälle ebenfalls beobachtet. Er glaubt, dass mehr die häufigere myxomatöse Degeneration, als die sehr seltenen reinen Myxome vorliegen.

Myxom des Stimmbandes.

Dr. St. Clair Thomson: Eine 38jährige Lehrerin, die seit ihrem 17. Jahre in Privatschulen unterrichtet, bemerkt seit 2 Jahren beim Singen, dass ihre Stimme „dick“ wird. Seit 12 Monaten hat sie das Singen gänzlich aufgegeben, seit 3 Monaten Heiserkeit und Versagen der Stimme, namentlich nach längerem Gebrauch. Es fand sich ein rundliches Gewächs von der Grösse eines kleinen Stecknadelkopfes, weich, roth, gestielt in die Glottis vorspringend an der Stelle, wo Mitte und vorderes Drittel des rechten Stimmbandes zusammenstossen. Etwas Injection und Verdickung der angrenzenden Oberfläche des Stimmbandes, unvollständiger Schluss bei der Phonation. Die Geschwulst wurde mit Mackenzie's anterio-posterior-Zange entfernt und erwies sich als Myxom. Vielleicht könnte es auch einfach als ödematöse Schleimhaut angesprochen werden.

Tumor am harten Gaumen.

Mr. Lawrence: 11jähriges Mädchen mit einer flachen, warzenartigen Geschwulst an der Schleimhaut des harten Gaumens, in der Mitte durch einen dünnen Stiel mit ihr verbunden. Pat. hat über die Dauer ihrer Anwesenheit keine Vermuthung.

Mr. Symonds hat einen kleinen Tumor am weichen Gaumen beobachtet, der sich als Dermoid auswies.

Ein aus dem Naso-Pharynx entferntes Gewächs.

Mr. Lawrence: Das Gewächs war ein einfacher Schleimpolyp ohne Cysten und wurde mit der Zange von hinten entfernt.

Ausgedehnter Hohlraum am Halse ähnlich einer Fistula colli congenita.

Dr. Grant: Bei einem 19jährigen Mädchen fanden sich zwei entzündliche Schwellungen vor und hinter dem unteren Ende des Musculus sterno-cleido-mastoid. Nahe am Kieferwinkel eine vergrösserte Drüse,

Digitized by Google

von der sich ein fester Strang zu den erwähnten Schwellungen hinabzieht. Die Schwellungen wurden incidirt, Eiter entleert und der Gang ausgekratzt.

Gegenwärtig ist die hintere der beiden Wunden zu einem fest verheilten Grübchen geschlossen; die vordere führt durch eine Oeffnung in den Strang, in dessen Inneres ein Celluloidbougie etwa 2 Zoll emporgeschoben werden kann.

Der Hohlraum ist wahrscheinlich in Folge eines Drüsenabscesses entstanden, aber Lage und Character liessen immerhin an einen ursprünglichen Zusammenhang mit dem Kiemenbogen denken.

Weiterer Verlauf eines im Januar vorgestellten Kehlkopfcarcinoms.

Dr. Grant: Exitus letalis 20 Tage nach der Thyreotomie. Pat. war während der ganzen Zeit nicht im Stande zu schlucken und musste mit Nährclystieren erhalten werden. Es stellte sich allmählich Benommenheit und Schlafsucht ein, und trotz aller angewendeten Mittel (Excitantien etc.) ging Pat. an Coma zu Grunde. Bei der Section fand sich die Lunge hyperämisch und ödematös, aber ohne pneumonische Verdichtungen. Recidiv um die Operationsstelle.

Unvermögen, Flüssigkeiten zu schlucken, war eines der ersten Symptome des Falles, ohne dass eine Fistel da war, und es wäre interessant, zu wissen, ob dies Symptom im Allgemeinen als ungünstig angesehen werden muss.

Chronische Heiserkeit bei einem Patienten mit chronischer Rhinitis und Pharyngitis.

Mr. Spencer: 19jähriges Dienstmädchen, schon immer heiser, hat früher an Nasenverstopfung gelitten. Ein paar Mal, während einer Erkältung, wurde sie aphonisch. Bei der Untersuchung fand sich chronische trockene Rhinitis und Pharyngitis mit Borkenbildung. Larynx und Trachea gut zu übersehen, die Stimmbänder schliessen, werden aber nicht angespannt. Bei der Adduction unregelmässiges Schlottern. Pat. wird vorgestellt als ein Beitrag zu den Beziehungen zwischen chronischer Nasenverstopfung und dem Larynx.

Dr. Beale hält die Veränderungen im Kehlkopf für hinreichend, die Heiserkeit zu erklären, ohne dass man die Nase anzuschuldigen brauche. Localbehandlung würde die Stimme wieder herstellen.

Dr. Bride constatirt eine geringe Parese des linken Abductor, sowie Röthung des linken Stimmbandes, und wurde der Fall für sehr suspect gehalten.

Dr. Tilley hat die verringerte Beweglichkeit des linken Stimmbandes ebenfalls bemerkt.

Mr. Symonds würde die Nase behandeln und den Kehlkopf in Ruhe lassen.

Mr. Lake meint, dass der chronische Character der Larynxaffection eine Behandlung des Larynx rechtfertige.

Tumor pharyngis, wahrscheinlich syphilitischer Natur.

Dr. Tilley: 33jährige Frau mit Erstickungsgefühl im Halse. Syphilis zugegeben, zwei Aborte, zwei lebende Kinder, von denen das jüngste an congenitaler Lues leidet. Bei der Untersuchung findet sich eine eiförmige Schwellung an der hinteren Pharynxwand, ziemlich tief,

Digitized by Google

der Epiglottis gegenüber. Unter antisyphilitischer Behandlung beträchtlicher Rückgang der Geschwulst.

Lupus des Gaumens und des Kehlkopfes.

Dr. Stabb stellt einen Fall vor.

Dr. Bride fragt nach der Prognose. Er hat in einer Anzahl von Fällen sehr günstige Prognosen stellen können. Er gebraucht Galvanocaustik und Chromsäure.

Vorsitzender zieht bei leichter Zugänglichkeit scharfen Löffel und Milchsäure vor. Im Larynx kratzt er nicht wegen der zu fürchtenden Stenose. Einige seiner Fälle hat er einfach mit Arsenik und Leberthran behandelt.

Dr. Stewart hat ebenfalls einen Fall unter Arsenik allein heilen sehen.

II. Kritiken.

Die Beziehungen der Nase und ihrer Nebenräume zum übrigen Organismus. Academische Antrittsvorlesung von Dr. P. H. Gerber, Privatdocent an der Universität Königsberg. Berlin 1896.

Schon seit langer Zeit hatten wir nicht Gelegenheit, eine ernste wissenschaftliche Arbeit in so angenehme Form gekleidet zu finden, wie die vorliegende Arbeit Gerber's. In trefflicher und witziger Weise ist die Form der Nase besprochen, hieran schliesst sich eine ausführliche Darstellung der Functionen derselben, sowie der Schädigungen, die der Organismus durch die Functionsbeeinträchtigung der Nase erleidet. Dann folgt eine Schilderung der Beziehungen der Nase zum Respirations- und Digestionstracte, zum Ohre, Auge, Gehirn, zum übrigen Nervensystem, zum Circulationsapparat, zum Genitalsystem und zur äusseren Haut. Eine kurze Besprechung findet das Verhalten der Nase bei einzelnen Krankheiten.

Die Arbeit, welche nach den Worten des Autors: „die mannigfachen und innigen Beziehungen aufdecken soll," welche das kleine Töchterchen Rhinologie mit der grossen Mutter, der allgemeinen Medicin, verbinden", erfüllt in trefflicher Weise ihre Bestimmung. A.

III. Referate.

a) Rhinologische:

Einige Bemerkungen über maligne Nasengeschwülste. Von Dr G. Finder in Charlottenburg. (Arch. f. Laryngol. etc. 1896, Bd. V, pag. 302.)

Unter den circa 28000 Kranken der K. Universitätspoliklinik für Hals- und Nasenkrankheiten in Berlin fanden sich zehn unzweifelhafte Fälle von Sarcom und zwei von Carcinom der Nase. Von ersteren waren auch jugendliche Individuen befallen, die letzteren betrafen nur

Digitized by Google

Erwachsene. Die Sarcome entsprangen zumeist dem Septum, die Carcinome den hinteren Parthien der Nasenhöhle, dem Keilbeine und den Siebbeinzellen. Ihre Aetiologie ist dunkel, die Möglichkeit einer Transformation gutartiger Neubildungen in bösartige nicht ausgeschlossen, doch beruht diese Annahme zumeist auf Täuschung. Beziehentlich der Symptomatologie hebt F. insbesondere die Blutungen bei Sarcom hervor, die bei Carcinom eine untergeordnete Rolle spielen, die ausgesprochene Neigung dieser zu jauchigem Zerfall, die Neigung jener, Auftreibungen der Knochen zu veranlassen. Die Propagation der Erkrankung auf die regionären Lymphdrüsen scheint bei Sarcom seltener als bei Carcinom. Für die Diagnose ist das Hauptgewicht auf die wiederholte, genaue microscopische Untersuchung zu legen, doch sind Täuschungen auch dann nicht ausgeschlossen. Die Prognose gestaltet sich für das Sarcom verschieden, je nach dessen histologischem Bau; im Allgemeinen ist sie insofern nicht absolut schlecht, als es uns möglich ist, durch rechtzeitiges geeignetes Eingreifen den fatalen Ausgang etwas aufzuschieben. Die Gesammtdauer der Krankheit währt wohl nicht länger als drei Jahre. Für die Carcinome ist die Prognose absolut ungünstig. Sie zeigen ein rapides Wachsthum und führen meist nach wenig Monaten zum Tode. Die Therapie gewährt bei den Sarcomen einigen Erfolg, wenn diese abgegrenzt sind, für Carcinome ist sie machtlos.

Beschorner.

Zwei Fälle von primärem Schanker der Nasenscheidewand. (Deux cas de chancre primitif de la cloison nasale.) Von Dr. J. Garel.

Verf. giebt die Beschreibung zweier solcher Fälle. Sie sind die seltensten aller Extragenitalschanker. Zu bemerken ist, dass der Schanker der Nasenschleimhaut nichts mit unnatürlichem Coitus zu thun hat, sondern ein zufälliges, meistens durch die Fingernägel verursachtes Geschwür ist.

Dr. P. K.

Die Nasenpolypen in ihren Beziehungen zu den Empyemen der Nebenhöhlen. Von Dr. A. Alexander in Berlin. (Archiv für Laryngol. etc. 1896, Bd. V, pag. 324.)

Zu seinen Untersuchungen verwandte A. das Material der Königl. Poliklinik für Hals- und Nasenkranke in Berlin. Diese wies in den letzten neun Jahren eine Gesammtfrequenz von 27600 Patienten auf, darunter 850 Polypen-, 276 Empyemfälle. Von diesen 1126 Fällen, (i. e. 4 pCt. der Gesammtaufnahme) wurden nur diejenigen verwerthet, welche sich im Laufe des letzten Jahres persönlich nochmals vorstellten und eine abermalige genaue, bisweilen einige Wochen dauernde Untersuchung gestatteten. Es waren dies 274, und zwar 104 Polypen-, 170 Empyemfälle, von welchen letzteren 45 Nasenpolypen aufwiesen. Die Untersuchung dieser 274 Patienten erstreckte sich auf sämmtliche Nebenhöhlen. Es zeigten nun unter jenen 149 Patienten, in deren Nase sich Polypen vorfanden, 69 überhaupt keine Nebenhöhlenerkrankungen. Bei den übrigen 80 war am häufigsten die Kieferhöhle (57 Mal) erkrankt, demnächst kamen der Häufigkeit nach die Siebbein-

Digitized by Google

zelleneiterungen (8 Mal), die Keilbeinhöhlenempyeme (5 Mal) und nur 1 Mal eine Stirnhöhleneiterung. In 9 Fällen bestand eine combinirte Eiterung. Beim acuten Catarrh der Nebenhöhlen fand man nie Polypen. A. hat kaum jemals Nasenpolypen bei Nebenhöhleneiterungen gesehen, wenn er nicht nachweisen konnte, dass die Eiterung mindestens ein Jahr gedauert hatte. So lange also müssen im Durchschnitt die Entzündungsproducte auf die Nasenschleimhaut einwirken, wenn dieselbe im Stande sein soll, Polypen zu produciren. Daher kommt es auch, dass von den 170 Empyemfällen nur 45 Nasenpolypen aufwiesen. Dementsprechend hält A. das Uebertliessen von Eiter aus der Höhle auf die Schleimhaut des mittleren Nasenganges und der mittleren Nasenmuschel nicht für die einzige Ursache, welche zur Entstehung der Polypen führt. Viel wichtiger erscheint ihm in dieser Beziehung die directe Uebertragung des Entzündungsprocesses von Schleimhaut auf Schleimhaut. Indem so die Nasenschleimhaut gewissermaassen von zwei Stellen angegriffen wird, entstehen schliesslich die grossen, die ganze Nase ausfüllenden Producte einer zu Hyperplasie und Circulationsstörungen führenden Entzündung. Beschorner.

Die Klinik für Hals- und Nasenkrankheiten (dirigirt von Geh.-Rath Prof. Dr. B. Fränkel), **nebst einem kurzen statistischen Bericht über das Krankenmaterial in den ersten sechs Monaten des Jahres 1896.** Von Dr. W. Bussenius. (Arch. für Laryngol. etc. 1896, Bd. V, pag. 382.)

Beschreibung der äusseren und inneren Einrichtungen genannter Anstalt und Mittheilungen über die innerhalb von sechs Monaten darin behandelten 162 Nasen-, Rachen-, Kehlkopf-, Luft- und Speiseröhren-Kranken. Besonders bemerkenswerth ist der kurze Bericht über einen Knaben, bei welchem Nasenrachenraum, beide Nasenlöcher, rechte Oberkieferhöhle und rechte Orbita von schnell wachsenden Sarcomen durchwuchert waren. Dem Kranken, mit hochgradiger Athemnoth der Station überliefert, wurden sofort die tief herabhängenden Nasenrachensarcome mit der heissen Schlinge abgetragen und die weichen Massen aus den Nasenlöchern entfernt, so dass nach Stillung der bedeutenden Blutung der Knabe wieder einigermaassen Luft hatte. Schon nach wenigen Tagen wucherten neue Sarcome. Die projectirte rechtsseitige Oberkieferresection mit Entfernung des Bulbus und aller Geschwulstmassen wurde von den Eltern abgelehnt. Beschorner.

---

b) Pharyngo-laryngologische:

Fremdkörper während neun Monaten in den Luftwegen. (Présence d'un corps étranger dans les voies aériennes pendant neuf mois.) Von Dr. Michelmore. (The Lancet und Annales des maladies de l'oreille et du larynx 1895, No. 7.)

Ein 7jähriger Knabe bekam plötzlich Brechen mit Husten und Dyspnoe, mehrere Anfälle von Bronchopneumonie im Verlaufe von vier Monaten. Neun Monate nach den ersten Symptomen kam ein sehr

Digitized by Google

heftiger Hustenanfall und es wurde ein Pflaumenkern ausgeworfen. Heilung. Auffallend ist, dass kein Fremdkörper diagnosticirt werden konnte; die Pflaumen wurden im August gegessen, und erst im Monat October traten die ersten Symptome auf.

Solche Fremdkörper, wenn dieselben nicht durch besonders günstige zufällige Momente ausgeworfen werden, werden nicht intra vitam diagnosticirt, die Patienten sterben unter den Symptomen einer Phthisis florida; wird die Section nicht gemacht, so wird der Fremdkörper nie gefunden. Solche Beispiele sind nicht so selten, wie allgemein angenommen wird. Dr. P. K.

Ein casuistischer Beitrag zur Lehre von der Innervation des Kehlkopfes. Von Dr. Grabower in Berlin. (Archiv für Laryngologie etc. 1896, Bd. V, pag. 315.)

Der Fall, einen 49jährigen Schlosser betreffend, welcher an linksseitiger Recurrenslähmung litt, ist darum wichtig, weil er, länger als zehn Jahre beobachtet, wiederholt laryngoscopisch untersucht und zur Section gekommen, geeignet ist, wie G. meint, zu dem alten, vielumstrittenen Problem von der motorischen Innervation des Kehlkopfes ein entscheidendes Wort zu sprechen. Nach sorgfältiger Prüfung aller in Frage kommender Momente und genauesten microscopischen Untersuchungen erscheint es dem Autor zweifellos, 1) dass der Accessorius ein rein spinaler Nerv ist und dass ein cerebraler Accessorius nicht existirt; 2) dass irgend welcher Zusammenhang zwischen dem Accessoriuskern und den Vaguskernen nicht existirt, und ferner, dass der Accessorius bei der Innervation des Larynx ganz unbetheiligt, der Vagus aber der alleinige motorische Kehlkopfnerv ist.

Beschorner.

Ueber Pharyngealtuberculose. (De la tuberculose pharyngée.) Von Dr. Robert Léwy. (Denwer med. Times und Revue hebdomadaire de laryngologie et d'otologie 1896, No. 42.)

Am Schlusse seiner langen Arbeit kommt Verf. zu folgenden Sätzen: 1) Pharyngealtuberculose kommt in $1^1/_2$ pCt. aller Phthisen vor; 2) die Klinik beweist, dass die Infection sich auf zwei Arten vollführen kann, nämlich durch die Lymphbahnen und dann durch locale Invasion; 3) Lungen- und Larynxtuberculose, sowie Syphilis steigern natürlich die Intensität des Leidens. Dr. P. K.

Giebt es eine Laryngitis haemorrhagica? Von Dr. Salzburg in Berlin. (Arch. f. Laryngol. etc. 1896, Bd. V, pag. 296.)

S. beantwortet diese Frage wie folgt: In Anbetracht der Seltenheit der Fälle und mit Würdigung der allein durch die Blutung äusserst selten bewirkten bedrohlichen Erscheinungen ist die Bezeichnung Laryngit. haemorrhagica berechtigt. Als solche gilt jeder idiopathische Larynxcatarrh, der ohne äussere Veranlassung und bei intacter Schleimhaut mit Blutungen auf oder in der Schleimhaut einhergeht.

Beschorner.

Digitized by Google

Croup. Intubation während 6 Monaten durchgesetzt, Lähmung der Cricoarytaenoidei postici durch Druck Seitens Tracheal- und Bronchialdrüsen auf die Recurrentes. (Croup, Intubation prolongée pendant six mois reconnaissant pour cause une paralysie des cricoaryténoidiens postérieurs due à la compression des recurrents par une adénopathie trachéobronchique.) Von Dr. Charmeil. (Bulletin médical du Nord 1896, No. 20.)

Bei einem 5jährigen Mädchen wurde wegen wirklicher Diphtheritis die Intubation des Larynx gemacht. Nach Heilung der Diphtheritis konnte der Tubus nicht entfernt werden, ohne dass lebensgefährliche Erstickungserscheinungen auftraten. Patientin ging mit der Röhre im Larynx nach Hause, zeigte sich ein Mal per Woche in der Klinik, wo dann jedes Mal umsonst der Versuch, die Röhre zu entfernen, gemacht wurde. Des Interesses wegen giebt Verf. die ganze Krankengeschichte in allen ihren Details. Der Fall beweist, dass es Patienten giebt, welche den Larynxtubus auf unabsehbare Zeiten behalten müssen, ebenso wie es Kranke giebt, bei welchen man die Trachealcanüle nicht entfernen kann. Einen Nachtheil hat die Intubation vor der Trachealcanüle, dass erstere der steten Ueberwachung bedarf, und in dieser Beziehung ist es immer gefährlich, einen solchen Patienten nach Hause gehen zu lassen, wie es in diesem Falle geschah; eben deshalb macht man öfters die Tracheotomie noch nachher, wenn die Detubage nicht gelingt. Die grosse Toleranz des Larynx liess in diesem Falle die Tracheotomie aussetzen; es entstanden weder Erosionen, noch Oedem, noch Perichondritis; der Spasmus glottidis nach Entfernung des Tubus konnte ausgeschlossen werden; es muss Posticuslähmung angenommen werden, welche aber jedenfalls nicht mehr diphtheritischer Natur ist; da das Kind scrophulös ist und von tuberculösen Eltern abstammt, da der Hals mit Narben scrophulöser Geschwüre bedeckt ist, da bekanntlich nach Diphtheritis immer neue Ausbrüche der Tuberculose stattfinden, so muss man die Lähmung als Folge der Compression der Recurrentes durch angeschwollene Bronchialdrüsen annehmen.

Dr. P. K.

Chorditis vocalis inferior hypertrophica. Von Dr. A. Kuttner in Berlin. (Archiv für Laryngologie etc. 1896, Bd. V, pag. 275.)

Fall, ein 28jähriges, kräftiges, übrigens vollständig gesundes Dienstmädchen betreffend, bei der sich hin und wieder, namentlich zu der Zeit, wo die Wäsche im Haushalte erledigt wurde, meist nach kurzer Zeit wieder verschwindende, Heiserkeit einstellte. — Acht Wochen vor Eintritt in's Krankenhaus trat solche wiederum ein, die aber jetzt in Athemnoth überging und sich dergestalt steigerte, dass die Tracheotomie ausgeführt werden musste. Die darauf folgende Laryngofission mit Entfernung ausgedehnter, keilförmiger Stücke aus den subchordalen Partien mit Messer und Thermocauter hatte nur vorübergehenden Erfolg. Sieben Monate nach Aufnahme in's Hospital erlag Patientin einer genuinen Pneumonie. Auf Grund eingehender Untersuchungen und Erwägungen aller hier in Betracht kommenden Momente glaubt K. den Schluss ziehen zu dürfen, dass man eine von Lues, Tuberculose,

Digitized by Google

Sclerom und jeder andern Nasenerkrankung unabhängige, genuine Form der Chorditis vocalis infer. hypertrophica anerkennen muss, die als Product einer ein- oder mehrmaligen, subacut verlaufenen Laryngitis aufzufassen ist. Das anatomische Substrat der Erkrankung besteht in einer Massenzunahme des mucösen und submucösen Bindegewebes, die sich hauptsächlich, wenn auch nicht ausschliesslich, in den subchordalen Partien findet. Auch das Epithellager zeigt an der erkrankten Stelle eine oft nicht unerhebliche Verbreiterung und ausgedehnte Metaplasien. Der ganze Process ist ein chronischer. Leichtere Grade der Erkrankung pflegen nur geringe oder auch gar keine Beschwerden hervorzurufen, die schweren Formen jedoch führen gelegentlich unter dem Einflusse eines, auch nur leichten, Catarrh's durch entzündliche Schwellung die erkrankten Theile zu plötzlicher, vollständiger Larynxstenose. Die Prognose ist in diesen Fällen ungünstig, denn wenn auch die Erstickungsgefahr durch rechtzeitige Tracheotomie überwunden wird, so gelingt es doch selbst der eingreifendsten Therapie kaum je eine Restitutio ad integrum herbeizuführen. Beschorner.

Pulsirendes Diverticulum der Speiseröhre. (Diverticule pulsatile de l'oesophage) Von Dr. Klemperer. (Société de médecine interne de Berlin und Annales des maladies de l'oreille et du larynx 1895, No. 7.)

Entstand vor zwei Jahren an der Oesophagusseite; alle Nahrungsmittel füllen denselben an. Wenn die Kranken langsam essen können, so ist keine Complication zu befürchten. Leyden hat verschiedene ähnliche Fälle beobachtet und leitet den dabei bestehenden Husten von einer Reizung der peripheren Endigungen des Pneumogastricus ab.
Dr. P. K.

Bildungsfehler des Oesophagus. (Vice de conformation de l'oesophage.) Von Dr. Funck-Brentano. (Bulletin de la société anatomique und Annales des maladies de l'oreille et du larynx 1895, No. 7.)

Das betreffende Kind lebte zehn Tage, starb dann unter den Symptomen einer Bronchopneumonie. Die Section ergab in einer Entfernung von 10 cm vom Munde einen Verschluss des Oesophagus; das unterhalb des Verschlusses sich befindende Stück der Speiseröhre mündete in die Bronchien. Der Magen war mit angefüllt, welche Thatsache die Brechanstrengungen in den letzten Tagen erklärt. Dr. P. K.

Ueber Kehlkopfschwindel. (Ictus laryngis.) (Plötzlicher Tod in einem Anfalle.) Von Dr. O. Schadewaldt in Berlin. (Archiv für Laryngologie etc. 1896, Bd. V, pag. 246.)

An die Mittheilung von sieben Fällen von Ictus laryngis, davon der eine mit plötzlichem Tode, im Gefolge eines Anfalles, endete, schliesst Sch. folgende Reflexionen an: Die typischen Erscheinungen, welche den Kehlkopfschwindel characterisiren, sind: Ein plötzlich auftretender Kitzel in der Kehlkopfgegend rufe Husten hervor, der von einer kurzen Bewusstlosigkeit gefolgt ist, welche den Anfall abschliesst, ohne Hinterlassung von Nacherscheinungen. Zur Erklärung

Digitized by Google

dieser, fast nur das männliche Geschlecht betreffenden Affection, hält Sch. zunächst die Annahme einer krankhaften Disposition für unentbehrlich und glaubt ein prädisponirendes Moment in der durch das Alter und arthritische Zustände bedingten Gefässalteration, sowie im chronischen Alcoholismus zu erblicken. Was den Mechanismus anlangt, so glaubt er, dass folgende Auffassung die richtige sei: Der Reiz des Laryngeus super. wirkt centripetal, er reizt das Exspirationscentrum und erzeugt die Hustenstösse; zugleich reizt er das Hemmungscentrum des Herzens und bewirkt Herzstillstand und hierdurch cerebrale Anämie und Bewusstlosigkeit (in dem einen Falle veranlasste er bleibende Herzlähmung und Tod). Beschorner.

Neue Trachealcanüle. (Nouvelle canule à trachéotomie.) Von Dr. Santi. (Société laryngologique de Londres, séance du 13. Mai und Revue hebdomadaire de laryngologie et d'otologie 1896, No. 42.)

Die Canüle ist berechnet für Patienten, welche die Canüle immer tragen müssen und dabei genügend durch den Larynx ausathmen, aber ungenügend einathmen. Die Modification besteht in einem Ventil, welches das Einathmen durch die Canüle gestattet, sich aber beim Expirium schliesst und die Luft dann durch den Larynx zu gehen zwingt. Die Vorzüge solcher Canülen bestehen darin, dass die Patienten normal sprechen, ohne den Finger auf die Canüle zu halten, dass sie die Sputa direct durch Larynx und Mund, also normal aushusten, und dass sie ungestört Kragen und Halsbinde tragen können.

Dieselben Vortheile bietet die schon längst im Gebrauch stehende Broca'sche Canüle, welche einfacher construirt zu sein scheint. (Der Referent.) Dr. P. K.

Neue Versuche zur Photographie in den oberen Luftwegen. Von Dr. Th. S. Flatau in Berlin. (Archiv für Laryngologie etc. 1896, Band V, pag. 267.)

Versuch, ein möglichst einfaches Verfahren zu gewinnen, um manche noch schwebende Fragen aus der Physiologie der Sprache und Stimmbildung zu beantworten und um der Subjectivität der Beschreibung durch die Möglichkeit eines einfachen graphischen Beleges zu Hilfe zu kommen. Beschorner.

Ueber einen Fall von papillomatösen Wucherungen des Gaumens, des Pharynx und des Larynx bei einem 30 Monate alten Kinde. (Un cas de végétations papillomateuses de l'isthme du gosier, du pharynx et du larynx chez un enfant de deux ans et demi.) Von Dr. Delie. (Revue hebdomadaire de laryngologie et d'otologie 1896, No. 42.)

Symptome des ungenügenden Athmens. Allgemeinzustand normal. Die Anamnese der Mutter und eines älteren Bruders liessen auf Syphilis bei dem kleinen Patienten schliessen. Die gänzliche Heilung nach dem viermonatlichen Gebrauch progressiver Dosen von Jodtanninwein bestätigte die Diagnose. Dr. P. K.

Digitized by Google

Ein 18 Monate andauernder Mutismus. (Observation d'un mutisme ayant duré dix-huit mois.) Von Dr. Catrin. (Gazette des hôpitaux 1896, No. 37 und Revue hebdomadaire de laryngologie et d'otologie 1896, No. 35.)

Kam bei einem zu einem Jahre Zuchthaus verurtheilten Soldaten vor. Heilung plötzlich während dem Electrisiren. Verf. frägt sich, ob er mit Hysterie oder mit einem hartnäckigen Simulanten zu thun hatte.

Dr. P. K.

Ueber die Erscheinungen, die in der Schilddrüse nach Exstirpation der sie versorgenden Nerven auftreten. Von Dr. J. Katzenstein in Berlin. (Arch. f. Laryngol. etc. 1896, Bd. V, pag. 285.)

Durch Reizungs- und Degenerations-Versuche an Thieren kam K. zu folgenden Ergebnissen: 1) Zwischen Schilddrüsen, deren zuführende Nerven electrisch gereizt sind und normalen ungereizten Schilddrüsen besteht histologisch kein Unterschied. 2) Bei Schilddrüsen, deren zuführende Nerven exstirpirt sind, wurden zwei Stadien der Degeneration beobachtet: In dem ersten trat sowohl bei ein- wie bei doppelseitiger Operation an beiden Schilddrüsen allmähliges Zugrundegehen der Epithelzellen ein, unter Umwandelung derselben in Colloid, das nicht so rasch in die Lymphbahnen abgeführt werden kann, wie es durch Zerfall der Epithelzellen entsteht; im zweiten Stadium trat sowohl bei ein- wie bei doppelseitiger Operation an beiden Schilddrüsen folgende Anordnung der zerstörten Epithelzellen auf: Durch ausgiebiges Zugrundegehen von grösseren Epithelzellenbezirken bildeten mehrere Follikel einen Hohlraum, in den die noch vorhandenen Epithelzellenconvolute als darmzottenähnliche Gebilde hineinragten. Von diesen Zellen kann Colloid nicht mehr gebildet werden.

Beschorner.

Primäre Larynxtuberculose. Von Dr. E. Aronsohn in Ems-Nizza. (Archiv für Laryngologie etc. 1896, Bd. V, pag. 210.)

Dass es eine primäre Larynxtuberculose giebt, dafür bürgen die diesbezüglichen Erfahrungen einer grösseren Anzahl Autoren von reichem Wissen und Können, aus alter wie aus neuer Zeit, innerer Kliniker und Chirurgen, wie pathologischer Anatomen und Laryngologen aus deutschen wie auswärtigen Schulen. Dennoch ist die casuistische Literatur ausserordentlich spärlich, und sind deshalb Mittheilungen über gut beobachtete Fälle dankbar zu begrüssen. A. bringt dergleichen zwei, welche, wenn auch keine Autopsie gemacht ist, als einwandsfrei gelten müssen, zumal sie von vielen erfahrenen Aerzten gründlich und durch viele Jahre beobachtet worden sind. Diesen zwei Fällen fügt er noch einige zerstreut in der Literatur sich vorfindende hinzu und stellt schliesslich diejenigen in einer Tabelle zusammen, welche auch ohne anatomischen Befund jeder Kritik die Spitze bieten, welche jeden Verdacht auf eine Verwechselung oder Combination mit Lues ausschliessen und möglichst eine Controle von mehreren Aerzten durchgegangen sind und bittet in diesem Sinne weiter zu publiciren.

Beschorner.

Digitized by Google

Längliche Freilegung der Trachea als Palliativbehandlung bei Schilddrüsenkrebs. (Libération longitudinale de la trachée comme traitement palliatif dans le cancer du corps thyroide.) Von Dr. Adenot. (Dixième congrès français de chirurgie und Semaine médicale 1896, No. 53.)

Die symptomatische Behandlung in solchen Fällen ist die einzig anzurathende. Oesophagus und Trachea sind cuirassenförmig von dem bösartigen Tumor umschlungen. Die Tracheotomie hebt zwar die Dyspnoe, die Dysphagie und die intermittirenden und ausstrahlenden Schmerzen werden aber dadurch nicht gelindert. Verf. nahm in einem solchen Falle den vorderen Theil des die Trachea bedeckenden Tumors weg; die Trachea wurde dabei sorgfältig in einer Höhe von 6—7 cm blossgelegt. Der Effect war gross; Patientin lebte noch 8 Monate ohne Dyspnoe und ohne Dysphagie, sie starb an allgemeiner Carcinose.

Dr. P. K.

Functionelle Aphonie und varicöse Venen an der Zungenbasis. (Cas d'aphonie fonctionnelle et veines variqueuses de la base de la langue.) Von Dr. Herbert Tilley. (Lancet und Annales des maladies de l'oreille et du larynx 1896, No 9.)

Die Venenvaricen wurden resultatlos behandelt. Verf. behauptet, dass die Venenerweiterungen der Zungenbasis gar keinen Einfluss auf die Larynxfunctionen ausüben. Hier trat Heilung durch Electricität und Tonica ein.

Dr. P. K.

Notiz.

Oesterreichischer Otologen-Tag.

Die Oesterreichische otologische Gesellschaft wird ihren

Otologen-Tag

in diesem Jahre

am 27. und 28. Juni in Wien

abhalten. Diejenigen Herren Collegen, welche einen Vortrag zu halten wünschen, werden ersucht, denselben beim Secretär der Gesellschaft, Herrn Dr. Joseph Pollack (I, Kärntnerstrasse 39) recht bald anzumelden, da das Programm der Sitzungen in der ersten Hälfte des Monats August versandt wird. Diejenigen Herren, welche als Mitglied in die Gesellschaft aufgenommen sein wollen, haben dies beim genannten Secretär oder einem anderen Mitgliede der Gesellschaft anzumelden.

Alle für die **Monatsschrift** bestimmten **Beiträge und Referate** sowie alle **Druckschriften, Archive** und **Tausch-Exemplare** anderer Zeitschriften beliebe man an Herrn Prof. Dr. **Gruber** in Wien I, Freiung 7, zu senden. Beiträge werden mit 40 Mark pro Druckbogen honorirt und die gewünschte Anzahl Separat-Abzüge beigegeben.

Verantwortlicher Redacteur: Prof. Dr. Ph. Schech in München.

Verlag der Allgemeinen Medicinischen Central-Zeitung (Oscar Coblentz).
Expeditionsbureau: Berlin W. 35, Schöneberger Ufer 28.

Druck von Marschner & Stephan in Berlin SW., Ritterstrasse 41.

Digitized by Google

Monatsschrift für Ohrenheilkunde

sowie für

Kehlkopf-, Nasen-, Rachen-Krankheiten.

Organ der Oesterr. Otologischen Gesellschaft.

(Neue Folge.)

Mitbegründet von weil. Prof. Dr. H. Rüdinger, Prof. Dr. R. Voltolini und weil. Prof. Dr. Fr. E. Weber-Liel

und unter Mitwirkung der Herren

Docent Dr. **E. Baumgarten** (Budapest), Hofrath Dr. **Bescherner** (Dresden), Prof. Dr. **Ganghofner** (Prag), Docent Dr. **Gomperz** (Wien), Dr. **Heinze** (Leipzig), Dr. **Hopmann** (Cöln), Prof. Dr. **Jurasz** (Heidelberg), Dr. **Keller** (Cöln), Prof. Dr. **Kiesselbach** (Erlangen), Prof. Dr. **Kirchner** (Würzburg), Dr. **Koch** (Luxemburg), Dr. **Law** (London), Docent Dr. **Lichtenberg** (Budapest), Dr. **Lublinski** (Berlin), Dr. **Michel** (Cöln), Docent Dr. **Moldenhauer** (Leipzig), Docent Dr. **Onodi** (Budapest), Docent Dr. **Paulsen** (Kiel), Dr. **A. Schapringer** (New-York), Dr. **Schäffer** (Bremen), Dr. **E. Stepanow** (Moskau), Prof. Dr. **Störck** (Wien), Prof. Dr. **Strübing** (Greifswald), Dr. **Weil** (Stuttgart), Dr. **Ziem** (Danzig)

Herausgegeben von

Prof. Dr. JOS. GRUBER Wien. **Prof. Dr. v. SCHRÖTTER** Wien. **Prof. Dr. PH. SCHECH** München.

Prof. Dr. E. ZUCKERKANDL Wien.

Dieses Organ erscheint monatlich in der Stärke von 3 bis 3½ Bogen. Man abonnirt auf dasselbe bei allen Buchhandlungen und Postanstalten des In- und Auslandes.
Der Preis für die Monatsschrift beträgt 12 R.-M. jährlich; wenn die Monatsschrift zusammen mit der Allgemeinen medicinischen Central-Zeitung bestellt wird, nur 8 R.-M.

Jahrg. XXXI. **Berlin, Juni 1897.** **No. 6.**

I. Originalien.

Aus der Ohrenklinik des Prof. Josef Gruber und der III. medicinischen Klinik des Hofrathes von Schrötter in Wien.

Pathologie der Luftdruckerkrankungen des Gehörorgans.

Von

DDr. **Ferdinand Alt, Richard Heller, Wilhelm Mager, Hermann von Schrötter.**

Seitdem die moderne Technik zu Tiefbauten unter dem Wasser verdichtete Luft verwendet, sind die Erkrankungen der Caissonarbeiter und Taucher bekannt; ebenso liegen zahlreiche Beobachtungen über schwere Schädigungen vor, denen Luftschiffer in bedeutenden Höhen ausgesetzt sind. Allen Autoren, die sich mit diesen Erkrankungen beschäftigten, mussten naturgemäss die Erscheinungen von Seiten des Gehörorgans in erster Linie auffallen, zumal schon physiologisch, ohne irgend welche dauernde pathologische Veränderungen, Sensationen ver-

Digitized by Google

schiedenster Art Seitens des Ohres sowohl in comprimirter, als in verdünnter Luft empfunden werden.

Während jedoch die Pathologie der Erkrankungen, welche den Organismus mit Ausnahme des Gehörorgans betreffen, eingehende Studien durch Beobachtungen an Kranken, pathologisch-anatomische Befunde, sowie durch Experimente erfahren hat, entbehrt die Pathologie der Affectionen des Gehörorgans, trotz zahlreicher und gewiss werthvoller Einzelbeobachtungen, jeder gründlichen, erschöpfenden Bearbeitung. Und dies hauptsächlich aus zwei Gründen: einerseits wurden für den ärztlichen Dienst bei den grossen Caissonbauten, welche in den letzten Decennien in allen Culturstaaten ausgeführt wurden, keine otiatrisch erfahrenen Aerzte herangezogen, andererseits stand jenen Ohrenärzten, die diesen Erkrankungen Aufmerksamkeit zuwandten, kein genügendes Krankenmaterial zur Verfügung, und es war ihnen nicht Gelegenheit geboten, ihre Beobachtungen durch Thierversuche zu verificiren.

Seit mehr als zwei Jahren hatten wir, als Vertreter der Kliniken Prof. von Schrötter und Prof. Josef Gruber, Gelegenheit, mit officieller Unterstützung bei den grossen Caissonbauten in Nussdorf bei Wien die Gesundheitsverhältnisse der daselbst verwendeten Arbeiter kennen zu lernen, die auftretenden Krankheitserscheinungen einem eingehenden, klinischen Studium zu unterziehen und eine grosse Reihe von Thierversuchen in einer zu diesem Zwecke construirten Druckkammer und im Senkkasten selbst auszuführen. Hierbei wurde den Affectionen des Gehörorgans eine ebenso sorgfältige Untersuchung und Beobachtung zu Theil, wie den Erkrankungen anderer Organe.

Bevor wir nun zur Besprechung der Luftdruckerkrankungen des Gehörorgans schreiten, ist es nothwendig, das physiologische Verhalten desselben unter veränderten Luftdruckverhältnissen zu schildern.

Der steigende Luftdruck, wie er sich während des Einschleusens in einen Caisson, sowie beim Tauchen in den Scaphanderapparat geltend macht, bringt, zumal wenn man sich das erste Mal unter Druck begiebt und nicht entsprechende Vorsicht anwendet, in der grössten Zahl der Fälle geringe oder selbst schmerzhafte Beschwerden für das Gehörorgan mit sich. Wir müssen jedoch hervorheben, dass man sich unter günstigen Umständen unter Druck begeben und aus demselben in den normalen Luftdruck wieder zurückkehren kann, ohne dass sich irgend welche deutliche Sensationen im Ohr bemerkbar machen. Dies gilt sowohl für geringere, als auch für grössere Druckzunahmen, wobei wir über Erfahrungen bis zu nahezu 3 Atmosphären Ueberdruck verfügen. Die Bedingung hierfür ist nur, vollkommen durchgängige Tuben vorausgesetzt, dass die zeitliche Druckzunahme resp. Abnahme eine ganz allmähliche ist. Aber dieses „allmählich" ist für den Einzelnen sehr verschieden. Während z. B. der Eine im Verlaufe einer Compressionszeit von 15 Minuten auf 1,5 Atmosphären Ueberdruck keinerlei unangenehme Sensationen empfindet, macht sich bei einem Anderen schon ein merkliches Druckgefühl in den Ohren bemerkbar. Die individuelle Verschiedenheit in dieser Beziehung ist gross, eine gewisse untere Grenze lässt sich jedoch für das gesunde Ohr mit einiger Sicherheit angeben; es dürfte dies die Zeit von $1^1/_2$ Minuten für je $^1/_{10}$ A. D.[1]) sein.

[1]) A. D. = Atmosphären-Ueberdruck.

Digitized by Google

Dieser Mangel jedes deutlichen Reactionsgefühls von Seiten der Ohren während der Compressionszeit kommt jedoch nur ausnahmsweise vor und ist wohl nur in den seltensten Fällen realisirt.

Erfolgt die Druckzunahme rascher, so verspürt man, und zwar der Einzelne in verschiedener Stärke, ein deutliches Druckgefühl in den Ohren, welches man direct als Impressionsgefühl bezeichnen kann. Man hat die Empfindung, als ob das Trommelfell einwärts gedrängt würde, und versucht fast unwillkührlich durch Schlingbewegungen dieses Druckgefühl zu beheben. Es gelingt dies bei nicht allzu rascher Compression sofort. Erfolgt dieselbe schneller, so kommt man gleichsam nicht nach; das Druckgefühl hält bis zum Erreichen des maximalen Druckes an und schwindet erst mit diesem. Dem geschilderten Zustande kann man aber noch immer vorbeugen, wenn man den Valsalva-schen Versuch ausführt.

Die Angaben, welche sonst über unangenehme Sensationen seitens des Ohres gemacht werden, sind verschieden. Die Einen sagen geradezu, dass die Luft nicht rasch genug in's Ohr hinein könne; Andere wieder, dass sie das Gefühl hätten, als ob von aussen auf das Ohr gedrückt würde; Manche sprechen von einem Gefühl von Dumpfheit und Schwere im Ohre; Manche verspüren ein Sausen und Rauschen in demselben. Während des Einschleusens treten verschiedene Geräusche im Ohre auf, deren Entstehungsort in der Tuba zu suchen ist. Die Geräusche gleichen jenen, wie sie bei der Application der Luftdouche empfunden werden. Sie können schlürfende, knisternde oder rauschende sein. Meist sind sie während oder nur kurze Zeit nach Anwendung des Valsalva'schen Versuches bemerkbar, manchmal überdauern sie denselben auch einige Zeit. Wenn die Tubenpassage durch reichlich angesammelten Schleim behindert ist und plötzlich frei wird, kommt es zu einem kurzen, knallähnlichen Geräusch.

Während man sich unter diesen Sensationen einschleust, zeigt der Spiegelbefund meist keine Veränderung. In jenen Fällen jedoch, wo das Druckgefühl stärker war, kann man öfters eine deutliche Injection der Hammergefässe oder eine diffuse, rosarothe Injection der gesammten Membran nachweisen; ferner sieht man, wie der Lichtreflex in seiner Form geändert wird, vollständig schwindet oder an anderen Stellen wieder auftritt.

Bleibt nun der Druck stationär, so hört mehr minder rasch, oft mit einem Schlage, jegliche unangenehme Sensation auf, nur das Gefühl von Dumpfheit, das Gefühl eines vermehrten Widerstandes im Ohre wird in der Mehrzahl der Fälle, besonders von Ungewohnten, wahrgenommen. Ein Gefühl von Bewegung des Trommelfells, wie dies Mach und Kessel bei starker Luftdruckschwankung im geschlossenen Raum beobachteten, konnten wir bei den Luftdruckschwankungen, wie sie gewöhnlich im Caisson vorkommen, nicht wahrnehmen. Auch die von Magnus in einem Falle beobachtete Undulation des Trommelfells konnten wir nicht sehen.

Otoscopisch sind während des Aufenthaltes unter stationärem Druck in der Mehrzahl der Fälle keinerlei Veränderungen wahrzunehmen, mit Ausnahme einer hier und da auftretenden Injection der Hammergefässe.

Die Hörschärfe in comprimirter Luft erleidet keine Veränderung

Digitized by Google

und ist derjenigen gleich, wie sie vor dem Einsteigen in die Kammer erhoben wurde. Nur während der geschilderten unangenehmen Sensationen beim Einschleusen stellt sich vorübergehende Abnahme der Hörschärfe ein; gleich nach Ausführung eines gelungenen Valsalvaschen Versuches tritt normales Hörvermögen ein. Smith und Clark, sowie Pol geben an, dass man im Caisson schlechter höre, man müsse schreien, um sich verständlich zu machen. Dies ist gewiss nicht der Fall. Flüstersprache und Conversationssprache werden unter Druck ebenso gehört, wie ausserhalb des Caissons, das Ticken der Uhr wird aus derselben Distanz, vielleicht bei der absoluten Ruhe sogar aus einer grösseren Entfernung vernommen; giebt ja Magnus an, dass die Schallleitung in comprimirter Luft eine bessere ist und dass wir gleiche Töne besser hören, vorausgesetzt, dass wir das Trommelfell nicht in einen fehlerhaften Zustand gesetzt haben. Wohl wird aber die Klangfarbe von Tönen, sowie die Intensität des Schalles unter erhöhtem Druck geändert; dies hat jedoch seinen Grund nicht in geänderter Perceptionsfähigkeit des Ohres, sondern in den Veränderungen, welche die Töne selbst bei ihrer Erzeugung in verdichteter Luft und im abgeschlossenen Raum erleiden.

Ebenso wird die Stimme in ihrer Klangfarbe geändert, sie erhält einen näselnden, vorwiegend metallischen Beiklang. Diese Veränderung tritt um so mehr hervor, je höher der Druck ansteigt, so daß sie bei 2,5 A. D. nahezu einen silberhellen Metallklang hat. Im Allgemeinen kann man sagen, dass die Stimme meist erst bei 0,5 A. D. auffallend verändert klingt, und zwar erscheint sie nicht nur einem zweiten Beobachter deutlich alterirt, sondern man empfindet selbst diese Veränderung, die man geneigt wäre, einer Störung der Perceptionsfähigkeit des Gehörorgans zuzuschreiben.

Sehr wechselnd sind die subjectiven Angaben während des Ausschleusens. Die Arbeiter schildern ihre Empfindungen häufig in der Weise, dass sie sagen: Es wird einem im Ohre leichter, die Pression geht ihnen heraus etc. Manchmal macht sich auch während der Decompression anhaltend oder vorübergehend Dumpfheit oder Taubheitsgefühl im Ohre geltend, welches meist schwächer ist als dasjenige, welches man bei der Compression wahrgenommen hat.

Neben diesen Eindrücken vernimmt man häufig Geräusche, die als knisternde und „knacksende“ geschildert werden, ein Crepitationsgeräusch von austretenden Luftblasen, die aus dem Mittelohre in den Rachen entweichen, das man passend mit dem Ausdruck „Blasenspringen“ bezeichnen kann. Auch hierin sind wieder verschiedene Abstufungen möglich, häufig fehlt es auch ganz.

Dass es während einer entsprechenden Decompression nicht zu einer Störung der Gehörsperception kommt, ist nach dem früher Mitgetheilten verständlich. Während einer raschen Decompression ist das Ohr gleichzeitig mit dem subjectiven Taubheitsgefühle unterempfindlich für Schalleindrücke, obwohl man auch hierbei, was wenigstens die Vorgänge im Caisson anbelangt, von der Störung durch das starke Rauschen der abströmenden Luft abstrahiren muss. Bei dem rasch an die Oberfläche zurückkehrenden Taucher wird das Hörvermögen während des Druckabfalles stärker beeinflusst werden können; auch geben die Taucher

Digitized by Google

an, nach sonst beschwerdelosem Tauchen durch einige Zeit weniger gut zu hören. Nach seinen Erfahrungen sagt Koch über die Sensationen nach dem Tauchen: Die meisten Taucher haben von der II. Stufe ab ein Gefühl von Dumpfheit und Taubsein in beiden oder auch nur in einem Ohre. Dieses Gefühl dauert gewöhnlich nur einige Stunden, Anfangs länger, später immer kürzer, kann auch mehrere Tage anhalten. Es ist den Leuten, als ob Wasser im Ohre wäre und sie stecken den Finger in den Gehörgang und schütteln, wie sie es von der Badeanstalt her gewohnt sind. Manche Taucher kennen das Gefühl überhaupt nicht, andere verlieren es mit den Uebungen. Es ist selten von Sausen und Klingen begleitet.

Die Spiegeluntersuchung während der Decompression bietet, worauf auch schon Magnus aufmerksam gemacht hat, Schwierigkeiten in Folge des Freiwerdens von Wasserdampf bei absinkendem Druck und des damit verbundenen Temperaturabfalles. Es bildet sich oft ein so dichter Nebel, dass trotz Anwendung von electrischem Licht eine genügende Betrachtung des Trommelfells nicht möglich ist. In der Sanitätsschleuse, in welcher wir die Decompression noch langsamer bewerkstelligten, wie auch zeitweise unterbrechen konnten, um den Wasserdampf der Hauptmasse nach zum Schwinden zu bringen, gelingt die Otoscopie ganz gut. Ohne Weiteres ausführbar ist sie während der Druckabnahme im Luftballon. Sie zeigt in den meisten Fällen eine geringere oder ausgebreitete Injection der Membran. Eine ausgesprochenere Auswärtswölbung des Trommelfels konnten wir nicht wahrnehmen. Es ist aber damit nicht gesagt, dass sich eine solche bei raschem Druckabfall, insbesondere bei behinderter Tubendurchgängigkeit, nicht ausbilden kann, wie wir dies aus der Beobachtung pathologischer Fälle schliessen dürfen. — Wenn wir die gesammten Erscheinungen bei der Decompression zusammenfassen, so müssen wir sagen, dass die Decompression für das Ohr zweifellos viel weniger unangenehm empfunden wird als die Compression. Der Druckausgleich im Mittelohr vollzieht sich unbewusst und ohne unser Zuthun, entschieden werden aber tiefe Inspirationen hierbei angenehm empfunden und erleichtern den Austritt der Luft aus der Tube.

Bei all' den geschilderten Sensationen müssen individuelle Verschiedenheiten in Bezug auf Empfindlichkeit des Gehörorgans berücksichtigt werden. Am unempfindlichsten wird naturgemäss derjenige sein, für den es keine Druckdifferenz zwischen Mittelohr und äusserem Gehörgang giebt, bei jenem also, der mit einer grossen Perforation oder Destruction des Trommelfells behaftet ist.

Ferner findet mit der Zeit eine gewisse Angewöhnung an die Effecte der Druckerhöhung statt, die sich darin äussert, dass das Ohr einerseits überhaupt weniger empfindlich wird und andererseits der Ausgleich der Druckdifferenz leichter zustande kommt, indem, wie es scheint, nicht blos eine gewisse Erweiterungsfähigkeit der Tube, sondern auch eine bleibende Dilatation derselben durch den oft wiederholten Mechanismus des Eintritts der comprimirten Luft sich ausbildet, eine Vermutung, die auch von Vivenot jr. und anderen Autoren ausgesprochen wurde.

Der Einfluss individueller Verschiedenheit wird vor Allem auch

Digitized by Google

aus den Angaben ersichtlich, die von Beobachtern im Luftballon gemacht werden. Hier sind die absoluten Luftdruckdifferenzen ungleich geringer, als sie bei der Arbeit in verdichteter Luft in Frage kommen und es werden sich daher hier für Druckschwankungen empfindliche Ohren von weniger empfindlichen deutlicher unterscheiden. Man hat im Ballon beim Aufstieg, wie beim Fallen die gleichen Sensationen im Ohre; nur die Intensität derselben macht sich verschieden geltend, je nachdem der Ballon rascher oder langsamer die einzelnen Luftschichten durcheilt. Aus den Berichten der meisten Luftschiffer geht hervor, dass dieselben während der Fahrt verschieden starke Beschwerden angeben. Meist wird das Gefühl von Druck in den Ohren, leichtes Sausen, sowie Beeinträchtigung des Hörvermögens empfunden, wenn der Ballon in Bewegung ist, sämmtlich Beschwerden, die spontan oder von einigen Schlingbewegungen unterstützt schwinden, sobald der Ballon ins Gleichgewicht gekommen ist. Genaue diesbezügliche Beobachtungen konnten wir auf einer Ballonfahrt bis zu einer Höhe von 3100 m ermitteln.

Nach den Erörterungen über das physiologische Verhalten des Gehörorgans unter verändertem Luftdruck gelangen wir nun zur Besprechung der Umstände, welche Luftdruckerkrankungen des Gehörorgans mit dauernden pathologischen Veränderungen herbeiführen. Nach der Aetiologie können wir dieselben in zwei Hauptgruppen eintheilen, erstens in Affectionen, welche durch das mechanische Moment der nicht ausgleichbaren Druckdifferenz zwischen Mittelrohr und umgebendem Raum bedingt sind und zweitens in Erkrankungen, welche nach rascher Decompression durch Gasembolien herbeigeführt werden.

Wir haben eingangs darauf hingewiesen, dass die unangenehmen Sensationen beim Einschleusen schwinden, wenn ein Ausgleich der Druckdifferenz zwischen Mittelohr und umgebendem Raum spontan, durch den Schlingact oder den Valsalva'schen Versuch gelingt. Ist dieser Ausgleich behindert, dann ist das Gehörorgan von schweren Schädigungen bedroht und es können alle jene Affectionen auftreten, die wir unter dem Capitel der mechanischen Compressionserscheinungen zusammenfassen. Wenn die Wegsamkeit des Tubencanals durch Schwellung der auskleidenden Schleimhaut, durch Secretansammlung, durch Verlegtsein des Ostium pharyngeum tubae beeinträchtigt ist, wird die verdichtete Luft in das Mittelohr nicht so rasch eindringen können, dass das aerostatische Gleichgewicht für das Gehörorgan hergestellt wird. Im Gehörgange herrscht ein Ueberdruck, während im Mittelohr der Druck nur 1 Atmosphäre, ja mitunter von weniger als 1 Atmosphäre beträgt, da ja mit behinderter Tubenpassage gewöhnlich eine Luftverdünnung im Mittelohr einhergeht. Hierdurch ist ein negativer Druck im Mittelohr bedingt, es wird das Trommelfell nach innen gedrängt, die Kette der Gehörknöchelchen straff nach innen gespannt und ihrer Schwingbarkeit theilweise verlustig, die Blutgefässe finden einen Ort geringeren Widerstandes, sie erweitern sich mächtig (Hyperaemia ex vacuo). Die Saugwirkung erstreckt sich auch auf die Gefässe der Tubenschleimhaut und diese selbst, es kommt zu einem completen Tubenverschluss; der Abfluss des Blutes ist durch den Druck, unter dem die umgebenden Organe stehen, behindert, es kommt zu Stauungshyperaemie der Trommelhöhlenauskleidung. Allein nicht nur im Mittel-

Digitized by Google

ohr, sondern auch im Labyrinth kommt es zur Stauungshyperaemie. Durch die von Politzer und Bezold ausgeführten manometrischen Untersuchungen ist es erwiesen, dass bei Verdichtung der Luft in der Trommelhöhle eine Drucksteigerung im Labyrinth, bei Verdünnung der Luft in der Trommelhöhle eine Druckverminderung im Labyrinth eintritt. Wenn demnach im Mittelohr ein negativer Druck herrscht, kommt es auch im Labyrinth zu einem negativen Druck und consecutiv unter den obwaltenden Verhältnissen zur Stauungshyperaemie, zumal Gefässverbindungen zwischen dem Mittelohr und dem Labyrinth durch die die beiden Abschnitte trennende Knochenwand stattfinden. Diese durch den negativen Druck bedingte Stauungshyperaemie kann bei dem Umstande, als die umgebenden Organe unter hohem Druck stehen, zur Stase, Transsudation und sogar zur Blutung führen.

Den completten Tubenverschluss führen wir, wie oben geschildert, auf die Saugwirkung zurück, welche sich auf die Gefässe der Tubenschleimhaut erstreckt, im Gegensatze zu Koch, der annimmt, dass der rasch ansteigende Druck im Nasenrachenraum direct die Tube seitlich comprimirt und die Mündung noch fester verschliesst.

Ausser der behinderten Tubenwegsamkeit ist noch als unterstützendes Moment für das Zustandekommen der pathologischen Veränderungen im Compressionsstadium der zu rasche Druckanstieg anzuführen, id est, wenn die zeitliche Druckzunahme nach unseren Erfahrungen für je 0,1 A. D. rascher als in $1^1/_2$ Minuten erfolgt.

Dies gilt namentlich für Taucher, die nach Koch gegen die bestehende Instruction, für je 2 m Sinken oder Steigen mindestens eine Minute Zeit zu gebrauchen, sich rasch in die Tiefe begeben.

Ein zweiter Umstand ist die individuelle Ungeschicklichkeit oder Unmöglichkeit, durch den Valsalva einen Druckausgleich zu erzielen. Der letztere Factor kommt beim Helmtauchen ohne Nasenklemme, ferner beim Nackttauchen, wie es noch jetzt unter den Perlenfischern betrieben wird, in Betracht.

Aus dieser Darlegung der ursächlichen Momente für das Zustandekommen der pathologischen Veränderungen ergeben sich die Formen der im Compressionsstadium auftretenden und objectiv nachweisbaren Ohraffectionen.

In den leichtesten Fällen kommt es zur Retraction des Trommelfells mit Injection der Hammergefässe und mehr weniger ausgeprägter dunkelblauroter bis violetter Verfärbung der Membran. Als schwere Folgeerscheinung der Stase treten Ecchymosen des Trommelfells, sowie Blutung in die Paukenhöhle auf. Rupturen der Membrana tympana können besonders leicht dann zu Stande kommen, wenn dieselbe atrophische oder dünne narbige Stellen aufweist. Schliesslich muss in diese Kategorie die Myringitis acuta eingereiht werden, welche durch den hohen, lange anhaltenden Druck, der auf dem zarten Trommelfell lastet, sowie durch Zerrung desselben bedingt sein dürfte.

Es wäre discutirbar, ob die von uns beobachteten Fälle von Otitis media suppurativa acuta als intercurrirende Erkrankungen aufzufassen sind, oder aber im Sinne von François, Smith und Koch dadurch entstehen, dass etwas von dem in oder vor der Tubenmündung gelegenen Schleim durch den stärkeren Druck im Nasenrachenraum in das Mittel-

Digitized by Google

ohr geschleudert wird. Wir neigen uns mehr der Anschauung zu, diese acuten eitrigen Processe als zufällig aufgetretene zu bezeichnen, zumal entzündliche Ohraffectionen bei Leuten, die unter ungünstigen äusseren Verhältnissen arbeiten, nicht als etwas Ungewöhnliches zu betrachten wären. Die Sensationen, welche als Begleiterscheinungen dieser pathologischen Veränderungen im Compressionsstadium auftreten, werden in verschiedenster Art von den Arbeitern geschildert. So wird angegeben: Ich brachte „die Pression" nicht heraus (beim Valsalva die Luft nicht durch) und musste, da ich grosse Schmerzen, wie Schnitte mit einem Messer im linken Ohre empfand, viermal Halt rufen (damit der Hahn des Luftzuleitungsrohres abgesperrt werde). Ein Zweiter klagt über Druckgefühl und Sausen im Ohre, dann über heftigen Schmerz, ein Dritter über Reissen und Stechen im Ohre, das sich bis in die Zähne fortsetzt, ein Vierter sagt, es war mir, als ob man mir ein Holz in's Ohr getrieben hätte etc. Hierzu kommen noch die Angaben der Arbeiter über Blutung aus dem Ohre und aus der Nase, sowie über Abgang von gestocktem Blute beim Räuspern und Schnäuzen.

Während des Aufenthaltes in verdichteter Luft unter stationärem Druck können primär keine Laesionen des Gehörorgans auftreten; es hören ja, wie wir oben geschildert haben, die unangenehmen Sensationen, welche man während des Einschleusens empfunden hatte, vollständig auf. Wohl aber können Affectionen, die schon während des Compressionsstadiums aufgetreten waren, gesteigert werden, wenn man trotz der Ohrenbeschwerden, die verdichtete Luft nicht verlässt und wie z. B. die Arbeiter noch einige Stunden daselbst zubringt. Zu den Erkrankungen der ersten Hauptgruppe, welche durch mechanische Momente bedingt sind, gehört nur ein kleiner Theil der durch die Decompression herbeigeführten Affectionen, während der weitaus grössere Theil der Decompressionserkrankungen in die Gruppe der durch Gasembolie bedingten Laesionen eingereiht werden muss und somit mit derselben zeitlich nicht zusammenfällt.

Die Pathologie der ersteren Gruppe ergiebt sich aus folgender Erwägung. Wenn das Compressionsstadium und die Zeit des Aufenthalts in verdichteter Luft ohne jede Schädigung ablief und nun die Decompression in unzweckmässiger Weise, also zu rasch vor sich geht, kann es vorkommen, dass der Austritt der verdichteten Luft aus dem Mittelohr relativ zu langsam erfolgt und demnach im Cavum tympani ein höherer Druck herrscht als im Gehörgang. Eine zu rasche Decompression kommt namentlich bei Tauchern vor, welche nach Koch in jedem Augenblick im Stande sein müssen, schnell an die Oberfläche zu kommen. Dieses selbstständige Hochkommen, das durch Aufblasen des Anzuges bewirkt wird, wird daher sorgfältig geübt. So werden meist 30—40 Secunden gebraucht, um aus 10 m Tiefe an die Oberfläche zu gelangen. Wie sehr unzweckmässige, zu rasche Decompression schon mechanisch gefährlich werden kann, ersehen wir aus der Angabe von François (Kehler Rheinbrücke 1859, erster Caissonbau), dass die Ohrenschmerzen beim Entschleusen noch schlimmer seien, als beim Steigen des Druckes; auch sollen wiederholt Blutungen aus dem äusseren Gehörgange von den Arbeitern nach dem Entschleusen bemerkt worden sein.

Digitized by Google

Die pathologischen Veränderungen, welche mechanisch durch die zu rasche Decompression herbeigeführt werden, sind: Vorwölbung des Trommelfells mit starker Injection desselben, Hämorrhagien am Trommelfell und im Gehörgange und Rupturen der Membrana tympani.

Immerhin stellt die nur einigermaassen vorsichtig ausgeführte Decompression den mechanisch viel weniger schädlichen Act dar; die Klagen der Arbeiter über subjective Beschwerden seitens des Gehörorgans sind analoge, wie im Compressionsstadium, nur sollen die Sensationen viel mildere sein.

Wir haben in diesen Ausführungen das Auftreten der Decompressionserscheinungen an Gehörorganen geschildert, die während der Compression keinerlei Schaden gelitten haben. Es ist aber selbstverständlich, dass die Decompression um so leichter pathologische Veränderungen an Gehörorganen hervorrufen kann, die schon während der Compression eine Schädigung erfuhren. So kommt es, dass wir die in diesen beiden verschiedenen Stadien erzeugten Veränderungen neben einander und mit einander combinirt zu beobachten Gelegenheit haben, und darauf ist es ferner zurückzuführen, dass viele Autoren nicht gleichzeitig aufgetretene Läsionen irrthümlich als gleichzeitig entstanden auffassen.

Die zweite Gruppe der Decompressionserkrankungen ist, wie wir heute annehmen müssen, durch Gasembolien bedingt. In diese Kategorie gehören die schwersten Affectionen des Gehörorgans.

Nach rascher Decompression, deren Dauer für den einzelnen Fall innerhalb einer gewissen unteren Grenze schwankt, tritt im Gefässsystem freies Gas auf. Dieses Gas verdankt seinen Ursprung dem Umstande, dass während des Aufenthaltes in comprimirter Luft von der Lunge mehr Gas, entsprechend dem höheren Partialdrucke desselben, aufgenommen wird und im Blute vorzugsweise absorbirt kreist. Ist nun die Decompression eine zu rasche, das heisst hat die Lunge nicht mehr Zeit, das absorbirte Gas durch Athmung abzugeben, so wird dasselbe aus den Körpersäften, vorzugsweise aus dem Blute in Form kleiner Bläschen frei, es kommt in den Venen mehr zur Bildung grösserer und kleinerer Gasbläschen, während in den Arterien die Blutsäule durch freies Gas stellenweise ganz verdrängt ist und so durch Gasindices unterbrochen erscheint. Hierdurch werden nun dieselben Momente obwalten, wie nach der künstlichen Eintreibung von Luft in das Gefässsystem.

Diese von Hoppe-Seyler, P. Bert und seiner Schule auf Grund eines reichen, experimentellen Materials nachgewiesenen Thatsachen fanden in unseren Versuchen eine vollkommene Bestätigung.

Die Analyse des aus dem Blute frei gewordenen Gases ist seiner Zusammensetzung nach fast ausschliesslich Stickstoff, was darauf hinweist, dass das Blut des lebenden Thieres unter erhöhtem Luftdruck mehr Stickstoff absorbirt.

Wir können hier nicht des Näheren auf die schweren Störungen der Function des Centralnervensystems, des Herzens, der Lungen, sowie der anderen inneren Organe eingehen, die selbst von letalem Ausgange gefolgt sind, und verweisen zur diesbezüglichen Orientirung auf die folgenden, nach der Natur gezeichneten Abbildungen.

Digitized by Google

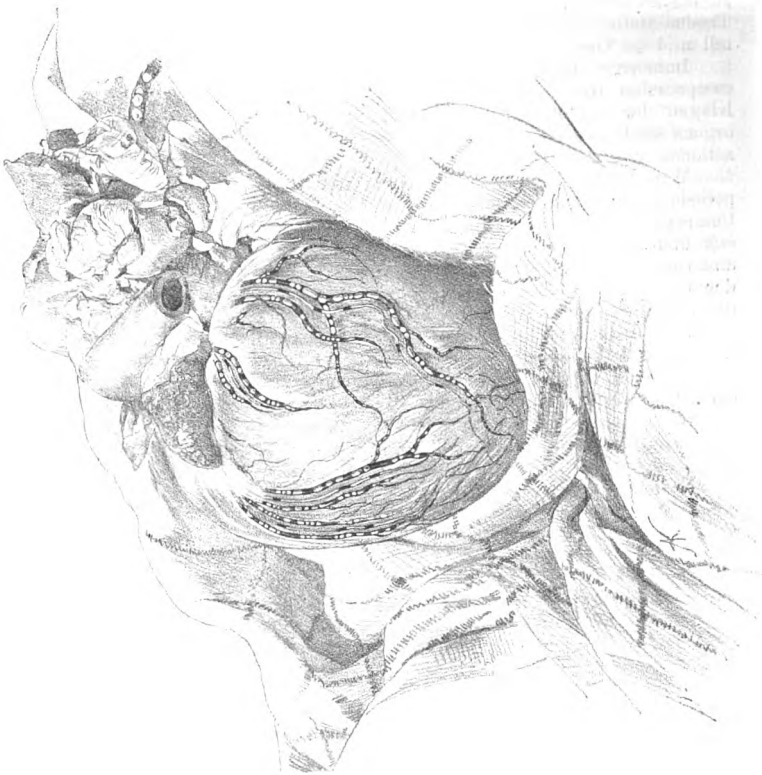

Freie Gasblasen in den Gefässen des Herzens (Hund).

Necrotische Herde im Rückenmark (Hund).

Digitized by Google

Blutung in die Schnecke (Meerschweinchen).

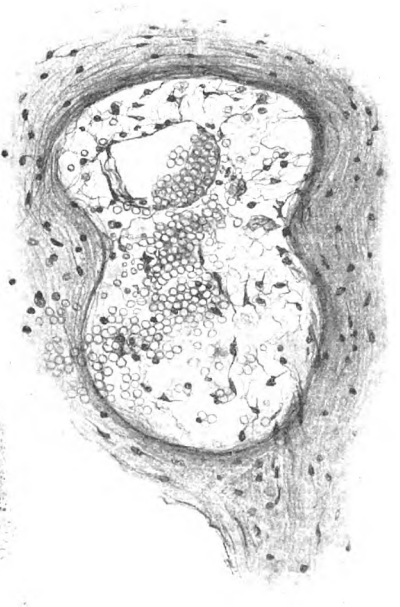

Blutung in den Bogengang (Meerschweinchen).

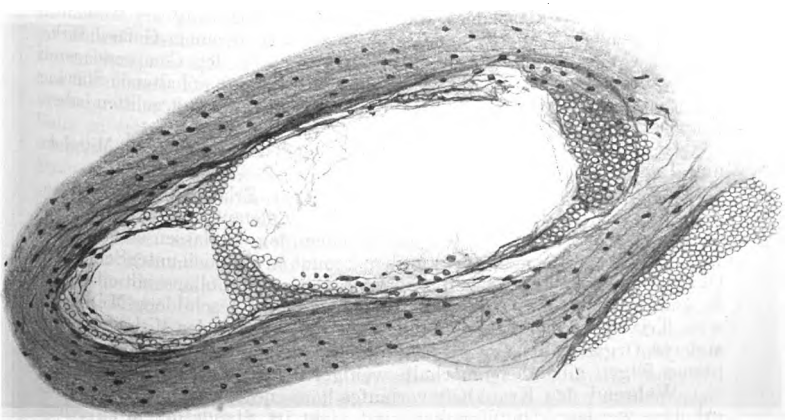

Blutung in den Bogengang (Meerschweinchen).

Digitized by Google

Die Läsionen, welche das Gehörorgan durch Gasembolie erleidet, sind folgende: Wie andere Theile des Centralnervensystems, so können auch die centrale Hörbahn, der Hörnerv und seine Endausbreitung durch ungenügende Ernährung infolge des im Gefässsystem kreisenden Gases rasch Schaden erleiden; die Ischämie und Anämisirung der betreffenden Theile des Schall empfindenden Apparates kann eine so vollständige werden, dass vorübergehende Störung der Function, oder durch multiple herdweise Necrose dauernde, irreparable Affectionen zustande kommen.

Allein noch ein zweiter wichtiger Umstand kommt beim Gehörorgane, und nur bei diesem im Gegensatz zu allen anderen Organen, in Betracht. Zahlreiche von uns ausgeführte Untersuchungen haben ergeben, dass der Blutdruck während der Compression und unter bedeutend erhöhtem Druck (bis 4,5 Atmosphären Ueberdruck) nahezu unverändert bleibt, hingegen ein Anstieg des Blutdruckes während oder mehr minder rasch nach der Decompression erfolgte. Die Blutdrucksteigerung nach einer raschen Decompression beträgt ca. 50 mm Steigerung nach dem Druckabfall.

Dieses Ansteigen des Blutdruckwerthes nach der Decompression haben wir uns durch das Vorhandensein von freien Gasblasen zu erklären, durch welche für die Circulation Widerstände gesetzt werden, indem der Durchtritt des Blutluftgemisches insbesondere durch die engen Bahnen der Capillaren eine vermehrte Arbeitsleistung, vor allem des linken Herzens beansprucht. Dass dieselbe nicht gleich nach der Decompression, sondern erst nach einigen Minuten deutlich wird, hängt wahrscheinlich damit zusammen, dass es erst einiger Zeit bedarf, bis die im Beginne feinen Bläschen anwachsen, sich sammeln und dadurch erst die Fortbewegung des Blutes mehr und mehr erschweren. Diese Drucksteigerung ist jedoch in verschieden kurzer Zeit von einem bedeutenden Absinken des Blutdruckes gefolgt.

Es ist nun klar, dass diese Blutdrucksteigerung als wesentlich unterstützendes Moment hinzutreten kann, um in einem Gefässbezirke, wo die Gefässwände durch eventuell während der Compressionszeit und während des Aufenthaltes in verdichteter Luft anhaltende Stauung und die damit verbundene mangelhafte Ernährung stark gelitten haben, Transsudation oder Blutung erzeugen.

Der von diesen Läsionen bedrohte Gefässbezirk betrifft Mittelohr und Labyrinth.

Die Erscheinungen, unter welchen diese Erkrankungen auftreten, sind folgende: Die Arbeiter werden bei vollständigem Wohlbefinden entschleust. Verschieden lange Zeit nach dem Verlassen des Caissons, wenige Minuten bis mehrere Stunden, kommt es plötzlich unter Schwindel, Ohrensausen und Erbrechen zu einem schweren Collaps mit oder ohne Bewusstseinsstörung. Gleich im Anschluss an die geschilderte Ménière'sche Trias tritt complete Taubheit auf und je nach der Mitbetheiligung anderer Organe ein sehr wechselndes Krankheitsbild. Die ganzen Symptome folgen einander innerhalb weniger Minuten.

Während des Krankheitsverlaufes können noch folgende Symptome erhoben werden. Die Kranken sind nicht im Stande, allein zu gehen, sie taumeln wie Trunkene hin und her, haben beim Stehen mit ge-

Digitized by Google

schlossenen Augen starken Schwindel, ebenso beim Umkehren, das Stehen auf einem Beine ist ihnen unmöglich, sie klagen über Rauschen und Sausen in den Ohren. In einer gewissen Zahl von Fällen geht die nahezu complete Taubheit auf einem Ohre oder auch auf beiden Ohren binnen wenigen Tagen bis zu einem gewissen Grade zurück. Für diese Fälle kann man wohl nicht eine ausgedehnte Blutung in den schallempfindenden Apparat, sei es Labyrinth oder central gelegene Theile, annehmen, wohl aber eine vorübergehende Ischämie derselben. Dauernde Taubheit muss wohl auf Blutung, Zerstörung oder auf primäre Necrose des nervösen Apparats bezogen werden.

Aus der Literatur sind uns zahlreiche Fälle von Labyrintherkrankungen bei Caissonarbeitern bekannt, die alle kürzere oder längere Zeit nach dem Verlassen des Senkkastens auftraten. Je ein Fall von Moos, Gruber, Eckert, mehrere Fälle von Pol und Watelle, Gal, Gerard, Catsaras, Hugh Snell, hierzu kommen die schon im Vorjahre von uns veröffentlichten drei Fälle von apoplectiformen Labyrintherkrankungen bei Caissonarbeitern, zu denen in unserer weiteren Beobachtungszeit noch neun Fälle mit Ménière'schem Symptomencomplex hinzutraten.

Wir wollen hier nicht des Näheren auf die zahlreichen Thierversuche eingehen, die wir in einem eigens zu diesem Zweck construirten Apparate, im Caisson, sowie in der Sanitätsschleuse ausführten, zumal deren ausführliche Besprechung an anderer Stelle erfolgt. Die Versuche wurden hauptsächlich in einem Apparat angestellt, einem cylindrischen, ca. 16 cm^3 fassenden Raum, in welchen durch Dampfmaschinen comprimirte Luft bis auf den maximalen Druck von 5 Atmosphären eingetrieben werden konnte und die Einrichtung getroffen war, den Druck durch Oeffnen eines Hahnes von grossem Querschnitt rasch auf den herrschenden Luftdruck zum Absinken zu bringen. Der Apparat war mit Manometer, Thermometer, Hygrometer und einem Fenster zur Beobachtung der eingeschleusten Thiere versehen.

Durch rasches Einschleusen binnen wenigen Secunden bis zu Druckhöhen von 2,2 Atmosphären gelang es uns bei Meerschweinchen und Kaninchen Ecchymosen des Trommelfells, Hämorrhagien an der Promontorialschleimhaut und Blutaustritte in das Mittelohr bezw. die Bulla zu erzeugen. (I. Befund von Prof. Gruber.) Durch rasche Decompression binnen $^1/_2$—1 Minute aus Druckhöhen von 4 Atmosphären konnten wir bei Meerschweinchen, Kaninchen und Hunden so ausgedehnte Blutungen in die Bulla erzeugen, dass das Trommelfell dunkelblauroth erschien, die Bulla von schwarzbraun gefärbten coagulirten Massen mehr minder erfüllt war und die Promontorialwand ausgebreitete Hämorrhagien aufwies. Die histologische Untersuchung des Labyrinths bei zahlreichen Versuchsthieren, welche von uns sowohl an der Klinik Gruber als im Laboratorium Prof. Schenk's vorgenommen wurde, ergab: Die Gefässe, hauptsächlich im Modiolus der Schnecke, theils strotzend mit Blutkörperchen gefüllt und von ausgedehnten perivasculären Extravasaten umgeben, theils bei erhaltenem Lumen blutleer, glashell. Der Nervus cochleae stellenweise durch Blutaustritte vom Knochen abgehoben. Im Nerven, sowie im Ganglion spirale selbst keine Extravasate. Mehr minder ausgedehnte,

Digitized by Google

meist segmentförmige Blutaustritte an der unteren und lateralen Wand der Scala tympani, die stellenweise an's Corti'sche Organ heranreichen. Kleinere Blutextravasate in der Scala vestibuli an verschiedenen Stellen. Der Vorhof erweist sich meist frei von Blutungen, dagegen zeigen die Bogengänge sowohl im membranösen als im knöchernen Theil hämorrhagische Extravasate in verschiedener Ausdehnung angeordnet.

Die Erkrankungen der Berufsredner und Sänger.

Von

Prof. Dr. **Ph. Schech**, München.

Jeder beschäftigte Halsarzt wird bestätigen können, dass Erkrankungen derjenigen Stände, welche ihre Stimme berufsmässig gebrauchen, relativ häufig sind. Da ich diesem Gegenstande schon lange meine Aufmerksamkeit widmete, und mir seit Jahren ein grosses Material zur Verfügung stand, so glaube ich jetzt, meine Erfahrungen mittheilen zu sollen, zumal mir dieselben zu einem gewissen Abschlusse gekommen zu sein scheinen. Die Literatur, wenigstens die deutsche, ist immer noch eine sehr spärliche und concentrirt sich auf die Publicationen von Avellis[1]), Bottermund[2]), Bresgen[3]), B. Fränkel[4]), Seifert[5]), und M. Schmidt[6]), welcher letztere in seinem classischen Werke den Störungen der Singstimme und ihrer Behandlung ein ausführliches Capitel widmet.

Meiner Erfahrung zufolge stellen den höchsten Procentsatz zu den Erkrankungen der Berufsredner die Lehrer und Lehrerinnen, dann folgen die Gesangsschüler und -Schülerinnen, dann Officiere, Prediger und Geistliche, während an letzter Stelle die ausgebildeten fertigen Sänger, Sängerinnen, Schauspieler und Schauspielerinnen stehen.

Wenn nun auch die genannten Berufsklassen von den schweren infectiösen, entzündlichen oder ulcerativen Larynxkrankheiten nicht ganz verschont bleiben, so spielen bei ihnen doch anderweitige Zustände, die man als „Beschäftigungskrankheiten" bezeichnen muss, die Hauptrolle.

Die häufigste Erkrankung der berufsmässig mit der Stimme Arbeitenden ist die vorzeitige Ermüdung der Stimme, die paralytische Stimmschwäche, oder, wie man auch sagt, die Atonie

---

[1]) Avellis: Der Gesangsarzt. Frankfurt 1896.

[2]) Bottermund: Die Singstimme und ihre krankhaften Störungen. Leipzig 1896.

[3]) Bresgen: Ueber vorzeitige Ermüdung der Stimme. D. med Woch No. 19, 1887.

[4]) B. Fränkel: Ueber die Beschäftigungsschwäche der Stimme (Mogiphonie). D. med. Woch. No. 7, 1887.

[5]) Seifert: Die Störungen der Singstimme durch Erkrankungen der Zungentonsille. Intern. Centralbl. f. Laryngol. u. Rhinolog. XIII, 2, S. 114.

[6]) M. Schmidt: Die Krankheiten der oberen Luftwege. II. Aufl. 1897.

Digitized by Google

der Stimmbänder, oder die professionelle Phonasthenie, wie sie von B. Fränkel genannt wird.

Sie äussert sich im Allgemeinen durch eine schon nach relativ kurzer stimmlicher Arbeit auftretende Schwäche und Ermüdung der Stimme, welche ihre Frische und ihren Wohlklang verliert, matt, unrein und heiser, ja zuweilen schliesslich tonlos wird. Sänger im Speciellen bemerken meistens zuerst eine Abnahme des Stimmumfanges, die hohen Töne können nur mit grosser Anstrengung genommen werden, ja einzelne fallen ganz aus; das Piano verursacht Schwierigkeiten und geht in schwereren Fällen ganz verloren; wieder anderen bereitet die Mittellage Schwierigkeiten, oder sie können den angeschlagenen Ton nicht halten, der Ton sinkt, die Stimme wird „wackelig" oder schnappt um, oder sie „tremolirt".

Sehr häufig sind damit lästige und schmerzhafte Empfindungen im Halse verbunden, so namentlich das Gefühl der Trockenheit, Hitze, Spannung, des Zusammengeschnürt- und Erdrosseltwerdens, oder auch Kitzel und Hustenreiz. B. Fränkel hat deshalb auch die paralytische Form der Stimmschwäche als „Mogiphonie" bezeichnet.

Die Stimmschwäche befällt am häufigsten schwächliche, schlechtgenährte, anämische oder hysterisch veranlagte Lehrerinnen, besonders wenn sie gleich nach angestrengter Studienzeit eine Schule mit starker Schülerzahl übertragen bekommen. Aber auch muskelstarke und robuste Lehrer leiden oft genug Schiffbruch, namentlich wenn zum Schuldienst noch Kirchen- oder Gemeindedienst kommt, oder die Betheiligung an einem musikalischen oder politischen Vereine noch weitere Ansprüche an die Stimme stellt.

Ganz besonders häufig erkranken auch während ihrer Lernzeit Gesangsschüler und -Schülerinnen.

Die Gründe dafür sind sehr verschieden; bald werden an sie vom Lehrer ihre Kräfte übersteigende Anforderungen gestellt, bald muthen die Lernenden sich selbst aus Ehrgeiz oder finanziellen Gründen zu viel zu, um die Lernzeit möglichst abzukürzen und sich eine Stellung zu verschaffen; Andere widerum sprechen oder singen in falscher Stimmlage, oder suchen den Stimmumfang möglichst schnell und intensiv zu erweitern, während wieder Andere fortgesetzt in zu hohen Tönen üben, oder moderne unsangliche Compositionen wählen.

Materielle Veränderungen, wie Unebenheiten der Stimmbänder, kleine Polypen, Sängerknötchen oder Schwellungen der Hinterwand behindern das An- und Abschwellen des Tones und die Production gewisser Töne, namentlich der Höhe und des Piano, weshalb die Singenden das Hinderniss durch verstärkte Luftgebung, intensiveren Schluss und vermehrte Spannung der Stimmlippen zu überwinden suchen, was bei dem Einen früher, bei dem Andern später zur Ermüdung führt. Auch unrichtiger Toneinsatz, namentlich der permanente oder forcirte Gebrauch des festen Stimmeinsatzes, bei welchem die Stimmlippen schon vor der Exspiration zum Schlusse gebracht werden, führt mit der Zeit zur Ermüdung (M. Schmidt). Berufsredner, Advocaten, Schauspieler etc. fehlen sehr oft darin, dass sie nicht in der gewohnten Stimmlage, sondern mit erhöhter Stimme vortragen.

Eine weitere ergiebige Quelle für Schädigung der Stimme sind

Digitized by Google

Gemüthsbewegungen, Aerger, Kummer, gekränkter Ehrgeiz, Zurücksetzung, Liebe. Die Stimme verliert an Umfang und Glanz, sie wird schwach, unsicher oder zitternd. Wiederholt erlebte ich, dass die Singstimme durch einen psychischen Choc für Monate unbrauchbar wurde, ja einmal sah ich, dass sie durch heftiges Weinen in Folge von phonischem Stimmritzenkrampf gänzlich zu Verlust ging.

Wie sehr Angst vor dem Auftreten, das sogenannte Lampenfieber, ein falsches Urtheil über die Stimme nach sich ziehen kann, ist ja allgemein bekannt.

Eine dritte häufige Ursache für Erkrankung der Sprech- und Singstimme sind Affectionen der Resonanzräume, speciell der Nase und des Rachens.

Wenn es auch keinem Zweifel unterliegt, dass gewisse Rachenaffectionen durch zu vieles und lautes Sprechen, reizende Kost, Alcoholica oder Tabak direct erzeugt werden, so bestehen doch oft genug schon Veränderungen, bevor der Gesangsunterricht begonnen wurde. Ich war geradezu erstaunt, wie häufig ich hochgradige Veränderungen bei Gesangseleven und -Elevinnen fand, Veränderungen, welche unmöglich durch das Singen entstanden sein konnten. Statt dass der Arzt vor der Berufswahl befragt wird, ob die Stimmwerkzeuge den Anforderungen gewachsen und die Bedingungen für eine erspriessliche Entwicklung und Ausbildung der Stimme gegeben seien, wird, wie auch Avellis rügt, der Arzt meist erst consultirt, wenn der Beruf gewählt ist, Zeit und Geld geopfert sind und die Stimme bereits Schaden gelitten hat. Thatsächlich entscheidet der Gesanglehrer, ob sich Jemand zur Ausbildung eignet, was, wenn dabei nur rein musikalische Dinge in Betracht kämen, ja ganz richtig wäre; in der Regel fällt das Urtheil günstig aus, denn entgegengesetzten Falles geht der Schüler einfach zu einem andern Lehrer, der ihn mit offenen Armen aufnimmt und sich und den Schüler mit der Hoffnung tröstet, dass die kleine, rasch ermüdende oder klosige nasale Stimme durch den Unterricht kräftiger und wohlklingender werde! Am häufigsten fand ich bei meinen Clienten chronischen Rachencatarrh, und zwar viel häufiger die hypertrophische Form, wie Granula und Seitenstränge, oder glatte und hügelige Verdickungen, als die trockene atrophische, theils selbstständige, theils durch Eiterungen der Nase oder ihrer Nebenhöhlen verursachte fortgeleitete Form. Weniger häufig bestanden Vergrösserungen der Rachen-, Gaumen- und Zungentonsille, oder Concremente in denselben, oder stenosirende Nasenaffectionen.

Sind, wie schon Michel[7]) näher ausführte, die Wände des Rachens, des hauptsächlichsten Resonanzraumes, trocken, oder mit Krusten bedeckt, oder uneben und höckerig, so bilden sich Klangschatten, welche den Ton unrein und abgeschwächt erscheinen lassen. Granula, Seitenstränge und flache Hypertrophien, sowie abnorme Verbindungen der Mandeln mit den Gaumenbögen belasten die Rachenwand und erschweren so die Contraction der Muskeln, speciell jene des Hebers und Spanners des Gaumensegels, was zur Folge hat, dass behufs Ueberwindung der

[7]) Michel: Zur Behandlung der Krankheiten der Mundrachenhöhle und des Kehlkopfes, 1880.

Digitized by Google

Schwierigkeiten die Muskeln übermässig angestrengt werden müssen. Das mit den meisten Rachenaffectionen verbundene häufige Räuspern zum Zwecke der Entfernung wirklichen oder eingebildeten Secrets hat eine weitere Ueberanstrengung der Kehlkopfmuskeln, namentlich Paresen und Paralysen der Schliesser und Spanner, sowie Congestion und Schwellung der Stimmbänder und Interarytänoidschleimhaut zur Folge.

Vergrösserte Zungenbalgdrüsen, die ich fast nur beim weiblichen Geschlecht sah, behindern nicht nur die Bewegungen der Epiglottis, speciell die Hebung und Senkung derselben und damit die Bildung der Falsetttöne (B. Fränkel), sondern verursachen auch bei nervösen Personen Schmerzen und das Gefühl des Zusammengeschnürtwerdens in der Zungenbeingegend (Seifert l. c.). Sie haben sogar reflectorische Paresen der Stimmmuskeln zur Folge; Lieven[8]) beobachtete bei luetischer Hypertrophie der Zungentonsille gleichfalls Störungen der Singstimme. Vergrösserung der Rachenmandel erzeugt die bekannte „todte" Sprache. Vergrösserung der Gaumenmandeln macht in Folge Verkleinerung und Verlegung des Mund-Nasenrachenraumes die Stimme dumpf und klosig; obturirende Nasenaffectionen, chronische und Schwellungscatarrhe, Polypen und Deviationen der Scheidewand, Choanalstenose, erzeugen das „geschlossene", Perforationen und Lähmungen des Gaumens das „offene" Näseln. Warum Nasenverstopfung Ermüdung der Stimme zur Folge hat, ist nicht recht klar; Bresgen meint, der Grund sei ein mechanischer; da die Schallwellen vom Nasenrachenraum wieder in den Kehlkopf zurückgeworfen würden, so suchten die Sänger das Hinderniss durch verstärkte Tongebung und Ueberanstrengung zu beseitigen.

Ausgebildete Sänger und Sängerinnen erkranken zwar im Allgemeinen weniger oft, weil sie vermöge der Uebung und Gewöhnung Anstrengungen weit mehr gewachsen sind als Anfänger, doch bekommen auch sie zuweilen die Wirkung unzweckmässiger Lebensweise, besonders des vermehrten Alcoholgenusses, oder der Uebernahme von grossen ihre Kräfte übersteigenden Rollen, oder die Folgen einer trotz Indisposition ermöglichten Opernaufführung zu kosten.

Die Diagnose der verschiedenen Formen der Stimmschwäche ist nicht immer leicht, und bedarf es zuweilen längerer Beobachtung und wiederholter Untersuchung, um die wirkliche Ursache aufzufinden.

Objectiv findet man in den leichteren Fällen absolut keine Veränderungen weder im Kehlkopf noch in den Resonanzräumen, namentlich nicht am Morgen oder nach längerer Ruhe des Stimmorganes; untersucht man aber schwerere Fälle oder unmittelbar nach einer stimmlichen Anstrengung, dann lassen sich meist leichte Anomalien der Spannung und des Glottisschlusses, oder auch deutliche Paresen des Transversus und Obliquus, der Thyreoaryt. interni oder der Cricothyreoidei (M. Schmidt) oder sämmtlicher Schliesser (Jurasz) constatiren, mit oder ohne gleichzeitige Anomalien in Nase und Rachen. Zerrungen der Muskeln, Blutungen, Zerreissungen einzelner Fasern, sowie Dehnungen der Sehnen oder des Bindegewebes kommen sicher öfter vor, als man eruiren kann; so constatirte ich bei einem Lehrer,

[8]) Lieven: Intern. Ctrbl. f. Lar. u. Rhin. XIII, 2, S. 115.

Digitized by Google

dessen Mogiphonie plötzlich nach dem Singen eines für ihn zu hohen Liedes entstanden war, noch lange Zeit Druckempfindlichkeit der vorderen seitlichen Ringknorpeltheile. Das Nichthaltenkönnen eines Tones beruht, wie ich an zwei routinirten Sängerinnen constatiren konnte, gleichfalls auf Erkrankung der Cricothyreoidei; bei beiden Damen stellten sich nach kurzem Singen schmerzhafte Empfindungen ein, welche wieder auf der vorderen Fläche des Ringknorpels ihren Ausgangspunkt hatten.

Da nach M. Schmidt der Cricothyreoideus, der Längsspanner, am frühesten und häufigsten ermüdet, so lege man während des Scalasingens die Spitze des Zeigefingers in den Raum zwischen Ring- und Schildknorpel und prüfe, ob dieser Raum sich gleich bleibt oder nur wenig verkleinert, und ob sich die Stimme bessert, und deren Umfang sich erhöht, wenn man bei nach rückwärts geneigtem Kopfe durch Annäherung des Ringknorpels an den Schildknorpel die Wirkung des Cricothyreoideus nachahmt und verstärkt. Meist geben die Kranken selbst eine Erleichterung an. Bei Krampfzuständen des Längsspanners hat nach M. Schmidt Druck auf den Schildknorpel eine Besserung der Stimme zu Folge, während bei entzündlichen Veränderungen Druck auf den Ringknorpel wirkungslos bleibt. Da nach den Untersuchungen von Michael[9]) die Töne eines Registers nur dann vollkommen erzeugt werden können, wenn der jeweilige „Leitmuskel" des betreffenden Registers vollkommen gesund ist, so folgt daraus, dass man auch aus dem jeweiligen Ausfall der Töne und der Form der Stimmritze annähernd die Diagnose stellen kann.

Da der Leitmuskel der oberen Töne des Brustregisters der Transversus ist, so wird sich Schwäche desselben durch Klaffen des hintersten Glottisabschnittes geltend machen. Paretische Zustände des Internus, des Leitmuskels der Mittellage, äussern sich durch mehr oder weniger deutliche Excavation der Stimmlippen, Schwäche des Cricothyreoideus hat in ausgeprägten Fällen einen geschlängelten Verlauf der Glottis zur Folge.

Dass Röthungen und Schwellungen der Schleimhaut am leichtesten zu erkennen sind, ist selbstverständlich, doch vergesse man nicht, dass viele Berufsredner und Sänger auch im Ruhezustande röthliche Stimmbänder besitzen, und dass namentlich bei Anfängern nach dem Singen jedesmal eine freilich sich bald wieder verlierende Congestionirung der Schleimhaut, speciell jener der Stimmbänder, sich einstellt.

Die Prognose ist zwar im Allgemeinen günstig, doch geben einzelne Fälle wegen ihrer Hartnäckigkeit oder Schwere eine ungünstige Voraussage. Am schlechtesten sind die Aussichten bei schwächlichen oder hysterischen Lehrerinnen oder bei Neurasthenikern, sowie zartbesaiteten, leicht erregbaren oder in ungünstigen socialen Verhältnissen lebenden Personen.

Die Behandlung hat sich in erster Linie nach der Ursache zu richten, hat also bei materiellen Veränderungen in Beseitigung dieser zu bestehen. Ohne auf die Therapie der einzelnen Affectionen näher einzugehen, möchte ich hier nur erwähnen, dass ich seit einiger Zeit

[9]) Michael: Die Bildung der Gesangsregister.

Digitized by Google

Seitenstränge von beträchtlicherem Umfang nicht mehr galvanocaustisch zerstöre, sondern mit der Heryng'schen Doppelcurette herausnehme, die ich zu diesem Zwecke modificirte; der Röhre gab ich die stumpfwinklige Krümmung der Naseninstrumente, die Löffel liess ich statt oval steigbügelartig formen, damit die Schnittfläche eine geradlinige sei. Man entfernt in einer Sitzung von unten nach oben fortschreitend ein Stück des Stranges nach dem andern, was bei tüchtiger Cocainisirung völlig schmerzlos ist und geringere Reaction und schnellere Heilung zur Folge hat.

Dass man Allgemeinzustände, wie Anämie, Neurasthenie und Hysterie, entsprechend zu behandeln hat, ist selbstverständlich. Wenn keine materiellen Veränderungen vorhanden sind, es sich also nur um die Folgen von Ueberanstrengung handelt, wäre natürlich kürzere oder längere Schonung der Stimme das beste Heilmittel. Leider sind die wenigsten Kranken Willens oder in der Lage, von demselben Gebrauch zu machen, da nur zu oft Verlust der Stellung, des Engagements oder Unterbrechung des Studiums in Frage kommen. Entsprechend der Ursache verbiete man deshalb jedes unnöthige, namentlich laute Sprechen, besonders das Vorlesen, oder beschränke die Zeit der Uebungen — eine Stunde am Tage mit Unterbrechungen ist nach der Ansicht der meisten Autoren für Anfänger genug —, oder man lasse andere Gesangsstücke üben, welche für die Stimmlage mehr passen und sich nicht ausschliesslich in den obersten Tönen des Registers bewegen. M. Schmidt empfiehlt dringend die Erlernung des hauchenden Toneinsatzes, da derselbe schon stark strapazirten Stimmen das Weitersingen noch ermögliche; auch sei in manchen Fällen die Methode resp. der Lehrer zu wechseln. Damit Schauspieler, Anwälte, Politiker, Prediger etc. nicht in zu hoher Tonlage beginnen, sollen sie es wie Talma machen, der vor dem Betreten der Bühne irgend Jemand fragte, wie viel Uhr es sei und sich dann nach dem Tonfall des Antwortenden richtete (Castex[10]). In wieder anderen Fällen genügen hygienisch-diätetische Vorschriften, Vermeidung von Alcohol, Tabak und reizender Nahrung, sowie gewisser Parfums, wie Veilchen, Orangenblüthen, Lilien, Quitten, welche nach den Beobachtungen von Joal, Gougenheim, Cabanis Cartaz (citirt bei Castex) schädlich und entnervend auf die Stimme wirken.

Dass bei entzündlicher Röthung der Stimmbänder das Ueben oder Auftreten absolut zu verbieten ist, versteht sich von selbst; bei leichter entzündlicher Schwellung der Hinterwand gestattet M. Schmidt geübten Sängern das einmalige Auftreten und insoufflirt etwas Calomelpulver. Das Lampenfieber verliert sich mit der Zeit von selbst, psychischen Erregungen aber aus dem Wege zu gehen oder dieselben gleichmüthig zu ertragen, ist nicht Jedem möglich.

Die Electricität in Form des constanten oder faradischen Stromes ist bei ausgesprochenen Paresen oder Paralysen namentlich endolaryngeal unstreitig von Nutzen; für gewöhnlich lässt sie aber, wie ich mit B. Fränkel bestätigen kann, im Stiche.

---

[10]) Castex: L'hygiène de la voix. Ann. d'hygiène publique et de méd. lég., Août 1894.

Digitized by Google

Wirksamer und einfacher, weil auch vom Kranken selbst ausführbar, ist die Massage des Halses, sowohl in der Richtung von oben nach unten, als von hinten nach vorne; man beginne täglich mit 30 Strichen und steige allmählich auf je 50—60, zweimal täglich. Dass man aber auch mit der Massage vorsichtig sein muss, sah ich kürzlich bei einem älteren Manne mit Lähmung der Glottisschliesser, bei dem ich durch das Streichen Husten mit sofort sich anschliessender Bewusstlosigkeit, also artificiellen Ictus laryngis, erzeugen konnte.

Oesterreichische otologische Gesellschaft.

Sitzung vom 25. Mai 1897.

Vorsitzender: Prof. Politzer.
Schriftführer: Doc. Dr. Pollak.

Dr. Ferdinand Alt demonstrirt einen Kranken mit Exostosenbildung an den Enden des Annulus tympanicus beider Gehörorgane. Der Fall ist dem von Herrn Prof. Politzer in der letzten Sitzung vorgestellten vollständig analog.

Dr. D. Kaufmann demonstrirt:

1) Morbus Ménière. 16jähriges Mädchen, blass, stets ohrgesund, erkrankte am 13. April d. J. ohne vorausgehende Erscheinungen plötzlich mit Klingen im rechten Ohre, Schwindel und Uebelkeit, wiederholtem galligen Erbrechen, completer Taubheit des rechten Ohres. Das Erbrechen hielt zwei Tage an, der heftige Schwindel etwa acht Tage, die Taubheit besteht noch. Ohrbefund ergiebt: links Ohr normal, rechts normales Trommelfellbild, Taubheit für Sprache, Lateralisation der Stimmgabel vom Scheitel auf das gute Ohr, hochgradige Verkürzung der Perceptionsdauer für Luft- und Knochenleitung, keine Perception der hohen Stimmgabel bei schwachem Anschlag, Fehlen der Knochenleitung für Uhr und Acumeter, Schwanken bei Stehen mit geschlossenen Augen. — Nervenbefund, innere Organe normal.

2) Ich erlaube mir, Ihnen eine Patientin vorzustellen, welche die Schwierigkeit der Indicationsstellung zur Operation bei mit pyämischen Zuständen einhergehenden chronischen Mittelohreiterungen demonstrirt:

Ein 17jähriges kräftiges Mädchen, welches seit Kindheit an oft recidivirender chronischer Mittelohreiterung leidet, erkrankte am 21. April d. J. unter Allgemeinerscheinungen und Fieber. Der behandelnde Arzt constatirte unregelmässige Temperatursteigerungen von 36,8 bis 39,8, in den inneren Organen konnte nichts Abnormes nachgewiesen werden. Am 3. Mai wurde ich zu der Patienten gerufen und fand mässige Eiterung am linken Ohr, mit kleiner Trommelfellperforation im vorderen unteren Quadranten bei äusserlich normalem Warzenfortsatz; rechterseits zeigte sich Defect der ganzen hinteren Trommelfellhälfte, geringe schleimig-eitrige Secretion. Warzenfortsatz äusserlich normal, jedoch intensive Schmerzhaftigkeit bei Druck knapp hinter dem Proc. mastoid., etwa entsprechend dem N. occipitalis.

Digitized by Google

Bei der Ausdehnung der Perforation bis zum Rande des Trommelfells musste die Möglichkeit angenommen werden, dass es sich um Cholesteatombildung im rechten Ohr mit consecutiver Sinusphlebitis und Pyämie handeln könne, und ich veranlasste deshalb die Aufnahme der Kranken behufs eventueller Operation auf die Ohrenklinik des Prof. Politzer.

Am Tage der Aufnahme in das Krankenhaus bestand Temperatur 37,4—39,3, Puls 120, regelmässig, jedoch von geringer Spannung, in den inneren Organen ausser Milzvergrösserung nichts Abnormes nachweisbar. Augenspiegelbefund (Dr. Hancke, Assistent der Augenklinik Prof. Fuchs') ergab rechts Neuritis optica, links Hyperämie des Fundus. Da es sich nicht mit Bestimmtheit entscheiden liess, ob die pyämischen Erscheinungen vom Ohre ausgehen und ob wirklich die im Schläfebein verlaufenden Sinus den Ausgangspunkt der Pyämie bilden, musste vorläufig von der Ausführung der intendirten Operation (Radicaloperation mit Eröffnung des Sinus) Abstand genommen werden.

Am 5. Mai Temperatur nach Schüttelfrost 39,8 mit sehr langsamem Abfall der Temperatur, die am 6. Mai 36,2 betrug; an diesem Tage war Pat. afebril. Am 7. Mai neuerdings Schüttelfrost mit raschem Anstieg der Temperatur auf 40,5, Puls 160. Beiderseitige Stauungspapille. Bei excessiver Abduction des rechten Auges treten nystoctische Zuckungen auf und falsche Projection im Sinne einer Abducensparese. In fieberloser Zeit Sensorium frei, doch besteht eine gewisse Hemmung, die sich in den Antworten der Pat. äussert. Pat. zeigt intellectuelle Abschwächung, selbst einfache Rechenexempel, 9×7, 6×7, werden entweder gar nicht oder schlecht gelöst, das Aufzählen der Monate nach aufwärts geschieht falsch.

Keine Klage über Kopfschmerz, der Schädel nirgends percussionsempfindlich, kein Schwindel. Pupillen beiderseits gleich, reagiren prompt, keine Hemianopsie, keine Einschränkung des Gesichtsfeldes. Sprache in gewöhnlicher Conversation ohne Störung, beim Aussprechen schwieriger Probeworte ganz grobes Silbenstolpern; das Bezeichnen von Gegenständen ergiebt für gewöhnlich keinen Defect; bei Vorzeigen einzelner Bilder kann Pat. manchmal die Bezeichnung nicht finden, z. B. eine Säge, beim Bild eines Elephanten sagt sie „Schlange". Die vorgesprochenen Bezeichnungen, die sie spontan nicht gefunden hat, spricht sie prompt nach, hat sie jedoch nach einigen Minuten wieder vergessen. Das Lesen erfolgt im Allgemeinen gut, nur bei einzelnen Worten werden einzelne Buchstaben versetzt oder ausgelassen. — Halswirbelsäule nicht druckempfindlich, frei beweglich, selbst bei extremen Bewegungen kein Schmerz. Sehnenreflexe schwach, ohne Differenz, Patellarreflexe beiderseits lebhaft. — Beim Stehen mit geschlossenen Augen Unsicherheit, die sich bei Augenschluss zu grobem Schwanken steigert. Stehen auf einem Bein unmöglich — es lässt sich aber dabei nicht entscheiden, was von der Gangstörung als atactisch aufzufassen ist und was auf die allgemeine Schwäche zurückzuführen ist.

Am 11. Mai wieder Schüttelfrost mit Temperaturanstieg auf 40. Die Untersuchung des Venenblutes auf Microorganismen (Dr. Mannaberg) negativ.

Digitized by Google

Am 13. Mai Temperaturabfall von 38,2 auf 36,3, seither (14 Tage) ist Pat. afebril (36,1 — 37,4). Die heute vorgenommene Augenspiegeluntersuchung ergiebt: rechts typische Neuritis optica mit radiär angeordneten Exsudatstreifen auf der Papille, Exsudatstreifen längs der Gefässe, kleinen Blutungen und Exsudatherden circumpapillär. Die venöse Stauung geringer, nur der Neuritis entsprechend. Links dieselben Erscheinungen wie rechts, nur geringgradiger. — Seitens des Nervensystems oder der inneren Organe sonst keine Erscheinungen. Puls 84, regelmässig. Am linken Ohre hat die Eiterung schon in den ersten Tagen des Spitalsaufenthaltes sistirt, rechts besteht noch geringe Secretion, Cholesteatom konnte niemals nachgewiesen werden.

Die pyämischen Temperaturen, der Augen- und Nervenbefund sprechen doch mit Wahrscheinlichkeit für einen pyämischen Process mit endocranieller Complication, eine sichere Diagnose, genaue Localisation des Processes ist unmöglich; deshalb wurde kein operativer Eingriff vorgenommen, bisher nicht zum Nachtheile der Pat., welche sich heute ganz wohl fühlt.

An der sich daran knüpfenden Discussion betheiligten sich die Herren Urbantschitsch, Politzer und Gruber, von denen der Erstere und Prof. Gruber darauf hinwiesen, dass der Zustand noch lange nicht als gefahrlos betrachtet werden kann. Beide Redner erzählten Fälle aus ihrer Praxis mit analogem Verlauf und tödtlichem Ausgange. Gruber speciell macht darauf aufmerksam, dass er derartige Kranke, so lange sie noch über Kopfschmerz klagen und unregelmässigen Puls zeigen, nicht ausser Gefahr betrachtet.

Prof. Politzer meint, er würde auch in diesem Falle operirt haben, wenn Kopfschmerzen dagewesen wären; der Schüttelfrost und Milztumor allein konnten ihn nicht zur Operation veranlassen.

3) Herpes zoster gangraenosus (hystericus?), N. auriculotemporalis sin.

Bei der 27jährigen blassen Patientin traten vor ungefähr 14 Tagen intensive Schmerzen an der linken Ohrmuschel auf; einige Tage nachher konnte man in der gerötheten Haut vor dem Tragus eine Gruppe von kleinen zum Theil eingetrockneten Bläschen constatiren; vor und oberhalb derselben mehrere bis 1 cm^2 grosse, der Haut fest anhaftende schwarzbraune Schorfe, die sich bald abstiessen. Die ganze Fossa conchae bildet jetzt eine durch Confluenz geplatzter Herpesbläschen entstandene Geschwürsfläche dar, die mit eingetrocknetem Secret zum Theil besetzt ist. Dabei bestehen noch zeitweise intensive Schmerzen, besonders bei Berührung der Ohrmuschel.

Die Diagnose auf Herpes zoster gangraenosus wurde von Herrn Prof. Kaposi als richtig bestätigt.

Sehr interessant ist es nun, dass bei dieser Patientin Anfangs des Jahres 1895 derselbe Zustand vorhanden war. Die Kranke erschien damals wegen heftiger Schmerzen in und vor dem Ohre auf der Klinik, daselbst wurden Schorfe an verschiedenen Stellen nächst dem Ohre vorgefunden, die damals als artificiell erzeugte imponirten. Wegen enormer Schmerzhaftigkeit des Proc. mastoid., Schlaflosigkeit, wurde damals der Proc. mastoid. trepanirt, in demselben jedoch kein Eiter gefunden.

Digitized by Google

Um dieselbe Zeit hatte Dr. Unrath in der Sitzung der Gesellschaft der Aerzte (15. Febr. 1895) einen Vortrag gehalten über Gangrän bei Hysterie und zwei Patientinnen demonstrirt, bei welchen von anderer Seite die Diagnose auf Zoster gangraenosus gemacht worden war und wobei U. constatiren konnte, dass die Gangrän ein Artefact durch Schweinfurter Grün resp. Laugenstein war. Unrath glaubt, dass die meisten der beschriebenen spontan hysterischen Gangränen als Kunstproducte aufzufassen wären.

Nach dem an der Klinik jetzt genau beobachteten Verlaufe glaubt Kaufmann in diesem Falle ein Artefact bestimmt ausschliessen zu können; wenn es auch nicht gelungen ist, durch die unveränderte Epidermis oder durch den Bläscheninhalt hindurch den Beginn der necrotischen Verschorfung zu constatiren, so spreche in diesem Falle die characteristische Efflorescenzenbildung vorwiegend in Gruppenform, der cyclische Verlauf der Erkrankung im Sinne Kaposi's für einen wirklichen Herpes zoster gangraenosus.

4) 26jährigeFrau, bei welcher Lupus tumidus am Helix der linken Ohrmuschel in Form einer circumscripten, $2^1/_2$ cm langen, $1^1/_2$ cm breiten, $^3/_4$ cm über das Niveau hervorragenden, gut abgegrenzten, mässig derben Geschwulst bestanden hatte. Die Haut des ganzen übrigen Körpers war vollkommen frei von Lupus. Nase und Ohrbefund beiderseits ganz normal.

Bei der von Prof. Politzer vorgenommenen Excision der Lupusknoten zeigte sich, dass derselbe nur die Haut und nicht den Knorpel betroffen hatte. Die Heilung verlief glatt.

Prof. A. Politzer: Untersuchungen über das Verhalten der Trommelhöhlenschleimhaut bei Dehiscenz des Tegmen tympani.

P. fand an mehreren Präparaten von Dehiscenz des Tegmen tympani, dass nach Ablösung der Dura mater von der cranialen Fläche des Schläfebeins die dehiscenten Lücken fast immer von einer dünnen Membran verschlossen waren, dass somit bei Dehiscenz des Tegmen tympani der Schleimhautüberzug der oberen Trommelhöhlenwand mit der Dura mater nur sehr locker zusammenhängt. Die microscopische Untersuchung an decalcinirten Durchschnitten solcher Dehiscenzen ergab folgendes Verhalten der die Dehiscenz verschliessenden Membran zu den sie begrenzenden Knochenrändern. Der mehr oder weniger stark zugeschärfte Knochenrand der Dehiscenz wird an seiner oberen und unteren Fläche von dem mässig verdickten Rand der Membran umfasst. Die Membran selbst ist dicker, als der Durchmesser der die übrigen Knochenwände überziehenden Schleimhaut. Die Dicke der Membran zeigt jedoch an verschiedenen Stellen grosse Differenzen. Diese werden theils durch flächenartige, theils durch hügelförmige Elevationen ihrer Innenfläche, theils jedoch durch eingelagerte, isolirte Knocheninseln bedingt. Diese bei der macroscopischen Untersuchung nicht erkennbaren Knocheninseln sind nur an microscopischen Durchschnitten als linsenförmige Plättchen oder längliche Spangen sichtbar. P. ist der Ansicht, dass die Dehiscenzen des Tegmen tympani nicht angeboren, sondern dass sie durch Schwund der Knochensubstanz entstehen, und dass die von ihm in dem membranösen Verschluss der Dehiscenz ge-

Digitized by Google

fundenen Knocheninseln als Residuen des knöchernen Tegmen tympani zu betrachten sind.

In einem Falle fand P. zwischen der die Dehiscenz verschliessenden Membran und der Dura mater eine mit viscider Flüssigkeit gefüllte bohnengrosse, cystöse Erweiterung.

Sitzungen der Laryngologischen Gesellschaft in London.

Ordentliche Sitzung vom 15. April 1896.

Vorsitzender: Felix Semon.

Schriftführer: W. R. H. Stewart.
St. Clair Thomson.

Vertagte Discussion über Fremdkörper in den oberen Luft- und Nahrungswegen.

Dr. Scanes Spicer empfiehlt, Kinder behufs Entfernung von Fremdkörpern zu narcotisiren, ausser bei drohender Asphyxie, wo zunächst tracheotomirt werden muss. Die Narcose mildert die Noth und Angst des kleinen Patienten, erleichtert ein ruhiges und schonenderes Vorgehen des Arztes, vermindert die Gefahr, den Fremdkörper tiefer zu stossen und vermehrt die Chancen, ihn zu entfernen. Fremdkörper in der Nase können bei Kindern in Folge Enge und Schwellung der Wege — oft Folge vorausgegangener Entfernungsversuche — häufig auch durch geschickteste Rhinoscopie nicht entdeckt werden, so dass die Diagnose mittels der Sonde gestellt werden muss. Forcirte Wasserinjectionen sind zu widerrathen, dagegen werden vorsichtiges Durchspülen, Lufteintreibungen und Niessmittel empfohlen. Zweckmässig ist es dabei, die Nasenflügel mit einem Speculum auf der verstopften Seite offen zu halten, die Nasenspitze nach oben zu biegen und den Kopf tief auf die Brust zu senken. Mittheilung einiger Fälle von Fremdkörper (Kautschukcylinder, bleiernes Drainrohr in der Nase, abgebissener Kehlkopfpinsel in Oesophagus). Bei metallischen Fremdkörpern könnte vielleicht ein starker Magnet mit Erfolg angewendet werden in Form einer Bougie von biegsamem Stahl, der Länge nach durchströmt. Brechmittel sind wegen der dadurch gesetzten uncontrollirbaren vis a tergo contraindicirt.

M. Laurence berichtet über Fall von Fischgräte in der Epiglottis, in dem die Beschwerden im hinteren Gaumenbogen localisirt wurden, sowie über einen ungewöhnlich grossen Rhinolithen, bei dessen Entfernung (stückweise) es zu einer ungewöhnlichen Hämorrhagie kam.

Dr. A. A. Kanthack demonstrirt einen Kehlkopf, in den ein Stück Fleisch impactirt ist. Ein sagittaler Schnitt zeigt die Lage der Theile zu einander. Das Fleischstück ist fest in den oberen Theil des Kehlkopfs gepresst, die Epiglottis nach vorn gegen die Zunge gedrängt. Der Fall widerlegt die von Prof. Anderson Stuart geäusserte Meinung, dass während des Schluckactes die Epiglottis gegen die Basis

Digitized by Google

lingual gelegt und als schiefe Ebene für den Bissen dient, auf der er in den Oesophagus hinabgleiten kann.

Dr. Lambert Lack hält daran fest, dass einseitiger, fötider, (oft) reizender Ausfluss aus der Nase bei Kindern für Anwesenheit eines Fremdkörpers spricht. Bei Fischgräten darf die Palpation nicht unterlassen werden. Nicht aufzufindende machen noch einige Zeit Beschwerden und werden dann resorbirt. Unresorbirbare Fremdkörper, wie Nadeln, kommen, wenn sie nicht entfernt werden, später an anderen Stellen zum Vorschein. So fand er eine Nadel vier Wochen später in der Valvula tricuspidalis. Prädilectionsstellen für den Sitz derartiger Fremdkörper sind die Tonsillen, Zunge und Gaumen, die nicht nur mit Inspection, sondern auch mit genauer Palpation, ev. mit einer Sonde untersucht werden müssen. Bericht über einige Fälle von Fremdkörper: 1) Eine Frau erwachte mit heftigen Husten- und Erstickungsanfällen; nach einem reichlichen Vomitus Erleichterung. Am nächsten Morgen Halsschmerzen. Sie vermisste jetzt ihr Gebiss, da sie aber keine Symptome mehr hatte, wurde angenommen, es wäre mit den erbrochenen Massen fortgeschüttet. Beschwerdenfrei durch etwa vier Wochen. Dann Stechen im Halse, vermehrt durch Schlucken und Drehen des Kopfes.

Bei der Untersuchung fand sich die Zahnplatte quer über den Kehlkopf gelagert vom rechten Arytänoidknorpel, auf dem die Zähne lagen, bis zum linken Taschenband. Entfernung mit Mackenzie's Zange. Die oberflächlichen Ulcerationen heilten bald. Bemerkenswerth in diesem Falle sind die geringen subjectiven Beschwerden. Fall 2: 17jähriger Knabe wird im Hospital wegen traumatischer Larynxstenose intubirt. Gelegentlich eines Hustenanfalls reisst der Faden und die Tube verschwindet, ohne wieder zum Vorschein zu kommen, trotz Inversion, Sondenuntersuchung, Laryngotomie etc. Man nahm an, dass Pat. die Tube verschluckt habe und entliess ihn aus dem Hospital. 4 Wochen später Husten und eitriger Auswurf. Während eines Hustenanfalls fühlt er etwas in seine Brust gleiten, es stellen sich Symptome einer Stenose des linken Bronchus ein. Vermehrter eitriger Auswurf (ca. 1 Liter täglich) und Husten; Kräfteverfall. Symptome einer bronchiectatischen Caverne an der linken Basis. Dr. Lack resecirte 3 Zoll der 6. Rippe und eröffnete 9 Tage später einen grossen Abscess tief in der Lunge zur grossen Erleichterung des Patienten, der aber einen Monat später an einer Blutung starb. Bei der Section fand sich die Tube im linken Bronchus. Dr. Lack stimmt Mr. Symmonds bezüglich der Gefahr zu, dass während der Narcose Fremdkörper in die Trachea geraten können. Ein Fall von Adenotomie, den er behandelt, verdankt sein Leben einzig dem Umstande, dass die Instrumente zur Tracheotomie bei der Hand waren. Er macht noch darauf aufmerksam, dass in manchen Fällen die Athmung trotz Tracheotomie erst nach Entfernung des Fremdkörpers aus dem Kehlkopf wiederkehrt, wahrscheinlich eine Folge des durch seine Gegenwart hervorgerufenen Krampfes.

Mr. Cresswell Baber zeigt 3 Nasensteine. Der erste hat als Kern einen im 4. Jahre in die Nase gesteckten Schuhknopf und über 20 Jahre keine Symptome gemacht. Als Kern des zweiten fand sich ein zusammengefaltetes Stück Zeug, im dritten eine Glasperle. Im zweiten Falle waren ziemlich beträchtliche Deformationen der Nasen-

Digitized by Google

knochen vorhanden. Mr. Baber braucht neben der Zange noch einen sehr festen stählernen Haken, der etwa $^1/_4$ Zoll lang und $^1/_8$ Zoll breit ist.

Dr. Clifford Benle hebt die Möglichkeit hervor, dass ein plötzlicher Larynxverschluss während der Mahlzeit erfolge, und erwähnt einen Fall, in dem der Fremdkörper durch sofortige Inversion des Körpers und tiefe Inspiration, gefolgt von starker Exspiration, den Fremdkörper herausbeförderte.

Dr. Herbert Tilley hat bei einer Adenotomie bedrohliche Asphyxie erlebt, da ein Theil der Geschwulst in den Larynx gelangt war. Er wurde durch kräftiges Aufwärtsdrängen des Larynx entfernt. Er hebt den Vortheil hervor, am hängenden Kopfe zu operiren, um derartige Vorkommnisse zu vermeiden.

Dr. W. Hill hat häufig Gaze- oder Wattebäuschchen, die nach operativen Eingriffen behufs Blutstillung in die Nase eingeführt waren, als Fremdkörper auftreten sehen, da es leicht passiren kann, dass bei der grösseren Anzahl derartiger Tampons, die meist eingeführt wird, einer oder der andere übersehen wird und zurückbleibt. Er referirt einen einschlägigen Fall, in dem der Tampon nach 8 Tagen Fieber, Kopfschmerzen und Foetor verursachte. Dasselbe ist der Fall bei Tamponade des Nasen-Rachenraums. Bezüglich der Bemerkung Dr. Spicer's, dass einseitige Naseneiterungen bei Kindern nicht nothwendig auf Fremdkörper hinweisen, sondern oft mit Verbiegungen und Verkrümmungen der Nasenscheidewand vergesellschaftet sind, ist die Thatsache hervorzuheben, dass derartige Deformitäten bei kleinen Kindern doch vergleichsweise selten, einseitige Naseneiterungen dagegen häufiger sind.

Dr. Hill hat bei einer Kuh eine wohlgestaltete Rübe enfernt, die augenscheinlich in einem Oesophagusdivertikel gesessen hatte, und frägt Mr. Symmonds, ob er in seiner Praxis Fremdkörper in Divertikeln des Pharynx oder Schlundes gefunden hat.

Dr. Grant empfiehlt die Anwendung der Luftdouche in die freie Nase anstatt der Spülröhre. Vorher soll Cocain und ein Oelspray angewendet werden, auch Dr. Spicer's Rathschläge betreffs Erweiterung der verschlossenen Nase seien zu befolgen. Die Ohren sind fest zu verschliessen und Pat. muss die Backen stark aufblasen. Ein scharf zurückgebogener Haken hat sich ihm gut bewährt. Die Oesophagoscopie hat keine verwerthbaren Resultate ergeben. Eine Zahnplatte hat er erfolgreich mit dem Münzenfänger aus dem Oesophagus entfernen sehen, nachdem Extractionsversuche mit der Zange vergeblich gewesen waren. Er berichtet über einige Fälle von Fisch-Gräten in der Zungentonsille, von denen eine erst dann mit der Zange entfernt werden konnte, als die Submaxillarregion stark aufwärtsgedrängt wurde und Pat. phonirte. In einem andern Fall fand sich nach Entfernung einer Gräte noch eine zweite. Chinnel hat eine Gräte mit dem Sonnenschirmprobanz entfernt.

Dr. Adolph Bronner hat Fremdkörper in der Nase in fast allen Fällen leicht mit Politzer's Ballon oder der Spritze entfernen können. Bei Fremdkörpern in der Trachea ist es das Beste, zu tracheotomiren, da der Fremdkörper jeden Augenblick sich lockern und die Glottis in verhängnissvoller Weise verschliessen kann. Bei nervösen Patienten oder Kindern lässt sich Kirstein's Autoskopie oft nützlich verwenden.

Digitized by Google

Die continuirliche Nasendouche hält er für sehr gefährlich, weniger dagegen die Anwendung der Higginson'schen Röhre. Er fragt, warum die Oesophagotomien zur Entfernung von Fremdkörpern so gefährlich seien.

Mr. W. R. H. Stewert verwirft als Otologe forcirte Wasserinjectionen bei Verstopfung der einen Nase wegen der Gefahr für die Ohren. Die Higginson'sche Röhre sei sehr zweckmässig zur gewöhnlichen Naseninjection, aber ohne Anwendung hohen Drucks von zweifelhaftem Nutzen bei Fremdkörpern. Er hat bei Fremdkörpern in der Nase im Gegensatz zu Mr. Symmonds häufig Foetor gefunden. Als seltner Fall von Fremdkörper erwähnt er eine Tonsille, die bei der Operation verloren ging und nach langem Suchen in die Choanen eingequetscht gefunden wurde.

Mr. Charsley verspricht einen Schellfischwirbel vorzuzeigen, der den Larynx eines sechsjährigen Kindes passirt hatte und unmittelbar unter der Glottis stecken geblieben war, ohne besondere Dyspnoe zu verursachen. Er war mit dem Kehlkopfspiegel leicht zu entdecken.

Dr. Sherman fragt, ob Nackensteifigkeit als Symptom eines Fremdkörpers im Oesophagus bekannt wäre. Er hat ein Kind gesehen, das 3 Wochen vorher ein Halbpennystück verschluckt hatte. Das einzige Symptom war Nackensteife: das Kind wollte den Kopf nicht bewegen, fast als ob eine Erkrankung der Halswirbel da wäre. Mit dem Laryngoscop war nichts zu sehen. Der Münzenfänger brachte das Geldstück sofort herauf.

Mr Jessop fragt Mr. Symmonds nach einer practischen Methode, die lästige Schleimsecretion bei wiederholter Untersuchung des Halses auf Fremdkörper loszuwerden. Der Sonnenschirmprobanz ist zweckmässig, ängstliche Patienten zu überzeugen, dass wirklich kein Fremdkörper vorhanden ist.

Mr. Waggett hat in Gemeinschaft mit Mr. Sydney die Röntgenschen Strahlen zur Diagnose und Behandlung von Fremdkörpern im Larynx angewendet. Sie schickten mittelst einer Crooke'schen Röhre Strahlen quer durch den Hals und erhielten nach einer Exposition von 5 Minuten klare Schattenbilder von Münzen und Fischgräten. Da die Kehlkopfknorpel durchsichtig sind und keine Orientirungszeichen auf dem Bilde geben, sind Projectionskarten, welche die Verhältnisse des Halses in einem verzerrten Bilde zeigen, angefertigt, mit deren Hilfe man jeden gegebenen Punkt localisiren kann. Ein weiteres Hilfsmittel sind Aufnahmen in verschiedenen Positionen, so dass man keine Schwierigkeit hat, Bilder zu erhalten von stereoscopischer Treue. Die verschiedenen Schattenbilder einer Anzahl Körper, die gelegentlich als Fremdkörper auftreten, sind angefertigt, um Vergleiche zu ermöglichen. Das Cryptoscop, ein mit Jodbariumcyanid bedeckter Papierschirm, hat sich weniger empfindlich gezeigt, als die photographische Platte, ermöglicht aber gleichzeitige Beobachtung. In einem verdunkelten Raum erscheint die Vorderpartie des Halses in Halbschatten, nach oben und hinten durch die schwarzen Schatten des Kiefers und der Wirbelsäule begrenzt. Das Zungenbein giebt einen deutlichen Schatten, und bei Einführung einer Sonde in den Kehlkopf oder Oesophagus können die Bewegungen des Instruments auf dem Lichtschirm ohne Schwierigkeit

Digitized by Google

verfolgt werden. Das Cryptoscop dürfte eine schätzenswerthe Hilfe bieten bei der Einführung von Zangen zur Entfernung von Fremdkörpern.

(Photographien werden gezeigt und das Cryptoscop den Anwesenden demonstrirt durch Mr. Rowland.)

Vorsitzender dankt Mr. Waggett und Mr. Rowland für ihre interessante Demonstration, die für die Diagnose und Entfernung von Fremdkörpern aus den oberen Luftwegen neue und sehr wichtige Möglichkeiten eröffne. Er fasst alsdann die Hauptpunkte der Discussion kurz zusammen und bezeichnet als solche: 1) Die Gefahr für das Ohr bei forcirten Wasserinjectionen in die Nase zur Entfernung von Fremdkörpern. Diese Gefahr hält er bei continuirlichem Strom für grösser, als bei unterbrochenem, wie ihn die Higginson'sche Röhre ermöglicht. 2) Die Gefahr, dass Stücke adenoider Wucherungen in die tieferen Luftwege gerathen, wenn die Operation am sitzenden Patienten ausgeführt wird: er befürwortet warm die Operation am hängenden Kopf. 3) Die oft falsche Localisation in den oberen Luftwegen: Empfindungen, die ihren Ursprung im Nasenrachenraum haben, werden häufig in den Larynx und die Trachea verlegt. 4) Es ist wünschenswerth, dass jeder digitalen Untersuchung eine sorgfältige Inspection vorangeht. 5) Das Bestehen von Parästhesien lange nach Entfernung des Fremdkörpers.

Zum Schluss dankt er Mr. Symmonds für seinen anregenden Vortrag.

Mr. Symond erwidert Dr. Spicer, dass er das Bestehen einseitiger Naseneiterung bei Kindern mit adenoiden Vegatationen anerkenne, er habe aber eitrige Ausflüsse ohne derartige Ursache im Auge gehabt.

Die verschiedenen Ansichten, die über den Gebrauch der Nasendouche lautgeworden seien, zeigen, dass diese Methode ohne grosse Gefahr für das Ohr angewendet werden kann. Die üblen Ausgänge der Oesophagotomie sind auf septische Zellgewebsentzündung zurückzuführen. Er meint, dass man diese mit Sicherheit vermeiden könne durch Operiren in zwei Zeiten oder auch durch Gaze-Tamponade der Wunde nach der Oesophagusnaht.

II. Referate.

a) Rhinologische:

Befunde im Naseninnern von skelettirten Rassenschädeln bei vorderer Rhinoscopie. Von Dr. H. W. Bergeat in München. (Arch. f. Laryngol. etc., Bd. VI, p. 89, 1897.)

Die Untersuchungen sind in der Münchener anatomischen Sammlung angestellt und mussten sich auf den Einblick durch die vordere und hilfsweise noch durch die hintere Nasenöffnung beschränken. Aus den Resultaten dieser Untersuchungen, welche einige allgemeine morphologische Thatsachen erkennen liessen, sei hervorgehoben, dass die Gestalt der unteren Muschel sich mit der winkeligen Knickung ihrer Ansatzlinie in der Weise ändert, dass die ursprünglich einfach gewellte

Digitized by Google

Form (am besten erhalten beim Neger) immer senkrechter, flacher, segmentförmiger wird (Indianer). Das Siebbein erfährt vom Neger herab zum Europäer eine Verminderung seiner frontalen Ausdehnung; merkwürdiger Weise findet sich dagegen beim Europäer die grösste Häufigkeit der Zelleneinlagerung (bullöse Form) in der mittleren Muschel. Die grösste Entwicklung der Bulla ethmoidalis des Processus uncinatus gehen meistens gemeinsam; die grösste Entwicklung weist durchschnittlich wieder der Neger, die kleinste der Europäer auf. Die Neigung der mittleren Muschel nach unten auswärts wird um so bedeutender, je weniger entwickelt die im mittleren Nasengange befindlichen Siebbeintheile sind. Als auffallend möge noch hervorgehoben werden, dass nach den Scelettbefunden gerade bei der Menschengruppe mit dem augenscheinlich schwächsten Geruchssinne, bei den Europäern, in Folge der Auswärtsneigung der mittleren Muschel, der Zutritt zur Riechspalte der breiteste und freieste ist. Beschorner.

Meningoencephalitis nach Sondirung eines sogenannten Sinus frontalis. (Meningoencephalite consécutive à l'exploration d'un soi-disant sinus frontal.) Von Dr. Mermod. (Annales des maladies de l'oreille et du larynx 1896, No. 4.)

Bei einem Kranken, bei welchem eine Sinusitis frontalis dextra vermuthet wurde, wurde eine entsprechende dünne Sonde $7^1/_2$ cm weit zwei Mal eingeführt, und es entstand eine traumatische Meningitis, wegen welcher eine breite Trepanation der Stirngegend vorgenommen wurde. Man constatirte, dass überhaupt kein Sinus vorhanden war, dass vielmehr an dieser Stelle der Stirnlappen des Gehirns zu Tage lag. Tod 24 Stunden nach der Operation. Man fand eine Meningoencephalitis instrumentellen Ursprunges. Die Trepanation des Sinus frontalis, dessen anatomische Lage und Ausbreitung man ja im Voraus genau bestimmen kann, durch das Siebbein ist also keine so ungefährliche Operation. Man thut besser, von aussen durch Trepanation beizukommen. Ueberhaupt wird mit den Sondirungen des Sinus maxillaris und Sinus frontalis, mit der Diagnose der Empyeme dieser Höhlen und deren unnützen Sondirungen ein grober Unfug getrieben.

Dr. P. K.

Spontaner Ausgleich der Nasenscheidewand-Verbiegungen durch einfaches Wegbarmachen des entgegengesetzten Nasenganges. (Du redressement spontané des déviations de la cloison par simple désobstruction de la fosse nasale apposée.) Von Dr. P. Lacroix in Paris. (Arch. internat. de laryngol. etc., Bd. X, No 1, Januar-Febr. 1897.)

Im vorliegend mitgetheilten Falle bildete sich eine sehr ausgesprochene Verbiegung der Nasenscheidewand nach links, welche den entsprechenden Nasengang verengte, zurück, nachdem aus der rechten Nasenhöhle eine stark prominirende Knochenleiste und Hypertrophien der Nasenmuschel, welche jene unwegsam machten, entfernt worden waren. Beschorner.

Digitized by Google

Ueber einen fibrocartilaginösen, zellenartigen und telangiectatischen Tumor der Nasenhöhlen. (Un cas de tumeur fibrocartilagineuse et celluleuse, télangiectatique de la cloison des fosses nasales.) Von Dr. Noquet. (Bulletin médical du nord 1896, No. 23.)

Eine 60jährige Frau wurde ohne Blutung mit dem auf Dunkelroth gebrachten galvanischen Messer operirt. Die microscopische Untersuchung ergab die im Titel genannte Zusammensetzung, welche äusserst selten ist. Dr. P. K.

Ueber die entzündlichen Abscesse der Nasenscheidewand. Von Dr. Gouguenheim. (Archiv für Laryngologie, Band V.)

Seltene Beobachtungen. Fallen auf's Gesicht, namentlich bei Kindern, ist die häufigste Ursache; bei Erwachsenen ist meist ein Faustschlag auf's Gesicht die Veranlassung. Kommt immer am vorderen unteren Theile des Septums, sehr selten höher gelegen vor. Die Symptome sind die der Nasentumoren. Verf. giebt die Diagnose, die Differentialdiagnose mit Nasenpolypen und die chirurgische Behandlung des Leidens nebst der Beschreibung von hierher gehörigen Fällen.
Dr. P. K.

Die hippokratische Rhinologie. (La rhinologie d'Hippocrate). Von Dr. Baldewein. (Zeitschrift für Ohrenheilkunde und Revue hebdomadaire de laryngologie et d'otologie 1897, No. 9.)

Historisch interessante Abhandlung. Dr. P. K.

Vom Gebrauche der X-Strahlen und dem fluorescirenden Lichtschirme für die Nase und den Rachenraum. (De l'emploi des rayons X et des écrans fluorescents dans les régions nasales et pharyngiennes.) Von John Macintyre in Glasgow. (Arch. internat. de laryngol. etc., Bd. X, No. 1, Januar-Februar 1897.)

Beschreibung des Verfahrens, um Bilder der anatomischen Details der Nasenhöhlen und der Kehle oder von den daselbst befindlichen Fremdkörpern und zwar unter eventueller Beihilfe gewöhnlicher Beleuchtung und eines einfachen Kehlkopfspiegels zu erhalten; erläutert durch instructive Abbildungen. Beschorner.

Ueber die Verwerthung der Röntgenstrahlen in der Rhino- und Laryngologie. Von Dr. M. Scheier in Berlin. (Arch. f. Laryngol. etc. 1897, Bd. VI, pag 57.)

Vermöge einfacher Durchleuchtung und mittelst des Fluorescenzschirmes documentirten sich auf diesem die verschiedensten, in die Nase eingeführten Gegenstände; genauer noch konnten die einzelnen Theile der Nase resp. der Nebenhöhlen bei der photographischen Aufnahme zur Darstellung gebracht werden. In einem Fall, wo der Sitz eines 7 mm hohen, 5 mm breiten Projectils den Symptomen zur Folge in den Siebbeinzellen, möglicher Weise in der Stirnhöhle vermuthet wurde, gab die photographische Aufnahme das überraschende Resultat, dass die Kugel sich im hinteren Theile des Kopfes in der Gegend des

Digitized by Google

rechten Felsenbeins befand. Was die Untersuchung des sehr beweglichen Kehlkopfes anlangt, so würde man nur durch Momentaufnahmen ein ideal gutes Bild erhalten; da hierzu jedoch die Lichtstärke vorläufig noch zu gering ist, muss jetzt noch das Verfahren der directen Beobachtung mit dem Schirm angewandt werden. Fremdkörper markiren sich sehr gut, da der Kehlkopf fast ganz durchscheinend sich darstellt. Beim Phoniren treten verschiedene feine Schattenlinien in der Kehlkopfgegend in's Gesichtsfeld, die man nicht sofort deuten kann. Nähere Details sind eben nicht zu unterscheiden. Ob es möglich sein wird, gutartige und bösartige Geschwülste mittelst Röntgendurchstrahlung differenziren zu können, lässt sich vorläufig noch nicht sagen.

Beschorner.

Nasensarcom mit Heilung. (Un cas de sarcome du nez après guérison.) Von Dr. Bond. (Société de laryngologie de Londres, 11. novembre 1896, und Revue hebdomadaire de laryngologie et d'otologie 1897, No. 10.)

Ein Sarcom befand sich links am Nasenboden, an der Scheidewand und links unten aussen der äusseren Seite. Der Schnitt wurde im linken Sulcus senkrecht geführt, die Nase nach rechts herübergeschlagen. Die Scheidewand wurde mit dem Boden und dem Tumor entfernt; der Rest wurde ausgekratzt und mittelst Thermocauter gebrannt. Die Nase wurde wieder nach links herübergeschlagen und vernäht. Heilung.

Dr. P. K.

Beiträge zur Olfactometrie. Von Frl. Dr. med. Ludwika Goldzweig aus Lublin. (Arch. f. Laryngol. etc. 1897, Bd. VI, pag. 137.)

Autorin stellte sich die Aufgabe, sowohl das quantitative als auch das qualitative Verhalten des Geruchs bei Kranken zu untersuchen. Daraufhin nahm sie bei 12 Fieberkranken Geruchsmessungen vor und bediente sich hierzu eines Olfactometers, dessen Construction nur wenig von dem von Zwaardemaker abweicht, während sie zur qualitativen Messung (bei 42 Patienten) Jodoform, Menthol, Naphthylamin, Oleum Cinnamomi, Acid. acetic. glacial. und Liquor Ammonii anisat. verwandte. Ueberdies versuchte sie den Einfluss der localen Vergiftung mit Cocain auf die Geruchsperception zu bestimmen und endlich die Ermüdbarkeit des Geruchs bei anhaltendem Riechen einer und derselben Riechsubstanz an mehreren Personen mittelst Jodoform und Oleum Santali zu prüfen. Die erlangten Resultate waren folgende: 1) Fieber setzt die Geruchsempfindung herab, so lange die Erhöhung der Körpertemperatur dauert; 2) Cocain setzt nicht nur die Tastempfindung der Nase, sondern auch die echte Geruchsempfindung herab, freilich bisweilen in etwas unregelmässiger Weise; 3) das Geruchsorgan wird durch anhaltendes Empfinden einer bestimmten Geruchsqualität so ermüdet, dass es dieselbe eine Zeit lang nicht mehr wahrnimmt; 4) bei verschiedenen Krankheiten, besonders bei solchen nervöser Natur, wird die Geruchswahrnehmung nicht nur qualitativ, sondern auch quantitativ beeinträchtigt.

Beschorner.

Digitized by Google

Ueber Abscesse der Nasenscheidewand. (De l'abcès de la cloison du nez.) Von Dr. Arslan. (Bullett. delle malattie dell' orecchio, della gola e del naso und Revue hebdomadaire de laryngologie et d'otologie 1897, No. 14)

Von den acht vom Verf. beobachteten Fällen war keiner traumatischen Ursprungs; die idiopathischen und symptomatischen Fälle sind also nicht so selten, wie allgemein angenommen wurde, kommen meist an der Cartilago quadrangularis, als dem meist ausgesetzten Knorpel, vor.

Dr. P. K.

Beiträge zur pathologischen Histologie der hypertrophischen Nasenschleimhaut. Von Dr. L. Polyák in Budapest. (Arch. f. Laryngol. etc., Bd. VI, p. 101, 1897.)

Die betreffenden microscopischen Untersuchungen erstreckten sich auf über 300 theils typische Schleimpolypen, theils glatte Hypertrophien der unteren und mittleren Muschel, ferner auf die himbeerförmigen, sog. papillomatösen Hypertrophien der unteren Muschel, welche durch 64 intranasale Operationen gewonnen wurden und berichtet P. über einen kleinen Theil seiner Resultate, welche er über die in der hypertrophischen Schleimhaut vorkommende, ausführlich nur wenig beschriebene hyaline und colloide Entartung der Zellen gewonnen hat. Dieselben müssen im Originale, dem farbige Abbildungen beigegeben sind, nachgelesen werden.

Beschorner.

Gefahren und Unzweckmässigkeit der Nasenspülungen. (Des dangers et de l'unitilité des irrigations nasales.) Von Dr. Bresgen. (Die Praxis und Revue de laryngologie et d'otologie 1897, No. 17.)

Verf. bekämpft den ausgedehnten Gebrauch der Nasendouche, besonders in den Händen der Patienten. Die Gefahr ist grösser, als allgemein angenommen wird, und der Effect der Douchen ist sehr problematisch.

Dr. P. K.

---

b) Pharyngo-laryngologische:

Behandlung der Sängerknötchen. (Traitement des nodules vocaux.) Von Dr. Ricardo Botey. (Archivos latinos de rinologia, laring., otologia und Annales des maladies de l'oreille et du larynx 1896, No. 10.)

Entstehen nur aus Excessen der Stimme oder mangelhafter Erziehung der Stimme; sind viel häufiger, als allgemein angenommen wird. Man muss bei der Krankheit eine Voranlage annehmen: die Stimmbänder sind nicht nur catarrhalisch afficirt, sondern sie stossen in ihrem vorderen Theile an einander, kleben zusammen und zerquetschen sich sozusagen; beim Phoniren bedarf es eines stärkeren Luftstromes, um selbe zum Vibriren zu bringen. Die Knötchen befinden sich nur bei Sopran- und Tenorstimmen, wo das vordere Drittel der Stimmbänder blos vibrirt (?), und eben gerade finden sich die Knötchen am meisten zwischen dem vorderen und mittleren Drittel der Stimmbänder. Bariton- und Bassstimmen haben keine Sängerknötchen, weil sie die Bruststimme singen und bei ihnen die Stimmbänder in ihrer ganzen

Digitized by Google

Länge vibriren. Nicht sowohl das viele Singen, als das dem Larynx nicht geeigneten Töne-Singen bringt Sängerknötchen. Uebrigens haben dramatische Künstler und Leute, welche viel schreien müssen, am häufigsten Sängerknötchen. Verf. giebt die Prophyllaxe der Krankheit, die orthophonische Behandlung, die Ursachen der Zerstörung der schönsten Stimmen in jetziger Zeit, die Vorsichtsmassregeln, welche bei schon ermüdeter Stimme zu nehmen sind, wenn doch gesungen werden muss, endlich die Thermal- und die chirurgische Behandlung: Capitel, welche am besten im Original nachgelesen werden.

Dr. P. K.

Oesophagusdiverticulum. (Diverticulum de l'oesophage.) Von Dr. Vigot. (Congrès de l'association française pour l'avancement des sciences und Annales des maladies de l'oreille et du larynx 1895, No. 7.)

Interessantes Diverticulum, bei einem Hingerichteten zufällig entdeckt.

Dr. P. K.

Beiträge zur Operation des Kehlkopfkrebses. Von Dr. W. Hansberg in Dortmund. (Archiv für Laryngologie etc. 1896, Bd. V, pag. 154.)

H. bespricht an der Hand sorgfältig berücksichtigter Literatur und eigener, ausführlich mitgetheilter Beobachtungen in eingehender Weise die Operationsmethoden, welche beim Kehlkopfkrebs in Betracht kommen: die Exstirpation der Geschwulst per vias naturales, die Laryngotomie mit Entfernung von Weichtheilen (Excision), die Laryngotomie mit Entfernung von Knorpel und Weichtheilen (Resectio laryngis) und die totale Exstirpation, eventuell mit Fortnahme erkrankter Adnexa. Diesen Besprechungen fügt er eine Tabelle bei, welche wohl die sämmtlichen (154) wegen Larynxcarcinom operirten Fälle, die in der Literatur seit dem Jahre 1889 vorhanden sind, enthält. Daraus lässt sich entnehmen, dass die Heilungen der neueren Zeit sich gegen früher verdoppelt haben und die Todesfälle in Folge von Operation ausserordentlich zurückgegangen sind. Insbesondere waren die definitiv Geheilten der neueren Zeit vorzugsweise solche, die nach den conservativen, schonenderen Methoden operirt wurden, während bei den Totalexstirpationen nur drei Heilungen zu verzeichnen waren. Daraus resultirt gleichzeitig ein höherer Werth der Heilungen, insofern als die Geheilten in der grössten Mehrzahl der Fälle später nicht gezwungen waren, eine Dauercanüle zu tragen und der Kehlkopf die frühere, wenn auch gewöhnlich herabgesetzte natürliche Functionsfähigkeit wiedererlangte.

Beschorner.

Schwere Blutung nach Tonsillotomie. (Un cas d'hémorrhagie grave consécutive à la tonsillotomie.) Von Dr. Piergili. (Archiv. ital. di otol. rhinolog. e laringolog. und Revue hebdomadaire de laryngologie et d'otologie 1896, No. 41.)

Bekanntlich kommen die Blutungen in vier Fällen vor: die parenchymatöse Blutung bei grossen harten Mandeln, bei Hämophylie, bei anormalem Gefässverlauf und bei Verletzung der Carotis. Verf. giebt den Fall, wo nach Entfernen beider Mandeln mit dem gewöhnlichen

Digitized by Google

Fahnenstock-Mathieu'schen Tonsillotom sieben Stunden später eine Blutung rechts auftrat, welche mit den gewöhnlichen Mitteln (Eis, Compression der Carotis, Ergotin subcutan, Bepinselung der blutenden Fläche mit Höllensteinlösung) gestillt wurde, nach neun Stunden von Neuem auftrat, dann sich am anderen Tage wiederholte, um drei Tage später und wieder fünf Tage nach der letzteren sich zu wiederholen. Endlich musste wegen Lebensgefahr die Ligatur der Carotis ausgeführt werden. Während zwei Tagen nach der Operation zeigte Patient Convulsionen und Parese der rechten Körperhälfte; subcutane Einspritzungen von Ferrum citricum ammoniacale. Heilung.

Dr. P. K.

Thyrotomie wegen Larynxepithelioma. (Cas de thyrotomie pour epithelioma du larynx.) Von Dr. Felix Semon. (Société laryngologique de Londres, séance du 13. Mai und Revue hebdomadaire de laryngologie et d'otologie 1896, No. 42.)

Die Operation wurde bei einem 65jährigen Manne mit Erfolg ausgeführt; die nachher auftretenden Granulationen sind nicht ängstlicher Weise als Recidiv aufzufassen. Dr. P. K.

Die anatomische Untersuchung des Kehlkopfes bei Larynxstenosen. Von Dr. C. Benda in Berlin. (Archiv für Laryngologie etc. 1896, Bd. V, pag. 228.)

Für Fälle, wo die Betrachtung von Querschnitten des Kehlkopfes zur Beurtheilung gewisser pathologischer Verhältnisse wünschenswerth erscheint, z. B. um festzustellen, in wie weit Schwellungszustände der Wandungen, Exsudate, Fremdkörper zu Larynxstenosen Veranlassung geben, ist die seitherige Methode, durch Einschnitte von hinten her, zugleich mit Aufbiegen oder Aufbrechen der knorpeligen Wände, den Kehlkopf zu eröffnen, nicht geeignet, und für diese Fälle empfiehlt B., das Präparat durch 24stündiges Einlegen in 10proc. Salpetersäure, dann in Müller'sche Flüssigkeit, zu erhärten und gestattet dann die Festigkeit der Gewebe die Anlegung von glatten Durchschnitten, welche ein genaues Studium der Lagerungsverhältnisse und der Gestaltung der betreffenden Hohlräume ermöglicht. Eine Anzahl von Abbildungen derartiger Durchschnitte bringt die Zweckmässigkeit des Verfahrens zur Anschauung. Beschorner.

Wirkung des Reflexes des Pharynx und gewisser Hautregionen auf die hysterischen Anfälle. (Pouvoir hystéroclasique du reflexe pharyngien et de certains reflexes tégumentaires.) Von Dr. Clozier. (Académie de médecine de Paris, séance du 27. octobre 1896, und Semaine médicale 1896, No. 54.)

Ein mechanischer Reiz des laryngealen Theiles des Pharynx, ein Kitzeln der Nasenschleimhaut, ein Kneifen oder Drücken der Haut können die hysterischen Anfälle beliebig zum Stillstand bringen.

Dr. P. K.

Digitized by Google

Posticuslähmung bei Gonorrhoe. Von Dr. Lazarus in Berlin. (Archiv für Laryngologie etc. 1896, Bd. V, pag. 232.)

Ein 32jähriger Hausdiener, der sechs Wochen vor seiner Aufnahme in's Krankenhaus zum ersten Male an Gonorrhoe, dann mit Schmerzen in verschiedenen Gelenken erkrankt war, musste wegen zunehmender Athemnoth und schliesslicher Erstickungsgefahr, Folge von fast straffer Contraction der in der Mittellinie stehenden Stimmbänder, tracheotomirt werden. Danach schnelle Rückbildung des Krankheitsprocesses und Genesung. Wenn gleich Gonococcen nicht nachgewiesen werden konnten, nimmt L. doch an, dass es sich bei dem, mit relativ geringen Schmerzen, mit wenig oder gar keinen acut entzündlichen Schleimhaut-Erscheinungen sich rasch vollziehenden, kaum auf acht Tage sich erstreckenden Verlaufe, um eine, auf einer acut entstehenden Entzündung des Nerv. laryng. infer. sich begründende Posticus-Lähmung gehandelt hat und dass das gleichzeitige Zusammentreffen mit Gonorrhoe und mit mehrfachen Gelenkerkrankungen die Annahme wohl gerechtfertigt erscheinen lasse, dass man es mit einer gonorrhoischen Neuritis des Nerv. laryng. infer. mit Posticuslähmung zu thun hatte.

Beschorner.

Exstirpation eines malignen Tumors des linken Stimmbandes durch Thyrotomie. (Thyrotomie. Exstirpation d'une tumeur maligne de la corde vocale droite.) Von Dr. Pantaloni und Dr. Thomas. (Revue hebdomadaire de laryngologie et d'otologie 1896, No 42.)

Die prophylactische Tracheotomie, Tamponade der Trachea, Thyrotomie und Exstirpation in derselben Sitzung. Heilung. Dr. P. K.

Ueber die schwarze Zunge oder Glossophytie. (De la langue noire ou glossophytie.) Von Dr. Rostovtzev. (Gazette de Botkin und Revue hebdomadaire de laryngologie 1896, No. 38.)

Nachdem Verf. die ganze Literatur des betreffenden Leidens durchgegangen ist, kommt er, ebenfalls auf seine Beobachtungen gestützt, zu dem Schlusse, dass die schwarze Zunge aus einer Hypertrophie der Papillae filiformes mit Infiltration durch Microben, wahrscheinlich durch den Cladothrix und Saccharomyces besteht; übrigens muss die Färbung nicht nothwendiger Weise schwarz, sondern sie kann auch blau und gelb sein.

Dr. P. K.

Kleinere Beiträge zur Aetiologie der Lungentuberculose. Von Dr. W. Freudenthal in New-York. (Archiv für Laryngologie etc. 1896, Bd V, pag. 124.)

Die Beobachtung, dass die Ursachen, welche für Entstehung des Retronasalcatarrhs günstig waren, auch bei der Aetiologie der Tuberculose sehr schwer in's Gewicht fielen, veranlasste F., der Frage näher zu treten, ob ein Zusammenhang zwischen diesen beiden Krankheiten besteht, und ob vielleicht die Tuberculose in vielen Fällen weiter nichts als die nothwendige Folge eines Nasenrachencatarrhs ist. F. stellte nun Untersuchungen an 133 Kranken (ohne Auswahl) an, davon 52

Digitized by Google

tuberculös, 81 anders krank waren, aber nicht über Beschwerden im Halse oder in der Nase klagten. Es wurde Secret aus dem Cavum pharyngonasal. entnommen und auf Microorganismen geprüft. Hierauf wurde jener Raum ohne vorherige Kenntniss der jeweiligen bacteriologischen Befunde oder der allgemeinen Diagnose explorirt, und aus dem Resultate dieser Untersuchungen ging hervor, dass sehr häufig tuberculöse Processe im Nasenrachenraum sich ausbilden, was um so einleuchtender und erklärlicher erscheint, als der Nasenrachenraum, insbesondere wenn er durch die deletäre Wirkung des Catarrhs seines Flimmerepithels beraubt ist, zur Haftung und Entwicklung der Tuberkelbacillen nach jeder Richtung hin ungewöhnlich günstige Verhältnisse bietet, mehr aber noch als durch die bei Retronasalcatarrhen massenhaft sich bildenden Coccen, nach Babes' Untersuchungen, das Eindringen jener Bacillen in die Schleimhaut dieser Theile wesentlich erleichtert wird. Sind sie aber einmal in das Lymphgewebe gelangt, so wandern sie mit dem Lymphstrom wieder bis in die gröberen Lymphgefässe und schliesslich in den Ductus thoracicus. Wir haben es eben mit einer rein localen Erkrankung zu thun, die erst später durch genannte günstige Verhältnisse zu einer constitutionellen wird.

Beschorner.

Streptococcenangina mit nachfolgender Gaumensegellähmung. (Angine streptococcique suivie de paralysie du voile du palais.) Von Dr. Lavrand. (Journal des sciences médicales de Lille und Revue hebdomadaire de laryngologie 1896, No. 39.)

17 Tage vor Eintritt der Angina hatte die bacteriologische Diagnose blos Streptococcen, keine Diphtheritis bei einem 5jährigen Kinde ergeben. Dr. P. K.

Bluthusten und Hautemphysem nach necrotischer Larynxfractur. (Cas d'hémoptysie et d'emphyseme souscutané à la suite de fracture d'un larynx nécrosé.) Von Dr. S. Middleton. (Glasgow Medical Journal und Annales des maladies de l'oreille et du larynx 1895, No. 7.)

Ein 70jähriger Mann fiel auf den Hals; die seit langer Zeit latent bestehende Necrose der Larynxknorpel zeigte sich auf einmal durch einen unbedeutenden Fall auf den Hals. Blutsturz und Hautemphysem werden selten als Folge solcher Fracturen beobachtet. Dr. P. K.

Etwas über die Geschichte des Musculus levator corpus thyroidei von Samuel Sömmering oder Musculus thyroglandularis von Juvara. (Un mot d'histoire sur le muscle élevateur de la glande thyroide de Samuel Sömmering ou muscle thyroglandulaire de Juvara.) Von Dr. Sebileau. (Bulletin de la société anatomique de Paris und Annales des maladies de l'oreille et du larynx 1895, No. 7.)

Im Jahre 1894 hat Juvara einen kleinen Muskel beschrieben, welcher von der Cartilago thyroidea zum Isthmus corpus thyroidei geht und behauptet zugleich, dass die Autoren diesen Muskel übersehen

Digitized by Google

hätten. Sebileau berichtigt nun diese Behauptung in dem Sinne, dass Lauth von Strassburg 1835, Testut 1887, Debierre 1890, Beaunis, Bouchard und von Neuem Testut 1893 diesen Muskel erwähnen. Testut citirt eine alte Arbeit über diesen Muskel von Sömmering und Winslow, sowie ferner eine andere von Walsham und Macalisher. Man soll also den Sömmering'schen Namen Levator glandulae thyroideae ruhig beibehalten, statt denselben mit dem Namen Thyroglandularis von Juvara zu ersetzen. Dr. P. K.

Exostose im Rachengewölbe, zufällig mit der Operation adenoider Vegetationen beseitigt. (Exostose de la voute pharyngée, enlevée parhasard avec des végétations adénoides.) Von Dr. Lichtwitz in Bordeaux. (Arch. internat. de laryngol. etc., Bd. X, Heft 1, Januar-Februar 1897.)

Bei einem 11jährigen Mädchen wurden mittelst Pharyngotonsillotoms adenoide Vegetationen aus dem Nasenrachenraum entfernt. Es fiel der Widerstand auf, welcher sich bei Verwendung des Instruments geltend machte. Bei Durchsicht der entfernten Massen fand sich ein zufällig mit herausbefördertes Knochenstück von 1 cm Länge und 5 mm Breite. Ueber Provenienz und Ansatzort dieser Exostose (denn um eine solche handelte es sich zweifellos) liess sich Genaueres nicht feststellen. Fälle von Knochenprominenzen im Nasenrachenraum wurden bislang am Lebenden nur von Helme und Roth beobachtet und beschrieben. Beschorner.

Polypen der inneren Wangenseite. (Polypes de la face interne des joues.) Von Dr. Sabrazès. (Gazette hebdomadaire des sciences médicales de Bordeaux und Revue hebdomadaire de laryngologie et d'otologie 1896, No. 39.)

Drei Fälle, von denen je einer ein Fibrolipom, der andere ein Schleimpolyp, der dritte ein fibröser Polyp war. Verf. betont das Vorkommen des Glycogens bei gutartigen Tumoren. Dr. P. K.

Larynxlähmungen bei Typhus. (Paralysies laryngées dans la fièvre typhoide.) Von Dr. Boulay und Dr. Mendel. (Archives générales de médecine und Annales des maladies de l'oreille et du larynx 1895, No. 7.)

Selten im Vergleich zu den typhoiden Larynxerkrankungen. Auf 17 theils selbst beobachteten Krankengeschichten sich stützend, haben die Autoren gefunden, dass diese Lähmungen sich meistens bei Abfall des Fiebers und in der Reconvalescenz ausbilden, dass alle Muskeln ergriffen werden können, dass die Cricoarytenoidei postici aber am häufigsten gelähmt werden, dass demgemäss die Tracheotomie sehr häufig ausgeführt werden muss. Meistens muss die Canüle auf immer getragen werden. Die Pathogenese des Leidens ist noch dunkel und ist das Capitel der typhoiden Larynxlähmungen noch nicht genügend studirt. Dr. P. K.

Digitized by Google

Zungenspatel mit Gegendruck. (Abaisse-langue à contre-pression.) Von Dr. A. Courtado in Paris. (Arch. internat. de laryngol. etc., Bd. X, Heft 1, Januar-Februar 1897.)

Das Instrument, dessen Abbildung beigegeben, ist sehr leicht anzulegen und hält die Zunge von selbst fest nach unten, so dass Operationen an den Mandeln und im Nasenrachenraum, bei der Möglichkeit des freien Gebrauchs beider Hände, leicht vorzunehmen sind.

Beschorner.

Histologische Studie über die Thyroidimpfung. (Etude histologique de la greffe thyroidienne.) Von Dr. Christiani. (Bulletin de la société de biologie und Annales des maladies de l'oreille et du larynx 1896, No. 7.)

Wurde mehrere Male auf Ratten nach vollzogener Thyroidectomie und immer mit Erfolg gemacht. Microscopische Schnitte, welche zu verschiedenen Zeiten nach Einpflanzung des Drüsenstückes an diesen Stücken gemacht wurden, zeigten, dass die eingepflanzten Stücke nie atrophisch wurden, sondern immer regenerirten und wahre Schilddrüsen darstellten. Die Regeneration ging von der Peripherie zum Centrum und ungefähr nach drei Monaten war eine Schilddrüse fertig.

Dr. P. K.

Laryngotracheale Perichondritis mit Abscessbildung. (Périchondrite laryngotrachéale avec abcès.) Von Dr. F. J. Moure. (Revue de laryngologie et d'otologie 1896, No. 14.)

Aehnlich wie bei Typhus kann auch bei Influenza eine Perichondritis mit Eiterbildung an den Larynx- und Trachealknorpeln vorkommen. Verf. giebt die Krankengeschichte eines solchen Falles.

Dr. P. K.

Die Schleimhautcysten der Oberkieferhöhle. Von Dr. A. Alexander in Berlin. (Arch. f. Laryngol. etc., Bd. VI, p. 116, 1897.)

Mittheilung von sechs einschlägigen Fällen der Kgl. Universitätspoliklinik für Hals- und Nasenkranke zu Berlin, betreffend fünf männliche, eine weibliche Personen im Alter von 31—52 Jahren. Allgemeine Bemerkungen über pathologische Anatomie, Häufigkeit und Multiplicität dieser Gebilde, ihre Localisation, Grösse, Farbe, Art und Structur der Wandungen, ihren Inhalt, Aetiologie und Art ihrer Entstehung, Symptomatologie, Diagnose und Therapie.

Beschorner.

Lähmung des Musculus cricoarytenoideus lateralis linkerseits nach Influenza. (Un cas de paralysie isolée du muscle cricoaryténoidien latéral gauche consécutive à l'influenza.) Von Dr. Onodi. (Revue de laryngologie et d'otologie 1896, No. 14.)

Seltene Fälle. Verf. giebt eine solche Krankengeschichte.

Dr. P. K.

Digitized by Google

Künstlicher Kropf durch subcutane Injectionen von Schilddrüsensaft. Goitre expérimental par injections souscutanées d'extrait thyroidien.) Von Dr. G. Ballet und Dr. E. Enriquez. (Bulletin et ménoires de la société médical des hôpitaux und Annales des maladies de l'oreille et du larynx 1895, No. 7.)

Es wurde ein Hund mit subcutanen Injectionen von Glycerinextract von Hammelschilddrüse überfüttert; während 14 Tagen erhielt das Versuchsthier 16 ccm des Arsonval'schen Präparates. Es entstanden Fieber, Tachycardie, Diarrhoe, Zittern und als wichtiges Symptom Halsanschwellung durch Quellen des rechten Schilddrüsenlappens. Nach Sistiren der subcutanen Einspritzungen wurden alle Symptome rückgängig. Man begann eine neue Serie von Injectionen, und traten dieselben Symptome und vor allen die rechte Thyroidealanschwellung wieder auf. Dr. P. K.

Zu Onodi's Stimmbildungscentrum. Experimentelle Untersuchung. Von Dr. Grabower in Berlin. (Archiv für Laryngol. etc. 1897, Bd. VI, pag. 42.)

G. stellte durch acht an sieben Hunden vorgenommene Versuche, d. h. durch Zerstörungen, welche die ganzen von Onodi angegebenen Hirnbezirke (und noch weit darüber hinaus) betrafen, fest, dass das von dem Genannten angegebene Phonationscentrum nicht existirt, — durch weitere Versuche aber, und zwar durch quere Durchschneidung des Ventrikels 14 mm hinter dem hinteren Vierhügelpaare, dass das Phonationscentrum hier beginnt und von hier ab noch einige Millimeter distalwärts herabreicht. Es entspricht diese Stelle der Grenze des vorderen und mittleren Drittels der Ala cinerea. Das durch Zerstörung der bezüglichen nervösen Substanz sich ergebende Resultat bestätigt somit das von Semon und Horsley durch Reizung gefundene, welches ebenfalls die Ala cinerea als ein Phonationscentrum erkennen lässt. Beschorner.

Larynxexstirpation wegen Myxochondrom. Larynxexstirpation wegen Epithelioma; Encision zahlreicher Drüsen. (Cas d'excision du larynx pour myxochondrome. Cas d'excision complète du larynx pour épithélioma; nombreuses glandes exstirpées.) Von Dr. Boud. (Société de laryngologie de Londres, séance du 8. janvier 1896 und Revue de laryngologie et d'otologie 1896, No. 14.)

Beide Fälle heilten ohne Recidive. Dr. P. K.

Ueber die bacteriellen Mischformen bei Diphtheritis. (Sur les associations bactériennes dans la diphtérie) Von Dr. Blasi und Dr. Russotravali. (Annales de l'institut Pasteur, Juillet 1896, und Semaine médicale 1896, No. 59.)

Wenn bei Diphtherie andere Microben, namentlich der Streptococcus, beigemischt sind, so verschlimmert sich die Prognose. In drei von Verff. beobachteten und tödtlich endenden Fällen befand sich der Colibacillus dem Löffler'schen beigemischt. Die in dieser Hinsicht

Digitized by Google

vorgenommenen Experimente bestätigen die klinischen Beobachtungen: Mit einer Mischung der beiden Microben geimpfte Thiere starben in den ersten 24 Stunden, während Thiere mit jedem der Microben für sich allein geimpft gar nicht oder erst später starben; mit ganz kleinen Dosen erhielt man dieselben Resultate, blos lebten die Thiere länger.
Dr. P. K.

Bacteriologische Untersuchung eines Falles von Maul- und Klauenseuche beim Menschen mit tödtlichem Ausgang in Folge Hinzutritts von acuter Leukämie. Von Dr. Bussenius in Berlin. (Archiv für Laryngol. etc., Bd. VI, Heft 1, pag 1.)

Durch ausserordentlich umfangreiche und genaue bacteriologische Untersuchungen und nach Prüfung der Pathogenität durch Thierversuche, welche er gelegentlich eines Falles von Maul- und Klauenseuche bei einem 20jährigen Schriftsetzer vornahm, wurde B. die Vermuthung zur feststehenden Thatsache, dass die Mundseuche des Menschen und die Maul- und Klauenseuche des Viehes durch ein und denselben Microorganismus hervorgerufen wird. Er fand und beschreibt einen kleinen Bacillus, den er als Erreger ansieht, weil er fast ausnahmslos in Secreten, Blut und Organen des frisch erkrankten Thieres oder Menschen zu finden ist, weil ein Lebewesen mit gleichen morphologischen und biologischen Eigenschaften im Blut und in den Organen des kranken oder gesunden thierischen Körpers sonst nicht bekannt ist und weil die Verfütterung von Reinculturen dieses Bacillus bei geeigneten Impfthieren typische Krankheitsbilder zu erzeugen vermag. Der kleine ovoide Bacillus zählt gemäss seinen culturellen Merkmalen zur grossen Gruppe der Typhus- und Bacterium coli commune-ähnlichen Lebewesen, aus der er sich aber, besonders durch morphologische Eigenthümlichkeiten, besser heraushebt, wie z. B. der Bac. typh. abdom. Die nach Verfütterung des kleinen ovoiden Bacillus eintretenden typischen Krankheitssymptome schliessen die Vermuthung aus, dass es sich um eine besonders virulente, kleine Form des Bacterium coli commune handeln könne.
Beschorner.

Beitrag zum Studium der Verhältnisse, welche zwischen Menschendiphtheritis und Vogeldiphtheritis bestehen. (Contribution à l'étude des rapports qui excitent entre la diphtérie humaine et la diphtérie aviaire.) Von Dr. Ferré und Dr. G. Faquet. (Compte rendu de la société d'anatomie et de physiologie de Bordeaux 1896 und Revue hebdomadaire de laryngologie et d'otologie 1896, No. 46.)

Bei Vögeln haben die Verff. den B. coli communis und den Löffler'schen Bacillus gefunden. Die Culturen letzterer haben genau dieselben chemischen Reactionen und microscopischen Bilder wie beim Menschen. Nach Injectionen bei Thieren entstehen dieselben krankhaften Symptome, Pseudomembranen und Lähmungen. Verff. glauben an die Uebertragung der Diphtheritis von Menschen anf Vögel und vice versa.
Dr. P. K.

Digitized by Google

Mandelsteine. (Calculs des amygdales.) Von Dr. Anthelme Combe und Dr. Dubousquet-Laborderie. (La tribune médicale und Annales des maladies de l'oreille et du larynx 1896, No. 10.)

Ein haselnussgrosser, 22 mm in seinem grössten Durchmesser messender und 3,15 g wiegender Mandelstein entfernte sich spontan bei einem 15jährigen Knaben; er war aus organischen Substanzen, sowie aus Kalk und Magnesiasalzen zusammengesetzt. Es bestanden weder Schmerz, noch entzündliche Reaction dabei. Dr. P. K.

Neue Untersuchnungen über Falsetstimmen. Von Dr. Rethi (K. K. Gesellschaft der Aerzte Wiens, Sitzung vom 13. November 1896.)

Verf.'s Experimente beweisen, dass das Wesentliche im Zustandekommen des Falsettones in einem Fester- und Resistenterwerden der Stimmbänder bestehe und dass dies in der Regel durch die Contractionen der Musculi cricothyroidei zu Stande komme. Nur der innere Rand der Stimmbänder schwingt, es bilden sich keine Knotenpunkte, die Kante läuft wellenförmig nach aussen ab, was nie beim Brustton zu sehen ist. Dr. P. K.

Ueber das Eindringen der Fremdkörper in den Larynx bei Greisen. (De la pénétration des corps étrangers dans le larynx des vieillards.) Von Dr. G Ferreri. (Archivio italiano di otologia, rhinologia et laringologia und Annales des maladies de l'oreille et du larynx 1896, No. 9.)

Ein 73jähriger Mann verschluckte während der Mahlzeit ein Stückchen Holz, welches Anfangs nicht gefunden wurde; es entstand ein Abscess am rechten Aryknorpel, nach dessen künstlicher Entfernung konnte am anderen Tage das Holzstückchen mittelst der Zange entfernt werden. Verf. giebt die Gründe des leichteren Eindringens der Fremdkörper in die Luftwege bei Greisen. Dr. P. K.

Die directe Besichtigung und Behandlung der Gegend der Tonsilla pharyngea und der Plica salpingo-pharyngea in ihrem obersten Theil. Von Dr. W. Lindt jun. in Bern. (Arch. f. Laryngol. etc. 1897, Bd. VI, pag. 47.)

Beschreibung der Methode und des zu ihrer Ausführung erforderlichen, besonders geformten Gaumenhakens (Abbildung beigegeben). Sie bietet vor der indirecten Besichtigung die Vortheile, dass das Bild ein viel deutlicheres wird, dass man keines Zungenspatels, keines Assistenten, nicht der Beihilfe des Patienten bedarf und dass sie Leichtigkeit, Sicherheit und Schnelligkeit der Application der Sonden, Brennen etc., sowie sichere Verhütung der Nebenverletzungen gewährleistet. Die Methode ist der Katzenstein'schen[1]) verwandt, nur wird der Patient von Lindt sitzend, nicht am hängenden Kopfe wie von Jenem untersucht. Beschorner.

---

[1]) Vergl Monatschr. f. Ohrenheilk. etc., Jahrg. XXXI, pag. 129.

Digitized by Google

Eiterige Thyroiditis mit Talamon-Fraenckel'schen Pneumococcen. (Thyroidite suppurée à pneumocoques Talamon-Fraenckel.) Von Dr. Durante. (Bulletin de la société anatomique und Annales des maladies de l'oreille et du larynx 1895, No. 7.)

Trat als Complication während der Reconvalescenzperiode einer genuinen Pneumonie auf. Der Abscess wurde aufgeschnitten und heilte. Die microscopische Untersuchung ergab den betreffenden Bacillus. Denselben fand man auch im Blute. Einer Maus inoculirt, brachten sie den Tod in 36 Stunden herbei. Seltene Fälle. Dr. P. K.

Ueber den gesundheitlichen Werth des Singens. Von Dr. Barth in Köslin. (Arch. f. Laryngol. etc. 1897, Bd. VI, pag. 67.)

B. stellt Betrachtungen an über den Einfluss des Singens auf Lungen- und Herzthätigkeit, sowie auf Herzkrankheiten, ferner auf den Kreislauf und den Blutgehalt der Lungen, auf das Blut selbst, auf den stimmbildenden Apparat und die oberen Luftwege, auf das Ohr und auf das Allgemeinbefinden, er bespricht ferner die Einwirkung des Singens auf die Entwicklung des Brustkastens durch Uebung der Athmungsmusculatur und auf den Stoffwechsel, sowie seine mechanische Einwirkung auf die Thätigkeit der Verdauungsorgane; er kritisirt das Singen als Schutzmittel gegen chronische Lungenerkrankungen, recapitulirt die ärztlichen Erfahrungen über den Nutzen des Singens für die Athmungsorgane, beleuchtet das Verhältniss zwischen Singen und pneumatischer Therapie, sowie anderen Körperübungen, und kommt bei alledem zu der Ueberzeugung, dass Singen sich mit jeder anderen gymnastischen Uebung bezüglich seines gesundheitlichen Werthes vergleichen kann, während es aber den Vorzug hat, dass es zu jeder Jahreszeit gleichmässig, täglich, an jedem Ort geübt werden kann, dass es keinen besonderen Apparat und besondere äussere Verhältnisse erfordert, dass es vor allen Dingen auch dem weiblichen Geschecht unbestritten zugestanden wird, während andere gymnastische Uebungen gar zu sehr der Mode und Tradition unterliegen. Soll es aber, schliesst B., von nachhaltigem Einfluss auf Wohlbefinden und Gesundheit sein, dann muss es auch mit sorgfältiger Gründlichkeit und Regelmässigkeit nach den Vorschriften einer Methode geübt werden, welche auch vor der Kritik der Physiologie besteht. Beschorner.

Behandlung der Aneurysmata der unteren Halsgegend durch Ligatur der Carotis communis dextra und der Subclavia dextra zugleich. (Traitement des anévrysmes de la base du cou par la ligature simultanée de la carotide primitive et de la sous-clavière droite.) Von Dr. Aimé Guinard. (Annales des maladies de l'oreille et du larynx 1896, No. 11.)

Verf. hat die Operation sechs Mal ausgeführt und der Erfolg ladet zur Operation ein. Verf. giebt die Geschichte seiner Patienten und die practischen Schlüsse, welche man daraus ziehen kann. Am Ende seiner gediegenen Arbeit kommt er zu folgendem Schlusssatz: Die gleichzeitige Ligatur der rechten Carotis communis und rechten Subclavia ist die einzige Operation, welche ein günstiges Resultat bei Aneurysmen

Digitized by Google

der unteren Halsgegend verspricht, also bei Aneurysmen der Aorta ascendens, des Truncus brachiocephalicus, der Carotis communis dextra und der Subclavia dextra. Die Operation an sich ist unschuldig, blos muss man selbe frühzeitig ausführen, besonders bevor Druckerscheinungen auf die anderen Halsorgane, namentlich auf die linksseitigen Halsgefässe aufgetreten sind. Dr. P. K.

Einfluss des Schilddrüsensaftes auf die Ernährung. (Influence des extraits thyroïdiens sur la nutrition.) Von Dr. Charrin. (Bulletin de la société de biologie und Annales des maladies de l'oreille et du larynx 1895, No. 7.)

Den Kaninchen beigebracht, magern die Thiere ab. Die fettsüchtigen und myxomatösen Patienten magern ebenso ab; hörte die Behandlung auf, so trat die Fettsucht wieder auf. Dr. P. K.

Entfernung eines Fremdkörpers aus den Luftwegen eines 4jährigen Knaben. Von Dr. Noltening in Bremen. (Arch. f. Laryngol. etc. 1897, Bd. VI, pag. 154.)

Ein 4jähriger Knabe hatte eine 8 mm dicke, mit vielen Facetten versehene, von einem 2 mm weiten Loche durchsetzte, schwarze Glasperle aspirirt. Dieselbe hielt sich 6 Tage theils frei beweglich, theils im Bronchus eingekeilt in den Luftwegen auf, ohne zu nennenswerthen Reizerscheinungen Veranlassung zu geben. Tracheotomie. Alle Versuche aber, den Fremdkörper durch Schütteln des Kranken in umgekehrter Stellung oder mittelst Sonden durch die Trachealwunde zu entfernen oder ihn mittelst eingeführten Catheters zu aspiriren, schlugen fehl, und erst nach einem Erstickungsanfall trat er spontan dergestalt in die Trachealöffnung, dass er mittelst Kniepincette entfernt werden konnte. Beschorner.

Tonische Wirkung des Schilddrüsenextractes. (Action tonique de l'extrait thyroidiens.) Von Dr. Gley. (Bulletin de la société de biologie und Annales des maladies de l'oreille et du larynx 1895, No. 7.)

Bei einem Hunde unter die Haut gespritzt, traten Erstarrung, tiefer Schlaf, selbst Coma, Convulsionen und Tod auf, wenn der Succus in eine Vene gelangte. Alle diese Symptome konnte Horsley nicht wahrnehmen. Dr. P. K.

Zwei Fälle von Pharynxparästhesie. (Deux cas de paresthésie pharyngée.) Von Dr. Boulay. (Revue de laryngologie et d'otologie 1896, No. 14.)

Von zwei jungen Mädchen hatte das eine das Gefühl von Kitzel, das andere Brennen wie nach Pfeffergenuss im Halse. Beide heilten nach Auskratzen sehr kleiner adenoider Vegetationen im Nasenrachenraum, welch' letztere jedoch gar keine Symptome hervorgerufen hatten. Dr. P. K.

Digitized by Google

Doppelseitige Lähmung beider Stimmbänder bei Syphilis. (Un cas de paralysie bilatérale des cordes vocales d'origine syphilitique.) Von Dr. J. Bunch. (The Lancet und Annales des maladies de l'oreille et du larynx 1896, No. 9.)

Der Titel sagt Alles. Die Tracheotomie musste ausgeführt werden. Solche Fälle werden oft mit Spasmus glottidis verwechselt. (?)

Dr. P. K.

Epithelioma der linken Mandel, des hinteren Gaumenbogens und des Zäpfchens. Carcinom des weichen Gaumens und der Mandel. (Cas d'épithéliome de l'amygdale gauche, du pilier postérieur gauche et de la luette. Cas de carcinome de l'amygdale et du palais mou.) Von Dr. David Newman. (Société de laryngologie de Londres und Revue de laryngologie 1896, No. 14.)

In beiden Fällen traten nach der Operation keine Recidive ein.

Dr. P. K.

Stimmbandknötchen bei Sängern. (Nodules vocaux chez les chanteurs.) Von Dr. Poget. (Revue de laryngologie et d'otologie 1896, No. 14.)

Verf. giebt die Entstehungsweise dieser Sängerknötchen, welche eben auf dieselbe Weise entstehen und heilen wie die Hühneraugen. Um zu heilen braucht Verf. lange absolute Ruhe, ein mäßigeres Anschlagen der Stimme, Brennen mittelst Salicylsäure, Zerreißen mittelst der Zange.

Dr. P. K.

Behandlung der Lepra mittelst Schilddrüse (Traitement thyroidien de la lèpre.) Von Dr. C. B. Maitland. (Semaine médicale 1896, No. 57.)

Verf. behandelt die Hindus mittelst Schilddrüse, wenn selbe von Lepra befallen sind. Die Patienten schlucken täglich eine ganze Schafsschilddrüse, welche zerhackt und mit Zucker vermischt roh verschluckt wird, Die Behandlung dauert einige Monate und ist von grossem Nutzen.

Dr. P. K.

Personalnachricht.

Unser geehrter Mitarbeiter Dr. Onodi in Budapest wurde zum Professor extraordinarius an der Universität daselbst ernannt. Professor Onodi, dessen Arbeiten allgemein hochgeschätzt sind, war leider in den letzten zwei Jahren durch Krankheit in seiner Thätigkeit behindert. Nunmehr ist er wieder vollkommen gesund, und so dürften wir noch manche Bereicherung unserer Specialität seiner Forschung zu verdanken haben.

Alle für die **Monatsschrift** bestimmten **Beiträge und Referate** sowie alle **Druckschriften, Archive** und **Tausch-Exemplare** anderer Zeitschriften beliebe man an Herrn Prof. Dr. **Gruber** in Wien I, Freiung 7, zu senden. Beiträge werden mit 40 Mark pro Druckbogen honorirt und die gewünschte Anzahl Separat-Abzüge beigegeben.

Verantwortlicher Redacteur: Prof. Dr. Ph. Schech in München.
Verlag der Allgemeinen Medicinischen Central-Zeitung (Oscar Coblentz).
Expeditionsbureau: Berlin W. 35, Schöneberger Ufer 28.
Druck von Marschner & Stephan in Berlin SW., Ritterstrasse 41.

Digitized by Google

Monatsschrift für Ohrenheilkunde

sowie für

Kehlkopf-, Nasen-, Rachen-Krankheiten.

Organ der Oesterr. Otologischen Gesellschaft.

(Neue Folge.)

Mitbegründet von weil. Prof. Dr. N. Rüdinger, Prof. Dr. R. Voltolini und weil. Prof. Dr. Fr. E. Weber-Liel

und unter Mitwirkung der Herren

Docent Dr. **E. Baumgarten** (Budapest), Hofrath Dr. **Bescherner** (Dresden), Prof. Dr. **Ganghofner** (Prag), Docent Dr. **Gomperz** (Wien), Dr. **Heinze** (Leipzig), Dr. **Hopmann** (Cöln), Prof. Dr. **Jurasz** (Heidelberg), Dr. **Keller** (Cöln), Prof. Dr. **Kiesselbach** (Erlangen), Prof. Dr. **Kirchner** (Würzburg), Dr. **Koch** (Luxemburg), Dr. **Law** (London), Docent Dr. **Lichtenberg** (Budapest), Dr. **Lublinski** (Berlin), Dr. **Michel** (Cöln), Docent Dr. **Moldenhauer** (Leipzig), Docent Dr. **Onodi** (Budapest), Docent Dr. **Paulsen** (Kiel), Dr. **A. Schapringer** (New-York), Dr. **Schäffer** (Bremen), Dr. **E. Stepanow** (Moskau), Prof. Dr. **Störck** (Wien), Prof. Dr. **Strübing** (Greifswald), Dr. **Weil** (Stuttgart), Dr. **Ziem** (Danzig)

Herausgegeben von

Prof. Dr. JOS. GRUBER Wien. **Prof. Dr. v. SCHRÖTTER** Wien. **Prof. Dr. PH. SCHECH** München.

Prof. Dr. E. ZUCKERKANDL Wien.

Dieses Organ erscheint monatlich in der Stärke von 3 bis 3½ Bogen. Man abonnirt auf dasselbe bei allen Buchhandlungen und Postanstalten des In- und Auslandes.
Der Preis für die Monatsschrift beträgt 12 R.-M. jährlich; wenn die Monatsschrift zusammen mit der Allgemeinen medicinischen Central-Zeitung bestellt wird, nur 8 R.-M.

Jahrg. XXXI. **Berlin, Juli 1897.** **No. 7.**

I. Originalien.

Oesterreichische otologische Gesellschaft.

Bericht

über den in Wien, den 27. und 28. Juni 1897 abgehaltenen

zweiten österreichischen Otologentag,

erstattet von dem Privatdocenten Dr. **Jos. Pollak**, derz. I. Schriftführer der österr. otolog. Gesellschaft.

Der zweite österreichische Otologentag hatte sich der Theilnahme zahlreicher in- und ausländischer Aerzte zu erfreuen, ein Beweis des stets wachsenden Interesses, das die practischen Aerzte der Ohrenheilkunde entgegenbringen. Am Begrüssungsabend hatten sich ausser den Wiener Mitgliedern auch eine Anzahl auswärtiger Mitglieder und als Ehrengäste der Präsident und Vicepräsident der Aerztekammer, Herren Primarius Dr. Heim und Dr. Scholz, eingefunden.

Digitized by Google

Der Vorsitzende Prof. Politzer begrüsste die Versammlung und gab seiner Freude darüber Ausdruck, dass sich alle Mitglieder des vorjährigen Otologentages vollzählig wieder eingefunden haben. Ein besonderes Relief erhalte der Begrüssungsabend durch die Anwesenheit des Präsidenten und Vicepräsidenten der Wiener Aerztekammer, die, wie im Vorjahre, so auch diesmal die otologische Gesellschaft durch ihr Erscheinen beehrten. P. begrüsste dieselben herzlichst und sprach im Namen der Wiener Mitglieder sein tiefes Bedauern darüber aus, dass die hochverdienten Leiter der Aerztekammer auf eine Wiederwahl verzichten, da es ihrer ebenso umsichtigen wie energischen Leitung gelungen ist, den Sinn für Standesehre unter den Wiener Collegen zu heben und das das Ansehen des ärztlichen Standes schädigende Reclamewesen einzudämmen. Wie immer sich die Zukunft der Wiener Aerztekammer gestalten möge, die Namen Heim und Scholz werden als die ersten Präsidenten der Wiener Aerztekammer stets in Ehren genannt, und ihr grosses Verdienst, die Grundlagen für die fernere erspriessliche Thätigkeit der Aerztekammer geschaffen zu haben, uneingeschränkt anerkannt werden.

Präsident Dr. Heim begrüsste im Namen der Aerztekammer die Vertreter der Ohrenheilkunde, welche durch die wissenschaftlichen Arbeiten der österreichischen Otologen eine wesentliche Förderung erfahren hat und durch deren Wirken dieser Wissenszweig der Medicin auch unter den practischen Aerzten immer grössere Verbreitung findet. Dr. Scholz dankte für den freundlichen Willkommengruss von Seiten der otologischen Gesellschaft und entwickelte in glanzvoller Rede die segensreichen Resultate des zur höchsten Blüthe gelangten Specialismus in der Medicin. Prof. Gruber sprach über die grossen Vortheile, die der allgemeinen Medicin durch die Cultivirung der Specialwissenschaften zu Gute kommen und über den grossen Nutzen, der der Gesammtheit durch das collegiale Zusammenwirken der Specialisten und der practischen Aerzte erwächst.

I. Administrative Sitzung.

Prof. Politzer begrüsst die erschienenen Mitglieder der Gesellschaft und heisst die auswärtigen Mitglieder und Gäste herzlichst willkommen. In einem kurzen Rückblicke schildert er die Vorgeschichte der Gründung der österr. otolog. Gesellschaft, um deren Zustandekommen sich der frühere Vorsitzende Prof. Gruber besonders verdient gemacht hat. Das Bewusstsein der Zusammengehörigkeit unter den österr. Otologen zu kräftigen, einen Mittelpunkt zu schaffen für wissenschaftlichen und collegialen Meinungsaustausch, der Specialität nach aussen hin die ihr gebührende Anerkennung zu erringen, das waren die Motive, welche trotz mancher Schwierigkeiten die Senioren der österr. Otologen bei der Gründung der österr. otolog. Gesellschaft leiteten.

Hat schon die Thätigkeit der Gesellschaft im ersten Vereinsjahre gezeigt, dass sie lebensfähig ist, so kann am Abschlusse des zweiten Jahres ihr Bestand als gesichert angesehen werden. Während andere auswärtige otologische Gesellschaften sich nur jährlich ein Mal zu einer wissenschaftlichen Versammlung vereinigen, hat die österr. otolog.

Digitized by Google

Gesellschaft in den regelmässig wiederkehrenden Monatsversammlungen durch Vorträge und Demonstrationen und Discussionen viel zur gegenseitigen Belehrung und zur Klärung streitiger Fragen beigetragen. Nachdem der Vorsitzende noch des Ausführlichen über die wissenschaftliche Thätigkeit der Gesellschaft im verflossenen Vereinsjahre gesprochen und seiner Freude darüber Ausdruck gab, dass durch die wissenschaftlichen Zusammenkünfte auch der collegiale Verkehr der Mitglieder im günstigsten Sinne beeinflusst wurde, spricht er die Erwartung aus, dass das Programm des zweiten Otologentages eine reiche wissenschaftliche Ausbeute liefern werde und ertheilt dem Secretär der Gesellschaft Dr. Jos. Pollak zur Berichterstattung das Wort.

Dem von Letzterem erstatteten Jahresbericht sind folgende Daten zu entnehmen:

Die österreichische otologische Gesellschaft hielt im verflossenen Vereinsjahre, den Otologentag nicht miteingerechnet, 6 wissenschaftliche Sitzungen ab.

In denselben fanden 27 Demonstrationen von Kranken, 16 Demonstrationen von pathologisch-anatomischen Präparaten statt, ferner wurden 4 Mittheilungen über neue Instrumente und Untersuchungsmethoden gemacht und 4 Casuistik betreffende Vorträge und eine von Professor Politzer eingeleitete Discussion abgehalten.

Die Zahl der ordentlichen Mitglieder betrug am Schlusse des vorigen Vereinsjahres 18. Am letzten Otologentage wurden 10 ordentliche und ein correspondirendes Mitglied neugewählt; 1 ordentliches Mitglied trat aus. Der jetzige Stand ist: 27 ordentliche Mitglieder und 1 correspondirendes Mitglied.

Was die Publicationen anbelangt, so hat Herr Prof. Gruber in besonderer Liebenswürdigkeit die Verfügung getroffen, dass von jedem Sitzungsbericht eine genügende Anzahl von Separatabdrücken hergestellt und an die Mitglieder vertheilt werden.

Einem vielseitig ausgesprochenen Wunsche entsprechend, wird der Schriftführer von nun ab die Berichte sofort nach ihrem Erscheinen den Mitgliedern übermitteln.

Die nach Genehmigung des Rechenschaftsberichtes und Feststellung des Jahresbeitrages vorgenommene Neuwahl des Bureau's ergab folgendes Resultat:

Vorsitzender: Prof. Dr. V. Urbantschitsch; Vorsitzender-Stellvertreter: Prof. Dr. A. Politzer; Schatzmeister: Prof. Dr. Jos. Gruber; Schriftführer: Privatdocent Dr. Jos. Pollak, Dr. Daniel Kaufmann.

Zu ordentlichen Mitgliedern wurden gewählt die Herren: Dr. Jos. Halbeis, Präsident der Aerztekammer in Salzburg, Dr. Ludw. Poszvék in Oedenburg, Dr. Arthur Singer, Dr. C. Biel und Dr. Jos. Cohn in Wien; zu correspondirenden Mitgliedern die Herren Doctoren: Felix Danziger in Beuthen und Max Kaiser in Buffalo.

Prof. Gruber beantragt, auf dem nächsten Otologentage ein umfassendes Referat über den gegenwärtigen Stand der Kenntnisse über die Abgrenzung der Erkrankungen des Labyrinths und des Mittelohrs zu erstatten. Der Antrag wird angenommen und zu Referenten die Herren Alt und Hammerschlag gewählt.

Digitized by Google

Die Präsenzliste weist folgende Namen auf:

Prof. Politzer, Wien,
Prof. Gruber, Wien,
Prof. Urbantschitsch, Wien,
Dr. J. Pollak, Wien,
Dr. A. Bing, Wien,
Dr. Fr. Hrubesch, Wien,
Dr. B. Heymann, Riga,
Dr. M. Dodin, Elisabethgrod, Russland,
Dr. S. Lipansky, Ekaterinoslaw, Russland,
Hugo Marcus,
Dr. Rudolf Amster, Meran,
Dr. Max Kaiser, Buffalo U. S. A.,
Dr. Giovanni, Dajutolo,
Dr. Schulz, Berlin,
Dr. Wigodsky, Russland,
Dr. Cosson, Paris,
Dr. Emil Rochelt, bayr. Hofrath und Curarzt, Meran,
Dr. W. Tandler, Wien,
Dr. A. Lauer, U. S. A.,
Dr. Paul Burmaster, Chicago U. S. A.
Dr. E. Sonnenberg, Zgierz, Russ.-Polen.
Dr. W. Lamb, Nottingham, England,
Dr. Ferdinand Schmidt, Berlin,
Dr. Theodor Polcahoft, Russland,
Dr. Gorfheam, Russland,
Dr. Pasenal Vero, Montevideo, Rep. Uruguay,
Dr. Ottavio Lunghini, Italien,
Dr. M. Gabriel Landa, Havana-Cuba,
Dr. Marczel Falta, Szegedin,
Dr. Geza Krepuska, Budapest,
Dr. R. Spira, Krakau,
Dr. B. Gomperz, Wien,
Dr. Victor Hammerschlag, Wien,
Dr. B. Panzer, Wien,
Dr. Ferdinand Alt, Wien,
Dr. Emanuel Max, Wien,
Dr. Daniel Kaufmann, Wien,
Dr. Hugo Frey, Wien,
Dr. Dömény, Wien,
Dr. Jak. St. Werdinocot, J. R. C. S., Manchester, England,
Dr. Julius Cohn, Wien,
Dr. Carl Fienny.

II. Wissenschaftliche Verhandlungen.

1) Gustav Alexander, Demonstrator am I. anatom. Institut in Wien: Zur Anatomie und Entwicklungsgeschichte der Pars inferior des Säugethierlabyrinthes. (Erscheint ausführlich.)

Der Vortragende giebt zunächst eine kurze Uebersicht der Gliederung der Pars inf. lab. der Säuger. Seine eigenen Untersuchungen

Digitized by Google

beziehen sich auf Entwicklung und den feineren Bau des Canalis reuniens und des Vorhofsblindsackes. Ueber die Entwicklung des Ductus reuniens sind wir, was spätere Stadien anlangt, orientirt, ebenso über das macroscopische Verhalten des ausgebildeten Canales. Ueber seinen feineren Bau und die Histiogenese ist nichts bekannt. Von der Entwicklung des Vorhofsblindsackes ist die eine Thatsache bekannt, daß er in einem gewissen Stadium bei einem Schafembryo nicht vorhanden ist (Boettcher), über den Blindsack des ausgebildeten Individuums sind Beschreibungen vorhanden, in welchen er als durch den Canalis reuniens begrenztes Vorhofsende des Ductus cochlearis angesehen wird.

Der Canalis reuniens wird allgemein als Verbindungscanal des Sacculus und des Ductus cochlearis, der Vorhofsblindsack als Vorhofsende des Ductus cochlearis, im Gegensatze zum Kuppelende, dem Kuppelblindsack, beschrieben.

Vortragender studirte die Entwicklung der Pars inferior am Meerschwein, untersuchte eine ganze Reihe erwachsener Säugethiere und gelangt zu folgenden Ergebnissen:

a. in Beziehung auf den Canalis reuniens: Der Canal geht gleichzeitig mit dem Sacculus und Ductus cochlearis aus einem indifferenten Stadium der Pars inf. hervor. Wir müssen seine Entwicklung zu einer Zeit ansetzen, wo er, was sein Lumen anlangt, gegenüber Sacculus und Ductus cochlearis noch nicht verengt ist.

Die Macula-Anlage der Pars inferior reicht, mit der Pars superior zusammenhängend, bis in den Ductus cochlearis, zunächst trennt sich im Laufe des weiteren Wachsthumes die Macula der Pars inf. von der ähnlichen Anlage der P. sup., sodann die Papillenanlage der Schnecke von der Macula-Anlage im Sacculus und im Ductus reuniens.

Die Macula-Anlage des Canalis reuniens hängt mit der im Sacculus befindlichen zusammen, entwickelt sich zunächst vollkommen derselben analog und bildet sich später zurück: am ausgebildeten Individuum finden wir an ihrer Stelle im Canalis reuniens einen Streifen cubischen Epithels, welcher nach oben in die periphere Kernreihe der Macula sacculi ac. übergeht.

Vortragender spricht die Vermuthung aus, dass wir im Canalis reuniens der Säugethiere das Rudiment eines Labyrinth-Abschnittes zu sehen haben, welcher vielleicht bei den Fischen volle Ausbildung besitzt, und wird diese, die phylogenetische, Seite der Frage zum Gegenstande weiterer Untersuchung machen.

b. in Beziehung auf den Vorhofsblindsack: Der Blindsack entwickelt sich selbstständig zu einer Zeit, zu welcher der Canalis reuniens bereits vorhanden ist, zunächst als flaches Grübchen in der Längsrichtung des Canalis reuniens, die Axe des Grübchens rückt nach und nach in die des Längsverlaufes des Ductus cochlearis. Die Wand des Grübchens besteht vorerst aus einer einfachen Lage cubischer Zellen. Später wachsen gewisse Theile des Schneckencanals gegen und in den Blindsack vor: vom bindegewebigen Antheil des Ductus setzt sich die Stria vascularis

Digitized by Google

bis in den Grund des Blindsackes, das Ligamentum spir., dem Caecum als Basis dienend, über dasselbe hinaus gegen den Vorhof fort, von epithelialen Elementen des Ductus cochlearis finden im Anschlusse an die Papille eine kleine Strecke weit in den Blindsack fortgesetzt: die inneren und die äusseren Stützzellen und die Zellen des Sulcus spir. int., der grösste Theil des Caecum ist von Elementen der Papilla spir. frei. Characterisirt ist der Vorhofsblindsack durch das Fehlen der Scala tympani, das Fehlen der Corti'schen Membran, der Nervenfasern und des Neuroepithels der Schnecke im engeren Sinne (Corti'sche Zellen, Bodenzellen, innere und äussere Deiters'sche Zellen). Dadurch, dass die genannten Gebilde im gleichen Querschnitt des Ductus cochlearis plötzlich schwinden, ist eine scharfe Grenze des Blindsackes gegen den Ductus cochlearis gegeben, mit der topischen Begrenzung des Blindsackes hat der Canalis reuniens nichts zu thun: die Mündungsregion des letzteren im Schneckencanal gehört zum geringeren Theil dem Ductus cochlearis, zum weitaus grösseren dem Vorhofsblindsack an.

Vortragender demonstrirt als Beleg für seine Ausführungen Wachsplattenmodelle, Zeichnungen und Schnittserien verschiedener Stadien der Entwicklung der Pars inferior beim Meerschwein, sowie die Schnittserie durch das Petrosum eines erwachsenen Kaninchens, an welchem in Folge besonders günstiger Schnittrichtung die besprochene Formentwicklung und Histiogenese der Pars inferior deutlich verfolgt werden können.

Discussion:

Prof. Gruber anerkennt den höchst interessanten und lehrreichen Inhalt dieses Vortrags und macht nur darauf aufmerksam, dass die vom Vortragenden erwähnte Fissur an der unteren Wand des Vorhofes, in welcher der Blindsack des Ductus cochlearis zu finden ist und welcher nach den Mittheilungen des Herrn Vortragenden in der Entwicklung des Ductus cochlearis membranaceus begründet ist, bereits während der letzten Naturforscher-Versammlung in Berlin von ihm besprochen und demonstrirt wurde. Die Abbildung derselben, sowie die Schilderung der Verhältnisse in der Nische des runden Fensters befindet sich auch in der II. Auflage seines Lehrbuches der Ohrenheilkunde, welche 1890 erschienen ist. Gruber zeigte schon damals, dass man von der Nische des runden Fensters aus eine Borste in den Vorsaal führen kann und dass im macerirten Schläfebein die Trommelhöhle durch diese Fissur, welche weiter nach rückwärts reicht als das runde Fenster, mit dem Vorsaal communicirt.

2) Dr. Panzer: Ueber Radicaloperationen im Kindesalter. (Autoref.)

Als Ohrenarzt des St. Annen-Kinderspitales hatte ich im Verlaufe der letzten sechs Monate Gelegenheit, an dem reichen Material der Klinik wegen Caries des Felsenbeines eine Reihe von Radicaloperationen auszuführen und möchte mir nun erlauben, Ihnen über die Erfahrungen, die ich bei den Operationen an Kindern machen konnte und die Erfolge die ich hatte, Bericht zu erstatten. Es handelte sich theils um Fälle von langdauernder chronischer Eiterung des Mittelohres, theils um

Digitized by Google

Fälle von acut aufgetretener Caries, welche Veranlassung zur Operation gegeben hatten. Was die Technik der Operation anlangt, schliesse ich mich bei den chronischen Fällen der von Küster, Bergmann, Stacke, Zaufal ausgebildeten typischen Radicaloperation an, bei den acuten Fällen kann man von vornherein keinen bestimmten Operationsplan fassen, hier richtet sich die Operation erst nach dem Befunde, den man nach breiter Eröffnung machen kann. Einen Unterschied mache ich hauptsächlichst bei der Plastik des Gehörganges, indem ich bei Kindern die hintere Gehörgangswand ganz wegschneide und den Gehörgang zu einer aus der vorderen Wand bestehenden Halbrinne umwandle; eine Transplantation nehme ich nicht vor. Irgend einen Nachtheil: Verzögerung der Heilung, Necrose des blossliegenden Knochens habe ich nicht beobachtet. Was die Befunde anlangt, hatte ich unter meinen 18 Fällen 10 Fälle von acuter Caries, 8 Fälle von chronischer Eiterung, Cholesteatom etc. Die Zerstörungen waren bei den acuten Fällen weitaus bedeutender als je bei den chronischen. Die Caries erstreckte sich da einerseits auf den Warzenfortsatz, andererseits auf das Dach der Paukenhöhle; die vordere Gehörgangswand, die mediale Wand der Paukenhöhle, ging wohl über die Grenzen der Paukenhöhle, machte einen subduralen Abscess. Die Gehörknöchelchen waren selbst in ganz acuten Fällen mehrfach cariös, zum Theil aber gesund und nur in Granulationsmassen eingebettet. Was die Erfolge betrifft, ist bei 7 Kindern völlige Heilung zu constatiren; d. h. es ist keine Spur von Eiter in der Höhle zu bemerken, dieselbe ist mit einer festen, glänzenden Narbe ausgekleidet. 2 Kinder starben, eines 2 Monate nach der Operation an Morbillen, eins an Tuberculose, 2 Kinder blieben aus der Behandlung aus, so dass ich über das Endresultat am Ohre nichts weiss. 7 stehen noch je nach dem Datum der Operation in verschiedenen Stadien der Nachbehandlung. Das Alter der operirten Kinder bewegte sich zwischen 6 Monaten und 12 Jahren. Immer war, besonders bei den ganz kleinen Kindern, eine bedeutende Besserung des Allgemeinbefindens zu constatiren; Fieber, Schmerzen, Schlaflosigkeit, Appetitlosigkeit schwanden meist einige Tage nach der Operation. Das Hörvermögen auf dem operirten Ohr stellte sich bei den geheilten Fällen in sehr schöner Weise her, es trat Hörfähigkeit auf mehrere Schritte Flüstersprache ein.

Die Nachbehandlung nahm ich in der Weise vor, dass ich 2—3 Mal wöchentlich die Mundhöhle mit Jodoformgaze austamponirte, Granulationen, die im Verlaufe der Behandlung aufschossen, mit Chromsäure verätzte. Ich strebte in allen Fällen einen Verschluss der rückwärtigen Fistelöffnung an, in zwei Fällen ist mir dies vorläufig nicht gelungen, und ich werde die Oeffnung durch Auffrischen der Ränder und Naht zu verschliessen trachten. (Erscheint ausführlich im Jahrbuch für Kinderheilkunde.)

Discussion:

Gruber macht darauf aufmerksam, dass die Statistik darauf hinweist, dass bei Kindern in den ersten Lebensjahren die Otitis media suppurativa lange nicht so gefährlich ist, wie im späteren Alter. Am gefährlichsten sei der Verlauf im Alter von der Pubertätszeit bis zum

Digitized by Google

50. Lebensjahre. Im Kindesalter stehen die einzelnen Theile des Schläfebeines noch in loser Verbindung, es schreitet die Entzündung leichter nach aussen fort als nach innen; es entwickeln sich auch leichter Sequester, welche zur Entfernung kommen, und das Alles macht den Process weniger gefährlich. Wenn man die Kinder in seiner Nähe hat, braucht man sich durchaus nicht mit der Operation zu übereilen, und es hat in den meisten Fällen die conservative Behandlung, wobei die constitutionellen Verhältnisse im Auge zu behalten sind, die schönsten Erfolge aufzuweisen.

Dr. Kaufmann vermisst in den Ausführungen Panzer's eine Scheidung zwischen den Fällen von chronischer Mittelohreiterung und solchen bei scrophulös-tuberculösen Kindern. In der ersten Reihe ist die Indicationsstellung für Ausführung der Radicaloperation klar und die Resultate voraussichtlich befriedigend. Bei Operation an zweifellos scrophulösen oder tuberculösen Kindern hat Kaufmann keine besonders ermunternden Resultate gesehen. Es könne hier vielleicht an die Discussionen erinnert werden, die in der Chirurgie vor etwa 20 Jahren über die Frage der conservativen oder operativen Behandlung der scrophulösen Gelenkerkrankungen geführt wurden. Einerseits sehe man bisweilen bei conservativer Behandlung mit Rücksichtnahme auf allgemein hygienisch-diätetische Maassregeln Besserung bei scrophulösen Kindern in überraschendem Maasse, so dass man späterhin nicht mehr zur Operation schreiten muss, andererseits sei der Wundverlauf nach Operation ein so langdauernder, die Wundbehandlung bisweilen eine so schwierige — ja man erlebt unter derselben ein florides Fortschreiten mit Sequestration von Knochenstücken in grosser Ausdehnung —, so dass die Resultate in einzelnen Fällen nicht besser sind, als durch conservative Behandlung dabei zu erzielende.

Gomperz bemerkt, dass Panzer durch Wegschneiden der Zipfel der Stacke'schen Lappen auf das alte Zaufal'sche Verfahren zurückgekommen ist. Bekanntlich hat Zaufal die Excision der hinteren Gehörgangswand zur Vermeidung von Stenose empfohlen und es wird sich jedenfalls in der nächsten Zeit erweisen müssen, ob die Rückkehr zu der Excision Zaufal's zufriedenstellende Erfolge aufweist.

Was die Einwendungen Kaufmann's anbelangt, so spricht sich Gomperz dafür aus, in chronischen Fällen nicht zu sehr zurückhaltend mit der Radicaloperation zu sein. Wenn Kaufmann's Fälle schwer heilten, so ist es ja auch möglich, dass sie ohne Operation zu Grunde gegangen wären. Gomperz findet die Nothwendigkeit, bei chronischen Eiterungen der Kinder zu operiren, um so häufiger gegenüber denen bei Erwachsenen, weil die wichtigsten conservativen Maassnahmen bei den Kindern nur schwer oder gar nicht durchführbar sind.

Urbantschitsch stimmt mit Dr. Panzer überein, dass bei cariösen Fällen, wo die Cutis ohnedies miterkrankt ist, diese nach Zaufal zu opfern, wogegen er bei gesunder Cutis des äusseren Gehörganges diese stets sehr gern zur Plastik verwendet, und wie er glaubt, zu Nutzen der betreffenden Fälle betreffs einer raschen Epidermisirung.

Panzer: Auf die Einwände des Herrn Prof. Urbantschitsch und des Herrn Docenten Gomperz bezüglich der Gehörgangsplastik möchte ich hervorheben, dass ich jetzt bei jedem Kinde grundsätzlich

Digitized by Google

die hintere Gehörgangswand excidire und, wie gesagt, keinerlei böse Erfahrungen damit gemacht habe, im Gegentheil die Gelegenheit zur Stenosenbildung damit umgangen wird. Was die Einwände Kaufmann's bezüglich der Operation von scrophulösen Kindern betrifft und die Annahme, dass man bei diesen mit der Operation zuwarten könnte, glaube ich, dass das Warten an minder wichtigen und gefährlichen Stellen möglich ist, bei einem Fungus des Sprung- oder Kniegelenks, nicht jedoch bei einer Caries des Felsenbeins, wo die Nähe des Eiterungsprocesses zu den Gehirnhäuten eine imminente Lebensgefahr bedeutet. Es ist selbstverständlich, dass die Behandlung solcher Fälle weitaus langwieriger sein wird. Den Bemerkungen des Herrn Prof. Politzer gegenüber, dass die Radicaloperation bei Kindern leichter sei, als bei Erwachsenen, möchte ich sagen, dass ich dies für die Fälle von chronischer Eiterung ohne Weiteres zugeben will, dass jedoch mir persönlich die Fälle von acuter Caries für die Operation schwieriger erscheinen, da man nicht nach einem typischen Plane verfahren kann, sondern jeder Fall sich von dem nächsten wesentlich unterscheidet. Was die Bemerkung Prof. Gruber's anbelangt, dass bei Kindern die Plastik des Gehörganges leichter unterbleiben kann, als bei Erwachsenen, weil bei ersteren der Gehörgang noch nicht völlig ausgebildet ist und deswegen eine Ueberhäutung leichter erfolgt, kann ich mich derselben vollkommen anschliessen.

3) Dr. Marczel Falta (Szegedin): Ueber Tubenatresie.

Es sind schon mehrere Fälle von Tubenverschlüssen bekannt, obzwar Bürkner[1]) in seiner Arbeit über die Behandlung der Tubenkrankheiten sich so äussert, dass wirkliche Atresien überaus selten vorkommen und dann auch beinahe ausschliesslich am Ostium pharyngeale.

Das klinische Bild dieses Leidens aber, wenn es uncomplicirt mit anderen Leiden des Gehörorgans ist, in der Literatur aufzufinden, ist mir nur sehr lückenhaft oder gar nicht gelungen, einestheils, weil es wahrlich eine der seltensten Erkrankungen ist, andererseits aber, weil die beschriebenen Fälle meistens mit anderen Leiden des Gehörorgans vergesellschaftet sind, entweder als zufällige, oder als vom Grundleiden abhängige Complicationen.

Unter den mir zugänglichen Fällen finde ich solche, die in Bezug der Diagnose so manchen Zweifel erheben lassen, solche, die ohne anatomischen Befund erwähnt sind, und endlich solche, bei welchen die Richtigkeit der Diagnose durch die Necroscopie bestätigt wurde; natürlich sind die letzteren die werthvollsten.

Schon lange vorher sind Beziehungen auf Tubenverschlüsse gemacht worden und bei jedweder Gehörstörung hat man früher mit einer gewissen Vorliebe den Verschluss der Eustach'schen Röhre angenommen, zum Beweis dessen, dass man die Wichtigkeit der Tubenfunction schon damals erkannte. Tulpius macht in seiner Arbeit vom Jahre 1672 von Verwachsungen am Ostium pharyngeum und selbst im Lumen Erwähnung. Die erste anatomische Beschreibung eines Verschlusses an der Rachenmündung der Tuba stammt von Otto her, der

[1]) Die Behandlung der Krankheiten der Eustach'schen Röhre 1894, S. 12.

Digitized by Google

denselben bei einer Section zufälliger Weise fand. Professor Gruber[2]) beschreibt eine Atresie, die durch syphilitische Geschwüre verursacht wurde. Moos[3]) fand bei einem Taubstummen den grössten Theil der Tuba mit Knochenmasse ausgefüllt; bei einem andern fanden Bryant und Sears[4]) das Ostium tympanicum durch Knochen verschlossen. Bei je einem Taubstummen haben Beck[5]) und Wever[6]) die Tuba mit fibrösem Gewebe ausgefüllt gefunden. Müller[7]) diagnosticirte ebenfalls bei einem Taubstummen eine Verwachsung am Ostium pharyngeum, was auch durch die Necroscopie bestätigt wurde, und noch einen zweiten Fall[8]) erwähnt er, in welchem beide Tuben obliterirt waren.

Lindenbaum[9]) beschreibt eine Verwachsung der Rachenmündung, begleitet von totaler Taubheit, in diesem Falle ist die anatomische und microscopische Untersuchung auch vollführt worden. Die Mündung war fest verwachsen, in der Tuba und Trommelhöhle schleimiges Secret, der Stapes war beweglich. Die microscopische Untersuchung des Acusticus hat keine Degeneration aufweisen können. Trotzdem aber kann man hier die Taubheit nicht mit Sicherheit der Verwachsung zuschreiben, da auch ein Cerumenpfropf vorhanden war.

Ausserdem finden wir noch Fälle von Tubenverschluss bei Schwartze[10]) und Tröltsch[11]).

Dieser Casuistik will ich nun einen Fall hinzufügen als Exempel eines klassischen Tubenverschlusses.

H. M., 16jährige Patientin, suchte meine Ordination im September 1896 mit der Klage auf, dass sie Ohrensausen habe; die Frage, ob ihre Hörschärfe herabgesetzt sei, verneinte sie. Status praesens: Die körperlich schwach entwickelte Patientin hat ein anämisches Aussehen, blasse Gesichtsfarbe; Allgemeinbefinden gut, Zeichen weder von vererbten, noch von erworbenen Krankheiten vorhanden, öfters hat sie vorübergehende Kopfschmerzen.

Die Untersuchung des Gehörorgans ergab den folgenden Befund: Am rechten Ohre ist die Hörschärfe für die Uhr $^3/_{100}$, für den Politzer'schen Hörmesser $1^1/_2$ m, Flüstersprache (Messer) 3 m, R > —, die Perceptionsdauer sowohl für hohe wie für tiefe Töne verlängert. Links Taschenuhr $^5/_{100}$, Hörmesser 3 m, Flüstersprache (Fenster) 4 m, R > —.

---

[2]) Bericht über im k. k. allg. Krankenhause behandelte Ohrenkranke S. 28.

[3]) Seltene angeborene und erworbene Veränderungen des Gehörgangs bei einem Taubstummen. Arch. f. A. u. O., Bd. II, S. 98.

[4]) Donaltson, Henry, Anatomical observations. Vol. III und IV.

[5]) Die Krankheiten des Gehörorgans. Heidelberg und Leipzig 1827, S. 116. Cit. nach Mygind.

[6]) Dissertatio etc. de functione Tubae Eustachii. Friburgi Brisgoviae 1835. Cit. nach Mygind.

[7]) Beobachtungen über Taubstummheit und Befunde bei Sectionen einiger Taubstummen. Badensische Annales f. d. ges. Heilk. 1832, Jahrg. 15, S. 88. Cit. nach Mygind.

[8]) Lehrbuch II. Aufl., S. 545.

[9]) Ein Fall von Verwachsung der Rachenmündung der Ohrtrompete. A. f. O., Bd. I, S. 295.

[10]) Casuistische Mittheilungen. Arch. f. Ohrenheilk., Bd. IX, S. 234.

[11]) Membranöser Verschluss der Tuba. Arch. f. Ohrenheilk., IV.

Digitized by Google

Weber wird nach rechts lateralisirt. Die objective Untersuchung ergiebt rechts: äusserer Gehörgang normal, Trommelfell unbedeutend eingezogen, perlgrau, Lichtkegel von normaler Gestalt und Grösse, nur in zwei getheilt, ein zweiter kleiner Lichtkegel ist an der Membrana Shrapnelli zu sehen. Das ganze Trommelfell ist ungewöhnlich durchscheinend, der lange Ambosschenkel ist ganz deutlich sichtbar. Die Tuba ist mit der hinteren Spiegelung, der engen Räumlichkeiten wegen, etwas schwer zu untersuchen, und selbst mit Hilfe des Cocains gelang es nur mit Mühe, den abgeflachten Tubenwulst und die graurothe, verkleinerte Rachenmündung zu sehen. Der Catheter passirt die Nase mit genügender Leichtigkeit, lässt sich etwas schwer, aber mit Gewissheit in das Ostium hineinführen, jedoch die Lufteintreibung gelingt weder mit schwachem, noch mit dem stärksten Druck. Mit der Tubenbougie kann man nur 2—3 mm über den Catheterschnabel vordringen, da ein festes, derb sich anfühlendes Gewebe den Weg versperrt, und mit gar keiner, selbst mit der grössten Umsicht ausgeführten Manipulation das Weiterschreiten ermöglicht ist. Links sind die Verhältnisse genau dieselben, und überhaupt bezieht sich Alles, was noch über den Gegenstand zu sagen ist, auf beide Seite zugleich.

Der Nasenrachenraum zeigt alle Symptome eines veralteten hypertrophischen Catarrhs.

Die Anwendung des Politzer'schen Verfahrens ergiebt weder eine subjective, noch eine objective Reaction, während kräftigen Valsalva's injicirt sich zwar der lange Hammerfortsatz, ohne aber am übrigen Theile des Trommelfells, des Lichtkegels eine bemerkbare Veränderung hervorzurufen; die Injection ist der durch das Verfahren verursachten Blutstauung zuzuschreiben. Mit dem Siegle'schen Trichter lässt sich nur eine beschränkte Beweglichkeit des Trommelfells constatiren, und zwar mehr nach aussen, als nach innen.

Recht interessant war das Untersuchungsresultat mit dem Ohrmanometer. Es hat weder die Lufteintreibung durch den Catheter, noch das Politzer'sche Verfahren eine Schwankung der Flüssigkeit hervorgerufen, hingegen ist dies durch kräftigen Valsalva deutlich sichtbar erzielt worden; ich bemerke gleichfalls, dass ich während der Ausübung dieses letzeren Verfahrens die Zähne fest zusammenpressen ließ, damit die Function des Unterkiefers nicht störend sei und Irrthum hervorrufe. Anstatt aber, wie wir es erwartet hätten, eine Druckerhöhung, zeigte das Manometer eine Druckverminderung. Dieses Resultat ist nur aus der Function des Tensor tympani erklärlich. Während des Valsalva nämlich zieht sich der Trommelfellspanner synergisch mit der Gaumen-Rachenmusculatur zusammen, zieht das Trommelfell nach einwärts, wodurch im äusseren Gehörgang eine Luftverdünnung hervorgerufen wird, was eben das Sinken der Monometerflüssigkeit beweist. Auch Fick[12]) hat nachgewiesen, dass die Zusammenziehung des Trommelfellspanners im Manometer einen negativen Druck erzeugt.

Es waren noch andere Symptome vorhanden, die die ungestörte Function des Tensor tympani bekräftigten; so hat die Kranke beim

[12]) Archiv f. Physiologie 1850.

Digitized by Google

Schlingen und Gähnen sehr oft ein störendes Knallen im Ohre verspürt. Nachdem nun festgestellt wurde, dass beim Valsalva'schen Verfahren keine Luft in die Trommelhöhle eindringt und der Tensor doch functionirt, bot sich eine gute Gelegenheit zur Untersuchung über den Einfluss des Trommelfellspanners auf die Fortleitung der Töne durch Luft, um so mehr, weil sonst die in die Trommelhöhle eindringende Luft seine Einwirkung beeinflusst. Die Untersuchung wurde auch dadurch erleichtert, weil Pat. intelligent war, welcher Umstand ihre Angaben noch werthvoller machte. Während der Ausübung des Valsalva'schen Verfahrens, also während der Zusammenziehung des Tensors, sind ebenso die tiefen, wie die hohen Stimmgabeltöne abgeschwächt worden, als Beweis dessen, dass die Gehörknöchelchen sowohl bei der Fortleitung der tiefen, wie bei der der hohen Töne eine Rolle spielen, bei der letzteren vorzüglich der Stapes.

Alle subjectiven und objectiven Symptome weisen also darauf hin, dass bei der Pat. ein beiderseitiger Verschluss der Eustach'schen Röhre vorhanden ist und noch dazu eine der seltensten Atresien, bei welchen nämlich das Ostium pharyngeale frei ist und sich die Verwachsung nur auf das Lumen beschränkt.

In Bezug auf die Aetiologie der Tubenatresien spielen die syphilitischen Geschwüre respective Vernarbungen eine grosse Rolle, sie führen aber meistens nur zur Verwachsung der Rachenmündung schon aus dem Grunde, weil, wie es auch schon Rauh[13]) gefunden hat, das Lumen der Tuba eine sehr geringe Neigung zu ulcerativen Processen besitzt. Diphtherie führt auch relativ oft zu Verwachsungen. Dann werden Tubenverschliessungen dadurch hervorgebracht, dass der weiche Gaumen durch verschiedene Processe mit der seitlichen Rachenwand verwächst. Mittelohrentzündungen können am Ostium tympanicum zur Atresie führen. Weiter können nach Prof. Gruber[14]) im knöchernen oder cartilaginösen Theile der Tuba Eustachii plastische Entzündungen des Knochengewebes resp. der Schleimhaut Versperrungen verursachen. Verschiedene Geschwülste und Neubildungen, wie dies Prof. Gruber und Prof. Politzer auch letzthin demonstrirt haben, können durch mechanische Compression zur ständigen Versperrung und zu ihren Consequenzen führen. Das Eindringen von Projectilen und andere Verletzungen bringen auch Verwachsungen hervor.

Was die Aetiologie meines Falles betrifft, kann ich das Leiden nur mit der Erkrankung des Nasenrachenraumes in Zusammenhang bringen, nachdem Patientin ausser einer im 10. Jahre überstandenen Lungenentzündung gar kein ernsteres Leiden durchmachte, wie dies auch die Mutter bestätigt. Die Nase war aber, soweit sie nur zurückdenken kann, immer angegriffen, welcher Aussage entsprechend ein veralteter hypertrophischer Nasenrachencatarrh mit mehr weniger fest anhaftenden Borken und etwas unangenehmem Geruch gefunden wurde. Ich kann nun im gegebenen Falle die Tubenatresie nur aus dem Nasenrachenleiden erklären.

---

[13]) Lehrb. d. Ohrenheilk. 1856, pag. 218, Anm. 3.

[14]) Sitzungsbericht der österr. otolog. Gesellschaft, Monatsschr. f. Ohrenheilk. 1897, No. 4.

Digitized by Google

Es ist ja eine allgemein bekannte Sache, wie oft die Eustach-sche Röhre, und ich sage vielleicht nicht etwas Gewagtes, wenn ich behaupte, dass dieselbe beinahe immer an den Erkrankungen des Nasenrachenraumes theilnimmt.

Prof. Moos[15]) beschreibt die anatomische und histologische Untersuchung der Tuba und des Nasenrachenraumes bei einem verstorbenen Patienten, den er wegen chronischen Tuben- und Nasenrachencatarrhs durch Jahre behandelt und beobachtet hat. Die Rachenmündung der Tuba fand er auf ein Viertel des Normalen verengert. Die Schleimhaut und Submucosa waren beträchtlich verdickt, ebenso auch die sehnigen Ausläufer der Fascia salpingopharyngea; das Epithel des Lumens hat eine vermehrte Hinfälligkeit gezeigt, was auf das Bestehen des langjährigen Catarrhs zurückzuführen ist.

Im gegenwärtigen Falle dürfte das Epithel stellenweise auch zu Grunde gegangen sein, wodurch die Verwachsung des Tubenlumens entstanden ist, angefangen einige Millimeter entfernt von der Rachenmündung, nachdem man es für ganz sicher nehmen kann, dass hier auch ein chronisch hypertrophischer Catarrh der Eustach'schen Röhre vorhanden ist. Wie es sich aus der tactilen Untersuchung mittelst Catheter und Bougie folgern lässt, dürfte die Verwachsung einen ziemlich grossen Theil des Tubenlumens einnehmen.

Die Therapie kann zur Zeit noch bei den Atresien sehr wenig leisten und das Eingreifen ist nur dann indicirt, wenn das Gehör bedeutend herabgesetzt ist, oder wenn quälende Geräusche vorhanden sind. Durch die Verwachsung der Tuba dringen zu wollen, besonders mit scharfen Instrumenten, wäre ein zu gewagtes Unternehmen wegen der zur Tuba sehr nahegelegenen lebenswichtigen Organe (Carotis); dies würde nur in dem Falle zu versuchen sein, wenn die Verwachsung sich auf die Rachenmündung beschränkt oder der Verschluss ein membranöser ist. Um die Ventilation herzustellen, hat man auch vorgeschlagen, durch den Warzenfortsatz den Weg für die Luft in die Trommelhöhle frei zu machen; dies ist aber ein ziemlich bedeutender Eingriff, es können sich sehr unangenehme Complicationen anschliessen, die mit dem zu erzielbaren Resultate in keinem Verhältniss stehen.

Der naheliegendste Weg ist natürlich der durch das Trommelfell. Die Natur selbst hat dies gezeigt in einem Falle Prof. Grubers', wo neben Atresie der Tuba eine angeborene Oeffnung der Membrana tympani zugegen war, wodurch die Lüftung der Trommelhöhle ungehindert vor sich gehen konnte. Um so schwieriger ist es aber, eine andauernde künstliche Oeffnung zu verschaffen, da die mächtige Regenerationskraft des Trommelfells alle diesbezüglichen Verfahren fehlschlagen lässt.

Dennert[16]) erwähnt während einer Discussion einen Fall, in welchem die Nasengänge hermetisch verschlossen waren, ebenso auch die beiden Tuben. Er wendete hier wiederholt Myringotomie an, beob-

---

[15]) Ueber die histologischen Veränderungen der Eustach'schen Röhre beim chronischen Catarrh. Arch. f. A. u. O., Bd. 2, S. 441.

[16]) Szenes, Bericht über die erste Versammlung der deutsch. otolog. Ges., A. f. O., Bd. XXXIII.

Digitized by Google

achtete den Fall während 13 Jahren, die Oeffnung ist persistent geworden, secernirt zwar etwas Schleim, aber das Hauptziel, eine genügende Hörschärfe, ist erreicht. Dr. Alt[17]) giebt ein Verfahren an, welches dem Zufalle zu verdanken ist. Es wurde nämlich Vaselinum liquidum wegen Mittelohrsclerose in die Trommelhöhle eingespritzt und unwillkürlich während dieser Manipulation eine Trommelfellruptur hervorgerufen, wodurch eine geringe Otorrhoe entstanden ist, aber es folgte eine bedeutende Besserung der subjectiven Symptome. Professor Gruber imitirte den Zufall, machte auf der andern Seite im hinteren unteren Quadranten der Membrana tympani auch eine Oeffnung und gleich darauf die Vaselin-Injection durch die Tuba; das Resultat war dasselbe, wie bei der unwillkürlichen Ruptur. Die Vaselininjection ist eine Zeit lang fortgesetzt worden, darnach die Otorrhoe behandelt und es blieb beiderseits trockene Perforation zurück. Natürlich ist hier die Beobachtungsdauer zu kurz, um über das Verfahren ein endgiltiges Urtheil sagen zu können. Erweist sich aber das Verfahren für gut, so wird es auch bei Tubenatresien zu versuchen sein, wobei das Vaselinum in der gehörigen Menge vom äusseren Gehörgange aus durch das Trommelfell injicirt werden müsste.

In meinem gegenwärtigen Falle von Tubenatresie habe ich mich Anfangs auf die Behandlung des Nasen-Rachenraumes beschränkt, ohne dabei den geringsten Erfolg zu erreichen. Mitunter versuchte ich auch durch den Catheter, welcher relativ leicht in das Ostium eingeführt werden konnte, mit Bougies und mit stumpfem Itinerarium aus Stahldraht vorzudringen, was aber auch vergeblich war. Nachdem ich die Erfolglosigkeit dieser Versuche einsah und dieselben auch wegen der Gefährlichkeit der Umgebung nicht forciren wollte, um so mehr, weil doch eine genügende Hörschärfe vorhanden war und für den alltäglichen Verkehr hinlänglich ausreichte, hörte ich mit der Therapie auf. Und ich würde hier nur dann operativ vorgehen, die Myringotomie machen, sogar eventuell Hammer und Ambos entfernen, wenn die Hörkraft in beträchtlicherem Maasse abnehmen würde. Während neunmonatlicher Beobachtungsdauer aber zeigte die Hörschärfe nur minimale Schwankungen, meistens im Zusammenhange mit der Witterung und Menstruation, und habe ich es nun für rathsamer gefunden, exspectativ zu verfahren, und dies wäre auch in allen dergleichen Fällen indicirt.

Die gewöhnlichen und regelmässig vorkommenden Symptome einer Tubenatresie sind starke Einziehung des Trommelfells, Secret im Mittelohr, beträchtliche Abnahme der Hörschärfe; als subjective Symptome: Ohrgeräusche und das Gefühl des Vollseins im Ohre, wozu noch das unangenehme Gefühl der Autophonie sich anschliesst.

In meinem Falle war nur Sausen, das auch nicht continuirlich und meistens auf der rechten Seite vorhanden war, verbunden mit einer Gehörstörung, die viel zu gering ist, als wir sie bei einer Atresie erwarten würden. Die übrigen Symptome haben gefehlt. Dass im Mittelohre kein Secret war, wenigstens in einer der Diagnose zugänglichen Menge, zeigt die Stellung des Trommelfells, seine Farbe, sein Glanz und seine

[17]) Casuistische Mittheilungen, Monatsschr. f. Ohrenh. 1897, No. 3.

Digitized by Google

Durchsichtigkeit, das rein ausnehmbare Bild des langen Ambossschenkels und die relativ kleine Gehörstörung.

Aber dem Naturgesetze „Horror vacui" entsprechend, musste den Raum des Mittelohres unbedingt etwas ausfüllen, was hier in diesem Falle Luft war, gerade als wenn kein Tubenverschluss zugegen gewesen wäre.

Der sehr constante Begleiter der Tubenatresie: die Autophonie, fehlt auch; ein solches Gefühl hat Pat. weder während des ganzen Ablaufes der Beobachtungsdauer gehabt, noch kann sie sich ein solches je gehabt zu haben erinnern. Aber zum Beweis dessen, dass eine Autophonie einmal doch zugegen war, hat Pat. nach ihrer und nach der Aussage ihrer Mutter immer leise, flüsternd gesprochen, wie dies auch bis heute beibehalten worden ist. Es kann daraus nun sicher die Folgerung gezogen werden, dass es eine Zeitepoche war, während welcher die Autophonie ihren störenden Einfluss entfaltete, und eben diese zu umgehen, machte sich Pat. das leise Sprechen zu eigen.

Was die Frage betrifft, in welchem Alter Pat. den Verschluss erworben hatte, ist sie mit grösster Wahrscheinlichkeit dahin zu beantworten, dass derselbe im zarten Kindesalter entstanden ist, keinesfalls aber schon im intrauterinen Leben. Denn wäre die Ohrtrompete schon damals versperrt geworden, hätte es sicherlich bedeutend schwerere Folgen gehabt auch auf die Hörfähigkeit. Ist doch das Mittelohr bis zum Beginn des Athmens mit colloidem embryonalen Gewebe ausgefüllt, und wäre die Atresie zur Welt gebracht worden, so hätte die Aufsaugung dieses Gewebes nicht vor sich gehen können, da das Hauptbedingniss dazu, die Tubenathmung, d. h. Lüftung gefehlt hätte.

Das Zustandekommen der Atresie müsste in diesem Falle erst damals stattgefunden haben, als das Cavum tympani schon normal geworden ist, und gewiss nicht acut, sondern ganz allmählich müsste sich die Tuba verengert haben, um der Natur zu ermöglichen, ihr Zeit zu lassen, irgend welchen Ersatz zu bieten für den Functionsausfall, der durch den endgiltigen Verschluss verursacht wurde.

Hauptsächlich aus diesem Gesichtspunkte habe ich diesen Fall einer gründlichen Studie und Beobachtung unterworfen, und vorzüglich dieser Gesichtspunkt bewog mich dazu, den Fall zu publiciren, abgesehen davon, dass derselbe einer der seltenst vorkommenden Fälle ist.

Mit dem Verschluss der Eustach'schen Röhre wird nämlich das Gehörorgan seiner wichtigen Function entledigt, das ist die Ventilation der Trommelhöhle. Wie aber aus dem Obigen ersichtlich ist, enthält im gegenwärtigen Falle das Cavum tympani trotz des Tubenverschlusses Luft, und dem entsprechend ist die Hörfähigkeit auch relativ gut erhalten.

Selbstverständlich ist diese Luft nicht dieselbe, die nach der Atresie in der Trommelhöhle zurückgeblieben ist, sondern es muss ein Austauschprocess zwischen der Luft der Atmosphäre und zwischen der der Trommelhöhle stattfinden, da sonst die abgesperrte Luftmenge von den Gefässen absorbirt worden wäre. Und dieser Austausch ist im gegenwärtigen Falle nur durch einen einzigen Weg möglich, und der führt durch das Trommelfell hindurch, da die Tuba undurchgängig ist.

Ich kam nun zur festen Ueberzeugung, dass es nicht nur eine

Digitized by Google

Tuben-, sondern eine Trommelfell-Ventilation gebe. In dem gegenwärtigen Falle hat sogar die Membrana tympani ganz die Function der Tuba übernommen, was dadurch ermöglicht wurde, weil die Trommelfelle hier aussergewöhnlich dünn sind, was allerdings die Hand der Natur ist; ebenso wie in Prof. Gruber's Fall von Tubenatresie, wo eine angeborene Trommelfellperforation die Lüftung der Trommelhöhle übernahm; Professor Urbantschitsch[18]) verleiht schon der Meinung Ausdruck, dass das Trommelfell für die Luft durchgängig sein müsse und bezieht sich auf Hensen's[19]) Ansicht, wo, wörtlich citirt, gesagt wird, „dass ein osmotischer Strom durch das Trommelfell gehen dürfte".

Mein Fall ist nun ein unbestreitbarer Beweis dafür, dass es eine Trommelfell-Ventilation gebe. Zu dessen weiterer Bekräftigung habe ich auch schon mehrere diesbezügliche Experimente vorgenommen, die das Gesagte bestätigen, nur sind dieselben nicht ganz abgeschlossen. Ich behalte mir daher vor, bei einer andern Gelegenheit darauf zurückzukommen.

Bevor ich schliesse, muss ich etwas noch berühren, was nicht stricte zum Thema gehört, nachdem aber in der obigen Beschreibung die Anwendung eines mathematischen Zeichens vorkommt, die näheren Aufschluss erfordert, muss ich mich darüber kurz äussern.

Die meisten Otologen stimmen darin überein, dass der Rinne'sche Versuch eine werthvolle Auskunft giebt bei der Untersuchung des Gehörorgans über die vorhandene Affection. Nicht minderwerthig ist der Schwabach'sche Versuch, durch welchen wir die Perceptionsdauer prüfen. Beide combinirt, geben noch werthvollere Daten zur Diagnose.

Der Kürze wegen und wegen leichterer, schnellerer Uebersicht habe ich die Bezeichnung des Befundes beim Rinne'schen Versuch mit dem „grösser" resp. „kleiner" bedeutenden Zeichen der Mathematik verbunden, welcher sich auf die Perceptionsdauer bezieht; ist dieselbe verlängert, kommt nach dem R das $>$ Zeichen geschrieben, ist sie verkürzt, so kommt das $<$ Zeichen, ist sie normal, wird dem Rinne'schen Zeichen gar nichts zugefügt.

So erhalten wir nun sechs Bezeichnungen, deren Deutung Folgendes ist:

R + = Positiver Rinne mit normaler Perceptionsdauer (normales Verhältniss).
R − = Negativer Rinne mit normaler Perceptionsdauer (leichtere Erkrankung des Schallleitungsapparates).
R > + = Positiver Rinne mit verlängerter Perceptionsdauer (Anfangsstadium der acuten Otitis media).
R < + = Positiver Rinne mit verkürzter Perceptionsdauer (Sclerosis, Labyrinth- oder Acusticusaffectionen).
R > − = Negativer Rinne mit verlängerter Perceptionsdauer (reine Affectionen des Schallleitungsapparates, Tubenverschluss).
R < − = Negativer Rinne mit verkürzter Perceptionsdauer (Schallleitungs- und gleichzeitige Perceptionsapparat-Erkrankung).

[18]) Lehrb., II. Aufl., S. 217.
[19]) Hermann's Handb. der Physiologie, 1880, III, 2, S. 53.

Digitized by Google

Bei der Feststellung dieser Formel muss man mit besonderer Sorgfalt vorgehen, wenn die Erkrankung des Gehörorgans einseitig ist.

Es ist nun einleuchtend, dass diese Bezeichnungen, in den Krankenaufnahmebüchern und öffentlichen Publicationen gebraucht, eine leichte Uebersicht und auch eine gute Orientirung in der Diagnose bieten. Ich erlaube mir nun, die Acceptirung dieser Formel anzuempfehlen.

Discussion:

Dr. Gomperz möchte dem Vortragenden empfehlen, bei seiner Patientin einen therapeutischen Versuch in Anwendung zu bringen, der von Politzer herrührt und mit welchem es sich in diesem Falle wohl sicher entscheiden liesse, ob die Diagnose Atresie und die Annahme der Trommelfell-Ventilation einwandfrei ist. Dieses Experiment ist die Paracentese des Trommelfells mit nachfolgender Luftverdichtung vom äusseren Gehörgange aus. Auf diese Weise konnte Gomperz in Fällen allerschwerster Tubenstenose, wo die Lufteintreibung mit keinem Verfahren gelang, die Ventilation des Mittelohres und Entfernung von Exsudat erfolgreich durchführen.

Alt hat ausser den durch Entzündungsprocesse bedingten Tubenstenosen mehrere Tage anhaltende Tubenatresien bei Caissonarbeitern beobachtet, die durch den negativen Druck in der Trommelhöhle und die Saugwirkung auf die Gefässe der Tubenschleimhaut hervorgerufen waren. Der Verschluss hielt durch einige Tage an und war so hochgradig, dass weder beim Valsalva, noch bei Lufteintreibung oder Catheterismus auch nur die geringste Luftmenge in das Mittelohr gelangen konnte.

Falta: Ich muss den Irrthum, die Diagnose betreffend, hier ausschliessen, nachdem ich doch die Patientin seit neun Monaten beobachtete und alle möglichen Experimente vorgenommen habe, die nur auf Atresie hinweisen. Als Experiment würde ich hier die Paracentese nicht vornehmen, nachdem die Hörschärfe genügend ist. Flüssigkeit habe ich auch durch den Catheter zu injiciren versucht, nämlich in Lösung um eine Abschwellung vielleicht zu erreichen; die Flüssigkeit drang nicht durch. Rhinoscopisch war die Diagnose der Atresie nicht festzustellen gewesen, da doch das Ostium frei war. Was die Bemerkung des Herrn Dr. Alt betrifft, dass Fälle vorkommen, wo die Anschwellung der Tuba dieselbe Tage lang undurchgängig macht, muss ich bemerken, dass ich nicht von Tubenschwellung, sondern von Tubenverschluss spreche, welchen ich nicht Tage hindurch, sondern neun Monate beobachtete.

4) Prof. Dr. A. Politzer: Pathologisch-anatomische und klinische Beiträge zu den Erkrankungen des äusseren Attic.

Der von Demonstrationen anatomischer Lupenpräparate begleitete Vortrag bildet eine Fortsetzung der Untersuchungen über die anatomischen Verhältnisse und die pathologischen Veränderungen im äusseren Attic, deren Resultate P. zum Theil auf dem internationalen otologischen und laryngologischen Congresse in Paris 1889, zum Theil in der 10. Versammlung befreundeter süddeutscher und schweizerischer Ohrenärzte in Nürnberg 1890 mitgetheilt hat. Die in den letzten Jahren fortgesetzten Untersuchungen an normalen und pathologischen Gehörorganen haben

Digitized by Google

eine Reihe interessanter Details zu Tage gefördert, deren Ergebnisse den Gegenstand des heutigen Vortrages bilden.

Bezüglich der normalen anatomischen Verhältnisse des äusseren Attic wird von P. hervorgehoben, dass trotz der einschlägigen Arbeiten von Kretschmann, Chatellier, Zuckerkandl und Politzer die Anatomie des äusseren Abschnitts des Attic noch nicht ganz erforscht ist. Die Schwierigkeit, ein normales Bild des äusseren Attic beim Erwachsenen zu entwerfen, ist vorzugsweise in den zahlreichen Varietäten der den Attic begrenzenden und dessen Binnenraum durchsetzenden Schleimhautfalten und Duplicaturen zu suchen. Für die anatomische Beschreibung des äusseren Attic lassen sich daher nur die constanten Bänder und Falten und die am häufigsten vorkommenden Varietäten verwerthen.

Beim Neugeborenen ist, wie mehrere Präparate P.'s zeigen, der Attic theilweise oder ganz, vom embryonalen Schleimhautpolster ausgefüllt. Der von diesem Gewebe ausgefüllte Raum zwischen Shrapnell'scher Membran und Hammerhals enthält einen nur bei Lupenuntersuchung sichtbaren kleinen Hohlraum, die erste Anlage des Prussak'schen Raumes. An Frontalschnitten durch die ganze Trommelhöhle des Neugeborenen findet man häufig nur den Attic mit dem embryonalen Schleimhautpolster ausgefüllt, während der mittlere und untere Theil der Trommelhöhle von ihm frei sind. Die Bänder, Falten und gestielten Körperchen, die man beim Erwachsenen im Attic und Prussak'schen Raume findet, sind Residuen dieses Schleimhautpolsters. P. weist auf die Wichtigkeit des von ihm zuerst beschriebenen, von Bindegewebe und Blutgefässen ausgefüllten Spaltes hin, der von der äusseren Atticwand zur oberen Gehörgangswand hinzieht und den er als Atticspalt bezeichnet. Er bildet zuweilen die anatomische Grundlage eines vom Attic ausgehenden, die obere Gehörgangswand durchsetzenden Fistelcanals.

Mannigfache Varietäten zeigt das Verhältniss der Shrapnell'schen Membran zum Ligament. mallei extern. Beide inseriren entweder gesondert am Margo tympanicus, oder sie verschmelzen vor der Insertion zu einer einfachen Membran. Mehrere Male sah P. das Ligament. mallei extern. in zwei gesonderte Faserzüge sich theilen, von denen der obere in den Atticspalt eindringt, während der untere zum Margo tympanicus hinzieht.

Die Schwierigkeit, die Communicationen zwischen dem Attic und dem Trommelhöhlenraume auf anatomischem und histologischem Wege festzustellen, veranlasste P. zu folgendem Versuche an einer Anzahl von normalen Gehörorganen, aus welchem sich die grosse Variabilität der Communicationen ergab. Nach Entfernung der Pyramide und Freilegung der Innenseite des Trommelfells wurde die Membrana Shrapnelli vom äusseren Gehörgang aus mittelst einer Paracentesennadel durchschnitten und der äussere Gehörgang mit Quecksilber gefüllt. Durch leichte Compression des Quecksilbers im Gehörgange floss das durch die perforirte Membrana Shrapnelli eindringende Metall an der Innenseite des Trommelfells ab, und zwar am häufigsten oberhalb der hinteren Trommelfellfalte, einige Male durch eine Oeffnung an der Kuppe der hinteren Trommelfelltasche und ein Mal am vorderen Abschnitt des Attic vor dem Hammerkopf.

Digitized by Google

P. legt nun eine Serie der in den letzten vier Jahren beobachteten pathologischen Veränderungen im äusseren Attic vor. Als die wichtigsten sind hervorzuheben die in Folge chronischer Mittelohrcatarrhe sich entwickelnden Bindegewebsneubildungen, welche bald im oberen Theile des Attic, bald im Prussak'schen Raume stärker ausgeprägt sind und zur theilweisen oder gänzlichen Verödung dieser Räume führen. Von besonderem Interesse ist die verhältnissmässig grosse Anzahl der Präparate von Verwachsung der Membrana Shrapnelli mit dem Hammerhalse und die theilweise oder gänzliche Verödung des Prussak'schen Raumes. Diese Befunde lassen sich auch während des Lebens diagnosticiren.

Acute Processe in der Trommelhöhle veranlassen die Ausscheidung von fibrinösem oder eitrigem Exsudate in die Räume des äusseren Attic.

Die acute, eitrige Entzündung des äusseren Attic, von manchen Fachärzten in Abrede gestellt, wurde von P. in einzelnen seltenen Fällen klinisch erwiesen, und wird dies vom Vortragenden durch mehrere Trommelfellbilder erläutert. — Die chronischen Entzündungen des äusseren Attic mit Perforation der M. Shrapnelli führen durch Rundzellenwucherung an der Schleimhaut zur Hyperplasie, Verengung und theilweiser Verödung der Atticräume (4 Präparate), zur Bildung von Granulationen und Polypen, welche durch die Shrapnell'sche Membran in den äusseren Gehörgang hervorwuchern und eine so beträchtliche Grösse erreichen, dass sie als Gehörgangspolypen imponiren und erst nach Abtragung den Ursprung aus dem Prussak'schen Raum (Hammerhals) erkennen lassen.

P. erörtert sodann an mehreren Präparaten die Cholesteatome im äusseren Attic, die zweifelsohne in der Mehrzahl der Fälle als Invasions-Cholesteatome angesehen werden müssen. Oft bleiben sie auf den äusseren Attic beschränkt, nicht selten jedoch wachsen sie in das Antr. mast. hinein, dasselbe ausfüllend und erweiternd. In letzterem Falle treten oft Schwindel und Kopfschmerzen auf, welche die operative Freilegung der Mittelohrräume erfordern.

Schliesslich demonstrirt P. eine Reihe von Präparaten mit cariöser Einschmelzung des Margo tymp., wodurch an der äusseren Atticwand Lücken entstehen, durch die man den freiliegenden Hammer-Amboskörper, oder bei Zerstörung desselben einen Theil des oberen Trommelhöhlenraumes, manchmal sogar das Antrum mastoid. übersehen kann (Gruber).

Nachdem P. noch die klinische Seite der Atticeiterungen besprochen, resumirt er die verschiedenen Behandlungsmethoden derselben.

Die conservative Behandlung, bestehend in antiseptischen Ausspülungen mittelst gekrümmter Canülen (Hartmann), mit nachfolgender Injection von alcoholischen Lösungen der Borsäure, Carbolsäure, Sublimat, Wasserstoffhyperoxyd (Pollak) in den Attic, ferner die pulverförmigen Einblasungen antiseptischer Medicamente (Gomperz), leistet in manchen Fällen in Bezug auf Sistirung der Eiterung sehr gute Dienste. Oft jedoch bleibt selbst die sorgfältigste, längere Zeit fortgesetzte antiseptische Behandlung resultatlos. Eine häufige Ursache der hartnäckigen Fortdauer der Atticeiterung ist die Caries des Margo tymp., deren Diagnose durch sorgfältige Sondirung durch feingearbeitete,

Digitized by Google

geknöpfte Silbersonden festgestellt werden kann. P. hat in den letzten Jahren in einer grösseren Reihe von Fällen die Heilung chronischer Atticeiterungen durch wiederholtes Ausschaben des rauhen Margo tymp. mittelst kleiner, scharfer Löffel erzielt und empfiehlt die Ausführung des Curettements bei den chronischen Atticeiterungen selbst dort, wo keine Rauhigkeiten am Knochen nachweisbar sind. Durch diesen Eingriff wird gleichzeitig die Knochenöffnung im äusseren Attic erweitert und die Eiterhöhle für die antiseptische Behandlung zugänglicher gemacht.

Die operative Freilegung des äusseren Attic bei hartnäckigen septischen Eiterungen, ohne Hammer und Ambos zu disloci̇ren, gehört zu den schwierigsten Aufgaben der operativen Ohrenheilkunde. Der grosse Nutzen dieser Operation ergiebt sich aus der Thatsache, dass Atticeiterungen, bei denen sich durch den Krankheitsprocess ausgedehnte Lücken an der äusseren Atticwand bilden, spontan ausheilen. Die bisher von verschiedenen Seiten vorgeschlagenen zangenförmigen Meisselinstrumente haben sich als unbrauchbar erwiesen. P. hat in letzter Zeit eine Serie von länglichen Fraisen, die am vorderen Ende mit kleinen Schutzplatten versehen sind, anfertigen lassen, mittelst welcher er (durch einen Electromotor) einen Theil der Wand des äusseren Attic und des Antrum mast. an der Leiche ausfraisen konnte, ohne Hammer und Amboss zu disloci̇ren. P. hat vor, diese Operation bei einigen hierzu geeigneten Fällen in nächster Zeit auszuführen. Zur Stacke'schen Operation entschliesst sich P. bei geringgradiger Hörstörung nur dann, wenn Schwindel, Kopfschmerz und andere bedenkliche Symptome auftreten, welche auf Eiterstagnation oder Cholesteatomansammlung im Attic und Antrum hindeuten.

Die Ansammlung von cholesteatomatösen Epidermismassen im äusseren Attic erfordert die zeitweilige Ausspülung mittelst gekrümmter Canülen. Die Recidiven erfolgen hier um so häufiger, als das Wachstum der Epidermis an der oberen Gehörgangswand ungleich rascher vor sich geht, als an den anderen Theilen des äusseren Gehörgangs. Von der Ueberzeugung ausgehend, dass es sich in den meisten Fällen von Cholesteatom im Attic um eine Epidermisinvasion von der oberen Wand des äusseren Gehörganges handelt, schlägt P. vor, einen 3—4 Mm. breiten Cutisstreifen der oberen knöchernen Gehörgangswand zu excidiren und demonstrirt die hierzu nöthigen Instrumente. Die blossgelegte Gehörgangswand wird allerdings wieder von epidermistragendem Narbengewebe überzogen, doch wird an dieser das Wachsthum der Epidermis ein minimales sein. Der Vortragende wird seiner Zeit die Resultate dieses Operationsverfahrens mittheilen.

5) Docent Dr. Gomperz stellt einen Patienten mit beiderseitiger Vorwölbung im hinteren oberen Quadranten des Trommelfelles vor, wie er sie schon als typische Veränderung der Trommelfellspannung bei ventilartig wirkenden Tubenverschlüssen beschrieben hat. Besonders schön ist der Zustand links entwickelt. Das Trommelfell ist von normaler Farbe, etwas atrophisch und in seiner oberen Hälfte convex vorgewölbt, besonders im hinteren oberen Quadranten. Dadurch besteht ein breiter glänzender Lichtreflex, der sich vom Proc. brevis nach hinten zieht; gegen die untere Trommelfellhälfte setzt sich

Digitized by Google

die Vorwölbung ziemlich scharf ab. Hörweite normal, sehr scharf, Tuba gut durchgängig. Früher konnte sich G. das Bild nicht gut erklären; jetzt, wo er die Abhängigkeit desselben von ventilartig wirkenden Tubenschwellungen erkannt hat, bei denen die Luft leichter in die Paukenhöhle eintreten, als aus ihr austreten kann, schliesst G. stets aus dem Befunde einer solchen Vorwölbung auf ein Nasenleiden. Der Patient hier hat beiderseits Hypertrophie der hinteren Enden der unteren Nasenmuscheln, eine Crista septi rechts und circumscripte Hypertrophie am vorderen Ende der unteren Muschel links.

6) Dr. Spira (Krakau): Einige Worte zur conservativen Behandlung der chronischen Otorrhoe.

Der Vortragende hebt die Wichtigkeit der conservativen Behandlung dieser Krankheit und ihre sociale Bedeutung besonders in der Privatpraxis hervor, im Gegensatze zu dem Operationseifer in den öffentlichen Anstalten, welcher nachgerade in einen Uebereifer und in eine Polypragmasie auszuarten droht. Die Schwierigkeit, in allen Fällen zu individualisiren und in jedem gegebenen Falle a priori mit Bestimmtheit die Möglichkeit einer Heilung ohne operative Eingriffe abzusprechen, machen es dem Arzte zur Pflicht, überall, wo nicht gerade Gefahr im Verzuge ist, nichts unversucht zu lassen, ehe er zu dem Messer seine Zuflucht nimmt.

Nach der eigenen Erfahrung des S. verdient das Xeroform in der conservativen Behandlung der chronischen Ohreiterung eine grössere Berücksichtigung, da von seiner Anwendung keine Gefahr der Eiterretention droht und die Secretion oft entschieden günstig beeinflusst wird, so dass es der Borsäure an die Seite gestellt zu werden würdig ist.

Für Fälle, wo Pulverbehandlung contraindicirt ist, empfiehlt S., therapeutische Flüssigkeiten in der Weise anzuwenden, indem dieselben bei zuvor durch eine eingeführte, möglichst dicke Bougie verstopfter pharyngealer Tubenmündung in die Paukenhöhle eingeträufelt und dann die Traguspresse ausgeübt wird. Dadurch muss die am Ausweichen nach Pharynx und Nase gehinderte Flüssigkeit, dem äusseren Drucke nachgebend, um so leichter in die verschiedensten Falten, Spalten, Buchten, Recessus u. s. w. der Paukenhöhle eindringen, in um so stricteren Contact mit der Schleimhaut derselben gelangen und conservativ eine mehr energischere und intensivere therapeutische Wirksamkeit entfalten.

Discussion:

Urbantschitsch bemerkt nur betreffs des Xeroforms, dass er dieses Mittel gleich anderen Collegen oft angewendet habe, aber diesem Mittel nichts Besonderes nachrühmen könne; eher habe sich ihm noch das Airol als ein dem Xeroform überwiegendes Mittel bewährt.

Gomperz findet es nicht entsprechend, bei Cholesteatomansammlung oder Eiterungen aus dem Attic und Antrum unlösliche Pulver einzublasen; für die Eiterungen der unteren Trommelhöhlenpartie ist doch die Hauptsache exacte Reinigung. Das Mittel, welches eingeblasen wird, ist nebensächlich.

Falta: Die conservative Behandlung ist in allen möglichen Fällen vorzunehmen. Bei Attic-Eiterungen mit genügender Perforation er-

Digitized by Google

reichte er sehr schöne Erfolge mit der Tamponade von ganz kleinen Gazestückchen, und zwar wendet er in der letzteren Zeit dazu die Chinolin-Naphtholgaze von Haug an.

7) Prof. Urbantschitsch: Ueber Schwindel und Scheinbewegung.

Im Verlaufe der letzten zwei Jahre stellte ich eine Reihe von Versuchen über Schwindel und Scheinbewegung an, und zwar an Personen mit gesunden wie auch kranken Ohren. Durch verschieden combinirte Einflüsse auf Gehör und Gesichtssinn stellten sich Phänomene ein, die ich jetzt nur kurz schildern möchte, da ich mir eine ausführliche Publication vorbehalte. Ich liess die Personen eine Tafel mit dem Blick fixiren; diese hatte einen Kreis mit verticalem und horizontalem Durchmesser in schwarzer Farbe, ferner im Abstand von zwei zu zwei Graden Durchmesser in verschiedenen anderen Farben. Es wurde ein Ohr ausgespritzt, in den äusseren Gehörgang Luft eingeblasen, Luftverdichtung, Luftverdünnung daselbst ausgeführt, stets sorgfältig, ohne den Kopf zu berühren: es traten Veränderungen ein, die bei verschiedenen Personen verschiedenen Character trugen. Die Einen gaben auf Befragen an, es sei jetzt der rothe, der grüne Durchmesser vertical. Der Winkel dieser angegebenen Linie mit dem schwarzen Durchmesser fixirte den Grad der Scheinablenkung. In den meisten Fällen betrug diese 2—4°, sie wurde aber auch bis zu 10° beobachtet. Andere gaben an, es trete Fächerbewegung auf, d. h. die Radien rückten einander näher, wichen wieder auseinander. In manchen Fällen davon blieb der verticale Radius fix, in anderen wieder bewegte er sich mit. Weiter kam Oscillation, langsames und rascheres Pendeln oder wellförmige Bewegung der Radien zur Beobachtung, endlich konnten die Linien ihren Platz beibehalten, erscheinen aber geknickt. Wiederholt lösten die Arten der Bewegung bei demselben Eingriff einander ab. Die Scheinbewegung im Bereich des oberen Durchmessers war keineswegs immer dieselbe wie im unteren. Eine Reihe von Variationen konnte ich dadurch auslösen, dass ich bald binoculär betrachten liess, bald monoculär, und zwar durch das mit dem Ohr gleichnamige und entgegengesetzte Auge. Die Zeit, welche vom Beginn des Versuches bis zum Eintritt des Phänomens verstreicht, ist durchaus verschieden, bei den Einen sofort, bei Anderen nach Secunden, für das Auge der einen Seite früher, für das andere später. Ebenso ist die Dauer der Erscheinung verschieden. Wiederholt beobachtete ich Ausbleiben der Scheinbewegung bei binocularem Sehen, dagegen Ablenkung nach rechts für das eine, Ablenkung nach links für das andere Auge. Es trat also bei beiderseitigem Betrachten eine Correctur ein. Das wäre ein Fall vollständiger Correctur gewesen, während andere unvollständig corrigirt erscheinen. Als Resultat unvollständiger Correctur können Doppelbilder auftreten. Ich citire einen Fall: an Stelle des einen verticalen Kreuzes zwei Kreuze nach rechts geneigt für das eine Auge, nach links geneigt für das andere. Bei binocularem Sehen drei Kreuze, die zwei randständigen geneigt, das eine nach rechts, das andere nach links, das in der Mitte vertical. Auch durch Einwirken von Tönen löste ich eine complicirte Reihe von Erscheinungen aus. Bald waren es nur hohe,

Digitized by Google

dann wieder nur tiefe Töne, das eine Mal gerade nur das zweimal gestrichene C, ein anderes Mal irgend ein anderer bestimmter Ton, der Schwankung nach rechts oder links, der Sturzbewegung nach vorne oder hinten oder auf die Seite auslöste. Dies bei aufrechter Haltung, geschlossenen oder offenen Augen. Das eine Mal war das erregende Moment das Einsetzen, das andere Mal das Schwinden des Gehöreindruckes. Wiederholt konnte ich durch Einspritzen hervorgerufene Ablenkung durch Anlauten einer Stimmgabel von bestimmter Tonhöhe vergrössern oder auch corrigiren. Eine andere Versuchsreihe: c^1 und alle höheren Töne bis c^2 erregen isolirt Fächerbewegung, alle höheren Töne Wellenbewegung der Radien. Wird aber ein Ton nach dem anderen von c^1 bis c^2 angelautet, so bleibt die Fächerbewegung selbst bei noch höheren Tönen erhalten; dann erst tritt die Wellenbewegung ein. Und umgekehrt: ich beginne mit Tönen zwischen c^2 und c^3. Ich löse Wellenbewegung aus. Ich wähle allmählich tiefere Töne. Es tritt die Wellenbewegung dann selbst bei Tönen ein, welche bei isolirtem Anlauten Fächerbewegung erregen. Es ist das eine ähnliche Erscheinung, wie sie bei Personen mit Ausfall einer Tonreihe — wie oft bei Taubstummen — beobachtet wird. Auch da können durch allmähliches Ansteigen in der Scala Töne, die sonst der Perception entzogen sind, wahrgenommen werden. Werden andererseits Töne aus dem Bereich der Tonlücken angestimmt, so gelangt man allmählich ansteigend oder fallend zu Tönen, die sonst wahrgenommen werden, so aber der Perception entgehen.

Der Einfluss von Tönen auf Scheinbewegung wurde weiter variirt durch gleichzeitiges Vorhalten verschiedenfarbiger Gläser, und zwar: Anlauten des Tones vor dem einen Ohr, Vorhalten des Glases vor dem Auge derselben, der entgegengesetzten Seite, vor beiden Augen. Combination bestimmter Farben und Töne lösten bei demselben Individuum Scheinbewegung, Sturzbewegung von ganz bestimmtem Character aus, ich vermochte durch Einspritzen hervorgerufene Bewegung zu vergrössern, zu corrigiren, selbst übercorrigiren.

Noch einige Worte über die Verwerthung der Angaben der Beobachteten. Auf das Sorgfältigste hütete ich mich vor Suggestivfragen, etwa: „Sehen Sie die Linien sich bewegen, sich schlängeln?“ Immer lautete die Frage: „Was sehen Sie?“ Es wurden dieselben Combinationen an den gleichen Personen zu wiederholten Malen in verschieden langen Intervallen angewendet, die zahlreichen Angaben — oft über 40 Details — verbucht. Oft stimmten die Angaben zu verschiedenen Zeiten überein, oft wechselten sie. Die Zahl der untersuchten Personen betrug über 100. Vor zwei Jahren begann ich mit den Versuchen, setzte sie nach längerer Unterbrechung an einer ganz anderen Gruppe von Personen fort. Die Angaben über die Phänomene blieben im Wesen dieselben.

Discussion:

Pollak glaubt, dass eine Erklärung der von Urbantschitsch geschilderten Schwindelerscheinungen durch die von Mach, Goltz, Breuer festgestellte Function der Bogengänge gegeben werden könne. Reize, die den Cochlearapparat treffen, werden auch den Vestibular-

Digitized by Google

apparat erregen. Reizungen der Bogengänge lösen, wie auch Högyes gezeigt hat, Contractionen bestimmter Augenmuskelgruppen aus, die, wenn auch geringe, doch eine solche Deviation der Augenaxen zur Folge haben, die genügt, um die Senkrechte nach der einen oder andern Seite geneigt zu sehen.

Dr. Hammerschlag meint, dass die Erhaltung des Gleichgewichts eine hoch zusammengesetzte Function sei, an deren Zustandekommen sämmtliche Sinnesfunctionen, das Gesicht, das Gehör, der Tastsinn, der Muskelsinn betheiligt seien. Es würde also irgend eine Störung auf irgend einem Sinnesgebiete im Stande sein, diese hoch zusammengesetzte Function zu beeinträchtigen.

Spira meint, dass diese Scheinbewegungen und Schwankungen in Analogie zu stellen wären mit den Störungen des Sehorgans bei Accommodationsstörungen. Es treten bei Myopie, Presbyopie und beim fixeren Lesen oft asthenopische Erscheinungen, Bewegung der Gegenstände, Verwechselung der Buchstaben auf, als Ursache ist Accommodationsstörung bekannt. In ähnlicher Weise liessen sich vielleicht auch die erwähnten Erscheinungen von Seiten des Gehörs auf Accommodationsstörungen am Hörapparate zurückführen.

8) Prof. Gruber: Zur Lehre von den intracraniellen otitischen Erkrankungen.

Prof. Gruber erwähnt zunächst und als Nachtrag zu seinem im vorjährigen Otologentage über denselben Gegenstand gehaltenen Vortrage, welchem bekanntlich 40073 im Wiener k. k. allgemeinen Krankenhause vom 1. Januar 1873 bis 31. December 1894 ausgeführte Leichenuntersuchungen zur Grundlage dienten, dass er die vorgekommenen Sectionen in den einzelnen Jahren genauer studirte, um zu eruiren, wie sich das Verhältniss der Sterblichkeit herausstellt, wenn man die Resultate jener Zeit, in welcher die Otochirurgie noch wenig in Schwung war, mit den Resultaten der letzten Jahre, in welchen ja bekanntlich sehr viel operirt wird, vergleicht. Es ergab sich:

Sectionen im Zeitraume				intracranielle Erkrankungen	pCt.
1. 1. 1873	bis	1. 1. 1883,	17941	88	0,49
1. 1. 1883	„	1. 1. 1888,	8770	52	0,59
1. 1. 1888	„	1. 1. 1890,	3960	26	0,65
1. 1. 1890	„	1. 1. 1892,	3683	28	0,76
1. 1. 1892	„	1. 12. 1894,	5719	38	0,66

Nach dieser Tabelle würde sich ein günstiges Resultat für die Operationsperiode nicht ergeben; allein wenn man bedenkt, dass in den früheren Jahren chronische Entzündungen, namentlich solche mit Caries und Necrose des Schläfebeins, nur selten im Krankenhause für längere Zeit aufgenommen wurden, indem man sie viel vortheilhafter am Lande in guter häuslicher Pflege untergebracht hatte, während in den letzten zehn Jahren fast nur operative Fälle auf den Kliniken Aufnahme fanden, wird man leicht einsehen, dass mit der Entwicklung der operativen Otiatrie sich die Verhältnisse auch nach dieser Richtung zum Vortheile gebessert haben.

Digitized by Google

9) Prof. Jos. Gruber: Osteoporose der Gehörknöchelchen.

Die beiden Schläfebeine einer 59 Jahre alten marastisch zu Grunde gegangenen Weibsperson, welche am rechten Ohre angeblich ganz taub, am linken schwerhörig war (dem Vortragenden war es leider nicht gegönnt, sie während des Lebens zu untersuchen), zeigen sich hochgradig osteoporotisch. An allen Theilen des Schläfebeins kann man schon bei der oberflächlichsten Besichtigung den Knochenschwund erkennen.

Von Interesse erschien es dem Vortragenden, zu eruiren, wie sich die Gehörknöchelchen und die Labyrinthcapseln verhalten?

Die Untersuchung hierüber ist wohl noch nicht abgeschlossen, aber da auch die macroscopischen Verhältnisse von Interesse sind und für die feinere Untersuchung die Knochen zerlegt werden, so hielt es der Vortragende für angezeigt, den Befund theilweise zu schildern.

Rechtes Schläfebein. Aeusserer Gehörgang und Trommelfell zeigen normales Verhalten. Die Knochensubstanz hochgradig rareficirt. Tuba Eust. frei passirbar. Trommelhöhle lufthaltig, Warzenzellen stark entwickelt. Hammer, Amboss und Steigbügel zeigen äusserlich keine augenfällige Veränderung; die Auskleidungsmembran des Mittelohres ganz normal. Die Binnenmuskeln des Mittelohres inseriren an den entsprechenden Theilen der Gehörknöchelchen, zeigen sich aber in ihrer Muskelsubstanz fettig degenerirt, atrophisch. Der Felsentheil des Schläfebeins erscheint mehr porös.

Linkes Schläfebein. An der hinteren Wand des äusseren Gehörganges bemerkt man im knöchernen Teile desselben drei Buchten, in deren jede man einen Hanfkorn legen könnte. Diese Buchten sind der Ausdruck des an dieser Stelle zu Stande gekommenen Knochenschwundes, welcher hier mehr an der Oberfläche stattfand, wo die Cutis des Gehörganges in die Grube hinein gesunken ist und diese auskleidet.

Das Trommelfell ist stark nach innen gewandert und an seinem hinteren Segmente, besonders am hinteren oberen Quadranten hochgradig verdickt, getrübt. Nach Entfernung des Trommelhöhlendaches, welches gleichfalls eine an ausgedehnten lufthaltigen Zellen reiche diploëtische Substanz zeigt, bemerkt man zunächst, dass der Hammergriff, welcher mit dem abwärtssteigenden Schenkel des Ambosses in abnormer Verbindung ist, der inneren Trommelhöhlenwand sehr nahe gerückt ist, und dass er sowohl wie der lange Ambossschenkel mit der inneren Trommelhöhlenwand theils durch Bindegewebe, der lange Ambossschenkel auch durch neugebildete Knochensubstanz in Verbindung gesetzt ist. Die Pseudomembranen, welche die abnorme Verbindung herbeiführen, haben sich auch um die Sehnen des M. tensor tymp. entwickelt, so dass diese nur bei intensiver Besichtigung erkannt wird. Der Kopf des Hammers und die Krone des Ambosses sind ankylotisch verbunden und an der nach innen sehenden Fläche der Ambosskrone ist schon mit freiem Auge eine kleinhanfkorngrosse Knochenneubildung zu beobachten, welche in Halbkugelform der Krone aufsitzt. Der lange Ambossschenkel ist mit dem Trommelfelle nach aussen, sowie mit der hinteren Trommelhöhlenwand nach hinten durch

Digitized by Google

feste knochenharte Masse vereinigt. Alle diese Vorkommnisse konnten sehr genau demonstirt werden.

Die Gehörknöchelchen des rechten Gehörorgans konnten schon jetzt, nachdem in ihren Verbindungen keine Abnormitäten sich ergaben, behufs genauerer Untersuchung decalcenirt und microscopisch untersucht werden. Der Vortragende demonstrirt nun mehrere Präparate vom Hammer und Amboss, an welchen die der Osteoporose zukommenden Veränderungen microscopisch genau zu sehen waren. Der ausführliche Befund wird nach Abschluss der ganzen Untersuchung mitgetheilt werden.

Discussion:

Dr. Gomperz verweist auf einen Fall[20]), in dem er das gleichzeitige Vorkommen von rareficirender und condensirender Ostitis am Tegmen tympani bei chronischer eitriger Paukenhöhlenentzündung beschrieben hat und sieht in dieser die Zerstörung des Knochens begleitenden Neubildung eine wichtige Schutzvorrichtung gegen das Weiterdringen der Entzündung.

10) Prof. Gruber: Ein neues Winkelhandstück zum chirurgischen Electromotor für Operationen in der Tiefe des Gehörganges.

Um den Electromotor auch für Operationen in der Tiefe des Gehörganges etc. verwenden zu können, hat Gruber durch die Firma Reiniger, Gebbert und Schall in Wien ein sogenanntes Winkelhandstück construiren lassen.

Dieses Handstück, welches in Verbindung gebracht wird mit einer biegsamen Welle, ermöglicht, im Gegensatz zu dem bisherigen geraden Handstück, Trephinen, Fraisen, Bohrer etc. im Winkel von ca. 120° abgebogen zu gebrauchen, was den grossen Vortheil hat, dass die obigen Instrumente unter Controlle des Auges eingeführt werden können.

Die Uebertragung der rotirenden Bewegung der biegsamen Welle auf die Instrumente wird durch zwei Zahnräder bewerkstelligt. Sämmtliche Ansatz-Instrumente sind auswechselbar und werden durch einen federnden Schieber festgehalten.

Unter anderen zeigt der Vortragende kleine Trepane, mit welchen kleine Knochenstücke vom Os epitympanicum etc. entfernt werden, um einen Krankheitsherd im oberen Trommelhöhlenraume, wie er sich oft bei Perforation der Shrapnelli'schen Membran vorfindet, freizulegen. Es wäre dies jene Operation, für welche Prof. Politzer in seinem Vortrage die eigens construirten Fraisen empfahl, die aber auch mit Hilfe des Winkelhandstückes leichter anzuwenden sein werden.

11) Dr. Ferdinand Alt: „Zur Aetiologie der Erkrankungen des schallempfindenden Apparates."

Die Erkrankungen des schallempfindenden Apparates boten von Alters her in der Ohrenheilkunde die breiteste Grundlage für wissenschaftliche Arbeiten, und wenn auch die Chirurgie im letzten Decennium einen bestimmten Einfluss auf die Richtung unserer Fachwissenschaft gewann, vermochte sie doch nicht ein grosses Problem zurückzudrängen,

[20]) Monatsschr. f. Ohrenheilkunde 1893, pag. 35.

Digitized by Google

das so zu sagen alle otiatrischen Forscher beschäftigt: die Einengung des Gebietes der nervösen Schwerhörigkeit.

So war und ist denn das Streben ein allgemeines, interessante klinische Beobachtungen über Erkrankungen des inneren Ohres durch anatomische Befunde zu verificiren oder doch wenigstens seltene Beobachtungen am Kranken oder am Sectionstische zu veröffentlichen und hierdurch ein kleines Schärflein zur Lösung des Problems beizutragen.

Zweifellos werden und müssen weitere Arbeiten auf diesem Gebiete die Zahl jener Erkrankungen einschränken, die jetzt noch grosse Schwierigkeiten für eine genaue Beurtheilung darbieten. Allein diese zahlreichen Einzelbeobachtungen, so hoch sie auch als wissenschaftliche Leistung anzurechnen sind, bringen andererseits die Gefahr mit sich, dass die Literatur von Berichten über die seltensten Affectionen des schallempfindenden Apparates überschwemmt wird, während die einfache Uebersicht über gewöhnlich vorkommende Erkrankungen des inneren Ohres nahezu verloren geht.

Seit dem Bestande der österreichischen otologischen Gesellschaft hat der Vortragende von einschlägigen Fällen daselbst demonstrirt: eine Mumpstaubheit, einen Fall von Morbus Ménière im Verlaufe einer subacuten Nephritis, eine alcoholische Polyneuritis mit Hörstörungen, die im Sinne einer alcoholischen Neuritis des Acusticus gedeutet wurden, ferner apoplectiforme Labyrintherkrankungen bei Caissonarbeitern, eine psychische Taubheit, eine Labyrintherkrankung nach übermäßigem Salicylgebrauch, eine Basalfractur durch das Labyrinth und von anatomischen Befunden leukämische Infiltration des Acusticus von einem während einer myelolienalen Leukämie unter Ménière'schen Erscheinungen ertaubten Manne und schliesslich experimentell erzeugte Blutungen in das Labyrinth von Thieren, welche einem hohen Luftdruck ausgesetzt und rasch entschleust wurden.

Alle diese Fälle gehören zu den seltensten Beobachtungen, ebenso betreffen alle einschlägigen Publicationen in der Literatur nur die allerseltensten Fälle von Erkrankungen des schallempfindenden Apparates, während den gewöhnlich vorkommenden Affectionen des inneren Ohres eine so stiefmütterliche Behandlung zu Theil wird, dass wir in den Werken der namhaftesten Autoren sowie in den Jahresberichten der Ohrenkliniken durchaus nicht übereinstimmende und nach divergirenden Gesichtspunkten angeordnete statistische Angaben über die Aetiologie der Erkrankungen des inneren Ohres vorfinden.

Zur Beleuchtung dieser Verhältnisse hat A. die ihm zugänglichen Jahresberichte in der Literatur aus dem letzten Decennium und die Protocolle der Klinik Gruber vom Jahre 1890 ab als Grundlage für eine statistische Bearbeitung der Erkrankungen des schallempfindenden Apparates verwerthet. Das Material umfasst: 40043 Ohrenkranke aus Jahresberichten verschiedener Kliniken, 42736 Fälle aus den Protocollen der Klinik Gruber; ferner wurde der Bericht Bürkner's vom X. internationalen medicinischen Congress in Berlin über 100000 Patienten berücksichtigt. Dies ergiebt eine Gesammtsumme von 182779 Ohrenkranken. Vom 1. Januar 1896 bis 15. Juni 1897 hat der Vortragende an der Klinik Gruber bei einer Ambulantenzahl von 8910 Kranken allen Affectionen des schallempfindenden Apparates mit Rücksicht auf

Digitized by Google

diese statistische Arbeit besondere Aufmerksamkeit gewidmet, weshalb er über diese Zeit specielle Berechnungen anstellte. Nur auf Grund eines so grossen Materials kann man einigermaassen verlässliche Daten gewinnen, die bei gleichmässigem Vorgehen der betreffenden Autoren absolut verlässliche werden könnten. Die Divergenz in der Anordnung des Stoffes beruht auf folgenden Umständen: In den Jahresberichten der Literatur sind die secundären Labyrintherkrankungen nach eitrigen und nicht eitrigen Mittelohraffectionen bis auf wenige Fälle von Labyrinthnecrose gar nicht berücksichtigt, während wir in Wien relativ häufig dieses ätiologische Moment bezw. diese Coincidenz mit der Mittelohrerkrankung festzustellen pflegen. Viele Autoren führen ferner „Ohrensausen ohne Herabsetzung des Gehörs und ohne objectiven Befund" unter den Erkrankungen des inneren Ohres an. Es ist allerdings schwer, diese Affection in einem Berichte an anderer Stelle einzureihen, allein da diese Form des Ohrensausens keine Erkrankung des Labyrinths, vielmehr einen Reizungszustand desselben darstellt, der als Krankheitssymptom durch die verschiedensten Ursachen bedingt sein kann, erscheint es nicht gerechtfertigt, bei Aufstellung statistischer Daten diese Fälle einzubeziehen. Ebenso werden von manchen Autoren alle Fälle von Ménière'schem Symptomencomplex zu den Erkrankungen des inneren Ohres gezählt; A. weist diesbezüglich auf die wiederholten Debatten über diese Frage in der geehrten Gesellschaft hin, die ergaben, dass man nur einen kleinen Theil dieser Erkrankungen auf das innere Ohr zu beziehen berechtigt ist. Eine grosse Verschiebung könnten auch die Zahlen durch den Umstand gewinnen, dass in einigen Berichten die Taubstummheit inbegriffen ist, während sie in anderen vollständig fehlt. Das in der Literatur vorliegende Material ist auch sonst in verschiedener Weise angeordnet; nur selten findet man genaue Angaben über Alter und Geschlecht der Patienten, sowie über die erkrankte Seite, und je nach dem speciellen Interesse des betreffenden Autors für die Erkrankungen des inneren Ohres ist auf eine mehr minder grosse Zahl von ätiologischen Momenten Rücksicht genommen.

Alle diese Umstände bedingen einerseits nicht unbedeutende Differenzen in den Daten und gewähren andererseits einen Einblick in die mühevolle Arbeit des Statistikers.

Der durchschnittliche Procentsatz für Erkrankungen des schallempfindenden Apparates beträgt:

Nach Habermann (Jahresberichte 1893/94 u. 1894/95) bei einer Zahl von 5051 Kranken 2,6 pCt.
„ Gruber (Protocolle von 1890 bis 15. Juni 1897) bei einer Zahl von 42736 Kranken 3,07 pCt.
„ Gottstein (Jahresberichte 1890/91 u. 1893/94) bei einer Zahl von 2726 Kranken 3,2 pCt.
„ Cozzolino (Jahresberichte 1887/88 u. 1888/89) bei einer Zahl von 543 Kranken 3,2 pCt.
„ Schwartze (Jahresberichte 1890/91—1894/95) bei einer Zahl von 10192 Kranken 3,25 pCt.
„ Bürkner (Jahresberichte 1889/90—1895/96) bei einer Zahl von 10086 Kranken 3,7 pCt.

Digitized by Google

Nach Lemcke (Jahresberichte 1891—1893) bei einer Zahl von 543 Kranken 4,9 pCt.

„ Gradenigo (Jahresberichte 1889—1895) bei einer Zahl von 4663 Kranken 6,5 pCt.

„ Bürkner (statistischer Bericht, X. internat. medic. Congress zu Berlin) bei einer Zahl von 100000 Kranken 6,6 pCt.

„ Siebenmann (Jahresbericht 1889) bei einer Zahl von 397 Kranken 10 pCt.

„ Bezold (Jahresberichte 1887—1889) bei einer Zahl von 4867 Kranken 12,6 pCt.

Dies ergiebt bei einer Gesammtsumme von 182799 Kranken einen Durchschnittsprocentsatz von 5,42 pCt. für Erkrankungen des inneren Ohres.

Bei Berücksichtigung aller A. zur Verfügung stehenden Daten beträgt das Verhältniss zwischen Männern und Weibern für diese Affectionen 70 : 30. Nach seinen eigenen Beobachtungen entfallen auf 63,71 pCt. männliche 36,29 pCt. weibliche Kranke.

Der Durchschnittsprocentsatz für Erwachsene (über 15 Jahre) erreicht 71,61 pCt. und für Kinder (unter 15 Jahren) 28,39 pCt.

Genauere Daten hat A. aus seiner eigenen Beobachtungszeit ermittelt.

1—5 Jahre . . .	14,13 pCt.	30—40 Jahre . . .	16,93 pCt.
5—10 „	7,13 „	40—50 „ . . .	10,37 „
10—15 „	7,13 „	50—60 „ . . .	10 „
15—20 „	12,06 „	60—70 „ u. darüb.	2,75 „
20—30 „	19,31 „		

Die Affectionen betreffen in 25,9 pCt. das linke, in 19,2 pCt. das rechte und in 54,9 pCt. beide Gehörorgane.

Folgende ätiologische Momente für Erkrankungen des schallempfindenden Organs führt Bürkner in seiner Statistik vom Jahre 1890 an.

23,3 pCt. nach unbekannten Hirnkrankheiten, 10 pCt. nach Traumen, je 7 pCt. nach Syphilis, Scharlach und Diphtherie, 5,3 pCt. nach Typhus, 4 pCt. nach Meningitis, je 2 pCt. nach Mumps, Salicyl- und Chiningebrauch, 1,5 pCt. ex professione, 0,7 pCt. nach Hydrocephalus, je 0,6 pCt. nach Apoplexie und Epilepsie, je 0,5 pCt nach Variola und Bildungsdefecten. Diese Statistik stammt aus einer Zeit, in welcher den ursächlichen Umständen für Erkrankungen des inneren Ohres noch nicht jene Aufmerksamkeit zu Theil wurde, wie sie erst in den letzten Jahren durch zahlreiche Arbeiten auf diesem Gebiete erweckt wurde, in welcher ferner die Untersuchungsmethoden für Affectionen dieser Art noch nicht so exacte und verbreitete waren, wie in der jüngsten Zeit; hierdurch ergeben sich grosse Differenzen gegenüber neueren Zusammenstellungen.

Nach den citirten Berichten (mit Ausnahme der Protocolle der Klinik Gruber) gestalten sich die Durchschnittsprocentsätze für die ursächlichen Erkrankungen folgendermaassen:

Unbekannte Ursache .	42,6 pCt.	Syphilis	10 pCt.
Trauma	12 „	Scharlach	4,4 „
ex professione . . .	10 „	Meningitis	3,4 „

Digitized by Google

Hysterie u. Neurasthenie	2,2	pCt.	Tabes	0,3	pCt.
Typhus	2,2	„	Alcohol	0,3	„
Basalfractur	2,2	„	Variola, Tumor cerebri, multiple Sclerose, Salicyl, Leukämie, Pertussis, Icterus, Intoxication, Erysipel, Blitzschlag	je 0,18	„
Masern	1,3	„			
angeboren	1	„			
Marasmus	1	„			
Influenza	1	„			
Diphtherie	0,6	„			
Apoplexie	0,6	„			
Chinin	0,6	„			
Anämie	0,6	„			
Nephritis	0,5	„			
Puerperium	0,5	„			

Diese aus Berechnungen verschiedener Autoren gewonnenen Daten können aus Gründen, die der Vortragende Eingangs hervorgehoben hat, doch nicht auf vollständige Verlässlichkeit Anspruch erheben, obgleich betont werden muss, dass bei dem grossen Material die einzelnen Fehlerquellen wesentlich abgeschwächt werden. Unter diesen Umständen ist es begreiflich, dass A. jene Daten am verlässlichsten erscheinen, welche er auf Grund der an der Klinik Gruber gemachten Beobachtungen und durch eigene Berechnungen aus den Protocollen bei einer Zahl von 42736 Kranken ermittelt hat. Nach diesen Berechnungen betragen die Durchschnittsprocente:

Unbekannte Ursache	30,3	pCt.	Diphtherie	1,7	pCt.
ex professione	14,8	„	Mumps	1,03	„
mit nicht eitrigen Mittelohrprocessen combinirt	8,9	„	combinirt mit Retino-Chorioiditis	1,03	„
Meningitis	7,2	„	mit Retinitis pigmentosa	0,58	„
angeboren	6,89	„	Alcohol, Chinin, Salicyl, Nephritis, Variola, Erysipel, multiple Sclerose, Basalfractur, Blitzschlag	je 0,34	„
erworbene Syphilis	5,4	„			
Typhus	4,8	„			
eitrige Mittelohr-Affectionen	4,4	„			
hereditäre Syphilis	3,1	„			
Cretinismus und Hydrocephalus	2,4	„			
Scharlach	2,06	„			
Trauma	2,06	„			

Zum Schlusse möchte A. nochmals darauf hinweisen, ohne sich in eine weitere Polemik einzulassen, dass in den Werken unserer namhaftesten Autoren statistische Angaben über die Erkrankungen des schallempfindenden Apparates nur wenig berücksichtigt sind und viele diesbezügliche, nur eingestreute Bemerkungen zweifellos auf unrichtigen Voraussetzungen beruhen.

Discussion:

Dr. Kaufmann fallen die hohen Procentsätze für die Erkrankungen des inneren Ohres ex professione auf, mit denen er sich vollständig einverstanden erklärt, da er dieses ursächliche Moment sehr häufig constatiren konnte.

Digitized by Google

Docent Pollak konnte gleichfalls als Krankenkassenarzt die grosse Häufigkeit der Berufserkrankungen des inneren Ohres feststellen, wobei ihm Bezold's continuirliche Stimmreihe gute Dienste erwies.

Alt glaubt, dass ein beträchtlicher Theil der Erkrankungen „aus unbekannter Ursache" auch in diese Categorie der Berufserkrankungen gehört, da wir nur bei gewissen Berufsarten an Affectionen ex professione denken, während noch viele andere Arbeiter ähnlichen Schädlichkeiten ausgesetzt sind.

12) Dr. D. Kaufmann: Ueber beiderseitige Missbildungen des Ohres mit Demonstration pathologisch-anatomischer und histologischer Präparate.

Nach den Zusammenstellungen von Steinbrügge, Mygind, E. Joel und Willy Meyer sind Beschreibungen pathologisch-anatomischer Befunde bei beiderseitiger Missbildung des Ohres sehr selten. Heusinger (Referat in Lincke's Handbuch der Ohrenheilkunde) und Toynbee (Diseases of the ear) haben ausführlich solche Fälle publicirt. Von älteren, nicht verlässlichen Befunden abgesehen, hat es sich gezeigt, dass bei lebensfähigen Individuen die Missbildung nur entweder das äussere oder mittlere Ohr oder beide diese Theile, jedoch nur selten das innere Ohr betroffen hat.

Herr Docent Dr. Haberda hatte die Freundlichkeit, mir die Gehörorgane einer 85jährigen Frau zu überlassen, welche im September 1896 plötzlich verstorben war. Die Obduction hatte ergeben: Compressio cerebri, Fissura ossis parietalis. Dilaceratio rami posterioris arteriae meningeae mediae dextrae. Haematoma epidurale.

Beide Gehörorgane zeigten sich in hohem Grade missgebildet, und zwar:

Rechtes Ohr: An Stelle der Ohrmuschel ein knorpelhaltiger, 5 cm langer, $1^1/_3$ cm breiter Hautwulst, welcher durch eine Furche von dem normal erscheinenden Lobulus getrennt ist. Meatus auditorius externus im knöchernen und knorpeligen Antheile, ferner das Trommelfell fehlen; ein Gehörknöchelchenrudiment, an welchem die Zusammensetzung aus Hammer und Amboss leicht ersichtlich ist, im oberen Trommelhöhlenraum erhalten, das Cavum tympani von Knochenbalken durchzogen, hochgradig verengt, Tube normal, M. tensor tympani in seinem Canale von normaler Gestalt. Nische der Fenestra ovalis verkleinert, von dünnen Bindegewebsmembranen durchzogen, zwischen diesen das Stapesköpfchen erkennbar, Crura stapedis und Musculus stapedius nicht sichtbar. Promontorialfläche stark abgeflacht, Nische zur Fenestra rotunda nicht erkennbar. Fossa jugularis stark vertieft.

Linkerseits: Ohrmuschel verkleinert, stark verbildet, nur Lobulus normal. Helix und Anthelix angedeutet. Aeusserer Gehörgang und Trommelfell fehlend, Gehörknöchelchenrudiment aus dem verwachsenen Hammer- und Ambosskörper im oberen Trommelhöhlenraum vorhanden. Cavum tympani von starken Knochenbalken durchzogen, sein Lumen stark verkleinert, Tube, M. tensor tympani normal; in der Nische der Fenestra ovalis Stapes erkennbar. Nische zur Fenestra rotunda normal.

Meatus auditorius internus mit Facialis und Acusticus beiderseits normal.

Digitized by Google

Die histologische Untersuchung (Fixirung in Formol, Müller, Entkalkung in 5proc. Salpetersäure, Schnittserie, Färbung mit Hämalaun-Eosin) ergiebt:

Beiderseits: Stapesplatte und Ligamentum orbiculare normal, Stapesschenkel verkleinert und verschmälert, von abnormer Krümmung. Nische des runden Fensters vertieft, Membrana tympani secundaria histologisch normal. Oeffnung des runden Fensters gegen die Paukenhöhle durch Knochenwucherung in der letzteren stark verkleinert.

Membranöses Labyrinth sowohl rechts als links in allen Theilen normal, histologische Zusammensetzung der drei Bogengänge normal, Ampullen, Utriculus und Sacculus zeigen cadaveröse Veränderungen, Nervenäste und Nervenendstellen deutlich erkennbar. Schnecke mit Modiolus und Scalen normal entwickelt, die Scalen stellenweise Gerinnsel enthaltend. In den Zellen im Ductus cochlearis cadaveröse Veränderungen, jedoch sind sämmtliche Gebilde, z. B. Reisner'sche Membran, Corti'sche Membran, Zellen des Corti'schen Organes an einzelnen Schnitten noch sehr gut erhalten, im Ganglion Scarpae und Ganglion Rosenthali Ganglienzellen von typischer Form.

In Bezug auf das Hörvermögen konnte ich durch Erkundigungen bei Angehörigen der Verstorbenen erfahren, dass die Frau gesprochen habe, wiewohl schwer verständlich, sie habe auf beiden Ohren in der Entfernung von etwa einem halben Meter gehört.

(Demonstration der Präparate, Zeichnungen und Schnitte.)

Ein zweites Präparat beiderseitiger Missbildung des Ohres verdanke ich der Güte des Herrn Prof. Weichselbaum, welcher mir das im hiesigen pathologisch-anatomischen Museum aufbewahrte Präparat zum Studium und Demonstration freundlichst überliess.

Es stammt von einem 29 Jahre alten Tischlergesellen, welcher im Jahre 1868 an Lungentuberculose verstorben war.

Die Muschel des linken Ohres klein, normal gebildet, nur dass der Tragus schwach, der Antitragus stark entwickelt ist und keine äussere Gehörgangsöffnung zwischen beiden, sondern nur eine seichte Grube besteht. Das Läppchen breit und in seiner vordern Seite ganz angewachsen.

Der obere Theil der Muschel des rechten Ohres bis auf einen unregelmässigen, im Ganzen rundlichen, über erbsengrossen, breit aufsitzenden, knorpelhaltigen Höcker fehlend, an dem sich nach unten ein 1″ langer, $^1/_4$″ breiter, kammartiger, in der Mitte seiner hintern Kante gekerbter, nach vorn umgeklappter, knorpelfreier Hautlappen anschliesst.

Unmittelbar vor dem oberen Kerbabschnitte findet sich an der Stelle der äusseren Gehörgangsöffnung eine halbmondförmige, ziemlich tiefe, längsgestellte Furche, unmittelbar vor dem Kerbschnitte ein hanfkorngrosses blindes Grübchen.

Die convexe Seite beider Muscheln durch fibröses Gewebe an die Wurzel des Jochfortsatzes angeheftet.

Rechts: Der äussere knöcherne und knorpelige Gehörgang das Trommelfell und Paukenhöhle fehlend; die sonst normale Tuba bis an die innere vordere Wand des Vorhofes reichend, von dessen Höhle sie nur durch eine Membran getrennt, die in der beinahe hanfkorngrossen Lücke ausgespannt ist.

Digitized by Google

Links: Eine ziemlich normale, aber kleinere Paukenhöhle, mit Gehörknöchelchen, sehr zartem Trommelfelle und einem etwas nach hinten und oben gerichteten, von knöchernen Wänden umschlossenen, dem knöchernen Antheile des Gehörganges entsprechenden, aber nur halb so weiten Gange; der knorpelige Gehörgang fehlend und sein Raum von Felsenbeinmasse erfüllt. Die Tuba normal.

Der innere Gehörgang, die Schnecke, der Vorhof mit den Bogengängen normal, nur sehr klein, besonders rechterseits.

Der Nervus acusticus normal.

Demonstration der Präparate und Zeichnungen. (Erscheint ausführlicher.)

Discussion:

Dr. Bing möchte den Umstand, dass die ehemalige Inhaberin der von Dr. Kaufmann demonstrirten Hörorgane nach den übereinstimmenden Angaben der Personen ihrer Umgebung entschieden Hörvermögen gehabt und auch, wenngleich unverständlich, gesprochen hat, als weiteren Beleg heranziehen für die Lehre der Perception des Schalles durch directe Knochenleitung[21]), im Gegensatze zur Annahme einer cranio-tympanalen Leitung (Hensen), bei welch' letzterer der Schall von den Kopfknochen aus nur durch Vermittlung des Paukenhöhlenapparates auf den Hörnerven übertragen werden soll. Hier waren äusserer und mittlerer Ohrtheil von der bedeutenden Missbildung betroffen, die Trommelhöhle, Hammer und Amboss nur rudimentär entwickelt, Steigbügel nicht zu sehen. Dagegen zeigte sich das Labyrinth auch histologisch in seinen Weichtheilen vollkommen ausgebildet und functionsfähig.

Was diese Frau im Leben an Schall vernommen, konnte ihr nur durch directe Fortleitung des Schalles vom Knochen auf den Labyrinth-Inhalt vermittelt werden.

Allerdings ermöglicht diese Art der Schallleitung in Form von Verdichtungs- und Verdünnungswellen kein besonders fein qualificirtes Hören, zumal für solche, welche nie früher auf anderem, aërotympanalen Wege hören und sprechen gelernt haben, worin auch die unverständliche Sprache dieser Person ihre natürliche Erklärung fände.

Es kann auch nicht daran gezweifelt werden, dass hier der Stimmgabelton vom Knochen aus wahrgenommen worden und der Rinne'sche Versuch entschieden negativ gewesen wäre. Und wenn schliesslich Hensen meint, es wäre noch unerforscht, inwieweit directe Knochenleitung wirklich Hörempfindung hervorruft, so kann auch der vorliegende Fall nach beiden Richtungen darthun, dass solche directe Knochenleitung wirklich Hörempfindung hervorruft, wie auch, dass es hierbei der Mitwirkung des Paukenhöhlenapparates gar nicht bedarf.

13) Dr. Victor Hammerschlag: Beitrag zur Lehre von der Function der Gehörsschnecke vom Standpunkte der Entwicklungsgeschichte.

Der Vortragende hat es sich zur Aufgabe gemacht, einige schon

[21]) Zur Lehre von der Kopfknochenleitung von Dr. Albert Bing. Wiener med. Blätter 1892, No. 31 und 32.

Digitized by Google

länger bekannte entwicklungsgeschichtliche Thatsachen, sowie einige selbst gemachte Beobachtungen für die Lehre von der Function der Schnecke zu verwerthen.

Seine Ausführungen knüpfen an zwei der wichtigsten Hypothesen an, nämlich die Lehre von Helmholtz, dass man im Labyrinth zwei quoad functionem verschiedene Oertlichkeiten unterscheiden müsse, von denen die eine — die Schnecke — zur Perception musikalischer Töne und Klänge, die andere — der Vorhof und die Ampullen — zur Perception der Geräusche diene, und die Lehre von Hensen, wonach die Fasern der Membrana basilaris die consonirenden Gebilde der Schnecke seien.

Endlich liegt den Ausführungen der bereits anerkannte und vielfach bestätigte Lehrsatz zu Grunde, dass die tiefen Töne an der Spitze der Schnecke, die hohen Töne an der Basis percipirt werden.

Nach einer kurzen historischen Uebersicht über die Entstehung dieser Lehrsätze geht der Vortragende zu seinem eigentlichen Thema über, wobei er Folgendes ausführt:

Die Schnecke der Wirbelthiere zeigt in einem gewissen Stadium der Entwicklung einen Schneckencanal, dessen Epithel eine nur wenig vorgeschrittene Differenzirung zeigt und der ringsum von mesodermalem Bindegewebe umgeben ist. Von einer Membrana basilaris und einer Membrana Reissneri kann man in diesem Stadium nicht sprechen.

Da nun diese Schnecke nach den Lehren der Descendenztheorie den bleibenden Zustand an irgend einer Stelle der Thierreihe repräsentirt, so muss man sich die Frage vorlegen, was diese Schnecke zu leisten im Stande war.

Da nun die zur Perception musikalischer Töne nothwendigen, consonirenden Gebilde, nämlich die Schneckensaiten, in diesem Stadium noch nicht vorhanden sind, so konnten nur solche Schallqualitäten percipirt werden, zu deren Perception blos eine relativ starke und regellose Erschütterung des gesammten Nervenepithels längs der ganzen Ausdehnung des Ductus cochlearis nothwendig war.

Einer derart characteristischen, regellosen Erschütterung entspricht aber nur die Vorstellung des Geräusches.

Wenn nun im Verlaufe der Entwicklung die Membrana basilaris sich zu einem Gebilde umgestaltet, von dem man in Folge seiner Anordnung annehmen muss, dass es zur Perception musikalischer Töne und Klänge diene, so folgt daraus keineswegs, dass die Schnecke die bereits erworbene Fähigkeit, Geräusche zu percipiren, wieder verlieren sollte.

Der Autor gelangt also zu dem Schlusse, zu dem seiner Zeit Exner auf einem andern Wege gelangt ist und formulirt denselben folgendermaassen: Die Empfindung des musikalischen Tones entsteht, wenn wenige Fasern der Membrana basilaris in Mitschwingungen gerathen; die Empfindung des Geräusches, wenn sämmtliche Fasern der Basalmembran aus ihrer Ruhelage gebracht werden.

Der zweite Theil des Vortrages befasst sich mit der Beobachtung des Autors, dass das Corti'sche Organ in den höher gelegenen Abschnitten der Schnecke einen höhern Zustand der Entwickelung repräsentirt, als in den basalen Abschnitten.

Digitized by Google

Der Vortragende stützt diese Beobachtung durch Daten und Tabellen über das Wachsthum der Corti'schen Pfeiler, woraus hervorgeht, dass von einem bestimmten Zeitpunkt an die Entwicklung des acustischen Endapparates in der Basalwindung sistirt, während sie gegen die Spitze der Schnecke hin noch weiter fortschreitet.

Es würden nach diesen Beobachtungen die der Kuppel der Schnecke näher gelegenen Abschnitte des Corti'schen Organs eine höhere und feinere Organisation darbieten.

Da aber diese Abschnitte es sind, die zur Perception der tiefen Töne dienen, so könne man weiter den Schluss ziehen, dass die allmähliche Verbreiterung des Hörfeldes gegen das untere Ende der Scala zu einen integrirenden Bestandtheil der allmählichen Vervollkommnung des Gehörorgans bilde, und dass die Perception der tiefen Töne einer feineren Leistung des Gehörorgans gleichkomme.

Falls diese letztgenannte Behauptung sich bewahrheitet, so würde aus ihr sich eine klinisch verwerthbare Folgerung ergeben.

Es müssten nämlich bei Affectionen des Hörnerven — nicht der Schnecke — zuerst diejenigen Fasern ausser Function gesetzt werden, denen die feinste Leistung obliegt, oder klinisch gesprochen, es müssten bei Acusticusaffectionen zuerst die tiefen Töne ausfallen.

Die klinische Erfahrung komme diesem, mit aller Reserve ausgesprochenen Satze zu Hilfe, denn der Vortragende fand einschlägige klinische Beobachtungen bei Politzer: Lehrbuch, 3. Aufl., S. 112, Rohrer und Gradenigo. Der letztgenannte Autor hat sogar auf den Ausfall der tiefen Töne als ein differential-diagnostisches Merkmal zwischen Acusticus und Labyrinthaffectionen bereits hingewiesen.

14) Docent Dr. Jos. Pollak demonstrirt die nach Bezold's Angaben im Edelmann'schen Institute in München hergestellte continuirliche Tonreihe. Er weist auf die grossen Vorzüge und die Unentbehrlichkeit derselben für genauere Differentialdiagnosen und zum Aufdecken von Tonlücken hin. Seine eigenen Untersuchungen bei Berufserkrankungen und Lues des Ohres haben vieles Interessante zu Tage gefördert. Wegen sehr vorgerückter Zeit behält sich der Redner vor, das Ergebniss seiner bisherigen Untersuchungen, mit Neuerem bereichert, am nächsten Otologentage mitzutheilen.

15) Docent Dr. B. Gomperz: Ueber Mittelohrenentzündungen im Säuglingsalter.

Der Vortragende findet, dass bis in die letzte Zeit die Ansicht v. Tröltsch's vorherrschte, eine directe Besichtigung des Trommelfelles bei Säuglingen sei wegen der Enge des Gehörganges, wegen der Horizontalstellung und dicken Epidermislage des Trommelfelles kaum möglich und bringt es damit in Zusammenhang, dass die Ausbildung der Diagnostik und Therapie der Säuglingsotitis mit den Erfahrungen über die pathologische Anatomie derselben nicht gleichen Schritt gehalten hat.

Anknüpfend an frühere Ausführungen[22]), in welchen Gomperz

[22]) Centralblatt f. Therapie 1894, 5, pag. 302.

Digitized by Google

betonte, dass die Diagnose der catarrhalischen und entzündlichen Processe der Paukenhöhle auch bei kleinen Säuglingen durch Untersuchung des Trommelfelles leicht zu stellen sei und dass sich da die Behandlung ganz leicht und mit denselben Erfolgen einleiten lasse, wie bei Erwachsenen, spricht G. über Pathologie und Therapie der Säuglingsotitis, insbesondere der ohne Otorrhoe verlaufenden Fälle und zieht hierbei die Erfahrungen heran, welche er als Leiter des Ambulatoriums für ohrenkranke Kinder im Institute des Prof. Kassowitz seit 1892 machen konnte.

Bezüglich der Aetiologie würdigt G. die grosse Bedeutung der Grippe für das kindliche Gehörorgan, auf welche Infectionskrankheit wohl der stärkste Procentsatz der Entzündungen des Ohres in diesem Alter zurückzuführen ist.

Bei der Grippe, wie bei den übrigen, aber viel selteneren Infectionskrankheiten, sowie allen die Widerstandsfähigkeit herabsetzenden Affectionen werden die stets vorhandenen Gelegenheiten zum Eindringen von Microorganismen in die Paukenhöhle gefährlich werden, das stete Vorhandensein derselben im Nasenrachenraum, das Husten, Niesen und Brechen der Säuglinge, bei welch' letzterem die Milch oft auch durch die Nase herausgeschleudert wird. G. macht auf die hier sehr wichtige anatomische Thatsache aufmerksam, dass das Ostium phar. tubae beim Säugling tiefer, unter dem Niveau des harten Gaumens steht. Ja beim blossen Schreien kann eine Luftbewegung aus dem Cavum pharyngo-nasale zum Trommelfell stattfinden. Vortr. sah während der Untersuchung heftig schreiender Säuglinge mit Otitis m. perf. bei jedem Schrei Eiter und Luftbläschen aus der Lücke vortreten.

Bei der Schilderung der Symptome, welche den Arzt auf den Verdacht der Otitis führen müssen, hebt Vortr. die Unruhe, die Verstimmung (Grantigsein) und die Appetitverminderung für leichte, das Wetzen mit dem Kopf, die Schlaflosigkeit, das Aufschreien, oder permanente Schreien, Erbrechen und das Bestehen von meist continuirlichem Eiter bei schweren Graden der Entzündung hervor. Bei schwächlichen Kindern ist oft die Gewichtsabnahme das hervorstechendste Symptom. Die schwersten Fälle können unter hohem Fieber mit 40° und darüber zur Benommenheit bis zur Bewusstlosigkeit, Zuckungen und Krämpfen führen, kurz zum Bilde beginnender Meningitis, das sich dann allerdings mit einem Schlage ändern kann, wenn Otorrhoe eintritt.

Oefters sind die Lymphdrüsen in der Umgebung des Ohres geschwollen und schmerzhaft und treten präauriculäre Oedeme auf. Ferner sah Gomperz bei Exsudatbildung in der Paukenhöhle auffallend vermehrtes Speicheln, das nach der Abheilung verschwand.

Die Behauptung, dass Mittelohrentzündungen manchmal gar keine Erscheinungen hervorrufen, lässt G. im Hinblick auf die mimosenhafte Empfindlichkeit der Säuglinge nicht gelten und bezieht sie auf mangelhafte Beobachtung Seitens der Mütter resp. Pflegerinnen.

G. wünscht, dass die geschilderten Symptome nur zur Untersuchung des Ohres anregen, der Diagnose aber vorwiegend der Befund am Trommelfell zu Grunde gelegt werden soll. Während der Unter-

Digitized by Google

suchung, die mit grosser Zartheit und Raschheit geschehen muss, ist es nothwendig, die Aufmerksamkeit der Kinder auf alle mögliche Weise abzulenken; G. hat beobachtet, dass sich das normale Trommelfell des Säuglings unter den Augen des Beobachters rosig färbt, wenn das Kind zu schreien beginnt, und er hält es für geboten, diese Thatsache bei der Verwerthung des Trommelfellbefundes zu berücksichtigen.

Die Lichtung der Trichter soll 2—3 mm betragen, doch kann man schon vom 3. Monat an oft weitere Specula einführen.

Cerumen und Epidermishäutchen lassen sich leicht mit Trichter oder Sonde an die Gehörgangswand andrücken oder mit der Pincette entfernen. Bei Vernixresten oder weichem Cerumen ist auszuspritzen, wonach allerdings nicht gleich untersucht werden soll. G. demonstrirt seine Spritzenansätze aus Hartgummi[23]), über welche sich auch die dünnsten Drains ziehen lassen, auf welche Weise der Wasserstrahl leicht bis zum Trommelfell dirigirt werden kann und die Gefahr einer Verletzung des Gehörganges ausgeschlossen ist.

Bei der Verwerthung des Spiegelbildes von Neugeborenen hat man mit dem immerhin eingeschränkten Gesichtsfeld zu rechnen; hier bekommt man meist die untere Trommelfellhälfte zuerst zu Gesicht und muss von da die oberen Theile verfolgen; die Membran ist normaliter zart, aber trüber als beim Erwachsenen; sie spiegelt zwar auch, doch ist der Lichtreflex nicht in seiner ganzen Länge zu sehen. Von der 6. Woche an ist das Trommelfell meist schon auch für den weniger Geübten leicht zu übersehen, von der 9. Woche an in seinem vollen Umfange. Man kann da schon alle Stadien der Hyperämie und Entzündung, der Oberflächendurchfeuchtung und Desquamation, Blasenbildung und circumscripte Vorwölbungen durch Exsudat, nach erfolgtem Durchbruch die Perforation, zitzenförmige Elevationen etc. etc. erkennen. Dem Trommelfell der Säuglinge eigenthümlich ist die leichte Vorwölbbarkeit der oberen Partie, wodurch es sehr leicht bei engen Gehörgängen zu Trugbildern kommen kann, dadurch, dass die halbkugelig vorgewölbte obere Trommelfellhälfte den engen Gehörgang abschliesst und für das ganze Trommelfell imponirt.

Bei der Besprechung der Therapie rühmt G. die prompte schmerzstillende und resorptionsbefördernde Wirkung von Tampons, welche mit Liqu. Burowi, Aqu. dest. āā getränkt, gut ausgedrückt und warm oder lau in den Gehörgang eingeführt und zweistündlich gewechselt werden. Einträufelungen mit den üblichen Borsäure- und Resorcinlösungen etc. etc. hat er oft mit gutem Erfolge verwendet, mit eclatant schmerzstillender Wirkung 1proc. Mentholöl, am besten bewährten sich aber G. die erwähnten Tampons mit essigsaurer Thonerde nach Zaufal; nur hat er statt der Billroth'schen Mischung den officinellen Liquor Burowi gesetzt, der bleifrei ist und absolut nicht reizt. Diese Einlagen befördern in leichten Fällen die Aufsaugung des Secrets, in schweren den Durchbruch des Eiters. Ist viel Exsudat in der Pauke, so ist G. für sofortige Paracentese, welche Schmerzen und Fieber wie mit einem Schlage bannen kann und gerade in den schwersten Fällen

[23]) Bei H. Reiner, Wien.

Digitized by Google

die eclatantesten Erfolge aufweist. Sind die Entzündungserscheinungen so weit zurückgegangen, dass das Trommelfell blass, der kurze Fortsatz sichtbar ist, dann sollen Lufteintreibungen nicht unterlassen werden, da nur hiermit die Rückkehr eines intacten Hörvermögens gewährleistet werden kann. Nachdem Kinder in diesem Alter sich nicht zu schneuzen vermögen und G. sich scheut, bei schleimerfüllter Nase die Luftdouche zu geben, kam er auf folgende Methode: Vor der Luftdouche wird mit dem Ballon in die Nase geblasen, die andere Seite offen gelassen. Dabei fliegt oft der Schleim im Bogen heraus, seltener kommt er in den Rachen. Dann erst kommt unter Anwendung allerschwächsten Druckes das Politzer'sche Verfahren. Diese Methode des Schleimausblasens wirkt in vielen Fällen auch gegen die Coryza vorzüglich; die Kinder athmen danach freier und trinken leichter.

Bei sehr ruhigen Säuglingen gelingt die Luftdouche manchmal nicht, weil die Kinder nicht phoniren. Hier hilft sich G. damit, dass er dem Kinde von einer zweiten Person etwas Wasser in den Mund spritzen lässt und während des dadurch ausgelösten Schlingactes das Politzer'sche Verfahren ausführt. Schliesslich weist Vortragender auf die grosse Bedeutung der ungeschmälerten Nasenathmung für die Integrität des Mittelohrapparates hin; er hat schon bei ganz kleinen Säuglingen adenoide Vegetationen entfernt, wo Mittelohrentzündungen öfters recidivirten. Von grösster Wichtigkeit ist auch die Prophylaxe und ist besonders darauf zu sehen, dass mit Schnupfen behaftete Personen Kindern nicht nahe kommen.

Prof. Politzer spricht den Vortragenden, sowie den Mitgliedern und Gästen, die den Vorträgen bis zum Schlusse mit regem Interesse gefolgt sind, den besten Dank aus. Der zweite Otologentag hat, sagt P., die an das wissenschaftliche Programm geknüpften Erwartungen nach jeder Richtung hin erfüllt. In rascher Aufeinanderfolge wurden eine Reihe interessanter, zum Theil neuer Thatsachen aus allen Zweigen der Otologie vorgeführt, welche einen bleibenden wissenschaftlichen Werth für sich beanspruchen und ein ehrendes Zeugniss für die Leistungsfähigkeit der österr. otologischen Gesellschaft liefern.

So kann unsere Gesellschaft durch ihre wissenschaftliche Thätigkeit einen bescheidenen Antheil an dem allgemeinen Fortschritte der Ohrenheilkunde für sich in Anspruch nehmen und mit jener Zuversicht der Zukunft entgegensehen, welche ihr der bisherige Eifer und die wissenschaftliche Regsamkeit ihrer Mitglieder verbürgen.

Mit dem Wunsche, dass die Mitglieder, ausgerüstet mit neuen Errungenschaften, sich am nächsten Otologentage wieder einfinden mögen, erklärt der Vorsitzende den 2. Otologentag für geschlossen.

Prof. Gruber spricht im Namen der otolog. Gesellschaft dem Vorsitzenden und dem Secretär Dr. J. Pollak für ihre Mühewaltung im verflossenen Vereinsjahre den Dank aus.

Digitized by Google

Aus der Ohren- u. Halsklinik von Prof. N. v. Simanovsky in St. Petersburg.

Ueber die Anwendung des Parachlorphenols bei einigen Erkrankungen der oberen Luftwege.

Von

Dr. med. **A. Spengler.**

Vor mehr als zwei Jahren empfahl Professor Dr. N. v. Simanovsky[1]) das Parachlorphenol ($C_6 H_4 Cl OH$) als ein sehr gut wirkendes Mittel bei gewissen Krankheiten der oberen Luftwege. Bis jetzt hat jedoch dasselbe noch nicht denjenigen Platz in der laryngologischen Therapie eingenommen, welcher ihm, dank seiner heilenden Eigenschaften, mit Recht (unserer Meinung nach) gebührt.

Wenn einige Aerzte[2]) mit dem Parachlorphenol anscheinend keine günstigen Resultate erzielten, so erklärt sich das hauptsächlich durch die wahrscheinlich geringe Qualität der angewandten Präparate, da letztere in unreinem Zustande wohl freie Salzsäure enthalten und so die Gewebe reizen.

Die besten Präparate von Parachlorphenol erhielten wir aus der Fabrik von Heyden's Nachfolger in Radebeul bei Dresden.

In dieser kurzen Notiz möchten wir nun den Fachcollegen das Parachlorphenol auf's Neue in Erinnerung bringen und ihre Aufmerksamkeit auf dasselbe lenken, als auf ein Mittel, welches für unsere Specialität mehrere kostbare Eigenschaften besitzt.

Alle unsere Beobachtungen über die Anwendung dieses Medicaments sind in der Klinik unseres hochverehrten Lehrers Prof. Dr. N. v. Simanovsky's angestellt worden.

Das Parachlorphenol wandten wir hauptsächlich an bei tuberculösen Affectionen des Kehlkopfes, bei bösartigen, nicht operirbaren Neubildungen der oberen Luftwege, in Fällen von chronischem, hypertrophischem Catarrh der Nasenhöhle, bei syphilitischen Geschwüren und verschiedenen Infiltraten des Kehlkopfes.

Zu Pinselungen werden Lösungen des Parachlorphenols in Glycerin von $^1/_2$ pCt. bis zu 100 pCt. gebraucht; zur Pulverisation $^1/_4 - ^1/_2$ proc. wässerige Lösungen. Es muss hierbei bemerkt werden, dass das Parachlorphenol, ebenso wie reines Phenol, in wässerigen Lösungen bei seiner Anwendung auf Schleimhäute Brennen hervorruft, weshalb man es in einer mehr als $^1/_2$ proc. wässerigen Lösung zur Pulverisation nicht anwenden darf. Bei Lösungen in Glycerin dagegen verursacht es entweder überhaupt gar kein Brennen, oder nur ein sehr schnell vorübergehendes, an dessen Stelle eine ziemlich lange währende Anästhesie tritt. — Bekanntlich besitzen viele Phenylverbindungen anästhesirende Eigenschaften, und in dieser Beziehung gebührt unter ihnen dem Parachlorphenol der erste Platz.

Alle Klagen, dass die Anwendung von Parachlorphenol in Glycerinlösungen Schmerz verursache, beruhen darauf, dass sich die Kranken zu diesem Mittel verschieden verhalten, denn während einige von An-

[1]) Wratsch 1894. Therapeutische Monatshefte 1894.
[2]) Schmurlo. Gazeta lekarska 1894.

Digitized by Google

fang an starke Lösungen (10—20 pCt.) sehr gut vertragen, vertragen andere blos 5 pCt. Man muss daher bei Anwendung des Parachlorphenols streng individualisiren und niemals gleich mit starken Lösungen anfangen: am besten beginnt man mit 5 pCt., und wenn diese Lösung gut vertragen wird, geht man, je nach dem Falle, zu 10 pCt. und noch stärkeren Lösungen über. — An Pinselungen mit Parachlorphenol gewöhnen sich selbst sehr empfindsame Kranke recht schnell, und uns ist es kein einziges Mal vorgekommen, dass wir von diesem Mittel abstehen mussten (wegen der Schmerzen bei seiner Anwendung). Vorhergehende Cocaïnisation war blos bei sehr ängstlichen Patienten nöthig, und das auch nur im Anfang der Behandlung, da sich nachher alle an's Parachlorphenol gewöhnten und auch ohne Cocaïn die Cur gut vertrugen. — Erbrechen auf Pinselungen mit Parachlorphenol, worauf in einigen Beobachtungen[3]) hingewiesen wurde, haben wir nie gesehen. Wenn solches vielleicht auch stattfindet, so hängt das wahrscheinlich von der Unreinheit des angewandten Präparates ab.

Die Pinselungen selbst machten wir entweder mit hygroscopischer Watte auf dem Watteträger oder mit einem Haarpinselchen, und zwar in Form von Einreibungen, wobei Acht darauf gegeben wurde, dass das Mittel auch auf alle erkrankten Stellen käme, was bei stark ausgebreiteten tuberculösen Processen des Kehlkopfes mitunter nicht leicht zu erreichen ist.

Ausser den anästhesirenden Eigenschaften besitzt das Parachlorphenol auch stark desinficirende, wie solches von Dr. Karpow[4]) bezüglich des Milzbrand- und von uns[5]) für den Tuberkelbacillus bewiesen ist. Während Sporen des Bac. anthracis von 5proc. Carbolsäurelösung im Laufe von 20 Tagen ihre Lebensfähigkeit nicht einbüssten, wurden sie von einer 2proc. wässerigen Parachlorphenollösung in zwei Stunden völlig getödtet.

Wirkt man mit letzterer auf Reinculturen von Tuberkelbacillen, so gehen diese in fünf Minuten vollständig zu Grunde. Dasselbe findet im Auswurfe Schwindsüchtiger statt, wo die Bacillen nach zwei Stunden ihre Virulenz verlieren.

Unter den Krankheitsformen, bei denen wir das Parachlorphenol local mit dem besten Erfolge anwandten, sind vor Allem tuberculöse Affectionen der oberen Luftwege zu erwähnen, da bei solchen sich dieses Medicament als besonders nützlich erwies. Tuberculöse Infiltrate, die weder der Wirkung von Milchsäure, noch der unserer anderen Mittel wichen, wurden durch Pinselungen und Einreibungen mit Parachlorphenol in Glycerinlösungen nach kurzer Zeit resorbirt. Begrenzte Infiltrate auf den Stimmbändern und in der Regio interarythaenoidea verschwanden bisweilen nach nur wenigen Pinselungen mit einer 5proc. Lösung.

---

[3]) Dritte Versammlung süddeutscher Laryngologen in Heidelberg. Internat. Centralblatt für Laryngologie 1897, No. 1.

[4]) Archives des sciences biologiques T. II.

[5]) Archives des sciences biologiques T. IV. — Diese Frage, sowie die Behandlung der Larynxphthise mit Parachlorphenol war auch das Thema unserer Inaugural-Dissertation.

Digitized by Google

In dieser Wirkung besteht eben der Wert und das Eigentümliche dieses Medicaments, da solche Eigenschaften keines von den uns bekannten Mitteln besitzt. Es verdient deshalb in dieser Beziehung die allerweiteste Anwendung in unserer Specialität.

Schwieriger unterliegen der Heilung diffuse, stark ausgebreitete Infiltrate, die viele Bezirke des Kehlkopfes einnehmen, besonders bei weit vorgeschrittener Lungentuberculose. In solchen Fällen hindern wahrscheinlich immer neue Infectionen des Kehlkopfes Seitens der Lungen die Heilung der Larynxphthise.

Auf tuberculöse Geschwüre wirkt das Parachlorphenol ebenso wie auf Infiltrate äusserst günstig, da Dank seiner die Ulcerationen sehr bald einen reinen Geschwürsgrund zeigen, weniger schmerzhaft werden und in günstigen Fällen vernarben. Perichondritis contraindicirt nicht seine Anwendung, man muss eben nur schwächere Lösungen nehmen (5 pCt. bis 10 pCt.) und sich Mühe geben, die angegebenen Stellen nicht zu traumatisiren, indem man die Pinselungen zart und vorsichtig macht. Unsere Patienten haben sämmtlich ohne Ausnahme leicht die Behandlung mit Parachlorphenol vertragen, da es ihnen bedeutende Erleichterung verschaffte. Auch nach dem Curettement von tuberculösen Infiltraten wandten wir das Parachlorphenol mit bestem Erfolg an: in 10—20proc. Lösungen irritirt es die Gewebe nicht, desinficirt vorzüglich die Wunde, anästhesirt sie und hat mithin einen grossen Vorzug in dieser Beziehung vor der Milchsäure, deren Anwendung in ähnlichen Fällen so schmerzhaft ist.

Bei bösartigen, unoperirbaren Neubildungen diente das Parachlorphenol uns als das beste Palliativmittel: ulcerirte Oberflächen reinigten sich von 10proc. Lösungen, Entzündungserscheinungen, die von secundärer Infection durch Eitermicroben abhingen, verschwanden, die Schmerzen vergingen, und der Kranke fühlte mitunter eine so bedeutende Erleichterung, dass er sich auf dem Wege zur völligen Genesung hielt. Eine solche Wirkung unseres Mittels müssen wir für eine äusserst kostbare halten, da die Aufgabe des Arztes in solchen Fällen blos darin besteht, so viel als möglich die Leiden der unglücklichen Kranken zu lindern, und hierin hat uns das Parachlorphenol kein einziges Mal getäuscht.

Als gutes locales Hilfsmittel bei specifischer Cur erwies sich das Parachlorphenol für gummöse Formen der Syphilis: die Ulcerationen zeigten unter seiner Anwendung bald einen reinen, klaren Geschwürsgrund und vernarbten, desgleichen wurden die Infiltrate in kurzer Zeit resorbirt.

Eine gleich günstige Wirkung übt unser Mittel auch auf Infiltrate nicht specifischen Characters aus. In Fällen von Hyperplasie der Gewebe, die von einem chronischen Entzündungsprocess abhängig war, wurden diese Infiltrate von Pinselungen mit Parachlorphenol schnell resorbirt und die afficirten Gewebe kehrten zum normalen Zustande zurück. Man ist in solchen Fällen nicht gezwungen, zu starken Lösungen seine Zuflucht zu nehmen, sondern kann sich mit 5—10proc. begnügen. Bei chronischen Schwellungen und nicht sehr starker Hypertrophie der Conchen schrumpften diese von Pinselungen mit schwachen Lösungen (1/2 pCt. bis 2 pCt.) unseres Mittels ein und verringerten sich auf

Digitized by Google

geraume Zeit im Umfang. Es kann deshalb das Parachlorphenol mit erheblichem Nutzen in gleicher Linie mit der Galvanocaustik bei hypertrophischem Catarrh der Nasenhöhle gebraucht werden.

Schliesslich erlauben wir uns auf Grund unserer Beobachtungen folgende Schlussfolgerungen über die Anwendung des von uns recommandirten Mittels zu machen:

1) das Parachlorphenol stellt ein stark desinficirendes und anästhesirendes Mittel dar;

2) in Glycerinlösungen reizt es durchaus nicht die Schleimhaut und wird, falls das Präparat nur rein ist, von den Kranken leicht vertragen;

3) die beste Form seiner Anwendung auf Schleimhäute sind Glycerinlösungen von verschiedener Concentration;

4) auf tuberculöse Affectionen der oberen Luftwege wirkt es in höchstem Grade günstig, in vielen Fällen heilend;

5) in gleicher Weise wirkt es auf Infiltrate überhaupt und auf verschiedene ulceröse Processe;

6) bei bösartigen, unoperirbaren Neubildungen dient das Parachlorphenol als gutes Palliativmittel;

7) bei seiner Anwendung muss man streng individualisiren, je nach der Sensibilität der Patienten.

II. Kritiken.

Moritz Schmidt: **Die Krankheiten der oberen Luftwege.** 2. Auflage. Julius Springer, Berlin 1897.

Mit dem Gefühl wahrer Befriedigung beschliesse ich die Lectüre des von 706 Textseiten der ersten Auflage auf 852 Seiten angewachsenen Buches. Den Zusatz „sehr vermehrt und verbessert" trägt diese 2. Auflage mit Recht. Das Mitgetheilte ist vielfach neu gruppirt, neue Gesichtspunkte sind gewonnen, neue Resultate der Wissenschaft eingefügt, neue Behandlungsmethoden berücksichtigt worden.

Der Referent, da er die erste Auflage an dieser Stelle nicht besprochen, freut sich, die rasch folgende 2. Auflage mit einigen ausführlicheren Worten über den allgemeinen Werth des Buches begleiten zu dürfen.

An Lehrbüchern ist in unserer Disciplin kein Mangel, die letzten Jahre haben mehr wie genug hervorgebracht. Sie wenden sich alle an „Aerzte und Studirende" und suchen bei möglichst scharfer Umgrenzung der speciellen Disciplin durch Besprechung der einzelnen Krankheitsbilder nach dem Kopiren im gebräuchlichen Schema der klinischen Abhandlungen unter mehr oder weniger gewissenhafter Berücksichtigung der Literatur ihre Leser zu belehren.

Das vorliegende Buch ist ein anderes. Nicht „Lehrbuch" nennt es der Verfasser, sondern „aus der Praxis für die Praxis" entstanden. Ich habe das Gefühl, als habe der Autor ein Facit langjähriger, vielseitiger Erfahrung ziehen, eine Art Rechenschaftsbericht vor sich selbst ablegen wollen. Haben doch in seinem Leben die gewaltigsten Umwälzungen auf medicinischem Gebiete stattgefunden und die An-

Digitized by Google

schauungen unserer Tage sind so ganz anders als die der Zeit, da er seine Thätigkeit aufnahm. Da ist es ein schönes Zeichen des Wahrheitsdranges und der jugendlichen Frische des Verfassers, wie er mitten im practischen Leben und ausgedehnter Thätigkeit die neuen Lehren sich angeeignet, seine Betrachtungsweise ihnen angepasst hat.

So hat das Buch einen persönlichen Character gewonnen. Das Unpersönliche eines Lehrbuchs, in dem die Verfasser oft absichtlich die eigene Meinung verstecken, um objectiv den augenblicklichen Stand des Wissens darzustellen, fällt weg und an seine Stelle tritt persönliche Erfahrung, die wissenschaftliche Errungenschaften mit der eigenen in der Praxis gewonnenen Ueberzeugung zu vereinigen strebt. Die liebenswürdige, milde Persönlichkeit des vielerfahrenen Arztes tritt uns auch in dem vielfachen Wirken entgegen, wie der Kranke psychologisch zu behandeln, wie seine kleinen Lebensgewohnheiten, auf die so viel ankommt, zu regeln seien. Im Vordergrund des ärztlichen Interesses soll der kranke Mensch, nicht die Krankheit stehen, und die kleinen Kunstgriffe therapeutischer und technischer Art beleuchten immer wieder das Bestreben, den Kranken bei aller Strenge „jucunde" zu behandeln.

In diesem Sinne hat das Buch auch einen erziehlichen Werth und kann dem Studirenden empfohlen werden, an den der Verfasser erst in zweiter Linie gedacht hat. Der angehende Arzt findet Rathschläge für ein collegiales Verhalten, das im Beginn der Praxis so manchmal — aus Unerfahrenheit, trotz besten Willens — folgenschwere Fehlgriffe begeht.

Die Besprechung der einzelnen Krankheiten durch das ganze Gebiet der oberen Luftwege im Zusammenhang wird dem practischen Arzt besonders lehrreich, da ihm der enge Zusammenhang dieser Erkrankungen, deren feinere Beziehungen ihm weniger vertraut zu sein pflegen, bewusst wird. Der Specialist wiederum findet den Zusammenhang mit den Allgemeinerkrankungen, den er so leicht aus den Augen verliert, vielfach von neuen Seiten beleuchtet, die Fernwirkungen durch manchen neuen Hinweis bereichert und — z. B. in Bezug auf die Chlorose, Erkältung, Abhärtung — so manches vergessene werthvolle Alte, das wieder neu geworden ist.

Mit besonderer Sorgfalt hat der Verfasser die modernen neurologischen Anschauungen berücksichtigt und die Reflexerscheinungen erfahren auf Grund der Neurosenlehre eine neue Behandlung.

Ganz umgestaltet sind in Folge der Errungenschaften der Serum- und Organsaft-Therapie die Kapitel über Diphtheritis und Morbus Basedowii in der zweiten Auflage. In ersterem steht Schmidt entschieden zur Serumtherapie, was dem in der ersten Auflage schon eingenommenen Standpunkt entspricht, der auf eine locale Behandlung geringes Gewicht legte. In der Geschichte der Serumtherapie betont der Verfasser als wichtigste Etappe besonders die Entdeckung der Antitoxine des Nicins und Albins durch Ehrlich, deren practische Consequenzen Behring und Andere gezogen haben.

In der Frage des Morbus Basedowii neigt Schmidt zur Eulenburg-Kocher'schen Theorie der Entstehung durch Erkrankung des Nervensystems, offenbar weil sie ihm die Deutung der Fälle erleichtert,

Digitized by Google

in denen Besserung und Heilung durch Behandlung der Nase erzielt wurden; er theilt zwei eigene einschlägige Beobachtungen mit. Die schwierige Frage ist klar und übersichtlich dargestellt, aber doch konnte der Eindruck nicht erweckt werden, als ob es schon berechtigt sei, auf Grund so widersprechender und vieldeutiger Mittheilungen bestimmte therapeutische Grundsätze aufzustellen, wie z. B. die von Schmidt vorgeschlagene Behandlung des sogenannten secundären Basedow mit Thyreoidintabletten. — In Bezug auf die Behandlung des Kropfes möchte ich für die Jodoform-Aether-Olivenöl-Injectionen Mosetig die Priorität gewahrt wissen.

Wie in den letzterwähnten Kapiteln, so zeigt sich in dem ganzen Buche das unermüdliche Vorwärtsstreben des Autors, der nie zögert, Altgewohntes gegen Besseres einzutauschen. Die neuen Behandlungsmethoden finden auf Grund eigener Prüfung eingehende Berücksichtigung. So die Electrolyse, die Schmidt nach dem Vorgang Capart's besonders warm bei Ozaena empfiehlt, so die Anwendung der Trephine und electrischen Säge, um deren Einführung in die „alte Welt" Spiess und Schmidt sich besonders verdient gemacht haben. — Unverständlich ist mir die S. 16 erwähnte Anwendung einer „gebogenen Trephine" zur Eröffnung der Keilbeinhöhle. Zur Axe biegen kann man eine Trephine nicht, es ist vielleicht eine abgebogene Führung gemeint? —

Eine eigene noch nicht bekannte Untersuchung theilt die zweite Auflage in dem interessanten Experiment zum Pressverschluss der Stimmlippen mit. Bei cocainisirtem Kehlkopf konnte der Verfasser pressen, wenn er ein 5 mm weites Röhrchen zwischen die Taschenlippen so einführte, dass sich die Stimmlippen darunter schliessen konnten.

Besondere Sorgfalt hat Schmidt dem Stil der zweiten Auflage zugewendet. So ist durchgehends die neue anatomische Nomenclatur berücksichtigt. Das Bestreben, die Fremdwörter zu meiden, artet nicht aus und wird ergänzt von der Sorgsamkeit in Bezug auf die richtige Anwendung eingebürgerter Fremdwörter. Folgendes wäre in künftigen Auflagen noch auszumerzen: An vielen Stellen steht noch „subglottisch" statt des richtigen „hypoglottisch". Statt „innerer Ohröffnung" dürfte „innere Tubenöffnung", statt „Ohrnerven" (656) „Hörnerv", statt „Epidermisschicht (533) im Halse" „Epithelschicht" zu setzen sein. „Der untere Augenwinkel" (S. 339) ist wohl ebenso ein Druckfehler wie der auf S. 67, wo der verschluckte Bissen den Magen erst in einer Minute erreichen soll!

Es ist nicht richtig, dass die Möglichkeit des Emphysems beim Katheterisiren zuerst von Trautmann angegeben wurde, schon vor diesem ist Manchem das Unheil passirt. (S. 546.)

Dass die Kehlkopfknorpel im 40. Jahre zu verknöchern anfangen (S. 548), ist nach neueren Untersuchungen nicht mehr richtig. Es zeigen sich schon viel früher Spuren der Verknöcherung.

Bei der Besprechung der Recurrensfrage weist Schmidt die Wagner'sche, auch von anderer Seite bestätigte Ansicht zurück, dass der Anterior die Stimmlippe in die Mitte stelle. Ich glaube, Schmidt's Argument, dass bei der doppelseitigen Recurrenslähmung mit Kada-

Digitized by Google

verstellung bei Phonation Medianstellung eintreten müsse, wenn Wagner Recht habe, widerlegt diesen nicht, denn gerade die Kadaverstellung ist es ja, die Wagner durch Resection des Superior hervorruft. —

Verschönert ist das Werk in der neuen Auflage durch die farbige Ausführung der die Microorganismen darstellenden Tafeln.

Die Ausstattung ist vorzüglich. Sollte aber bei einer neuen Auflage der Umfang noch zunehmen, so wäre eine Theilung in zwei Bände der Handlichkdit sehr förderlich, die jetzt schon etwas unter der Dicke des Buches leidet.

Im Uebrigen ist zu wünschen, dass der Verfasser sich nicht verleiten lasse, durch allzu weitgehende Berücksichtigung der Literatur den oben gezeichneten Character seines Werkes zu beeinträchtigen. Das ihm Eigenste, Persönliche möge er dem schönen Buche erhalten und es nicht durch aufgepfropftes Fremde verdunkeln lassen. So nahe im Lauf der Zeit dem Verfasser die Versuchung liegt, sein durchschossenes Exemplar zu vermehren, so möge er es doch nicht zum „Lehrbuch“ werden lassen! K. Vohsen.

III. Referate.

a) Rhinologische:

Ein neuer Nasenöffner und Inspirator. Von Dr. L. Jankau. (Archiv f. Laryngol. etc. 1897, Bd. VI, pag. 162)

Instrument, welches dazu dienen soll, die Nasenathmung in manchen Fällen, wie auch bei angeborner oder erworbener Ansaugung der Nasenflügel, frei zu machen; besteht ausgehöhltem Hartgummi, ist von conischer oder eiförmiger Gestalt, 1,25—1,5 cm Länge, $^3/_4$—1 cm breitestem Durchmesser und hat eine $^1/_2$ cm grosse Oeffnung an einer Spitze, eine zweite erbsengrosse an der Seite. Dieses Apparatchen kann leicht angelegt und ohne Beschwerden bei Tag und bei Nacht unbemerkt getragen werden. Es sorgt nicht durch das Abheben der Nasenflügel für freie Athmung, sondern es wird durch dasselbe ein künstlicher freier Athmungsweg am Eingange der Nase geschaffen, so dass bei Ansaugen der Nasenflügel allein sofort für vollkommen freie Athmung Sorge getragen ist und bei anderweitigen secundären Affectionen die günstige Wirkung desselben gleich zum Ausdruck kommt.

Beschorner.

Ueber einen Fall von Rhinitis caseosa. (Sur un cas de rhinite caséeuse.) Von Dr. Massei. (Arch. ital. di laringologia und Annales maladies de l'oreille et du larynx 1897, No. 1.)

Bestand linkerseits bei einem 20jährigen Mädchen. Verf. betont, dass zur Diagnose der von Sabrazes beschriebene filamentöse Microb nöthig sei. Dr. P. K.

Digitized by Google

b) Pharyngo-laryngologische:

Zehn Fälle von Lähmung des Kehlkopfs aus chirurgischen Ursachen. (Dix cas de paralysie laryngée de cause chirurgicale.) Von Dr. P. Raugé. (Arch. internat. de Laryngol. etc. 1897, Bd. X, pag. 149.)

Diese zehn Fälle betrafen: 1) Aortenaneurysma. Vollständige Lähmung des linken Stimmbandes. 2) Oesophagus-Carcinom. Lähmung beider Stimmbänder, linkerseits mit permanenter Adductions-, rechterseits mit äusserster Abductions-Stellung. 3) Parenchymatöser Kropf. Lähmung des rechten Stimmbandes mit Medianstellung. 4) Parenchymatöser Kropf. Unbeweglichkeit des rechten Stimmbandes mit permanenter Adductions-Stellung. 5) Multiloculärer Cystenkropf. Vollständige Lähmung des linken Stimmbandes. 6) Cystenkropf. Vollständige Lähmung des linken Stimmbandes. 7) Cystenkropf. Vollständige Lähmung des rechten Stimmbandes. 8) Linkes Stimmband in Medianstellung. Syphilis. Wahrscheinlich Drüsenerkrankung. 9) Syphilis. Vollständige Lähmung des rechten Stimmbandes. Wahrscheinlich Drüsenerkrankung. 10) Scoliosis dorso-cervicalis. Vollständige Lähmung des linken Stimmbandes. Beschorner.

Bedeutung der Mandelentzündungen bei rheumatischem Fieber. (Importance des amygdalites dans la fièvre rheumatismale.)

Ein enger Zusammenhang ist nicht zu leugnen. Oft behauptet der betreffende Kranke, dass seine Krankheit durch Halsweh begonnen hat und dass die gewöhnlich dabei vorkommende Abgeschlagenheit der Glieder sich in die Gelenkschmerzen fortsetzte. Dr. P. K.

Behandlung des Sarcoms der Mandeln mit Arsenik. (Traitement arsenical du Sarcome des amygdales.) Von Dr. P. Heymann in Berlin. (Arch. internat. de Laryngol. etc. 1897, Bd. X, p. 126.)

Bei zwei unter fünf Fällen von Mandel-Sarcom hatte eine Behandlung mit Arsen ausgezeichneten Erfolg. H. fühlt sich verpflichtet, in den Fällen, in welchen eine totale Exstirpation unmöglich ist, die Arsenbehandlung zu versuchen. Beschorner.

Endocarditis mit Staphylococcen von den Mandeln ausgehend, auf den Valvulae sigmoides der Arteria pulmonaris sitzend. (Endocardite staphylococcique, d'origine amygdalienne, siégeant sur les valvules sigmoïdes de l'artère pulmonaire.) Von Dr. Charrin. (Semaine médicale und Annales des maladies de l'oreille et du larynx 1896, No. 11.)

Ein 18jähriger, mit acutem Mandelbelag behafteter Mann wurde mit schwer gestörtem Allgemeinbefinden in's Spital gebracht. Er starb trotz aller Behandlung. Die Section ergab entartete Leber, Milz und Nieren, Endocarditis am Eingang der Arteria pulmonalis, bronchopneumonische Herde in den Lungen. Die bacteriologische Untersuchung des Mandelbelags hatte den Staphylococcus aureus ergeben; man fand denselben auch in den bronchopneumonischen Herden und im Herzen. Verf. schliesst auf eine Allgemeininfection, durch staphylococcische Mandelentzündung hervorgebracht. Dr. P. K.

Digitized by Google

Personalnachricht.

Unser ausgezeichneter College Herr Dr. Felix Semon in London wurde bei Gelegenheit des Regierungs Jubiläums der Königin Victoria zum Baronet ernannt.

Notizen.

† Hofrath Prof. Dr. **Max Josef Oertel** ist in München, 63 Jahre alt, am 17. Juli l. J., $^1/_2$11 Uhr Abends, nach 8tägiger Krankheit aus dem Leben geschieden. Ein später erscheinender ausführlicher Necrolog wird die hohen Verdienste dieses ausgezeichneten Arztes und Lehrers behandeln.

XII. Internationaler medicinischer Congress Moskau.

Die Moskauer Oto-Rhino-Laryngologische Gesellschaft hat für die Mitglieder der otologischen und rhino-laryngologischen Section des Congresses ein Auskunftsbureau errichtet. Dasselbe wird vom 1.—13. bezw. 7.—19. August im Aerzte-Club („Doktorsky Club", Bolschaya Dmitrowza) fungiren und den Herren Collegen nicht nur in Congress-, sondern auch in Privatangelegenheiten bereitwilligst dienen.

Frau Julia Ivanovna Basanova,
die hochherzige Gründerin der oto-laryngologischen Klinik in Moskau.

Die Herren Collegen, welche den internationalen medicinischen Congress in Moskau besuchen, werden Gelegenheit haben, daselbst die neue oto-laryngologische Klinik zu sehen, welche unter allen Kliniken der Welt, was ihre Ausstattung und Dotation anlangt, die hervorragendste Stelle einnehmen dürfte. Ihr Dasein verdankt diese Klinik der Hochherzigkeit einer Dame, welche in der Förderung wohlthätiger Zwecke und wissenschaftlicher Institute ihre Lebensaufgabe erblickt und auf diese Weise einen grossen Theil ihres Vermögens gemeinnützig verwendet. Diese Dame, Frau Julia Ivanovna Basanova, wurde 1849 in Irkutsk in Sibirien geboren. Ihr Vater Ladvansky stammte aus Littauen und war Offizier, die Mutter eine orthodoxe Kleinrussin. Sehr frühzeitig verwaist, wurde sie, neun Jahre alt, im Institut für adelige Fräulein in Irkutsk aufgenommen, welches sie als 16jähriges Fräulein nach Beendigung ihrer Studien verliess. Bald darauf verehelichte sie sich mit Peter Basanov, aus welcher Ehe eine Tochter stammt. Im Jahre 1879 starb Peter Basanov, aber erst nach dem Tode von dessen Vater erbte Frau Julia Basanova das Vermögen von mehreren Millionen, und von jetzt an beginnt ihr segensreiches Wirken.

1) Frau Basanova und deren Tochter Varvasa Petrovna Kelch erbauten ein Kinderspital in Irkutsk, zu dessen Unterhalt ihr Schwiegervater J. J. Basanow ein Capital deponirte;

2) Fr. B. und deren Tochter deponirten ein Capital zum Unterhalt der in Irkutsk von J. J. Basanow erbauten Findelanstalt;

3) errichtete Frau B. ein Haus für Aerztewohnungen an dem Civil-Hospital in Irkutsk;

Digitized by Google

4) 100 unbemittelte Studenten erhalten gratis Frühstück und Mittagessen während der ganzen Studienzeit;

5) gründete Frau B. über 100 Stipendien an verschiedenen Universitäten, Conservatorien, Gymnasien etc.;

6) zahlt sie alljährlich schon über zehn Jahre circa 12000 Rubel (circa 62000 Mk.) Studiengeld für unbemittelte Studenten an der Moskauer Universität;

7) stiftete Frau B. zwei Krankenbetten zur Erinnerung an ihre Eltern im Kaiser Alexander II.-Hospital für Militärärzte;

8) spendete sie 3000 Rubel als Fond zum Capital für unbemittelte Studenten Dorpats.

9) Frau B. ist ständiges Mitglied von sämmtlichen russischen humanitären Gesellschaften;

10) an kleineren Beiträgen für Schulen, Kirchen und arme Familien spendete Frau B. bis jetzt mehrere hunderttausend Rubel;

11) für die Klinik für Ohren-, Nasen- und Halskrankheiten spendete diese hochherzige Frau bis jetzt mehr als 800000 Rubel (1828000 Mk.). Davon sind 515000 Rubel zum Unterhalt der Klinik deponirt, die übrige Summe ist zum Ankauf des Grundstückes, zum Aufbau des Gebäudes und für die Einrichtung verwendet worden.

Die Klinik, sowie das Capital zur Erhaltung derselben wurde der Moskauer Universität als Geschenk gewidmet. In Folge dessen hielt es die Universität für angemessen, die hohen Verdienste der Spenderin zur Kenntniss der hohen Regierung zu bringen, worauf Kaiser Nicolaus II. bewilligte, dass der Klinik das Prädicat „Basanovische“ Klinik beigefügt werde. Der Kaiser widmete der Spenderin sein Porträt mit eigenhändiger Unterschrift und bewilligte, dass die Büste der Frau Basanova in der Klinik aufgestellt werde, eine Auszeichnung, die bis jetzt keiner Privatfrau bei Lebzeiten zu Theil wurde.

Im April d. J. widmete Frau B. neuerdings 15000 Rubel für die Herausgabe der von Prof. Morakowetz redigirten Abhandlungen der neugegründeten „Physiologischen Gesellschaft“ in Moskau.

Wer zur Förderung wissenschaftlicher Bestrebungen, wer zur Linderung menschlichen Leids so viel beigetragen, wie Frau Julie Basanova, verdient wohl die Anerkennung der weitesten Kreise, und so haben auch wir es für unsere Pflicht gehalten, ihrer hohen Verdienste hier zu gedenken.

Das verspätete Erscheinen dieses Hefts

mögen die geschätzten Leser freundlichst entschuldigen! In Folge grosser Ueberschwemmungen war jede Verständigung zwischen dem z. Z. in Aussee weilenden Herausgeber dieser Zeitschrift mit der Verlagshandlung leider völlig ausgeschlossen.

Alle für die **Monatsschrift** bestimmten **Beiträge und Referate** sowie alle **Druckschriften, Archive** und **Tausch-Exemplare** anderer Zeitschriften beliebe man an Herrn Prof. Dr. **Gruber** in Wien I, Freiung 7, zu senden. Beiträge werden mit 40 Mark pro Druckbogen honorirt und die gewünschte Anzahl Separat-Abzüge beigegeben.

Verantwortlicher Redacteur: Prof. Dr. Ph. Schech in München.
Verlag der Allgemeinen Medicinischen Central-Zeitung (Oscar Coblentz).
Expeditionsbureau: Berlin W. 35, Schöneberger Ufer 28.
Druck von Marschner & Stephan in Berlin SW., Ritterstrasse 41.

Digitized by Google

Monatsschrift für Ohrenheilkunde

sowie für

Kehlkopf-, Nasen-, Rachen-Krankheiten.

Organ der Oesterr. Otologischen Gesellschaft.

(Neue Folge.)

Mitbegründet von weil. Prof. Dr. N. Rüdinger, Prof. Dr. R. Voltolini und weil. Prof. Dr. Fr. E. Weber-Liel

und unter Mitwirkung der Herren

Docent Dr. **E. Baumgarten** (Budapest), Hofrath Dr. **Beschorner** (Dresden), Prof. Dr. **Gauglhofner** (Prag), Docent Dr. **Gomperz** (Wien), Dr. **Heinze** (Leipzig), Dr. **Hepmann** (Cöln), Prof. Dr. **Jurasz** (Heidelberg), Dr. **Keller** (Cöln), Prof. Dr. **Kiesselbach** (Erlangen), Prof. Dr. **Kirchner** (Würzburg), Dr. **Koch** (Luxemburg), Dr. **Law** (London), Docent Dr. **Lichtenberg** (Budapest), Dr. **Lublinski** (Berlin), Dr. **Michel** (Cöln), Docent Dr. **Moldenhauer** (Leipzig), Prof. Dr. **Onodi** (Budapest), Docent Dr. **Paulsen** (Kiel), Dr. **A. Schapringer** (New-York), Dr. **Schäffer** (Bremen), Dr. **E. Stepanow** (Moskau), Prof. Dr. **Störck** (Wien), Prof. Dr. **Strübing** (Greifswald), Dr. **Weil** (Stuttgart), Dr. **Ziem** (Danzig)

Herausgegeben von

Prof. Dr. JOS. GRUBER Wien. **Prof. Dr. v. SCHRÖTTER** Wien. **Prof. Dr. PH. SCHECH** München.

Prof. Dr. E. ZUCKERKANDL Wien.

Dieses Organ erscheint monatlich in der Stärke von 3 bis 3½ Bogen. Man abonnirt auf dasselbe bei allen Buchhandlungen und Postanstalten des In- und Auslandes.
Der Preis für die Monatsschrift beträgt 12 R.-M. jährlich; wenn die Monatsschrift zusammen mit der Allgemeinen medicinischen Central-Zeitung bestellt wird, nur 8 R.-M.

Jahrg. XXXI. **Berlin, August 1897.** **No. 8.**

I. Originalien.

Zur Muschelfrage.

Von

Prof. **E. Zuckerkandl.**

Die Anatomie der Nasenmuscheln ist in den letzten Jahren von mehreren Autoren — O. Seydel[1]), Killian[2]) und meiner Person[3]) — behandelt worden. Wenn nun auch diese Untersuchungen in vielen Punkten zu übereinstimmenden Ergebnissen geführt haben, so sind hin-

[1]) Ueber die Nasenhöhle der höheren Säugethiere und des Menschen. Morphol. Jahrb., Leipzig 1891.

[2]) Zur Anatomie der Nase menschlicher Embryonen. Arch. f. Laryng., Band 3 und 4.

[3]) a. Die Siebbeinmuscheln des Menschen. Anat. Anz. 1892, No. 1. — b. Die Entwicklung des Siebbeines, ibid. 1892. — c. Normale und pathol. Anatomie der Nasenhöhle. Band I, 2. Auflage. Wien 1893.

Digitized by Google

sichtlich anderer Punkte Verschiedenheiten in der Auffassung zu Tage getreten. Da zwischen Killian's und meinen Angaben namentlich in Bezug auf das Muschelschema eine Divergenz besteht, habe ich mich entschlossen, die Muschelfrage nochmals aufzugreifen.

Um nun den Leser in den Stand zu setzen, dem in Rede stehenden Gegenstand leicht folgen zu können, werde ich zunächst Killian's sowie meine eigenen Angaben citiren. Der Vorgang, dass ich die Resultate meiner früheren Untersuchungen jenen Killian's voranstelle, geschieht nicht so sehr, um dem geschichtlichen Momente des Gegenstandes Rechnung zu tragen, als vielmehr, um die Ausführungen Killian's, die theilweise polemischer Natur sind und, meinen Behauptungen vorangestellt, aus diesem Grunde nicht immer verständlich wären, zu beleuchten.

Ich habe seiner Zeit an Embryonen, Kindern und Erwachsenen die Muscheln untersucht und folgende Resultate erhalten: An dem jüngsten menschlichen Embryo, den ich zu untersuchen Gelegenheit hatte, und der aus dem zweiten Fötalmonate stammte, springt die Anlage des Siebbeines als einfacher Wulst gegen die Nasenhöhle vor und zeigt noch keine Spur der späteren Faltung. An einem 27 mm langen menschlichen Embryo bildet die Siebbeinanlage wohl auch noch einen in die Nasenhöhle vorspringenden Wulst, aber die Muschelfläche des Ethmoideum zeigt bereits eine kurze sagittal verlaufende Furche. Es ist demnach das Siebbein in zwei Muscheln getheilt, von welchen die untere der Concha ethmoidalis inferior entspricht.

[An einem jüngst acquirirten 25 mm langen menschlichen Embryo findet sich beiderseits eine kurze breite Spalte als Begrenzung der Anlage des Muschelbeines und der Siebbeinanlage. Die Spalte setzt sich vorwiegend in aufsteigender Richtung in eine tiefe Bucht fort. Die der Nasenhöhle zugewendete Fläche der Siebbeinanlage zeigt jederseits eine gleichfalls kurze, dabei aber seichte und leicht nach oben convexe Rinne, durch welche zwei Wülste des Siebbeins von einander geschieden werden. Der untere Wulst (Concha ethmoidalis inferior) ist in allen Zonen gleich breit, der obere Wulst dagegen hinten viel breiter als vorn (siehe die nebenstehende nach einem Modell angefertigte Fig. 1).]

An einem 74 mm langen Embryo hat sich an der oberen Muschel, knapp über ihrem freien Rande, eine kurze Rinne etablirt. Hier liegen drei Siebmuscheln vor (eine untere, eine mittlere und eine obere), welche durch zwei Siebbeinspalten voneinander geschieden sind. Für die Mehrzahl der Fälle erschöpft sich mit diesen drei Muscheln die Faltung des Siebbeins. In einzelnen Fällen dagegen tritt an der oberen Muschel abermals eine Furche auf, so dass nun vier Muscheln und drei Fissurae ethmoidales vorliegen. In der primären oberen Muschel ist demnach auch noch die Anlage einer vierten Siebbeinmuschel enthalten, die sich aber nur mehr ausnahmsweise emancipirt. Nach Allem ist, sobald die erste Siebbeinspalte auftritt, nur die untere Siebbeinmuschel definitiv begrenzt, während die nach oben gelegene Muschel die Elemente von drei Muscheln (der mittleren, oberen und obersten) in sich birgt. Aus diesem Grunde habe ich den oberen Muschelwulst des embryonalen Siebbeins als primäre obere Nasenmuschel bezeichnet.

Digitized by Google

Ich habe demnach aus der Beobachtung der embryonalen Nasenhöhle den Schluss gezogen, dass die Siebbeinmuscheln durch das Auftreten von oberflächlich eingreifenden Rinnen entstehen und an mehreren Stellen in meinen Schriften auf diese Art der Muschelentwicklung hingewiesen, so z. B. in der sub 3a citirten Schrift, pag. 14 und 15: Anfänglich oberflächlich gelagert, tritt später in vielen Fällen die C. media von der Oberfläche zurück; sie sinkt zwischen den nachbarlichen

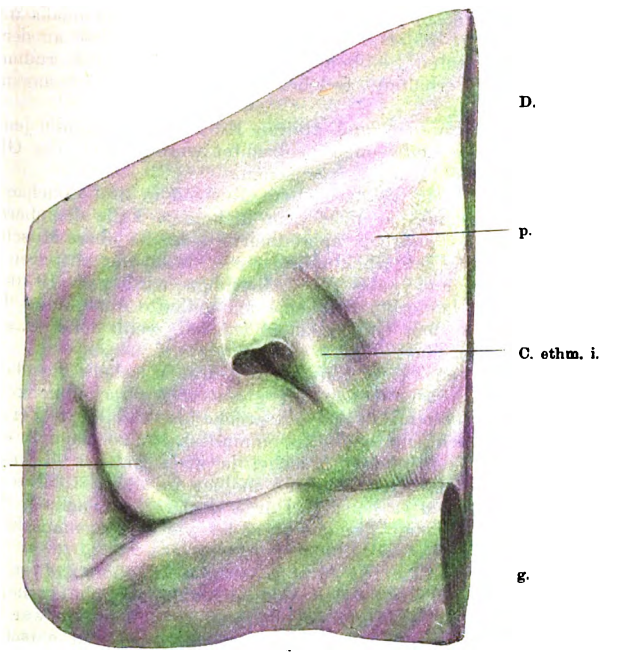

Figur 1.
Rechte Nasenhöhle eines 25 mm langen menschlichen Embryos.
g. Gaumenfortsatz D. Nasendach g. O. t. Anlage des Os turbinatum. C. ethm. i. Untere Siebbeinmuschel. p. Primäre obere Siebbeinmuschel.

Muscheln gegen den Hintergrund der Fiss. ethm. inf. zurück, für welches Verhalten zwei Momente in Betracht kommen: a. die betreffende Muschel bleibt im Wachsthum zurück oder stellt dasselbe ganz ein; b. die obere Muschel wächst deckelartig über die mittlere herab. Da überdies auf pag. 19 ein Abschnitt mit den Worten anfängt: „Spaltet sich die primäre obere Muschel nach Abgabe der Concha ethm. media nochmals (nämlich in eine dritte und vierte Muschel)", so ist wohl deutlich genug ausgedrückt, daß ich nicht daran gedacht habe, die

Digitized by Google

mittlere Siebbeinmuschel aus einer Siebbeinspalte heraus entwickeln zu lassen.

Von den drei typischen Siebbeinmuscheln variirt die mittlere am häufigsten, und dies ist begreiflich, da ihr leistenartiger Antheil nicht als Träger von Riechnerven fungirt. Schon bei Embryonen lässt sich beobachten, dass die anfänglich oberflächlich gelagerte Concha ethmoidalis media sich zurückbildet. Häufig sinkt die vordere Hälfte der Muschel, seltener das ganze Gebilde zwischen den beiden angrenzenden Muscheln in die Tiefe der Fissura ethmoidalis inf., und in extremen Fällen bildet sie nur mehr eine zarte Leiste an der lateralen Wand der unteren Siebbeinspalte. Die Muschel ist rudimentär geworden, ein Verhalten, welches den Anatomen entgangen zu sein scheint.

Bei Neugeborenen und älteren Kindern kehren alle jene Formen wieder, die bei Embryonen beobachtet werden, und das Gleiche gilt für die Nasenhöhle der Erwachsenen.

Spaltet sich die primäre obere Muschel in drei Conchae (C. med., sup. und suprema), so sieht man in keinem Falle die obere Muschel von Seite der C. suprema operculisirt, d. h. die obere Muschel erfährt nicht eine Form von Rückbildung, wie sie an der mittleren Siebbeinmuschel gang und gäbe ist. Allerdings wird pag. 19 der sub 3a citirten Schrift bemerkt: „An eine mangelhafte Ausbildung der Concha superior könnte aber dann gedacht werden, wenn der Fiss. ethmoidalis die obere Grenzkante fehlt."

„Ist dagegen bei Gegenwart von drei Muscheln die obere kräftig gebildet, so repräsentirt sie mit grösster Wahrscheinlichkeit ein der oberen und obersten Muschel entsprechendes Gebilde." Ferner ibidem pag. 22: „Finden sich vier Siebbeinmuscheln, so handelt es sich um eine Spaltung der oberen Muschel in zwei Hälften." Endlich citire ich auch noch die erste Auflage meiner im Jahre 1882 erschienenen Nasenanatomie, wo es heisst: „Durch nochmalige Theilung der oberen Nasenmuschel kommt die oberste oder vierte Nasenmuschel und ein oberster Nasengang zu Stande."[4])

Dass es Fälle giebt, in welchen die Diagnose, ob in einer bestimmten Muschel die mittlere oder die obere Concha vorliegt, schwer fällt, habe ich an mehreren Stellen hervorgehoben. So war es in zwei Fällen mit je drei Siebbeinmuscheln nicht leicht zu entscheiden, ob die mittlere oder die obere Muschel (vierte) fehlte. Zuweilen löst die Besichtigung der unteren Siebbeinspalte die Zweifel, und zwar dann, wenn sich in derselben das Rudiment der mittleren Muschel findet. Es ist aber auch wahrscheinlich, dass die mittlere Siebbeinmuschel sich ganz zurückbildet, während die vierte (dritte der Reihe) sich entfaltet und demnach die Combination: untere, obere, oberste Muschel vorliegt. Sind drei Muscheln vorhanden, so liegt wahrscheinlich die Combination

untere
mittlere
obere } Siebbeinmuschel,

[4]) Im Sinne der alten Nomenclatur.

Digitized by Google

viel seltener die Combination

untere
obere
oberste } Siebbeinmuschel

vor (pag. 214 der sub 3a citirten Schrift).

Eine andere Stelle[5]) lautet: „Bei der Beurtheilung eines Falles mit drei manifesten Muscheln ist eine richtige Classification der einzelnen Muscheln nur dann möglich, wenn die Fissura ethmoidalis inferior nicht das Rudiment einer mittleren Muschel enthält. Findet sich dieses nicht, so kann mit einiger Wahrscheinlichkeit die Diagnose darauf gestellt werden, dass es sich um einen Fall mit unterer, mittlerer und oberster Muschel handelt. Ganz sicher ist die Diagnose nicht, denn es kann sich die mittlere Muschel spurlos rückgebildet haben. Diesfalls würde selbstverständlich die zweite Muschel der Reihe der dritten entsprechen.

An einigen meiner Präparate sind die Verhältnisse derart gestaltet, dass eine Entscheidung über die Classification einzelner Muscheln überhaupt nicht getroffen werden konnte; solchen Objecten bin ich auch unter meinen neuen Präparaten begegnet.

Einzelne meiner Beschreibungen und Angaben sind nicht glücklich gefasst, so z. B. die Angabe, dass die oberste Muschel bald als dritte bald als vierte bezeichnet wird[6]); auch manche, das erste Auftreten der dritten und vierten Siebbeinmuschel betreffende Bemerkungen haben, wie ich sehe, zu Missverständnissen Anlass geboten; ferner ist auf Seite 70 der Anatomie eine falsche Angabe über die Fiss. ethm. sup. enthalten. In meiner Hauptschrift (Die Siebbeinmuscheln des Menschen) sind jedoch klar und deutlich meine Anschauungen niedergelegt.

Ich will im Uebrigen doch auch versuchen zu erklären, wie es kam, dass z. B. an einer Stelle die Entwicklung der vierten Siebbeinmuschel so dargestellt wird, als wüchse dieselbe zwischen der mittleren und oberen Muschel heraus. Betrachtet man am embryonalen Siebbein das Auftreten der Muscheln, so zeigt sich, dass zunächst die untere Siebbeinmuschel in der Fiss. ethm. inf. eine Begrenzung findet. Oberhalb dieser Furche liegt die primäre obere Siebbeinmuschel, welche bis an die Lamina cribrosa und den Keilbeinkörper reicht. Beim Auftreten von drei Muscheln spaltet sich der freie Randtheil der primären oberen Muschel als Concha ethm. media ab. Entwickeln sich vier Siebbeinmuscheln, so wiederholt sich die Abspaltung eines Randtheiles der oberen Muschel nochmals. Es werden demnach von der primären oberen Muschel die anderen der Reihe nach abgespalten. Diese Abspaltungsproducte treten neu in Erscheinung, während der an die Lamina cribrosa angeschlossene Theil der oberen Muschel unverändert geblieben ist. Das Novum beobachtet man nicht oberhalb der höchst gelegenen Muschel in der Reihe, sondern zwischen dieser Muschel und der nächst unteren. Daher kommt es, dass ich z. B. sage: von den drei Muscheln trete die mittlere am spätesten auf.

---

[5]) Anatomie der Nasenhöhle, pag. 68.
[6]) Anatomie der Nasenhöhle.

Digitized by Google

Ich gehe nun zu den Ausführungen Killian's über. Dieser Autor fand in der Nasenhöhle eines 9—10monatlichen menschlichen Embryos am Siebbein sechs Hauptfurchen. Als erste Hauptfurche (S^1) bezeichnet Killian die Rinne zwischen Nasoturbinale (seiner ersten Hauptmuschel C^1) und der unteren Siebbeinmuschel (Killian's C^2). Die sechste Hauptfurche repräsentirt sich als Grenzrinne zwischen Siebbein und Keilbeinkörper.

Die Hauptfurchen verlaufen nicht einfach von vorne nach hinten; es fällt namentlich an den unteren zwei Siebbeinspalten eine knieförmige Biegung auf. Killian unterscheidet aus diesem Grunde an ihnen einen Ramus ascendens, der von der Biegung gegen die Siebplatte aufsteigt und einen Ramus descendens, der von der gleichen Stelle ausgehend gegen den Keilbeinwinkel nach hinten unten absteigt. Die fünfte und sechste Hauptfurche sind nicht mehr knieförmig gebogen, Killian schliesst jedoch aus seinen Befunden, dass ursprünglich alle Furchen einen aufsteigenden Ast besessen haben. Der geschilderte Verlauf der Hauptfurchen hat zur Folge, dass auch die Hauptmuscheln einen aufsteigenden und einen absteigenden Schenkel besitzen. Die aufsteigenden Muschelstücke verschmelzen, wenige Fälle ausgenommen, untereinander, und damit verschwinden die aufsteigenden Furchenäste.

Es handelt sich hier um „einen secundären Verschluss ursprünglich vorhandener tiefer Furchen".

Neben den Hauptmuscheln giebt es auch Nebenmuscheln, eine Bezeichnung, die von Seydel in Bezug auf die menschliche Nasenhöhle für die Bulla ethmoidalis und für einen gelegentlich in der unteren Siebbeinspalte vorkommenden leistenartigen Vorsprung eingeführt wurde. Seydel beschreibt die Nebenmuscheln in nachstehender Weise: „Bei menschlichen Embryonen fand ich einige Male in dem Spalt zwischen der mittleren und oberen Muschel, also an der Stelle, wo bei den Halbaffen die zweite Nebenmuschel liegt, eine niedrige, leistenförmige Erhebung der seitlichen Nasenwand. Dasselbe sah ich einmal beim Erwachsenen; zu beiden Seiten der Leiste lagen Oeffnungen von Siebbeinzellen. Ich möchte diese Bildung als Rest der Nebenmuschel deuten."

Killian bespricht ausführlich die Anatomie der Nebenmuscheln des embryonalen Siebbeines. Die zweite Nebenmuschel, welche allein für die Muschelfrage in Betracht kommt, wird an mehreren Stellen erwähnt. So heisst es pag. 33: „Sie besitzt wegen ihrer walzenförmigen Gestalt eine grosse Aehnlichkeit mit .... der Bulla ethmoidalis. Bei dem $5^1/_2$monatlichen Embryo der Figur 16 ist sie 4—5 mm lang, 3 mm breit, zieht wie die benachbarten absteigenden Muschelschenkel schräg von vorn oben nach hinten unten und bleibt sowohl von der Keilbeingegend als auch von der Lamina cribrosa um ein gutes Stück entfernt. Ihr oberes Ende liegt im Anfangstheil des Recessus ascendens 2." Tafel II, Figur 39 hat Killian die Nebenmuschel eines 4monatlichen menschlichen Fötus und Tafel III, Figur 48b die eines 6monatlichen Embryos abgebildet.

Eine andere Stelle (pag. 20 u. 21) lautet: Die Nebenmuschel hat „bei manchen Präparaten im Knorpelstadium Muschelcharacter... Bei den meisten Präparaten findet man den Raum zwischen Seitenlamelle und dem eingerollten Theile der fraglichen Nebenmuschel mit Knorpel-

Digitized by Google

gewebe ausgefüllt; oft ist die Muschel auch mit der dritten Basallamelle in breitester knorpeliger Verbindung."

Da die zweite Nebenmuschel des Menschen in späterer Zeit ein anderes Aussehen als im embryonalen Zustande darbietet, so ist zu bedauern, dass keine Beschreibung und Abbildung der ausgebildeten zweiten Nebenmuschel vorliegt. Aus diesem Grunde fällt es nicht leicht, sich darüber zu orientiren, was Killian Cellula inferior und superior der unteren Siebbeinspalte nennt.

Wie schon bemerkt, geht Killian von der Voraussetzung aus, dass jede Nase ursprünglich einschliesslich des Nasoturbinale sechs Hauptmuscheln, demnach eine Muschel mehr als bisher angenommen wurde, besitzt. Von den Furchen schliessen sich die aufsteigenden Aeste fast regelmässig, und auch von den absteigenden Aesten der Siebbeinspalten kann sich jeder einzelne spurlos zurückbilden; für den fünften und sechsten Furchenast gehört dies sogar zur Regel. Es können aber auch mehrere Hauptfurchen gleichzeitig geschwunden sein.

Killian erwägt die Muschel-Combinationen, die an einem Siebbein mit drei Siebbeinspalten, von welchen eine bezw. zwei sich zurückgebildet haben, möglich sind. Man findet dann folgende sechs Combinationen:

	untere Furche	mittlere Furche	obere Furche
1)	fehlt	vorhanden	vorhanden
2)	fehlt	fehlt	vorhanden
3)	fehlt	vorhanden	fehlt
4)	vorhanden	vorhanden	fehlt
5)	vorhanden	fehlt	vorhanden
6)	vorhanden	fehlt	fehlt

Die Combination 2 wurde nicht beobachtet, Combination 1, 3 und 5 sind selten, Combination 4 und 6 häufig, versteht sich auf die Muscheln bezogen, dass in der Regel entweder eine untere, mittlere und obere Muschel oder blos eine untere und eine obere Muschel sich finden, welch letztere drei bezw. vier Muschelelemente enthält.

Hinsichtlich der Fälle mit starken und unregelmäßigen Rückbildungsvorgängen findet man, dass am häufigsten die mittlere Siebbeinmuschel im Wachsthum zurückbleibt. Die Fissura ethmoidalis inferior klafft diesfalls. Der aufsteigende Schenkel der mittleren Siebbeinmuschel betheiligt sich nicht wesentlich an der Reduction. Die Nebenmuschel der genannten Fissur kann zur Complication beitragen, sofern sie sich gegen die rudimentäre mittlere Muschel deutlich absetzt.[7]) Bei hochgradiger Rückbildung der Concha ethmoidalis media ist von derselben nicht mehr viel zu sehen; sie kann sogar gänzlich schwinden.

An den höher gelegenen Muscheln kommt ein Zurückbleiben im Wachsthum der hinteren Muschelantheile oft vor; „dabei treten jedoch so complicirte Verhältnisse nicht ein. Nur wenn mehrere nebeneinander zurückgeblieben sind, während ihre aufsteigenden Schenkel sich normal

[7]) Man sollte wohl meinen, dass die Nebenmuschel nur dann zur Complication beiträgt, wenn sie sich nicht deutlich gegen die rudimentäre mittlere Muschel absetzt.

Digitized by Google

weiter entwickelten, kann die Siebbeingegend ein eigenthümliches Aussehen erhalten."

Gegen mich meint Killian unter Anderem, dass ich durch die Vorgänge im Bereiche der dritten Hauptmuschel (C. ethm. media) zu irrigen Schlussfolgerungen geführt wurde. Ich soll die rückgebildeten Fälle für normale und typische gehalten haben und mit der Behauptung, die Muschel wachse erst später zwischen der oberen und unteren heraus, desgleichen die vierte Muschel zwischen der mittleren und der oberen, nicht das Richtige getroffen haben. Gegen diese Behauptung ist anzuführen, dass ich rückgebildete Fälle nicht für normale gehalten habe. Nachdem ich wohl als Erster die Rückbildungsprocesse an der mittleren Muschel beschrieben habe, dürfte mir dieses Organ einigermaassen bekannt sein, und wenn man sagt: die Variation (d. C. media) setzt damit ein, dass diese Muschel mit den nachbarlichen nicht mehr in einer Ebene liegt, so ist wohl deutlich genug hervorgehoben, dass eine normale mittlere Muschel im Niveau der anderen zu liegen hat. Im Uebrigen ist es, vom diagnostischen Standpunkte aus betrachtet, ganz gleichgiltig, ob die Muschel gross oder klein, rudimentär oder voll ausgebildet ist.

Was ferner meine Ansicht über die Muschelentwicklung anlangt, welche Killian für falsch hält, so verweise ich auf die vorher gegebenen Auszüge meiner Schriften.

Killian meint ferner, dass ich einige meiner Fälle anders aufgefasst haben würde, wenn ich die Nebenmuschel im Bereiche der Fissura ethmoidalis inferior als solche erkannt hätte. „Wenn die F. ethm. inf. eng geschlossen ist oder nur mässig klafft und es steckt eine muschelartige Bildung in ihr, so ist es eben jene Nebenmuschel und keine mittlere Siebbeinmuschel. Klafft die Fissur dagegen verhältnissmässig weit, so kann die Nebenmuschel frei zu Tage liegen. Ist sie mitsammt dem Crus descendens 3 stark zurückgebildet, so bleibt von beiden nur ein leistenförmiges Rudiment. Aber auch dieses kann fehlen." Ich habe auf diese Behauptung die Präparate, die meiner ersten Untersuchung zur Grundlage dienten, nochmals angesehen, kann aber nicht finden, dass ich eine Nebenmuschel mit der mittleren Siebbeinmuschel verwechselt habe. Ich glaube auch nicht, dass ein Anderer die von mir abgebildeten Fälle anders deuten würde, als dies durch mich geschehen ist. Speciell verweise ich auf Fig. 7 der sub 3a citirten Schrift, wo die Fiss. ethmoidalis inf. klafft und man in der Tiefe und im Anschluss an die nächst höher gelegene Muschel der Reihe ein Muschelrudiment findet, das, wie jeder sich noch heute überzeugen kann, die reducirte Concha ethm. media repräsentirt. Gegen Killian stelle ich die Behauptung auf, dass, wenn in der Fissura ethm. inf. eine muschelartige Bildung steckt, diese nicht nothwendig die Nebenmuschel sein muss; es kann sich ebenso gut um eine rückgebildete C. ethm. media handeln.

Ich gehe nun zu dem Muschelschema Killian's über. Dieser Autor hat, wie ich gleich von vorherein bemerken möchte, an einem weit grösseren Material, als es mir zu Gebote stand, die Anatomie der Siebbeinmuscheln studirt. Er hat die von mir für die mittlere Siebbeinmuschel beschriebene Involution auch an den folgenden zwei Sieb-

Digitized by Google

beinmuscheln sicher gestellt und überdies einige andere seltene Anomalien beschrieben. So weit es sich um die Involution der dritten und vierten Siebbeinmuschel handelt, kann ich Killian beistimmen, denn auch ich habe seither Aehnliches gesehen. Hinsichtlich der Begründung eines neuen Muschelschema's, welches Killian entwirft, kann ich ihm aber nicht folgen. Mein Muschelschema wird für unhaltbar erklärt, jedoch nicht mit Recht, denn Killian, der gleich mir gefunden hat, dass das drei- bezw. das zweimuschelige Siebbein den Typus repräsentirt, verlängert mein Schema an dem einen Ende der Reihe durch die Einführung eines fünften Muschelelementes. Killian schreibt:

„Da man es in der Regel mit Fällen von der Kategorie B^1 (= 4) und C^1 (= 6) zu thun hat, so entspricht auch meist:

die mittlere Muschel dem absteigenden Schenkel der zweiten Hauptmuschel einschliesslich eines kleinen Theiles der aufsteigenden;

die obere Muschel (Concha Morgagni) entweder (wenn noch eine oberste da ist) dem absteigenden Schenkel der dritten Hauptfurche, oder (wenn keine oberste da ist) den absteigenden Schenkeln der dritten bis fünften Hauptmuschel;

die oberste Muschel (Concha Santorini) dem absteigenden Schenkel der vierten und fünften Hauptmuschel;

der obere Nasengang dem absteigenden Ast der zweiten Hauptfurche;

der oberste Nasengang dem absteigenden Ast der dritten Hauptfurche.

Man muss sich aber merken, dass auch Ausnahmen von diesen Regeln vorkommen können.“ Und nun werden einige dieser Ausnahmen aufgezählt. Dann heisst es weiter: „Die alten Namen sollten nur für das postembryonale Leben gelten; bei der Beschreibung der Nase von Embryonen dagegen dürfte meine Nomenclatur allen Anforderungen genügen, weil durch sie allen Zweideutigkeiten und Missverständnissen vorgebeugt wird, und weil sie auf sicheren morphologischen Grundlagen beruht.“

Vergleicht man nun Killian's Schema mit meinem, so besteht, wie schon bemerkt, eigentlich nur der Unterschied, dass die selten vorkommende und bisher nur von Killian beobachtete fünfte Siebbeinmuschel als in der Reihe höchstgelegene eingezeichnet ist und somit unter gewöhnlichen Verhältnissen die oberste Muschel der Reihe ein Element mehr enthalte, als ich anzunehmen berechtigt war. Ich finde in dieser Reform keinen besonderen Nutzen. Dessen, dass mein Schema nur für die meisten, nicht aber für alle Fälle mit Erfolg zu verwenden sein würde, war ich mir wohl bewusst; das geht zur Genüge aus dem Umstande hervor, dass ich auf Ausnahmen aufmerksam gemacht und auf die Unmöglichkeit, in einzelnen Fällen eine Diagnose stellen zu können, hingewiesen habe. Killian hat nicht Recht, wenn er sagt, dass bei strenger Durchführung meiner Nomenclatur ungleichwerthige Theile dieselbe Bezeichnung erfahren, denn in der Regel kann dies überhaupt nicht der Fall sein. Fälle mit auffallenden Anomalien wird wohl niemand für normal halten, und sind bei complicirtem Verhalten die Rudimente der Muscheln noch aufzufinden, so ist die Stellung der Diagnose leicht. In jenen Fällen hingegen, wo die Differenzirung eine

Digitized by Google

unvollständige ist und Muscheln spurlos geschwunden sind, bestehen Schwierigkeiten und diesfalls ereignet es sich, dass man weder mit dem einen noch mit dem andern Schema etwas ausrichtet. —

Ich gehe nun zum eigentlichen Gegenstand dieser Schrift, d. i. zu meinen neuen Untersuchungen über die Anatomie der Siebbeinmuscheln über.

(Fortsetzung folgt.)

Aus der Dr. Kayser'schen Poliklinik für Hals-, Nasen- und Ohrenkrankheiten zu Breslau.

Ueber Ozäna und ihre Behandlung mit cuprischer interstitieller Electrolyse.

Von

Dr. **Martin Hendelsohn.**

Nach zahlreichen, mehr oder weniger plausiblen Theorieen über die Entstehung der Ozäna brach sich durch die Arbeiten von Löwenberg, Klamann, Thost, Hajek, Marano, Luc, Abel, Strübing u. A. immer mehr die Anschauung Bahn, dass die Ozäna eine Infectionskrankheit sei, hervorgerufen durch einen von den genannten Autoren im Wesentlichen gleichmässig gefundenen und beschriebenen Microorganismus. Man glaubte, die ätiologischen Beziehungen des Bacillus mucosus (Abel) zur Ozäna genügend sicher gestellt zu haben und es bestanden nur noch Controversen über die morphologische Einreihung des Erregers, seine Differenzirung gegenüber ihm nahestehenden Arten, besonders dem Pneumococcus und dem Sclerombacillus, seiner directen oder indirecten Betheiligung an der Production des Fötors. So bestechend auch die Annahme der infectiösen Natur der Ozäna sein mag, hat sie doch in Fricke[1]), Dreyfuss und Klemperer[2]), Réthi[3]), Bayer[4]), Cappart[5]), Delsaux[6]) u. A. Gegner gefunden, über deren Einwände in den citirten Originalien nachzulesen, da eine Besprechung der theils rein bacteriologisch, theils klinisch gehaltenen Arbeiten uns zu weit führen würde. Prüft man den gegenwärtigen Stand der Frage vorurtheilsfrei, so kommt man zu dem Schlusse, dass die Specificität des Ozänacoccus noch durch Nichts bewiesen ist. Man sieht sich z. B. durch den Befund dieses Microben in Nasen, die weder Borkenbildung noch Atrophie zeigten, vor die Frage gestellt, entweder im Interesse der Pathogenität des Abel'schen Coccus das klinisch einheitliche Bild

---

[1]) Fricke: Ueber den Bac. mucosus caps. Zeitschr. f. Hyg. u. Inf. 1896, XXIII.

[2]) Dreyfuss und Klemperer: Verhandl. der laryng. Abtheilung der 68. Naturforscher-Versammlung zu Frankfurt a. M.

[3]) Réthi: Fränkel's Arch. f. Laryngol., II.

[4]) Bayer: Münchener med. Wochenschr. 1896, 32/33.

[5]) Cappart: Belg. otol.-laryng. Gesellschaft zu Brüssel, Sitzung vom 23. Februar 1896.

[6]) Delsaux: ibidem.

Digitized by Google

der Ozäna oder zur Aufrechterhaltung dieses die specifische Bedeutung des ersteren opfern zu müssen. Nun giebt es allerdings noch eine Möglichkeit: man könnte behaupten wollen, dass alle Fälle mit positivem Bacterienbefunde ohne sonstige klinische Zeichen der Ozäna früher oder später die typischen Symptome darböten, also gewissermassen eine latente Form der Ozäna darstellten, ähnlich wie man bei wiederholten Befunden von Tuberkelbacillen im Auswurf eines Kranken trotz Fehlens jedes sonstigen klinisch nachweisbaren Symptoms die Diagnose „Tuberculose" zu stellen berechtigt ist. Für den Koch'schen Bacillus ist diese Berechtigung durch klinische und anatomische Beobachtungen in unzähligen Fällen erwiesen worden, was für den Ozänacoccus z. Z. doch ganz aussteht. Den Einwurf, dass es sich in solchen Fällen um nicht voll virulente, abgeschwächte Formen des Abel'schen Coccus handelte, glaube ich bei der Lückenhaftigkeit unserer diesbezüglichen Kenntnisse mit gutem Gewissen ganz unberücksichtigt lassen zu dürfen.

So wenig die ätiologischen Beziehungen der hereditären Lues, Tuberculose, einer frühzeitig überstandenen gonorrhoischen Rhinitis zur Ozäna haben erwiesen werden können, so wenig sind auch die Theorien über ihre Pathogenese von Zaufal (rudimentäre Entwickelung der Muschel), von Hopman (angeborene Kürze des Septum), von Michel und Grünwald (Nebenhöhleneiterung), von Berliner (abnorme Enge in der Höhe der mittleren Muschel) für alle Krankheitsfälle anerkannt worden. Neuerdings hat Bayer die Ozäna für eine Trophoneurose, ähnlich wie früher schon Zarniko, angesprochen, während Delsaux als ihre Ursache eine Störung desjenigen Nervensystems annimmt, das der Secretion der Nasenschleimhaut vorsteht. Von diesen Autoren ist auf die Verwerthung der anatomischen Befunde verzichtet worden, die wir für unsere Affection aus den Arbeiten von Krause[7]), Habermann[8]), Schuchhardt[9]), Seiffert[10]), Demme[11]), Réthi[12]) kennen. Diese bestehen in fettiger Degeneration der Drüsenepithelien und der periglandulär mehr oder weniger dicht angehäuften Infiltrationszellen, späterhin in Drüsenatrophie, dem Auftreten von Spindelzellen- und Bindegewebszügen im submucösen Stratum bei gleichzeitiger Metaplasie des Oberflächenepithels in ein geschichtetes, in den obersten Lagen verhornendes Plattenepithel. Diese anatomischen Befunde hat zuerst Krause zum Ausgangspunkt seiner Erklärungen gemacht; ihm sind in neuerer Zeit Réthi, Schech[13]) und Cappart gefolgt. Diese sehen in dem histologischen Befunde der Drüsenepithelien das Wichtigste und erklären die Ozäna für eine eigenthümliche Schleimhautentzündung, „bei der es zur Bildung eines specifischen, eigenthümlich chemisch veränderten Secrets kommt, das, wie Krause hervorhebt, die Bedingungen für den characteristischen Gestank schon hat, ehe es auf die Ober-

[7]) Virchow's Arch. 1881, LXXXV.
[8]) Zeitschr. f. Heilk. 1881, VII.
[9]) Arch. f. Chir. 1889, 1.
[10]) X. int. med. Congr. Berlin 1889.
[11]) Berl. laryng. Gesellsch., Juli 1891.
[12]) Réthi, l. c.
[13]) Krankh. d. Mundhöhle, Rachens u. Nase 1896, 5. Aufl.

Digitized by Google

fläche tritt und durch den fettigen Zerfall der Infiltrationszellen und Drüsenelemente, Fettsäurebildung und Zersetzung den characteristischen Geruch verbreitet". Ich stelle mir vor, dass — wie der chronisch entzündlich erkrankte Magen, bei dem sich nahezu die gleichen anatomischen Veränderungen finden, nur dass es hier blos zu einer Abflachung des Oberflächenepithels kommt, ein Secret liefert, das in Folge HCl-Mangels physiologisch minderwerthig und für chemische und bacterielle Gährungs- und Zersetzungsvorgänge geeignet geworden ist — so auch die ozänös erkrankte Nasenschleimhaut ein nicht vollwerthiges Secret absondert; nehmen wir nun an, dass diesem diejenige chemische Substanz abgeht, der das normale Nasensecret seine bactericiden Eigenschaften verdankt, so ist damit der Invasion von Microorganismen und der durch diese bedingten Zersetzung Thür und Thor geöffnet. Diese Auffassung unterscheidet sich von der Réthi's lediglich dadurch, dass ich für das Zustandekommen des Fötors das Eingreifen von Fäulnisserregern für nothwendig halte. Réthi betont nachdrücklich den günstigen Einfluss der Gottstein'schen Tamponade auf den Geruch bei gemeiner Ozäna gegenüber ihrer völligen Wirkungslosigkeit bei den durch Nebenhöhlenempyemen bedingten Formen. Fettsäuren bilden sich aus Fetten beim Stehen an der Luft, besonders im Sonnen- und diffusen Tageslicht, noch schneller bei Gegenwart von Wasser, Eiweissstoffen, Schleim u. s. w. Warum sollte nun hinter dem Tampon unter so günstigen Bedingungen die Fettsäurebildung abnehmen, während bei unserer Deutung der Tampon als Filter durch Abfangen der Fäulnisserreger sehr wohl eine Verringerung des Geruchs herbeiführen kann. Als Stütze für seine Annahme führt Réthi an, dass in seinen durch Galvanocaustik geheilten Fällen das histologische Bild nur in so weit eine Aenderung erfahren hätte, dass in den Präparaten von fettiger Degeneration nichts zu sehen war. Ich glaube jedoch, dass die auf die therapeutischen Eingriffe folgende Circulationsänderung und die dadurch bedingte Steigerung der Secretion und Resorption vollkommen genügen, um das Verschwinden des Fettes zu erklären.

Die Atrophie glaube ich in Uebereinstimmung mit der Mehrzahl der Autoren für etwas Secundäres halten zu müssen und nehme an, dass unter dem Druck der narbigen Zusammenziehung der Submucosa die Knochen der Muscheln zum Schwunde kommen. Vielleicht spielt auch der in den entzündeten Geweben höhere CO_2-Gehalt des Blutes bei der Ozäna local dieselbe knochenerweichende Rolle, wie es Rindfleisch für die Osteomalacie angenommen hat, und arbeiten chemische Erweichung und mechanischer Druck gleichzeitig an dem Zerstörungswerk der Muschel.

Diese auf die anatomischen Befunde basirte Auffassung der Ozäna ermöglicht uns sofort ein Urtheil über die allgemeine Prognose dieser Affection. Geringe degenerative Veränderungen an den Epithelien sind bei der hohen Regenerationsfähigkeit der meisten Abkömmlinge des Ectoderms sehr wohl eines Ausgleichs fähig, d. h. klinisch heilbar. Doch giebt es natürlich eine Grenze, von der ab eine anatomische Restitutio ad integrum unmöglich ist; haben erst schwerere Veränderungen in Form von Bindegewebsbildung in der Submucosa, hochgradiger Drüsenatrophie etc. Platz gegriffen, so ist die Prognose quoad

Digitized by Google

sanationem ungünstig. Ferner wird bei unserer Deutung verständlich, warum in der grossen Mehrzahl der Fälle (Semon, Krankheiten des Halses und der Nase von Makenzie) die Affection im reiferen Alter schwindet. Hier handelt es sich nicht um eine Heilung, sondern um ein Zeichen völligster Erschöpfung. Hat der atrophirende Process alle Drüsen oder wenigstens ihre überwiegende Mehrheit in seinen Bereich gezogen, so muss mangels eines zersetzungsfähigen Secrets Borkenbildung und Fötor aufhören. Führt uns ein glücklicher Zufall eine Reihe von Kranken im Initialstadium zur Behandlung, und kommt es zur Heilung, so ist man nur zu leicht bereit, das zufällig in Anwendung gezogene Mittel als Specificum gegen die Ozäna zu empfehlen. So sind im Laufe der Jahre eine Unmenge von Mitteln und Anwendungsformen als sicher wirksam empfohlen worden, die bei einer Nachprüfung unter ungünstigeren Verhältnissen völlig im Stich gelassen haben. Es ist leider oft genug vergessen worden, dass auch spontan Schwankungen in der Intensität der Symptome bei der Ozäna vorkommen, und dass man Besserungen bei irgend einem Behandlungsmodus nicht ohne Weiteres als Heilungen ansprechen darf. Endlich sollte den Kranken für die Zeit einer auf ihre Wirksamkeit zu prüfenden Therapie jede Manipulation auf's Strengste verboten werden, die eine Täuschung über den Effect des Heilverfahrens veranlassen könnte. Uns ist es bei unseren Versuchen mit der Electrolysetherapie der Ozäna häufig genug begegnet, dass Patienten, denen dies Verbot dringend eingeschärft wurde, auf die Frage, ob sie die Nase ausgespült hätten, dies als etwas durchaus Selbstverständliches bejahten. Für den Ozänösen ist die Nasendouche durch Gewohnheit ebenso Bedürfniss geworden, wie für uns Alle die Spülung des Mundes und die Reinigung der Zähne, Fast kann man von der Ozäna dasselbe sagen, was Rauchfuss für die Croupherapie ausgesprochen hat: „Gewissenhafte Beobachter haben nur mässige Erfolge, an Erfolg reiche Therapeuten mangelhafte Beobachtungen aufzuweisen".

Als solch' ein zuverlässiges Heilmittel der Ozäna ist nach Gautier's Vorgang von Rousseaux, Cappart, Cheval, Bayer die Electrolyse empfohlen worden. 91 pCt. Heilung bei absoluter Gefahrlosigkeit der Methode klang doch gar zu verlockend! Die Anwendung der cuprischen interstitiellen Electrolyse wurde folgendermaassen beschrieben: Nach sorgfältiger Reinigung und Cocaïnisirung der Schleimhaut werden die Pole einer Batterie, von denen der + aus einer Kupfer-, der — aus einer Stahl- oder Platinnadel besteht, in die Mucosa eingestochen. Die Wahl des Orts ist gleichgiltig, ebenso ob beide Pole in eine Nasenhöhle eingeführt werden, jedoch sollen die Nadeln bis auf den Knochen resp. Knorpel vorgeschoben werden. Eine, höchstens zwei Sitzungen von 7—15 Minuten bei einer Stromstärke von 18—30 M.-A. (Cheval) sollten zur Heilung der Ozäna genügen. Etwas ernüchternd wirkte schon die Publication von Bayer, der der Electrolyse zwar absolute Wirksamkeit zusprach, aber auf Grund seiner Erfahrungen ihre Ungefährlichkeit in Zweifel ziehen musste. Denn abgesehen von den Beschwerden, die bei der Durchströmung auftraten, wie Schmerzen im Kopf, Auge und Ohr der operirten Seite, hat er bei sieben behandelten Fällen zwei Mal Otitis media perforativa mit einem Exitus letalis zu

Digitized by Google

verzeichnen gehabt, die er auf die Electrolyse bezieht. Das Resultat unserer Versuche mit dieser Methode an zehn Ozänösen der Privatpoliklinik des Herrn Dr. Kayser in Breslau ist, dass bei richtiger Stromdosirung die Electrolyse ebenso ungefährlich wie quoad dauernden Erfolg nutzlos ist.

So einstimmig die Ansichten über die Heilkraft der Electrolyse bei der Ozäna waren, so different waren die Meinungen über das Zustandekommen der Wirkung. Während die Einen von einer chemischen Galvanocaustik sprachen, hat Cheval das Hauptmoment in der bactericiden Eigenschaft des electrischen Stromes und — wie schon Jouslain[14]) — der bei der Durchströmung sich bildenden chemischen Producte gesehen. Wie wenig dieser Factor in Frage kommt, beweist folgende Bemerkung M. Schmidt's[15]): „Die Electrolyse vernichtet die Bacterien nicht, wie die Caustik. Als ich Anfangs im Vertrauen auf die bei der Caustik gemachten Erfahrungen weniger sorgfältig mit der Desinfection der Electroden war, habe ich in vier Fällen hintereinander ein Mal heftige Rhinitis, zwei Mal Angina lacunaris und ein Mal Erysipel erlebt, seitdem nicht mehr." Bayer fand es auffällig, dass bei Behandlung der einen Nase der therapeutische Effect sich nicht nur auf die andere Seite, sondern auch auf Nasopharynx und Rachen erstreckte und musste, da er sich eine solche Fernwirkung nicht lediglich auf Bacterienabtödtung beruhend denken konnte, bei seinen positiven Resultaten logischer Weise zu dem Schlusse kommen, dass die Microorganismen nicht die Ursache der Ozäna bilden können. Er spricht von einer umstimmenden trophoneurotischen Beeinflussung der Nasenmucosa durch die Electrolyse, derart, dass „die Schleimhaut in Folge erneuter Vascularisation succulenter wird, das Secret einen veränderten Character annimmt und so der Geruch schon am ersten Tage schwindet, mindestens wesentlich abnimmt."

Bevor wir an die Nachprüfung der Bayer'schen Befunde herangingen, suchten wir eine Vorstellung davon zu gewinnen, was wir von der Methode zu erwarten hätten und mussten bei unserer Auffassung vom Wesen der Ozäna zu folgenden Schlüssen kommen: 1) Eine günstige Beeinflussung frischer Fälle von Ozäna mit geringen, rückbildungsfähigen anatomischen Veränderungen ist sehr wohl denkbar, dagegen sind Formen mit schwerer Drüsenatrophie und narbiger Degeneration der Submucosa einer Heilung durch die Electrolyse unfähig. 2) Auch für leichtere Fälle erscheint die Beeinflussung durch eine einmalige Sitzung unwahrscheinlich, was bei „rein functionellen" Secretionsanomalien wohl denkbar wäre.

Die bisher angestellten Nachuntersuchungen über den Werth der Electrolyse bei der Ozäna sprechen auch im Wesentlichen diesen theoretischen Deductionen das Wort. Goris und Delsaux[16]), ebenso Schiffers[17]) konnten mit dieser Methode keine grossen Erfolge erzielen und sprechen von höchstens mehr oder minder deutlichen Besse-

[14]) Jouslain: Soc. d'électrother. 1892.
[15]) Moritz Schmidt: Krkh. der oberen Luftwege, II. Aufl., 1897.
[16]) Goris und Delsaux: Belg. otol.-laryng. Ges. in Brüssel, Febr. 96.
[17]) Schiffers ibidem.

Digitized by Google

rungen. Einen gewissen Mangel an Vertrauen auf die Zuverlässigkeit der Electrolysewirkung bekundet die Aeusserung Cappart's[18]): „Welche Behandlung man auch anwende, die Basis aller sind die Naseninjectionen, welche 2—3 Mal täglich vorgenommen werden müssen." Deutscherseits finde ich über Anwendung der Electrolyse gegen die Ozäna nur eine Notiz bei M. Schmidt[19]): „Manche sehr ausgesprochene Fälle sind schon nach zwei Sitzungen geheilt und bedürfen nur noch einer Reinigung durch Ausspritzen; ob aber dieser überraschende Erfolg ein dauernder ist, muss die Zeit lehren." Leider kann ich auf Grund meiner Beobachtungen vorläufig nur Erman[20]) beipflichten, wenn er sagt, „er müsse die Wirksamkeit der Electrolyse so lange bezweifeln, als man ihm nicht eine Reihe Kranker, die an typischer Ozäna gelitten hätten, befreit vom characteristischen Geruch, und zwar mindestens nach Monate langer, vollständiger Befreiung hinstellen könne; inzwischen müsse er annehmen, dass Beobachtungsfehler und Illusionen vorlägen."

Bevor ich zur Besprechung der einzelnen, von uns mit Electrolyse behandelten Ozänafälle übergehe, möchte ich noch berichten, was ich an electrotherapeutischen Versuchen gegen unsere Affection in der früheren Literatur vorgefunden habe. Die erste diesbezügliche Angabe stammt von Garrigou-Desarènes und Mercier[21]), die von einer chemischen Galvanocaustik sprechen, deren Wirkung sie darauf zurückführen, dass an den mit der Schleimhaut in Berührung stehenden Polen nascirende Säuren und Alkalien sich bilden, die einen moderirenden Einfluss auf die Schleimhaut ausüben. Dann hat Delavan[22]) eine Behandlungsweise veröffentlicht, bei welcher der positive Pol auf den Nacken, der negative, bestehend aus einem Kupferdraht, um welchen etwas angefeuchtete Watte gewickelt ist, auf die Nasenschleimhaut applicirt wird (4—7 M.-A. bei 5—12 Min. Dauer der Sitzung).

In einem Vortrage von Kafemann[23]) über electrolytische Operationen an den oberen Luftwegen aus dem Jahre 1889 finde ich einen Behandlungsmodus der Ozäna beschrieben, der sich von dem Cheval-Bayer'schen im Wesentlichen dadurch unterscheidet, dass von der Verwerthung des Kupfers als positive Electrode nicht gesprochen wird. „Die hier an der Anode sich reichlich bildenden Gase, Chlor, Ozon, Wasserstoffsuperoxyd, der an der Kathode sich bildende Wasserstoff müssen eine irgendwie geartete Wirkung auf die erkrankte Schleimhaut ausüben, und sei es nur eine energisch desinficirende. Nach wenigen Minuten tritt auch schon der ätzende Effect der gebildeten Alkalien und Säuren auf." Kafemann betont den Nachlass der Borkenbildung in der behandelten Seite gegenüber der behufs Controllirung nicht behandelten.

Dann folgt die bereits citirte Arbeit von Jouslain über Behand-

[18]) Cappart: Jahresversammlung belg. Laryng., Juni 1895.
[19]) M. Schmidt l. c., pag. 239.
[20]) Erman: Belg. otol.-laryng. Ges. in Brüssel, Febr. 1896.
[21]) Garrigou-Desarènes und Mercier: Bull. et mém. de la soc. franç. d'otol. et de laryng., avril 1885.
[22]) Delavan: New-York med. Journ., Oct. 1887.
[23]) Kafemann: Ueber electrolytische Operationen in den oberen Luftwegen. Bergmann, Wiesbaden 1889.

Digitized by Google

lung der Ozäna auf electrochemischem Wege, deren Wirksamkeit er in der antiseptischen Kraft des am positiven Kupferpol sich bildenden Niederschlags von Kupferoxydchlorür sieht. Von Garrison[24]) ist dann auch der faradische Strom empfohlen worden: die eine watteumhüllte Electrode wird in die Nase eingeführt, die andere hält der Kranke in der Hand; man benutzt den secundären Strom; die Vibrationen sollen rapid erfolgen und der Strom so schwach als möglich sein. Die Galvanocaustik, die in neuerer Zeit in Réthi einen warmen Fürsprecher gefunden hat, habe ich nicht berücksichtigt, weil sie nur eine genauer zu localisirende, tiefer greifendere und elegantere Form der thermischen Caustik darstellt.

Die von uns angewandte Methode entsprach genau den Vorschriften Bayer's; die Applicationsstellen nebst Angabe der Dauer und Stromstärke (am Galvanometer abgelesen) werde ich bei jeder Sitzung anführen. Nach einer kleinen Blutung aus dem Stichcanal der nagativen Electrode machten wir es uns zur Gewohnheit, vor Entfernung der Nadeln den Strom umzukehren und so kurze Zeit einwirken zu lassen. Auf diese Weise sicherten wir uns zunächst gegen solche Blutungen vom negativen Pole aus und konnten die an der + Seite von verdichtetem Gewebe fest umschlossene Nadel leichter entfernen.

1) Clara W., 19 Jahre: Starke Borkenmassen in der Nase, hochgradige Atrophie aller Muscheln, äussere Nase stumpf, typisches Ozänagesicht.

24. X. + mittlere Muschel, — untere Muschel der linken Nase, 4—10 M.-A., 8 Min.; geringe Schmerzen in der Nase.

26. X. Nach der Sitzung geringer Kompfschmerz; Gefühl, als sässe die Nadel noch in der Nase; heute wieder Borken am Boden und mittlerer Muschel rechts, Septum und unterer Muschel links; II. Sitzung, 7—10 M.-A., 12 Min., in gleicher Anordnung wie bei I.; schmerzlos.

27. X. Borken und ziemlicher Fötor. III. Sitzung, 10 M.-A., 15 Min. Während der Sitzung zunehmender linksseitiger Kopfschmerz, beiderseits Gefühl von Längerwerden der Zähne, Röthung und verstärkte Secretion der Conjunctivae.

30. X., 4. XI., 11. XI. je eine Sitzung, 10 M.-A., 10 Min. 15. XI. Pat. fühlt sich subjectiv wesentlich gebessert; angeblich gestern zum ersten Male gespült, wobei sie nur wenig Borken entfernt hat; z. Z. nur hoch oben in der linken Nase oberflächliche Borke, bedeutende Abnahme des Fötors. VII. Sitzung, rechte Nase — mittlere, + untere Muschel, 6—8 M.-A., 10 Min.; starker Zahn- und Kopfschmerz, der hauptsächlich in die knöcherne Orbitalbegrenzung verlegt wird.

6. III. 1897. Nach 4wöchentlicher Besserung hätten sich Borkenbildung und Fötor immer mehr eingefunden; objectiv: ziemlich reichlich trockene, fest adhärente Borken; Geruch von mässiger Stärke.

2) Anna Th., 36 Jahre: hochgradige Atrophie; colossale Borkenbildung, mässiger Fötor; in dem weiten Abstand zwischen Septum und mittlerer Muschel links ist die Mündung des Sin. sphen. zu sehen; Entfernung von der Nasenspitze bis zur Keilbeinhöhle 87 mm.

---

[24]) Garrison: Journal of ophth., otolog. and laryngol. 1893.

Digitized by Google

24. X. Rechte Nase + mittlere, — untere Muschel, 6–8 M.-A., 10 Min.; unbedeutender Kopfschmerz.

26. X. Seit 24. 2 Mal gespült; ziemlich reichliche Borken am Boden und Septum der rechten Seite, starker Fötor; II. S. gleiche Anordnung, 8—10 M.-A., ohne jegliche Beschwerden.

28. X. 2 Stunden post operationem vom 26., heftige Schmerzen oberhalb der Nase; objectiver Befund unverändert; III. Sitzung, 8—10—18 (!) M.-A.; dann constant auf 10 M.-A., 8 Min.; bei Zunahme des Stromes steigender Kopfschmerz bis zur Ohnmachtsanwandlung.

1. XI. In den letzten Tagen heftiger Kopf- und Ohrenschmerz; otoscopischer Befund normal; rechte Stirnhöhlengegend auf Druck sehr schmerzhaft (Catarrh. sin. front.).

21. X. Patientin beschwerdefrei; objectiver Nasenbefund gegen früher war unwesentlich geändert.

3) Martha A., 17 Jahre: Borken im hinteren Theil des Nasendaches und auf beiden mittleren Muscheln; geringe Atrophie, mässiger Fötor.

26. X. I. Sitzung + mittlere Muschel, — untere der linken Seite, 10—12 M.-A., 10 Min., mässiger Schmerz in der Nase. Es zeigt sich deutlich, dass im Verlauf der Sitzung der Strom stärker wird durch Zunahme des Ausschlages der Galvanometernadel und verstärktes Schmerzgefühl.

27. X. Seit gestern Kopf- und Ohrenschmerz ohne objectiven Befund; Borken an den mittleren Muscheln.

28. X Kopfschmerz dauert noch immer an; deshalb nur Reinigung der Nase von schleimig-eiterigen, leicht zerfliessenden Borken.

30. X. Geringe Borkenbildung hinten oben; II. Sitzung, 10 M.-A., 10 Min., in gleicher Anordnung wie bei I. Sitzung.

2. XI. Nase, die inzwischen nicht gespült worden ist, zeigt nur wenig lockere Auflagerungen beiderseits mit mässigem Fötor; 7 M.-A., 15 Min.

4. XI. IV. Sitzung, 8—10 M.-A., 12 Min.

9. XI. Subjectiv das Gefühl beträchtlicher Besserung; Pat. giebt spontan an, seit langer Zeit wieder das Gefühl zu haben, als hätte sie einen Schnupfen; objectiv nur ganz wenig Borken; Geruch zweifellos bedeutend geringer. V. Sitzung, 10 M.-A., 12 Min.

12. XI. Nase fast frei von Borken, ohne dass Spülungen oder Tamponade vorgenommen waren.

26. II. 1897. Pat. ist inzwischen wieder zur Gottstein'schen Tamponade zurückgekekehrt; objectiv sind reichlich Borken wahrzunehmen; Fötor vielleicht nicht so intensiv wie früher.

4) Conrad H., 17 Jahre: Zwei Brüder des Kranken haben ebenfalls an Ozäna gelitten, von denen einer durch zweijährige Tamponbehandlung geheilt sein soll; sehr schwerer Fall: dicke Borken kleiden die ganze Nasenhöhle und den Nasopharynx aus, entsetzlicher Fötor; hochgradige Atrophie, sehr reizbare, leicht blutende Schleimhaut.

26. X. I. Sitzung, linke Nase + mittlere, — untere Muschel; 9 bis 10 M.-A., 8 Min.; während des Eingriffs Schmerz im linken Auge.

28. X. 24stündiger Kopfschmerz von grosser Intensität nach der I. Sitzung; deshalb nur 5—7 M.-A., 13 Min.; Zahnschmerz, Injection und Thränenträufeln am linken Auge.

Digitized by Google

30. X. Wieder 24 Stunden Kopfschmerz; auf dem Wege in die Poliklinik reichlich Borken entleert, nur in den hintersten Partien der Nase solche zu sehen. III. Sitzung, 5 M.-A., 15 Min., bei gleicher Anordnung wie früher; schmerzlos.

2. XI. IV. Sitzung, 5—7 M.-A., 10 Min.

9. XI. Da sich auf Borkenbildung und Fötor nicht der geringste Einfluss bemerkbar macht, wird die Electrolyse nicht mehr angewandt und dem Patienten Nasenspülungen und Tamponade wieder angeordnet.

Mitte März 1897 Nasenbefund quoad Borken und Fötor wie zu Anfang der Behandlung.

5) Clara E., 15 Jahre: Rechte mittlere Muschel ziemlich stark atrophisch, untere, wie die beiden linkerseits, von normalem Aussehen; Septum hoch links stark convex, untere Muschel berührend; hinten zwischen beiden breite Synechie, sehr wenig Borken, Fötor gering (leichter Fall).

27. X, 30. X, 1. XI. Electrolystische Sitzungen mit einer Stromstärke von 8—10 M.-A. und 10 Min. Dauer; links mittlere Muschel +, untere —; ohne besondere Beschwerden.

2. XI. Nase gut aussehend; keine Borken, kein Geruch wahrnehmbar.

Pat. kommt erst 4. III. 1897 wieder in die Poliklinik; Nase nahezu ganz frei von Borken, kein Fötor.

6) Carl L., 13 Jahre: Reichliche Borken in beiden Nasen, starke Atrophie aller Muscheln; wegen des hochgradigen Fötors, der dem Pat. als Schüler hätte Unannehmlichkeiten bereiten können, wird ausnahmsweise die Fortsetzung der Gottstein'schen Tamponade ordinirt.

29. X. I. Sitzung, rechte Nase + mittlere, — untere Muschel, 10 Min., 6—9 M.-A.; Niesreiz.

31. X. II. Sitzung, 8—10 M.-A., 10 Min.; Schmerz in Nase und Zähnen; Niesen.

3. XI. III. Sitzung, 10 M.-A., 8 Min., bei gleicher Anordnung.

9. XI. Kurz vor der Untersuchung hat Pat. mühelos grosse Mengen Secrets aus der Nase entfernt, die sich frei von Borken zeigt. Fötor wesentlich geringer.

12. XI. IV. Sitzung, rechte Nase mittlere Muschel —, untere +; 8—9 M.-A., 10 Min.; heftiger Zahnschmerz.

19. XI. Objectiver Befund zufriedenstellend; V. Sitzung, Anordnung wie bei IV. Sitzung, 7—9 M.-A., 15 Min.

30. XI. Nach Aussetzen der Electrolyse und einem Versuch, auch die Tamponade fortzulassen, zeigt sich sofort wieder Zunahme der Borkenbildung und des Fötors.

8. III. 1897. Reichlich Borken in beiden Nasen, die besonders in dem mittleren Nasengang sehr fest adhäriren; dagegen hat nach Aussage der Angehörigen des Pat. und meinem subjectiven Gefühl der Fötor ziemlich beträchtlich abgenommen.

7) Martha Sch., 14 Jahre: Massenhaft stinkende Borken in beiden Nasen, alle Muscheln hochgradig atrophirt.

6. XI. Rechte Nase mittlere Muschel +, untere —; 8—10 M.-A., 5 Min.; keine besonderen Beschwerden.

Digitized by Google

10. XI. II. Sitzung 10 Min. bei gleicher Anordnung und Stromstärke.

12. XI. Rechte Nase zeigt nur wenig weiche Borken, die in Menge und Consistenz deutlich von denen der linken Seite verschieden sind. III. Sitzung, — mittlere, + untere Muschel der linken Nase, 6—8 M.-A., 10 Min.; heftiger linksseitiger Kopfschmerz.

17. XI., 20. XI., 23. XI. Electrolytische Sitzungen; + mittlere Muschel rechts, — Septum links, 10 Min., 6—9 M.-A.

27. XI. Nach Entleerung ziemlicher Mengen von Secret zeigt sich die Nase bei der Untersuchung frei von Borken; Patientin fühlt auch subjective Besserung.

15. XII. Objectiver Nasenbefund wieder völlig zum früheren Status zurückgekehrt.

Patientin befindet sich auch noch zur Zeit (Ende März 1897) in poliklinischer Behandlung wegen ihrer Ozäna.

8) Minna St., 19 Jahre: Ziemlich ausgesprochene Atrophie beiderseits, reichliche Borken in Nase und Nasenrachen, zahlreiche Drüsen am Halse.

19. XI. Linke Nase — mittlere, + untere Muschel, 10 Min., 6 bis 10 M.-A., Zahnschmerz und Niesreiz.

23. XI. Nach der ersten Sitzung wenig Beschwerden; subjectiv wesentlich besser, auch objectiver Befund gut, indem nur wenig Borken sich in der Nase vorfinden. II. Sitzung, 5—8 M.-A., 10 Min.

26. XI., 29. XI., 2. XII. Electrolytische Eingriffe von 8—10 M.-A. und 10 Min. Dauer in oben angeführter Anordnung, ohne besondere Beschwerden.

4. XII. In der Nase wenig leicht entfernbare Borken; der Anfangs sehr starke Fötor hat bedeutend abgenommen.

12. III. 97 zeigte sich trotz inzwischen angewandter Spülungen und Tamponade hochgradige Borkenbildung und starker Geruch.

9) Margarethe Pr., 15 Jahre: Reichliche, aber weiche Borken beiderseits, starker Fötor, hochgradige Atrophie der Muscheln, die als solche gar nicht erkennbar sind.

19. XI. Rechte Nase — mittlere, + untere Muschelgegend, 8 Min., 6—9 M.-A.; ohne Beschwerden.

22. XI. II. Sitzung, 26. XI. (III.) von 6—8 M.-A., 10 Min. Dauer bei oben angeführter Anordnung.

28. XI. Rechte Nase nahezu frei, links überall starke, trockene, fest anhaftende Borken; IV. Sitzung, 8—10 M.-A., 10 Min.; starker Zahnschmerz, Injection der Conjunctivae, Epiphora.

3. XII. V. Sitzung. 6—8 M.-A., die Electroden in beiden mittleren Muscheln; ziemlich heftiger Kopfschmerz.

6. XII. Es zeigt sich kaum eine Beeinflussung von Borkenbildung und Fötor durch die Electrolyse, weshalb die Behandlung abgebrochen wird.

10) Clara N., 21 Jahre: Sehr starke Atrophie bei mässiger Borkenbildung, aber intensivem Fötor; früher schon Highmor's-Höhle ohne Befund punctirt; äussere Nase dick.

30. XI. Rechte Nase mittlere Muschel —, untere +; 8—10 M.-A., 10 Min.; ohne Beschwerden vertragen.

Digitized by Google

2. XII., 4. XII. Sitzungen, die unter genau gleichen Bedingungen wie Sitzung I immer stärker werdende Kopf-, Zahn- und Augenschmerzen verursachen.

7. XII. Nase ziemlich frei von Borken, Fötor wesentlich gebessert; die Electroden in beiden mittleren Muscheln, 5—8 M.-A., 7 Min.; heftiger Kopfschmerz.

9. XII. Links eine grosse Borke; Nase blutet beim Säubern, was früher nicht vorgekommen ist; V. Sitzung — mittlere Muschel links, + Septum rechts; 10 Min., 8—10 M.-A.

12. XII. Wenig reiche Borken; VI. Sitzung gleiche Anordnung wie am 9. XII., 6—10 M.-A., 15 Min.

15. XII. Borken in allen Nasenpartien, ziemlich weich und leicht entfernbar; Fötor vielleicht etwas geringer.

Die Mindestzahl der an unseren Kranken vorgenommenen electrolytischen Sitzungen betrug 3. Die Differenz in der Wiederholung derselben findet ihre Erklärung in der mehr oder weniger ausgesprochenen Reaction, die der Eingriff auf das Allgemeinbefinden oder die Nasenschleimhaut der Kranken hervorrief. In den Fällen, wo heftigere Reizerscheinungen, besonders solche von längerer Dauer, nach der Manipulation eintraten, wurde die Wiederholung aufgeschoben, ebenso dort, wo sich nach einer Reihe von Sitzungen gar keine Veränderung in der Nase zeigte, von der Fortsetzung des Verfahrens als aussichtslos Abstand genommen. Während der Durchströmung klagten die Patienten über verschieden intensive Schmerzen in der Nase, Ohr, Auge, Zähnen der operirten Seite, hatten zuweilen das Gefühl, als würden die Zähne länger; auch wurden Niesreiz, Husten, Injection der Conjunctivae, Thränenfluss beobachtet. Nachhaltigere Beschwerden bestanden in bisweilen mehrtägigem Kopfschmerz, Stechen in den Ohren (in allen Fällen ohne otoscopischen Befund). Als einzige ernstere Complication haben wir den Stirnhöhlencatarrh (Fall 2) zu verzeichnen. Nach Herausziehen der Electroden zeigte sich an der Einstichsstelle des positiven Pols eine bräunliche Blutkruste, an der des negativen flüssiges, mit Gasblasen vermischtes Blut. In einem Falle sahen wir aus letzterer eine geringe Blutung, der wir späterhin durch die schon früher erwähnte Umschaltung des Stroms vorbeugten. Ferner sahen wir, nachdem wir erst darauf aufmerksam geworden, häufiger die Zunahme der Stromstärke im Verlaufe der Sitzung am Ausschlag der Galvanometernadel.

Was den Effect der Electrolysetherapie auf unsere Ozänafälle anlangt, so können wir von 10 Kranken nur einen (Fall 5) vermerken, der zu Beginn der Behandlung auf Grund seines klinischen Befundes als leichter gedeutet, nach ca. 5 Monaten fast vollständige Heilung von Borkenbildung und Fötor darbot. In der weitaus grösseren Mehrzahl der Fälle war wohl während der Behandlungsdauer subjectiv und objectiv eine Besserung nachweisbar, die jedoch nach dem Aussetzen der Therapie wieder zurückging, um dem früheren Status Platz zu machen. Alle Patienten bis auf Fall 10 sind kurz vor Abfassung der Arbeit nochmals genau untersucht worden — die meisten waren auch in der Zwischenzeit in unserer Behandlung —, doch musste leider con-

Digitized by Google

statirt werden, dass von einer irgendwie deutlichen dauernden Wirkung, geschweige denn Heilung der Ozäna durch die Electrolyse keine Rede sein kann.

Die vorübergehenden Besserungen bestanden neben Abnahme des Fötors darin, dass die Borken unter dem Einfluss der Behandlung ihre Consistenz änderten, mehr zerfliesslich wurden, der Schleimhaut lockerer auflagen, und so ihre mechanische Entfernung weniger Schwierigkeiten bot.

Wie sind nun diese deutlichen, wenn auch leider kurzdauernden Remissionen zu erklären? Die Antwort liegt meiner Meinung in drei Beobachtungen, die wir bei der Anwendung der Electrolyse zu erheben Gelegenheit hatten, nämlich 1) in der Zunahme des Galvanometerausschlags im Laufe der Durchströmung; 2) in der Steigerung der Reaction, die sich bei Anwendung gleich starker Ströme von Sitzung zu Sitzung bemerkbar machte und 3) in dem durch einen zu starken Strom veranlassten Stirnhöhlencatarrh. Die ersten beiden Erscheinungen finden ihre Deutung in der Annahme, dass im Laufe der einzelnen Durchströmung resp. der ganzen Behandlung die Widerstände in der durchflossenen Strecke abgenommen haben; diese Abnahme hat ihren Grund wahrscheinlich in der Vermehrung des Blutgehalts und der dadurch veranlassten serösen Durchtränkung der Nasenschleimhaut. Der Stirnhöhlencatarrh ferner ist aufzufassen als das Product der unter dem Einfluss gehobener Circulation steigenden Secretion in der Nase und ihren Nebenhöhlen, während die gleich bedingte Schwellung der Mucosa den Abfluss des Secrets verhindert. So erklärt sich die weichere Beschaffenheit der Borken, das Gefühl der Feuchtigkeit in der Nase und auch die Abnahme des Geruchs. Denn je weicher und leichter entfernbar die Borken werden, um so mehr muss der Fötor abnehmen, da die Stagnation hier ebenso wie bei allen anderen Fäulnissprocessen eine wesentliche Rolle spielt.

Ich sehe also den Hauptfactor der Electrolysewirkung in einer mächtigen irritativen Beeinflussung der Circulation in der Nase und reihe sie denjenigen Methoden der Ozänabehandlung an, die, ausgehend von der Beobachtung, dass bei der Ozäna acute Rhinitiden fast nie vorkommen und gelegentlich ein Schnupfen die Stinknase heilen kann, darauf hinauslaufen, einen entzündlichen Reiz künstlich zu setzen. Hierher rechne ich die Gottstein'sche Tamponade, das Einbringen chemischer Agentien, wie Arg. nitr., Kal. chlor., Terpentinöl u. a. m., die von Braun, Laker und Demme empfohlene Massage der Nasenmucosa, die ein Gemisch der beiden letzteren darstellende Stein'sche Methode (Massage mit in Trichloressigsäure getauchten Wattebäuschchen) und die neuerdings wieder von Réthi warm befürwortete Caustik. Alle haben an der tristen Prognose der Ozäna wenig oder nichts zu ändern vermocht. Die Galvanocaustik könnte vielleicht noch insofern eine Rolle spielen, als man mit ihrer Hilfe durch möglichst sorgfältige Aetzung aller Schleimhautpartien ein Aufhören der Ozäna erzwingen könnte durch vollständige Zerstörung aller Drüsen; leider steht der Erreichung dieses Zieles wieder die unendliche Complicirtheit im Bau der menschlichen Nase hinderlich im Wege.

Digitized by Google

Zum Schluss erfülle ich gern die angenehme Pflicht, meinem hochverehrten Lehrer und Chef, Herrn Dr. R. Kayser in Breslau, für die freundliche Ueberlassung des Materials und die gütige Unterstützung bei der Anfertigung der Arbeit meinen aufrichtigen Dank auszusprechen.

Sitzungen der Laryngologischen Gesellschaft in London.

Ordentliche Sitzung vom 10. März 1897.

Vorsitzender: Henry T. Butlin.

Schriftführer: St. Clair Thomson.
Herbert Tilley.

Der Vorsitzende verliest einen Brief von Dr. Moritz Schmidt in Frankfurt, in welchem dieser der Gesellschaft seinen Dank für die Ehre ausspricht, ihn zum Ehrenmitgliede erwählt zu haben, und sie bittet, die letzte Ausgabe seines Buches „Die Krankheiten der oberen Luftwege" für die Bibliothek der Gesellschaft anzunehmen.

Pharynx von einem mit Anti-Streptococcenserum behandelten Scharlachfall, der am 9. Tage letal endete.

Mr. Knyvett Gordon: Das Präparat zeigt ausgedehnte Ulceration beider Tonsillen und der Uvula. Von der Spitze der Epiglottis zieht eine Kette kleiner Geschwüre zum Sinus pyriformis beiderseits; im Nasopharynx ulcerirtes adenoides Gewebe.

Nach Meinung des Vortragenden ist das Serum bei Scharlach werthlos, wenn die septikämischen Erscheinungen spät auftreten, in Folge Resorption von den Halsgeschwüren aus. Dagegen hat er auffällig gute Resultate gehabt, wo die Septikämie früh einsetzt und das Serum sofort angewendet wurde.

Sarcom der Nase.

H. Lambert Lack: 65jähriger Mann, der 18 Monate hindurch an Polypen der linken Nase behandelt wurde, bis im Februar 1895 zuerst eine nicht abzugrenzende Geschwulst im rechten mittleren Nasengang bemerkt wurde, die im April bereits die ganze rechte Nase ausfüllte. Einige Stücke der weichen, leicht blutenden und oberflächlich ulcerirten Geschwulst wurden mit der Schlinge entfernt. Die microscopische Untersuchung ergab Sarcom. Mai 1895 Radicaloperation in Chloroformnarcose. Nach Tamponade des Nasenrachenraumes wurde der rechte Nasenflügel abgelöst und die Geschwulst mit Zange und Meyer's Ringmesser gründlich entfernt. Die Siebbeinzellen wurden ausgekratzt, die innere Wand des Antrum maxillare und der Orbita entfernt. Jodoformgazetamponade. Es folgte beträchtliche Ecchymose der Wangen und Lider, aber nach 14 Tagen konnte Pat. geheilt das Hospital verlassen. Jetzt, nach zwei Jahren, ist noch kein Recidiv, ebenso keine Deformität, und man kann diesen Fall als Beispiel der geringen Malignität derartiger Geschwülste und des Erfolges sehr energischer intranasaler Behandlung hinstellen.

Digitized by Google

Cysten der Epiglottis und schwarze Zunge.

45jähriger Mann, der über einen Knollen im Halse und Beschwerden beim Schlucken klagt. Es findet sich eine bohnenförmige Cyste an der Epiglottis liegend, die aber offenbar vom rechten Ligamentum glosso-epiglotticum ausgeht. Ausserdem bietet sich das typische Bild der schwarzen Zunge. Die Papillen vor den Pap. circumvallatae und auf der Mitte des Zungenrückens sind sehr vergrössert, von pelzigem Aussehen und kohlschwarz.

Vordere Turbinectomie bei einem älteren Manne.

Dr. Grant hat einem an Nasenverstopfung leidenden Pat. mit gutem Erfolge den vorderen Theil der unteren Muschel mit Scheere und kalter Schlinge entfernt. Die Blutung war gering.

Vordere Turbinectomie bei einer Frau.

Dr. Grant: Ein ähnlicher Fall wie der obige.

Dr. Hill findet noch etwas Nasenverstopfung und schlägt vollständige Turbinectomie vor.

Dr. Hall und Mr. Buber rathen nur so viel zu thun, als nöthig sei. Die Blutung bei der vorderen Turbinectomie sei gering, bei der vollständigen oft sehr ernst.

Functionelle Aphonie mit Taschenbandphonation.

Dr. Grant: 36jährige Dame, die seit einem halben Jahre ihre Stimme völlig verloren hat. Durch Localbehandlung ist die Stimme etwas gebessert. Gleichzeitig Erkrankung der Siebbeinzellen, Stirn-, Augen- und Hinterkopfschmerz. Untersuchung der Stirnhöhlen fällt negativ aus.

Die Stimmbänder nähern sich unvollkommen, namentlich im hinteren Drittel, die Taschenbänder berühren sich in den vorderen 3 Vierteln ihrer Länge. Stimme rauh und tief. Nach endolaryngealer Faradisation kann Patientin einige Vocale rein hervorbringen und der Kehlkopf zeigt ein normales Bild. Die Besserung geht aber bald vorüber. Unter täglicher Localbehandlung wird die Besserung indess immer andauernder.

Geringe rechtsseitige Taubheit. Einschränkung des Gesichtsfeldes und vollständige Hemianästhesie rechterseits.

Es handelt sich unzweifelhaft um eine Erkrankung auf hysterischer Grundlage.

Mr. Spencer bemerkt, dass Exspiration und Adduction in diesem Falle nicht zusammen verlaufen.

Mr. Thomson stellt fest, dass Pat. husten kann, ohne dass die Proc. vocales zusammenkommen, und glaubt, dass die „Rauhigkeit" durch Verdickung eines Stimmbandes verursacht werde.

Beiderseitige Lähmung der Abductoren und Tensoren bei einem Tabiker.

Dr. Grant: Aelterer Mann mit ausgesprochener Tabes leidet seit 2 Jahren an Heiserkeit, der sich weiterhin etwas inspiratorischer Stridor zugesellte, der aber letzthin nachgelassen hat.

Hängende Epiglottis, nach deren Aufrichtung man erst die Stimmbänder sehen kann. Während der Inspiration sind die Stimmbänder in ihrem vorderen Viertel geschlossen. Von dort bis zum Proc. vocalis eine elliptische Spalte, etwa 2—3 mm breit. Die Glottis cartilaginea sehr eng. Bei der Phonation geringe Auswärtsbewegung der Santorini'schen Knorpel, die Proc. vocales nähern sich und die elliptische

Digitized by Google

Spalte wird enger. Sensibilität des Larynx herabgesetzt, Stimme monoton.

Es handelt sich also um eine Paralyse der Abductoren und der Thyreo-arytaenoidei. Ohne die letztere würde die Dyspnoe beträchtlich grösser sein und die Tracheotomie müsste in Aussicht genommen werden.

Dr. Semon berichtet über einen ähnlichen Fall doppelter Posticuslähmung bei einem Tabiker, wo wegen plötzlicher Asphyxie die Tracheotomie gemacht werden musste. Er hat deshalb empfohlen, in derartigen Fällen die Tracheotomie schon vor dem Eintritt acuter Erscheinungen zu machen, räth aber, die Entscheidung in die Hände des Patienten zu legen.

Mr. Baber hat einen Fall von Posticuslähmung bei Tabes in Behandlung, in dem Hyperästhesie des Pharynx und Larynx und Spasmen der Adductoren vorhanden sind.

Dr. Grant zeigt noch einen Fall von chronischem Larynxödem bei einem 15jährigen Knaben und einen Fall von vollständigem Verschluss der rechten Choane vor.

Chronische Laryngitis.

Dr. Bull stellt einen 26jährigen Geistlichen vor, der seit 5 Jahren an Heiserkeit und Stimmschwäche leidet. Röthung der Stimmbänder, Internuslähmung. Localbehandlung bisher erfolglos.

Dr. Hall räth, die bestehende Nasenverstopfung zu beseitigen.

Dr. Bull hat die Nase galvanocaustisch behandelt, will aber event. zur vorderen Turbinotomie schreiten. Endolaryngeale Faradisation hält er für langwierig und schmerzhaft. Er würde Massage und Phonationsübungen vorziehen, um die Muskeln zu kräftigen.

Doppelseitige Posticuslähmung mit Neoplasma an der Zungenbasis.

Dr. St. Clair Thomson: Der Pat., ein 57jähriger Mann, wurde vor 27 Jahren mit Dolchstichen im Halse in das Throat-Hospital gebracht. Es fand sich Lähmung der rechten Zungenhälfte, geringere Lähmung der Oberkiefermuskeln rechts. Herabgesetzte Sensibilität und Paralyse der Abductoren und Adductoren im Larynx rechterseits, beträchtliche Verdickung des Thyreoidknorpels.

Mr. Morell Mackenzie bezog die Lähmungserscheinungen auf eine Verletzung von Vagusfasern, da nur durch Verletzung des Stammes sowohl motorische wie sensible Zweige betroffen werden könnten. Die offenbare Paralyse der rechten Zungenhälfte sprach für Verletzung des Hypoglossus. Die Paralyse der Temporalis und Masseter war schwer zu erklären, wenn man nicht eine gewisse Verdickung und Steifigkeit des Kiefergelenks anschuldigen wollte. Möglicher Weise jedoch war sie durch entzündliche Schwellung des Kopfes verursacht. Die Augen waren intact. Die Verdickung des Schildknorpels liess in Verbindung mit den anderen Symptomen auch an Verletzung einiger Zweige des oberen Cervicalganglions denken.

Pat. wurde „nahezu" geheilt entlassen, ist aber nach seiner eigenen Angabe seit dem Jahre 1870 niemals frei von Stridor gewesen, so dass er weder etwas heben, noch laufen konnte.

Bei der Untersuchung jetzt findet sich völlige doppelseitige Posticus-

Digitized by Google

lähmung. Die Stimmbänder sind aber so schlaff, dass sie bei tiefer Inspiration zusammenfallen, bei der Exspiration bei Seite geschleudert werden. Es fragt sich, ob diese Lähmung mit der aus dem Jahre 1870 beschriebenen zusammenhängt, oder nicht vielmehr ein neuer Process ist, der mit einer zwei Jahre vor den Dolchverletzungen acquirirten Syphilis zusammenhängt. Papillen und Reflexe normal. Pat. kommt nicht wegen der Athembeschwerden, die in den letzten zehn Jahren besser geworden sind, sondern wegen Halsschmerzen und einer Kiefergeschwulst. Es findet sich eine kleine harte, ulcerirte Infiltration an der Zungenbasis rechts und der benachbarten Oberfläche des vorderen Gaumenbogens. Eine weiche, vergrösserte Drüse am Kieferwinkel. Jodkali ist ohne Erfolg genommen worden, so dass Verdacht auf ein malignes Neoplasma vorhanden sei.

Mr. Butlin meint, dass der Tumor an der Zungenbasis nicht wie Carcinom aussähe und möglicher Weise eine tertiäre Erscheinung sei.

Dr. Semon macht darauf aufmerksam, dass der verstorbene Morell Mackenzie nur immer von Lähmung der rechten Larynxseite gesprochen hat, während jetzt beiderseitige complete Posticuslähmung vorläge. Die wahrscheinliche Erklärung ist diese: es ist damals der Vagus verletzt worden; eine aufsteigeude Neuritis ist dazugetreten, die Erkrankung ist vom Vaguskern auf den Accessoriuskern, von diesem durch die Commissurfasern, die Lockhart Clarke nachgewiesen, auf den Accessoriuskern der linken Seite übergegangen, ist dann den Stamm des Nerven entlang gewandert und hat links gleichfalls Abductorenlähmung verursacht (Sir George Johnson's Theorie). Immerhin ist die Möglichkeit, dass alle die verschiedenen Nervenstörungen auf Gehirnsyphilis zurückzuführen seien, nicht auszuschliessen.

Subglottischer Tumor. Aphonie seit 22 Jahren.

Dr. Donelan: 33jährige Frau erlitt im Alter von 11 Jahren einen Anfall acuter Laryngitis, wonach ihre Stimme ein rauhes Flüstern wurde, welches bis jetzt nicht verändert ist.

Man sieht ein subglottisches Gewächs, wahrscheinlich ein weiches Fibrom, als Ursache der Aphonie. Ueberkreuzung der Aryknorpel, der linke legt sich vor den rechten, namentlich bei energischeren Phonationsversuchen. Das Gewächs selber hat die Gestalt einer grossen Erbse, ist nicht gestielt, aber so weit beweglich, dass es bei der Phonation zwischen die Stimmbänder dringt. Der Fall ist von Interesse, weil er zeigt, wie lange derartige Gewächse bestehen können, ohne ernste Symptome zu verursachen.

Mukocele des linken Sinus frontalis. Operation.

Dr. Bond: Eine Frau mit einer mehrere Jahre bestehenden Schwellung in der linken Stirnhälfte, starke Schmerzen beim Bücken, Schmerzen in der linken Nase und im linken Auge. Die Schwellung fühlt sich teigig weich an. Als Ursache wird ein Schlag angegeben. Bei der Operation fand sich der Sinus frontalis voll dicken Schleims, der Ductus naso-frontalis verstopft. Nach Herstellung freier Nasenpassage wurde die Wunde durch Nähte geschlossen und heilte prima intentione, ohne Deformitäten zu hinterlassen.

Dr. St. Clair Thomson fragt nach dem Vorkommen von Mukocelen in den Nebenhöhlen. Giraldès und Virchow haben beide nachge-

Digitized by Google

wiesen, dass der Ausdruck Hydrops antri geeignet ist, falsche Vorstellungen von den pathologischen Verhältnissen zu geben. Die Flüssigkeit, welche Kiefer- oder Stirnhöhle ausweite, sei in einer Blase oder Cyste enthalten, und der Schleim oder „Hydrops" sei Inhalt der erweiterten und dünnwandigen Cyste. Ob Jemand Erfahrung darüber hätte, dass eines allein durch Retention des normaler Weise abgesonderten Schleims erweitert sei.

Dr. Grant berichtet über einen Fall von cystischer Erweiterung des Antrum.

Mr. Baber erinnert an einen von ihm vorgestellten Fall von Mukocele, in dem nach der Operation durch Granulationswucherungen die Passage nach der Nase verstopft wurde. Er entfernte darauf die ganze vordere Wand des Sinus und die Schleimhautauskleidung. Pat. wurde mit beträchtlicher Deformität geheilt.

Rhinitis caseosa und Rhinolith.

Dr. Hill: 42jährige Frau klagt seit 5 Jahren über Verstopfung der rechten Nase, Foetor, Kopfschmerzen und rechtsseitige Taubheit. Die rechte Nase fand sich mit kittartiger Masse angefüllt, von der Consistenz des Vogelleims: nach Säuberung der Nase fand sich eine Septumperforation: die nasale Wand des Antrum und die untere Muschel fehlten. Im unteren Nasengang ein harter Körper, der zunächst für einen Sequester gehalten wurde: ein Stück wurde mit der Zange entfernt. Nach 8 Tagen fand sich die Nase wieder voll käsiger Massen: diese wurden entfernt und der fragliche Sequester weiter zerstückelt, wobei er sich als Rhinolith auswies. Nach völliger Entfernung des Rhinolithen in 3 Wochen unter antiseptischem Spray beträchtliche Verminderung der Käsemassen und des Foetor. Man sieht jetzt Granulationen und Krusten an der mittleren Muschel.

Granulationen und Knochenläsionen sind bei Rhinitis caseosa nicht selten. Für die Aetiologie der Rhinitis kommen nach Massei in Frage: 1) Abundante eitrige Secretion, 2) Abflussbehinderung, 3) Streptothrix album.

Der Rhinolith ist vermuthlich nicht Ursache, sondern Folge der käsigen Rhinitis.

Dr. Grant hat in einem ähnlichen Fall ein Stück Löschpapier als Nucleus gefunden. Dr. F.

II. Referate.

a) Otologische:

Zwei kleinere Mittheilungen. Von A. Lucae. (Arch. f. Ohrenheilkunde, Bd. 42, 3. und 4. Heft.)

1) Ueber eine einfache Schutzvorrichtung bei der Massage des Trommelfells.

Zur Unterstützung seiner Drucksonde wendet Lucae die pneumatische Massage mit Hilfe des kleinen Delstanche'schen Rarefacteurs an. Obgleich L. stets in vorsichtigster Weise mit sehr schwachem

Digitized by Google

Druck arbeitet, konnte er bei dieser pneumatischen Massage nicht selten recht erhebliche Verschlimmerungen der Schwerhörigkeit und der subjectiven Gehörsempfindungen wahrnehmen. Er führt diesen Umstand auf die zu energische Wirkung des Rarefacteurs zurück. Um solche Vorkommnisse auszuschliessen, empfiehlt L., dass man mit einer Scheere in dem Gummischlauche in der Nähe des Ohrstückes eine kleine Oeffnung anbringe. Die in dem Schlauche angebrachte Oeffnung wirkt wie ein Sicherheitsventil, und es bleiben dabei die pendelartigen Luftstösse noch hinreichend stark, um das Trommelfell in Bewegung zu setzen. Die Anwendung dieser Schutzvorrichtung ist ebenso beim Apparat von Wegener geboten.

2) Ueber eine einfache Methode, um beim Catheterismus Infectionen der Mittelohrschleimhaut durch Einblasen von Nasensecret zu vermeiden.

Lucae führt den Catheter unter gleichzeitiger Anwendung der Luftdouche in die Nase ein, wobei durch Fortblasen des Nasensecrets dessen Eindringen in den Catheter verhindert wird. Wegen der erforderlichen Technik eignet sich hierzu das Wasserstrahlgebläse oder der Doppelballon; mit dem einfachen Gummiballon ist diese Methode nicht ausführbar. Alt.

Beitrag zur Bestimmung der normalen Hörschärfe. Von Dr. Matte und Dr. Schultes in Jena. (Arch. f. Ohrenheilk., Bd. 42, Heft 3 und 4.)

Die Autoren ermittelten auf Grund zahlreicher Untersuchungen eine Hörweite von 35—40 m für mittelstarke Flüstersprache bei Personen des ersten bis zum dritten Decennium. Alt.

---

1) **Das Hörvermögen der Taubstummen mit besonderer Berücksichtigung der Helmholtz'schen Theorie, des Sitzes der Erkrankung und des Taubstummen-Unterrichts.** Von Prof. Dr Bezold. (Wiesbaden, bei Bergmann.)

2) **Die Stellung der Consonanten in der Tonreihe.** (Erster Nachtrag zum „Hörvermögen der Taubstummen".) Von Prof. Dr. Bezold. (Zeitschrift f. Ohrenheilkunde XXX, 2.)

3) **Nachprüfung der im Jahre 1893 untersuchten Taubstummen.** (Zweiter Nachtrag zum „Hörvermögen der Taubstummen".) Von Prof. Dr. Bezold. (Zeitschrift f. Ohrenheilkunde XXX, 3.)

Ein Referat über vorstehend genannte Arbeiten kann nur zum Zwecke haben, die Leser auf das eingehende Studium derselben aufmerksam zu machen, welches ihnen eine Reihe neuer Thatsachen vorführen wird, die schon in physiologischer und pathologischer Hinsicht in hohem Maasse interessant, für den Unterricht der Taubstummen von weittragender Bedeutung zu werden versprechen. — Erst durch die von Bezold zusammengestellte continuirliche Tonreihe war es möglich geworden, in wirklich wissenschaftlicher Weise die bei Taubstummen etwa vorhandenen Hörreste festzustellen. Bekanntlich gestattet die continuirliche Tonreihe an der Hand genau abgestimmter Stimmgabeln und Pfeifen jeden Ton der mehr als 11 Octaven betragenden menschlichen Tonscala für sich einzeln zu prüfen. Die Töne von C_2

Digitized by Google

bis a" werden durch Gabeln mit verstellbaren Gewichten geprüft, von da mittelst gedackter Orgelpfeifchen mit verschiebbarem Stempel bis zur unteren Tongrenze des Galtonpfeifchens, welches dann den Rest der Scala umfasst. (Die Tonreihe wird in dem physic. Institut von Prof. Dr. Edelmann in München zum Preise von 400 Mk. hergestellt.) Zu der Frage, ob die Tonreihe in allen Lagen ausreichend stark sei, um auch schwache Hörreste aufzudecken, bemerkt B., dass ebenso wie bei Prüfung des Sehvermögens nicht Sonnenlicht, sondern das diffuse Tageslicht verwendet werde, so auch eine mittlere Tonintensität für die Hörprüfung genüge; denn die verwendeten Tonquellen standen für die Strecken, wo das Ohr überhaupt noch hörempfindlich war, bezüglich ihrer Stärke meist weit über der Empfindungsschwelle desselben; auch deckten sich die meisten Defecte in der Gehörscala nicht mit dem Gebiete der am schwächsten klingenden Gabeln, sondern sie befanden sich oft im Gebiete der hohen, das gesunde Ohr beleidigenden Pfeifentöne; sollte aber einmal ein Hörrest unaufgedeckt bleiben, so würde derselbe so schwach sein, dass er für den Taubstummenunterricht nicht mehr nutzbar gemacht werden könnte. Bei einer nach drei Jahren wiederholten Prüfung derselben Schüler mit einer wesentlich an Tonintensität verstärkten continuirlichen Tonreihe, wie sie neuerdings hergestellt wird, konnte B. seine früheren Befunde im Allgemeinen nur bestätigen.

Bezold unterzog im Jahre 1893 die 79 Zöglinge des Münchener Taubstummen-Instituts behufs Aufdeckung von Hörresten einer überaus genauen Prüfung, und zwar zunächst mit der continuirlichen Tonreihe. Da die Knochenleitung zu unsichere Resultate ergab, so wurde um so eher davon abgesehen, als der differentiell diagnostische Werth derselben hier nicht zur Geltung kommt, weil, wie B. nachzuweisen sucht, auch die schwersten Störungen des schallleitenden Apparates (vollkommene Fixation des Stapes, Ausstossung desselben, knöcherner Verschluss des runden Fensters) nicht im Stande sind, das Hörvermögen zu vernichten, bei der Taubheit der Taubstummen von vornherein also der Sitz derselben im nervösen Apparat zu vermuthen ist. Es fanden sich unter den 158 untersuchten Gehörorganen 48 total taube, jedoch nur 15 doppelseitig total taube Individuen; bei den partiell tauben Gehörorganen fanden sich 28 Mal Hörreste im Umfang von $2^1/_2$ Octaven bis zu nur zwei halben Tönen herab, sogen. Inseln; 20 Mal sogen. Lücken, d. h. Tondefecte von einem halben Tone bis zu $3^1/_2$ Octaven; 1 Mal fehlte der obere Theil der Scala bis zum g" bei intactem unteren Theile; 8 Mal war die obere und untere Tongrenze, die letztere stets in grösserem Umfange, eingeengt (1—$6^1/_2$ Octaven); 18 Mal bestanden grosse Defecte ($4^1/_2$—7 Octaven) am unteren Ende der Scala bei fast normalem oberen Theile; 33 Mal überraschend geringe Defecte am oberen wie unteren Ende (oben bis Galton 7, unten bis zu $^1/_2$ Octave) bei sonst intacter Scala. In Procent ausgedrückt fanden sich nur 19 pCt. der Untersuchten doppelseitig total taub, dagegen besassen ca. 80 pCt. ein- oder doppelseitige Hörreste. — Bei der Prüfung mittelst der Sprache ergab sich zunächst, dass von den für die ganze Tonscala total tauben Gehörorganen auch keines irgend einen Vocal oder Wort auch nur als Schall wahrgenommen hätte; bei den Fällen

Digitized by Google

mit Hörinseln, die der totalen Taubheit am nächsten stehen, fand sich mit einer Ausnahme auch kein Verständniss für sprachliche Laute, in der Hälfte der Fälle aber Schallgehör. Als unbedingt nothwendig zum Verständniss der Sprache erwies sich die grosse Sexte b'—g , doch konnte B. in der späteren wiederholten Prüfung dies Gebiet noch enger begrenzen, da in einem Falle trotz Zahlenverständnisses g', in einem anderen sogar f', fis" und g" fehlten. Erweist sich diese kleine Tonstrecke zum Sprachverständniss unbedingt erforderlich, so kann gleichwohl dieselbe völlig erhalten sein, auch die Hördauer der einzelnen Töne völlig genügen, und dennoch jedes Sprachverständniss fehlen. Besonders auffällig war dies bei einer grösseren Zahl jener Gehörorgane, die ausser geringen Defecten am oberen und unteren Scala-Ende sonst alle Töne percipirten und dennoch kein entsprechendes Hörvermögen für die Sprache zeigten. Für solche Fälle glaubt B. Störungen im centralen Gebiete des Sprachverständnisses annehmen zu müssen und dieselben unter das Krankheitsbild der sensorischen Aphasie einreihen zu dürfen. — Bei der vergleichenden Prüfung des Vocal- und Consonantenverständnisses mit dem im einzelnen Falle gegebenen Umfange der restirenden Hörstrecke stellte sich im Allgemeinen Uebereinstimmung mit den Annahmen betreffs der Stellung der Vocale und Consonanten in der Tonreihe heraus, wie sie physiologischerseits aufgestellt sind.

Als practische Schlussfolgerung seiner mühevollen Untersuchungen stellt B. die berechtigte Forderung auf, die mannigfachen Hörreste, welche sich bei den Taubstummen gefunden haben, nicht unverwerthet zu lassen, sondern durch sprachlichen Unterricht vom Ohre aus der reinen, nur durch Auge und Gefühl vermittelten Articulationssprache gleichsam durch Combination der gehörten Laute mit dem articulatorisch erlernten eine höchst wesentliche Ergänzung zu Theil werden zu lassen. „Ein solcher sprachlicher Unterricht hat an die vorhandenen Hörreste anzuknüpfen, und diese letzteren müssen vor Beginn des Unterrichts sowohl mittelst der continuirlichen Tonreihe, als mittelst einzelner Sprachlaute, als mittelst Prüfung auf etwaiges Wortverständniss festgestellt sein.“ Das B. für scharfe Trennung der total Tauben von denjenigen, welche noch Hörreste aufweisen, plaidirt, ist zu erwarten. Da gerade der obere Theil der Tonscala bei Taubstummen meist am besten erhalten zu sein pflegt, so empfiehlt B. fleissigen Umgang der Ertaubten mit Kindern und mündlichen Unterricht durch Frauen ihrer höheren Stimmlage wegen. Von einer methodischen Einübung vorhandener Hörreste durch Töne (Urbantschitsch) hat B. keine Erfolge gesehen.

Es ist dem verdienstvollen Autor die Genugthuung geworden, für seine Reformvorschläge auf dem Gebiete des Taubstummenunterrichts an maassgebendster Stelle Gehör zu finden. Das bayerische Cultusministerium hat die Einführung jener Reformen für die gesammten Anstalten des Königreichs angeordnet und dadurch die Möglichkeit gegeben, die Zweckmässigkeit der Vorschläge an einem grösseren Material zu prüfen.

Keller.

Digitized by Google

Ueber Doppelmassage und ihre Wirkung bei Erkrankungen des Mittelohres. Von Dr. Alexander Iljisch aus St. Petersburg. (Arch. f. Ohrenheilk, Bd. 42, Heft 3 und 4.)

I. hat mit der von Jankau empfohlenen Doppelmassage sehr befriedigende Resultate bei den verschiedensten Formen der Mittelohrerkrankungen erzielt und konnte auch bei Labyrinthaffectionen einen günstigen Einfluss auf die subjectiven Gehörsempfindungen ausüben.

Alt.

Ohren- und Nasenuntersuchungen in der Taubstummenanstalt zu Hildesheim. Von Dr. G. Krebs in Hildesheim. (Arch. f. Ohrenheilk, Bd. 42, Heft 2.)

Der Autor weist auf die Klage der Taubstummenlehrer hin, dass trotz der grössten Sorgfalt bei einzelnen Schülern eine wenig befriedigende Sprache zu erzielen sei und dass die Ursache hiervon in Hindernissen liege, welche die Taubstummenlehrer nicht beseitigen können. K. hat im Jahre 1896 an 93 Zöglingen der Hildesheimer Provinzialtaubstummenanstalt Nase, Nasenrachenraum und Ohren untersucht und in 35,6 pCt. erheblichere Affectionen der Nase und des Rachens constatiren können. Auch die Zahl der Ohrenaffectionen, die einer fachärztlichen Behandlung bedürfen, war beträchtlich. Der Autor fordert einen otologisch und rhinologisch ausgebildeten Arzt für jede Taubstummenanstalt, der die Zöglinge bei der Aufnahme und während der Unterrichtsjahre zu untersuchen und behandeln habe. Alt.

Zur professionellen Taubheit. Ueber die Taubheit der Weber. Von E. N. Malutin. (Medicinskoje Obosrenje 1897, No. 1.)

Verfasser stellte genaue Untersuchungen des Gehörorgans bei 706 Arbeitern einer Weberei an und gelangt zu folgenden Resultaten:

1) Das Geräusch, bei dem die Weber arbeiten, bewirkt eine progressive Gehörsabnahme, die aber nicht zu völliger Taubheit führt;

2) sowohl die obere, als die untere Gehörsgrenze wird eingeengt;

3) es bestehen subjective Geräusche, die aber mit der Zeit abnehmen;

4) die Ursache der Gehörsabnahme ist in Veränderungen des percipirenden Apparates zu suchen;

5) das Verstopfen der Ohren während der Arbeit ist von grossem Nutzen.

Gorodecki.

Ueber den dauernden Verschluss überhäuteter Trommelfellöffnungen. Von Dr. med. Otto Barnick. (Arch. f. Ohrenhlk., Bd. 42, Heft 3 u. 4.)

Der Autor hat die von Okuneff empfohlene Methode, trockene Perforationen des Trommelfells durch Aetzung der Ränder mit Acidum trichloraceticum zum Verschluss zu bringen, nachgeprüft und sehr befriedigende Resultate erzielt. Einer Bemerkung des Verf.'s, „dass die Behandlung nur von Gomperz einer Nachprüfung unterzogen wurde", muss der Referent widersprechen und auf seine diesbezügliche Publication (M. f. O. 1897, No. 3) hinweisen. Alt.

Digitized by Google

b) Rhinologische:

Zur therapeutischen Verwerthung der „Electrolyse" in Nase und Nasenrachenraum. Von Dr. H. Hecht in Heidelberg. (Arch. f. Laryngologie etc. 1897, Bd. VI, Heft 2, pag. 229)

H. hat in der ambulatorischen Klinik für Kehlkopf-, Rachen- und Nasenkranke des Herrn Prof. Jurasz in Heidelberg 66 Fälle von Septumdeviationen, Spinen, Synechien, Combinationen von Deviation und Spina, Synechien und Faltenbildungen, von Nasen- und Nasenrachen-Tumoren, von Hydrorrhoea nasi und von genuiner Ozaena mittelst Electrolyse behandelt, einige Fälle auch aus rein kosmetischen Gründen, und sind die Erfolge vielfach befriedigend, jedenfalls geeignet, weitere Versuche anzuregen. Er verwendet eine Stöhrer'sche Tauchbatterie mit 20 Bunsen-Elementen, einen Rheostaten nebst Ampèrimètre und in der Nase und dem Nasenrachenraum — abgesehen von der Kupferelectrolyse bei Ozaena — ausschliesslich bipolare Electroden, die je nach der Applicationsstelle die entsprechende Krümmung haben. Als Hauptvorzüge der Methode macht er geltend: Geringe oder keine Schmerzhaftigkeit, Vermeidung jeglicher Blutung, meist keine reactive Entzündung und Schwellung, keine Störung der Berufsthätigkeit, keine Nachbehandlung, keine Perforation, Schleimhautverluste, grosse Narben, Synechien und secundäre Infection von der Applicationsstelle aus. Sie kann bei jedem Patienten, auch bei anderweitiger ernsterer Erkrankung, bei Graviden ohne jegliche Nebenwirkung, sowie auch bei Kindern angewendet werden. Nachtheile sind: Relativ lange Behandlungsdauer, nicht sofortige Beseitigung des Athemhindernisses und nicht sofortiges Verschwinden der Reflexsymptome, wie es bei anderen Behandlungsmethoden bisweilen der Fall ist. Was die Kupferelectrolyse zur Bekämpfung der Ozaena anlangt, so ist sie nach H.'s Ausspruch zwar kein Specificum, doch scheint sie neben den regelmässigen Nasendouchen einen entschieden günstigen Einfluss auszuüben, der sich in Aenderung der Secretion und insbesondere Verminderung, sogar Verschwinden des Fötors äussert. Beschorner.

Papilloma durum der Nasen- und Stirnhöhlenschleimhaut. Uebergang in Carcinom. Mit Rücksicht auf die Casuistik des harten Papilloms. Von Dr. L. Hellmann in Würzburg. (Arch. f. Laryngol. etc. 1897, Bd. VI, Heft 2, p. 171.)

Harte Papillome der Nasenscheidewand, d. h. Nasengeschwülste, die, wie die harten Warzen der Haut, wie die Papillome der Mundrachenhöhle und des Kehlkopfs, mit dickem Pflasterepithel bedeckt sind, müssen, wenn man von denjenigen des Naseneinganges absieht, als ausserordentlich seltene Gebilde angesehen werden. Das lehrt die, von H. sorgfältigst gesichtete und citirte Literatur. Dass sich dergleichen Papillome aber bis in die Stirnhöhle verlieren, ist ein bisher wohl noch kaum beschriebener Befund. Einen derartigen, genau beobachteten Fall beschreibt H. Er betrifft einen $46^1/_2$jährigen Mann, welcher seit ca. 12 Jahren an Geschwülsten in der Nase litt und vielfach operirt werden musste. Da die Geschwulstbildung mehr und mehr nach den Stirnhöhlen übergriff und das Krankheitsbild mehr und mehr

Digitized by Google

durch Erscheinungen beherrscht wurde, welche sich alle auf Stirnhöhlenempyem zurückführen liessen, so musste zur Eröffnung und Ausschabung dieses geschritten werden. Die Beschwerden schwanden hierauf, doch nur auf kurze Zeit. Es bildeten sich neuerdings Wucherungen, und acht Wochen nach der ersten musste die abermalige Aufmeisselung und Ausräumung der Sinus frontales vorgenommen werden. — Während nun damals harte Papillome in der Stirnhöhle sich fanden, ergab die Exploration der jetzt operirten mit Sicherheit Carcinom. Ob ein Zusammenhang zwischen den beiden Geschwulstarten bestand und welcher, ist schwer zu sagen, schwer auch, ob die harten Papillome von vornherein nicht bösartig waren, indessen glaubt H., dass nach seinen Untersuchungen ihre primäre Gutartigkeit histologisch und klinisch sicher erwiesen sei. Wann die Umwandlung stattfand, ist nicht bestimmbar, ebensowenig ihre specielle Ursache. Beschorner.

Ueber warme Abscesse der Nasenscheidewand. (Des abcès chauds de la cloison nasale.) Von Dr. Gouguenheim. (Annales des maladies de l'oreille et du larynx 1897, No. 1.)

Ziemlich seltene Fälle trotz gegenseitiger Behauptung. Trauma bei Kindern ist die gewöhnlichste Ursache, bei Erwachsenen meistens auch; der Abscess befindet sich immer an der unteren vorderen Hälfte des Septums. Gewöhnlich doppelseitig. Diagnose leicht. Behandlung besteht in der Eröffnung, wobei man oft tief einschneiden muss. Verf. giebt sieben hierher gehörige Krankengeschichten. Dr. P. K.

Die Resection der facialen und der nasalen Wand der Kieferhöhle mit Einstülpung von Nasenschleimhaut in die letztere zur Heilung hartnäckiger Kieferempyeme. Von Dr. G. Bönninghaus in Breslau. (Arch. f. Laryngol. etc. 1897, Bd. VI, Heft 2, p. 213.)

Genaue Beschreibung der durch die Ueberschrift gekennzeichneten Methode, welche als Vervollkommnung der zuerst von Küster zielbewusst vorgenommenen breiten Eröffnung der Höhle durch Resection ihrer vorderen, facialen, von der Wange total bedeckten Wand zu gelten hat. Mittheilung der Kranken- und Operationsgeschichten dreier derart geheilten Fälle: 1) von Stirn-Kieferhöhlenempyem rechts, elf Jahre; 2) von Stirn-, Siebbein-Kieferhöhlenempyem links, sechs Jahre; 3) von Kieferhöhlenempyem links, sechs Jahre bestehend. Als Schlussfolgerungen seiner Arbeit ergeben sich folgende: In vielen Fällen von Kieferhöhlenempyem führt die Behandlung von der natürlichen Oeffnung, von der Alveole oder vom untern Nasengange aus zur Heilung. Ein Theil der hierdurch nicht geheilten Fälle heilt noch nach der breiten Eröffnung der vorderen Wand vom Munde aus mit localer Auskratzung der Höhle. Ein anderer Theil aber heilt so nicht; es sind Fälle, in denen die Schleimhaut diffus erheblich verändert ist. Hier muss nach breiter Eröffnung die Höhle vollkommen ausgekrazt, kann aber meist nur durch die obenbeschriebene Methode zur Ueberhäutung und Heilung gebracht werden. Beschorner.

Digitized by Google

Ein Fall von Kleinhirnabscess nach eiteriger Otitis media. Von Th. Th Wulff. (Wratsch 1897, No 6. Sitzungsbericht der russischen chirurgischen Pirogoff-Gesellschaft.)

Verf. berichtet über einen 29jährigen Pat., bei dem seit zwei Jahren Otorrhoe bestand und der mit bereits bestehenden Hirnerscheinungen in das Obuchow-Spital aufgenommen wurde. Bei der Operation kam eine ganze Reihe von Eingriffen zur Ausführung: Aufmeisselung des Warzenfortsatzes, Eröffnung des Sinus, Eröffnung der mittleren und hinteren Schädelgrube mit Punction der vorliegenden Hirnpartien. Es gelang endlich, in der rechten Kleinhirnhemisphäre auf einen Abscess zu kommen, der eröffnet und drainirt wurde. Heilung im Verlauf eines Monats. Gorodecki.

Eine Choanenzange. Von Dr. P. J. Mink in Zwolle (Holland) (Archiv f. Laryngol. etc. 1897, Bd. VI, pag 160.)

Der Jurasz'schen ähnliche Zange mit gefensterten Branchen, die geschlossen etwa die Dicke eines starken Catheters hat und wie dieser durch den unteren Nasengang eingeführt wird. Hart an den hinteren Muschelenden kann man so Polypen und polypöse Wucherungen fassen. Die innere scharfe Kante des Fensters ist bestimmt, sie abzukneifen, die äussere stumpfe, sie festzuhalten und beim Zurückziehen des Instrumentes mitzunehmen. Bei gestielten Polypen gelingt dies leicht; breit aufsitzende Wucherungen werden so zum Theil abgeschnitten, zum Theil abgerissen. Beschorner.

---

c) Pharyngo-laryngologische:

Anwendung der Röntgenstrahlen bei der Diagnose der Lungentuberculose. (Les rayons de Röntgen appliqués au diagnostic de la tuberculose pulmonaire.) Von Dr. Ch. Bouchard. (Académie des sciences de Paris, séance du 14. décembre und Semaine médicale 1896, No. 64.)

In einer früheren Sitzung hat Verf. gezeigt, dass pleuritische Exsudate die Röntgenstrahlen theilweise aufhalten und bei der radioscopischen Untersuchung die kranke Seite durch Verdunkelung der entzündeten Stelle andeuten, welche dann mit der hellbeleuchteten gesunden Seite constratirt. Fährt man in diesen Untersuchungen fort, so sieht man bei demselben Kranken die Lungenspitze in einem grösseren Umfange heller werden, je mehr das pleuritische Exsudat abnimmt. Bei einem Kranken aber blieb die Lungenspitze dunkel, während unterhalb der Spitze der Thorax sich klärte und um so mehr, je weiter das Exsudat abnahm; als die Resorption des Ergusses sich fast total gemacht hatte, blieb die Lungenspitze immer dunkel. Man musste also annehmen, dass die Lungenspitze verdichtet sein müsse, und in der That ergaben bald die Auscultation und Percussion eine beginnende Lungeninfiltration, welche Anfangs durch das pleuritische Exsudat verborgen, durch die Radioscopie aber zuerst entdeckt wurde.

Die radioscopische Untersuchung bei Tuberculösen ergab immer eine Verdunkelung, welche an Ausdehnung immer den auscultatorischen

Digitized by Google

Erscheinungen entsprach; in zwei Fällen ergaben weisse Flecke in Mitte des Dunkelen das Vorhandensein von Cavernen, welche dann auch mittelst Percussion und Auscultation festgestellt wurden. Wenn in einigen Fällen von Pulmonalcavernen die Radioscopie ein negatives Resultat ergab, so muss man annehmen, dass die betreffenden Cavernen mit Secret angefüllt waren (der Ref.). Bei einem Kranken sogar ergab die Radioscopie Lungentuberculose, bevor der Koch'sche Bacillus microscopisch nachgewiesen werden konnte und als die percutorischen und auscultatorischen Symptome noch negative waren. Dr. P. K.

Aussergewöhnliches Ereigniss bei der Intubation. (Accident singulier dans un cas d'intubation.) Von Dr. N. L. Wilson. (The laryngoscope und Revue hebdomadaire de laryngologie et d'otologie 1897, No 14.)

Bei einem 3jährigen, mit Papillomen behafteten Kinde musste die Tracheotomie behufs Exstirpation des Tumors gemacht werden. Recidive nach einigen Monaten. Operation und nochmalige Recidive. Man intubirte bei noch liegender Canüle. Eines Tages entfernte die Wärterin die innere Canüle; das untere Ende des Intubationsrohres fing sich im Fenster der äusseren Canüle, das obere Ende desselben Rohres neigte sich nach hinten zum Oesophagus, so dass das Rohr nicht mehr durch den Mund entfernt werden konnte; der eingeführte Zeigefinger konnte das Rohr deutlich im Oesophagus fühlen. Es fand kein Erstickungsanfall statt; die Trachea musste unterhalb der Canüle senkrecht eingeschnitten werden, und dann gelang es erst, die Canüle mit dem Rohr durch die so erweiterte Trachealwunde herauszuziehen. Das Kind hat noch immer sein Papillom und trägt noch immer eine Trachealcanüle.
Dr. P. K.

Die intralaryngeale Behandlung des Kehlkopfkrebses. Von Prof. Dr. B. Fränkel in Berlin. (Arch. f. Laryngol. etc. 1897, Bd. VI, Heft 2, pag. 361.)

F. berichtet über 9 von ihm intralaryngeal operirte Fälle von Carcinoma laryngis, und zwar 8 Männer im Alter von 49—73 Jahren und eine Frau von 53 Jahren betreffend. Davon sind geheilt 5, und zwar einer seit 13, einer seit 10, einer seit 9, einer seit $1^1/_4$ und einer seit 6 Jahren; ersterer, nachdem mehrere Recidive und eine Drüse entfernt waren. 1 Fall entzog sich weiterer Beobachtung, 2 Fälle mussten später mittelst Laryngofissur operirt werden. Davon starb einer an Apoplexie, aber mit gesundem Kehlkopf 2 Jahre nach der Operation; einer an Drüsenrecidiv. Ein Patient starb an Kehlkopfkrebs nach der Tracheotomie ohne andere äussere Operation 4 Jahre nach dem ersten intralaryngealen Eingriff. Darnach müssen die Resultate F.'s als ausserordentlich günstige bezeichnet werden. Was die von anderen Autoren gemachten (30) diesbezüglichen Beobachtungen anlangt, so können, nach Abzug von 8 nicht zu verwerthenden Fällen, 22 in Betracht kommen. Es heilten davon 12; sicher gleichfalls ein glänzendes Resultat, zumal die Heildauer zwischen 6 Monat bis 22 Jahre, meist mehrere Jahre, betrug. Aus all' den genannten Ergebnissen und seinen sonstigen Erfahrungen zieht F. folgende Schlüsse: Die Operation ist durchaus

Digitized by Google

ungefährlich, ihr Erfolg ist allen anderen Operationsarten überlegen; Vorbedingung ist die Möglichkeit, mittelst des intralaryngealen Eingriffs alles Kranke zu entfernen und bis in das Gesunde vorzudringen; wo dies nicht möglich, muss die Laryngofissur Platz greifen; niemals darf es durch die intralaryngeale Operation dahin kommen, dass eine Totalexstirpation nöthig wird, wo man früher mit einer theilweisen Exstirpation ausgereicht hätte. Und auch wenn die Laryngofissur nach der intralaryngealen Operation nöthig wird, darf dieselbe nicht mehr zu entfernen bekommen, als sie vor dem intralaryngealen Eingriffe hätte entfernen müssen. Beschorner.

Ueber Larynxcatarrh bei masernkranken Kindern. (De la laryngite morbilleuse des enfants.) Von Dr. A. Muggia. (Riv. ital. di terap. und Revue hebdomadaire de laryngologie et d'otologie 1897, No. 14.)

Verf. giebt drei schwer verlaufende Fälle, welche alle drei sich bei Eintreten des Exanthems besserten. Verf. kommt zu folgenden Schlussfolgerungen: 1) Bei den Kindern besteht eine Art von Laryngitis acuta, welche als einziges Prodromalsymptom der Masern bestehen kann; diese Laryngitis kann oft gefahrdrohend sein, gewöhnlich tritt in solchen Fällen Besserung bei Erscheinen des Exanthems ein. 2) Diese Laryngitis kann mit Coryza, mit Pharyngitis und Bronchitis das einzige Symptom der Masern darstellen. Dr. P. K.

Nutzen der directen Untersuchung der Epiglottis bei diphtheritischen Kindern. (Utilité de l'inspection directe de l'épiglotte chez les enfants diphteritiques.) Von Dr. G. Variot. (Journal de clinique et de thérapeutique infant. und Annales des maladies de l'oreille et du larynx 1896, No. 12.)

Verf. giebt den Namen von „Epiglottissymptom" dem Vorhandensein des Exsudates an dem Epiglottisrande. Man sieht selbes während des Lebens, wenn man mit dem Zungenspatel eine Würgbewegung hervorruft; bei der Section sieht man dann, dass dieser von Exsudat bedeckte Epiglottisrand die Fortsetzung des die hintere Epiglottisfläche bedeckenden Exsudates ist. Das Feststellen dieses Symptoms ist wichtig bei Croup ascendens, wo man dann die bacteriologische Untersuchung nicht abzuwarten braucht. Dr. P. K.

Ueber eine Methode der Entwickelung der Singstimme mittelst Stimmgabeln und deren Anwendung zur Behandlung der Stimmband-Paresen. Von E. N. Malutin. (Medicinskoje Obosrenje 1896, No. 23.)

Bei Gelegenheit zahlreicher Gehörsuntersuchungen mittelst der Bezold'schen continuirlichen Tonreihe machte Verf. die Beobachtung, dass die Vibrationen einer in der Hand gehaltenen tönenden Stimmgabel sich auf Vorderarm und Arm und selbst auf den Brustkasten fortpflanzen. Letzterer resonirt dabei stark, wovon man sich durch Auscultation überzeugen kann. Es zeigte sich weiter, dass auch die auf einen gewissen Ton gespannten Stimmbänder unter dem Einfluss einer denselben Ton erzeugenden Stimmgabel leichter vibriren, mit anderen Worten, wenn man sich eine tönende Stimmgabel auf den Kopf aufsetzt, so kann man den betreffenden Ton viel leichter singen

Digitized by Google

als sonst. Nach mehrfachem Wiederholen des Experimentes kann der betreffende Ton zur bleibenden Errungenschaft der Singstimme werden. Dies erfuhr Verf. an sich selbst, sowie an anderen Personen, darunter auch geschulte Sänger, die Dank den beschriebenen Uebungen ihren Stimmumfang vergrössert zu haben behaupteten.

In weiterer Uebertragung der gewonnenen Resultate auf therapeutisches Gebiet versuchte nun Verf. bei functioneller resp. hysterischer Aphonie sein Verfahren zu verwerthen. Er theilt die Krankengeschichte eines 15jährigen hysterischen, seit zwei Jahren aphonischen Mädchens mit, wo alle Behandlungsmethoden erfolglos blieben und nur Uebungen mittelst Stimmgabeln die erwünschte Heilung brachten.

Gorodecki.

Oesophagotomia externa wegen Fremdkörper bei einem sechs Monate alten Kinde. (Oesophagotomie externe pour corps étranger chez un enfant de six mois.) Von Dr. Broca. (Société de chirurgie de Paris, séance du 2. décembre 1896 und Semaine médicale 1896, No. 62.)

Eine vor 14 Tagen verschluckte Brosche wurde mit Erfolg durch erwähnte Operation entfernt. Verf. betont die Schwierigkeit der Diagnose, da nur Schlingbeschwerden bestanden, der Fremdkörper selbst aber nicht festgestellt wurde.

Dr. P. K.

Anwendung der Radioscopie zur Diagnose der Erkrankungen der Brustorgane. (Application de la radioscopie au diagnostic des maladies du thorax.) Von Dr. Ch. Bouchard. (Académie de médecine de Paris, séance du 28. décembre 1896 und Semaine médicale 1896, No. 65.)

In mehreren Fällen verrieth die Radioscopie kranke Lungentheile, bevor die Auscultation und die Percussion ihre Resultate ergaben. In einem Falle zeigte die Radioscopie die ganze linke Thoraxhälfte verdunkelt; es konnte sich also nur um linksseitiges pleuritisches Exsudat oder um tuberculöse Infiltration der ganzen linken Lunge handeln; da das Mediastinum nicht nach rechts verschoben war, nahm B. tuberculöse Infiltration an; die jetzt erst vorgenommene Auscultation und Percussion nebst bacteriologischer Untersuchung der Sputa bestätigten die Diagnose der tuberculösen Infiltration. Die Radioscopie liess in einem anderen Falle rechts von der Wirbelsäule einen Tumor erkennen, welcher durch Tracheobronchialdrüsenschwellung gebildet war. In einem anderen Falle bestanden Pulsationen neben dem rechten Sternalrande; es war nach oberflächlicher Untersuchung ein Aortenaneurysma diagnosticirt worden; die Radioscopie ergab eine Verdunkelung am rechten Sternalrande; am linken Sternalrande aber, also an der Stelle, wo gewöhnlich die Herzverdunkelung besteht, war totale Helle; eine genauere physicalische Untersuchung gab nun der Radioscopie Recht und es wurde eine einfache Ectopie des Herzens ohne Aneurysma diagosticirt. Außerdem wurden Aneurysmata der Aorta und anderer Arterien durch die Radioscopie entdeckt. Bei Unterleibskrankheiten hat bis jetzt die Radioscopie wenig befriedigende Resultate ergeben. Verf. hofft bei Anwendung stärkerer Ströme zu günstigeren Resultaten zu kommen.

Dr. P. K.

Digitized by Google

Experimentelle Beiträge zur Lehre von der „Posticuslähmung". Von Dr. M. Grossmann in Wien. (Archiv für Laryngol. etc. 1897, Bd. VI, Heft 2, pag. 282.)

Nach einem historischen Rückblick auf die Entstehung der Lehre, welche unter dem Namen des „Semon'schen Gesetzes" bekannt ist, dass nämlich bei acuten und chronischen Erkrankungen oder Verletzungen der Centren oder Stämme der motorischen Kehlkopfnerven es stets zu einer isolirten primären resp. hochgradigeren Lähmung der Glottiserweiterer kommt, wenn die Verletzung oder Erkrankung entweder eine unvollkommene oder eine allmählich beginnende und fortschreitende ist, und dass sich zu dieser primären Lähmung der Abductoren eine consecutiv auftretende paralytische Contractur der Adductoren gesellt — nach eingehender Analyse dieser Lehre und Beleuchtung der Hypothesen anderer Autoren über die Adductionsstellung der Stimmbänder bei Recurrenslähmung, insbesondere auch der Krause'schen Krampftheorie und der Versuche von R. Wagner im Jahre 1890, welche diesen zu der Behauptung führten, dass die Medianstellung des Stimmbandes bei Recurrenslähmung nicht durch die Wirkung der vom Nerv. laryngeus infer. versorgten Muskeln, insbesondere nicht durch die Wirkung der Adductoren, sondern einzig und allein durch den M. crico-thyreoideus bewirkt werde, kommt G. zu seinen eigenen Versuchen. Dieselben verfolgen den Zweck, jene allgemein acceptirte Lehre (Semon'sches Gesetz) schon wegen der wichtigen und weitgehenden Schlussfolgerungen, welche aus derselben gezogen wurden, einer abermaligen Prüfung zu unterziehen. Vor Allem war die Frage zu beantworten: „Warum steht das Stimmband bei organischen Erkrankungen des Recurrensstammes oder seiner Centren in Adductions- und nicht in Cadaverstellung?" Dies zu prüfen, nahm G. mit einem, von S. Exner construirten Instrumente Messungen der Glottisweite vor, zunächst bei erhaltenen Kehlkopfnerven, dann bei der Reihe nach einzeln durchschnittenen Nerven (zehn Versuche bei Hunden, zehn bei Katzen), und liessen sich aus den gewonnenen Resultaten folgende Thatsachen ableiten: dass die Stimmbänder nach Durchschneidung der Nn. recurrentes in allen Fällen hochgradig adducirt werden, wie dies schon von früheren Autoren richtig angegeben wird und dass die Annahme, das Stimmband müsse nach Lähmung sämmtlicher vom N. recurrens innervirten Muskeln in der Cadaverstellung stehen, so dass demnach die andere Position auf die noch fortbestehende Function einzelner von diesen Nerven versorgten Muskeln hindeute, sich als falsch und unhaltbar erwiesen hat. Aus der Adductionsstellung der Stimmbänder darf unter allen Umständen allein noch nicht auf eine isolirte Posticuslähmung geschlossen werden. Mit alledem, meint G., sei der Nachweis erbracht, dass die eigenthümliche und als räthselhaft erschienene Adductionsstellung der Stimmbänder nach Recurrenslähmung weder als eine „primäre Posticuslähmung" noch als ein „Krampf der Adductoren" gedeutet werden könne. Hierauf unterzieht G. noch das Zustandekommen genannten Larynxbefundes und den weiteren Verlauf des ganzen Processes einer Analyse und kommt zu dem Schlusse, dass wohl in der bisherigen Lehre von der „primären Posticuslähmung" die Angabe richtig sei: „bei organischen Erkrankungen des N. recurrens

Digitized by Google

— sei es in seinem peripheren Verlaufe oder aber in seinem centralen Ursprunge — steht das Stimmband im Beginne des Processes stets in Adductionsstellung", dass aber im Uebrigen kaum ein Satz in jener Lehre einer eingehenden Prüfung Stand zu halten vermöge, und wenn auch die Arbeit Semon's immerhin eine hervorragende, verdienstvolle wissenschaftliche Leistung sei, doch seine Schlussfolgerungen als unhaltbar erklärt werden müssten.

Die interessante Arbeit, die in ausführlichster und objectivster Weise eine Frage behandelt, welche seit nunmehr 20 Jahren Gegenstand der eifrigsten Forschung der Laryngologen nicht nur, sondern auch einer Reihe der hervorragendsten Physiologen geworden ist, verdient in hohem Maasse in extenso gelesen zu werden.

Beschorner.

Ueber den Kampf gegen die Diphtheritis. (De la lutte contre la diphtérie.) Von Dr. C. Fränkel. (Berliner klinische Wochenschrift und Revue hebdomadaire de laryngologie et d'otologie 1897, No. 9.)

In der 21. Sitzung der deutschen Gesellschaft für öffentliche Hygiene zu Kiel räth Verf. folgende Punkte an: Genaueste Untersuchung auf den Löffler'schen Bacillus; Bekanntmachen aller Fälle und ihre Isolirung bis zu vollständigem Verschwinden der Bacillen; Desinfection der Umgebung; die Umgebung soll sich prophylactisch gurgeln; Anwendung des Behring'schen Serums. Dr. P. K.

Einseitige Larynxlähmung durch Verletzung des Accessorius Willisii. (Laryngoplégie unilatérale par lésion traumatique du spinal.) Von Dr. Molinié. (Société française d'otologie et de laryngologie, 6. Mai 1897 und Semaine médicale 1897, No. 22.)

Seltene Fälle. Bei einem Selbstmordversuch machte Patient mit der linken Hand einen Schnitt in den Nacken. Die 5 cm tiefe Halswunde erreichte den inneren Ast des Accessorius. Die Folgen davon waren halbseitige Lähmung des Gaumensegels, eine Parese des Constrictor pharyngis und eine Lähmung des Stimmbandes derselben Seite.

Dr. P. K.

Beobachtungen über die Wirkung des Antidiphtherieserums als therapeutisches und prophylactisches Mittel. Von R. Sektorow. (Medicinskoje Obosrenje 1896, No. 19.)

Verf. berichtet über 78 Scharlachfälle, die 1895 im Moskauer zweiten städtischen Hospital behandelt wurden. Dieselben waren alle mit Diphtherie complicirt, die sich bacteriologisch meist als Mischinfection durch Löffler'sche und Streptococcen erwies. Durch Vergleich mit einer früheren Epidemie kommt Verf. zum Schluss, dass die Serumbehandlung in jeder Beziehung den Process günstig beeinflusst, selbst auf die Albuminurie resp. Nephritis günstig einwirkt. Weniger glücklich scheint Verf. mit seinen Präventivimpfungen gewesen zu sein.

Gorodecki.

Digitized by Google

Extraction eines Fremdkörpers des Oesophagus durch die Radiographie entdeckt. (Extraction d'un corps étranger de l'oesophage rendue manifeste par la radiographie.) Von Dr. Péan. (Académie de médecine de Paris, séance du 8. décembre 1896 und Semaine médicale 1896, No. 62.)

Ein vor zehn Tagen verschlucktes Fünfcentimesstück wurde bei einem 4jährigen Kinde durch die Oesophagotomia externa entfernt. Es war vorher durch Radiographie festgestellt worden, dass das kupferne Fünfcentimesstück (etwa so gross wie die neuen aus Nickel geprägten Zwanzigpfennigstücke, Ref.) am Thoraxeingang in dem oberen Theile des Oesophagus sich befand. Dr. P. K.

Gewichtsbestimmungen an den Kehlkopfknorpeln und über den Gehalt derselben an Trockensubstanz, Fett und Aschebestandtheilen. Von Dr. H Bergeat in München. (Arch. f. Laryngol etc. 1897, Bd. VI, H-ft 2, p. 198.)

Die Ergebnisse sind in fünf Tabellen geordnet (Gewicht der frischen Knorpel. Trockensubstanz in pCt. vom frischen Knorpel. Trockensubstanz nach Abzug von Asche und Fett in pCt. Aschegehalt der frischen Knorpel in pCt. Fettgehalt der frischen Knorpel in pCt.) und ist besonders berücksichtigt, ob die Knorpel männlichen oder weiblichen, tuberculösen oder nicht tuberculösen Individuen entstammen. Zweck der Untersuchungen war es, mittelst der Waage das Wachsthum des menschlichen Kehlkopfgerüstes, die Spielarten der Gewichtsvertheilung besonders bei den verschiedenen Geschlechtern, endlich das quantitative Verhalten der Kalkablagerungen kennen zu lernen. Letzteren Punkt anlangend, so ist wohl eine, wenn auch sehr unregelmässige Zunahme der Aschebestandtheile mit den Jahren zu constatiren. Der Beginn der Verkalkung aber resp. Verknöcherung kann weit früher eintreten, als mit Chievitz im Allgemeinen angenommen wird. Was die Bedeutung der Verknöcherung betrifft, so ist B. der Ansicht, dass es sich hierbei um einen physiologischen Vorgang handelt, dass die initialen Verknöcherungspunkte sich meist an Regionen finden, welche jeweils der Anheftestelle einer Bandmasse oder eines Muskels entsprechen, dass diese Verknöcherungen abhängig sind von den ziehenden Kräften und dass die Verschiedenheiten der Verknöcherungsfiguren, wie sie besonders am männlichen und weiblichen Schildknorpel auftritt, als der Effect eines verschieden gearteten Muskelspieles bei den einzelnen Menschen anzusehen sind. Beschorner.

Ueber Vaguslähmung nach Influenza. (De la paralysie du vague consécutive à l'influenza.) Von Dr. Seiffert. (Revue hebdomadaire de laryngologie et d'otologie 1896, No. 52.)

Seit den ältesten Zeiten ist der Einfluss der Influenza auf die Nervencentren und die peripheren Nerven bekannt. Verf. giebt die Geschichte dieses Einflusses, mit den Psychosen beginnend. Verf. giebt die Krankengeschichte eines von ihm beobachteten Falles, wo es sich um eine Lähmung des rechten Vagus handelte, welche spontan nach fünf Wochen heilte. Dr. P. K.

Digitized by Google

Der Musculus ventricularis des Menschen. Von Dr. M. Steinlechner und Dr. C. Tittel. (Aus dem Institute des Herrn Hofrath Toldt an der k. k. Universität in Wien. Sitzungsbericht der k. Akademie der Wissenschaften vom 11. März 1897.)

In sehr exacter Weise suchen die Autoren an der Hand von 70 untersuchten Kehlköpfen die Anatomie der Musculatur des Taschenbandes einer endgiltigen Lösung zuzuführen.

Nach Besprechung der einschlägigen Literatur folgt die Beschreibung der Verhältnisse, wie sie an den Präparaten festgestellt werden konnten. Im Gegensatze zu früheren Autoren, die sich eingehend mit diesem Gegenstande befasst haben, und nach genauem anatomischen Studium der einzelnen Faserzüge und ihren Beziehungen untereinander, gelangen Steinlechner und Tittel zu folgendem Schlusse.

Der Taschenbandmuskel stellt mit Rücksicht auf den durch bogenförmige Fasern gegebenen constanten Zusammenhang mit dem M. thyreoarytaenoideus inferior einen Abkömmling dieses Muskels dar. Dazu kommen die vom Aryknorpel mit den Insertionsfasern des M. thyreoarytaenoideus inferior stehenden und sagittal im Taschenbande verlaufenden Muskelbündel.

Was die Wirkung des Taschenbandmuskels anlangt, so ist dieselbe nach dem anatomischen Befunde klargestellt. Der sagittale Antheil des Muskels wird die Taschenbänder bei seiner Contraction der Mediane nähern, der Grad dieser Annäherung hängt jedoch von dem vorderen Ansatze dieser Bündel an der Epiglottis ab, indem durch das Höherrücken desselben an der Epiglottis die Annäherung geringer wird.

Die vom M. thyreo-arytaenoideus inferior bogenförmig in das Taschenband aufsteigenden Fasern tragen zu dieser Annäherung bei, sind aber vorwiegend dazu bestimmt, das Taschenband dem Stimmbande zu nähern, um bei ihrer Geradestreckung die Concavität der Epiglottis zu verkleinern.

Die Autoren stimmen in dieser Hinsicht mit Rüdinger überein, ohne die Deutung Schimanovsky's zu acceptiren.

Die Ansicht von Luschka, der in den falschen Stimmbändern einen Schufapparat für die tieferen Partien des Kehlkopfes sieht, scheint um so mehr gesichert, als dies einen Muskel mit bestimmten Functionen voraussetzt, wie ihn die Autoren auch in den meisten Fällen fanden. Geschlechtsunterschiede konnten nicht constatirt werden.

Den Untersuchungen an menschlichen Kehlköpfen folgen noch weiter die von zwei anthropomorphen Affen, eines Pavians und eines Mandrillen. Zwei Tafeln mit zehn instructiven Figuren erhöhen den Werth der sorgfältigen Arbeit. Dr. Heller.

Fremdkörper im Oesophagus. Von Dr. Hochenegg. (K. K. Gesellschaft der Wiener Aerzte, Sitzung vom 6. December 1896.)

Der sehr interessante Fall zeichnete sich dadurch aus, dass, obwohl der Patient mit Sicherheit einen Fremdkörper verschluckt hatte und stets über quälende Schmerzen in der Speiseröhre in der Höhe des Larynx klagte, der Oesophagus für die dickste Sonde passirbar war, dass es dann weiter zu abundanten Blutungen kam, durch welche der Patient rapid verfiel, dass die Beurtheilung des Falles noch dadurch

Digitized by Google

getrübt wurde, dass auf der rechten Seite eine ödematöse Schwellung des Halses, auf der linken Seite eine mannsfaustgrosse Struma bestand, weshalb zuerst rechts operirt wurde, ohne auf einen Fremdkörper oder auf die Quelle der Blutung zu stossen; dass endlich nach intracapsulärer Strumectomie auf der linken Seite ein eitriges Infiltrat gefunden wurde, dem folgend man auf eine über wallnussgrosse, genau hinter dem Oesophagus mit stinkender Jauche erfüllte Höhle gelangte, in welcher der Fremdkörper (die Hälfte des sogenannten Gabelbeines eines Huhnes) lag, nachdem er den Oesophagus vollkommen verlassen hatte. Hier wurde auch die Quelle der Blutung, eine arrodirte, varicös erweiterte Oesophagusvene, gefunden und durch doppelte Umstechung der letzteren beseitigt. Heilung in zwei Wochen. (Wiener medicin. Presse 1896, No. 49.) Dr. P. K.

Thyrotomie wegen Epithelioma des Stimmbandes. (Thyrotomie pour epithélioma de la corde vocale.) Von Dr. Hunc und Dr. Paul. (Lancet und Revue hebdomadaire de laryngol. und d'otolog. 1897, No 14.)

Heilung mit Integrität der Stimme. Dr. P. K.

Parachlorphenol als localtherapeutisches Mittel bei tuberculösen Erkrankungen des Kehlkopfs und seine desinficirenden Eigenschaften gegenüber den Reinculturen der Tuberkelbacillen und dem Sputum Tuberculöser. Von A. E. Spengler. (Referirt jm Medicinskoje Obosrenje 1897, No. 21.)

Verf. untersuchte das Parachlorphenol klinisch und experimentell. In letzterer Beziehung erwies sich, dass 2proc. wässerige Lösungen bereits nach fünf Minuten Reinculturen abtödten, Sputum erst nach zwei Stunden. Die klinischen Untersuchungen am 26 Larynxphthisikern und einem Fall von Lupus der oberen Luftwege ergaben Folgendes: 1) Glycerinlösungen von Parachlorphenol (10 pCt. bis 100 pCt.) als Pinselungen angewandt rufen Vernarbung oberflächlicher und tiefer tuberculöser Ulcerationen des Larynx hervor, auch Resorption tuberculöser Infiltrate; 2) dabei treten keine Reizerscheinungen auf; 3) die Pinselungen wirken auch schmerzstillend, und zwar auf einige Tage; 4) das Parachlorphenol kann in jedem Stadium der Larynxphthise angewandt werden, selbst in dem allerletzten; die Wirkung bei Schleimhautlupus ist eine günstige. Gorodecki.

Häufiges Vorkommen des Löffler'schen Bacillus auf der Wundfläche nach Mandelexstirpation. (Présence fréquente du bacille de Löffler sur la plaie respiratoire après l'ablation galvanocaustique de l'amygdale. Innocuité du bacille dans ce cas.) Von Dr. Lichtwitz. (Bulletin de la société de biologie und Annales des maladies de l'oreille et du larynx 1896, No. 11.)

Bei 11 von 27 Operirten konnte Verf. den Löffler'schen Bacillus mit Streptococcen, Staphylococcen, Leptothrix zusammen finden, ohne dass er Serum einzuspritzen brauchte. Alle Patienten heilten, trotzdem dass die Wunden ein diphtheritisches Aussehen hatten. Dr. P. K.

Digitized by Google

Ulceröse membranöse Stomatitis nach Anwendung von Antipyrin. (Stomatite ulcéromembraneuse due à l'administration de l'antipyrine.) Von Dr. Dalché. (Société de thérapeutique, séance du 23. décembre 1896 und Semaine médicale 1896, No. 65.)

Verf. giebt einen zweiten Fall, wo nach jedesmaliger Anwendung von 1 g und sogar nach $^1/_2$ g Antipyrin jedesmal eine Pseudomembran entstand, welche klinisch alle Symptome der Diphtheritis zeigte.

Dr. P. K.

Beitrag zur Diagnose des Mandelschankers. (Contribution au diagnostic du chancre de l'amygdale.) Von Dr. Morel-Lavalée. (Bullétin médical und Revue hebdomadaire de laryngologie et d'otologie 1897, No. 12.)

Verf. giebt die Schwierigkeiten der Diagnose, besonders wenn Syphilis eingestanden wird. Dr. P. K.

Schwere Allgemeinsymptome bei Mandelabscess (Troubles constitutionnels graves au cours d'un abcès amygdalien.) Von Dr. Wood und Dr. Russel. (The Lancet und Revue hebdomadaire de laryngologie et d'otologie 1897, No. 12.)

Ein 24jähriger Mann litt seit sechs Jahren an häufig sich wiederholenden Mandelabscessen. Nach einem solchen Anfalle bekommt Pat. nach spontaner Eröffnung des Abscesses alle Symptome einer schweren Infection, welche aber heilte. Seltene Fälle. Verff. nehmen eine plötzliche Infection an. Dr. P. K.

Fremdkörper im Larynx. (Corps étranger du larynx.) Von Dr. Gowring. (Brit. medic. Journal und Annales des maladies de l'oreille et du larynx 1896, No. 11.)

Ein zehn Monate altes Kind wurde in asphyctischem Zustande in's Spital gebracht. Tracheotomie, Einführen einer Sonde durch die Trachealwunde in den Mund, Auswurf einer halb erweichten Brustbeere. Dr. P. K.

Vergleich der Pneumococcenangina mit der diphtheritischen Angina (Angine à pneumocoques et angine diphtéritique.) Von Professor Dr. Jaccoud. (Bulletin médical und Wiener medicinische Presse 1897, No. 19.)

Selbst ohne bacteriologische Untersuchung kann man die Diagnose stellen bei Pneumococcenangina durch die gewöhnlichen klinischen Symptome. Es handelt sich um einen ähnlichen Process im Larynx wie bei Pneumonie in den Lungen: um eine echte Pneumococcie des Pharynx. Erkrankung der Jugend, plötzlicher Auftritt mit Schüttelfrost, Temperatur steigt rasch von Anfang an über 39,5; gleich nachher Halsschmerzen, Drüsenschwellung, weisslich graue, frühzeitig eintretende, adhärente Pseudomembranen, Rachen intensiv geröthet; Fiebercurve ist eine typische, am vierten Tage fällt sie gewöhnlich

Digitized by Google

plötzlich; Eiweiss nicht immer im Urin, Prognose gut. Im Gegensatz kann Diphtheritis in jedem Lebensalter vorkommen, sie beginnt schleichend ohne Schüttelfrost, nimmt allmählich zu, schwerer Allgemeinzustand von vornherein, Temperatur steigt relativ wenig und die Defervescenz ist auch allmählich, das Exsudat ist bedeutend. Bei Pneumococcenangina bepinselt man mit Erfolg mit Sublimat (1—2 zu 1000), gurgelt mit Borsäure oder Salicylsäure, giebt Salicyl bei hohem Fieber.

Dr. P. K.

Antidiphtherieserum bei Croup. Von Landarzt M. A. Kalmikow. (Medicinskoje Obosrenje 1896, No. 19.)

Fünf Fälle von Croup, die unter Serumbehandlung rasch und dauernd heilten.

Gorodecki.

Epithelioma des Larynx und des Oesophagus nach Syphilis und Tuberculose. (Epithélioma du larynx et de l'oesophage consécutif à la syphilis et à la tuberculose.) Von Dr. Clifford Beale. (Société de laryngologie de Londres, 11. novembre 1896 und Revue de laryngologie et d'otologie 1897, No. 10.)

Der Titel sagt Alles.

Dr. P. K.

Die Diphtherie der oberen Luftwege und der Croup. Von K. A. Rauchfuss. (Russ. Arch. f. Pathologie etc. 1896, Bd II, Fasc. 6.)

Verf. giebt einen Ueberblick über das ausserordentlich reiche Material, welches ihm im Verlaufe von mehr als 25 Jahren im Petersburger Kinderhospitale des Prinzen Oldenburg zur Verfügung stand. Die sehr lehrreichen Ausführungen müssen im Original nachgelesen werden. Es sei nur hervorgehoben, dass keine einzige klinische Form sich ohne bacteriologische Untersuchung mit Sicherheit als diphtherisch diagnosticiren lässt. Ferner hebt Verf. eine Form abortiver Diphtherie hervor, wo schon von Beginn der Erkrankung an der Löffler'sche Bacillus von anderen Organismen überwuchert wird. Für diese Form will er die Bezeichnung Diphtheroid reservirt wissen.

Gorodecki.

Immunität der Gallinaceen gegen die Tuberculose des Menschen. (Immunité des gallinacés contre la tuberculose de l'homme.) Von Dr. Lannelongue und Dr. Achard. (Académie des sciences, séance du 12. avril 1897 und Semaine médicale 1897, No. 22)

Impfungen mit Culturen, Eiter und Fragmenten ergaben nie eine allgemeine Tuberculose, sondern immer nur oft lang andauernde locale Leiden; diese localen Leiden entstanden auch, wenn die Vögel mit todten Bacillen geimpft wurden. Diese Gleichheit der Symptome, welche durch lebende und todte Bacillen hervorgebracht wurden, konnte an das Zerstören der lebenden Bacillen durch die Körperflüssigkeiten der Gallinaceen denken lassen; dem ist aber nicht so, denn die Bacillen, den Thieren eingespritzt, lebten hundert Tage und darüber. Das Blut der Vögel wirkt auch nicht immunisirend, wie das Experiment auf

Digitized by Google

tuberculösen Kaninchen und Meerschweinchen beweist; dieses Blut wirkt auch nicht präventiv, wenn man es bei Kaninchen und Meerschweinchen einspritzt. Das Blut der Gallinaceen eignet sich also auf keinen Fall zum Gebrauche von Serum gegen Tuberculose.

Dr. P. K.

Ueber Angina Ludovici. Von P. M. Michalkin. (Medicinskoje Obosrenje 1896, No. 20.)

Verf. berichtet über fünf von ihm beobachtete Fälle von Angina Ludovici, von denen vier, Dank frühzeitigem chirurgischen Eingreifen, genasen.

Gorodecki.

Selbstbeobachtung von Diphtheritis mit fremdartiger Microbenassociation. (Autoobservation de diphtérie avec association microbienne.) Von Dr. Variot. (Société médicale des hôpitaux de Paris, séance du 4. décembre 1896 und Semaine médicale 1896, No. 62.)

Die bacteriologische Untersuchung ergab Löffler'sche Bacillen und Streptococcen; der Fall war sehr leicht. Der betreffende Arzt und Patient behauptet, dass es zur Stellung der Diagnose Streptodiphtheritis nicht genügt, den Streptococcus microscopisch festzustellen, sondern daß dessen Virulenz durch Culturen erst festgestellt werden muss; da diese Prozedur schwer und langwierig ist, ist das Symptom für die Aerzte nicht practisch zu verwerthen.

Dr. P. K.

Ueber die Frage der Anginen. Ein Fall von Pharyngealleiden durch Streptococcen. (A propos de la question des angines. Un cas de polymorphisme des manifestations pharyngées du streptocoque.) Von Dr. Chrétien. (Journal des connaissances médicales 1896, No. 17 und Annales des maladies de l'oreille et du larynx 1896, No. 11.)

Ein 10jähriges Mädchen hat Pseudomembranen mit Streptococcus, dann eine Angina erythematosa mit demselben Streptococcus, dann einen Mandelabscess ebenfalls mit dem Streptococcus; nach einem Monate wurde die Amygdalotomie vorgenommen, und die Wunden bedeckten sich mit denselben Microben enthaltenden Pseudomembranen.

Dr. P. K.

Ueber einige Veränderungen der Zusammensetzung des Blutes bei Thieren nach Exstirpation der Schilddrüse. Von Dr. J. J. Postojew. (Russ. Arch f. Pathologie 1896, Bd. II, Fasc. 6.)

Verf. gelangte zu folgenden Resultaten:

1) die Quantität der roten Blutkörperchen, des Hämoglobins, sowie das specifische Gewicht des Blutes sinken;

2) es wächst die Zahl der weissen Blutkörperchen;

3) die Quantität des Blutfibrins wächst oft bis auf's Doppelte, jedoch wird das Fibrin N-ärmer;

4) auch das ganze Blut und das Blutserum werden N-ärmer.

Gorodecki.

Digitized by Google

Zwei Fälle von Larynxkrebs: 1) Carcinoma mit Rundzellen am rechten Stimmbande; 2) Perichondriumkrebs der Cartilago cricoidea. (Deux cas de cancer laryngé: 1) Carcinome à cellules sphériques de la corde vocale; 2) sarcome périchondral du cartilage cricoide.) Von Dr. Spencer. (Société de laryngologie de Londres, 11. novembre 1896 und Revue hebdomadaire de laryngologie et d'otologie 1897, No. 1[illegible].)

Diese zwei an sich so verschiedenen Larynxkrebse hatten das gemein, dass in beiden Fällen die Mucosa intact war. Verf. giebt die zwei genauen Krankengeschichten. Dr. P. K.

Carcinom der Mandel und des Pharynx, operirt ohne Recidive. (Cancer de l'amygdale et du nasopharynx sans récidive trois ans après l'ablation.) Von Dr. C. M. C. Burney. (Medical Record und Annales des maladies de l'oreille et du larynx 1896, No. 11.)

Zwei Fälle bei einem 63jährigen und einem 60jährigen Manne, welche nach Unterbindung der Carotis externa respective tiefer Tracheotomie ohne Recidive heilten. Dr. P. K.

Ueber verzweigte Diphtheriebacillen. Von Dr. N. M. Berestnew. (Russ. Arch. f. Pathologie etc 1897, Bd. III, Fasc. 1.)

Verf. berichtet über zwei Befunde von verzweigten Diphtheriebacillen. Beide stammten von schweren Diphtheriefällen her und erwiesen sich auch die Culturen als sehr virulent.

Gorodecki.

Anwendung der Radioscopie bei der Diagnose der Thoraxerkrankungen. (Applications de la radioscopie au diagnostic des maladies du thorax.) Von Dr. Bouchard. (Académie des sciences, séance du 17. Mai 1897 und Semaine médicale 1897, No. 25.)

Verf. hat bewiesen, dass die X-Strahlen der internen Medicin wohl so grosse, wenn nicht grössere Dienste leisten als der Chirurgie. Pleuritische Exsudate mit ihren sich verändernden Grenzen, Pleuritis sicca, Pleuraverdickungen nach resorbirtem Exsudat, pleuritische Retractionen nach geheilter Pleuritis, beginnende Lungentuberculose, bestehende Cavernen, geschwollene Bronchialdrüsen, Herzhypertrophie und Aortenaneurysmen hat Verf. längst durch die Röntgenstrahlen allein diagnosticirt. Ein 42jähriger Mann litt seit zwei Monaten an Oesophagusstrictur, deren Natur man nicht nachweisen konnte; die Radioscopie ergab einen bilobulären Tumor links vom Oesophagus in der Höhe des vierten Brustwirbels; nach neun Tagen starb Pat. an Pyopneumothorax gangraenosus und die Section bestätigte die Diagnose. Ein 34jähriger Mann hat verschiedene Anfälle von acutem Gelenkrheumatismus, Intermittens und Typhus durchgemacht und zeigt in diesem Augenblick eine Aortitis mit Angina pectoris, ein sysotlisches und diastolisches Geräusch an der Herzbasis, eine Hervorwölbung des Aortenbogens und der Subclavia; die Radioscopie von vorn ergiebt rechts vom Sternum in der Höhe der zweiten Rippe einen Schatten, welcher isochron mit dem Pulsschlag ab- und zunahm. Die Radioscopie von hinten ergiebt denselben Schatten. Ein 18jähriges Mädchen behielt nach wiederholtem

Digitized by Google

acuten Gelenkrheumatismus eine Verengerung der Aorta; die Radioscopie von vorn ergab ebenfalls einen pulsirenden Schatten im ersten und zweiten Intercostalraum rechts vom Sternum, links bemerkt man ebenfalls Pulsiren; die Radioscopie von hinten ergiebt ebenfalls links von der Wirbelsäule in der Höhe des dritten und vierten Brustwirbels Pulsiren. Bei einem 68jährigen Manne wurde vor der klinischen Untersuchung durch das Vorhandensein eines pulsirenden Schattens vorn rechts vom Sternum und hinten links von der Wirbelsäule die Diagnose eines Aortenaneurysma gestellt. Dr. P. K.

Lähmung der Cricoarytenoidei postici bei Gonorrhoe. (De la paralysie des cricoaryténoidiens postérieurs dans la gonorrhée.) Von Dr. Lazarus. (Archiv für Laryngologie und Rhinologie und Revue hebdomadaire de laryngologie et d'otologie 1897, No. 12.)

Alle Gelenke wurden bei einem Tripperkranken befallen, auch die Articulationes cricoarytenoideae, welche inspiratorische Dyspnoe hervorbrachten und die Tracheotomie erforderten. Es konnten drei Ursachen diese Lähmung herbeiführen: 1) eine Neuritis der Nervenendigungen des Recurrens; 2) metastatische Arthritis der Articulationes cricoarytenoideae; 3) Larynxperichondritis. Dr. P. K.

Ein gestielter Drüsenkrebs des weichen Gaumens. Von Dr. A. Baurowicz in Krakau. (Archiv f. Laryngol. etc. 1897, Bd. VI, pag. 157.)

67 Jahre alter Kranker mit hühnereigrosser Geschwulst, welche kurzgestielt links dem freien Rande des weichen Gaumens neben dem Zäpfchen aufsass. B. riss sie mit geringer Kraft ab und entfernte mit der Scheere den Stielrest. Blutung gering. Die microscopische Untersuchung der 3,4 cm breiten, 2,5 cm hohen, 7,7 cm dicken Geschwulst zeigte neben beträchtlicher Entwicklung des Bindegewebes zahlreiche Nester von epithelialen Zellen, welche vom Epithel der Drüsen ihren Ausgang nahmen; da stellenweise auch gewöhnliche Adenomstructur zu sehen war, so ist anzunehmen, dass wahrscheinlich zuerst ein Fibroadenom vorlag, in welchem es erst später zur atypischen Wucherung der Epithelzellen kam. Ein Adenom des weichen Gaumens diente auf diese Weise der späteren krebsigen Entartung als Grundlage.

Beschorner.

Zwei Fälle von Diphtheritis, wo die Tracheotomie musste durch Curettage der Trachea vervollständigt werden. (Deux cas de diphtérie dans lesquels la trachéotomie a été suivie de curettage de la trachée.) Von Dr. J. Bark. (Lancet und Annales des maladies de l'oreille et du larynx 1896, No. 12.)

Trotz ausgeführter Tracheotomie traten die Erstickungserscheinungen von Neuem auf; die Canüle wurde entfernt und Trachea nebst Bronchien wurden mittelst der Volkmann'schen und einer kleinen biegsamen, gefensterten Curette ausgekratzt; nach Entfernen der Pseudomembranen trat Heilung ein. Dr. P. K.

Digitized by Google

Fremdkörper während 24 Jahren im Bronchus. (Corps étranger resté durant 24 ans dans une bronche.) Von Dr. J. Mitchell. (Brit. medical Journal und Annales des maladies de l'oreille et du larynx 1896, No. 11.)

Bei der Section eines 60jährigen Mannes fand man im linken Bronchus eine Münze, ohne dass je Brustbeschwerden bestanden hatten. Man erachtete es immer als einen schlechten Witz, wenn der Mann behauptete, früher eine Münze verschluckt zu haben. Dr. P. K.

Ueber tuberculöse adenoide Vegetationen. (La question des végétations adénoides tuberculeuses.) Von Dr. Étiévant. (Province médicale und Revue hebdomadaire de laryngologie et d'otologie 1897, No. 17.)

Ihre Häufigkeit wird verschieden angegeben; klinisch sind sie nicht von nichttuberculösen zu unterscheiden. Man soll immer operiren bei dem geringsten Zweifel. Dr. P. K.

Ein Fall von tödtlicher Vergiftung mit Bacterientoxinen von den Tonsillen aus. Von N. P. Tischutkin. (Wratsch 1897, No. 8.)

Es handelte sich um einen Soldaten, der bereits besinnungslos in's Militärhospital von Brest-Litowsk eingeliefert wurde und am nächsten Tage starb. Bei der Section fanden sich die bei acuten Infectionen gewöhnlichen Veränderungen an den inneren Organen, ferner eitrige Infiltration und Erweichung der rechten Tonsille. Aus dem Tonsilleneiter züchtete Verf. den Streptococcus pyogenes, sowie ein Bacterium, dessen Colonien sich als identisch mit Bacillus proteus vulgaris Hauseri zeigten. Gorodecki.

Schwieriger Fall von Tracheotomie wegen Fremdkörper. Heilung. (Cas perplexe de trachéotomie pour corps étranger; guérison.) Von Dr. E. F. Parker. (The laryngoscope und Revue hebdomadaire de laryngologie et d'otologie 1897, No. 13.)

Ein 15 Monate altes Kind verschluckte einen Kieselstein. Wegen gefahrdrohender Dyspnoe musste die Tracheotomie gemacht werden, der Stein kam nicht zum Vorschein; eine durch die Trachealwunde eingeführte Sonde gelangte bis zur Bifurcation, ohne dem Fremdkörper zu begegnen. Die eingeführte Canüle erleichterte den Zustand schnell. Nach einigen Tagen bemerkte man, dass, wenn das Kind an der Brust trank, die Muttermilch durch die Canüle herausfloss, jedes Mal mit einem Hustenstoss. Trank das Kind aus einer Tasse, so füllte sich der Mund zuerst gänzlich, dann ging ein Theil der Milch schwierig herunter, der andere wurde ausgestossen. Man schloss auf eine Oesophagusverstopfung, allein die Sonde ergab ein negatives Resultat. Nach einigen Tagen verschwanden alle Symptome der Oesophagusverstopfung, es trat grüne Diarrhoe ein, welche einige Wochen andauerte. Das Kind befand sich wohl, ohne dass die Canüle entfernt werden konnte. Schliesslich konnte man selbe dennoch entfernen, ohne dass Erstickung eintrat. Schmerz bei der Defäcation, ohne dass man einen Fremdkörper entdecken konnte. Alle Symptome schwanden allmählich und heute befindet das Kind sich wohl. (?) Dr. P. K.

Digitized by Google

Ueber primäre gangränöse Angina. (De l'angine gangréneuse primitive.) Von Dr. Blumenau. (Deutsche medicinische Wochenschrift und Revue hebdomadaire de laryngologie et d'otologie 1897, No. 12.)

Verf. giebt die Beschreibung der primären und secundären, der localisirten und der diffusen Angina gangraenosa; die Arbeit enthält nichts Neues. Dr. P. K.

Zwei Fälle von syphilitischem Mandelschanker. (Deux cas de chancres syphilitiques des amygdales.) Von Dr. Arslau. (Revue hebdomadaire de laryngologie et d'otologie 1896, No. 49.)

Nicht so selten als früher angenommen wurde. Verf. giebt zwei Krankengeschichten, deren eine sehr interessant ist, weil das Leiden einer einfachen hypertrophischen Mandel ähnelte und zur Mandelexstirpation führte. Dr. P. K.

Myxoma glandulae thymus in frühem Kindesalter. Von Prosector N. F. Winogradow. (Russ. Arch. f. Pathologie etc. 1897, Bd. III, Fasc 1)

Verf. berichtet über einen in der Literatur noch nicht beschriebenen Fall von Myxoma der Thymus bei einen einmonatlichem Kinde. Die Geschwulst nahm das ganze vordere Mediastinum vom Jugulum bis zum Processus xyphoides ein, wog 182 g, war von weicher Consistenz, aber in einer derben Capsel eingeschlossen. Microscopisch typisches Myxomgewebe, dazwischen Reste des Thymusgewebes mit Hassalschen Körperchen eingestreut. Gorodecki.

Larynxkrise bei einem Tabetiker. (Un cas de crise laryngée chez un tabétique.) Von Dr. Gouguenheim und Dr. Plique. (Annales des maladies de l'oreille et du larynx 1897, No. 12.)

Verff. geben die genaue Krankengeschichte eines hierher gehörigen Falles, welcher ohne Tracheotomie vorüberging und bei welchem man die von Gerhardt angerathenen Bepinselungen der Nasenschleimhaut mittelst Cocain bedauert nicht angewandt zu haben. Dr. P. K.

Hauttuberculose durch Autoinfection. (Tuberculoses cutanées par autoinfection.) Von Dr. K. Ullmann. (Semaine médicale 1897, No. 22.)

Verf. bringt eine ganze Reihe solcher Beispiele, welche alle durch die Sputa entstanden waren. Diese Fälle beweisen die grosse Ansteckungsfähigkeit der Sputa und die Nothwendigkeit, jede tuberculöse Läsion von Anfang an radical zu behandeln. Dr. P. K.

Alle für die **Monatsschrift** bestimmten **Beiträge und Referate** sowie alle **Druckschriften, Archive** und **Tausch-Exemplare** anderer Zeitschriften beliebe man an Herrn Prof. Dr. **Gruber** in Wien I, Freiung 7, zu senden. Beiträge werden mit 40 Mark pro Druckbogen honorirt und die gewünschte Anzahl Separat-Abzüge beigegeben.

Verantwortlicher Redacteur: Prof. Dr. Ph. Schech in München.
Verlag der Allgemeinen Medicinischen Central-Zeitung (Oscar Coblentz).
Expeditionsbureau: Berlin W. 35, Schöneberger Ufer 28.
Druck von Marschner & Stephan in Berlin SW., Ritterstrasse 41.

Digitized by Google

Monatsschrift für Ohrenheilkunde

sowie für

Kehlkopf-, Nasen-, Rachen-Krankheiten.

Organ der Oesterr. Otologischen Gesellschaft.

(Neue Folge.)

Mitbegründet von weil. Prof. Dr. N. Rüdinger, Prof. Dr. R. Voltolini und weil. Prof. Dr. Fr. E. Weber-Liel

und unter Mitwirkung der Herren

Docent Dr. **E. Baumgarten** (Budapest), Hofrath Dr. **Beschorner** (Dresden), Prof. Dr. **Ganghofner** (Prag), Docent Dr. **Gomperz** (Wien), Dr. **Heinze** (Leipzig), Dr. **Hopmann** (Cöln), Prof. Dr. **Jurasz** (Heidelberg), Dr. **Keller** (Cöln), Prof. Dr. **Kiesselbach** (Erlangen), Prof. Dr. **Kirchner** (Würzburg), Dr. **Koch** (Luxemburg), Dr. **Law** (London), Docent Dr. **Lichtenberg** (Budapest), Dr. **Lublinski** (Berlin), Dr. **Michel** (Cöln), Docent Dr. **Moldenhauer** (Leipzig), Prof. Dr. **Onodi** (Budapest), Docent Dr. **Paulsen** (Kiel), Dr. A. **Schapringer** (New-York), Dr. **Schäffer** (Bremen), Dr. E. **Stepanow** (Moskau), Prof. Dr. **Störck** (Wien), Prof. Dr. **Strübing** (Greifswald), Dr. **Weil** (Stuttgart), Dr. **Ziem** (Danzig)

Herausgegeben von

Prof. Dr. JOS. GRUBER Wien. **Prof. Dr. v. SCHRÖTTER** Wien. **Prof. Dr. PH. SCHECH** München.

Prof. Dr. E. ZUCKERKANDL Wien.

Dieses Organ erscheint monatlich in der Stärke von 3 bis 3½ Bogen. Man abonnirt auf dasselbe bei allen Buchhandlungen und Postanstalten des In- und Auslandes.
Der Preis für die Monatsschrift beträgt 12 R.-M. jährlich; wenn die Monatsschrift zusammen mit der Allgemeinen medicinischen Central-Zeitung bestellt wird, nur 8 R.-M.

Jahrg. XXXI. Berlin, September 1897. No. 9.

I. Originalien.

Aus der k. k. Universitätsklinik für Ohrenkranke des Prof. Jos. Gruber in Wien.

Bericht über die im Jahre 1896 an obiger Klinik behandelten klinischen und ambulatorischen Kranken.

(Fortsetzung zu No. 5.)

So stand denn unserer Klinik im verflossenen Jahre ein sehr reichhaltiges Material zur Verfügung, das naturgemäss in wissenschaftlicher Beziehung verwerthet wurde. Die Sitzungsberichte der österreichischen otologischen Gesellschaft weisen eine ganze Reihe von Vorträgen und Demonstrationen auf, welche aus unserer Klinik hervorgingen und über die wir zunächst an dieser Stelle kurz referiren wollen[3]):

Gruber: Plastik eines Coloboma auriculae. Bei einem 22jährigen Manne durchsetzt eine Spalte die ganze linke Ohrmuschel vom Helix

[3]) Die den einzelnen Fällen vorangestellten Namen bezeichnen jene Personen, denen die Vorstellung der klinischen Kranken überlassen wurde.

Digitized by Google

nach vorne und trennt so die Muschel in zwei Theile, deren unterer den Antitragus und das Läppchen, der obere den anderen Theil der Muschel in sich begriff. Der über der Spalte gelegene Theil der Muschel stand von der Seitenfläche des Schädels in einem Winkel von 75° ab, während der unter der Spalte gelegene Theil mit der Seitenwand des Schädels einen Winkel von 30° bildete. Operation: Auffrischung der Spaltränder und Naht derselben. Hierauf werden hinter der Muschel zwei nahezu 5 cm lange, mit der Concavität gegen einander gerichtete, bogenförmige Schnitte, welche oben und unten in einem spitzen Winkel zusammentreffen, derart durch die Haut geführt, dass der eine Schnitt an der Ohrmuschel, und zwar 1 cm entfernt von ihrer Insertion, der zweite in gleicher Entfernung von letzterer am Warzentheile zu liegen kamen. Der von diesen beiden Schnitten begrenzte Hauttheil wurde von seiner Unterlage abpräparirt und entfernt. Naht der Wundränder, Heilung per primam, die Ohrmuschel in normaler Stellung.

Alt und Pineles: Ein Fall von Morbus Ménière, bedingt durch leucämische Erkrankung des Nervus acusticus. Ein 66jähriger Mann, der mit Leucämia myelolienalis chronica behaftet war, ertaubte unter Ménière'schen Erscheinungen. Der Fall kam zur Section. Mittelohr und Labyrinth erwiesen sich unverändert. Die Untersuchung des Hirnstammes und des Nervus acusticus ergab: Im intramedullären Verlaufe des Acusticus finden sich sowohl in der lateralen, als in der medialen Acusticuswurzel an zahlreichen Stellen theils kleinere, theils äusserst mächtig entwickelte, leucämische, kleinzellige Infiltrate; an einzelnen Stellen erscheinen die Nervenwurzeln auf längeren Strecken von Rundzellen wie durchsetzt. Namentlich zeigt sich aber die Austrittsstelle des Acusticus, dort wo die beiden Wurzeln zusammenstossen, stark infiltrirt und ebenso die Pia leicht verdickt und kleinzellig infiltrirt. Die Rundzellen bieten bei stärkerer Vergrösserung ausnahmslos das Aussehen der gewöhnlichen Lymphocyten dar, besitzen einen verhältnissmässig grossen, meist succulenten, ovoiden und stark tingirten Kern, der von einem schmalen Protoplasmasaum umkleidet ist. An Eosinpräparaten sieht man auch eosinophile Zellen. Die Infiltration erscheint im Bereiche des rechten Acusticus etwas schwächer ausgeprägt. An den Acusticusfasern ist stellenweise eine leichte Atrophie wahrnehmbar. Die Acusticuskerne, die hintere Vierhügelgegend, Kleinhirn und Schläfelappen bieten mit Ausnahme sehr spärlicher Infiltrate keine besonderen pathologischen Veränderungen dar. Auch die übrigen Hirnnerven (Vagus, Hypoglossus, Facialis, Trigeminus) erscheinen intact. Blutungen oder Reste von Blutungen sind nirgends wahrnehmbar.

Gruber: Missbildung der Ohrmuschel und Mangel des äusseren Gehörganges bei hochgradiger Assymmetrie der Gesichtshälften. Die Missstaltung ist in Folge eines weit nach vorne gedrängten, unförmlichen Hautlappens sehr auffällig und aus diesem Grunde wurde das 6jährige Mädchen auf die Klinik gebracht. Gruber spricht sich entschieden gegen die Anlegung eines künstlichen Gehörganges aus und glaubt, dass man sich in derartigen Fällen nur auf cosmetische Operationen beschränken dürfe.

Alt: Labyrinth- bezw. Acusticusaffection mit Ménière'schen Er-

Digitized by Google

scheinungen, entstanden durch den Gebrauch grosser Mengen von Salicyl, bei einer 40jährigen Frau, welche während eines acuten Gelenkrheumatismus im Ganzen 149 g Natrium salicylicum nahm.

Alt: Fractura baseos cranii mit Verletzung des Labyrinths und Hämatotympanum rechterseits. Der Riss reichte durch das Tegmen tympani nach vorne in die obere Gehörgangswand, ohne das Trommelfell zu verletzen. Die bestehende Facialislähmung ging in einigen Tagen zurück und dürfte auf ein Hämatom zu beziehen sein, das den Nervus facialis comprimirte. Das Trommelfell bot nach 12 Tagen normales Aussehen. Die einseitige Taubheit blieb unverändert.

Alt: Ein Fall von psychischer Taubheit bei einem 6jährigen Knaben, dessen Vater und Mutter taubstumm sind. Das Kind reagirte nicht auf Zuruf, Pfeife und Trompete. Da von einer medicamentösen Behandlung in diesem Falle nichts zu erwarten war, wurden Hörübungen auf der Klinik ausgeführt und dann den Angehörigen überlassen. Als der Knabe nach zwei Monaten auf die Klinik gebracht wurde, hörte er jedes zu ihm gesprochene Wort und war im Stande es nachzusprechen. Bevor das Kind auf der Klinik erschien, hielten es die Angehörigen für taubstumm und nahmen sich keinerlei Mühe, es sprechen zu lehren. Der Knabe befand sich in einem Zustande, wie ein Kind, das noch nicht gewohnt ist, auf Sprache und Höreindrücke überhaupt zu reagiren. Anlässlich der Hörübungen hielt es sich viel bei Angehörigen auf, die mit ihm im Gegensatze zu den taubstummen Eltern viel sprachen, er gewann acustische Eindrücke und lernte sprechen. Die Frage, ob derartige Kinder in Taubstummenanstalten abgegeben werden sollen, muss verneint werden, es ist vielmehr sehr leicht möglich, diese Kinder zum Hören und Sprechen zu bringen, wenn man sie den taubstummen Eltern entzieht.

Gruber: Angioma auriculae auf operativem Wege geheilt. An der Concha der linken Ohrmuschel eines 58jährigen Mannes eine taubeneigrosse, mit breiter Basis aufsitzende, unverschiebliche, die äussere Ohröffnung verlegende, mit normaler Cutis bekleidete, nicht schmerzhafte, elastische, nicht pulsirende, seit 30 Jahren langsam gewachsene Geschwulst. Man dachte an eine Balggeschwulst. Bei der operativen Entfernung derselben profuse Blutung, die durch einen Compressionsverband gestillt wird. Die microscopische Untersuchung ergab einen cavernösen Tumor, welcher sich subcutan entwickelte und wegen des Mangels grösserer arterieller Gefässe nicht pulsirte.

Gruber: Zur Lehre von den otitischen intracraniellen Erkrankungen. Die Sectionsprotocolle des Wiener allgemeinen Krankenhauses aus der Zeit vom 1. Januar 1873 bis zum 31. December 1894, 40073 Sectionen umfassend, wurden nach den verschiedensten, das Thema betreffenden Richtungen hin auf das Genaueste geprüft. Die Arbeit enthält so viele Details, dass man von einem kurzen Referate absehen muss; es sei diesbezüglich auf No. 7 dieser Monatsschrift aus dem Jahre 1896 verwiesen.

Alt: Ueber apoplectiforme Labyrintherkrankungen bei Caissonarbeitern und Pathologie der Luftdruckerkrankungen des Gehörorgans. Seit mehr als zwei Jahren wurden seitens der Kliniken Gruber und von Schrötter die Gesundheitsverhältnisse der Caissonarbeiter und

Digitized by Google

die bei denselben auftretenden Krankheitserscheinungen einem eingehenden Studium unterzogen und zahllose Beobachtungen und Versuche über das physiologische und pathologische Verhalten des Gehörorgans unter veränderten Luftdruckverhältnissen angestellt, wobei auf einwandfreie Thierversuche das grösste Gewicht gelegt wurde. (M. f. O. 1896, No. 8 und M. f. O. 1897, No. 6.)

Alt: Ueber Mumpstaubheit. Ein 12jähriges Mädchen wird mit der Angabe auf die Klinik gebracht, es wäre vor acht Tagen an Mumps erkrankt, habe gleich am ersten Tage der Erkrankung schlecht gehört, die Hörstörungen hätten unter Ohrensausen und leichtem Schwindel rasch zugenommen, am dritten Tage wäre complete Taubheit aufgetreten. Die Therapie bestand in der Verabreichung von Jodkali, Pilocarpininjection und Hörübungen. Nach drei Monaten bestand Hörvermögen links auf 1 m, rechts auf 30 cm für Conversationssprache.

Gruber: Cyste im äusseren Gehörgange. Bei einem 53jährigen Manne eine mit serös-schleimigem Inhalt gefüllte Cyste an der vorderen Wand des rechten äusseren Gehörganges, die im Verlaufe von mehreren Monaten bis zu der Grösse heranwuchs, dass sie den ganzen Gehörgang abschloss und dem Kranken Schwerhörigkeit und Ohrengeräusche verursachte. Zunächst Probepunction, dann Kreuzschnitt, Auskratzung mit dem scharfen Löffel und Tamponade. Nach wenigen Tagen vollständige Heilung.

Alt: Eine 24jährige Erzieherin, die mit subacuter Nephritis behaftet war, klagte an zwei aufeinander folgenden Tagen über Kopfschmerz, Schwindel und Nasenbluten. In der darauf folgenden Nacht wurde sie durch Sausen und Brausen im Kopfe aus dem Schlafe geweckt und empfand so heftigen Schwindel, dass sie beim Versuche, sich im Bett aufzusetzen, zurückfiel. Seither hörte sie nicht mehr auf dem linken Ohre. Die Untersuchung ergab: linksseitige Labyrinthaffection. Der ophthalmoscopische Befund ergab Netzhautblutungen beiderseits. Anamnese, Ohren- und Augenbefund rechtfertigen die Diagnose einer Hämorrhagie in das linke Labyrinth.

Gruber: Ein Fall von chronischer eitriger Mittelohrentzündung mit gleichzeitiger rheumatischer Lähmung des Nervus facialis und trigeminus.

Ein 22jähriger Handlungsgehilfe litt seit seinem zehnten Lebensjahr an linksseitiger Otorrhoe, die wechselnd sistirte und nach kurzer Zeit wieder exacerbirte. Nach einer Erkältung, acht Wochen vor der Spitalsaufnahme, trat der Ohrenfluss besonders heftig auf. Nach einem Dampfbade vor drei Tagen stellte sich unter Kopfschmerz linksseitige Gesichtslähmung ein. Aus dem Status sei kurz hervorgehoben: Herpesbläschen an der Ohrmuschel und an der unteren Gehörgangswand, profuse Otorrhoe, mittelweiter Gehörgang, entzündetes, hinten unten perforirtes Trommelfell, Weichtheile über dem Warzenfortsatze unverändert, nicht druckempfindlich. Paralyse des linken Facialis und Parese des linken motorischen Trigeminusastes. Sensibilität intact.

Die Otorrhoe sistirt in acht Tagen, Herpesbläschen und Trigeminuslähmung gehen rasch zurück. Von der Facialisparalyse bleibt nach 16 Tagen Spitalsbehandlung eine kaum merkliche Schwäche des Mundastes zurück. Die Exacerbation der seit 12 Jahren bestehenden Otorrhoe

Digitized by Google

und die Facialisparalyse hätten die Trepanation indicirt, dagegen liessen die Herpesbläschen und die Lähmung des motorischen Trigeminusastes die Facialisparalyse als zweifellos rheumatische erscheinen, so dass man von einem operativem Eingriff absehen konnte.

Unter den neueren, erst im letzten Jahre zur Anwendung gelangten therapeutischen Maassnahmen verdient an erster Stelle die Verschliessung trockener Trommelfellperforationen durch Aetzung mit Acidum trichloraceticum genannt zu werden.

Als geeignet zur Behandlung mit Acidum trichloraceticum wurde jeder Fall von trockener Perforation des Trommelfells, mit Ausnahme der Perforation der Shrapnell'schen Membran und der nahezu vollständigen Destruction des Trommelfells, betrachtet. Es erscheint jedoch nothwendig, sich durch vorherigen Verschluss der Lücke zu überzeugen, ob nicht durch den therapeutischen Effect eine Verschlimmerung des Hörvermögens droht, was in seltenen Ausnahmefällen eintreten könnte.

Zur Aetzung wurde eine concentrirte Säurelösung, zur Application derselben der Sondenknopf verwendet.

Wenn die Perforation gross ist, etwa einen ganzen Quadranten einnimmt, kann man jeden vierten Tag ätzen; ist die Perforation klein, soll nur ein Mal wöchentlich geätzt werden. Selbstverständlich muss man während dieser Therapie von jeder Lufteintreibung abstrahiren. Harmlose Eiterungen traten bei dieser Behandlung nur selten auf, dagegen kam es sehr häufig im Verlaufe der Therapie zur Bildung kleiner Mengen eingetrockneten Secrets von der Consistenz härteren Cerumens im Gehörgange, das stets vor einer neuerlich vorgenommenen Aetzung mit der Pincette entfernt werden muss. Wenn dieses Secret den Perforationsrand innig bedeckt, muss es mit grosser Vorsicht entfernt werden, da sonst die Säure nicht applicirt werden könnte, wodurch eine Störung der Therapie bedingt wäre. Bei systematischer Behandlung konnte man in den meisten Fällen je nach der Grösse der Perforation und dem individuellen Verhalten des Kranken nach 3 bis 15 Aetzungen vollständigen Verschluss der Lücke und überdies bei der weitaus grösseren Anzahl Verbesserung des Hörvermögens erzielen.

(Fortsetzung folgt.)

Zur Muschelfrage.

Von

Prof. **E. Zuckerkandl.**

(Fortsetzung.)

Einiges über die Siebbeinzellen.

Seydel[8]) hat den Nachweis geführt, dass jede Muschel sich aus einer Basallamelle und aus einer vor dieser befindlichen eingerollten Platte zusammensetzt, ferner dass die zwischen den Basallamellen eingeschobenen Gänge die Siebbeinzellen darstellen. Ueber diese äussert sich dieser Autor in folgender Weise: „Als allgemeine Regel für die

[8]) L. c.

Digitized by Google

Anordnung kann aufgestellt werden, dass ihre Entwicklung von den Spalten zwischen je zwei Muscheln ausgeht, und dass die Zellen, die von einem solchen Spalt aus ihre Entwicklung genommen haben, zwar unter sich communiciren können, aber nie mit denen der benachbarten Spalten."

Wenn nun auch im Princip Seydel's Auffassung richtig ist und speciell für die untere Siebbeinmuschel fast ausnahmslos zutrifft, so ist doch bemerkenswerth, dass man an allen Siebbeinmuscheln Defecte, ja selbst das vollständige Fehlen der Basallamellen beobachtet, und dass die Ausbildung einer Basallamelle an der oberen (dritten) Siebbeinmuschel überhaupt nicht mehr zur Regel gehört. Um über die Anatomie der Basallamellen und ihr Verhalten zu den Muschelplatten Aufschluss zu erhalten, ist es angezeigt, in der Verlängerung der Siebbeinspalten die vereinigte Muschelplatte zu durchtrennen und behufs Freilegung des mittleren Nasenganges die untere Siebbeinmuschel abzutragen.

Auf diese Weise kommen am dreimuschligen Siebbeine zum Vorschein:

1) Das Infundibulum zwischen Processus uncinatus und Bulla ethmoidalis. Der Spalt führt in den Sinus frontalis, ferner in eine bis an das Thränenbein reichende Zelle. Der obere Theil der Fissur ist häufig durch eine Knochenplatte überbrückt. Diesfalls gelangt man unter der Brücke in die eben erwähnte Zelle, während die Brücke selbst rinnenförmig vertieft in die Stirnbeinhöhle oder in eine Bulla frontalis führt. Auch kommt es vor, dass die halbmondförmige Spalte mit einer Zelle der Pars orbitalis ossis frontis communicirt.

2) Ein Gang zwischen der Bulla ethmoidalis und der Basallamelle der unteren Siebbeinmuschel. Ich werde diesen Gang als vordere Siebbeinzelle bezeichnen. Diese durch Knochenbrücken gefächerte Zelle erstreckt sich lateralwärts bis an die Lamina papyracea und enthält überdies den Zugang zum Sinus der Bulla ethmoidalis.

3) Die nächstfolgende Siebbeinzelle, die mittlere Siebbeinzelle; diese ist zwischen den Basallamellen der unteren und der mittleren C. ethm. eingeschoben. Median öffnet sich dieser Raum vermittelst der Fissura ethm. inf. in den gemeinsamen Nasengang. Lateral erstreckt sich die Zelle bis an die Papierplatte des Ethmoideum. Wenn, wie dies seltenen Falls vorkommt, die Basallamelle der unteren Siebbeinmuschel durchbrochen ist, dann communicirt die vordere Siebbeinzelle mit der mittleren.

4) Eine vierte, zumeist geräumige Zelle, die ich als hintere Siebbeinzelle bezeichne; sie ist lateral von der Lamina papyracea, medial von der oberen Muschel, vorn von der Basallamelle der C. ethm. media, rückwärts von der hinteren Wand des Siebbeinlabyrinths begrenzt; diese Wand wird als Basallamelle der oberen Muschel angesprochen.

Die Communicationsöffnung der, nebenbei bemerkt, zuweilen durch das Auftreten von secundären Knochenplatten gefächerten, hinteren Siebbeinzelle mit der Nasenhöhle findet sich entweder in der oberen oder in der unteren Siebbeinspalte.

Nun tritt aber gar nicht selten am dreimuschligen Ethmoideum, und zwar im Bereiche des als obere Muschel bezeichneten Gebildes eine dritte Basallamelle auf, durch welche die grosse, hintere Siebbeinzelle in zwei kleinere Cavitäten zerlegt erscheint. Aus diesem Grunde

Digitized by Google

ist es nothwendig, dem hinteren Abschnitte der Cellula ethm. posterior einen eigenen Namen zu geben, und ich werde denselben nach seiner Lage „sphenoidale Siebbeinzelle“ nennen.

Zuweilen ist die dritte Basallamelle nicht wie gewöhnlich senkrecht, sondern horizontal gestellt; diesfalls zeigt die sphenoidale Zelle eine geringe Grösse und oberhalb derselben erstreckt sich dann die hintere Siebbeinzelle bis an das Keilbein.

Die sphenoidale Siebbeinzelle öffnet sich gegen die obere oder die untere Siebbeinspalte.

Nach dieser dritten Basallamelle orientirt, gehört streng genommen nur der vor derselben gelegene Muschelantheil der C. ethmoidalis superior an, während das hinter der dritten Basallamelle befindliche, der sphenoidalen Zelle entsprechende Stück der oberen Muschel die nicht genügend differencirte vierte Muschel repräsentirt.

Die Basallamelle der vierten Concha ist am hinteren Ende des Siebbeinlabyrinths zu suchen (siehe oben). Diese vierte Basallamelle, welche häufig durchbrochen ist, kann gleich der dritten vollständig fehlen. Da die dritte Basallamelle nur ausnahmsweise auftritt, so begegnet man am dreimuschligen Siebbein drei Basallamellen, nämlich die der ersten, der zweiten und der vierten Siebbeinmuschel. Fehlt auch diese Basallamelle, dann communicirt die hintere Siebbeinzelle mit einem häufig vorhandenen Sinus des kleinen Keilbeinflügels.

(Es findet sich nämlich oft — 12 Mal unter 52 Fällen -- und zwar bald symmetrisch, bald blos einseitig ein mit Schleimhaut ausgekleideter, gegen die eigentliche Keilbeinhöhle vollständig abgeschlossener Sinus des kleinen Flügels, welcher eine Verbindung mit der hinteren Siebbeinzelle, bezw. mit der sphenoidalen Zelle eingeht, wodurch der Nachweis erbracht ist, dass der Sinus des kleinen Keilbeinflügels von dem hinteren Theile des Siebbeinlabyrinths her gebildet wird.)

An einigen jugendlichen Siebbeinen, die ich zu untersuchen Gelegenheit hatte, fand ich in der Hälfte der Fälle die Anlagen der sphenoidalen Zelle. Darf der Zufall ausgeschlossen werden, so müsste man wohl annehmen, dass für einen bestimmten Procentsatz die dritte Basallamelle später schwindet, denn beim Erwachsenen tritt die erwähnte Basallamelle nicht so häufig wie beim Kind auf.

Auch die mittlere Siebbeinzelle communicirt sehr oft mit der hinteren, die die beide Zellen verbindende Oeffnung findet sich in der Basallamelle der C. ethmoidalis media, und zwar typisch in allen jenen Fällen, in welchen die obere Siebbeinspalte kein Ostium ethmoidale führt (Fig. 2). Die Oeffnung ist klein oder gross, und kann in letzterem Falle eine solche Ausdehnung acquiriren, dass von der Basallamelle nur mehr eine den Rahmen des Ostium bildende, schmale Leiste übrig bleibt.

Eine Zusammenfassung ergiebt: die dritte Basallamelle ist inconstant; der Theil der Muschelplatte, welcher hinter dieser Lamelle untergebracht ist, und gegebenen Falls als mediale Wand der sphenoidalen Zelle fungirt, bildet einen Bestandtheil der vierten Siebbeinmuschel, gleichviel ob dieselbe differenzirt ist oder nicht. Die Communication der mittleren Siebbeinzelle mit der hinteren gehört zur Regel. Die mittlere Muschel kann fehlen und trotzdem ein Theil der Ursprungs-

Digitized by Google

lamelle vorhanden sein, wie dies deutlich aus der Untersuchung zweimuschliger Siebbeine hervorgeht.

Die vordere Siebbeinzelle kann mit der mittleren in Verbindung stehen, doch ist dies selten, viel häufiger dagegen beobachtet man eine Communication der hinteren Siebbeinzelle mit dem Sinus des kleinen Keilbeinflügels[9]).

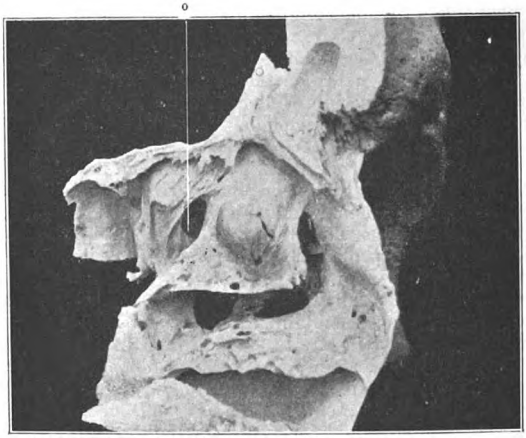

Figur 2. Linke Nasenhöhle eines Erwachsenen mit drei Siebbeinmuscheln. o. Oeffnung in der Basallamelle der mittleren Siebbeinmuschel.

Fissura ethmoidalis superior.

An dieser Stelle soll hauptsächlich das Verhalten dieser Spalte zu den Siebbeinzellen berücksichtigt werden. Die Länge, Breite und Tiefe der Fissura ethm. inf. unterliegen Variationen; sie ist bald lang, bald kurz, schmal oder breit, seicht oder tief, zuweilen überhaupt nur in der Anlage vorhanden. Bemerkenswerth erscheint ferner, dass die Fissura ethm. sup. ungefähr nur in der Hälfte der Fälle eine Oeffnung für die hintere Siebbeinzelle enthält. Im gegentheiligen Falle schliesst die Spalte blind ab, und die Mündung der hinteren Siebbeinzelle ist

[9]) Ich habe schon an einer anderen Stelle (Anatomie der Nasenhöhle, Bd. 1, 2. Auflage) geltend gemacht, dass Zellen verschiedener Gänge miteinander communiciren können. Killian (l. c.) giebt diese Thatsache mit dem Bemerken zu, dass dies selten der Fall sei und nicht gegen Seydel's Ansicht spreche. Letzterer Meinung bin auch ich. Doch ist es schon aus practischen Gründen nothwendig, von den bezeichneten Communicationen, die zu den gewöhnlichen Befunden zählen, Notiz zu nehmen. Killian ist allerdings der Meinung, dass es sich nicht um gewöhnliche Befunde handelt; aus diesem Grunde würde ich ihm vorschlagen, die Ursprungslamelle der mittleren Siebbeinmuschel zu untersuchen.

Digitized by Google

in der Fissura ethmoidalis inferior, und zwar in der Basallamelle der mittleren Siebbeinmuschel zu suchen (Fig. 2 o).

Beim Vorhandensein einer sphenoidalen Zelle führt selbstverständlich das Ostium der Fissura ethm. sup. in den Hohlraum dieser Zelle.

Unter 51 Fällen fand ich:

Die Fissura ethm. superior in Communication mit der hinteren Siebbeinzelle . . . . . 20 Mal,
in Communication mit der sphenoidalen Siebbeinzelle . 5 „
Die genannte Spalte schliesst am Grunde blind ab und es findet sich das Ostium der hinteren Siebbeinzelle in der Ursprungslamelle der C. ethm. media . . . . . 26 „

Die Communicationsverhältnisse der hinteren Siebbeinzelle sind nicht selten asymmetrisch. Es kommt vor, dass auf einer Seite die obere, auf der anderen die untere Siebbeinspalte zur hinteren Siebbeinzelle führt.

Fissura ethmoidalis inferior.

Hinsichtlich der Anatomie dieser Spalte sind nachstehende Fragen zu beantworten: 1) Zeigt die Spalte typische Verhältnisse? 2) Ist in derselben eine Nebenmuschel enthalten, und wenn dies der Fall sein sollte, innerhalb welcher Grenzen variirt dieses Gebilde?

Die Fissura ethmoidalis inferior wird begrenzt: vorn von der Ursprungslamelle der Concha ethmoidalis inferior, hinten von der Ursprungslamelle der Concha ethmoidalis media. Die von beiden Lamellen begrenzte, lateral bis an die Lamina papyracea reichende Spalte repräsentirt die mittlere Siebbeinzelle. An dieser Zelle unterscheide ich eine mediale und eine laterale Hälfte; erstere stellt den unmittelbar der Fissura ethmoidalis inferior angeschlossenen Theil der Zelle dar. Diese Hälfte verläuft annäherungsweise horizontal von hinten nach vorne; ihr schliesst sich in aufsteigender Richtung verlaufend und im Laufe an Breite zunehmend die laterale Hälfte der Zelle an, welche am äusseren Ende von der Papierplatte des Siebbeins abgeschlossen wird. Die Basallamelle der mittleren Siebbeinmuschel ist, wie schon vorher bemerkt wurde, häufig durchlöchert (unter 51 Fällen 26 Mal) und enthält als Mündung der diesfalls gegen die obere Siebbeinspalte abgeschlossenen hinteren Siebbeinzelle eine Lücke (Fig. 2). Es wird demnach in diesen Fällen die Ventilation der hinteren Siebbeinzelle von der Fissura ethmoidalis inferior aus besorgt. Das Loch der bezeichneten Ursprungslamelle kann verschieden gross sein; zuweilen nimmt es eine solche Ausdehnung an, dass von der Ursprungslamelle nurmehr eine Leiste zurückgeblieben ist.

Durch der Zahl nach wechselnde Knochenlamellen, welche brückenartig zwischen den Ursprungslamellen der C. ethm. inf. und med. ausgespannt sind, entstehen Nischen, die mittelst eigener Oeffnungen in den Gang münden. In der Regel enthält der Gang drei Hauptostien, ein oberes für den lateralen Antheil der Siebbeinzelle, ein vorderes für eine im vorderen Ende des Ganges steckende, lateral bis an die Lamina papyracea reichende Zelle — vordere Nebenzelle — und ein hinteres Ostium für eine im hinteren Antheile des Ganges untergebrachte und gleichfalls bis an die Lamina papyracea ausgedehnte Zelle, die ich als hintere Nebenzelle bezeichnen werde.

Digitized by Google

Vordere Nebenzelle.

Dirigirt man eine in die Fissura ethm. inf. eingeführte Sonde facialwärts, so gelangt man in die vordere Nebenzelle. Dieselbe ist wohl nicht constant, kann aber bei Rücksichtnahme auf ihr häufiges Vorkommen immerhin als ein typisches Gebilde der Nasenhöhle betrachtet werden. Die Grösse und Form der vorderen Nebenzelle variiren; die Bucht ist z. B. klein und mündet vermittelst einer rundlichen Oeffnung in die untere Siebbeinspalte. Die vordere Nebenzelle kann zu einer grossen Blase ausgeweitet sein, welche die Basallamelle der Conch. ethm. inf. gegen den mittleren Nasengang vor sich hertreibt und sich dann selbst dem hinteren Ende der Bulla ethmoidalis anschliesst. Die beiden Zellen stossen aber blos aneinander. Die Scheidewand, welche beide Zellen von einander trennt, kann jedoch auch durchbrochen sein; nun umschliessen beide nur eine Cavität, welche vom Sinus der Bulla aus ventilirt wird. In anderen Fällen wurde die Vergrösserung der vorderen Nebenzelle auf Kosten der mittleren Siebbeinzelle etablirt.

Zuweilen formirt die vordere Nebenzelle eine weit geöffnete Nische, welche lateralwärts durch eine gut entwickelte Cellula Halleri des Oberkieferbeins einen Abschluss erhält.

Die vordere Nebenzelle confluirt mit der hinteren Nebenzelle zu einer geräumigen Knochenblase.

Die vordere Nebenzelle ist kaum ausgeprägt oder fehlt ganz und gar.

Niemals wächst die in Rede stehende Nebenzelle aus der Siebbeinspalte gegen den gemeinsamen Nasengang vor; auch nimmt sie in keinem Falle die Form einer Muschel an.

Hintere Nebenzelle.

Ich wähle zur Beschreibung der hinteren Nebenzelle zunächst einen Fall, in welchem sie ziemlich isolirt von den nachbarlichen Knochentheilen ist (Fig. 3 h). Aus der unteren Siebbeinspalte ragt an diesem Präparate eine unterhalb der hinteren Siebbeinspalte gelegene, hohle, annäherungsweise kugelig gewölbte Knochenplatte vor, die, allmählich flacher werdend, bis an das hintere Ende der Fissura ethm. inf. reicht.

Diese Nebenzelle steckt demnach zwischen den Ursprungslamellen der C. ethm. media und der C. ethm. inferior. Die mediale Wand der Zelle ist der unteren Siebbeinspalte zugekehrt, die laterale Wand wird von der Lamina papyracea beigestellt. Die horizontal gestellte obere Wand verläuft gegen die Papierplatte und scheidet den Hohlraum der Nebenzelle von der hinteren Siebbeinzelle. Rückwärts erstreckt sich die Zelle bis an das hintere Siebbeinende und bis an den Boden der oberen Siebbeinspalte. Der Sinus der hinteren Nebenzelle öffnet sich nahe dem vorderen Ende der Zelle mittelst einer rundlichen Oeffnung.

Weder in diesem noch in den anderen untersuchten Fällen erreicht die hintere Nebenzelle die Ebene der Hauptmuscheln; ferner läuft ihr hinteres Ende niemals in eine Leiste aus.

In dem eben beschriebenen Falle hatten wir es mit einem Präparate zu thun, an welchem die Lichtung der hinteren Nebenzelle, die Mündung ausgenommen, allseitig abgeschlossen war. Diese Form ist jedoch nicht die gewöhnliche; viel häufiger ist nämlich die den Sinus der Nebenmuschel von der Lichtung der hinteren Siebbeinzelle trennende

Digitized by Google

Zwischenwand durchlöchert oder ganz fehlend, so dass die Hohlräume der beiden Zellen in eine Cavität zusammenfliessen und die Nebenzelle nur den basalen Antheil der hinteren Siebbeinzelle zu repräsentiren scheint (Fig. 4h.).

Die die hintere Nebenzelle von der hinteren Siebbeinzelle trennende Zwischenwand setzt sich aus der Verwachsung der Basallamelle der C. ethm. media mit der oberen Wand der hinteren Nebenzelle zusammen.

Ist diese Zwischenwand vollständig, ein Verhalten, welches, wie wir wissen, in allen jenen Fällen zutrifft, in welchen die obere Siebbeinspalte eine Oeffnung für die hintere Siebbeinzelle führt, dann bildet die hintere Partie der bezeichneten Basallamelle den Boden der oberen Siebbeinspalte.

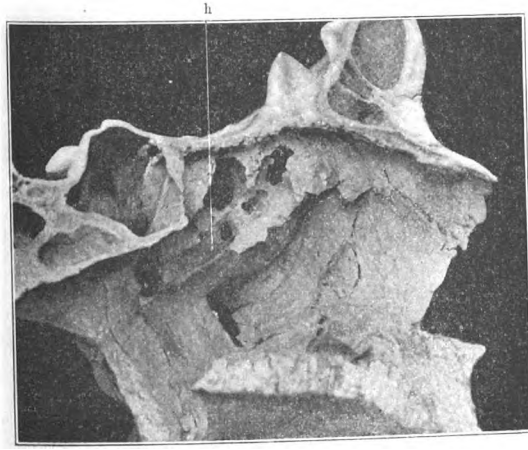

Figur 3. Linke Nasenhöhle eines Erwachsenen mit drei Siebbeinmuscheln. Die untere und mittlere Muschel wurden entfernt. h. hintere Nebenzelle; die oberhalb derselben verlaufende Leiste gehört der C. ethm. media an.

Das gleiche Bild erscheint, wenn die Oeffnung der Fissura ethm. superior in die sphenoidale Siebbeinzelle mündet.

Fehlt, wie dies sehr häufig sich ereignet, das hintere Stück der zweiten Ursprungslamelle, dann sehen wir den Rest dieser Knochenplatte in die mediale Wand der hinteren Nebenzelle übergehen. Beide Gebilde sind nun zu einem Körper vereinigt und auch ihre Cavitäten bilden einen Raum. Den Eingang in den letzteren stellt das Ostium der hinteren Nebenzelle bei (Fig. 4).

Nachdem die Beziehung der hinteren Nebenzelle zur hinteren Siebbeinzelle besprochen wurde, ist als nächstes Moment die Topik der hinteren Nebenzelle zur mittleren Siebbeinmuschel zu erörtern. In dieser Beziehung ist hervorzuheben, dass die hintere Hälfte der mitt-

Digitized by Google

leren Siebbeinmuschel als mehr oder minder breite Leiste oberhalb der Mündung der hinteren Nebenzelle verläuft, scheinbar über die Nebenzelle selbst hinwegsetzt. Diese topische Beziehung ist wichtig, denn sie lehrt, dass jede an der oberen Peripherie der Nebenmuschel nach hinten, gegen das Foramen sphenopalatinum verlaufende Leiste, mag sie wie immer ausgebildet sein, der mittleren Siebbeinmuschel homolog ist; und die Ausbildung der hier in Betracht kommenden Skeletttheile ist, wie wir gleich sehen werden, mannigfachen Varietäten unterworfen. Zur Erhärtung dieser Behauptung sollen nun einige Fälle besonders beschrieben werden.

Fall 1. Auf der rechten Seite ist die mittlere Siebbeinmuschel sehr schön entwickelt, auf der linken Seite dagegen zeigt sie deutliche

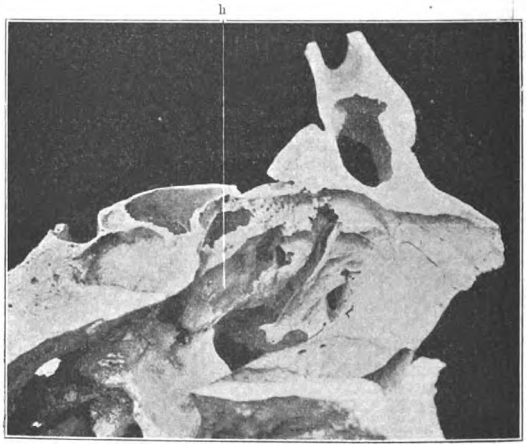

Figur 4. Linke Nasenhöhle eines Erwachsenen mit zwei Siebbeinmuscheln. Die C. ethm. inf. wurde abgetragen. h. die mit der hinteren Siebbeinzelle confluirte hintere Nebenzelle. Die Mündung derselben ist in der Abbildung nicht genügend markirt.

Erscheinungen von Reduction. Die obere Siebbeinspalte enthält eine grosse Oeffnung zur Communication mit der hinteren Siebbeinzelle. Die Concha ethm. media tritt stark über die obere Siebbeinmuschel vor, da sie blasig aufgetrieben ist: dagegen stellt die eben genannte Muschel eine nur wenig vortretende Platte dar. Der Hohlraum der mittleren Siebbeinmuschel ist in seiner hinteren Hälfte mit dem der hinteren Nebenzelle zu einer Cavität confluirt. Die gegen die Fissura ethm. inf. vorspringende mediale Wand der Nebenzelle erscheint als hintere Fortsetzung der Basallamelle der Concha ethmoidalis media.

Auf der linken Seite dieses Schädels findet sich gerade das Gegentheil. Hier ist nämlich die obere Muschel blasig aufgetrieben,

Digitized by Google

die mittlere Siebbeinmuschel rudimentär und sammt der Fissura ethm. sup. gegen die untere Siebbeinspalte zurückgesunken. Die hintere Nebenzelle ist flach und über ihr oberes Ende zieht die Concha ethm. media als schmale Leiste hinweg.

Fall 2 (Fig. 5a u. 5b). Sämmtliche Nasenmuscheln sind atrophisch. Die untere Siebbeinspalte zeichnet sich beiderseits durch Breite und Tiefe aus; ferner liegen beiderseits nur zwei Siebbeinmuscheln (die untere und die obere) an der Oberfläche. Im Hintergrunde der linken Siebbeinspalte findet sich eine deutlich vortretende hintere Nebenzelle, an deren oberem Ende eine sehr schmale, stumpfe und bis an den vorderen Rand des Foramen sphenopalatinum fortgesetzte Leiste ihren Verlauf nimmt (Fig. 5b). Verglichen mit dem früheren Falle ergiebt sich klar und deutlich, dass die eben beschriebene Leiste einer stark

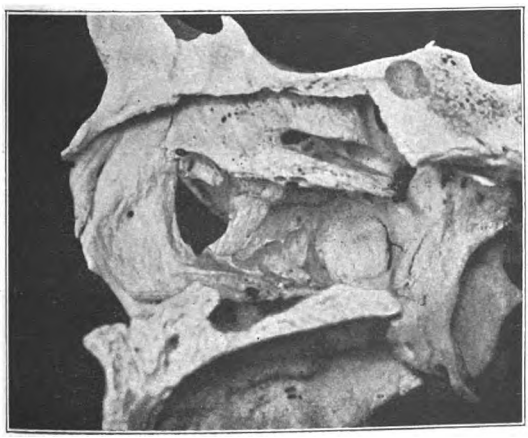

Figur 5a. Rechte Nasenhöhle eines Erwachsenen mit drei C. ethmoidales. C. ethm. media operculisirt. Unterhalb derselben die hintere Nebenzelle mit ihrer Mündung.

zurückgebildeten und aus diesem Grunde in den Siebbeinspalt versenkten Concha ethmoidalis media entspricht. Rechterseits (Fig. 5a) ist die hintere Nebenzelle abgeplattet und auch schon aus diesem Grunde tritt die scharfkantige Concha ethm. media besser vor als auf der Gegenseite.

Fall 3. An diesem Präparat liegt linkerseits die mittlere verschmälerte Siebbeinmuschel noch fast im Niveau der anderen Conchae (Fig. 6a). Die hintere Nebenmuschel ist nicht gross, aber deutlich vorspringend und am vorderen Rand mit einem Ostium versehen. Die Wand der seichten Fissura ethmoidalis superior ist durch die hintere Nebenzelle leicht vorgewölbt; zwischen beiden schiebt sich als schmale

Digitized by Google



Figur 5b. Linke Hälfte desselben Präparates. Drei C. ethmoidales. h. die gut entwickelte hintere Nebenzelle. Oberhalb derselben die zu einer Leiste reducirte, kaum operculisirte mittlere Siebbeinmuschel.

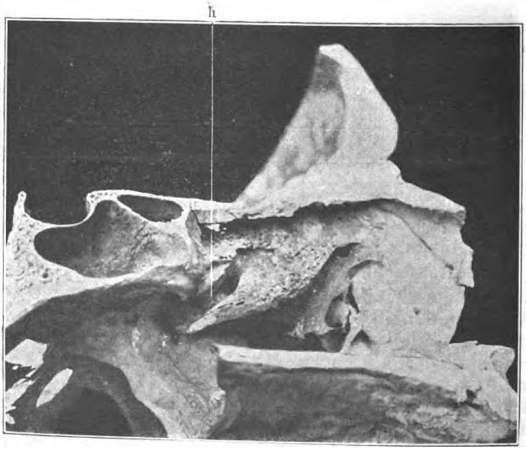

Figur 6a. Linke Nasenhöhle eines Erwachsenen. Drei C. ethmoidales. h. hintere Nebenzelle. Oberhalb derselben die fast noch das Niveau der nachbarlichen Hauptmuscheln erreichende rudimentäre C. ethm. media.

Digitized by Google

Grenzleiste die Concha ethm. media ein. Rechterseits (Fig. 6b) fehlt die hintere Nebenzelle, und die äussere Wand der Fissura ethm. sup. ist stark ausgehöhlt; die Folge davon ist, dass die mittlere Siebbeinmuschel als breitere Platte gegen die Fissura ethm. inf. vorragt.

Fall 4. An diesem Präparate liegt in der breiten und geöffneten Fissura ethm. inf. die hintere Nebenzelle ganz frei, zumal auch noch die obere Muschel verschmälert ist (Fig. 7 h.).

Von der mittleren Siebbeinmuschel ist nur mehr ein Rudiment in Form eines kurzen, äusserst schmalen Leistchens vorhanden, welches sich wohl noch über der hintere Nebenzelle fortsetzt, aber den vorderen Rand des Foramen sphenopalatinum nicht mehr erreicht. Die Gegenseite dieses Präparates ist instructiv, man sieht, dass auch noch dieser Rest der mittleren Siebbeinmuschel schwinden und dabei die hintere Nebenzelle eine gute Ausbildung zeigen kann.

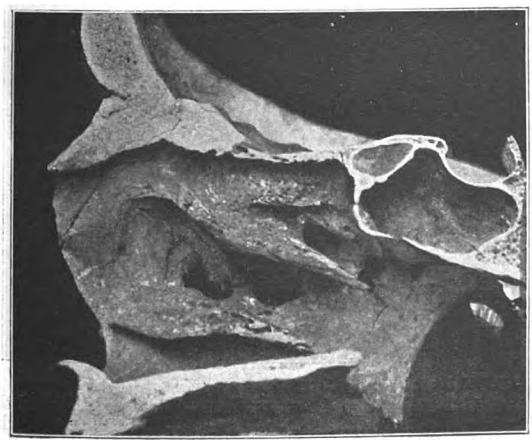

Figur 6b. Rechte Hälfte desselben Präparates. Drei C. ethmoidales. Die hintere Nebenzelle fehlt. C. ethm. media eine wenig breite, kaum operculisirte Platte.

In anderen ähnlichen Fällen hat sich auf der Oberfläche der Nebenmuschel noch die Spur der mittleren Muschel in Form einer linienförmigen Rauhigkeit erhalten, oder auch diese ist geschwunden und die Nebenmuschel sowie ihre Nachbarschaft sind völlig glatt. Das Siebbein macht den Eindruck, als wäre die Concha ethm. media überhaupt nicht entwickelt.

Solche Fälle erschweren eine richtige Diagnose. Noch schwieriger gestaltet sich diese, wenn in Folge von Abplattung der hinteren Nebenzelle die Grenzen derselben verwischt sind, aber oberhalb dieses Körpers noch die letzte Spur einer mittleren Muschel vorhanden ist. Derjenige,

Digitized by Google

welchem die verschiedenen Uebergangsformen der mittleren Muschel unbekannt sind, wird solche extreme Fälle nicht richtig deuten, er wird eine gerade noch linear markirte Concha media leicht übersehen, zumal wenn die blasig aufgetriebene Concha superior zur Annahme, sie enthalte auch noch das Element der mittleren Siebbeinmuschel, auffordert. In ähnlichen Fällen kann die Nebenzelle als diagnostisches Mittel recht werthvoll sein; ein an ihrer oberen Grenze wenn auch nur mehr als Spur vorhandenes Leistchen ist immer das Rudiment der mittleren Siebbeinmuschel. Die Diagnose gestaltet sich ferner in jenen Fällen leichter, in welchen nur auf einer Seite die eben beschriebene hochgradige Reduction eingetreten ist, während auf der anderen Seite

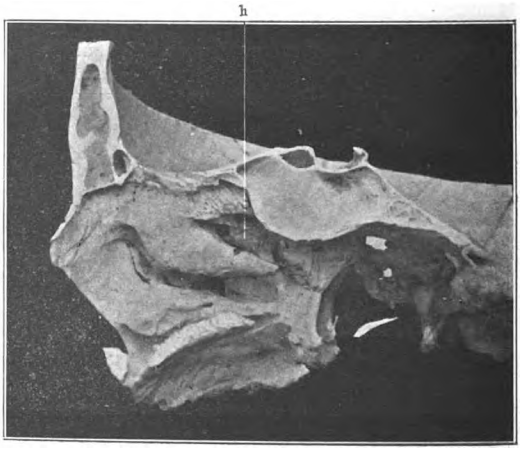

Figur 7. Rechte Nasenhöhle eines Erwachsenen. Drei C. ethmoidales. Spalt zwischen C. ethm. inf. und sup. breit. Im Spalt sind sichtbar: die hintere Nebenzelle und oberhalb derselben die rudimentäre C. ethm. media.

die Concha ethm. media wohl rudimentär, aber in Folge ihrer Topik zur hinteren Nebenzelle noch als Hauptmuschel zu erkennen ist. Bildet sich auch dieser Rest der mittleren Siebbeinmuschel spurlos zurück, dann ist es allerdings nicht leicht, eine richtige Diagnose zu stellen. In letzterer Beziehung ist eines meiner Präparate (Fig. 8) ganz besonders instructiv, und ich will es aus diesem Grunde etwas ausführlicher beschreiben. Es handelt sich um die Nasenhöhle eines Mannes, die nachstehende Details erkennen lässt:

Das Muschelbein ist kräftig entwickelt.

Die untere Siebbeinmuschel ist beiderseits im Bereiche des Operculums etwas atrophisch.

Die nächstfolgende Siebbeinmuschel (2) tritt linkerseits ein wenig

Digitized by Google

zurück und begrenzt mit der dritten oberen in der Reihe eine breite aber seichte Siebbeinspalte.

Auf der rechten Seite ist die zweite Muschel von der oberen (3) in der Reihe operculisirt und zwischen beiden eine gleichfalls operculisirte Siebbeinspalte gegeben.

Die dritte Siebbeinmuschel ist beiderseits von Furchen und Lücken rauh und sehr schmal; ihre hintere Spitze reicht bis an den unteren Rand des Ostium sphenoidale.

Die Fissura ethmoidalis inferior ist enorm breit; ihre grösste Breite beträgt 9 bezw. 12 mm. Es liegt aus diesem Grunde die Seitenwand der genannten Fissur frei zu Tage.

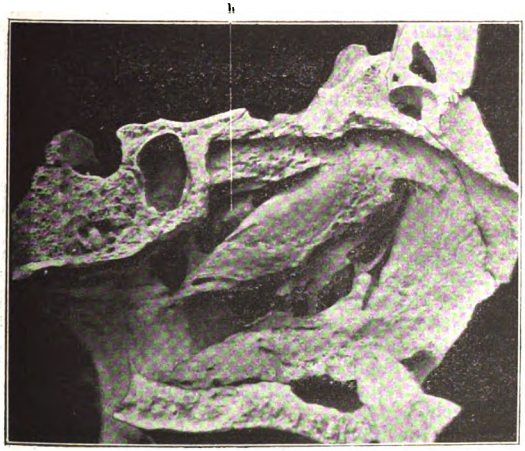

Figur 8. Linke Nasenhöhle eines Erwachsenen. Drei C. ethmoidales, und zwar höchstwahrscheinlich die Combination C. inf. sup. und suprema, C. sup. rudimentär und operculisirt. h. hintere Nebenzelle.

Diese Wand wird auf jeder Seite von einer convex vorspringenden Platte gebildet, an deren vorderem Ende sich eine Oeffnung findet, welche in den Hohlraum des Wulstes hineinführt (Fig. 8 h.). Dieser Hohlraum communicirt rechterseits mit dem Hohlraum der zweiten und dritten Muschel, d. h. beide Räume bilden eine Cavität, während linkerseits der Hohlraum des Wulstes von jenem der Muscheln geschieden ist. Die Cavität des letzteren mündet für sich in die breite Fissura ethmoidalis. Der Wulst der Nebenzelle erstreckt sich beiderseits lateral von der zweiten Siebbeinmuschel nach oben.

Welche Muschel-Combination liegt nun in diesem Falle vor: die Combination C. inf. med. und sup. oder die Combination C. inf. superior und suprema? Ich entscheide mich aus nachstehenden Gründen für die letzterwähnte Combination. Der Wulst der breiten Siebbeinspalte entspricht

Digitized by Google

seinem ganzen Verhalten nach unzweifelhaft der hinteren Nebenzelle; Reste der mittleren Siebbeinmuschel wären demnach oberhalb der Mündung der Nebenzelle zu suchen, und in der That sind solche Reste in Form einer linearen Rauhigkeit namentlich auf einer Seite noch vorhanden. Es fehlt also, von gerade noch erkennbaren Spuren abgesehen, die mittlere Siebbeinmuschel. Die zweite Muschel der Reihe entspricht demnach der oberen, die dritte der Reihe der Concha suprema ossis ethmoidei. Wäre in diesem Falle die hintere Nebenzelle geschwunden, dann hätten sich in Bezug auf die Deutung des zweiten Muschelelementes der Reihe wohl Schwierigkeiten eingestellt.

Schliesslich erwähne ich noch jene Fälle, in welchen die hintere Nebenzelle spurlos geschwunden zu sein scheint. Man findet diesfalls am dreimuschligen Siebbeine gewöhnlich die Concha ethm. media sehr schön entwickelt und den hinteren Antheil der unteren Siebbeinspalte tiefer als sonst. Ein Theil der Nebenzelle wird diesfalls in die Basallamelle der mittleren Siebbeinmuschel aufgenommen. —

Die bisherigen Erörterungen haben die nahe Beziehung der mittleren Muschel zur hinteren Nebenzelle dargelegt. Es hat sich gezeigt, dass die mittlere Siebbeinmuschel, gleichgiltig ob sie gut entwickelt oder rudimentär ist, oberhalb der Mündung der hinteren Nebenzelle über den Vorsprung derselben hinweg setzt. Die Uebergangsformen zwischen beiden Formen konnten in allen Stadien der Entwicklung verfolgt werden, und selbst wenn die mittlere Muschel bereits ganz verschwunden war, konnte ihre Spur in Form einer rauhen Linie noch erkannt werden. Eigenthümlich ist der häufige Zusammenhang der hinteren Nebenzelle mit der mittleren und oberen Siebbeinmuschel. Die Nebenzelle bildet diesfalls nur einen die genannten Muschelkörper nach unten wesentlich vergrössernden Bestandtheil. In diesem Falle fehlt gewöhnlich die hintere Hälfte der zweiten Ursprungslamelle, während die vordere Hälfte derselben Platte direct in die Nebenzelle übergeht.

Die Frage, ob die hintere Nebenzelle der von Seydel erwähnten Nebenmuschel des unteren Siebbeinspaltes entspricht, werde ich später erörtern, an dieser Stelle soll nur bemerkt werden, dass eine Verwechslung zwischen der hinteren Nebenzelle und einer rudimentären Hauptmuschel nicht gut denkbar ist. In keinem Falle bildet eine rudimentäre Concha ethm. media ein hohles, blasig aufgetriebenes Knochensegment und niemals reicht die hintere Nebenzelle in Form einer Leiste bis an die hinteren Enden der Hauptmuscheln.

Betrachtet man die Variabilität der Muscheln, so ergiebt sich, dass die Concha ethm. inferior in ihrer Form ziemlich constant ist, während die mittlere Muschel und desgleichen die hinteren Enden der höher oben gelegenen Siebbeinmuscheln sich nicht constant verhalten. Es variiren jene Theile des Siebbeins, welche nicht Träger von Riechnervenverzweigung sind. Damit steht die Formbeständigkeit der unteren Siebbeinmuschel nicht im Widerspruch; diese bewahrt ihre Form wegen der wichtigen Beziehung zum mittleren Nasengang.

(Schluss folgt.)

Digitized by Google

Ein bisher noch nicht beschriebener Fall einer Kehlkopferkrankung mit Entwicklung und Abstossung von Schuppen aus verhornten Epithelialzellen (Laryngitis desquamativa).

Von

Dr. **Stanislaus von Stein,**

Director der J. Basonow'schen Universitätsklinik für Ohren-, Hals- und Nasenkrankheiten in Moskau.

Mit zwei chromolithographischen Abbildungen.

Doctor J. N., 57 Jahre alt. Im Frühling 1890 wurde Pat. während einer Unterhaltung plötzlich heiser und empfand gleichzeitig das Gefühl eines Fremdkörpers im Kehlkopfe. Damals wurde eine weisse Ablagerung auf dem rechten wahren Stimmbande constatirt. Drei Monate später derselbe Befund. Beizungen mit Lapis und Milchsäure (50 pCt.) blieben erfolglos: die Heiserkeit dauerte fort. Im Sommer 1893 nach einem Aufenthalt im Curort Kislowodsk besserte sich ein Bischen der Zustand. Im Herbst desselben Jahres consultirte mich zum ersten Male der Patient. Die beigefügten Abbildungen, nach den vortrefflichen Aquarellen des Herrn Dr. Tschemodanoff angefertigt, stellen den Befund klar dar. Der ganze Kehlkopf ist stark hyperämisch. Auf diesem rothen Grunde tritt deutlich als schneeweisse Fläche das wahre rechte Stimmband hervor. Diese Auflagerung ist dermaassen weiss, dass man auf den ersten Blick vermuthen könnte, man hätte eine Kalkablagerung vor sich. Nur stellenweise hat dieselbe einen Stich in's Gelbliche. Bei näherer Betrachtung erweist es sich, dass diese weisse Auflagerung nicht nur das ganze wahre Stimmband bedeckt, sondern auch in den rechten Morgagni'schen Sinus eindringt und auf diese Weise den Rand des rechten falschen Stimmbandes berührt. Dieser Belag bildet keine feste, einförmige Masse, sondern besteht aus dachziegelförmig gelagerten Schuppen, welche, wie ein Hahnenkamm, in die Stimmritze mit unregelmässigen, verschieden grossen Spitzen hineinragen. Diese schuppigen Gebilde sind sehr brüchig, wovon man sich leicht beim Pinseln überzeugt.

Die Schleimhaut der linken Larynxhälfte ist gelockert und graulichroth. Der Eingang in den Sinus ist deutlich sichtbar.

Während der Phonationen erreichen die beiden Stimmbänder die Mittellinie, ohne vollständig zu schliessen, weil sich die Hervorragungen des Belages dazwischen lagern. Die hervorgebrachten Töne sind daher heiser. Durch den Druck des Belages während der Phonation wird das linke Stimmband gereizt.

Wenn man im Laufe von einigen Wochen den Krankheitsverlauf beobachtet und sich dabei ganz passiv verhält, so beobachtet man eine Reihe von Veränderungen. Der weisse Belag, nachdem er eine gewisse Länge und Breite erreicht, beginnt zuerst an den Rändern sich abzubröckeln, die glatter und dünner werden; später fällt die weisse Masse inselförmig aus der Oberfläche des Stimmbandes heraus, rosa Stellen hinterlassend. In Folge dessen erhält man ein scheckiges, buntgeflecktes Bild. Dieser Abschilferungsprocess kann so lange fortdauern, dass er

Digitized by Google

nur 2—3 schmale oder stecknadelgrosse Flecke von ein paar Millimeter hinterlässt. Bei diesem Zustand schwindet die Heiserkeit fast vollständig. Leider aber dauert dies nicht lange: rasch im Zeitraum von circa einer Woche bekommt das Stimmband wieder sein schneeweisses Aussehen. Erkältungen und kalte Jahreszeit begünstigen das Wachsthum der Massen. Ausserdem leidet der Patient noch an einer Hypertrophie der unteren Muscheln mit Nasenrachencatarrh und an einem Bronchialcatarrh mit mässigem Auswurf, in dem bei mehrfachen periodisch unternommenen Untersuchungen keine Tuberkelbacillen gefunden wurden.

Jede schonende Localtherapie (Pulverisationen mit Bromkalium und Natr. salicylicum, Bepinselungen mit Carbolpräparaten, Paramonochlorphenol etc.) erwies sich fruchtlos. Jeden gröberen operativen Eingriff (Entfernung, Auskratzen) mied ich aus Vorsicht, den unbekannten Krankheitsprocess in Anbetracht des vorgerückten Alters zu verschlimmern. Mit der Beseitigung der Rhinitis hypertrophica stellte sich die Nasenathmung ein mit nachfolgender Besserung: der Auswurf schwand fast gänzlich und die Heiserkeit wurde geringer bei Witterungswechsel. Das Abfallen und Wiederwachsen der Schuppen vollzog sich bedeutend langsamer. Den Sommer 1894—95 verbrachte Pat. im Bad Heustrich in der Schweiz. Starke Heiserkeit stellte sich seltener ein, das linke relativ gesunde Stimmband wurde blasser und die Schuppen erreichten niemals die früheren Dimensionen, sondern fielen in kleinen Stückchen ab.

Mit was für einem Process im Kehlkopf haben wir es zu thun? Ist es eine Pachydermial aryngis? Das typische klinische Bild der Pachydermie characterisirt sich gewöhnlich durch eine oder zwei längliche, kleine, feste, hühneraugenartige Verdickungen, die an den Spitzen der Processus vocales liegen und Vertiefungen aufweisen. Ihre Farbe variirt von grauweiss bis mattroth. Das hyperplasirte Epithel sitzt fest. Der von mir beschriebene Process ist der Pachydermie nicht ähnlich, weder der Localisation, noch dem Aussehen nach; die häufige Abstossung und Nachwucherung der glänzend weissen Schuppen sprechen ebenfalls dagegen. Um die Natur der Ablagerungen zu bestimmen, wurden mit der Kehlkopfpincette Stückchen der weissen Masse mit dem darunter liegenden Gewebe exstirpirt.

Auf den microscopischen Schnitten sieht man, wie das tieferliegende, kernhaltige, gut begrenzte Epithel allmählich in das obere kernlose Epithel, welches leicht in längliche Zellen zerfällt, übergeht. Blos auf Grund der theilweisen Verhornung des Epithels ist man nicht im Recht, eine Diagnose auf Pachydermia laryngis zu stellen. Vielleicht, mit der Zeit, wenn das casuistische Material auf Grund präciser pathologisch-anatomisch-microscopischer Untersuchungen sich vermehren wird, wird man auch den von mir beschriebenen Fall als eine Abart der typischen Pachydermia betrachten. Einstweilen aber auf Grund des hervorragendsten Symptoms — der Abschilferung — schlage ich vor, diese Form Laryngitis desquamativa zu nennen. Die Ursache dieser Erkrankung ist unklar, ebenso der sogenannten Leucoma, Leucoplakia, Psoriasis, Ichthyosis, Tylosis, Keratosis lingualis; alle diese Krankheitsprocesse sind bis jetzt noch nicht aufgeklärt und identificirt.

Digitized by Google

1.

Das Stimmband grösstentheils vom Belage bedeckt.

2.

Das Stimmband grösstentheils vom Belage befreit.

Digitized by Google

Digitized by Google

Zur Pathologie und Therapie der Rachenmandel.

Von

Dr. **Hugo Beckmann**, Berlin.

Zur Entfernung der sogenannten adenoiden Vegetationen sind nach und nach so viele Operationsmethoden angegeben worden und werden immer noch neue erfunden, dass leicht zu erkennen ist, wie wenig die bisherigen befriedigten. Gewiss liegt ein grosser Theil der Schuld an der Schwierigkeit, dem schwer zugänglichen Operationsgebiet beizukommen, aber den Hauptantheil an den wenig günstigen Resultaten trägt die unglückliche Vorstellung von den adenoiden Vegetationen. Und so wenig hat man sich bis jetzt hiervon zu emancipiren gewusst, dass sogar Trautmann, der zuerst die Existenz einer Rachenmandel betonte, doch zur Entfernung derselben einen scharfen Löffel empfahl, der wohl geeignet ist, Wucherungen und Granulationen fortzuschaben, aber nicht, eine Mandel zu exstirpiren.

Es giebt ausser der Rachenmandel keine Vegetationen im Schlundkopf, wenn wir nicht etwa die als Granula bekannten Gebilde dafür ansehen wollen. Die adenoiden Vegetationen sind nichts weiter als die hypertrophirten, zwischen den Spalten gelegenen Blätter der Rachenmandel, welche natürlich durch Verwachsung unter sich und mit der Umgebung die verschiedenste Gestalt annehmen können. Im Uebrigen ist die Rachenmandel genau so ein anatomisch abgegrenztes Gebilde, wie die Gaumenmandel, die ja auch öfter mit ihrer Umgebung, besonders den Gaumenbögen, verwächst. Es müssen aber nicht nur diese als Wucherungen imponirenden Blätter der Rachenmandel entfernt werden, sondern unbedingt auch das darunter liegende compacte Gewebe, welches auch die so oft erkrankte Schleimdrüsenschicht enthält.

Diese Erwägungen führten mich zur Construction eines Messers, mit dem es gelingt, die Rachenmandel in toto von der Fibrocartilago basilaris und der hinteren Rachenwand in einem Zuge abzuschneiden. Ich habe dasselbe bereits am 20. März 1893 in der Berliner medicinischen Gesellschaft und 1895 in der Versammlung der Otologischen Gesellschaft zu Jena demonstrirt.

Jetzt verfüge ich über 5000 operirte Fälle, die wohl ein einigermaassen abschliessendes Urtheil über den Werth der Methode gestatten dürften. Die auf diese Art ausgeführten Operationen gestalteten sich so einfach, zeigten einen so glatten Verlauf und so vorzügliche Resultate, dass sich bald eine weit ausgedehntere Indicationsstellung ergab und eine Reihe von Contraindicationen fortfiel. Und so hob sich denn der Procentsatz der Operirten schnell, so dass die 5000 erwähnten Fälle etwa 50 pCt. des gesammten, meine Poliklinik für Ohren-, Nasen- und Halskrankheiten aufsuchenden Materials darstellen. Bei der Durchsicht dagegen von etwa 30 Jahresberichten der von den namhaftesten Vertretern unserer Specialwissenschaft geleiteten Anstalten finden wir einen Durchschnittssatz von etwa 6 pCt. der entfernten Rachenmandeln zur Gesammtzahl der Kranken. So operirte Wilhelm Meyer, der Entdecker der adenoiden Vegetationen, unter 1083 Ohrenkranken 70 (7,4 pCt.); Gottstein, der Erfinder des verbreitetsten Operationsinstrumentes, unter 1893 64 (3,4 pCt.); Schwartze unter 1636 95;

Digitized by Google

Jurasz unter 4084 170; Lemcke unter 1030 121; Gruber unter 4287 im Jahre 1889 0, im Jahre 1895 unter 6113 Kranken 64 oder 1 pCt. Meine Zahlen sind also im Mittel etwa 8 Mal so hoch als die der anderen Operateure. Der Grund dieser enormen Verschiedenheit kann nur in der Insufficienz der bisherigen Operationsmethoden gefunden werden, denn nur die Operationserfolge haben mich zur Erweiterung der Vorstellung von der pathologischen Dignität und damit der Indicationsstellung geführt. Entfernt man aber nur die sogenannten Vegetationen, sei es mit dem Finger, mit der Schlinge, Löffel oder Curette, so tritt nicht nur der beabsichtigte Erfolg meistens nicht ein, sondern durch Schaffung einer zerklüfteten und zerfetzten Wundfläche, die der Infection sehr leicht zugänglich ist, werden oft noch schwere Nachtheile hervorgerufen.

Das zu dieser Operation construirte Messer ist in einem viereckigen Rahmen angebracht, der in stumpfem Winkel einem geraden Stiele aufsitzt. Das Hauptgewicht ist auf eine genau abgemessene Winkelstellung des Rahmens zum Stiel und eine richtige Abknickung des Rahmens selbst gelegt. Das Messer steht so, dass es bei richtiger Schnittführung genau parallel der Pars basilaris des Hinterhauptbeins schneidet. Jede Abweichung hiervon macht das Messer mehr oder weniger unbrauchbar. Dasselbe muss scharf sein wie ein gut geschliffenes Scalpell und nicht, wie die meisten Operateure immer wieder betonen, stumpf. Mit dem stumpfen Messer kann man nur unter ganz besonders günstigen Umständen die Rachenmandel gut entfernen. Zur Operation nimmt ein Wärter den Patienten auf den Schooss, fixirt ihm Arme und Beine, ein Assistent schiebt mit der rechten Hand einen Meyer'schen Mundkeil zwischen die Zahnreihen, umgreift mit der linken Hand das Kinn und schiebt den horizontal zwischen Arm und Brust fixirten Kopf des Patienten stark nach vorn. Der Operateur drückt mit einem Pflasterspatel die Zunge nieder, geht mit dem Messer hinter das Gaumensegel und sondirt sich mit demselben an dem Septum hinauf bis zum Rachendach. Zwischen Septum und Mandelansatz wird das Messer gegen das Rachendach kräftig angepresst und nun in starkem Zuge die Mandel von der Fibrocartilago und der hinteren Rachenwand abgegraben. Die eigentliche Schnittführung lässt sich kaum genügend beschreiben, sie muss durch lange Uebung erlernt sein. Einmal eine Rachenmandel gut zu entfernen gelingt auch dem Ungeübten, in einer langen Reihe von Operationen jede gut auszuführen, ist eine nur durch lange Uebung zu erlernende Kunst. Nachdem man sich an der herausbeförderten Mandel oder durch Digitaluntersuchung überzeugt hat, dass die Operation gut vollendet, wird der Kopf des Patienten nach hinten gebeugt und dieser angewiesen, durch die Nase hochzuziehen und das den Rachen hinabfliessende Blut zu schlucken. So steht die Blutung sehr schnell, häufig ohne dass davon etwas zum Vorschein kommt, und Patient wird dann nach etwa halbstündigem Warten und nochmaliger Beobachtung nach Hause geschickt mit der Weisung, bis zum folgenden Tag das Bett zu hüten und vorwiegend feste Nahrung — mit Ausschluss der zu heissen — zu sich zu nehmen. Für ein gutes Gelingen der Operation müssen nun alle die genannten Factoren richtig ineinandergreifen. Der Operateur muss die nöthige Uebung und Geschick-

Digitized by Google

lichkeit besitzen, die sich nicht so leicht, wie man wohl glauben könnte, erwirbt. Das Messer muss scharf sein, am besten zieht man es sich selbst, wie ich das zu thun pflege, vor jedem Gebrauch mit einem sogenannten Kansassteine ab. Von grosser Wichtigkeit ist das richtige Halten des Patienten; eine Kunst, die ebenfalls gelernt sein will. Der Druck des Messers, welches je nach dem Alter des Patienten in fünf verschiedenen Grössen gewählt wird, muss nach der Beschaffenheit der Mandel ein verschiedener sein; beim Säugling genügt ein leichtes Andrücken, beim älteren Kinde, sowie beim Erwachsenen ist manchmal ein Gegenpressen mit ganzer Armkraft erforderlich. Als Norm ist nur ein Schnitt anzusehen und auf die gute Ausführung dieses einen Schnittes alles Gewicht zu legen; derselbe muss vor allen Dingen tief genug gehen, also am Rachendach bis auf die Fibrocartilago, an der hinteren Wand bis auf die Musculi recti capitis. Oft nehmen wir sogar eine dünne Schicht von geringerem oder grösserem Umfange der Fibrocartilago mit fort, da sich bei dem Operiren im Dunkeln der Druck nie so genau reguliren lässt und andererseits auch von einer tieferen Schnittführung nie irgend ein Nachtheil beobachtet wurde. Ist der Schnitt aber nicht genügend tief geführt oder ein Theil der Mandel vom Messer nicht mitgefasst worden, so muss man je nach den Umständen sofort noch einmal eingehen oder die Operation nach einer angemessenen Zeit wiederholen. Zuweilen kommt es vor, besonders bei Erwachsenen, dass die Mandel am unteren Ende nicht ganz losgetrennt, an einer Schleimhautbrücke in den Rachen hinunterhängt; für diesen Fall halten wir ein Hartmann'sches Conchotom oder eine Stahldrahtschlinge zur vollständigen Loslösung immer in Bereitschaft. Gegen etwaige Nachblutungen ist das Beste Ruhe. Wir lassen die Patienten, wie auch bei allen Nasenoperationen, auf dem Rücken liegen und das etwa fliessende Blut schlucken, um die mit dem Ausspucken verbundenen Bewegungen und Blutdruckerhöhungen zu vermeiden. Eine Tamponade ist wohl nur in extrem seltenen Fällen nothwendig. Stellen sich doch wieder Blutungen ein, so ist meistens ein unvollständig abgetrenntes Stück zurückgeblieben. Nach Entfernung desselben steht die Blutung.

Infectionen kommen vor, sei es, dass die Erreger schon in der Mandel waren, sei es, dass sie durch den Luftstrom auf die Wunde gelangten; dass sie vom untersuchenden Finger oder den Instrumenten übertragen werden, halte ich für vermeidbar. Eine Infection verläuft aber auf der glatten Wundfläche und wegen der geschaffenen freien Nasenpassage leicht und schnell im Gegensatz zu den schweren Erscheinungen, die oft von unregelmässig zerfetzten Resten ausgehen.

Aus meinem grossen, auf die beschriebene Art operirten Material ergeben sich nun eine Reihe von neuen Gesichtspunkten, die wohl geeignet sind, unsere bisherigen Anschauungen vollständig umzugestalten Es versteht sich dies sowohl für die Pathologie der Rachenmandel und der gesammten Luftwege, als auch für die mit der Entfernung der Rachenmandel zu erzielenden Resultate und damit für die Indicationsstellung überhaupt.

Ob die Rachenmandel angeboren so vergrössert vorkommt, dass sie den Nasenluftweg verlegt, ist eine offene Frage und eigentlich wohl

Digitized by Google

nur zu entscheiden an dem Material der Entbindungsanstalten. Dagegen ist die Disposition zur Vergrösserung derselben sehr oft als vererbt nachzuweisen und es ist nicht nur das familienweise Auftreten derselben — ich habe einmal fünf Geschwister an einem Tage operirt — sondern besonders das directe Herstammen der Vererbung von einem Ehegatten häufig zu beobachten.

In einer Familie mit 11 Kindern kamen die 5, die dem Vater ähnlich sahen, alle zur Operation, während die 6 der Mutter ähnlichen Kinder ganz gesunde Verhältnisse zeigten. Der Vater war nicht nur selbst halsleidend, sondern stammte auch aus einer Familie, deren Halsleiden der Beschreibung nach auf Erkrankung der Rachenmandel einen Rückschluss gestatteten. Es besteht aber diese Disposition nicht nur für Erkrankung der einen Mandel, sondern eher in einer krankhaften Anlage des ganzen Lymphapparates oder wohl besser der Lymphe selbst.

Die Disposition zur Vergrösserung äussert sich in einer Empfänglichkeit für allerlei Infectionen und diese sich häufenden Infectionen bilden mit der erblichen Anlage einen circulus vitiosus, indem diese die Entzündungen begünstigt und jede Entzündung mit der Vergrösserung auch eine erhöhte Disposition zu neuen Infectionen setzt. Bei einem so disponirten Kinde kann der erste Schnupfen schon eine so bedeutende dauernde Vergrösserung der Rachenmandel hinterlassen, dass die Nasenathmung dadurch behindert wird. Die dadurch hervorgerufenen Störungen sind erhebliche, erschwertes, ja beinahe unmögliches Saugen mit fortwährendem Verschlucken und ungenügende, oft röchelnde, manchmal von Erstickungsanfällen begleitete Athmung. Diese Zustände sind ausserordentlich häufig, doch kommen sie anscheinend nur selten zur Operation, da in der Literatur nur spärliche Angaben über einige wenige Fälle zu finden sind. Ich setze meine Statistik aus dem Jahre 1893 hierher, die mir gerade zur Hand ist und allerdings besonders viele Säuglinge aufweist.

Operirt wurden Patienten:

0—1/2	Jahr	39	4	Jahre	71	13—14	Jahre	66
1/2—1	„	29	5—6	„	103	15—16	„	40
1	„	39	7—8	„	121	17—18	„	32
2	„	50	9—10	„	89	19—20	„	18
3	„	68	11—12	„	86	21—25	„	42
						26—30	„	25

Das jüngste Kind war ein Zwilling von drei Wochen. Vielfach wird der Schnupfen der Kinder noch für luetisch gehalten; ich kann nur sagen, dass er auch bei Kindern mit sonstigen Zeichen von Lues meist durch Rachenmandeloperation zu heilen ist. Die Operation beim Säugling ist etwas schwierig durch das Hochliegen der Zunge und die geringe Höhe des Nasenrachenraumes und eine gute Ausführung der Operation ist hier, wie leicht einzusehen, besonders wichtig. Man muss sich nach Einlegung des Mundkeiles durch kräftiges Niederdrücken der Zunge und Rückwärtsbeugen des Kopfes Zugang zur hinteren Rachenwand zu schaffen suchen. Im Uebrigen hatte ich mir bei völligem Mangel eines Instruments für Säuglinge ein solches zuerst construirt, und erst auf Grund der hiermit erreichten Erfolge sind die anderen Messer angefertigt worden.

Digitized by Google

Ich nahm bereits vorweg, dass der Schnupfen die Vergrösserung der Rachenmandel bedinge. Es giebt jedoch zwei grosse Gruppen von Schnupfen, die sich am besten als Reizschnupfen und als infectiöser Schnupfen bezeichnen lassen. In früher Jugend spielt aus später zu erörternden Gründen fast nur der Infectionsschnupfen eine Rolle und dieser besteht nicht, wie die bis jetzt unbestrittene Ansicht ist, in einer Erkrankung der Nase, sondern ist eine Entzündung der Rachenmandel, an der sich die Nase secundär betheiligt. Der Fundamentalsatz für die Pathologie der oberen Luftwege lautet: Der typische, acute, von eitriger Secretion gefolgte infectiöse Schnupfen besteht in einer primären Entzündung der Rachenmandel, die die Eingangspforte des Virus bildet. Die Nase mit ihren Nebenhöhlen, Tube und Mittelohr, sowie Kehlkopf und die gesammten tieferen Luftwege können sich daran betheiligen. Andererseits kann die acute Rachenmandelentzündung ganz isolirt verlaufen und kündigt sich dann häufig nur durch etwas Fieberbewegungen, Mattigkeit, Genickschmerzen und vermehrte Schleimsecretion im Rachen an. Manchmal wird sie auch ganz übersehen.

Die entzündete Rachenmandel sieht, abgesehen vielleicht von den ersten beiden Tagen, nicht geröthet aus, wie wir das allgemein beschrieben finden, sondern eher blass in Folge der vermehrten Infiltration mit Lymphkörperwesen und Durchwanderung derselben durch das Epithel. Sie ist vergrössert, ihre Grenzen gegen die Umgebung, sowie die der einzelnen Spalten verwischt oder mit Secret gefüllt wie die Lacunen der Gaumenmandeln. Beim Erwachsenen fällt ausserdem oft die starke Verkürzung des Rachendaches auf, so dass die hintere Rachenwand direct von der Ansatzstelle des Septums herabzusteigen scheint. Auch die Schleimhaut der Nase sieht ebenso wie die des Kehlkopfes, wenn sie an der Eiterung theilnimmt, blass rosa bis hell ziegelroth aus und nicht stark geröthet, wie wir immer wieder beschrieben finden, anscheinend in Folge einer Autosuggestion, dass entzündete Theile geröthet seien. Speciell das Schwellgewebe der unteren Muscheln liegt dem Knochen an, die Oberfläche ist höckerig durch die verschieden starke Infiltration, die Nasenhöhle weit, mehr oder weniger mit Secret angefüllt, so dass ich öfter von Anfängern eine Verwechselung mit Atrophie gesehen habe. Im Kehlkopf ist namentlich die hintere Wand stark infiltrirt, die in Verbindung mit der Blässe und der Secretanhäufung auch mal für Tuberculose gehalten wird. Diese secundäre Form des acuten Kehlkopfcatarrhs ist die häufigste und von der primären, bei der die Röthung der Schleimhaut in erster Linie imponirt, wohl zu unterscheiden. Ist aber der Kehlkopf durch irgend welche sonstige Ursachen hyperämisch, wird das Bild entsprechend modificirt. Häufig betheiligen sich die Gaumenmandeln an den Entzündungen der Rachenmandel secundär, selten aber umgekehrt. Meist wird eine derartige secundäre Tonsillitis für primär gehalten und der eigentlich primäre Herd übersehen. So ist die nach galvanocaustischen Eingriffen in der Nase auftretende Tonsillitis lacunaris wohl stets von einer Entzündung der Rachenmandel eingeleitet, und noch öfter tritt letztere allein auf und wird übersehen. Dass der typische acute, eiterige Schnupfen ansteckend ist und eine Infectionskrankheit, wusste man schon sehr lange, und schon Friedreich versuchte durch Uebertragen des Secrets auf

Digitized by Google

die gesunde Nasenschleimhaut die infectiöse Natur desselben zu erweisen, aber ohne Erfolg. Ich habe vor zwei Jahren das Secret auf eine gesunde Rachenmandel eingerieben und typischen Schnupfen dadurch erzielt. Zu weiteren Versuchen hatte ich keine Veranlassung, da mir der Satz, dass die Rachenmandelentzündung das Primäre des typischen Infectionsschnupfens sei, nicht nur dadurch erwiesen schien, sondern noch mehr durch folgende Beobachtungen:

1) Bei jedem derartigen Schnupfen sieht man eine acute Rachenmandelentzündung.

2) Häufig sieht man die acute Rachenmandelentzündung und erst nach Stunden oder am folgenden Tage den Schnupfen auftreten.

3) Entfernt man, besonders bei Kindern mit Schnupfen, die acut entzündete Rachenmandel gründlich, so hört die Secretion fast ganz auf, womit zugleich bewiesen wird, dass die Rachenmandel einen grossen Antheil an dem Secret liefert. Die Nasenschleimhaut betheiligt sich nur secundär an der Entzündung; sie ist für Infection wenig zugänglich und lässt auch bei bestehender Entzündung kaum Infectionsstoffe durch. So sehen wir bei der sog. Rhinitis fibrinosa den Diphtheriebacillus auf der Nasenschleimhaut wuchern ohne erhebliche Störung des Allgemeinbefindens. Die Aufnahme der Toxine ist offenbar nur eine geringe, die nicht krank macht, wohl aber anscheinend eine Immunisirung herbeiführt. Anders ist das dauernde Freibleiben der sonst so empfänglichen Mandeln nicht zu erklären. Eine Nebenhöhleneiterung verläuft meist ohne erhebliche Beeinträchtigung des Gesammtorganismus, während eine Mandelentzündung oder ein Peritonsillarabscess, der übrigens meist durch die Rachenmandel und nicht die Gaumenmandel inducirt wird, das Allgemeinbefinden oft in schwerster Weise alterirt.

Beim Säugling sind es dann noch besonders zwei Krankheiten, deren enge Beziehungen zur Rachenmandel ich besonders hervorheben möchte, die Rhachitis und der Laryngospasmus. Dass das Lymphgefässsystem in engen Beziehungen zum Wachsthum überhaupt und besonders zur Knochenbildung steht, ist bekannt und deshalb die das Lymphsystem und die Ernährung so sehr schädigenden Erkrankungen der Rachenmandel als ätiologisches Moment für Entstehung der Rhachitis leicht erkennbar. Mir wurden die Kinder meist wegen der so häufigen Erkrankungen der Luftwege zugeführt, welche durch die Operation auf's Günstigste beeinflusst wurden. Aber auch die Erscheinungen am Knochensystem sah ich bei den Kindern, die ich länger zu beobachten Gelegenheit hatte, auffallend besser werden. Am eclatantesten aber ist der Erfolg bei dem mit Rhachitis eng liirten Laryngospasmus. Ich habe in leichten und schweren Fällen von Laryngospasmus mit und ohne Eclampsie wirklich glänzende Resultate gesehen. Oft folgten der Operation überhaupt keine Anfälle mehr, manchmal kamen durch Reaction der Wundfläche Anfälle wieder, schwanden aber dauernd mit völliger Wiederherstellung des Nasenluftweges. Dass durch die Rachenmandel schwere nervöse Störungen verursacht werden, ist bekannt, und dass die ständige Mundathmung und das fortwährende Hinabfliessen von Schleim in den Kehlkopf, sowie das Antrocknen desselben wohl geeignet ist, bei einem so disponirten Kinde einen Krampf der Glottisschliesser auszulösen, ist leicht einzusehen. Jedenfalls scheint mir

Digitized by Google

diese Theorie von vorn herein weit plausibler als alle anderen, abgesehen davon, dass der Beweis ex adjuvantibus erbracht ist.

Gerade über den Zusammenhang von Rhachitis und Laryngospasmus mit der Rachenmandel wären Beobachtungen einer grossen stationären Kinderklinik äusserst wünschenswerth.

Der Anhang des Respirationstractus, Tube und Mittelohr stehen durch die unmittelbare Nachbarschaft zur Rachenmandel in besonders engen Beziehungen, da sowohl eine Vergrösserung oder Schwellung derselben durch Druck auf den Tubenwulst die Rachenmündung der Tube verlegt, als auch Entzündungen und Eiterungen derselben besonders leicht auf das Mittelohr sich fortsetzen. Klar wird ja der Zusammenhang erst, wenn man mit mir annimmt, dass die Oeffnung der Tube in zwei Abschnitten erfolgt, dass der Constrictor superior in Verbindung mit dem Levator die Rachenmündung und der Tensor veli den lateralen Theil öffnet.

Bei mehr oder weniger erheblicher Verlegung der Mündung durch die vergrösserte und entzündete Rachenmandel wird bei jedem Schluckacte durch die Contractionen des Tensor das der Mandel entstammende infectiöse Material direct in's Mittelohr angesaugt. Je jünger nun ein Kind ist, desto enger sind die Verhältnisse, desto näher der Tubenwulst dem Rachendach, und desto leichter führt eine nur geringe entzündliche Schwellung der Rachenmandel eine Verlegung der Tubenmündung herbei. Dieses nun in Verbindung mit der vorhin erörterten Häufigkeit der acuten Rachenmandelentzündungen erklärt uns die grosse Zahl der Mittelohrexsudate und Eiterungen bei Säuglingen und Kindern überhaupt. Dass diese Infectionen durch Blut oder Lymphstrom entstehen, ist relativ selten, ebenso wie die Entstehung vom äusseren Gehörgang oder durch Fortleitung von den Hirnhäuten aus. Ich nehme also nicht nur, wie Wilhelm Meyer empfahl, die Rachenmandel fort bei den durch ihre Vergrösserung bedingten Tubenverlegungen, sondern auch bei den acuten und chronischen exsudativen und eitrigen Mittelohrentzündungen, sobald wir festgestellt haben, dass der Process von der Rachenmandel veranlasst respective unterhalten wird. Und das ist in mindestens 95 pCt. der gesammten Mittelohrleiden im Kindesalter der Fall.

Als Gegenindication galt bisher jeder acute Reizzustand des Ohres; ich kann aber gerade für die acuten Eiterungen und Exsudate die Entfernung der Rachenmandel nicht dringend genug empfehlen; ich habe z. B. 1893 bereits in 285 Fällen von acuter Mittelohrentzündung die Rachenmandel mit vorzüglichem, durch keine andere Methode auch nur annähernd zu erreichendem Erfolge entfernt. Paracentese wird, da das Exsudat nach unserer Operation durch die Tuba abgesaugt wird, nur selten nöthig und das etwas plumpe und oft gefährliche Politzer'sche Verfahren so gut wie gar nicht. Wir können mit der Rachenmandeloperation so unendlich viel mehr, sowohl für Function des Ohres wie auch für die Eiterungen curativ und prophylactisch erreichen, dass die geringe Anzahl der von den Autoren ausgeführten Operationen nur der ungenügenden Operationstechnik zur Last gelegt werden kann. Auf die Bedeutung der Rachenmandel für die Ohrenleiden Erwachsener komme ich noch später zurück.

Eine der häufigsten und wichtigsten Krankheiten des Kindesalters,

Digitized by Google

die Scrophulose und ihre Abhängigkeit von Vergrösserung und Eiterung der Rachenmandel, habe ich bereits in einem am 22. März 1893 in der „Medicinischen Gesellschaft" zu Berlin gehaltenen Vortrage betont. Da derselbe durch ein Versehen nicht in die Verhandlungen aufgenommen wurde, so sei es mir gestattet, nach einem in der „Deutschen Medicinal-Zeitung" 1893, No. 27, erschienenen Referate zu citiren: „Zum Schlusse spricht Vortragender über Scrophulose und ihre Abhängigkeit von Vergrösserung und Eiterung der Rachenmandel. Er unterscheidet drei Reihen von scrophulösen Erscheinungen: 1) eine periphere nicht tuberculöse, die Nasen- und Ohreneiterungen, die Eczeme, die Augen-Entzündungen, die Catarrhe der Respirationsschleimhaut, 2) eine theilweise tuberculöse, die Erkrankungen der Drüsen, des Halses, der Bronchien und des Mesenteriums und 3) ausschliesslich tuberculöse, die scrophulösen Knochen- und Gelenkentzündungen. Die erste Reihe der Erscheinungen werde direct durch die eiternde Rachenmandel hervorgerufen, indem der von derselben gelieferte Eiter theils verschluckt werde, theils durch die Nase abfliesse und hier Eczeme des Naseneinganges, der Oberlippe und des Gesichtes veranlasse. Von hier aus werde dann das infectiöse Secret in die Augen, auf den Kopf verschleppt und erzeuge dort entsprechende Erkrankungen. Durch Infection und Verlegung der Tube von Seiten der Rachenmandel werden Ohreiterungen veranlasst und unterhalten, und durch Verlegung des Nasenluftweges die Catarrhe. Von der Rachenmandel oder von den durch Mundathmung für Infection zugängig gemachten Luftwegen oder von den Eczemen gelangen Keime in die Lymphdrüsen, theils Tuberkelbacillen, theils andere Microben, und von den Lymphdrüsen gelangen dann die Tuberkelbacillen in das Blut, um hier die Erscheinungen der dritten Reihe zu erzeugen. Therapeutisch genügt die Amputation der Rachenmandel, um die Symptome der ersten Reihe entweder sofort zum Verschwinden zu bringen oder dieselben der sonst machtlosen Therapie sehr zugängig zu machen. Auch einfache Drüsenschwellungen bilden sich danach zurück. Der Symptomencomplex der Scrophulose wird also meist durch die eiternde Rachenmandel ausgelöst, und es sei am besten, den Begriff der Scrophulose fallen zu lassen."

Auch heute, wo in einer grossen Anzahl von Fällen bereits das Vorkommen von tuberculöser Erkrankung der Mandeln nachgewiesen ist, stehe ich auf dem gleichen Standpunkt und möchte nur hinzusetzen, dass ebenso wie die Lymphdrüsen die Tuberkelbacillen wohl zurückhalten, aber doch meist durchlassen, auch die Tuberkelbacillen meist die Rachenmandel passiren werden ohne besondere Tuberkel in derselben zu bilden. Besonders die klinische Beobachtung spricht dafür, dass gerade bei den acuten Entzündungen mit ihrem kolossalen Austausch von weissen Blutkörperchen die Tuberkelbacillen mit den andern Infectionsstoffen zur Aufnahme gelangen. Die Ansicht, dass wir es bei der bei Kindersectionen so häufig gefundenen Bronchialdrüsentuberculose mit dem primären Herd zu thun hätten, und die Halstuberculose eine aufsteigende secundäre sei, wird durch nichts gestützt, als dadurch, dass man es eben verabsäumt hat, die tieferen Halsdrüsen bei den Sectionen genauer zu untersuchen, sonst würde sich das Häufigkeitsverhältniss gewaltig zu Gunsten der primären Halsdrüseninfection

Digitized by Google

verschoben haben. Die Ansicht Trautmann's, dass die vergrösserte Rachenmandel immer tuberculöser Natur sei, ist ebensowenig haltbar als wie, dass jede vergrösserte Gaumenmandel oder Lymphdrüse tuberculös ist. Doch gerade die Erkenntniss, dass die Rachenmandel und in zweiter Linie auch Gaumen- und Zungenmandel die Eingangspforte auch der Tuberkelbacillen bildet, bestätigt uns, dass wir in der Entfernung derselben das wichtigste prophylactische Mittel gegen die Tuberculose besitzen. Es ist deshalb auch irrationell, bei tuberculösen Halsdrüsen diese zu exstirpiren und etwa die Eingangspforte unberücksichtigt zu lassen, wie das üblich ist. Wir können hier durch Entfernung der Mandel nicht nur häufig einen vorhandenen Infectionsherd ausschalten, sondern öfter noch die locale Disposition zu Reinfectionen beseitigen. Wenn nun auch die Rachenmandel in der Jugend am häufigsten zu Störungen Anlass giebt, vor allen Dingen durch ihre engen Beziehungen zum Lymphgefässsystem, zur Entwicklung der das Kind so oft heimsuchenden Infectionskrankheiten, dem Scharlach, den Masern, der Diphtherie, der Scrophulose und Tuberculose der Drüsen und Knochen, so bedeutet sie auch nach ihrer Rückbildung beim Erwachsenen den Angelpunkt der gesammten Erkrankungen der oberen Luftwege und des Mittelohrs. Meist sind die Anlagen zu diesen Erkrankungen oder diese selbst mit der vergrösserten Rachenmandel in das spätere Leben übernommen und die Verhältnisse gestalten sich nur in so fern anders, als die Rachenmandel mit der Rückbildung kleiner, dafür aber häufiger von Herderkrankungen befallen wird; der Nasenrachen wird geräumiger, daher die Beeinträchtigung der Nasenathmung und die Bedrohung der Tube geringer; dafür fallen aber die secundären Schleimhautdegenerationen der Nase mehr in's Gewicht und die Functionsstörungen des Ohres zeigen sich der Rückbildung weniger zugängig. Die acuten Entzündungen sind weniger häufig, bedingen aber trotz der offenbar grösseren Abgeschlossenheit der Mandel vom Lymphgefässsystem doch oft schwere Allgemeininfectionen und auch nicht selten locale Metastasen in entfernten Organen, wie Hoden und Gelenken. Von grösserer Bedeutung als in der Jugend sind also besonders die Herderkrankungen, die am häufigsten in der Form der Cysten und Käseherde mit schleimigem oder breiigem Inhalt von verschiedener Farbe und Consistenz sowohl in der adenoiden als auch in der Schleimdrüsenschicht vorkommen. Tornwaldt, der das grosse Verdienst hat, zuerst diese Erkrankungen erkannt und beschrieben zu haben, glaubte, dass sich dieselben nur im Bereiche der mittleren Spalte finden; sie kommen aber an der ganzen Rachenmandel und meist multipel vor und reichen auch an den anderen Stellen oft bis in die Fibrocartilago. Die Käseherde sind manchmal höchst übelriechend. An den bei Erwachsenen von mir entfernten Rachenmandeln finde ich Herderkrankungen in über der Hälfte der Fälle. Bei dem neuerdings vielfach constatirten Befunde der Tuberculose mögen dieselben häufig derselben zuzurechnen sein. In der Jugend finden wir Cysten und Käseherde weniger oft; einen ganz gewöhnlichen Befund bilden sie bei an Ozäna erkrankten Kindern, da hier durch die Operation oft recht schöne Resultate zu erzielen sind, so möchte ich ihnen eine ätiologische Bedeutung zuschreiben.

Digitized by Google

Herderkrankungen sind fast immer mit Hypertrophie der Mandel verbunden, so dass ihre Erscheinungen schwer auseinander zu halten sind. Eine hypertrophische Mandel veranlasst wohl Hypersecretion, doch nicht chronische Eiterung; diese kommt meist nur bei Herderkrankungen vor. Ebenso verursachen letztere allerlei abnorme Sensationen im Rachen, die so oft fälschlich als nervöse Erscheinungen aufgefasst werden, sowie Kopf- und Genickschmerzen und zwischen den Schulterblättern oder sonst localisirte Empfindungen. Auch liefert ihr Secret, hinabfliessend lackartig antrocknend, oft das Bild der Pharyngitis und Laryngitis sicca.

Die von Tornwaldt auf Erkrankung der mittleren Spalte zurückgeführte muschelförmige Borke am Rachendach tritt meist am Ende der acuten Entzündung der ganzen Mandel beim Erwachsenen auf. Die Form der Muschel wird durch die Bewegungen der hinteren Rachenwand und der Tubenwülste bestimmt. Mit dem Aufhören der Secretion verschwindet sie dann von selbst. Oft aber beruht sie auch auf Herderkrankungen. Die Pharyngitis granulosa ist meist von acuten Rachenmandelentzündungen in der Jugend veranlasst; wir sehen bei denselben häufig die Granula entstehen und bestehende sich vergrössern. Eine Therapie dieser Erkrankungen kann nur eine ursächliche sein; die galvanocaustische Behandlung der Granula der Rachenwand und der Seitenstränge hat schon viel Unheil angerichtet und ist zu verwerfen.

Entsprechend ihrer dominirenden Stellung den Erkrankungen der oberen Luftwege gegenüber ist auch die ätiologische Bedeutung der Rachenmandel bei dem sogenannten chronischen Catarrh der Nase, des Rachens und des Kehlkopfes. Die Entzündungen der Rachenmandel setzen sich theils direct auf diese benachbarten Theile fort, theils unterhält das ständig von der Rachenmandel kommende Secret Reizzustände in diesen Organen. In der Nase tritt besonders in Folge der Ansammlung des Secretes am Nasenboden Degeneration des unteren Randes der unteren Muschel ein. Da hierdurch meist Mundathmung veranlasst wird, entsteht hierin auch noch ein weiteres schädigendes Moment für Rachen und Kehlkopf. Das von der Mandel an der hinteren Rachen- und Kehlkopfwand herabfliessende, oft antrocknende, Secret veranlasst Kratzen, Kitzeln und allerlei belästigende Sensationen. Es veranlasst Würgen, Erbrechen, Husten und Heiserkeit, kurz das typische Bild des chronischen Rachen- und Kehlkopfcatarrhs. Die Therapie hat vor allen Dingen die Aufgabe, die Rachenmandelerkrankung und die secundär degenerirten Schleimhautparthien der Nase zu beseitigen, wobei natürlich die übrigen etwa vorhandenen Anomalien und Erkrankungen der Nase einer entsprechenden Behandlung zu unterziehen sind. Rachen und Kehlkopf bedürfen nur in verhältnissmässig geringem Procentsatz einer besonderen Behandlung. Nur ist hier der Vermeidung der Schädlichkeiten und dem Zustande der sonstigen Organe, namentlich dem Gefäss- und Nervensystem, sowie den Verdauungsorganen die gebührende Aufmerksamkeit zuzuwenden. Doch wird es uns mit dieser rationellen localen Therapie meistens gelingen, die Luftwege des Patienten gesund zu erhalten, ohne in seine gewohnte Lebensführung und berufliche Thätigkeit allzu störend eingreifen zu müssen.

Digitized by Google

Die Mittelohrleiden der Erwachsenen sind meist aus der Jugend mit der hypertrophischen Rachenmandel herübergenommen. Auch hier bilden die acuten Rachenmandelentzündungen die häufigste Ursache für acute und recidivirende Ohreiterungen und Catarrhe und die Hypertrophie der Mandel steht in innigem ätiologischem Zusammenhang mit dem sogenannten chronischen Catarrh. Selbst bei der so gefürchteten Sclerose ist die Entfernung einer bestehenden Rachenmandel und Nasenerkrankung das rationellste und einzig Erfolg versprechende Mittel, um in etwa dem fortschreitenden Processe Einhalt zu thun.

Auch bei Erwachsenen besteht die rationelle Therapie in der Operation der Rachenmandel. Auf eine gründliche Entfernung alles Erkrankten ist hier wegen der eventuellen Herderkrankungen und weil sich etwaige kleine Reste nicht von selbst zurückbilden, wie in der Kindheit, besonderes Gewicht zu legen. Dies ist aber einerseits wegen des grösseren Widerstandes, den das harte Gewebe dem Messer bietet und andererseits, weil jede Verletzung der hinteren Wand zu schlecht heilenden, lange secernirenden Wunden Anlass giebt, oft recht schwer auszuführen, und oft müssen wir noch neben dem Messer, zur völligen Glättung, zur galvanocaustischen Schlinge, die unter Spiegelleitung verwendet wird, greifen. Mit dieser gelingt es, die Reste, auch wenn sie schwer zugänglich sind, zu entfernen. Natürlich ist wegen der grossen Infectionsgefährlichkeit bei Brandwunden Vorsicht und peinliche Ueberwachung nöthig. Da aber oft kaum auf eine andere Weise eine vollständige Entfernung der Reste, namentlich bei starker Convexität der Pars basilaris und weitem Vorspringen des Atlas, möglich, so müssen wir schon die unvermeidlichen Nachtheile durch desto sorgfältigere Nachbehandlung auszugleichen suchen. Die meist bei Erwachsenen nothwendige gleichzeitige Behandlung der Nase besteht in uncomplicirten Fällen in Beseitigung der Septumverbiegungen und Leisten und Abtragung des degenerirten hinteren Endes und oft auch des ganzen unteren Randes der unteren Muschel, welche typische Operation ich als rationellen Ersatz für die immer noch in allgemeiner Anwendung befindliche galvanocaustische Zerstörung des physiologisch so wichtigen Schwellgewebes seit Jahren erprobt habe und auf das Dringendste empfehlen kann.

Eine Therapie der Rachenmandelerkrankungen mit Aetzungen, Auskratzungen der mittleren Spalte, Pinselungen, Inhalationen, Soolbädern und dergleichen halte ich nur in sehr leichten Fällen, die auch von selbst heilen, für aussichtsreich und wende sie daher auch nur selten an.

Es konnte nicht in meiner Absicht liegen, das gesammte Material erschöpfend auch nur in den Hauptumrissen hier zu verarbeiten, es kam mir vielmehr darauf an, einige Hauptpunkte, die ich für Fortschritte in der Pathologie und Therapie hielt, hervorzuheben. Das Wichtigste davon ist die Erkenntniss, dass die acute, infectiöse Entzündung der Rachenmandel eine der häufigsten Krankheiten ist, und dass dieselbe sowohl isolirt, als auch unter dem Bilde des typischen, acuten, eiterigen Schnupfens oder, besser gesagt, eines Catarrhs der gesammten Luftwege oder der ihr zunächst gelegenen Abschnitte derselben verlaufen kann.

Digitized by Google

Diese häufigen acuten Entzündungen bedingen eine viel schwerere Schädigung des Organismus, als die Mundathmung, der man bis jetzt alles zuschrieb. Durch ihre Fortsetzung auf's Ohr bildet diese die regelmässige Ursache der acuten Mittelohrexsudate und Eiterungen.

Die sog. Disposition zu Erkältungen ist im Kindesalter Rachenmandelerkrankung. Die chronischen Catarrhe und Eiterungen der oberen Luftwege und des Ohres werden theils durch die ewig recidivirenden Entzündungen der Rachenmandel, theils durch die Folgezustände, Vergrösserung und Herderkrankungen veranlasst und unterhalten. Die Rachenmandel bildet die Eingangspforte für die meisten der durch Inhalation übertragenen Krankheiten, oder sie macht durch Nasenverlegung erst die tieferen Luftwege den Infectionen zugänglich. Die Rachenmandel steht in engen Beziehungen zu Rhachitis und Laryngospasmus, zu Scrophulose und Tuberculose. Wenn wir nun den therapeutischen Werth der Operation abschätzen, so kann derselbe nicht hoch genug angeschlagen werden. Wir können mit der gut ausgeführten Operation sowohl curativ wie prophylactisch so viel leisten, wie es früher mit all' den Encheiresen, wie Inhaliren, Pinseln, Aetzen, Galvanocaustik u. s. w. für die Luftwege und dem Politzer'schen Verfahren und dem Katheter für die Ohren auch nicht im Entferntesten möglich war. Diese Verfahren sind theils völlig aus unserem Armamentarium geschwunden, theils ist ihr Gebrauch als wenig wirksam stark eingeschränkt. Erst die Erkenntniss, dass die Rachenmandel der Mittel- und Ausgangspunkt der meisten Erkrankungen der oberen Luftwege und der Ohren ist, hat unsere Therapie zu einer wirksamen und heilbringenden gemacht. Sie wird diese Erkrankungen dem aller anderen Therapie an Erfolgen so weit überlegenen Messer erobern. Und noch eine Schlussfolgerung möchte ich anknüpfen: Obere Luftwege und Ohren gehören zu einem Specialfache vereinigt, sie können nicht getrennt werden, und der Versuch ihrer Trennung ist nur der Unkenntniss ihrer engen Beziehungen entsprungen. Im Anfangsstadium seiner Wissenschaft sah eben der Laryngologe nur in den Kehlkopf, der Otologe nur in den Gehörgang. Dass der Nasenrachenraum ätiologisch wie therapeutisch das bei Weitem wichtigste Gebiet für beide Specialfächer sei, war unbekannt. Noch eine Frage drängt sich uns nun unwillkürlich auf: Wie kommt es, dass ein Organ so total schädlich und pathologisch für den Organismus sein soll? Und darauf giebt es meines Erachtens kaum eine andere Antwort, als dass die Rachenmandel den Ansprüchen, die etwa vor Jahrtausenden bei der geringeren Anzahl der Menschen und den ganz anderen Lebensbedingungen an sie gestellt wurden, voll genügte, dass aber heute bei dem dichten Zusammenleben, bei der veränderten Lebensweise ihre Leistungsfähigkeit versagt. Nase und Nasenrachenraum sind Desinfectionsräume für die Inspirationsluft, die Rachenmandel liefert Lymphkörperchen für Nase und Rachen, wie die Gaumenmandeln die Speichelkörperchen für den Mund. Jetzt, da sich der Organismus den veränderten Umständen, dem vermehrten Staub und vor allen Dingen den mehr verbreiteten und auch wohl virulenter gewordenen Infectionserregern noch nicht angepasst hat, reagirt die Rachenmandel mit Entzündungen und Vergrösserung, wodurch sie durch Aufhebung der Nasenathmung ihrer Bestimmung fast ganz entzogen

Digitized by Google

und zu einem schädlichen Bestandtheil des Organismus wird. Es ist zu erwarten, dass einerseits eine allmähliche Anpassung des Menschen erfolgt und andererseits durch Auswahl die zur Rachenmandelerkrankung besonders Disponirten ausgeschieden werden.

Bericht

über die Section XIIa für

Ohrenkrankheiten

des

XII. Internationalen Medicinischen Congresses in Moskau.

vom 19.—26. August 1897,

erstattet von Dr. **Arnold Löwenstern** in Moskau.

Dr. Arthur Hartmann (Berlin): Die Operation der adenoiden Wucherungen unter directer Besichtigung mit gerader Zange.

H. hat oft mit seinem Conchotom diese Vegetationen einfach entfernt, indem er die Kranken schreien liess oder die Gaumensegel reizte, wobei die Vegetationen deutlich hervortraten. Dazu benutzte er ein Conchotom, das er tief nach oben hinter das Gaumensegel einführt; so konnte er ganze Wucherungen mit einem Male beseitigen; das Instrument hat nicht die übliche Krümmung, wie sie zu diesen Zwecken empfohlen wird. (Demonstration der geraden Zange.) Dieser Modus zu operiren ist vortheilhafter als mit dem Gottstein'schen Messer oder den mit ihm modificirten Instrumenten; die entfernten Stücke bleiben in der Zange, die Operation geht rascher vor sich.

Hartmann trägt seit einiger Zeit auch die Muscheln mit der geraden Scheere ab; als er die krumme Scheere benutzte, ist es ihm passirt, die hinteren Enden zurückzulassen.

Dr. Arthur Hartmann (Berlin): Die Mittelohrentzündung der Säuglinge.

Eine sehr ernste und sehr häufige Erkrankung besonders in Russland, früher nicht als beim Leben entstandene Entzündung anerkannt, wie überhaupt in dieser Krankheit viele Punkte noch aufzuklären sind. Troeltsch hat zuerst auf die Häufigkeit dieser Erkrankungen und auf die Verwechslung derselben mit angeborener Ohrenentzündung hingewiesen. Nach Redner ist diese Form infectiösen Ursprungs, man findet immer in diesen Fällen in der schleimigen Flüssigkeit Staphylokokken und Streptokokken; die Infection kann beim Durchgang des Kopfes durch die Vagina entstehen, aber ebenso schon in utero, da in den Chorionzotten schon dieselben Bacterien nachgewiesen wurden. Einzelne Beobachter behaupten, diese Form sei nicht infectiös, die Microorganismen, die man in der schleimigen Flüssigkeit findet, seien postmortale Erscheinungen, die Entzündung sei durch Reiz des Meconium, Badewassers, also auf mechanischem Wege entstanden; dagegen spricht das häufige Vorkommen (Wreden, Petersburg, Kutschariantz im Moskauer Findelhause) derselben, der Umstand, dass sie meist bei

Digitized by Google

schwächlichen Kindern auftritt (bei 16 Fällen Atelectase, Ohr immer krank gefunden [Wreden], bei Darmerkrankung auf 80 Mal, 50 Mal Ohrerkrankung); ausserdem werden dieselben Bacillen dabei immer in Nasen-Rachenhöhle gefunden. Redner hat viele Fälle an lebenden Kindern untersucht. Unter 47 Fällen fand er 37 Mal Exsudat. Diagnose meist leicht, selten Verwechslung mit Meningitis möglich. Vor Untersuchung spritzt Redner Gehörgang mit Sauerstoffhyperoxyd aus. Tuberculose, eitrige Processe, Sinusprocesse sind häufig die Ursache der Erkrankung; bei fünf Fällen nach Meningitis fand Redner im Ohre dieselben Bacillen wie in den Meningen.

Behandlung: rationell ist die allgemeine Behandlung; gute Kost, gute Luft, Einblasung von Luft, sonst wie Otitisbehandlung der Erwachsenen; kommt es zu Caries, zu Sequesterbildung, dann Aufmeisselung wie bei Erwachsenen. Nasen-Rachencatarrh muss man hier stets im Auge haben, die Kinder tief athmen lassen.

Dicussion:

Prof. Politzer dankt Vortragendem für den belehrenden Vortrag, glaubt, die Entzündung entstehe während der Geburt, beim Durchgange des Kopfes durch die Vagina oder später beim Baden, wo Wasser in den Gehörgang kommt. Die Häufigkeit des Vorkommens (Kutscharianz 130 Mal in 150 Fällen, Wreden 66 Mal in 80 Fällen) spricht gegen infectiösen Ursprung, weil ja im uterinen Leben keine Bacterien vorkommen. Politzer wurde durch den so grossen Procentsatz der eitrigen Entzündung bei Neugeborenen veranlasst, diese Veränderungen in vielen Fällen als Zerfallsproducte des embryonalen Gewebes zu erklären; als später von Walter und Aschoff Microorganismen in der eiterähnlichen Flüssigkeit nachgewiesen wurden, zögerte man nicht, die Veränderungen bei Neugeborenen als Entzündung zu erklären. Die Untersuchungen von Chwostek haben diese Ansicht aber erschüttert; er wies nach, dass schon kurze Zeit nach dem Tode eine rapide postmortale Zersetzung stattfindet. Das Vorhandensein von zelligen Elementen in der Schleimhaut der Trommelhöhle des Fötus — von Althof beobachtet — darf auch nicht als pathologisch angesehen werden.

Prof. Berthold (Königsberg i. Pr.): Man muss die Nase bei Neugeborenen nicht durch Einspritzung, sondern mit Wattetampon reinigen.

Dr. Hartmann gebraucht einen Zerstäubungsapparat zur Reinigung der Nase.

von Stein benutzt Watte mit Cocain oder Menthol auf Sonde gebracht und Einführung langer Gummiröhrchen in jedes Nasenloch für einige Stunden, besonders während des Saugens.

Dr. E. Menière (Paris): Ueber die Anwendung von Gummibougies bei chronischer catarrhalischer Affection des Cavum tympani.

Herr Menière stellt folgende Thesen auf:

1) Die Anwendung des Gummicatheters dient bei der ersten Untersuchung als Mittel zur Diagnose;

2) der Catheter muss an seinem Ende einen inneren Durchmesser

Digitized by Google

von $1^1/_2$—2 mm haben, damit genügend grosse Bougies denselben passiren können;

3) es dürfen ausschliesslich nur Gummibougies ohne Olive benutzt werden mit leicht conischem Ende;

4) Luft- und Dampfeinblasungen sind in den meisten Fällen ungenügend, besonders in veralteten Fällen;

5) die Bougie muss in eine Jodlösung getaucht werden von folgender Zusammensetzung:

Jod . . . . . } āā 1 g,
Jodkalium . . }
destill. Wasser 13 g.

diese Lösung kann auch doppelt stark gebraucht werden;

6) die Bougie kann von 1 Minute bis 1 Stunde liegen bleiben;

7) zuweilen empfindet der Kranke ein leichtes Brennen im hinteren Rachenraum;

8) oft beobachtet man nach der Bougirung Schwerhörigkeit, die nach einigen Stunden oder am folgenden Tage schwindet;

9) diese Methode giebt dem Arzte die Möglichkeit, die Prognose auf Heilung der Krankheit oder Unheilbarkeit zu stellen.

Discussion:

Prof. Politzer hält die Bougirung meist für nutzlos, in vielen Fällen schädlich; Catheterisation ohne Bougirung genügt oft vollständig; bei organischen Stricturen kann dieses eine Verschlimmerung des Gehörs hervorrufen. Bei Mittelohrsclerose ist Bougirung nutzlos, besonders wenn Tubenpassage frei ist.

Prof. Cozzolino (Neapel) behauptet, die Methode sei sehr oft mit bestem Erfolge zu benutzen, das Catheterisiren durch die Nase mache die Nasengänge breiter, was günstig auf die Krankheit wirke.

Jansen warnt vor zu energischer Nasencatheterisation; man solle nur dann die Nasenbehandlung einschlagen, wenn wirkliche Beschwerden von Seiten der Nase vorliegen, d. h. Verlegung beider oder erhebliche Verlegung der entsprechenden Nasenhälfte vorliegt.

Dr. Moure (Bordeaux) schliesst sich der Ansicht Politzer's an in Bezug auf den Nutzen der Catheterisation, ist gleich Cozzolino für eine Nasenbehandlung.

Prof. Berthold: Zu weite Nasengänge sind für die Athmung und Ventilation der Paukenhöhle ebenso ungünstig wie zu enge; zum Beweise führt er an, dass Kranke mit chronischer Ozänaatrophie über Luftmangel in Folge ungenügender Nasenathmung klagen;

Dr. Rodzig (Moskau): Fischbeinbougies, 2—3 Stunden in Wasser gehalten, werden ebenso biegsam wie alle anderen Bougies.

Dr. Moure (Bordeaux): Acute Adenoiditis bei Erwachsenen.

Kommt bei Erwachsenen häufig vor. Aetiologie: Rheumatismus, Menopause, hauptsächlich Syphilis in der zweiten Periode, im Gegensatze zu den Kindern, tritt die Adenoiditis hier fast immer ohne Fieber auf. Bacelli weist Staphylococcen sehr wenig, aber eher sehr viel Pneumobacillen nach, diese sind nach Ansicht des Redners die Ursache der Adenoiditis. Untersuchung des Nasenrachenraumes hier unerlässlich, sie erleichtert in fast den meisten Fällen die Diagnose des Ohrenleidens.

Digitized by Google

Symptomatologie: Stimme leicht, klein, Naso-Pharyngealcatarrh, Ohrensausen und Schwerhörigkeit, wenn die entzündeten Follikel die Rosenmüller'schen Gruben oder die seitlichen Partien des Naso-Pharyngealraumes einnehmen. Diagnose leicht. Behandlung: einzig richtig Abtragung, wie bei chronischer Adenoiditis der Kinder.

Discussion:

Prof. Cozzolino hat vor sieben Jahren auf die Entwicklung maligner Tumoren aus adenoiden Vegetationen bei Erwachsenen hingewiesen.

Hartmann: Die adenoiden Wucherungen dürfen nicht ausgekratzt werden, die ganze Schwellung muss womöglich mit einem Schnitt entfernt werden; hier sind Instrumente mit grösserem Fenster erforderlich.

Prof. Cozzolino (Neapel): Mastoidotomia antero-lateralis.

Ref. theilt seine neue Methode der Operation mit, die darin besteht, dass Meissel und Sonde in solcher Richtung in die Höhle eingeführt werden, die gefahrlos ist.

Die Vorzüge dieser Methode sind:

1) Die Sicherheit, nicht die äussere Ohr-Schläfen-Linie zu überschreiten.

2) Weniger Widerstand von Seiten der knöchernen Zone.

3) Da diese Zone näher am Antrum und den seitlichen Zellen liegt, gelangt man direct in den Eingang zur Höhle.

4) Bei dieser Methode kann man nicht so leicht die intratympanischen Organe, den Fallopi'schen Canal und die sigmoidal operirte Seite mit dem Sinus transversus verletzen. (Demonstration.)

Prof. Cozzolino: Die Chirurgie des Fallopi'schen Canales, des Einganges in die Stylo-Mastoid-Oeffnung bei otitischen Lähmungen des N. facialis.

Der Vortragende bespricht 1) die Aetiologie der zahlreichen, sogenannten rheumatischen oder peripherischen Paralysen des N. facialis.

2) Die Häufigkeit der Paralyse des siebenten Paares in seinen intratympanischen unteren und peripherischen Zweigen, bei acuten eiterigen Mittelohrentzündungen, bei chronischen Formen, wo die vordere oder hintere knöcherne Platte des Fallopi'schen Canales in Mitleidenschaft gezogen ist.

3) Die chirurgische Therapie, um die verschiedenen intratympanischen Abschnitte des Fallopi'schen Canales von der Compression, die fast immer die Paralyse des N. facialis, wenn sie otitischen Ursprungs ist, unterhält, zu befreien.

4) Den Nutzen des galvanischen Stromes, um die Diagnose der Parese oder Paralyse durch Compression zu bestätigen.

Endlich bespricht Ref. noch diejenigen Fälle, in welchen dieses Mittel bei der Diagnose täuschen kann. Die Galvanisation habe als therapeutisches Mittel wenig Werth.

Der Arzt muss in allen Fällen peripherischer Paralyse des N. facialis die mittleren Ohrenhöhlen im Auge behalten.

Discussion:

Politzer hat Fälle von otitischen Facialisparalysen beobachtet, die nach Radicaloperation geschwunden sind. Die Prognose der während

Digitized by Google

der Operation durch Läsion der Facialnerven entstandenen Paralysen ist viel ungünstiger als die der Lähmungen, die sich nach der Operation entwickeln. Diese verschwinden nach langer Dauer von selbst, wie P. beobachtet hat.

Dr. A. Hartmann: Da es sich darum handelt, einen Trichter im Knochen herzustellen, muss der Meissel von zwei Seiten aufgesetzt werden; also kein wesentlicher Unterschied zwischen jetzt üblicher und der neuen Methode Cozzolino's.

Dr. Jansen schliesst sich den Ausführungen Hartmann's an, ihm sind Orginalität und Vorzüge der Methode Cozzolino nicht klar geworden; die Chirurgie des Canalis Fallopii ist bedenklich, es giebt eine Erkrankung der Nerven, die gelegentlich durch Meningitis oder Hirnabscess zum Tode führt, aber dieser durch Lähmung des Facialis sich äussernden Erkrankung können wir nicht beikommen. Das Vordringen an die hintere Wand der Fallop. Röhre erfordert grosse Vorsicht; man muss daran denken, dass der Versuch, den hinteren, unteren Paukenhöhlenraum breiter freizulegen, leichte Berührungen des schon erkrankten N. facialis zu Folge haben können.

Prof. Cozzolino: Demonstration von mehreren Tafeln, auf denen meistentheils halbschematisch das Gehörorgan und seine einzelnen Partien bunt bemalt dargestellt waren. Besonders eignen sich diese Tafeln für den Studentenunterricht.

Dr. Ricardo Botey (Barcelona): Behandlung der attico-mastoidealen Eiterungen und der in ihrem Gefolge auftretenden intracraniellen Complicationen.

Redner kommt zu folgenden Schlussfolgerungen:

1) In Fällen von acuter Antro-Mastoiditis Trepanation nach Schwartze.

2) In chronischen Fällen Trepanation des Antrum bis zur Trommelhöhle.

3) Wenn die Läsionen viel tiefer liegen und der Gehörgang weit ist, Attico-Antrectomia und Lappenbildung nach Koerner, mit Zunähung der zwei oberen Drittel der retro-auriculären Incision.

4) Wenn sie ausgedehnt und peripherisch sind, dann Antro-Atticotomia mit Lappenbildung nach Stacke.

5) Schnelles Eingreifen, wenn sich die ersten Symptome einer Hirncomplication zeigen.

6) Die Dura mater nicht eröffnen, wenn sie nicht sehr verändert erscheint; Erforschung der Hirncentren, vorangehende Desinfection ihrer Oberfläche — mittelst Troicart und Canüle, um den Verschluss des Lumens durch ein Fragment von Gehirnsubstanz zu verhüten.

7) Ausführung einer Oeffnung in der oberen oder hinteren Wand des Antrum mastoideum, je nach Umständen, nach vorangegangener Eröffnung des Warzenfortsatzes und der Trommelhöhle, um in die Schädelhöhle eindringen zu können, in Verbindung mit der Perforation des Schläfenbeines in dem höchst gelegenen Teile seiner Schuppen, mit Berücksichtigung, dass man diese Perforation sehr klein mache, derart, dass die erste nicht mehr als 1 cm Tiefe erreicht und die zweite ebenfalls nicht mehr als 1 cm hoch über dem knöchernen oberen Rande des Gehörganges hervorragt.

Digitized by Google

8) Wenn der Zustand des Kranken sehr ernst ist, kann man eine Explorationspunction ausführen, quer durch die Schuppe des Schläfenbeines hindurch und durch die Meningen, ohne jede Gefahr.

9) Keine Waschungen, wiederholte Verbände mit Ausfüllung der Höhle durch kleine Gummiröhren ist ein Modus faciendi, der dem Redner die besten Resultate gegeben hat.

Betreffend die Fürsorge nach der Operation bemerkt Redner Folgendes: man muss die Waschungen der eiternden Höhlen vollständig verwerfen, aus Furcht, die Nervencentren in der Tiefe zu inficiren. Der Verband muss jeden oder jeden zweiten Tag erneuert werden, um eine Eiterretention zu verhüten. Man fülle die Höhle mit vielen sehr kleinen Gummiröhrchen, welche die Drainage erleichtern, ohne im Geringsten die Hirnsubstanz zu verletzen; sie erscheinen Redner besser als die Röhrchen aus decalcinirtem Knochen, Metall, Kautschuk und auch als die Jodoformgaze.

Dr. Jansen (Berlin): Zur Meningitis serosa nach Mittelohrentzündungen.

Als Ursache der Vermehrung von Liquor im Subarachnoidealraum muss man folgende Complicationen nennen: 1) Sinusphlebitis, 2) extradurale Eiterungen, 3) im Schläfenbein eingeschlossene Eiterung (im Vestibulum und Bogengängen und fortgeleitet durch Communicationsöffnungen). Aus 12 Beobachtungen von seröser Arachnitis wurden 8 durch die Complication sub No. 3 bedingt. Meistens folgte die seröse Arachnitis nach der Trepanation. Darauf wird eine Reihe von Krankengeschichten vorgelesen, als Belag für die oben angeführte Behauptung. Während der Wundheilung stellen sich cerebrale (Hirn, Rückgrat) Complicationen ein, welche zur Zeit der Operation nicht waren, nämlich: Nackensteifigkeit, Schwindel, Kopfschmerzen, Erbrechen, Pulsbeschleunigung oder Pulsverlangsamung, Fieber, Neuritis optica, Wirbelstarre, Kreuzschmerzen. Nur nach Entfernung von Cholesteatomen und Eiter aus dem Labyrinth trat eine Genesung ein. Die Schwere der Infection hängt von dem inficirenden Herde im Vestibulum ab, ob der Process serös, serofibrinös oder eitrig wird. Oefter werden diese Labyrintherkrankungen durch rasches Befallen der Rückgratshöhle, durch Fortleitung der Infection an der unteren Gehirnfläche begleitet, wobei es zu einer ganz geringen Affection der cerebralen Meningen kommen kann. In diesen Fällen von spinaler Meningitis zeigt die Lumbalpunction eine Zunahme von Druck in der Rückgratshöhle, während in der Schädelhöhle nur ein Oedem der Arachnoidea des Cerebellum zu constatiren ist.

Sehr oft unüberwindbare diagnostische Schwierigkeiten im Beginn der Erkrankung. Nur der günstige Verlauf mit raschem Fieberabfall gestattet die Diagnose auf eine seröse Meningitis, bei welcher das Fieber scheinbar geringer ist, indem es nur staffelförmig stieg und abfiel, wogegen dasselbe bei der eitrigen Meningitis steil ansteigt.

Frühzeitige Lumbalpunction sichert meistens die Diagnose zwischen Meningitis purulenta und serosa. Eitriger Erguss und Streptococcen führen zum eindeutigen Ergebniss, bei Anwesenheit von Diplococcen ist die Prognose ungünstiger. Ganz sichere Diagnose erhält man nur

Digitized by Google

nach Aufmeisselung des Warzenfortsatzes und der hinteren Schädelgrube. Nachdem ein extraduraler Abscess ausgeschlossen worden ist, muss man eine Meningitis serosa annehmen. Eine ausgeprägte Stauungspapille spricht mehr für einen Hirnabscess, eine leichte Neuritis optica für seröse Meningitis. Der Lumbalpunction und der Duralpunction wird kein therapeutischer Werth (im Gegensatz zu den Tumoren) beigelegt. Incision wirkt schon besser. Meistens aber wird es genügen, den Infectionsherd, welcher ausserhalb der Dura localisirt ist, zu beseitigen.

Dr. Heimann (Warschau): Ueber Behandlung gewisser tödtlicher Complicationen bei eitriger Otitis und über otitische Pyämie.

Redner bespricht zuerst die enormen Fortschritte in den letzten 20 Jahren auf diesem Gebiete, räth, schleunigst zur operativen Behandlung zu schreiten, wenn solche Fälle möglich auch ohne Operation mit Genesung enden.

Redner beobachtete oft das Zustandekommen einer Pyämie ex otitide ohne Bildung eines Thrombus; Microorganismen seien oft die einzige Ursache, namentlich wenn im Blute wenig Bactericiden vorhanden sind.

Discussion:

Politzer hebt die Schwierigkeit hervor, bei Gegenwart von ausgesprochener otitischer Pyämie ohne Thrombenbildung in der V. jugul. die Diagnose der Sinusthrombose festzustellen, da ja Pyämie auch durch Aufnahme septischer Substanzen aus dem Blute hervorgerufen werden kann; auch ist es schwierig bei schon vorhandener Thrombenbildung zu entscheiden, ob der Thrombus in der V. jugul. von einer Sinusthrombose oder einer Phlebitis des Bulbus V. jugul. ausgeht. Die Fälle otitischer Pyämie mit äussern Metastasen verlaufen günstiger als die ohne Metastasen. Politzer ist für frühe Operation, da bei eingetretener Thrombenbildung in der V. jugul. oder bei innern Metastasen die Chancen für den günstigen Erfolg der Operation sehr gering sind. Die operative Freilegung des Sinus ist umsomehr angezeigt, als sie ganz ungefährlich ist. Zuweilen findet man einen perisinuösen Abscess, nach dessen Freilegung die pyämischen Erscheinungen schwinden können. Auch bei nicht thrombosirtem Sinus empfiehlt Politzer die Probepunction, durch welche man entweder Eiter oder jauchige Flüssigkeit aspirirt oder normales Blut, welches man auf Microorganismen untersuchen kann. Bei Thrombenbildung des Sinus ist die Ausräumung des Thrombus wegen der Möglichkeit der tödtlich verlaufenden Aspiration von Luft durch den Sinus mit grosser Vorsicht auszuführen.

Jansen: Mit Ausnahme der Fälle, wo die Sinusthrombose unter dem Bilde der Meningitis verläuft oder wo ein intraduraler Abscess pathologisch wie klinisch auftritt, ist die Diagnose der Sinusthrombose, ich möchte sagen, gleich nach dem Schläfenlappenabscess mit Ausfallserscheinungen die leichteste von allen cerebralen Complicationen; wenn Redner auch theoretisch Pyämie ohne Sinusthrombose zugiebt, so möchte er sagen: practisch keine Pyämie ohne Thrombose. Unter allen seinen Fällen konnte er nur ein Mal die Anwesenheit der Thrombose nicht

Digitized by Google

sicher stellen, doch glaubt er, dass es sich um Thrombose der Jugularis gehandelt hat; wir brauchen nicht jede Thrombose zu operiren, Ausgang in Genesung nach Entfernung des umliegenden Eiterherdes ist nicht selten. R. verfügt über 2—3 solcher Fälle. Im Allgemeinen soll man operiren und so früh wie möglich.

Kayser (Breslau) ist der Meinung, die Behauptung, dass zum Zustandekommen einer Pyämie Thrombusbildung nothwendig sei, sei eine zu weitgehende; Redner hat einen Fall nach Scharlach beobachtet, wo sicher kein Thrombus stattfand; diese Krankheit kann also auch durch Infection entstehen.

Voss (Riga): Man solle nicht bis zum Eintritt von Metastasen warten, sondern frühzeitig die V. jugul. unterbinden; andererseits kann die frühzeitige Unterbindung nicht mit Sicherheit der Thrombusbildung vorbeugen. In diesen Fällen ist aber die Menge des in's Blut eintretenden infectiösen Materials eine geringe; er führt zwei Fälle, die mit Genesung endeten, zum Beweis an; hier waren die Metastasen nach der Unterbindung der V. jugul. aufgetreten. Zur Prognose bemerkt Redner, dass bei Kindern die Operation günstigere Resultate als bei Erwachsenen biete; von vier operirten Kindern sind alle genesen, von fünf Erwachsenen drei gestorben. Ob dasselbe Verhältniss bei grossem Material obwalte, ist ihm unbekannt.

Dr. K. Schmidt (Odessa): Casuistische Beiträge zur otitischen Pyämie.

Dr. Schmidt theilt 8 Fälle otitischer Pyämie mit.

Fall 1. 25jähriger Mann. Otorrh. foetid. chron. dextra. Polyp im r. O.; Pyämie 13 Tage Dauer, beginnend am 2. August 1887, Infiltration der Weichtheile des Anfangs nicht infiltrirten Warzenfortsatzes und Verschwellung des Gehörganges und Gegend des Kieferwinkels, Oculomotor.- und Abducenslähmung; am 8. resp. 9. Tage Pyämie, Coma, 2 Stunden später Blutung aus Mund, Nase und Ohr, wobei Pat. stirbt (15. August 1887). Also Spontanverlauf, welcher nach heutiger Erfahrung dringend zur Operation auffordert. Keine Section; wahrscheinlich eitrige Infiltration des Proc. mastoid., Thrombose des Sin. transvers. und cavernöse Carotis-Arrosion.

Fall 2. Spontanverlauf mit Genesung: 4jähriges Mädchen. Otit. med. int. in 21 Tagen, ohne Complication, dann Pyämie. Nach 10 Tagen die ersten Erscheinungen starker Schüttelfröste, wobei, ausser localer Affection, die Synchondrosisymphyse und die Hüftgelenke erkrankten, dann wird Pat. auf 4 Tage fieberfrei. Deswegen wird die früher beschlossene Operation nicht ausgeführt. Noch einmal 3 Tage Fieber und Frost, Genesung.

Fall 3. 4jähriges Mädchen. 7 Tage Pyämie nach acuter Otitis media. Am 4. Tage linksseitige (embolische) pneumonische Erkrankung, die nach 3 Tagen unter Fieberabfall heilt. 7 Tage hindurch typische Frostanfälle mit Temperatursteigerung.

Fall 4. 10jähriges Mädchen. Otit. med. acuta. Am 20. Tage ohne vorübergehende drohende Erscheinungen Pyämie. Am 4. Tage Operation. Meisselresection des Proc. mastoid., dieser eitrig infiltrirt, Freilegung des Sinus in kleiner Ausdehnung, keine perisinöse Eiterung;

Digitized by Google

Tags darauf, weil die pyämischen Erscheinungen verändert, Freilegung des Sinus in grösserer Ausdehnung, Einschnitt, Entfernung eines unzersetzten Thrombus, bis gehirnwärts plötzliche Blutung entsteht. Tod 32 Stunden nach Operation (29. März 1896).

Die letzte Operation in Coma bei hoher Temperatur. Keine Section, wahrscheinlich pyämische Infection der Meningitis, unter dem Bilde einer Meningitis serosa.

Fall 5. 27jähr. Frau. Secundäre Otit. med. acuta am 26. Januar 1895, 5. Tag nach Spontanperforation beginnt Pyämie. Tags darauf Meisselresection des sehr sclerotischen, eitrig infiltrirten Proc. mastoid.; der Sinus wird in kleiner Ausdehnung freigelegt, keine Perisinitis, Temperatur bleibt hoch. Tags darauf Nachoperation, Sinus weit freigelegt, incidirt, solider, nicht zersetzter Thrombus. Tod am 4. Tag nach zweiter Operation. Anatomische Diagnose: Hyperämie der Hirnhäute mit Oedem. cerebr. (hier und da leichte Trübungen in der Pia). Leptomengitis incipiens, wahrscheinlich als pyämische Infection der Meningen, unter dem Bilde einer Meningitis serosa verlaufend, aufzufassen.

Fall 6. 25jährige Frau. Otit. med. acuta sinistra nach Angina follicular. Am 6. Tage der Erkrankung, 26. August 1895, Beginn der Pyämie. Operation Tags darauf. Eitrige Infiltration des Proc. mast., Entfernung der hintern Gehörgangswand, Ausräumung des Kuppelraumes, Freilegung des Sinus in kleiner Ausdehnung, keine Perisinitis, 4 Tage darauf, weil Pyämie-Erscheinungen noch bestehen, Nachoperation, weitere Freilegung des Sinus. Probepunction ergiebt Blut, nach 3 Tagen schwindet das Fieber. Genesung von Otorrhoea. Gehörvermögen fast Null.

Fall 7. 14jähriges Mädchen, Otorrhoea chronica rechts. Am 22. Januar 1896 beginnt Pyämie, deren Vorläufer heftige Kopfschmerzen fast 2 Wochen, 24. Januar Meisselresect. des Proc. mastoid. bis in's Antrum, dasselbe leer, Wegmeisselung der hintern Gehörgangswand und Ausräumung des Kuppelraumes, nach Freilegung desselben kein Eiterherd. Eröffnung des Schädels über dem Tegmen tympan. (Parallelogramm von 2—3 cm) nach Prof. Bergmann. Kreuzschnitt der Dura, fliesst viel Liquor cerebr. spin. ab. Punction des Gehirns nach verschiedenen Richtungen mit negativem Resultate, daher die noch stehen gebliebene Spitze des Proc. mastoid. entfernt wird, dort eine haselnussgrosse Höhle entdeckt mit erbsengrossen Fettresten, welche schleimigen Eiter conform der Secrete aus dem Ohr enthält. Keine Communication mit dem Sinus, doch liegt die Höhle demselben sehr nahe.

Darnach noch 30 Tage Pyämie. Im Ganzen 15 Schüttelfröste, schwere Affection der Fuss- und Kniegelenke, sowie der Handgelenke, ebenso des linken Sterno-clavicular-Gelenkes, diese alle ohne Vereiterung zurückgegangen. Am sechsten Tage nach Operation wird ein Hirnprolaps in der Schädelwand constatirt. Am 13. Tage der Pyämie wegen Frost Probepunction des Sinus und Gehirns durch den Prolaps hindurch mit negativem Erfolg. Prolaps cerebr. wird allmählig, ohne dass beim Pat. irgend welche Krankheitserscheinungen dadurch bewirkt werden, abgeschnürt und entfernt. Vollkommene Heilung mit Hörvermögen von 4—5 m, hört Flüsterworte.

Fall 8. 17jähriger Mann. Otitis med. sinistra seit 4. April 1897.

Digitized by Google

Beginn der Pyämie bei minimaler Otorrhoea, einem sehr druckempfindlichen Sinus entsprechend. Tags darauf Operation. Antrum frei. Ostitis des Proc. mastoid., besonders im Sinus, Freilegung desselben in grosser Ausdehnung, Einschnitt in denselben, unzersetzter Thrombus, der nur theilweise entfernt wird. Pyämie noch 18 Tage. 7 Tage nach Operation beginnt Eiterung aus Gegend des Bulbus venae jugularis. Progressirte Thrombose der V. jugularis, die am 12. Tage nach Operation bis an die Clavicula reicht; die Sonde führt bis in die Gegend des Bulbus, man stösst dort auf Knochen. Genesung von Pyämie, Fieber weg am 18. Tage nach Operation, später plötzlich Facialparalyse, normale Temperatur, gutes Befinden. Nachoperation, die nur Granulationen im Knochen ergiebt; nach Ausräumung derselben schwindet Paralyse sofort. Pat. jetzt fast genesen.

Die scrophulöse Constitution des Pat. zeigt sich aus einer gleichzeitig bestehenden Osteomyelitis der rechten Tibia, die auch mehrmals in Angriff genommen wurde, jetzt jedoch heilt. Pat. noch im evangel. Hospital in Odessa.

Schlüsse: Das Schicksal eines vom Ohr aus pyämisch Erkrankten kann nur mittelbar durch die Operation beeinflusst werden, weil der in der Blutbahn befindliche Infectionsherd durch operative Eliminirung unzulänglich sein kann, oder weil die Infiltration die Meningen ergreift. Bei ganz gleichartigen Erkrankungen und nach rechtzeitiger Radicaloperation des Warzenfortsatzes kann der Ausgang in einem Falle ein günstiger sein, im anderen Falle nicht. Trotzdem manche Fälle spontan genesen, wie Fall 2 und 3, ist man verpflichtet, früh zu operiren, weil die spontane Genesung doch nur Ausnahme bleibt.

Die von Stacke vorgeschlagene Reihenfolge der Operation scheint die beste zu sein: erst Kuppelraum (wobei man eventuell Erkrankung des Tegmen tympan. erkennt), dann Antrum durch den Aditus ad antrum, dann Sinus, dann Spitze des Proc. mast., endlich Schädelhöhle. Fall 7 spricht für diese Reihenfolge. Jedenfalls primäre Ausräumung der Mittelohrräume, dann Schädelöffnung. Das gute Hörvermögen (Fall 7) mahnt zu vorsichtigem Operiren.

Discussion:

Heimann (Warschau): Das Zustandekommen der Pyämie ohne Thrombose ist so aufzufassen, dass das Blut der Erkrankten zu wenig Antitoxine besitze, daher die Bacterien freies Feld zur Ansiedlung und Vermehrung haben; dass die Metastasen nicht in den Gelenken und Muskeln vorkommen, erklärt sich dadurch, dass hier weniger Blutgefässe vorhanden als in den inneren Körpertheilen. Nach Redner ist im Anfangsstadium der Pyämie nie Thrombus vorhanden, er entwickelt sich erst später, wenn Eiterherd oder krankhaftes Material nicht frühzeitig aus der Schädelhöhle entfernt wird. Die Diagnose der Sinusthrombose ist in den Anfangsstadien nur eine wahrscheinliche, nicht sichere, selbst wenn man einen harten Strang der V. jugul. int. beobachtet. Nur in späteren Stadien ist die Diagnose mit Sicherheit zu stellen.

Schmidt (Odessa) will keine allgemeine Thesen, sondern nur Schlüsse aus seinem Material aufgestellt haben. Beständigkeit des Handelns besteht nur mit wenigen Ausnahmen für die Ausräumung des Mittelohres.

Digitized by Google

Ucherman (Christiania) hat Pyämie ohne Thrombus beobachtet. Unterbindung der V. jugul. hält er geboten, auch wenn Metastasen eingetreten sind.

Dr. Richard Botey (Barcelona): Die Punction des ovalen Fensters bei Schwindelanfällen, Ohrengeräuschen und einigen Erkrankungen des Labyrinths.

Referent betont, dass nach seinen Erfahrungen bei gründlicher Antisepsis man die runde Membran ohne Gefahr punctiren, ja zerreissen, eine kleine Quantität der Perilymphe aspiriren könne ohne Gefahr einer Infection oder Störung der Gehörschärfe. Bei Symptomen von Pression innerhalb des Labyrinthes wirken Punction und Aspiration sehr günstig auf Schwindel und Geräusche, bessern aber nicht das Gehörvermögen, wenn die Affection eine chronische ist. Bei acuten Infiltrationen des Labyrinths wirkt die Punction ausgezeichnet, besonders, wenn das Corti'sche Organ nur einen vorübergehenden Druck erlitten hat. Gesetzt, wir hätten mit dem Instrument das vestibuläre Ende der drei Schneckenscalen zerrissen, so hat das auch keine ernsten Folgen für das Gehör, besonders, wo das Labyrinth stark alterirt ist und sich im Zustande vorgeschrittener Sclerose befindet.

Discussion:

Heimann (Warschau) fragt Redner, ob er auch ein gesundes Fenster punctirt hat und welche sichere Zeichen er hat, dass er wirklich in's Fenster eingetreten?

Botey: Es handelt sich um verdickte Trommelfelle: bei schwerer Taubheit schwindet wohl das Geräusch und Schwindel, Gehör wird nicht besser.

Cozzolino hat zuerst zufällig die Membran punctirt und ist in's Fenster eingedrungen. Chemische Untersuchung wies Perilymphe nach (Bruxelles, Otologen-Congress 1888). Keine Folgen; ebenso berichteten auf diesem Congress zwei andere Otologen, dass sie bei Punction des runden Fensters keine üblen Folgen gehabt haben; diesem Umstande entnahm Redner die Idee, bei Schwindel und Geräuschen die Punction des Fensters vorzunehmen.

Dr. Louis Bar (Nizza): Die Otomycosis des äusseren Gehörganges.

Entsteht durch einen Microben, der dem Oidium albicans Muguet ähnlich ist. Durch Feuchtigkeit und Unsauberkeit begünstigt, gelangt dieser Microb sehr häufig in den äusseren Gehörgang, pflanzt sich dort fort, wenn er in demselben einen specifischen entzündlichen Zustand, wohl den, der dem Auftreten des Oidium albicans vorhergeht, findet. Die subcutane Inoculation dieses Cryptogamus hat Politzer verschiedenartige, Wreden negative, Referenten absolut keine Resultate geliefert. Die Entwicklung dieses Parasiten giebt sich durch eine diffuse, heftige und schmerzhafte, von Abstossung falscher Membranen begleitete Entzündung des äusseren Ohres zu erkennen; unter dem Microscope sieht man zwischen den Epithelialzellen das Mycelium und die Spuren dieses Parasiten. Häufig mit Perforation des Trommelfelles complicirt; sie neigt zu Recidiven, muss streng von diphtheroiden und

Digitized by Google

diphtheritischen Formen unterschieden werden. Verlauf mehrere Wochen, weicht nur einer energischen antiparasitären Behandlung. Argent. nitric., Tinct. jodi, chlorsaurer Kalk in schwachen Lösungen tödten diese Parasiten. Entfernung der Membranen, Einspritzung von Lösungen Natr. salicyl. (1/500), chlorsaurem Kalk. Gegen die Schmerzen Opium.

Keine Discussion.

(Schluss folgt.)

II. Referate.

a) Otologische:

Zur Diagnose des Gehirnabscesses. (The Diagnosis of Cerebral Abscess.) Von M. Allen Starr, New-York. (New York Eye and Ear Infirmary Reports 1897, Vol. V.)

Der Krankheitsverlauf bei einem Gehirnabscess zeigt nach S. gewöhnlich drei Perioden: In der ersten Periode beobachtet man wenig ausgesprochene, unregelmässige und veränderliche Gehirnsymptome, wie heftige Kopfschmerzen, welche anfallsweise eintreten, oder dumpfen, anhaltenden Kopfschmerz, gelegentlich Erbrechen, ferner Unfähigkeit zu anhaltender, geistiger Concentration auf einen Gegenstand. Zeitweilig giebt es Temperatursteigerung mit Frostgefühl oder ausgesprochenem Schüttelfrost. Das Krankheitsbild entspricht dem einer leichteren septischen Infection. Während dieser Initialperiode kann reichlicher Ohrenfluss bestehen oder derselbe kann allmählich abnehmen. Die Periode schliesst häufig mit dem plötzlichen Versiegen des Ohrenflusses, woran sich zwei oder drei Tage später ein plötzliches Sinken der Temperatur unter die Norm knüpft. Man hat demnach immer an Hirnabscess zu denken, wenn der Ausfluss bei einer chronischen Otorrhoe einige Tage oder Wochen lang von fieberhaften Symptomen begleitet war und dann plötzlich versiegt, die Temperatur steil abfällt und das Krankheitsgefühl anhält mit unbestimmten Kopfsymptomen.

In der nun folgenden zweiten Krankheitsperiode wiederholen sich die Symptome der ersten in wechselnder Combination und Stärke. Zunehmende geistige Stumpfheit wechselt mit Reizbarkeit und Unruhe ab, Patient sieht septisch aus, die Temperatur ist entweder unregelmässig oder anhaltend niedrig mit langsamem Pulse, die Functionen der Verdauungsorgane bleiben bedeutend herabgesetzt, die Pupillen werden ungleich, es tritt Neuritis optica und Facialisparalyse auf und die Reflexe auf der der Läsion entgegengesetzten Seite nehmen zu. In diesem Stadium ist die Operation des Gehirnabscesses mit Aussicht auf Erfolg auszuführen. Ist das dritte Stadium, dessen Hauptcharacteristicum die tiefe Benommenheit des Sensoriums ist, eingetreten, dann kommt man mit der Operation meist zu spät.

Die Functionen des Temporo-Sphenoidallappens und besonders diejenigen des dem Felsenbein zunächst anliegenden Theiles dieses Lappens, dann die Functionen der seitlichen Lappen des Kleinhirns sind noch zu wenig bekannt, als dass man aus irgend welchen Symptomen sicher

Digitized by Google

localisirende Schlüsse ziehen könnte. Befindet sich der Abscess im linken Temporo-Sphenoidallappen, dann kann er die von Freund sogenannte optische Aphasie hervorbringen, bei welcher Pat. Gegenstände nicht mit Namen belegen kann, obwohl sein Blick sie erkennt und er ihre Gebrauchsweise ganz gut zu beschreiben im Stande ist. Dieses Ausfallssymptom beruht auf Unterbrechung der Association zwischen dem Centrum der optischen Vorstellungen im Hinterhauptslappen und dem Sprachcentrum. Unter Umständen kann Pat. auf den Namen gerathen, wenn er den Tast-, Geruchs- oder Geschmackssinn zu Hülfe zieht. Prof. Arnold Pick hat in letzterer Zeit auf Grund der optischen Aphasie einen Gehirnabscess im Temporo-Sphenoidallappen localisirt, welche Diagnose auch durch die Operation bestätigt wurde. Verf. machte in einem Falle Gorham Bacon's eine Beobachtung, welche eine Art Umkehrung der „optischen Aphasie" Freund's darstellt. Wurde dem, übrigens sehr intelligenten Patienten der Name eines Gegenstandes vorgesprochen, so gelang es ihm nur mit grosser Schwierigkeit, eine Gesichtsvorstellung mit dem vorgesprochenen Namen zu verknüpfen. Es entsprach diese Erscheinung der Erwartung, dass die Verbindung von seinem Sprach- nach seinem Sehcentrum hin ebenso schwierig herzustellen war, wie umgekehrt die Verbindung von seinem Seh- nach seinem Sprachcentrum.

Von so grossem Interesse auch für den Arzt die Differentialdiagnose zwischen Gehirnabscess, Thrombose des Sinus lateralis und Meningitis ist, so ist sie zur Stellung der Indication in Bezug auf die Operation nicht absolut nothwendig. Ohne Eingriff enden diese drei verschiedenen Zustände doch gleichmässig tödtlich, die Sache wird also durch die Operation nicht schlimmer gemacht, selbst wenn es sich herausstellen sollte, dass statt der erwarteten heilbaren Affection (Gehirnabscess, Sinusthrombose) eine unheilbare (Meningitis) vorliegt.

A. Sch. (N.-Y.)

Ueber Gehirnabscess in Folge von acuter oder chronischer Mittelohrentzündung. (Remarks on Brain Abscess in its Relation to Acute and Chronic Otitis Media). Von Gorham Bacon in New-York. (N. Y. Eye and Ear Infirmary Reports 1897, Vol. V.)

Verf. stellt fünf Krankengeschichten von otogenen Gehirnabscessen zusammen, welche er früher einzeln an verschiedenen Orten publicirt hat, und zwar: 1) Transactions oft the American Otolog. Society 1888, 2) N.-Y. Eye and Ear Infirmary Reports 1895, 3) Americ. Journ. of he Med. Sciences, August 1895, 4) N.-Y. Med. Journ., 15. August 1896 und Transactions of the American Otological Society 1896 und 5) Archives of Otology, Vol. XXV, No. 3, 1896. Die Zusammenstellung dieser Fälle wird verwerthet, um daraus Schlüsse allgemeiner Art zu ziehen. Die meisten Autoren, sagt B., legen bei der Diagnose des Gehirnabscess viel Gewicht auf die herabgesetzte Pulszahl und auf die entweder nur wenig erhöhte oder unter die Norm gesunkene Temperatur. Wenn diese Zeichen sich einstellen, so sind sie jedenfalls von grossem Werthe. Wie aber die Zusammenstellung B.'s be-

Digitized by Google

weist, können sich Puls und Temperatur bei Gehirnabscess gelegentlich auch ganz anders verhalten.

In drei von B.'s Fällen befand sich der Abscess im Temporo-Sphenoidallappen der linken Seite. In diesen Fällen waren jedesmal aphasische Zustände zu beobachten, worauf B. mit Recht grosses Gewicht legt. (Vgl. das vorhergehende Referat über den Aufsatz von M. Allen Starr, Ref.). In zwei Fällen konnte mit dem Augenspiegel Entzündung des Sehnerven constatirt werden, in zwei anderen Fällen fehlte sie. Heftiger Kopfschmerz war ein constantes Zeichen und ist offenbar von grosser Wichtigkeit. In vier Fällen handelte es sich um chronische Otorrhoe, im fünften trat der Hirnabscess in Folge von acuter Mittelohrentzündung auf. B. macht besonders auf den Zustand des Knochengewebes im Warzenfortsatz aufmerksam. In den drei Fällen, wo der Abscess im Temporo-Sphenoidallappen sass, ferner in dem einen Falle, wo es sich um Kleinhirnabscess handelte, war das Knochengewebe dicht, elfenbeinartig. B. glaubt, dass diese Veränderung des Knochens häufiger bei Gehirnabscess angetroffen werden dürfte, als bei Sinusthrombose. In allen fünf mitgetheilten Fällen wurde chirurgisch eingegriffen, zweimal mit günstigem Erfolge. Die Ueberschriften der fünf Fälle lauten: 1) Abscess im Temporo-Sphenoidallappen, Operation, Tod, Sectionsbefund. 2) Extraduralabscess, Operation, Heilung. 3) Abscess im Kleinhirn, Operation, Tod, Autopsie. 4) Abscess im Temporo-Sphenoidallappen, Operation, Heilung. 5) Abscess im Temporo-Sphenoidallappen, Operation, Tod, Sectionsbefund.

Es wird auch die Krankengeschichte eines vorher noch nicht veröffentlichten Falles mitgetheilt, bei welchem die Wahrscheinlichkeitsdiagnose auf Kleinhirnabscess gestellt wurde. Der Fall genas, ohne dass ein tieferer Eingriff gemacht worden wäre. Es handelte sich um ein 5jähriges Kind mit Otorrhoe seit zwei Jahren bestehend. Seit vier Monaten häufiges Erbrechen. Beiderseitige Stauungspapille. Der Kopf wird nach links gedreht gehalten. Unsicherer Gang, Taumeln nach rechts. Therapie: Entfernung der Granulationen aus der Tiefe des Gehörgangs, innerlich Jod und Eisen. Eine eingreifendere Operation ist in Aussicht genommen, doch erholt sich das Kind unerwarteterweise, Schwindel und Stauungspapille gehen vollkommen zurück.

Nach Körner sollen sich otogene Hirnabscesse häufiger rechts entwickeln als links. B.'s Erfahrung stimmt hiermit nicht überein, denn er sah vier linksseitige Gehirnabscesse auf einen rechtsseitigen. „Wenn man bei acuter Mittelohrentzündung statt der warmen Bähungen, Blasenpflaster und Jodeinpinselungen lieber gleich zu Anfang Blutegel setzen und das sich vorbauchende Trommelfell incidiren würde, kämen weniger Warzenfortsatzentzündungen und Gehirncomplicationen vor."

B. arbeitet mit Meissel und Rongeur, oder auch mit dem von Macewen empfohlenen, mittelst Maschine getriebenen „Burr". In gewissen Fällen, besonders wo der Knochen ungewöhnlich hart ist, setzt B. die Trepankrone auf.

A. Sch. (N.-Y.).

Digitized by Google

Epiduralabscess nach Mastoiditis, Operation, Heilung. (A Case of Extradural Abscess Following a Mastoiditis — Operation — Recovery.) Von John L. Adams in New-York. (N. Y. Eye and Ear Infirmary Reports 1897, Vol. V.)

55jähriger Mann, der vor fünf Monaten von einer acuten Mittelohreiterung befallen war. Anhaltende Schmerzhaftigkeit und Anschwellung über dem (rechtsseitigen) Warzenfortsatz. Kein Schüttelfrost oder Erbrechen. Eröffnung des Antrums, Verband. Die Operationswunde ist nach sieben Wochen verheilt, später bricht die Wunde jedoch wieder auf und die Sonde stösst auf cariösen Knochen. Es wird neuerdings operirt und die Dura blossgelegt. Probepunction der Gehirnsubstanz negativ. Verband. Heilung. Verf. betont, dass dem Pat. die zweite Operation hätte erspart werden können, wenn man gleich bei der ersten alles Krankhafte sorgfältig entfernt hätte.

A. Sch. (N.-Y.)

Intracranielle Complicationen der eitrigen Mittelohrentzündung. (Intra-cranial Complications of Suppurative Inflammation of the Middle Ear and Mastoid.) Von Edward B. Dench in New-York. (N. Y. Eye and Ear Infirmary Reports 1897, Vol. V.)

Bericht über fünf Fälle: 1) 22jähr. Mann mit chronischer Mittelohreiterung, seit zehn Jahren bestehend. Heftige Schmerzen im rechten Ohre, steile Temperaturcurve. Eröffnung des Antrums, aus welchem sich eine bedeutende Menge Eiters entleert. Die Fiebererscheinungen dauern fort, Erbrechen, Benommenheit. Ausgiebige Eröffnung des Sinus, der sich als thrombosirt erweist, Tamponade mit Jodoformgaze. Die Temperatursteigerung hält aber noch immer an, Empfindlichkeit im Verlauf der Vena jugularis, bald auch Anschwellung unterhalb des M. sterno-cleido-mastoideus. Schlingbeschwerden. Auf der rechten Tonsille zeigt sich eine gelb gefärbte Stelle, welche incidirt wird. Es entleeren sich einige Tropfen rahmigen Eiters. Unter Schüttelfrost steigt nun die Temperatur noch höher an. Die Unterbindung der Vena jugularis wird in Aussicht genommen, doch fällt unerwarteter Weise die Temperatur, die Anschwellung am Halse nimmt zusehends ab und die Schlingbeschwerden verschwinden. Nicht ganz vier Wochen nach der Operation am Sinus verlässt Pat. geheilt das Hospital.

2) 30jähriger Mann mit Wochen lang anhaltenden Schmerzen im linken Ohr bei normalem Trommelfellbefund. Schwellung und Druckempfindlichkeit über dem l. Proc. mastoideus. Nach Verf.'s Ansicht handelte es sich um eine primäre Entzündung des Warzenfortsatzes und er schritt zur Eröffnung desselben. Der Knochen erwies sich als erweicht, der Sinus war thrombosirt. Ausgiebige Probepunctionen der Gehirnsubstanz führen keinen Eiter zu Tage. Nach der Operation fiel die Temperatur dauernd. Heilung.

3) 18jähriger Mann mit Sinusthrombose in Folge acuter Exacerbation einer chronischen Otorrhoe. Eröffnung des Sinus und Entleerung eines kleinen epiduralen Abscesses. Heilung.

4) 60jähriger Mann mit chronischer Mittelohreiterung. Heftige Schmerzen im l. Ohre mit Schwindel. Die Schmerzen im Ohr lassen nach, werden jedoch durch Schmerzen in der l. Schläfe ersetzt. Bei

Digitized by Google

der vorgenommenen explorativen Craniotomie fand sich Leptomeningitis über dem Dach der Paukenhöhle. Der Sinus lateralis wurde normal befunden. Heilung. (Die Fälle 3 und 4 sind schon in den Transactions of the American Otological Society für 1896 ausführlich veröffentlicht.)

5) Kind, zwei Monate alt, mit acuter Mittelohreiterung und Abscessbildung hinter dem linken Ohre. Bei der Incision des Abscesses fand sich der Knochen in ausgedehntem Maasse zerstört. Einige Tage nach der Operation schien Alles gut zu gehen, doch entwickelten sich dann Hirnsymptome, die auf einen Abscess deuteten und zum Tode führten. Keine Section. A. Sch. (N.-Y.)

Zur Casuistik der intracraniellen Complicationen bei Mittelohrerkrankungen. (Intra-cranial Complications of Middle-Ear Disease, with Report of Cases.) Von J. F. Mc Kernon in New-York. (N. Y. Eye and Ear Infirmary Reports 1897, Vol. V.)

1. Fall: Sinusphlebitis. 17jähriger Mann mit acuter Mittelohreiterung. Nach Eintritt des Eiterflusses hielten die Schmerzen noch immer an, Schüttelfrost, hohe Temperatur, Erbrechen. Therapie: Blutegel und Leiter'scher Kühlapparat. Das Befinden des Pat. bessert sich allmählich, doch bleibt ein dumpfer Schmerz in der rechten Kopfhälfte bestehen mit geringer Taubheit auf dieser Seite. Vier Wochen nach dem ersten Anfall setzt sich Pat. einer Erkältung aus, worauf wieder heftige Schmerzen auftreten mit Anschwellung der Gegend unterhalb des Warzenfortsatzes. Eröffnung des Antrums und Blosslegung des Sinus, der sich als thrombosirt erwies. Auslöffelung des Thrombus, Tamponade mittelst Jodoformgaze. Pat. wird am 15. Tage nach der Operation geheilt entlassen.

2. Fall: Epiduralabscess in Folge chronischer Mittelohreiterung. 15jähriger Knabe. Im zweiten Lebensjahre Scharlach und Meningitis, worauf Taubstummheit. Im sechsten Lebensjahre Abscess hinter dem rechten Ohre, welcher incidirt wurde. Im zehnten Lebensjahre Pneumonie und neuerdings Meningitis. Wieder bildet sich ein Abscess hinter dem rechten Ohre, der eröffnet wird. Die Wunde schliesst sich diesmal nicht, sondern entleert Jahre lang übelriechenden Eiter. Einige Wochen vor der Aufnahme neuerdings Incision eines Abscesses über dem r. Warzenfortsatz. Starke Schmerzen im r. Ohr und der r. Kopfhälfte. Fieber. Bei der nun vorgenommenen Radicaloperation fand sich der ganze Warzenfortsatz necrotisch. Die mittlere Schädelgrube wird blossgelegt und ein epiduraler Abscess entleert. Heilung. Verf. betont, dass, wenn gleich das erste Mal statt der Incision über dem Warzenfortsatz die Eröffnung des Antrums vorgenommen worden wäre, man dem Kranken das Jahre lange Siechthum und die Bildung des epiduralen Abscesses erspart hätte.

3. Fall: Epiduraler Abscess nach acuter Mastoiditis. 31jähriger Arbeiter. Im 11. Lebensjahre linksseitige Otorrhoe, welche später öfters recidivirte. Sechs Wochen vor der Hospitalsaufnahme trat in Folge einer Erkältung Schmerz im l. Ohr, Versiegen des Ohrenflusses und Anschwellung hinter demselben auf. Es wurde anderwärts das Antrum eröffnet, doch blieben dumpfe Schmerzen bestehen. Bald

Digitized by Google

darauf unter heftigem, linksseitigen Kopfschmerz Schüttelfrost, Erbrechen. Bei der nun vom Verf. selbst ausgeführten Radicaloperation wurde der Sinus blossgelegt und dabei eine ihm anliegende Eiteransammlung entleert. Heilung, nur blieb das Hörvermögen der betreffenden Seite stark beeinträchtigt. A. Sch. (N.-Y.)

Ein objectiv hörbares Ohrgeräusch. (A Case of Objective Tinnitus of thy Ear.) Von William Cowen in New-York. (N. Y. Eye and Ear Infirmare Reports 1897, Vol. V.)

Ein 42jähriger Mann klagt seit einem Jahre über ein singendes Geräusch in einem Ohre (welchem? Ref.), welches bei Anwendung des Stethoscops oder Hörschlauches auch objectiv wahrnehmbar wird. Es ist ein periodischer, mit der Herzsystole synchronischer, flötenähnlicher Ton von 500 bis 700 Schwingungen. Zeitweilig verstummt dieses Geräusch, kann dann aber durch Vornüberneigen des Kopfes gleich wieder angeregt werden. Trommelfell und Gehörvermögen normal. Untersuchung des Herzens und der Gefässe ergiebt normale Verhältnisse, kein Atherom, keine Lues. Man kann das Geräusch nur durch den Gehörgang wahrnehmen, bei Auscultation des Warzenfortsatzes, des Kieferwinkels, des Schädeldaches oder der grossen Halsgefässe ist es nirgends zu hören. Zur Erklärung des Phänomens nimmt C. die Anwesenheit eines quer durch das Lumen gespannten Gewebsfadens in „irgend einem Blutgefässe“ an und betont die grosse Seltenheit derjenigen objectiv wahrnehmbaren Ohrgeräusche, welche, wie der hier mitgetheilte Fall, nicht auf Muskelaction, sondern auf Gefässveränderung beruhen. Therapeutisch wurde Compression der Carotis versucht, doch vom Pat. nicht vertragen. Weil von vornherein ganz aussichtslos, wurde eine innerliche Medication gar nicht empfohlen.

A. Sch. (N.-Y.)

Zur Asepsis bei der Behandlung von Ohreiterungen. (A Plea for Asepsis in the Clinical Treatment of Otorrhoea.) Von George B. Mc Auliffe in New-York. (N. Y. Eye and Ear Infirmary Reports 1897, Vol. V.)

Bei der poliklinischen Behandlung von Ohrenkranken wird nach Verf. den Regeln der Asepsis und Antisepsis viel zu wenig Rechnung getragen. Wohl ein Dutzend Patienten wird hintereinander mit demselben Ohrtrichter untersucht und das Instrument höchstens gelegentlich einmal desinficirt. Es werden die Punkte einzeln besprochen, auf welche es bei der aseptischen und antiseptischen Behandlung der Otorrhoe ankommt und besonders die Anwendung von Kali hypermanganicum in verdünnter Lösung empfohlen. A. Sch. (N.-Y.).

Die Behandlung von Strictureu der Eustachi'schen Ohrtrompete mittelst Electrolyse. (The Rapid Dilatation of Strictures of the Eustachian Tube by Electrolysis.) Von Arthur B. Duel in New-York. (N.-Y. Eye and Ear Infirmary Reports 1897, Vol. V.)

D. sieht in der Electrolyse eine geeignete Methode, um Verengerungen der Tuba Eustachii in verhältnissmässig kurzer Zeit zu beheben.

Digitized by Google

Die durch Abbildungen illustrirte Beschreibung des angewendeten Apparates ist im Original nachzusehen (vgl. auch New-York Med. Journal, 16. Jan. 1897). Der indifferente positive Pol wird mit der rechten Hand des Patienten in Berührung gebracht, in der Tuba wird mit dem linken Pol manipulirt. Der Strom wird nur allmählig eingeführt. Es werden nie mehr als zwei bis fünf Milliampère in Anwendung gebracht. „Hat der Contact von zwei bis fünf Minuten gedauert, so ist die Strictur erweicht und man kann die (electrische) Bougie durch gelinden Druck durch die Verengerung durchschieben. In gewissen Fällen stösst die Bougie auf mehr als eine verengerte Stelle, ehe sie in die Paukenhöhle gelangt."

Zehn ausführlich mitgetheilte Krankengeschichten beweisen, dass die Methode der Electrolyse bei Stricturen der Eustachi'schen Röhre weit bessere Erfolge erzielt, als die anderen üblichen Behandlungsarten.

A. Sch. (N.-Y.).

Otologisches Krankenjournalschema. (A Method of Recording Ear Cases, with Explanatory Notes.) Von John C. Lester und Vincent Gomez in New-York. (N. Y. Eye and Ear Infirmary Reports 1897, Vol. V.)

Das Schema ist nach dem Muster des von Rohrer vorgeschlagenen entworfen, aber nach vielen Richtungen wesentlich erweitert und ergänzt. Die Prüfung mittelst der Bezold'schen continuirlichen Tonreihe ist nicht berücksichtigt, doch dürfte es vorläufig auch nur wenige Practiker geben, die in ihrem Krankenjournal eine Rubrik für diese Prüfung benöthigen.

Zu verbessern wären die Druckfehler „Röhrer" statt „Rohrer", „Schrapnell" statt „Shrapnell" und „Mandle" statt „Mandl".

A. Sch. (N.-Y.).

---

b) Rhinologische:

Seltene Tumoren des Nasopharynx. (Tumeurs rares du nasopharynx.) Von Dr. Monbouyrain. (Thèse de doctorat und Revue hebdomadaire de laryngologie et d'otologie 1897, No. 8.)

Bietet nichts Neues und ist blos eine Recapitulation bekannter Thatsachen.

Dr. P. K.

Ein 3,80 g wiegender Nasenstein bei einem 10jährigen Kinde. (Rhinolithe pesant 3,80 g chez un enfant de dix ans.) Von Dr. Stucky. (The laryngoscope und Revue hebdomadaire de laryngologie et d'otologie 1897, No. 9.)

Eine 10jährige Negerin hatte die linke Nase von einer grauen, harten Masse ausgefüllt. Sehr ausgesprochene Drucksymptome. Es war kein Kern zu finden, es handelte sich also um einen typischen Rhinolithen.

Dr. P. K.

Digitized by Google

c) Pharyngo-laryngologische:

Zwei Fälle von larvirter tuberculöser Mandelhypertrophie. (Deux cas d'hypertrophie amygdalienne tuberculeuse larvée.) Von Dr. Ricardo Botey. (Archivos latinos de rhinologia, laringologia, otologia und Annales des maladies de l'oreille et du larynx 1896, No. 11.)

Zwei neue Fälle, welche den Anfang einer Lungentuberculose in den Mandeln zeigen. Dr. P. K.

Ueber Fremdkörper der Luftwege. (Corps étrangers des voies respiratoires.) Von Dr. Schiffers. (Annales de la société médico-chirurgicale de Liège 1897, No. 2.)

Ein 3jähriger Knabe bekam, währenddem er Fische genoss, ein Stück Wirbelknochen in die obersten Luftwege; die Tracheotomie musste schleunigst ausgeführt werden, nach welcher Operation die Athmung normal von Statten ging. Nach einige Zeit fortgesetzten alcalischen Inhalationen wurde der Fremdkörper per os ausgeworfen. Verf. verwirft den von Chirurgen allgemein angenommenen Satz, dass Fremdkörper sich gewöhnlich in einem der beiden Ventrikel festsetzen; wenn man von diesem Grundsatz ausgeht, so macht man die Thyrotomie, welche ja keine unschuldige Operation ist, oft unnützer Weise: die einfache Tracheotomie genügt gewöhnlich. Dr. P. K.

Secundärer Schanker beider Mandeln, durch Saugen an den Brustwarzen hervorgebracht. (Chancre syphilitique des deux amygdales contracté par la succion des seins.) Von Dr. Jullien. (Société de dermatologie et syphiligraphie de Paris, séance du 11. mars 1897 und Semaine médicale 1897, No. 12.)

Ein junges Mädchen saugte öfters in langen Sitzungen an den Brustwarzen ihrer Cousine in der Absicht, die Brüste hübscher zu machen; das Kind der Cousine war auch syphilitisch und trank an seiner Mutter. Das inficirte junge Mädchen hatte eine starke allgemeine specifische Roseola und hatte nie den Coitus ausgeübt. Die beiden harten Schanker waren characteristisch und wurden trotz der Drüsenschwellung kaum empfunden. Dr. P. K.

Laryngotomia intercricothyroida. Necrose durch Decubitus der Platte des Ringknorpels, falscher Weg der Canüle. Tod. (Laryngotomie intercricothyroidienne, nécrose par décubitus du chaton du cricoidien. Fausse route cricoidienne. Mort.) Von Dr. Lermoyez und Dr. Griner. (Annales des maladies de l'oreille et du larynx 1897, No. 1.)

Wurde in der letzten Zeit wegen der Leichtigkeit der Ausführung wieder rehabilitirt, besonders durch Krishaber, Richelot und Nicaise. Dass selbe im Vergleich zur Tracheotomie ganz unschuldig ist, wird durch das angeführte Beispiel in Zweifel gezogen. Die eingeführte Canüle einerseits und der fortwährende Druck der Wirbelkörper namentlich beim Schlucken andererseits brachten bei dem tuberculösen Menschen eine Necrose der Ringknorpelplatte hervor, welche eine Höhle bildete und dem Canülenschnabel als falscher Weg diente; wenn die Canüle

Digitized by Google

nun in dieser Caverne festsass und Erstickungserscheinungen hervorbrachte, so reizte selbe andererseits wieder den Ringknorpel und beschleunigte dessen Necrose. Patient unterlag einem Erstickungsanfall, welcher intra vitam schwer, bei der Section aber leicht zu erklären war. Dieses ist eine Schattenseite der Laryngotomia intercricothyroidea, welche vergebens von deren Vertheidigern geleugnet wird. In ähnlichen Fällen, wie dieser, das heisst, wenn bei eingeführter Canüle und bei Durchgängigkeit der Trachea unerklärbare Erstickungsanfälle auf paradoxale Weise eintreten, muss man an obenerwähnte Eventualität denken; dann soll rasch eine Canüle mit sehr langem Schnabel eingeführt werden. Dr. P. K.

Die Erkrankungen des Larynx, der Nase und der Ohren in Bezug auf die gerichtliche Medicin. (Les affections du larynx, du nez et des oreilles dans leurs rapports avec la médecine légale.) Von Dr. Castex. (Société française de laryngologie et d'otologie, 6. Mai 1897 und Semaine médicale 1897, No. 22.)

Verf. geht die ganze Reihe der Erkrankungen der obersten Luftwege und der Ohren nebst ihren Beziehungen zur gerichtlichen Medicin durch: ein weites Feld. Die Arbeit wird am besten im Original nachgelesen. Dr. P. K.

Epidemisches Schluchzen. (Hoquet épidémique.) Von Dr. Berdach. (Sitzung der Kaiserlich königlichen medicinischen Gesellschaft in Wien vom 12. März 1897 und Semaine médicale 1897, No. 12.)

In einer Mädchenschule hatten von 35 Mädchen 16 ein continuirliches Schluchzen bekommen; die zwei zuerst Befallenen waren ausgesprochen hysterisch; das Schluchzen hört des Nachts auf; der Wille hat keinen Einfluss auf das Phänomen, und alle Behandlung bleibt ohne Erfolg. Alle Betroffenen sind anämisch. Dr. P. K.

Röntgenstrahlen zur Diagnose der Lungenkrankheiten. (Emploi des rayons X au diagnostic des affections pulmonaires.) Von Dr. Rendu. (Académie des sciences de Paris, séance du 28. décembre 1896.)

Verf. hat genau die von Dr. Bouchard vorgenommenen Experimente nachgemacht. Bei den betreffenden Patienten, welche sämmtlich dem Hospital St. André in Bordeaux angehörten, wurde zuerst die Auscultation und Percussion des Thorax vorgenommen und die betreffenden Grenzen mittelst dermographischem Bleistift auf der Haut gezeichnet. Die so untersuchten Kranken wurden nun in das dunkele Zimmer gebracht, den Röntgenstrahlen ausgesetzt, und es wurde dann mittelst desselben Bleistiftes genau die Grenze zwischen hellen und dunkelen Stellen aufgezeichnet. Bemerkt muß werden, daß wegen der herrschenden Dunkelheit die ersten gezeichneten Grenzen nicht gesehen werden konnten, daß also kein Irrthum und keine unfreiwillige Neigung, die zweiten Zeichnungen mit den ersten zusammen zu bringen, bestehen konnten. Und dennoch stimmte die zweite Zeichnung vollkommen mit der ersten überein. Dr. P. K.

Digitized by Google

Tödtliche Blutung durch Bersten einer Varice des Oesophagus bei Lebercirrhose. (Hémorrhagie mortelle par rupture de varices dans la cirrhose atrophique.) Von Dr. Ménétrier. (Société médicale des hôpitaux, séance du 4. décembre 1896 und Semaine médicale 1896, No. 62.)

Ein 63jähriger Potator unterlag auf die angegebene Weise.

Ueber Trachealeinspritzungen von Creosot und Guajacol bei Tuberculose des Larynx und der Lungen. (Les injections trachéales de créosote et de guajacol dans la tuberculose laryngo-pulmonaire) Von Dr. Ricardo Botey. (Congrès espagnol d'oto-rhino-laryngologie, Madrid, le 19. novembre 1896 und Annales des maladies de l'oreille et du larynx 1897, No. 1.)

Man kann allmählich steigend bis zu 100 g der antiseptischen Lösung ungestraft in die Trachea einspritzen; als Vehikel nimmt Verf. gewöhnlich Olivenöl oder Leberthran. Die Medicamente werden auf diesem Wege rasch absorbirt. Verf. erinnert hierbei an das ungewollte Experiment Bichat's, wo eine grosse Portion Rindfleischbrühe durch die in die Trachea statt in den Oesophagus eingeführte Sonde schnell resorbirt wurde, ohne Störungen Seitens des Respirationsapparates hervorzurufen. Diese Absorptionsfähigkeit der Schleimhaut der Respirationswege ist grösser als die des Verdauungstractus und des Unterhautzellgewebes, aus Gründen, welche Verf. genau beschreibt. Bei einem erwachsenen Menschen kann man ungestraft $^1/_2$ Liter Flüssigkeit in die Trachea einspritzen. Reizende und selbst caustische Medicamente sind sogar besser von der Bronchial- als von der Magenschleimhaut vertragen. Verf. bringt 1—2 pCt. Creosot und Guajacollösungen in Olivenöl mittelst einer eigens dazu construirten Spritze durch die Stimmritze bis in die Trachea und spritzt Anfangs 3 bis 8 g, später 20 bis 25 g in die Luftwege hinein; manchmal geht Verf. bis auf 40 bis 50 g, was dann einigen Husten hervorruft. Der nachfolgende Husten bringt gewöhnlich ein Viertel der eingespritzten Flüssigkeit wieder zum Vorschein, drei Viertel aber bleiben gewöhnlich; fürchtet man zu sehr den Husten, so kann man vorher Larynx und Trachea cocainisiren. Ausnahmsweise spritzt Verf. die medicamentöse Lösung durch die äussere Haut direct in die Trachea; hierzu gebraucht man eine eigens dazu construirte Spritze. Dr. P. K.

Angina mit Pneumococcen und Angina mit Diphtheritisbacillen. (Angine à pneumocoques et angine diphtéritique.) Von Dr. Jaccoud. (Bulletin médical und Annales des maladies de l'oreille et du larynx 1897, No. 1.)

Verf. beschreibt in einem klinischen Vortrage die zwei Arten von Angina und giebt deren Differentialdiagnose. Characteristisch für die erste ist ein plötzlich auftretender Schüttelfrost mit nachfolgender sehr hoher Temperatur, dann bald Halsschmerzen und Drüsenschwellung; ebenso rasch fällt das Fieber am dritten oder vierten Tage; die localen Halssymptome sind meistens eine intensive Röthe der Uvula, der Mandeln und des Segels; manchmal treten Pseudomembranen auf, welche macroscopisch nicht von diphtheritischen Pseudomembranen zu

Digitized by Google

unterscheiden sind. Hingegen bei Diphtheritis ist der Anfang schleichend, wenig gesteigerte Temperatur, langsamer Verlauf, allmähliches Sinken der Temperatur. Jaccond räth mit Recht, bei fehlender bacteriologischer Diagnose und Fällen von Angina pseudomembranacea einstweilen die antidiphtheritische Behandlung mit Ausnahme der Seruminjectionen anzuwenden: Bepinselungen mit Sublimat, Gurgeln mit Borsäure und Salicylsäure, Salicylsäure innerlich, roborirende Diät und etwas Alcohol. Bei festgestellter Diphtheritis Seruminjectionen.

Dr. P. K.

Seltener Fall von Larynxperichondritis. (Cas singulier de périchondrite du larynx.) Von Dr. H. S. Birkett. (New-York med. Journal und Annales des maladies de l'oreille et du larynx 1897, No. 1.)

Ein mit Gonorrhoe behafteter Patient zeigt Schmerzen in beiden Knieen, Füssen, rechter Schulter und rechter Halsseite beim Schlucken. Das Laryngoscop zeigt Schwellung des rechten Cricoarytenoidalgelenkes und verlangsamte Bewegung des betreffenden Stimmbandes; Larynx sonst normal. Das Larynxleiden heilte zugleich mit dem Tripper.

Dr. P. K.

Zwei Fälle von Vergrösserung der Arteria pharyngea ascendens. (Deux cas d'hypertrophie de l'artère pharyngée ascendante.) Von Dr. Harrison Griffin (Med. Record und Annales des maladies de l'oreille et du larynx 1897, No. 1.)

Wichtig bei Operationen in dieser Gegend. Bisher nur bei Frauen gefunden, seltener doppelseitig. Die zwei vom Verf. beobachteten Fälle beweisen, dass die Arterie das Volumen der Radialis und ebenfalls deren leicht sichtbare Pulsationen annehmen kann. Dr. P. K.

Streptococcenangina mit scharlachähnlichem Ausschlag. (Angine à streptocoques avec éruption scarlatiniforme.) Von Dr. Béclère. (Société médicale des hôpitaux, séance du 17. juillet 1896 und Annales des maladies de l'oreille et du larynx 1897, No. 1.)

Verf. beobachtete die oben genannte Hausepidemie, welche ohne nachfolgende Desquamation verlief; wegen der Ansteckung nimmt Verf. dennoch wahren Scharlach an. Die Desquamation bilde also kein nothwendiges Symptom des Scharlachs. Dr. P. K.

Ueber Eunuchenstimme. (Sur la voix eunuchoide.) Von Dr. C. Biaggi. (Monatsschrift für Sprachheilkunde und Annales des maladies de l'oreille et du larynx 1897, No. 1.)

Die Eunuchenstimme wurde bei einem 16jährigen und einem 20jährigen Mann beobachtet, trotzdem dass Larynx und Genitalien ordentlich ausgebildet waren. Verf. leitete selbe von einem Leiden der Nase und des Pharynx ab, bei welchem Leiden die eunuchoide Stimme eine Stimme der Ruhe ist. Geeignete Behandlung des Leidens sowie geeignete Uebung brachten Heilung. Dr. P. K.

Digitized by Google

Sublinguale Phlegmone (Ludwig'sche Angina) mit Pneumococcen. (Phlegmon sublingual (angine de Ludwig) à pneumocoques.) Von Dr. Macaigne und Dr. Vanverts. (Presse médicale und Annales des maladies de l'oreille et du larynx 1897, No. 1.)

Verff. geben einen tödtlich endenden Fall mit kritischen Erläuterungen, welche nichts Neues über das Thema liefern. Dr. P. K.

Fremdkörper in den obersten Luftwegen. (Un cas de corps étranger des voies respiratoires.) Von Dr. A. Heindl. (Wiener klin. Wochenschrift und Annales des maladies de l'oreille et du larynx 1897, No. 1.)

Ein 23jähriger Mann empfand seit zwei Tagen beim Schlucken Schmerz in der linken Halsseite. Chiari fand eine die Plica pharyngo-epiglottica durchbohrende Nadel; selbe wurde in Stücken in zwei Sitzungen entfernt. Dr. P. K.

Fall von schwerer Blutung nach Tonsillotomie. (Un cas d'hémorrhagie grave consécutive à la tonsillotomie.) Von Dr. Boezuo Piergili. (Archiv. ital. d'otol. und Annales des maladies de l'oreille et du larynx 1897, No. 1.)

Trat sieben Stunden nach der Operation ein, die doppelseitige Operation war mit dem Fahnenstock-Matthieu'schen Instrument ausgeführt worden. Es traten fünf solcher Blutungen in verschiedenen Zwischenräumen ein; dieselben wurden jedes Mal durch Eis, Ergotin, Höllenstein und Compression der Carotiden zum Stillstand gebracht. Da eine neue Blutung das Leben des Patienten bedroht hätte, wurde die Carotis communis unterbunden; nach dieser Operation traten Anfangs rechtsseitige Lähmung, Delirien nebst Convulsionen ein. Heilung. Verf. räth, immer nur eine Mandel in derselben Sitzung herauszunehmen, immer vorher den Verlauf der betreffenden Carotis zu betrachten und den Kopf des Patienten während der Operation stark nach hinten zu beugen. Dr. P. K.

Cocainlösungen bei hoher Temperatur zur localen Anästhesie. (Emploi de solution de cocaine à haute température pour l'anaesthésie locale.) Von Dr. Tiro Costa. (Gaz. degli ospedali und Annales des maladies de l'oreille et du larynx 1897, No. 1.)

Man kann selbe zu 50°—55° anwenden und hat dabei folgende Vorzüge: sogar 2proc. Lösungen bringen bei dieser Temperatur die gewünschte Anästhesie, letztere betrifft eine grössere Schleimhautpartie und tritt fast plötzlich auf, besonders wenn man statt einzupinseln einspritzt. Auf solche Weise hat man keine Vergiftungen mehr zu befürchten. Dr. P. K.

Undurchgängigkeit des Oesophagus. Breite Communicationsöffnung zwischen Trachea und Oesophagus. (Imperforation de l'oesophage. Large communication trachéooesophagienne.) Von Dr. Lefour und Dr. Fieux. (Bulletin médical und Annales des maladies de l'oreille et du larynx 1897, No. 1.)

Ein 2980 g wiegendes Kind kam zur Welt, ohne dass es weinte noch schrie. Athem beschwert, trotzdem dass der Mund frei war. Tod

Digitized by Google

nach zehn Stunden, nach vorhergehendem Pfeifen und einem eigenthümlichen Fahnengeräusch. Die Section liess nichts im Larynx und in der Trachea entdecken. 4 cm tief war der Oesophagus blind, taschenförmig endend; dann unter dieser Tasche befand sich ein fibröser solider Strang, der sich allmählich in einen in den Magen einmündenden Canal verwandelte. Das obere Stück der Speiseröhre communicirte durch eine 12 mm grosse Oeffnung mit der Trachea an der hinteren Seite derselben. Der Tod war leicht zu erklären. Das Fahnengeräusch entstand, indem beim Inspirium die hintere Oesophaguswand gegen die Trachea aspirirt und beim Exspirium wieder nach rückwärts bewegt wurde; so entstand auch die Dyspnoe. Dr. P. K.

Ein falsches Gebiss in der Speiseröhre. (Une denture dans l'oesophage.) Von Dr. Massei. (Archiv. ital. di laringol. und Annales des maladies de l'oreille et du larynx 1897, No. 1.)

Der Fremdkörper passirte glücklich die Cardia und wurde mit den Fäcalmassen ausgestossen. Auf diesen Fall gestützt, bemerkt Verf., dass man in solchen Fällen nicht die Graeffe'sche Sonde, sondern den Oesophagusschirm gebrauchen soll; überhaupt bei Fremdkörpern soll man möglichst genaue Beschreibung derselben vor jeglicher Operation haben. Einmal im Magen, soll man nach der Salzer'schen Methode den Patienten mit grossen Mengen gekochter Kartoffeln nähren; letztere bilden erstens eine gute Einwickelung und zweitens vermehren sie das Gewicht respective die leichtere Austreibung des Fremdkörpers.
Dr. P. K.

Fall von Epiglottiscyste. (Un cas de Cyste de l'épiglotte.) Von Dr. Brindel. (Revue hebdomadaire de laryngologie et d'otologie 1897, No. 6.)

Eine 32jährige Frau wurde für Phthisis laryngea behandelt. Diagnose und Behandlung liessen eine auf der linken Plica aryepiglottica aufsitzende Cyste erkennen. Diese Cysten kommen meistens bei Männern vor. Heilung tritt immer ein. Dr. P. K.

Berichtigung.

In der Kritik des Buches von Moritz Schmidt auf Seite 314 bis 317 (Heft 7) sind folgende Druckfehler zu berichtigen:

In Absatz 3: Statt „dem Kopiren“ lies „den Regionen“.
„ „ 5: „ „Wirken“ lies „Winken“.
„ „ 6: „ „ein collegiales Verhalten“ lies „sein“.
„ „ 8: „ „Neurosenlehre“ lies „Neuronenlehre“.
„ „ 9: „ „Nïcins“ lies „Ricies“.

Alle für die **Monatsschrift** bestimmten **Beiträge und Referate** sowie alle **Druckschriften, Archive** und **Tausch-Exemplare** anderer Zeitschriften beliebe man an Herrn Prof. Dr. **Gruber** in Wien I, Freiung 7, zu senden. Beiträge werden mit 40 Mark pro Druckbogen honorirt und die gewünschte Anzahl Separat-Abzüge beigegeben.

Verantwortlicher Redacteur: Prof. Dr. Ph. Schech in München.
Verlag der Allgemeinen Medicinischen Central-Zeitung (Oscar Coblentz).
Expeditionsbureau: Berlin W. 35, Schöneberger Ufer 28.
Druck von Marschner & Stephan in Berlin SW., Ritterstrasse 41.

Digitized by Google

Monatsschrift für Ohrenheilkunde

sowie für

Kehlkopf-, Nasen-, Rachen-Krankheiten.

Organ der Oesterr. Otologischen Gesellschaft.

(Neue Folge.)

Mitbegründet von weil. Prof. Dr. N. Rüdinger, Prof. Dr. R. Voltolini und weil. Prof. Dr. Fr. E. Weber-Liel

und unter Mitwirkung der Herren

Docent Dr. **E. Baumgarten** (Budapest), Hofrath Dr. **Bescherner** (Dresden), Prof. Dr. **Ganghofner** (Prag), Docent Dr. **Gomperz** (Wien), Dr. **Heinze** (Leipzig), Dr. **Hopmann** (Cöln), Prof. Dr. **Jurasz** (Heidelberg), Dr. **Keller** (Cöln), Prof. Dr. **Kiesselbach** (Erlangen), Prof. Dr. **Kirchner** (Würzburg), Dr. **Koch** (Luxemburg), Dr. **Law** (London), Docent Dr. **Lichtenberg** (Budapest), Dr. **Lublinski** (Berlin), Dr. **Michel** (Cöln), Docent Dr. **Moldenhauer** (Leipzig), Prof. Dr. **Onodi** (Budapest), Docent Dr. **Paulsen** (Kiel), Dr. **A. Schapringer** (New-York), Dr. **Schäffer** (Bremen), Dr. **E. Stepanow** (Moskau), Prof. Dr. **Störck** (Wien), Prof. Dr. **Strübing** (Greifswald), Dr. **Weil** (Stuttgart), Dr. **Ziem** (Danzig)

Herausgegeben von

Prof. Dr. JOS. GRUBER Wien. **Prof. Dr. v. SCHRÖTTER** Wien. **Prof. Dr. PH. SCHECH** München.

Prof. Dr. E. ZUCKERKANDL Wien.

Dieses Organ erscheint monatlich in der Stärke von 3 bis 3½ Bogen. Man abonnirt auf dasselbe bei allen Buchhandlungen und Postanstalten des In- und Auslandes.
Der Preis für die Monatsschrift beträgt 12 R.-M. jährlich; wenn die Monatsschrift zusammen mit der Allgemeinen medicinischen Central-Zeitung bestellt wird, nur 8 R.-M.

Jahrg. XXXI. **Berlin, October 1897.** **No. 10.**

I. Originalien.

Zur Muschelfrage.

Von

Prof. **E. Zuckerkandl.**

(Schluss.)

Die Siebbeinmuscheln von Embryonen und Neugeborenen.

Ich habe, um über die Muschelursprünge und die Nebenmuschel der unteren Siebbeinspalte Aufklärung zu erhalten, 104 Nasenhöhlen von Embryonen (darunter 32 vom 3. bis incl. dem 6. Monat und 72 ältere Embryonen) und 10 Nasenhöhlen von Neugeborenen untersucht. Die theils in Alcohol, theils in Pikrinsäure-Sublimat gehärteten Objecte wurden nach Besichtigung der Muscheln an mehreren Stellen frontal durchschnitten, um die Abzweigungsstellen der Muscheln von der Nasencapsel (der Lateralplatte) darzulegen.

Die Stützleiste der oberen Siebbeinmuschel repräsentirt sich für gewöhnlich nur in Form einer ziemlich breiten Verdickung der Lateralplatte. Da die Concha ethm. superior zwei Muschelelemente enthält,

Digitized by Google

so sollte man erwarten, dass sich die breite Stützleiste in zwei Stücke gliedert; dies trifft jedoch nur ausnahmsweise zu. Die Leiste der Concha ethm. media zweigt in einiger Entfernung unterhalb der oberen Siebbeinmuschel von der Lateralplatte ab. Die Form und Grösse dieser Stützleiste variirt mannigfach. Die Stützleiste der C. ethm. inf. ist unter allen am besten entwickelt und am stärksten gebogen; sie zweigt weit unterhalb der C. ethm. med. von der Lateralplatte ab.

Ueber das Ursprungsverhalten der unteren Siebbeinmuschel habe ich nichts zu bemerken, da sich dasselbe ausnahmlos typisch verhielt. Die von Killian beschriebene Coalition zwischen der unteren und der mittleren Siebbeinmuschel fand sich unter meinen Präparaten nicht. Die Varietäten betreffen demnach hauptsächlich den oberen Theil des Siebbeins und vorwiegend wieder die mittlere Siebbeinmuschel.

Embryonales Siebbein mit zwei Muscheln.

Das Siebbein kann aus zwei Gründen diese Form zeigen: Es ist entweder an der primären oberen Siebbeinmuschel nicht zu einer weiteren Differenzirung gekommen (Fig. 9 a.), oder es war dies wohl der Fall, aber es hat sich später die mittlere Siebbeinmuschel vollständig zurückgebildet; diesfalls enthält die dritte (obere) Muschel der Reihe nicht drei, sondern blos zwei Elemente, nämlich das der Concha superior und der Concha suprema.

Man findet gewöhnlich beim Unterbleiben einer weiteren Differenzirung der primären oberen Muschel die obere der beiden Conchae ethm. auffallend breit. Es ist, um nur ein Beispiel anzuführen, in der rechten Nasenhöhle eines fünfmonatlichen Embryo die obere Siebbeinmuschel ebenso breit wie auf der Gegenseite die mittlere und obere Siebbeinmuschel zusammengenommen. Ferner kommen Fälle zur Beobachtung, in welchen auf einer Seite drei gut entfaltete Muscheln vorhanden sind, auf der anderen Seite aber nicht, da von der Fissura ethm. superior sich nur eine Spur zeigt. Es ist diesfalls beiderseits das knorpelige Siebbeingerüst an Grösse ganz gleich und auch in der Form nicht wesentlich verschieden; der Unterschied besteht lediglich darin, dass auf der einen Seite die Differenzirung der mittleren Siebbeinmuschel in der Anlage stehen geblieben ist. Dann giebt es Fälle, in welchen an der Schleimhaut der primären oberen Muschel gerade nur eine Andeutung der Fissura ethm. superior zu bemerken ist, während das knorpelige Gerüst der oberen Muschel zwei gut entwickelte Knorpelleisten führt, von welchen die untere typisch von jener Stelle der Lateralplatte abzweigt, wo sonst die Skelettleiste der Concha media entspringt (Fig. 9 i.). Die rudimentäre Schleimhautrinne kann auch entfallen, so dass wohl im Skelett, nicht aber soweit es die Schleimhaut betrifft, drei Siebbeinmuscheln vorliegen. Der Fall spricht für Killian's Angabe, nach der das Skelett conservativer als die Schleimhaut zu sein scheint.

Embryonales Siebbein mit drei Muscheln.

Am dreimuschligen Siebbein sehen wir in einiger Entfernung von der Knorpelleiste der oberen Muschel und ziemlich distant stehend von der unteren Siebbeinmuschel die Knorpelleiste der Concha ethm. media von der Seitenplatte abzweigen (Fig. 9 c.). Je nach dem Entwicklungs-

Digitized by Google

zustande der mittleren Siebbeinmuschel ist die Knorpelleiste bald breit, bald schmal (Fig. 9 c., d., e., k.), oft nur auf ein Leistchen reducirt, und zwar dann gewöhnlich, wenn die Muschel rudimentär ist (Fig. 9 d., g.). Gerade nicht selten findet man, dass dem vorderen Antheile der Concha ethm. media eine selbstständige Knorpelleiste fehlt (Fig. 9 p.). Diese Muschel und desgleichen die obere besitzen diesfalls eine breite, durch eine Rinne in zwei Abschnitte zerlegte gemeinsame Platte, welche erst an dem hinteren Ende des Siebbeins sich für die genannten Muscheln in zwei gesonderte, von der Lateralplatte abzweigende Knorpelleisten spaltet. Es ist dies ein Verhalten, welches vorn am Anfangsstücke der Concha ethm. media, da, wo sie aus der gemeinsamen Muschelplatte hervorgeht, stets beobachtet wird.

Eine andere Varietät der mittleren Siebbeinmuschel besteht darin, dass diese Muschel wohl gut entwickelt ist, derselben aber die knorpelige Stützleiste vollständig fehlt (Fig. 9 m., l., o.). Solche Fälle zeigen, dass die Muschelbildung auch ohne Betheiligung des Skeletts möglich ist.

Embryonales Siebbein mit vier Muscheln.

Beim Vorhandensein von vier Siebbeinmuscheln findet sich nur ausnahmsweise für jede der Muscheln eine eigene Stützleiste — ich habe dies nur in einem einzigen Falle beobachten können, — in der Regel besitzen nur die untere und die mittlere Muschel gesonderte Leisten, während die dritte und die vierte Muschel gewöhnlich von dem verdickten oberen Antheile der Seitenplatte getragen werden. Aber auch an der C. ethm. superior kann die knorpelige Unterlage fehlen; so finde ich in einem Falle, wo nur rechterseits vier Siebbeinmuscheln entwickelt sind, die dritte Muschel der Reihe ohne Stützleiste (Fig. 9 n.). In einem anderen Falle, wo auch nur auf der rechten Seite vier Muscheln sitzen, ist für die dritte und vierte Muschel eine gemeinsame Stützplatte vorhanden, während die Concha ethm. media keine Stützleiste enthält (Fig. 9 o.). Auf der dreimuschligen Seite dieses Präparates ist die obere Siebbeinmuschel so breit, wie auf der Gegenseite die dritte und vierte Muschel zusammengenommen.

In zwei meiner Fälle mit vier Siebbeinmuscheln auf einer und drei Muscheln auf der anderen Seite scheint auf der dreimuschligen Seite die Combination Concha ethm. inferior, media und suprema vorzuliegen, da die obersten Muscheln der Reihe gerade so gross wie auf der Gegenseite sind, aber auf der dreimuschligen Seite die Fissura ethm. superior weit geöffnet ist. In einem anderen Falle, betreffend die Nasenhöhle eines achtmonatlichen Fötus, enthält das rechte Siebbein vier Muscheln, von welchen die zweite und dritte ganz besonders schmal sind. Links ist die Concha ethm. media breiter als gewöhnlich, dagegen fehlt das hintere Ende der oberen Siebbeinmuschel. In Folge dessen ist oberhalb der Concha ethm. media eine breite Spalte etablirt, welche bis an die vierte Muschel heranreicht. Es ist dies eine Formation, wie sie zuerst von Killian beschrieben wurde. Dann erwähne ich noch eines Präpärates, an welchem die obere Siebbeinmuschel, ähnlich wie dies zuweilen an der mittleren vorkommt, eine schmale zurückgesunkene und von den Grenzmuscheln (der zweiten und vierten) operculisirte Leiste darstellt.

Digitized by Google

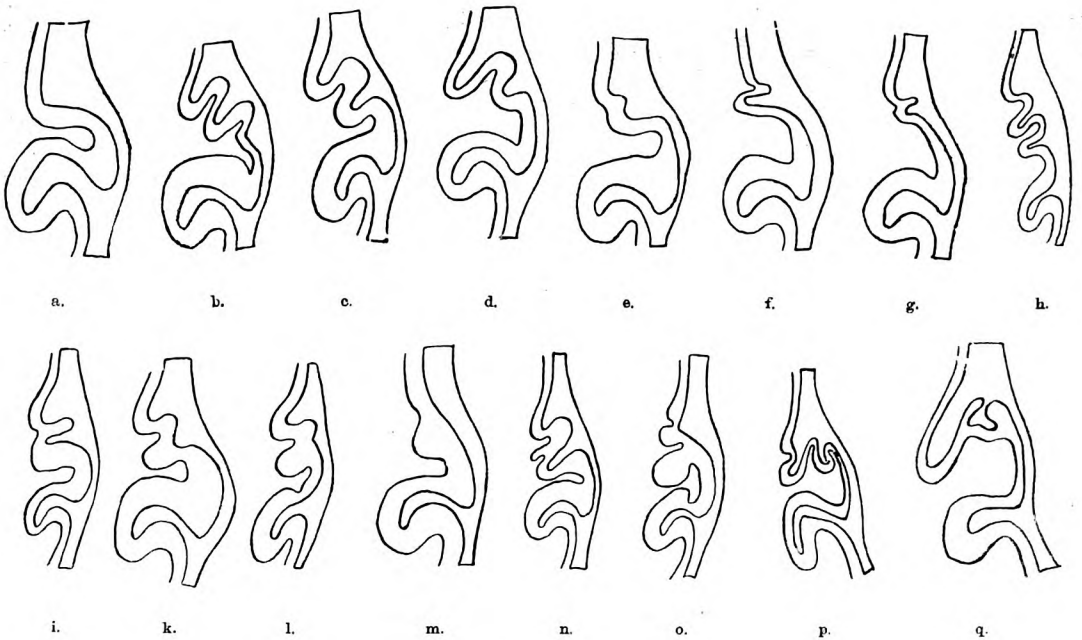

Figur 9.

Digitized by Google

Figur 9. Querschnitte durch die Siebbeinmuscheln. s. Schleimhaut. k. Knorpel.

a. Embryo, 7 Monate alt. 2 Conchae ethmoidales.

b. Embryo, 8 Monate alt. 3 Conchae ethmoidales. Nebenmuschel der Fiss. ethm. inf.

c. Embryo, 8 Monate alt. 3 Conchae ethmoidales. Die mittlere ist ein wenig verkürzt.

d. Embryo, 7 Monate alt. 3 Conchae ethmoidales. Die mittlere ist rudimentär.

e. Embryo, 5 Monate alt. 3 Conchae ethmoidales. Die Stützleisten der oberen und mittleren Muscheln sind nicht genügend differenzirt.

f. Embryo, 6 Monate alt. 3 Conchae ethmoidales. Dasselbe, überdies springt die C. media über die C. sup. vor.

g. Embryo, 5 Monate alt. 3 Conchae ethmoidales. Dasselbe, überdies ist die Stützleiste der C. media verschmälert.

h. Embryo, 7 Monate alt. 4 Conchae ethmoidales.

i. Embryo, 5 Monate alt. 3 Conchae ethmoidales. Es sind wohl die Stützleisten, nicht aber die Schleimhautüberzüge der C. media und sup. genügend differenzirt.

k. Embryo, 6 Monate alt. 3 Conchae ethmoidales. Die C. media besitzt eigentlich keine Stützleiste.

l. Embryo, 7—8 Monate alt. 3 Conchae ethmoidales. Aehnlicher Fall.

m. Embryo, 6 Monate alt. 3 Conchae ethmoidales. Es fehlt der C. media und sup. jede Spur einer Stützleiste.

n. Neugeborenes Kind. 4 Conchae ethmoidales. Die C. superior besitzt keine Stützleiste.

o. Embryo, 8 Monate alt. 4 Conchae ethmoidales. Die Stützleiste der mittleren Muschel fehlt vollständig.

p. Embryo, 6—7 Monate alt. 3 Conchae ethmoidales. Vom Dache der Fissura ethm. inf. ragt ein muschelartiges Gebilde vor.

q. Neugeborenes Kind. 2 Conchae ethmoidales. Aehnlicher Fall.

Endlich führe ich jene Fälle an, in welchen zwischen der dritten und vierten Siebbeinmuschel statt einer Fissura ethmoidalis sich ein dreieckiges Grübchen (Foveola conchae superioris) etablirt, dieses auch am drei- und zweimuschligen Siebbeine auftretende Grübchen besitzt, wie ich schon an anderer Stelle hervorgehoben habe, einen oberen, einen unteren Schenkel und eine am Sulcus sphenoethmoidalis liegende Basis. Der obere, nicht selten gewulstete Schenkel biegt gegen die Lamina cribrosa ab, während der untere Schenkel dem hinteren Ende der oberen Siebbeinmuschel angehört. Ich war seiner Zeit über die Bedeutung dieses Grübchens nicht im Klaren und habe sie für eine einer Siebbeinspalte fremde Formation gehalten. Erst durch Killian's Beschreibung von dem Rückbildungsprocesse an den hinteren Enden der dritten und vierten Muschel, den ich später selbst beobachtet habe, sowie durch die Acquisition von Präparaten, an welchen man den Uebergang des Grübchens in die Fissura ethm. superior verfolgen konnte, ist mir die Bedeutung der Foveola conchae klar geworden. Das Grübchen entsteht auf die Weise, dass das hintere Ende der vierten Muschel allein oder auch noch jenes der dritten Muschel in der Entwicklung

Digitized by Google

zurückbleiben. Bildet sich der untere Schenkel der Foveola ganz zurück, dann confluirt das Grübchen mit der oberen Siebbeinspalte, und ist, wie in dem abgebildeten Falle (Fig. 10), auch noch die mittlere Siebbeinmuschel mangelhaft ausgebildet, dann begrenzt die untere Siebbeinmuschel mit der vierten eine breite Grube, welche durch die Rudimente der zweiten und dritten Siebbeinmuschel in drei Abschnitte zerfällt. Die zwei Muschelrudimente lagerten ursprünglich offenbar an der Oberfläche und sind erst später in der Entwicklung zurückgeblieben.

Bei Kindern findet sich das Grübchen der oberen Muschel häufig, dagegen wird es beim Erwachsenen nur selten angetroffen.

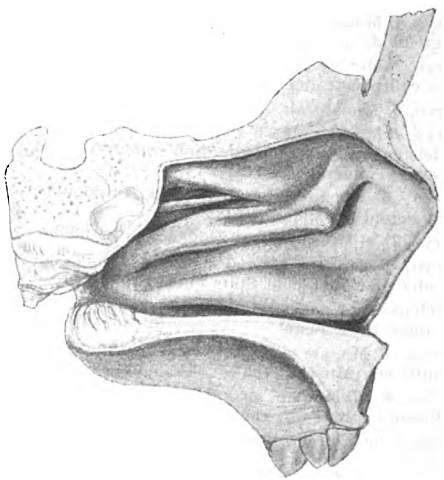

Figur 10. Linke Nasenhöhle eines vier Jahre alten Kindes. Vier Conchae ethmoidales. Zwischen C. inf. und C. suprema klafft eine breite Spalte; in derselben lagern: das leistenartige Rudiment der Concha ethm. media und die noch mehr zurückgebildete C. sup. Auch die vierte Muschel ist rudimentär.

Die Nebenmuschel der Fissura ethmoidalis inferior.

Hinsichtlich der anatomischen Details dieser Muschel im embryonalen Zustande verweise ich auf die Citate aus Killian's Schrift. Ich selbst habe unter meinen Präparaten nur fünf gefunden, von welchen vorausgesetzt werden könnte, dass sie Nebenmuscheln im Sinne Killian's enthalten. Es handelt sich in diesen Fällen um eine zwischen C. ethm. inf. und med. fallende leistenartige Verdickung der Lateralplatte (Fig. 9 b.). Die Leiste beginnt gewöhnlich im vorderen Ende der unteren Siebbeinspalte, erreicht aber nicht die Zone der hinteren Muschelenden. Sie kommt neben einer gut entwickelten oder neben einer rudimentären C. ethm. media vor. In einem Falle mit zwei Siebbeinmuscheln er-

Digitized by Google

streckte sich die Verdickung der Lateralplatte von der C. ethm. inf. angefangen bis hinauf zum Ursprunge der C. ethm. superior.

Es ist wahrscheinlich, dass das Gebilde, welches ich für den Erwachsenen als „hintere Nebenzelle" der unteren Siebbeinspalte beschrieben habe, aus der beschriebenen Leiste hervorgeht, diesfalls würde die hintere Nebenzelle der Nebenmuschel der Fissura ethm. inf. entsprechen. Ich wage es jedoch nicht, dies mit Bestimmtheit auszusprechen, da mir verlässliche Beweise für eine solche Behauptung fehlen. Die Entwicklung der hinteren Nebenzelle spielt sich nämlich vorwiegend nach der Geburt ab, und könnte nur auf Grundlage einer lückenlosen Reihe von jugendlichen Nasenpräparaten studirt werden; eine solche Reihe steht mir aber nicht zur Verfügung. Nur auf embryonale Objecte gestützt, lässt sich die Entwicklung schon aus dem Grunde nicht verfolgen, weil die, die Umwandlung der Nasencapsel in den definitiven Zustand begleitende, Resorption leicht Bilder vortäuscht, welche wohl an Muschelbildungen erinnern, mit solchen aber nichts zu thun haben.

Seltenen Falls treten in der unteren Siebbeinspalte Bildungen auf, die möglicher Weise auch als Nebenmuscheln zu deuten sind. Zwei hierher gehörende Präparate, die ich zu beobachten Gelegenheit hatte, will ich beschreiben.

Fall 1 (Fig. 9 p.) betrifft das Siebbein eines 6—7monatlichen Embryo. Es sind beiderseits drei Siebbeinmuscheln vorhanden: die untere zeigt ein typisches Verhalten, die mittlere bildet eine lange, weit nach vorn reichende Leiste, die obere ist ziemlich gross. Die Siebbeinspalten sind eng. Querschnitte zeigen, dass die mittlere Siebbeinmuschel eine grosse Strecke weit keine selbstständige Stützleiste besitzt. Für sie, wie für die C. ethm. superior besteht eine einzige breite, doppelt gefaltete Knorpellamelle, wie sie schon früher beschrieben wurde. Am hinteren Ende des Siebbeins dagegen ist wieder Alles typisch, d. h. die Stützleiste der C. media entspringt nun auch an der knorpeligen Seitenplatte.

Die Anomalie in diesem Fall besteht nun darin, dass von dem Dache der unteren Siebbeinspalte ein muschelartiges Gebilde herabhängt (siehe die Abbildung). Dasselbe zweigt von der Lateralplatte da ab, wo die gemeinsame Stützleiste für die zweite und dritte Siebbeinmuschel endet. Dieser eigenthümliche Körper enthält eine Knorpelleiste und ragt rechterseits frei in den Gang hinein, während er linkerseits nicht von der Seitenwand der Spalte isolirt ist. Dieses muschelartige Gebilde, welches 3 mm lang ist und sich nur im vorderen Antheile der Fissura ethm. inferior findet, enthält einen von Schleimhaut ausgekleideten Sinus, welcher an dem vorderen Leistenende mündet. Die Stützleiste selbst zweigt höher oben ab, als die Concha ethmoidalis media. Hieraus geht schon zur Genüge hervor, dass es sich nicht um ein Rudiment der mittleren Siebbeinmuscheln handeln könne. Aus dem gleichen Grunde kann nicht an die bisher beschriebene Nebenmuschel der Fissura ethm. inferior gedacht werden.

Fall 2 (Fig. 9 q.) betrifft das Siebbein eines Neugeborenen. Es finden sich beiderseits nur zwei Siebbeinmuscheln, von welchen die obere mit einer deutlichen Foveola versehen ist.

Die Siebbeinspalte ist eng. An der gleichen Stelle wie im Falle 1

Digitized by Google

geht von dem oberen Winkel der unteren Siebbeinspalte eine etwa 3 mm lange, von Schleimhaut überzogene Knorpelleiste ab, welche an ihrem freien Ende hammerartig verdickt ist. Dieses Gebilde ist weder gegen die nachbarliche Muschel, noch gegen die Seitenwand des Ganges abgegrenzt,
da die Schleimhaut des Wulstes direct von der Concha superior auf die laterale Wand der Spalte übersetzt.

Auch in diesem Falle ist die Ursprungsstelle des fraglichen Gebildes zu kurz, zu hoch und zu weit vorn gelagert, um als Rudiment einer Hauptmuschel gelten zu können. Möglicher Weise handelt es sich um die Anlage eines gleich der Bulla ethmoidalis blasigen Knochensegmentes, welches ich in einem Falle in der Nasenhöhle eines Erwachsenen beobachtet habe. Es steckte diesfalls im vorderen Antheil der unteren Siebbeinspalte eine Zelle, welche, von der Ursprungsstelle an der Lamina papyracea abgesehen, völlig frei lag. Ob dieses Gebilde als eine (vordere) Nebenmuschel der Fissura ethmoidalis inferior aufgefasst werden darf oder nicht, wage ich nicht zu entscheiden.

Der Uebersicht halber stelle ich anhangsweise alle jene Varietäten der Siebbeinmuscheln zusammen, welche ich bisher beobachtet habe.

Siebbein mit zwei Muscheln.

1) Die untere enthält eine typisch abzweigende Knorpelleiste, die obere nicht; ihr entprechend ist wie gewöhnlich die Seitenplatte blos verdickt (Fig. 9 a.).

2) Dasselbe, aber der verdickte Theil der Lateralplatte ist im Bereiche des freien Randes der oberen Siebbeinmuschel zu einer stumpfen Leiste ausgezogen.

3) Beide führen gut entfaltete Stützleisten.

4) Von der lateralen Fläche der oberen Muschel zweigt eine Leiste ab, welche wohl einen Wulst der Muschel, aber nicht einen Wulst der Siebbeinspalte bildet.

5) An der Abgangsstelle der oberen Muschel von der Seitenplatte zweigt vom Dache der Fissura ethm. inferior eine Knorpelleiste ab, die in die Spalte vorspringt, aber nicht durch Rinnen gegen die nachbarlichen Theile abgegrenzt erscheint (Fig. 9 q.).

(In den Fällen 1—5 enthielt die obere Muschel der Reihe auch das Element der mittleren Siebbeinmuschel. Nur in Bezug auf den Fall 5 war die Diagnose schwer zu stellen.)

Siebbein mit drei Muscheln.

6) Dieselben liegen gleich ihren breiten Knorpelleisten in einer Ebene.

7) Die Knorpelleiste der mittleren Siebbeinmuschel ragt median sammt ihrer Leiste über die obere Muschel vor (Fig. 9 f.).

8) Die mittlere Siebbeinmuschel ist verschmälert (Fig. 9 c.—e.).

9) Die verschmälerte mittlere Siebbeinmuschel ist gegen die Fissura ethm. inferior zurückgesunken (Fig. 9 d.).

10) Die knorpeligen Muschelleisten sind schön breit, aber die Fissura ethm. superior ist nur angedeutet (Fig. 9 i.).

Digitized by Google

11) Die mittlere Siebbeinmuschel besitzt keine Stützleiste (Fig. 9 k., l., m., o.).

12) Weder die mittlere noch die obere Siebbeinmuschel führt eine Stützleiste. Entsprechend diesen zwei Muscheln ist die Seitenplatte einfach verdickt (Fig. 9 m.).

13) Vom Dache der Fissura ethm. inferior ragt in diesen Gang eine Leiste vor, welche der sub 5 beschriebenen ähnlich ist, sich aber von dieser dadurch unterscheidet, dass sie durch Rinnen gegen die Nachbarschaft abgegrenzt wird (Fig. 9 p.).

14) Die mittlere Siebbeinmuschel besitzt wohl eine Stützleiste, aber dieselbe entspringt nicht gesondert von der Lateralplatte, sondern stellt blos einen Anhang der Knorpelleiste der oberen Muschel dar.

15) Dasselbe, jedoch erstreckt sich die gemeinsame Knorpellamelle für die beiden Muscheln nicht bis ganz hinten, da hier die C. ethm. media eine typisch entspringende Ursprungslamelle zeigt.

16) Es handelt sich um die Combination Concha inferior, media, suprema, da die obere Muschel rudimentär ist. Die dritte Muschel der Reihe zeigt in Folge dessen ein Foveola.

17) Der Theil der Seitenplatte, welcher zwischen den Ursprungspunkten der mittleren und oberen Siebbeinmuschel ausgespannt ist, trägt eine wulstige, gegen die untere Siebbeinspalte vortretende Leiste (Fig. 9 b.).

Siebbein mit vier Muscheln.

18) Alle vier Muscheln besitzen knorpelige Stützleisten (Fig. 9 h.).

19) Die obere Muschel besitzt keine Stützleiste (Fig. 9 n.).

20) Der mittleren fehlt die knorpelige Leiste (Fig. 9 o.).

21) Nur die untere Siebbeinmuschel führt eine Stützleiste, die übrigen Siebbeinmuscheln werden von der verdickten Lateralplatte getragen.

22) Die obere Muschel ist zwischen den nachbarlichen leicht eingesunken.

23) Die zweite und dritte Siebbeinmuschel sind rudimentär und werden von der durch besondere Breite ausgezeichneten vierten Siebbeinmuschel verdeckt. Oberflächlich liegen demnach nur die erste und vierte Muschel.

24) Oberflächlich liegen die erste und vierte Siebbeinmuschel, zwischen welchen eine breite Siebbeinspalte klafft. In dieser sind die zweite und dritte Muschel enthalten (Fig. 10).

25) Die Bulla ethmoidalis und der Processus uncinatus setzen sich bis an die Choanen fort. Es handelt sich in diesem Falle um die Nasenhöhle eines siebenmonatlichen Embryos. Das Siebbein der rechten Seite trägt vier, das der linken Seite nur drei Muscheln. Der mittlere Nasengang enthält eine breite, den Gang ausfüllende, zwischen den beiden Grenzmuscheln des Ganges sichtbare Leiste, die vorn in den Processus uncinatus übergeht und hinten bis an das Ende der Grenzmuscheln reicht. Der Choanentheil der Leiste ist verbreitert und füllt hier den Gang so vollkommen aus, dass er die nachbarlichen Muscheln berührt.

Auch die Bulla ethmoidalis verlängert sich gegen die Choane; die Verlängerung schliesst sich im weiteren Verlaufe der lateralen Fläche

Digitized by Google

der unteren Siebbeinmuschel an, reicht aber nicht so weit nach hinten wie die des Processus uncinatus.

Die leistenartigen Antheile der Bulla und des Processus uncinatus enthalten keine Stützleisten.

Die geschilderte Formation ist symmetrisch ausgebildet; zwischen rechts und links besteht nur der unwesentliche Unterschied, dass rechterseits wegen Kürze des Operculums conchae ethm. inf. die vom Processus uncinatus auslaufende Leiste ihrer ganzen Länge nach sichtbar ist. Killian, der Aehnliches vor mir beobachtet hat, ist der Meinung, dass der von mir beschriebene, am hinteren Ende des mittleren Nasenganges befindliche Schleimhautwulst (Tuberculum interturbinale) mit dem absteigenden Schenkel des Nasoturbinale in Beziehung zu bringen sei, eine Auffassung, der ich mich anschliesse. Hierzu veranlasst mich hauptsächlich die Beobachtung, dass das Tuberculum interturbinale schon bei Embryonen auftritt.[1]) Interessant ist demnach, dass am Nasoturbinale sich neben dem vorderen Antheile das hintere Ende erhalten kann, während das Mittelstück schwindet.

Kgl. Universitäts-Klinik für Ohren-, Nasen- und Halskrankheiten zu Turin.

Ueber die Behandlung der Ozäna.

Von

Prof. **G. Gradenigo** [2])

Die auf Grund des constanten Befundes von Pseudodiphtheriebacillen bei Ozäna (Belfanti) gewissermaassen berechtigte Hoffnung, diese Krankheit durch Serum antidiphthericum definitiv zu heilen, hat sich nur theilweise bestätigt. Nach den Erfahrungen, welche ich bis jetzt gemacht habe, kann ich schliessen, dass diese antidiphtheritische Behandlung ohne Zweifel gute Resultate hat, doch sind dieselben nur vorübergehender Natur und die Symptome der Erkrankung zeigen sich von Neuem, sobald die Behandlung ausgesetzt wird. In der Praxis ist diese Behandlung nicht ohne Unannehmlichkeiten, da man die localen und allgemeinen Nebenwirkungen, welche der Seruminjection folgen, nicht verhüten kann, Nebenwirkungen, welche immer unangenehm, zuweilen auch von solcher Schwere sind, dass man gezwungen ist, die kaum begonnene Cur zu unterbrechen.

In Folge dieser Thatsachen hielt ich es für nützlich, andere Behandlungsmethoden zu versuchen. In der Sitzung vom 3. Juli 1896 der k. med. Academie zu Turin berichtete ich über gute Resultate, welche ich mit intramusculären Jodinjectionen nach der Methode von Durante bei einigen Formen von Otitis catarrhalis chronica (Sclerosis) erzielt hatte. Nach dieser Veröffentlichung habe ich die Versuche fortgesetzt und kann die günstige Wirkung der Jodcur, besonders bei Formen von Taubheit

[1]) Normale und patholog. Anatomie der Nasenhöhle, Bd. II.

[2]) Der königl. Academie der Medicin zu Turin mitgetheilt am 12. Februar 1897.

Digitized by Google

hereditären Characters, versichern. Kranke, welche ich seit vielen Monaten in Behandlung habe und welche keinen Erfolg durch locale Behandlung der Nase und des Ohres zeigten, hatten durch intramusculäre Jodinjectionen eine bemerkenswerthe Besserung sowohl in Bezug auf Taubheit, als auch die subjectiven Geräusche. Es handelte sich um Patienten, bei welchen eine Localtherapie erfolglos gewesen war und welche theils otitisch hereditär belastet waren, theils mit Syphilis und Tuberculose der Ascendenten. Weil nun bei dem Träger der Ozäna häufig ähnliche diathesische Zustände vorliegen, habe ich geglaubt, auf Grund der damaligen günstigen Resultate die Jodbehandlung auch auf die Therapie der Ozäna ausdehnen zu müssen. Ich verwandte zu den intramusculären Injectionen 1—3 cg Jod nach der Formel von Durante, alle 2 - 3 Tage. Die Behandlung wurde lange Zeit fortgesetzt. Einer meiner Kranken erhielt über 50 Injectionen. Ich habe niemals irgend welche störende Nebenwirkungen in Folge der Injectionen bemerkt; die einzige Unannehmlichkeit ist, dass nicht alle Patienten aushalten, da die Injectionen ziemlich schmerzhaft sind.

Die beobachteten Resultate waren über alle Maassen ermuthigend. Die krankhafte Secretion wurde weniger reichlich, mehr flüssig; der Geruch verminderte sich bedeutend und in einigen Fällen verschwand er. Gewisse Patienten mit beginnender Erkrankung, mit noch umschriebenen Herden auf der Schleimhaut der mittleren Muschel und der höheren Theile der Nase, welche vornehmlich über subjective Cacosmie klagten, bemerkten bei der Behandlung ein schnelles Verschwinden des Symptomes. Auch die eiterige oder trockene Ohrenaffection, welche neben und in Zusammenhang mit der Ozäna bestand und die den anderen Behandlungsmethoden trotzte, hatte von der Jodbehandlung einen beträchtlichen Nutzen. Ungeachtet dieser klinischen Resultate gestattet die bacteriologische Untersuchung, zur Controle ausgeführt ausser durch mich durch Dr. Anton Hoffmann, nicht, mit Sichertheit eine Verminderung der Virulenz der specifischen Microorganismen zu erkennen; ich kann daher nicht bestimmt von einer wirklichen Heilung sprechen.

Auf jeden Fall muss die Jodcur für heute noch als eine der wirksamsten bei der Behandlung der Ozäna und ihrer Complicationen betrachtet werden.

Das Auskochen der Kehlkopfspiegel.

Von

Prof. **Körner** in Rostock.

So sehr das Bedürfniss einer absolut zuverlässigen Reinigung der Kehlkopfspiegel anerkannt ist, so ungenügend sind die Mittel, die bisher dazu verwandt worden sind. Sofortiges Einlegen in Carbol- oder Lysol-Lösung, ehe noch das anhaftende Secret antrocknen konnte, und dann sorgfältiges Abtrocknen ist wohl die am meisten geübte Reinigungsart. Noch besser scheint das Abspülen im stark strömenden Wasserstrahl zu sein. Der oft ertheilte Rath, jedem Patienten seinen

Digitized by Google

eigenen Spiegel zu geben, lässt sich nur in der Praxis elegans durchführen, und die gewiss nützliche Vorschrift, für Syphilitische und Tuberculöse besondere Spiegel mit verschiedenfarbigen Stielen vorräthig zu halten, hat keinen Nutzen bei der ersten Untersuchung von Kranken, deren Leiden wir erst durch den Spiegel erkennen wollen.

Dass man nun die Kehlkopfspiegel gerade so wie unsere übrigen Instrumente in Sodalösung ohne Schaden auskochen darf, ist bisher nicht bekannt gewesen. Man glaubte und lehrte bisher, dass sie das Kochen nicht vertrügen (M. Schmidt, II. Aufl., 1897, S. 113). Dem Diener meiner Klinik blieb es vorbehalten, zu entdecken, dass dieses Vorurtheil falsch ist. Er hat seit längerer Zeit die Spiegel ohne mein Wissen gekocht. Eine schnellere Abnutzung der Spiegel wurde in dieser Zeit nicht bemerkt. Ich habe nun in der Sitzung des Rostocker Aerztevereins am 9. October d. J. einen Spiegel demonstrirt, den ich selbst an verschiedenen Tagen ein Mal 20, zwei Mal 30 Secunden, zwei Mal eine Minute, ein Mal eine Viertelstunde und ein Mal eine halbe Stunde in Sodalösung gekocht hatte. Der Spiegel war jedes Mal in das bereits kochende Wasser gelegt und nach dem Herausnehmen sofort abgetrocknet worden. Das allgemeine Urtheil der anwesenden Aerzte ging dahin, dass der Spiegel „wie neu", „wie aus dem Laden" aussah.

Meine Spiegel sind aus dem „Electrotechnischen Institut Frankfurt" in Frankfurt a. M. bezogen. Sie haben nicht den früher üblichen Zinn-Amalgam-, sondern Silberbelag, gedeckt durch eine Kupferschicht.

Zusatz bei der Correctur. Killian hat vor einigen Jahren besondere Spiegel angegeben, die nach Herausnahme aus der (etwas dicken) Fassung gereinigt und auch gekocht werden können. Sie haben keine Verbreitung gefunden, sind auch nicht nöthig, da gut gearbeitete gewöhnliche Spiegel gekocht werden können. Den oben erwähnten Spiegel habe ich inzwischen noch fünf Mal je eine halbe Stunde lang gekocht; er ist immer noch tadellos.

Bericht

über die Section XIIa für

Ohrenkrankheiten

des

XII. internationalen medicinischen Congresses in Moskau

vom 19.—26. August 1897,

erstattet von Dr. **Arnold Löwenstern** in Moskau.

(Schluss.)

Dr. Okuneff: Sclerose des Proc. mastoid. als Complication der eitrigen chronischen Otiten.

O. beobachtete oft Sclerose bei eitriger Otitis, betrachtet diese Complication als eine sehr schwere, weil hier der Eiter nicht so leicht nach aussen aufbrechen kann; besonders wichtig hier frühe Operation.

Keine Discussion.

Digitized by Google

Dr. C. J. M. Schmidt (Odessa): Ueber Otitis externa primaria vom klinischen Standpunkte aus.

Meist eine Hauterkrankung; wie in diesen lassen sich hier drei Formen unterscheiden, 1) Erkrankung der Epidermis allein, analog der Ichthyosis, 2) Erkrankung des Corium, analog der Dermatitis, wenn die Erkrankung eine leichte, Eczema, wenn in stärkerem Grade.

Erkrankung der Epidermis allein: Kein Jucken, kleine lamelläre Schuppung oder grosse lamelläre Schuppung; letztere führt hier und da zu Epidermispfröpfen.

Im Ganzen selten; Ref. hat einen Fall beobachtet bei gleichzeitiger Ichthyosis der Haut; die Secretionsanomalien sind erst Folgen von Dermatitis. Normale Ohren scheinen keiner Ansammlung von Cerumen zu unterliegen. Pruritus als Sensibilitätsneurose kommt zweifellos im Ohre vor, doch meist mit Dermatitis zusammen, daher schwer zu entscheiden, was das Primäre ist. Bei zweifelloser Dermatitis ist die trockne schuppende Form nur das eine Stadium, welches nach Reizung (Kratzen) in die andere Form übergeht. Bei beiden besteht heftiges Jucken; das ist der Grund der häufig eintretenden Infection, als welche die acute und chronische Entzündung (Furunkel, Phlegmone, Pseudo-Erysipelas und Erysipelas) aufzufassen sind, die vulnerable und juckende Haut sind die prädisponirenden Momente für diese Entzündung; bei gesunden Ohren sind diese Entzündungen jedoch selten, hervorgerufen wird die Contactinfection durch die zum Kratzen benutzten Instrumente: Ohrlöffel, Haarnadel, Zündhölzchen, Papierstreifen etc.; sobald das Kratzen vermieden wurde, trat bei Dermatitis nie Infection ein (vielfache Beobachtungen des Ref.).

Die Infection kann acut in kurzer Zeit entstehen, so dass Nachts in einigen Stunden Anschwellung des Gehörorgans auftritt, oder chronisch innerhalb 8—14 Tagen, durch fortgesetztes Kratzen. Schmerz in letzterer Form weniger heftig; zum Schlusse bei beiden Formen verengter Gehörgang, in demselben schmieriger Brei, oft übelriechend, in der Tiefe normales Trommelfell; dieses letztere wichtig zur Diagnose gegenüber Otitis secundaria externa, welches fast ausnahmslos auf Eiterstauung bei Otitis media zurückzuführen ist.

Therapie dieser Form: Arzneiöl, besonders Thymoleinträufelung (1:100—1:1000); nässende Form: Cocainspiritus 1:10. Ist Infection eingetreten oder zu vermuthen, dann Sublimat 1:1000. Patient soll seine Hände gründlich desinficiren.

Prophylaxe: nicht kratzen, da die Dermatitis meist chronisch, oft unheilbar ist.

Otitis extern. prim. hämorrhagica ist fast nur traumatischer Natur; Ref. hat sie nach einem starken Wellenschlag gesehen; ist sehr selten, ebenso selten Herpes meat. audit. et membr. tympan. prim., welche Ref. in zehn Jahren fünf Mal sah. Ref. theilt dann fünf Krankengeschichten mit, von denen keiner histiologisch und bacteriologisch untersucht wurde.

Discussion:

Heimann hat Cholesteatome im äusseren Gehörgang bei ganz gesundem Mittelohr und normalem Gehör beobachtet; bei einem 15jährigen Knaben erneuerten sie sich alle 2—3 Jahre, wurden unter heftigen

Digitized by Google

Schmerzen ausgestossen, wonach der Kranke sich ganz gesund fühlte; Redner gebrauchte gegen Otitis extern. chron. Ol. rusci mit Acid. bor. und Vaselin.

Prof. Berthold bestätigt die Angabe Heimann's; auch er fand Cholesteatome im äusseren Gehörgang bei vollkommen intactem Trommelfell; in den letzten Jahren fand er aber in diesen Fällen eine Perforation an der hinteren Gehörgangswand, zwischen dem knorpligen und knöchernen Gehörgange, diese konnte früher übersehen worden sein.

Dr. Voss (Riga) benutzt Einreibungen mit Argent. nitr. in Lösungen von steigender Concentration (von 5—20—30 pCt.)

Dr. Schmidt hat theoretisch gegen Lapis einzuwenden, daß er die Haut stark reizt; da man ohne ihn auskommt, hält er ihn für überflüssig.

Dr. Louis Vacher (Orleans): Ueber Autoinfection in der Otologie.

Was sollen wir darunter verstehen? Directe Autoinfection eines der vielfachen Organe, aus denen das Gehörorgan zusammengesetzt ist, oder Infection aus dem Blute durch Erkrankung von Nachbartheilen des Gehörorgans? Redner fasst sie zusammen in eine Gruppe; nach ihm bietet das Gehörorgan ein besonders günstiges Terrain für Autoinfection; das Terrain spielt hier eine hervorragende Rolle, gleichfalls Empfänglichkeit und Alter des erkrankten Individuums. Hier, wie bei chemischen Vergiftungen, erkrankt auf reflectorischem Wege fast immer das entgegengesetzte Ohr; dasselbe lässt sich nicht von der Tuberculose sagen. Bei den Infectionen durch Microorganismen sehen wir, dass alle Organe, selbst Milz, Schilddrüse, Thymusdrüse, Nierencapseln, Pancreas in Mitleidenschaft gezogen werden, ja selbst Menstrualblut; es kommt aber auch factisch vor, dass nur das Gehörorgan ergriffen ist, wenigstens die Erscheinungen der Infection an anderen Organen nicht sichtbar sind; diese Autoinfectionen des Gehörorgans sind oft ernster oder oberflächlicher Natur, oft schnell vorübergehend oder langdauernd, mit Eiterbildung, Blutung verbunden, die zum vollständigen Verlust des Gehörs führen durch Atrophie des Nerv. acustic. oder Zerstörung der Gehörapparate.

Daher müssen bei jeder Infection die Gehörorgane genau untersucht werden, der Infectionsherd muss, wenn möglich, gefunden werden, mit inneren und äusseren Mitteln behandelt werden, das Streben muss darauf gerichtet werden, einer Infection der Ohren vorzubeugen. Subjective Geräusche in den Ohren sind gewöhnlich das erste verdächtige und für den Kranken unangenehmste Symptom.

Ein 7jähriges Kind erlitt eine Verletzung am rechten Kniegelenk; es trat allgemeine Lymphangitis auf mit voluminöser Anschwellung der Leistendrüsen; Fieber mässig, äussere und innere antiseptische Behandlung, rechtzeitig angewandt; 4 Tage nach der Erkrankung traten subcutane Abscesse am linken Bein, linken Arm, hinter den Ohren und am Thorax auf, das Kind empfand Geräusche im Ohr. Die Untersuchung der Rachen- und Nasenhöhlen ergab nichts Abnormes, das Trommelfell erwies sich hyperämisch, das Ohr leicht schmerzhaft, der Kopf schwer; am linken Ohr dieselben Erscheinungen in leichterer Form. Diese Erscheinungen veranlassten mich, das Trommelfell zu

Digitized by Google

punctiren. In 8—10 Tagen waren alle Erscheinungen geschwunden, nachdem noch ein letzter Abscess an der hinteren, unteren Partie des Halses aufgetreten war. Behandlung: Nasen-Rachenirrigationen, Compressen mit antiseptischen Lösungen. Hier wurden schwere Complicationen der Gehörorgane wahrscheinlich durch die Abscesse in der Nachbarschaft derselben abgeleitet.

Es wird eine zweite Krankengeschichte von Autoinfection des ganzen Körpers angeführt, wo, nach dem Auftreten von Furunkeln hinter den Ohren, am Gesicht und Halse, eitrige langdauernde Ausflüsse sistirten. Diese beiden Beobachtungen sind für den Redner beweisend, dass das Ohr erst inficirt wurde, nachdem der ganze Organismus schon durch Autoinfection erkrankt war. Wenn auch die meisten Ohrenärzte der Ueberzeugung sind, dass die infectiösen Erkrankungen des mittleren Ohres nur durch die Tuba Eustachii von Rachen- und Nasenhöhlen herrühren, so ist Redner der Meinung, dass auch eine grosse Zahl dieser Erkrankungen direct aus dem Lymphstrom acquirirt wird; in solchen Fällen erkranken auch fast immer beide Ohren. Bei vorgeschrittenem Diabetes tritt nach leichten Verwundungen oft durch Autoinfection eitrige Otitis auf. Die oft seit 1892 beobachteten eitrigen Otiten sind desselben Ursprungs. Im zweiten und dritten Stadium der Syphilis beobachtet man oft Condylome im mittleren Gehörgang; dass Scharlach, Masern, Pocken häufig mit Ohrenerkrankungen complicirt sind, ist zu bekannt.

Neben dem Mittelohr werden auch häufig bei den eben beschriebenen Krankheiten die Nervenapparate des Gehörganges ergriffen. Bei Diphtheritis geht der Process ohne Zweifel von Rachen und Nase aus; bei anderen Krankheiten, nach Ueberzeugung des Redners, erkrankt das Ohr direct vom Blute, indem es an der gesammten Hyperämie des Gehirns Theil nimmt.

Complicationen von Ohrerkrankungen bei Leukämie sind von Politzer, Blau und Anderen beschrieben worden. Schlussfolgerung: Behandlung in diesen Fällen locale, antiseptische und Serotherapie.

Dr. M. Shirmunsky (St. Petersburg): Ueber Schwindelanfälle, welche im Verlaufe von gleichzeitigen Erkrankungen des Mittelohres und des Labyrinths entstehen, und deren Behandlung.

Schwindelanfälle resp. Ménière'sche Symptome, die im Verlaufe von Mittelohrerkrankungen auftreten, haben in den meisten Fällen, besonders bei chronischen Mittelohrcatarrhen, ihren Grund in gleichzeitiger Affection des Labyrinths, worauf die vollständige Vernichtung der Knochenleitung, die deutliche Herabsetzung der oberen Tongrenze und der positiv verkürzten Rinne hinweist.

Viel seltener, besonders bei Residuen von abgelaufenen Mittelohreiterungen, kann die functionelle Hörprüfung keine Labyrintherkrankung nachweisen, und dann sind wir gezwungen, die Schwindelanfälle auf reflectorischem Wege entstanden zu denken, die wahrscheinlich vom Mittelohre ausgelöst werden.

Was die Therapie betrifft, so betrachte ich Chinin als Specificum gegen die Schwindelanfälle; aber im Gegensatze zu der herrschenden Ansicht wende ich Chinin in mittleren Dosen an (nämlich 0,3 einmal täglich),

Digitized by Google

weil grosse Chinindosen bekanntlich eine Verschlimmerung des Gehörs bis zur vollständigen Taubheit durch Obliteration der Labyrinthgefässe verursachen können. Bei mittleren Dosen ist dies aber nie der Fall, im Gegentheil bemerkt man in vielen Fällen mit Aufhören der Schwindelanfälle eine Verbesserung des Gehörs.

Discussion:

Politzer erwähnt, dass Assistent Dr. Kaufmann in Wien eine Reihe von Versuchen bei Kaninchen vorgenommen, ohne nach grossen Dosen Chinin eine Veränderung am Labyrinth nachweisen zu können. Zur Behandlung der Schwindelanfälle hebt P. hervor, dass man in einer Reihe von Fällen durch Luftverdünnung im äusseren Gehörgange im Stande ist, diese Anfälle entweder zu coupiren oder wesentlich zu mildern, weshalb er da, wo diese Luftverdünnung sich wirksam erweist, den Kranken einen Gummischlauch in die Hand giebt, mit welchem sie sich selbst durch Aspiration mit dem Munde eine Luftverdünnung machen können.

Prof. Berthold macht auf die Schwierigkeiten der Diagnose der Labyrinthhyperämien aufmerksam; selbst sichtbare Hyperämie des Trommelfells beweise nicht die Existenz einer Labyrinthhyperämie. Grosse Dosen Chinin haben, wie nachgewiesen, Blutungen im Labyrinth hervorgerufen, daher nur kleinere oder mittlere Dosen zu versuchen sind.

Dr. Heimann: Der grösste Theil der Schwindelanfälle, der von einer catarrhalischen Affection des Mittelohres oder der Tuba Eustachii herrühren, schwindet nach einigen Luftdouchen vollständig, ohne dass man Chinin oder andere innere Mittel anzuwenden braucht.

Dr. Shirmunsky: Im Anfange ist es schwer zu unterscheiden, ob Hyperämie oder Ischämie vorliegt; in diesen Fällen muss man Chinin probiren.

Auf die Bemerkung Prof. Berthold's habe ich zu erwähnen, dass ich nur von Schwindel im Verlaufe von Mittelohrerkrankungen, also von Ménière'schen Symptomen, nicht von Ménière'scher Krankheit spreche.

Dr. Moure (Bordeaux): Chirurgische Behandlung der Otitis media sicca. (Traitement de l'otite moyenne sèche.)

Die chirurgische Behandlung der Otitis media catarrhalis sicca (Sclerose des Mittelohres) ist indicirt, nachdem jede andere Behandlung (Lufteinblasungen, directe und indirecte Massage etc.) erfolglos waren. Vorher soll aber die Myringotomia explorativa, ihres grossen prognostischen Werthes wegen, ausgeführt werden; nur bei Patienten, die in Folge dieser kleinen Operation eine Verbesserung empfinden, kann man mit grossem Vortheil eine mehr radicale chirurgische Behandlung unternehmen.

Diese Behandlung besteht in Abnahme des Trommelfells und der Gehörknöchelchen (den Stapes ausgenommen); die Operation wird am besten durch den äusseren Gehörgang ausgeführt werden. In einigen Fällen jedenfalls, wo die anatomische Structur der Partien die Abtragung des Ambos erschwert und der Stapes nicht leicht sichtbar ist, wird man den hinteren oberen Theil des Margo tympanicus abmeisseln, was leicht durch den Gehörgang ausführbar ist.

Digitized by Google

Die ganze Knochenkette wird während dieser Operation so erschüttert, dass der Stapes von selbst mobilisirt ist, ohne dass man irgendwie auf dieses letzte Knöchelchen zu agiren braucht.

Die retro-auriculare Operation scheint keine günstigere Erfolge zu geben als die durch den äusseren Gehörgang ausgeführte. Sie hat vielmehr den grossen Nachtheil, active Congestion und vestibulare Blutungen hervorzurufen, die äussere Infection zu begünstigen und so eine Eiterung der Hohlräume des Mittelohres hervorzubringen. Die nach dieser Methode ausgeführte Eröffnung der Mittelohrräume schliesst sich bald von selbst wieder, und es bilden sich cicatricielle Synechien im Innern des Mittelohres, die das Operationsfeld gänzlich dem Auge des Chirurgen maskiren.

Die chirurgische Behandlung bringt nicht in allen Fällen eine functionelle Verbesserung und ein Verschwinden der subjectiven Geräusche mit. Es kommt sogar vor, dass, während der Patient besser hört, die subjectiven Geräusche fortbestehen bleiben und umgekehrt.

Die bisherige Erfahrung ist noch nicht weit genug, um irgend welche Schlussfolgerung über die Dauer der Verbesserung zu ermöglichen. Es ist vielmehr möglich, dass in einigen Fällen dieselbe nur provisorisch sei.

Hat die Abnahme des Trommelfells und der Gehörknöchelchen kein empfindliches Resultat gegeben, so kann man dem Patienten ein artificielles Trommelfell (Wattetampon in eine 10proc. Lösung von Carbolglycerin eingetaucht) einführen, was in einigen Fällen sich ziemlich erfolgreich erwies. Dieses Trommelfell muss nicht ausnahmslos gegen den Stapes geführt werden; es genügt, wenn es gegen das runde Fenster gerichtet ist i. e. im hinteren unteren Theil der Paukenhöhle liegt. Da dieses Trommelfell eine reichliche seröse Exsudation hervorruft, muss das Ohr öfter untersucht werden, um Eiterung zu vermeiden.

Prof. V. Uckermann (Christiania): Untersuchung des Gehörs bei den Taubstummen; über therapeutische Bedeutung der Hörübungen bei Taubstummen und Tauben.

Prof. Uckermann hielt den referirenden Vortrag über das Examen der Hörfähigkeit bei Taubstummen und die Wichtigkeit von Tonübungen bei denselben. Er betonte gegenüber Bezold, dass wir in dem Rinneschen Versuche auch bei Taubstummen ein ausgezeichnetes Mittel haben, über den Zustand des Hörnerven Auskunft zu bekommen. Die Untersuchung ist wohl schwierig und fordert grosse Uebung von Seite des Untersuchers, ebenso wie eine gewisse Entwicklung der Intelligenz des Untersuchten (ein paar Jahre Schulgang wenigstens) und den Beistand eines Fachmannes (Lehrers). Dies vorausgesetzt, ist die Untersuchung nicht schwieriger als die Untersuchung per Licht allein und eine wichtige Ergänzung desselben. Es giebt sogar Fälle, die nur bei solcher combinirten Untersuchung sich völlig enthüllen lassen. Um Lacunen und Inseln des Hörfeldes kann man sich für gewöhnliche practische Zwecke mit einer Prüfung eines Tones jeder Octave (Appun'sche Reihe) begnügen. Was die Anwendung von Tönen anbelangt für Zwecke des Unterrichts und um die Hörfähigkeit zu steigern, so lassen sie sich mit Vortheil nur anwenden, wo eine solche schon für Vocale und Consonanten besteht (Worthören), aber müssen dann auch angewendet

Digitized by Google

werden, nicht um die Hörfähigkeit zu steigern (Kard, Urbantschitsch), denn das ist eine Illusion, aber um die centrale Fähigkeit zu üben, Töne zu differenziren. Diese Fähigkeit wird übrigens schon bei dem Schulgang gesteigert, bei Entwicklung der Intelligenz. Da es, bevor ein Kind etwas gelernt hat von der Sprache und Articulation, unmöglich sein kann, sich etwas bestimmter über die Hörfähigkeit auszusprechen, ist es natürlich überhaupt von Wichtigkeit, dass die Lehrer bei dem Unterricht laut sprechen, was wohl auch überall gemacht wird.

Dr. Herrmann Knapp (New-York): Demonstration von Präparaten.

1) Referent demonstrirt ein Präparat, in dem der Sinus sigmoideus ganz nach vorn verschoben, dicht hinter der Spina supr. ment.; nur 1 mm hinter der äusseren Knochenfläche verkümmerter Proc. mastoid. und merkwürdige Verbildungen im ganzen Felsenbein;

2) Ausguss eines Sinus sigmoideus des Bulbus und der V. jugul. mit totaler Umbiegung des Sinus vor dem Bulbus (von Dr. Randoll);

3) ein Knochenpräparat mit ausgedehnter Knochencaries im Proc. mastoid. und der lateralen Hälfte der Pars petros.

Dr. Herrmann Knapp (New-York): Obturirende Exostose nach Ablösung der Muschel und der hinteren Gehörgangshaut, aus dem gesunden Knochen ausgemeisselt. Heilung per primam intentionem.

Nach Scharlach war bei einem Mann chronische Otorrhoe, hochgradige Taubheit auf beiden Ohren, in letzter Zeit Schmerzen in einem Ohre, Kopfweh, Ueblichkeit und Erbrechen aufgetreten. Mit der Sonde konnte man über eine Exostose nicht in die Tiefe dringen. Referent löste die Haut an der Basis der Exostose und meisselte in die hintere Knochenwand hinein, vor und hinter der Exostose in die Tiefe; nach und nach wurde die Geschwulst beweglich, so dass er sie aus dem Gehörgang herausziehen konnte. Hinter derselben war übelriechender, eingedickter Eiter; nach der Reinigung erwies sich ausgedehnte Mittelohrcaries. Patient wurde sofort von seinem Ohren-Kopfleiden befreit. Referent meint, dass Exostosen des Gehörganges wie andere Geschwülste aus der gesunden Umgebung auszulösen seien. Diesen Fall beobachtete Referent vor 12 Jahren; letzten Frühling sah er Patienten wieder, kein Recidiv, vollständig gesund. Den Rathschlag zur Enucleation der Exostosen hat Chassaignac gegeben, der sie zuerst ausführte. Ref. hat nach dieser Methode 1870 Exostosen aus dem Sinus frontalis entfernt. (Demonstration eines Präparates vom Jahre 1897.) Eine zweite Krankengeschichte, deren Operation und Verlauf der ersten sehr ähnlich.

Dr. Okuneff: Experimente über die Entfernung der Vestibularsäckchen des Labyrinths.

Ref. experimentirte an Thieren (Hunden), indem er mit einem Löffelchen in's Labyrinth eindrang und die Säckchen auslöffelte. Er beobachtete Abweichungen verschiedenster Art in den Bewegungen, ist aber zu keinem positiven Resultate gelangt, meint, auf Grund seiner Untersuchung, dass man diese Operation bei Ohrerkrankungen ohne Gefahr versuchen könne.

Digitized by Google

Prof. A. Politzer (Wien): Beitrag zur normalen und pathologischen Anatomie des Gehörorganes mit Demonstrationen von Präparaten.

Referent trug in sehr lehrreicher und anschaulicher Weise die verschiedenen Adhäsionen der Gehörknöchelchen mit den Nachbarpartien vor. Dabei bekräftigte er seine Schlüsse durch sehr gelungene Zeichnungen und schöne Serienschnitte.

Dr. J. Kalčić (Budapest): Transportables Handtelephon zur Entlarvung einseitiger Taubheit. (Siehe die umstehende Abbildung.)

Das Telephon ist in einer kleinen, würfelförmigen, hölzernen Cassette angebracht und besteht aus:

1) einer electrischen Batterie *BL*, bestehend aus zwei Leclanché-schen Elementen, welche übrigens auch durch andere Elemente, z. B. Meidingerische ersetzt werden können;

2) einer Doppel-Inductionsspule, *Insp*;

3) zwei Stück Microphonen *MK* nach dem System Berliner;

4) vier Hörmuscheln *Hm 1, Hm 2, Hm 3, Hm 4.*

Diese Bestandtheile sind durch beliebig lange Drähte oder Drahtschnüre miteinander verbunden.

In diesem Telephon sind die beiden Microphone mit 3 m langen Drahtschnüren mit der Batterie verbunden, und zwar deshalb so lang, damit sich beim Sprechen in die Microphontrichter die beiden Sprecher gegenseitig nicht stören, und deshalb, damit die Sprecher die Microphone eventuell gegenseitig rasch tauschen können, und schliesslich, damit sie vis-à-vis sitzen können und sie sich beim tactmässigen Sprechen gegenseitig sehen können. Die vier Hörmuscheln sind mit einer 22 m langen, vierdrähtigen Leitungsschnur *Lt* mit der äusseren Inductionsspule verbunden, so dass der Untersuchte nach Belieben weit von den Prüfern, also im dritten, vierten oder auch im fünften Zimmer untersucht, bezw. geprüft werden kann.

Der ganze Apparat hat ein Gewicht von 7 kg.

Am vordersten Rande der inneren Grundplatte des Apparates sind drei nebeneinander angeschraubte Schieber oder Hebel aus Messing; *RHB*, welche nach links zu unter je einen Schraubenkopf eingeschoben sind und vom letzteren festgehalten werden.

Der Apparat ist auf diese Art ausgeschaltet und ausser Thätigkeit gesetzt.

In diesen Zustand muss der Apparat nach jedesmaligem Gebrauche gebracht werden, widrigenfalls die Batterie-Elemente bald verderben und eine frische Füllung nothwendig machen.

Die Ein- und Ausschaltung mit den Schiebern wird ausserordentlich leicht bewerkstelligt.

Der Apparat besitzt zwei Microphone, somit zwei ganz separirte Telephonstationen, von welchen die rechte für die Ansprache in die zwei rechten Hörmuscheln, die linke zum Sprechen in die linken zwei Hörmuscheln dient.

Von den zwei rechten Hörmuscheln wird die eine an das rechte Ohr des Geprüften applicirt, die andere benutzt der controlirende Assistent, Zeuge, Gerichtsperson oder Krankenpfleger.

Digitized by Google

Von den zwei linken Hörmuscheln wird die eine an das linke Ohr des Geprüften applicirt, und die andere benutzt ein zweiter Assistent oder Zeuge, welcher das linke Ohr zu controliren hat.



Transportables Handtelephon

zur Entlarvung der Simulation einseitiger Taubheit, construirt von Karl Hild de Galantha nach den Angaben des k. u. k. Stabsarztes Dr. Kalčić des Garnisons-Spitales No. 16 in Budapest.

Vor dem Gebrauche des Apparates, resp. vor dem Sprechen in den rechten Microphontrichter, wird die Stromverbindung durch Verschieben des rechten Schiebers (r. Sch.) vom Schraubenkopfe nach rechts zu, zur kleinen Messingplatte r. *MSP* hergestellt (eingeschaltet).

Digitized by Google

Vor dem Gebrauche des linken Microphons ist die Stromverbindung durch Verschiebung des linken Schiebers von seinem Schraubenkopfe nach rechts — zu seiner Messingplatte l. *MSP* herzustellen (einzuschalten).

Ausserdem besitzt der Apparat eine Vorrichtung, mit welcher die Verbindung derart hergestellt werden kann, dass man von einer einzigen Telephonstation (also nach Belieben vom rechten oder vom linken Microphontrichter) in alle vier Hörmuscheln auf einmal sprechen kann; um dies zu erreichen, schaltet man auch den mittleren von den drei Schiebern (m. Schr.) ein, nach rechts zu, zu seiner Messingplatte m. *MSP.*

Diese letztere Vorrichtung ist insofern von Wichtigkeit, weil es vor der entscheidenden Prüfung sehr oft nöthig erscheint, den zu Prüfenden dahin einzuüben, dass er das in das Telephon Gesprochene rasch genug nachspreche oder wiederhole.

Die Anwendung des Telephons basirt theils auf der Unmöglichkeit, zwei verschiedene gleichzeitig erhaltene Gehöreindrücke von einander zu trennen, theils auf der Unmöglichkeit, die Richtung erhaltener Schallempfindungen oder die Schallquelle rasch genug zu bestimmen; dies Alles wegen Mangel an Ueberlegungszeit, welche Zeit man eben dem Simulanten nicht gestatten darf.

Dem Simulanten wird durch den rechten Microphontrichter in das rechte und gleichzeitig durch den linken Microphontrichter in das linke Ohr hineingesprochen.

Zu diesem Zwecke sind entschieden am passendsten nur lauter dreisilbige Wörter, in welchen die zwei ersten Silben gleichlautend und nur die dritte oder letzte Silbe verschieden ist, z. B. in das rechte Ohr wird Wochen-schrift und gleichzeitig in das linke Wochen-blatt gesprochen, oder:

Fischer-netz	Fischer-kahn,
Bretter-wand	Bretter-tisch,
Hoffnungs-los	Hoffnungs-voll,
Wochen-tag	Wochen-zeit,
Zwanzig-drei	Zwanzig-acht,
Hundert-zwei	Hundert-acht,
Achtzig-acht	Achtzig-zwei,
Dreissig-vier	Dreissig-sechs etc. etc.
Spitals-arzt	Spitals-brod,
Mittags-zeit	Mittags-stund,
Ohren-schmalz	Ohren-arzt,
Helden-thum	Helden-reich,
Fieber-tag	Fieber-hitz,
Tages-held	Tages-licht.

Der Simulant mag sich, so lange es ihm beliebt, einüben, dem Untersuchungsvorgange zu widerstehen, es wird ihm trotzdem doch ganz unmöglich, das angeblich taube (in Wirklichkeit aber gesunde) Ohr ganz auszuschalten und nur mit dem einen Ohr zu hören und nur das mit diesem Gehörte nachzusprechen, sondern wird bald dasjenige nachsprechen, was er mit dem einen, bald dasjenige, was er mit dem

Digitized by Google

anderen Ohre gehört hat, und auf diese Art vor Zeugen selber einen positiven Beweis liefern, dass er auch mit dem angeblich tauben Ohre hört.

Jemand, der auf dem einen Ohre wirklich taub ist, spricht nur das in das gesunde Ohr Hineingesprochene ungestört, fliessend und ohne Mühe nach, weil er das in das taube Ohr Hineingesprochene nicht hört, es ihn daher auch nicht stören kann.

Die beiden Sprecher oder die Prüfer bei den beiden Microphontrichtern sollen:

1) möglichst ähnliche, gleich starke und deutliche Stimme haben;

2) sie müssen eingeübt sein, deutlich, gleichmässig und gleichzeitig im Tact zu sprechen;

3) sie müssen den Text rasch und fliessend lesen können und auch wirklich, den Text so rasch als möglich, in die Microphontrichter hineinsprechen, doch nicht so rasch, dass ihn der Geprüfte nicht nachsprechen kann;

4) sie müssen die Fertigkeit besitzen, die Microphone mit oder ohne Text so rasch als möglich gegenseitig tauschen zu können, weil sich der Geprüfte oft den Stimmenklang des in das angeblich gesunde Ohr Sprechenden merkt, daran gewöhnt und so um so leichter in den Stand kommt, den zweiten Sprecher mit dem angeblich tauben Ohre auszuschalten, resp. zu überhören.

Besteht wirklich einseitige Schwerhörigkeit des Geprüften, so muss derjenige Sprecher, welcher in das schwerhörige Ohr spricht, entsprechend lauter sprechen als der andere.

Mit dem Apparate kann die Entlarvung der Simulation bei einem und demselben Individuum nicht etwa ein einziges Mal, sondern nach Belieben oft und wiederholt erzielt werden, weil der Untersuchungsvorgang auf keiner Ueberlistung ruht und von jeder Zufälligkeit unabhängig ist; die Entlarvung des Simulanten muss auch dann gelingen, wenn der Simulant mit dem Apparat und mit dem Untersuchungsvorgang ganz vertraut ist.

Das Patentrecht wurde dem Constructeur überlassen.

Preis des completen Apparates 80 Gulden. Bestellung beim Herrn K. Hild, Budapest, Eszterházy Gasse 20.

Prof. A. Politzer (Wien): Ueber den gegenwärtigen Zustand unserer Kenntnisse über die Luftverdünnung im äusseren Gehörgang und über die Massage der Gehörknöchelchen.

Erst wird die Geschichte der Frage kurz geschildert. Darauf theilt der Referent seine Erfahrungen über Delstanche's Rarefacteur mit, den er ebenfalls auch zur Sicherstellung einer Diagnose und Prognose benutzt: Zunahme des Gehörs nach Luftverdünnung im äusseren Gehörgang weist darauf hin, dass der Fall noch nicht ganz hoffnungslos ist. Der Massage nach Delstanche folgt meistens Catheterisation, wobei man eventuell auch Pilocarpin per tubam einspritzen oder Dämpfe einblasen kann. In vielen Fällen erzielt man ein glänzendes Resultat auf die Dauer.

Digitized by Google

Niederländische Gesellschaft für Hals-, Nasen- und Ohrenheilkunde.

Fünfte Jahresversammlung, 23. Mai 1897 in Amsterdam.

In den Vorstand wurden wiedergewählt die Herren Guye, Vorsitzender, Moll, Schatzmeister, und Burger, Schriftführer-Bibliothekar.

Der Vorsitzende dankt den Herren, welche zur Gründung einer Bibliothek beigetragen haben, und bittet alle Collegen, ihre Arbeiten, Sonderabdrücke oder sonstige Werke an den Bibliothekar, Weteringschans 72, Amsterdam, einsenden zu wollen.

Tagesordnung.

I. H. Braat (Arnheim): Demonstration eines Patienten mit seltenen Motilitätsstörungen im Kehlkopf.

Pat., 57 Jahre alt, kam am 23. October 1896 in Behandlung. Fünf Wochen zuvor habe der Pat. bei einem Wortwechsel einen Messerstich erhalten auf der Mitte des linken Sterno-cleïdo, nicht ganz einen Zoll tief, und einen zweiten Stich zwischen 6. und 7. Rippe. Die Halswunde habe nur wenig geblutet und sei von einem Arzt mittelst Naht verschlossen worden. Unmittelbar nach dem Insult habe Pat. die Stimme, welche sonst kräftig war, verloren. Pat. war aphonisch. Auf der linken Seite des Halses befand sich eine Narbe. Laryngoscopisch war B. überrascht, ein zwar excavirtes, aber normal bewegliches linkes Stimmband, dagegen ein in Cadaverstellung fixirtes, gleichfalls excavirtes, rechtes Stimmband zu finden. Während einer Beobachtungszeit von drei Wochen blieb der Zustand am rechten Stimmband unverändert. Das linke Stimmband zeigte bald normale Beweglichkeit, bald fand sich auf der Seite eine typische Lateralislähmung vor. Als B. den Pat. vor sechs Wochen wiedersah, hatte sich die Stimme bedeutend gebessert, und hatte sich das rechte Stimmband der Medianlinie genähert. Vor einigen Tagen constatirte B. eine rechtsseitige vollständige Posticuslähmung mit Medianstellung des Stimmbandes. Die Deutung des Falles ist schwer, weil die Wunde gar nicht tief genug gewesen, um eine Läsion des Recurrens annehmbar zu machen. B. glaubt die Erscheinungen als eine traumatische Neurose auffassen zu müssen.

Herr Posthumus Meyjes erwähnt die Möglichkeit, dass eine rechtsseitige Recurrenslähmung schon früher bestanden und die Aphonie die Folge von functioneller Lähmung der Adductoren sei.

Herr Burger meint, dagegen plädire die frühere Reinheit der Stimme, sowie der Uebergang des Stimmbandes von der Cadaver- in die Medianstellung, wie es bei der Heilung einer Recurrenslähmung die Regel sei.

Herr Pel betont, dass andere Zeichen von traumatischer Neurose nicht vorhanden seien. Vielleicht wäre der Fall so zu deuten, dass das Trauma eine tiefe Blutung in der rechten Halshälfte verursacht habe, in deren Folge die Recurrenslähmung aufgetreten sei.

Herr Burger constatirt, dass augenblicklich eine rechtsseitige Posticus- und eine linksseitige typische Lateralislähmung bestehe.

Digitized by Google

II. H. J. Reintjes (Nymegen): Demonstration einer Patientin mit Larynx-Stenose nach Typhus.

Bei der 20jährigen Pat. entstand nach der Heilung eines Bauchtyphus eine zunehmende Larynx-Stenose. Es wurde die Tracheotomie gemacht. Zehn Tage später wurde die Canüle fortgelassen. Es fand sich nun Ankylose der linken Giesskanne und Tiefstand des betreffenden Stimmbandes. Normale Beweglichkeit des rechten Stimmbandes. Bedeutende hypoglottische Schwellung rechts. Es traten nun in den nächsten Monaten wiederholte Anfälle von Athemnoth auf, welche, wie R. zu beobachten im Stande war, in acuter Zunahme der hypoglottischen Schwellung ihren Grund hatten. Auch existirt ein gewisser Grad von permanenter Stenose mit Stridor. Die Fixation des linken Aryknorpels sei zweifelsohne die Folge von überstandener Perichondritis typhosa. Was wäre gegen die wechselnde Schwellung unterhalb des rechten Stimmbandes vorzunehmen?

Herr Burger meint, man könne, wie bei der analogen Erkrankung an den unteren Nasenmuscheln, die Galvanocaustik versuchen.

Herr Schutter schlägt die Intubation vor.

Herr Pel betrachtet die Affection als ein angio-neurotisches Oedem, und empfiehlt den inneren Gebrauch von Reflex herabsetzenden Mitteln, wie Antipyrin.

III. P. K. Pel (Amsterdam): Ueber Betheiligung des Kehlkopfes bei Leiden des Central-Nervenapparates (mit Krankendemonstrationen).

Nach einer ausführlichen Darlegung des gegenwärtigen Standpunktes der Lehre von der centralen Innervation des Kehlkopfes, namentlich in Bezug auf die Pathologie, demonstrirt P. drei Patientinnen mit hysterischer Aphonie, welche zu gleicher Zeit andere interessante hysterische Symptome aufweisen. Die erste Patientin hat eine Contractur des linken N. facialis mit clonischen Zuckungen. Die zweite eine hysterische Ptosis, auf der rechten Seite mit einer Contractur der Antagonisten (Mm. frontalis und Corr. supercilii), mit den Symptomen der Basedow'schen Krankheit complicirt. Die dritte Patientin leidet an hysterischer Lichtscheu mit starkem secundären Augenlidkrampf.

Die vierte Patientin, 30 Jahre alt, welche P. demonstrirt, leidet an chronischer progressiver Bulbär-Lähmung (Duchenne'sche Krankheit), bei der das Palatum, die Rachen-Musculatur und beide NN. recurrentes (die linke unvollständig) gelähmt sind. Die Lippen und die Zunge sind atrophisch. Beide Faciales sind gelähmt, auch die Augenäste; daher eine ganz eigenthümliche Physiognomie. Jetzt fängt auch eine typische Atrophie der Hände sich zu entwickeln an, welche mit erhöhten Sehnenreflexen einhergeht, was auf Descension auf die Vorderhörner und Seitenstränge schliessen lässt.

Die fünfte Patientin, 39 Jahre alt, hat eine secundäre oder adscendirende Bulbärparalyse, denn es waren Zeichen von amyotrophischer Lateralsclerose vorangegangen. Als Zeichen von Bulbärleiden hat diese Patientin Atrophie der Zunge, Phonations- und Deglutitions-Störungen, Speichelfluss u. s. w. Die Faciales sind gelähmt, mit Ausnahme der Augenäste.

P. hat diese verschiedenen Patienten hier vorgeführt, um die engen

Digitized by Google

Beziehungen zwischen dem Kehlkopf und dem Central-Nervenapparat, resp. dem Laryngologen und dem Neuropathologen zu illustriren.

Schliesslich demonstrirt er die vor drei Jahren in dieser Gesellschaft[3]) vorgestellte Patientin mit linksseitiger Posticuslähmung, welche er damals als eine hysterische betrachtete. Die Paralyse ist unverändert geblieben, ebenso die Hysterie; andere Symptome haben sich nicht gezeigt, so dass P. jetzt um so mehr geneigt ist, die Hysterie als Ursache der Kehlkopflähmung anzusehen.

Herr Burger ist ausser Stande, im Unverändertsein der Paralyse einen Beweis für deren hysterische Natur zu finden. Wie vor drei Jahren betrachtet er die hysterische Posticuslähmung als etwas Unwahrscheinliches. Der Posticus sei ein schwacher Muskel: wo er zugleich mit anderen Hirnnerven gelähmt wird, sehe man so oft nach der Heilung nur die Posticuslähmung fortbestehen. Sehr oft begegnet man Recurrens- und Posticuslähmungen unbekannter Ursache. Der Zusammenhang der Paralyse mit der zu gleicher Zeit bestehenden Hysterie sei unbewiesen.

Herr Pel entgegnet, dass die lange Dauer eine Anzahl organischer Ursachen von Lähmung ausschliessen lässt. Dadurch werde die hysterische Genese der Paralyse immer wahrscheinlicher.

IV. A. A. G. Guye (Amsterdam): A. Demonstration eines Falles von seit sieben Jahren geheilter Mastoiderkrankung.

Der Patient ist vor vier Jahren in dieser Gesellschaft vorgestellt worden.[4]) Er ist durchaus geheilt geblieben. Das Antrum hat zwei persistente Oeffnungen, eine nach dem Meatus, eine nach Aussen. In der Zeitschrift für Ohrenheilkunde (1896, S. 265) beschreibt Redmer einen Rostocker Schädel, wo in Folge von spontaner Heilung eines Cholesteatoms zwei Oeffnungen am Antrum zurückgeblieben sind, eine grössere nach dem Gehörgang und eine erbsengrosse nach Aussen. Der Fall hat also grosse Aehnlichkeit mit dem von G. Der Redner betrachtet das Offenbleiben solcher Fisteln als sehr empfehlenswerth, wie er auch das Permeabelbleiben der Tube für einen Vortheil hält, der eine gute Ventilation der Mittelohrräume gewährt.

Herr Moll vermag den Nutzen der kleinen Oeffnung über dem Ohre nicht einzusehen. Seiner Ansicht nach ist die breite Eröffnung sämmtlicher Mittelohrräume sehr empfehlenswerth.

Herr Posthumus Meyjes schliesst sich dem Vorredner an und lobt besonders die von ihm in einigen Fällen nach der Radicaloperation gemachte primäre Verschliessung der retro-auriculären Oeffnung.

B. Demonstration eines operirten Falles von Siebbeinentzündung.

Bei dem 24jährigen Patienten, welcher seit Jahren an fötider Naseneiterung litt, ist vor sechs Monaten eine Fistel im inneren Augenwinkel entstanden. Er wurde nach Gruenwald operirt, das erkrankte Siebbein so weit als nöthig mit dem scharfen Löffel entfernt und mit Jodoformgaze tamponirt. Nach zehn Tagen wurden die Tampons fortgelassen und jetzt noch täglich Jodoformglycerin injicirt. G. hofft in

[3]) Vergl. diese Monatsschr. 1895, S. 49.
[4]) Vergl. diese Monatsschr. 1893, S. 298.

Digitized by Google

wenigen Tagen die Wunde sich schliessen lassen und den Patienten geheilt entlassen zu können.

Im Anschluss demonstrirt G. eine mit der kalten Schlinge bei einem an Verstopfung, Aprosexie und vasomotorischen Reflexen leidenden Patienten abgetragene Bulla ethmoidalis.

V. G. D. Cohen Tervaert (Haag): Demonstration eines Patienten mit intra-laryngealer Luftcyste.

Der 62jährige Patient soll seit 17 Jahren heiser und seit einiger Zeit allmählich dyspnoisch geworden sein. Der Aditus laryngis war von einer grossen Blase, welche von der linken Seite ausging, fast vollständig ausgefüllt. Die linke Larynxhälfte war unbeweglich. Bereits früher soll von einem Collegen eine „linksseitige Stimmbandlähmung" diagnosticirt worden sein. Durch eine kräftige Inspirationsbewegung bei geschlossener Glottis und durch schnelles Herunterschlucken von Wasser kann die Blase vollständig zum Schwinden gebracht werden. Es zeigt sich dann die linke Larynxseite sehr verdickt. In Folge dessen ist das linke Stimmband unsichtbar. Unmittelbar nach der Phonation entsteht die Blase, und T. hat deutlich beobachten können, dass sich dieselbe aus der Mitte der oberen Fläche des geschwollenen Ventrikelbandes heraus entfaltet. Auch aus dem rechten Ventrikelbande entfaltet sich eine Blase, welche aber bald von der grösseren linken verdeckt wird.

Die Blase könne keine andere als der vergrösserte Ventrikel oder dessen Appendix sein, welcher bei der Phonation aufgeblasen wird und durch einen Spalt in der Schleimhaut zu Tage tritt. T. meint, die Fixation und Verbreiterung des Ventrikelbandes habe zuerst bestanden. Weil dann bei der Phonation die Ränder der Ventrikelbänder Stimmlippen gebildet haben, so habe die Exspirationsluft den Ventrikel aufgeblasen. Die Hernia-Bildung müsse auf zunehmende Verdünnung und Spaltung der Schleimhaut zurückgeführt werden. Ein ganz analoger Fall ist in der Literatur nicht zu finden. T. erinnert an die Fälle von Ledderhose (Deutsche Zeitschr. für Chirurgie 1885) und Musehold (Berl. lar. Ges., 7. Dec. 1894). T. meint, in seinem Falle wäre die Affection am besten als eine „Hernia Sinus Morgagni" zu bezeichnen. Er beabsichtigt, die Blase mit der Schlinge abzutragen.

Herr Krol schlägt den Namen „Pneumatokele" vor, welcher die Verhältnisse besser bezeichne.

Herr Huysman fragt, ob kein Entzündungsprocess vorangegangen ist, ob kein Zeichen von Tuberculose oder sonstigen Erkrankungen, die zur Fistelbildung Veranlassung geben können, vorhanden ist.

Herr Cohen Tervaert entgegnet, es sei keine Spur von Entzündung vorhanden, keine Sputa. Von früheren Erkrankungen sei nichts bekannt.

VI. H. Burger (Amsterdam): A. Demonstration eines Patienten mit geheilter Ozäna.

B. Demonstration einer Patientin mit geheilter Larynx-Tuberculose.

A. Die Heilbarkeit dieser beiden Erkrankungen sei jetzt wohl allgemein anerkannt. Allein die Heilungen seien immerhin noch selten und die Demonstration casuistischer Beispiele dadurch motivirt, dass

Digitized by Google

der erhaltene vollständige Erfolg in vorkommenden Fällen eine Anregung zur Geduld und Ausdauer sein dürfte.

Der erste Patient, 14 Jahre, kam vor $2^1/_2$ Jahren in Behandlung wegen klassischer Ozäna. Er war schon lange specialistischerseits behandelt worden. Täglich wurde zwei Mal die Nase durchgespült. B. verordnete längere Durchspülungen und Einblasungen von feinem Borsäurepulver. Als hiermit in zwei Monaten kein Erfolg erreicht war, hat B. die Nase täglich, später jeden 2., 3., 4. Tag gereinigt und die ganze Schleimhaut der Nase mit Menthol-Oel kräftig massirt (keine Vibrationen!) und zu Hause mit den Douchen und dem Borpulver fortfahren lassen. Nach drei Monaten hatte die Secretion bedeutend nachgelassen; die Borkenbildung hatte beinahe aufgehört; kein Fötor. B. hat dann Nasen-Dampfinhalationen nach Kuttner verordnet. Nach weiteren sechs Wochen wurden keine Borken mehr wahrgenommen, auch wenn in drei Tagen die Nase nicht behandelt worden. Pat. spült mit Intermissionen von mehreren Tagen noch immer die Nase durch; ist sonst seit 11 Monaten nicht mehr behandelt worden. Borken haben sich nicht wieder gezeigt. Jetzt ist in acht Tagen keine Durchspülung gemacht worden. B. verfügt über noch einige Fälle von wohl controlirter, vollständiger Heilung von Ozäna; bei einer Patientin sind bereits seit vielen Monaten keine Durchspülungen mehr gemacht worden.

B. Die andere Patientin ist ein Dienstmädchen, hereditär belastet, welche Juni 1894 Hämoptoe hatte und seit Januar 1895 an Heiserkeit, Husten, Kopfschmerzen, Nachtschweiss und Fieber litt. Mit diesen Klagen wurde sie auf die Abtheilung des Dr. Stumpft, Binnengasthuis, aufgenommen. Der Status vom 20. April 1895 erwähnt: Scrophuloderma auf der linken Wange, geringe Dämpfung über der rechten Lungenspitze mit verschärftem Exspirium und Ronchis, und im Kehlkopf: Röthung und Schwellung des rechten Ventrikelbandes, oberflächlich ulcerirend; hügelartige Schwellung unter dem rechten Stimmbande. Das rechte Stimmband ist in diesen Schwellungen nicht erkennbar. Mässige hügelige Verdickung der hinteren Larynxwand. Im Sputum Tuberkelbacillen (Dr. Spruyt Landskroon).

27. April. Abtragung des Randes des Ventrikelbandes und eines Theiles der weichen, leicht blutenden hypoglottischen Tumoren. Tägliche Bepinselung mit unverdünnter Milchsäure.

18. Mai. Die hypoglottischen Tumoren mit der Doppelcürette bis auf einen kleinen Rest abgetragen. Milchsäure.

6. Juni. Die Schwellungen des Taschenbandes bedeutend abgenommen; das Stimmband gut sichtbar; der hintere Theil des Taschenbandes noch oberflächlich ulcerirend; die Schwellung unter dem Stimmband verschwunden. — Seitdem sind die hypoglottischen Granulationen noch einige Male nachgewachsen und noch 3 Mal (Juli, August, November) mit der Curette entfernt. Pat. ist 1. December 1895 entlassen. Es war weder Ulceration noch Schwellung mehr sichtbar; eine geringe Röthung an der linken Larynxhälfte war die einzige Abweichung. Unter ambulatorischer Behandlung war dieselbe Februar 1896 vollständig geschwunden. Seitdem kein Recidiv. Die hypoglottischen Tumoren wurden microscopisch (im Laboratorium des Prof. Kuhn) als Granulationsgewebe bezeichnet. Pat. ist also seit 15 Monaten voll-

Digitized by Google

ständig symptomlos, und erfreut sich einer normalen Stimme und einer ungestörten Euphorie.

Herr Cohen Tervaert berichtet über einen Fall von Larynxtuberculose, welcher nach wiederholter Abtragung von Fragmenten aus der infiltrirten und ulcerösen hintern Wand und weiterer Milchsäurebehandlung bereits seit zwei Jahren dauernd geheilt ist.

VII. F. J. Michelsen (Amsterdam): A. Ueber das Experiment von Politzer.

Außer den bekannten Ursachen, durch welche das Experiment misslingt, macht M. darauf aufmerksam, dass sehr oft die Patienten zu wenig kräftig schlucken. Sie thun dies instinctiv, um dem starken Luftdruck zu entgehen. Das erste Mal gelingt das Experiment gewöhnlich am besten, weil die Patienten es noch nicht kennen.

Eine andere häufige Beobachtung ist, dass auf der Seite, wo man die Canüle in die Nase einlegt, die Luft am kräftigsten in die Pauke dringt. In Anbetracht der grossen Luftmasse, die man hineinbläst und der Schnelligkeit, mit welcher der Luftdruck sich fortpflanzt, ist diese Beobachtung bemerkenswerth.

Bekannt ist, dass bei bestehender Perforation auf einem Trommelfell das Politzer'sche Experiment auf dem anderen Ohre nicht gelingt, wenn man das perforirte Ohr nicht mit dem Finger verschliesst. M. hat aufgemerkt, dass auch ohne Perforation das Experiment besser gelingt, wenn Pat. das Ohr zuhält, vielleicht weil dadurch die Aufmerksamkeit vom Schlucken abgeleitet wird.

Schliesslich empfiehlt M. die Luft behufs Filtration durch ein Tuch in den Ballon eintreten zu lassen.

B. Ein Fall von Enuresis nocturna.

Der 7jährige Pat., welcher früher keine Beschwerden hatte, litt, im Anschluss an einen Schnupfen, welcher einen subacuten Verlauf hatte und noch nicht ganz geheilt war, an unruhigem Schlaf, Schnarchen und nächtlicher Enuresis. M. erwähnt den Fall, weil hier der Zusammenhang der Enuresis mit dem Nasenleiden sich aufdrängt, während jeder Nasenarzt über Fälle verfügt, welche den Glauben an einen solchen Zusammenhang zu erschüttern im Stande seien.

An der Discussion betheiligen sich die Herren Posthumus Meyjes, Guye, van der Heide, Pel, Brondgeest, Burger und der Vortragende.

VIII. H. Zwaardemaker (Utrecht): A. Demonstration von Riechmessern auf Fuss.

Z. demonstrirt ein neues Modell Riechmesser. Die Scala lässt sich bei diesem Instrument genauer als bei der früheren Form einstellen. Um den porösen Cylinder herum befindet sich ein permanenter Flüssigkeitsmantel, welcher aus einer Lösung von Allylbisulfid in Paraffinum liq. gebildet ist. Die Wahl dieses Riechstoffes geschah auch in Anbetracht der von Z. und Reuter gefundenen Thatsache, dass Hysterische diesen Geruch oft schlechter wahrnehmen, eine höhere Reizschwelle für denselben besitzen als für andere Qualitäten von Geruchsempfindung.

B. Eine neue Methode zur Untersuchung des Geschmacksinnes und deren Bedeutung für die Specialität.

Für neurologische Untersuchung benutzt Z. kleine in Form von

Digitized by Google

Schieberfedern gefasste Stäbchen, welche aus schmeckenden Substanzen (Klippsalz, Weinsteinkrystall, Candelzucker, Gentianextract) gemacht sind. Mit Hilfe der bekannten Täfelchen, auf welche man anzeigen lässt, untersucht man nun localisirend die Existenz von Geschmacksinn auf den verschiedenen Stellen der Zunge. Für die Untersuchung in unserer Specialität muss eine Bestimmung ohne Localisation sich dieser Orientirung anschliessen. Dies wird erreicht, wenn man aus Hollundermark geschnittene Keile mit chemischen Lösungen tränkt. Herr Militär-Apotheker van der Pluym hat diese Methode weiter ausgearbeitet und für jeden Keil eine zweckmässige Lösung dargestellt. Kochsalz 1 : 10, Weinsteinsäure 1 : 10, Saccharin 1 : 1000, Chininsulphat 1 : 1000 erwiesen sich vorläufig als passende Concentrationen. Mit Hilfe der Luftpumpe werden die Hollundermarkstäbchen Tage lang durchtränkt, dann in Keilform geschnitten und mit einem geschmacklosen Keil zu einem Parallelopipidum vereinigt. Von diesen Parallelopipidis schneidet man mittelst eines Messerchens kleine Scheibchen, welche man dem Patienten in den Mund giebt. Die Stelle des Keiles, wo zuerst eine Geschmacksempfindung zu Stande kommt, bestimmt das Maass der Geschmackschärfe. Für das Studium der Mundcatarrhe, Austrocknungserscheinungen, Epithelveränderungen, sei die beschriebene Methode nicht ohne Bedeutung.

IX. W. Schutter (Groningen): Ein Fall von Empyem der Stirnhöhle, nach Kuhnt operirt.

Der Patient, 59 Jahre alt, litt seit Jahren an den Symptomen der Ozaena und an chronischen Mittelohrcatarrhen. Kopfschmerzen und Schwindel belästigten ihn, besonders in der letzten Zeit, ganz bedeutend. Die Behandlung bestand in Ausschabung des erkrankten Siebbeines, Eröffnung, Ausspülung und Tamponade der Keilbeinhöhlen und später, als die Zeichen einer rechtsseitigen Stirnhöhleneiterung in den Vordergrund traten, Operation dieser Höhle nach Kuhnt (8. Januar 1896). Geheilt entlassen am 3. Juli. Am 28. Juli hat sich eine Fistel an der Stirn gebildet. Dieselbe wird ausgekratzt; mit Chlorzinklösung eingerieben, mit Perubalsam nachbehandelt. 30. September 1896 ist Patient mit geheilter Fistel entlassen. Seitdem keine Kopfschmerzen mehr. In der Nase nach wie vor Absonderung fötider Borken.

In diagnostischer Hinsicht sei das einzige sichere Zeichen einer Stirnhöhleneiterung bei der Durchspülung per Catheter die Herausbeförderung von Eiter und die Wahrnehmung des Patienten, dass die Höhle sich mit Wasser füllt. Für verschiedene Fälle müsse man verschiedengestaltete Catheter benützen. S. kann darum nicht einsehen, dass Lichtwitz Recht haben sollte, wenn er behauptet, er habe die von S. angegebene Durchspülungsmethode durch Angabe einer Canüle „vervollständigt".

S. demonstrirt einen Gypsabdruck des Patienten, um zu zeigen, dass der cosmetische Effect der Operation in diesem Falle gar nicht schön sei.

Herr Guye theilt mit, dass einer von seinen Patienten nach Kuhnt operirt ist, und zwar mit sehr gutem cosmetischen Resultate.

Herr Moll hat gleichfalls gute Resultate erhalten. In einem Fall ist gar keine Deformität zurückgeblieben. In einem Fall, wo aber auch die Siebbeinzellen erkrankt waren, ist eine Fistel geblieben.

Digitized by Google

Herr Lieven empfiehlt die Methode von Jansen.

Herr van Anrooy hat in einem nach Kuhnt operirten Fall, wo auch die Siebbeinzellen eröffnet wurden, eine Fistel nachbleiben sehen.

Herr Moll empfiehlt auch die Methode von Luc; wo es aber oft schwer ist, den Augenblick zu bestimmen, wo die Canüle fortgelassen werden darf.

X. P. K. Pel: Das Oliver'sche Symptom bei Aortenaneurysma.

P. demonstrirt das Symptom an einem Patienten mit Aneurysma aortae.

XI. A. C. H. Moll (Arnheim): Ueber nasale Reflex-Neurosen.

M. bespricht die Geschichte der Reflex-Neurosen und warnt vor Unterschätzung nicht weniger, wie vor Uebertreibung in dieser Frage. Er beschreibt einen Fall von bedeutenden Schluckbeschwerden bei einem 60jährigen Manne, welche im Anschluss an eine Spinotomie vollständig verschwanden. Der Patient, welcher seit einem Jahre nur Flüssiges hatte zu sich nehmen können, konnte wieder ganz normal essen. In einem anderen ähnlichen Falle, wo der unmittelbare Effect der Operation gleichfalls ein guter war, wurde nur ein mässiges Endresultat erhalten. Die beiden mit der electrischen Säge abgetragenen Spinae werden demonstrirt.

Herr Guye empfiehlt bei der Spinotomie die Schleimhaut auf der unteren Fläche der Spina zu schonen, das abgetragene Knochenfragment herauszunehmen und den Schleimhautlappen zu reponiren. Die Heilung sei dabei eine viel schnellere.

Herr Moll hat mit dieser Methode eine weniger gute Erfahrung gemacht, da der reponirte Lappen zu bedeutender Verdickung Veranlassung gab.

XII. G. D. Cohen Tervaert: A. Ueber einen operirten Fall von Angio-Sarcom des Gehörganges.

Die Patientin, 60 Jahre alt, wurde vor 4 Jahren mittelst Löffel und Cauter von einer Geschwulst im linken Ohre befreit, welche sich histologisch als ein Angio-Sarcom erwies. Im Januar d. J. kam Patientin mit einem Recidiv an derselben Stelle in Behandlung. T. fand eine weisse, ziemlich harte Prominenz in der Tiefe der oberen Gehörgangswand, welche das Lumen erheblich verengte. Keine Schmerzen, keine Drüsenschwellung, keine Gehörsverminderung. Die am 31. Januar vorgenommene Operation bestand in Ablösung der Muschel und Abtragung der Geschwulst, welche nicht auf den Knochen übergegangen war, mit der Scheere. Die Hautwunde wurde durch Naht verschlossen und der Meatus tamponirt. Die Heilung ging ungestört von Statten. Microscopisch (Dr. de Josselin de Jong) zeigte das Recidiv die gleiche Structur wie der ursprüngliche Tumor: ein zellenreiches Gewebe von gleichgrossen, typischen Sarcomzellen, welche nirgends mit dem Epithel in Verbindung standen und bündelförmig um Lumina herum geordnet waren, welche letzteren mit von Endothel bekleideten Spalten in Zusammenhang standen. Die histologische Diagnose wäre also Lymphangio-Sarcom, wenn nicht die plexiforme Structur und der an mehreren Stellen zu beobachtende Zusammenhang mit Capillaren auch die Diagnose Angio-Sarcom rechtfertigten.

Digitized by Google

Das Sarcom des äusseren Ohres sei sehr selten. In der Dissertation von Asch (1896) sind 10 Fälle gesammelt. Weiter fand T. einen Fall in den New-York Eye and Ear Infirmary Reports 1896 und einen Fall von Haug (A. f. O., Bd. 36).

B. Demonstration eines Fremdkörpers aus der Luftröhre.

Es handelt sich um die Gaumenplatte eines Kunstgebisses, welche von einer Dame in einem Access abgebissen und seitdem vermisst worden war. Das einzige Symptom war ein anhaltender kurzer Husten. Der Larynx zeigte sich normal. Bei der Untersuchung nach Killian sah T. nach vieler Mühe über der Bifurcation, an der hinteren Trachealwand, einen gelbrothen Streifen, und darunter ein scharfes Pünktchen, welches T. bei Untersuchung mit Sonnenlicht als ein Zähnchen diagnosticiren konnte. Es wurde dann die tiefe Tracheotomie gemacht (Prof. van Iterson) und der Fremdkörper quer auf der Bifurcation sitzend aufgefunden und extrahirt.

Herr van Anrooy zeigt ein 3 cm langes Kinder-Pfeifchen, welches nach der Tracheotomie nicht gefunden worden, fünf Jahre später aber ausgehustet wurde.

Herr Pel berichtet über einen Fall von Stenose des linken Bronchus, Pneumonie und Lungenabscess bei einem 10jährigen Kinde, in Folge von Aspiration eines Milchzahnes entstanden.

XIII. H. Braat: Ein Fall von multipler Hirnnervenparalyse.

Eine 51jährige Patientin wurde wegen neuralgischer Ohrenschmerzen (normaler Trommelfellbefund) nach einem Zahnarzt verwiesen, welcher den cariösen und empfindlichen linken zweiten Molaris extrahirte. Unmittelbar im Anschluss an diese Operation spürte Pat. eine fremde Sensation in der linken Gesichtshälfte, sowie Beschwerden beim Sprechen. Von den Angehörigen wurde Asymmetrie des Gesichtes und nasale Sprache constatirt. Am selben Tage wurden noch Schluckstörungen, Herabsetzung des Gehörs auf dem linken Ohr und gestörte Bewegungsfähigkeit des linken Armes bemerkt. Am nächsten Tage constatirte B. Lähmungen des linken Facialis (incl. Stirnast), der linken Gaumenhälfte, der Geschmacksfunction auf der linken Zungenhälfte, des linken Posticus, des linken Acusticus (unvollständig), des linken Cucullaris und Sterno-cleido (unvollständig). Therapie: Ruhe, Eisbeutel, Jodetum kalic. Bereits nach drei Tagen besserte sich die Facialislähmung. Auch sämmtliche andere Lähmungen heilten innerhalb zweier Monate vollständig. Nur die Schwerhörigkeit blieb nahezu unverändert. In derselben Zeit verschwand auch die nach dem Unglückstage constatirte Druckempfindlichkeit auf dem linken Warzenfortsatz.

B. sucht den Sitz der Läsion an der Hirnbasis in der Nähe des Porus acust. int. und des Foramen jugulare. Eine Hämorrhagie liege am meisten auf der Hand, namentlich in Anbetracht des Alters und der bestehenden Arteriosclerose. Die Zahnextraction sei vielleicht Gelegenheitsursache gewesen.

Herr Pel macht aufmerksam, dass Blutungen an der bezeichneten Stelle sehr selten sind. Man könne auch an eine circumscripte Meningitis denken.

Digitized by Google

XIV. H. Burger: Behandlung von Sclerosis aurium mit Einspritzung von Paraff. liq.

Der Pat., 18 Jahre alt, der drei taubstumme Geschwister hat und früher von Herrn Dr. Krebs in Hildesheim wegen Sclerose behandelt worden, kam im Februar 1896 in B.'s Behandlung. Die Schwerhörigkeit sei immer progressiv gewesen. Continuirliches Ohrensausen. Objectiv: alle Zeichen typischer Sclerose. B. applicirte Einspritzungen von Paraffin liq. durch den Katheter, mit mässigem Erfolg: geringe Herabsetzung der Geräusche und einige Besserung der Hörschärfe. Acht Monate später wurde die gleiche Behandlung wieder aufgenommen (Einspritzung von Paraffin. liq. jeden vierten Tag), dieses Mal aber mit dem überraschenden Erfolg, dass die subjectiven Geräusche vollständig verschwanden und die Hörschärfe auf dem linken Ohr in unerwartetem Maasse zunahm (für die Uhr von 3 auf 50 cm). Herr Krebs, welcher den Pat. noch einmal untersucht hat, schrieb an B., dass die Gehörsverbesserung, von welcher auch er sich überzeugt habe, ihn sehr interessirte, weil er früher bei andern Patienten wenig Erfolge davon gesehen habe, und dass dieselbe ihn veranlasse, wiederum zu diesem Mittel zurückzugreifen.

B. habe vom Paraffin geringe Verbesserungen oft erlebt. Dieser Fall sei aber der einzige mit einer ganz bedeutenden Besserung des Gehörs, sowie mit vollständigem Nachlass der subjectiven und functionellen Beschwerden.

XV. F. van Leyden (Haag): Ein geheilter Fall von Sarcom des Nasenrachenraumes.

Der 70jähr. Patient litt seit zehn Monaten an zunehmender Nasenverstopfung, Schwerhörigkeit, Schlingbeschwerden, blutig-eitriger Absonderung aus dem linken Nasenloch. v. L. fand auf der Mitte der linken unteren Nasenmuschel eine stark granulirende Ulceration. Im Nasenrachenraum eine bläulich-rothe, glatte, nicht ulcerirende Geschwulst, welche das rechte Tubenostium umgab, sich 1,5 cm nach unten in die Plica salpinga-pharyngea fortsetzte, nach oben das Pharynxdach grösstentheils einnahm und die Choanen theilweise verdeckte, sich aber nicht in die Nase fortsetzte. Ein Probestück wurde von Dr. de Josselin de Jong microscopisch untersucht. Die Diagnose war: „kleinzelliges Sarcom, dessen Zellen den Uebergang von der kurzen Spindelform in die absolut runde Form bilden."

Weil Radicaloperation durch das Alter des Pat., die Ausbreitung und den Blutreichthum der Geschwulst contraindicirt war, so hat v. L. versucht, dieselbe in Partien abzutragen und zwar mit vorzüglichem Resultate. Nachdem das Geschwür der unteren Muschel mittelst Trichloressigsäure und Europhen schnell zur Heilung gebracht worden, entfernte v. L. in mehreren Sitzungen den linken und oberen Theil der Neubildung mit dem Conchotom. Der Tumor war sehr wenig empfindlich, die Blutung nicht erheblich. Die unteren Theile der Geschwulst wurden mit der Löffelzange abgetragen. Der Theil der Neubildung in der Nähe der rechten Tube war, wegen heftiger Blutung, in dieser Weise nicht zu behandeln. Derselbe wurde durch Electrolyse (10—15 Milliampères) in 25 Sitzungen zum Schwinden gebracht. Während der Dauer dieser Behandlung (sechs Wochen) wurde innerlich

Digitized by Google

Liquor Fowleri verabreicht. Medio Februar war die Nasenathmung gänzlich frei, das Gehör durchaus normal geworden. v. L. hat Pat. vor einigen Tagen gesehen. Er war ohne Beschwerden, von Recidiv keine Spur; im Nasenrachenraum überall mit Epithel bekleidetes Narbengewebe. H. Burger.

II. Referate.

a) Otologische:

Beitrag zum Studium der intracraniellen Complicationen, welche im Verlaufe von Eiterungen in benachbarten Schädelgegenden entstehen. (Mittelohr. Sinus frontalis) (Contribution à l'étude des complications intra-craniennes survenant dans le cours des suppurations voisines du crane. [Oreille moyenne. Sinus frontal.]) Von Dr. Luc. (Arch. internat. de laryngol. etc, Bd. X, No. 4, Juli-Aug. 1897.)

Fünf sehr genaue Beobachtungen und Krankengeschichten. Im ersten Falle handelte es sich bei einem 54 Jahre alten Herrn um doppelseitige fungöse Sinusitis frontalis und gleichzeitig einen Abscess des rechten frontalen Hirnlappens, welcher diagnosticirt und eröffnet wurde. Tod nach fünf Tagen. Beim zweiten, ein 15 Jahre altes Mädchen betreffend, um spontane Perforation rechterseits mit Vorfall der Dura mater, nach attico-antraler Ausschabung auf beiden Seiten wegen Ostitis. Der Vorfall beeinträchtigte die Möglichkeit der Curettage des Eiterherdes. Acht Tage später Symptome eines cerebralen Abscesses rechterseits. Chirurgische Eröffnung desselben, welcher seinen Sitz im rechten sphenoidalen Lappen hatte. Recidiv nach ungenügender Drainage. Wiedereröffnung des Eiterherdes und intra-cerebrale Drainage bis zu 6 cm Tiefe. Tod nach zwei Monaten mit Zeichen von acutem ventriculären Erguss. Im dritten Falle (33jährige Frau) entstand im Verlaufe eines rechtsseitigen fronto-orbitalen Sarcoms eine Sinusitis frontalis. Nichterkennen eines seit dem ersten Eingriffe (nach Ogston-Luc'scher Methode) erfolgten Fortschreitens des Processes auf die Orbita, daher ungenügende Curettage des Eiterherdes. Hierauf eitrige Meningitis, beschränkt durch frühzeitige Eröffnung des Schädels und Reinigung der inficirten Partie der Pia mater. Unzeitige Punctionen des Stirnlappens, welche eitrige, nach und nach von der rechten Hemisphäre bis 13 cm in die Tiefe sich fortsetzende eitrige Encephalitis zur Folge hatten. Breite Eröffnung und prolongirte Drainage des ausgedehnten Gehirnabscesses. Pat. überlebte den Eingriff nahezu vier Monate. Bei der Autopsie fand man einen zweiten Hirnabscess, welcher, von dem ersten unabhängig, während des Lebens nicht diagnosticirt worden war. Im vierten Falle wurde bei einer 20jährigen Bonne wegen classischer attico-antraler Eiterung die Operation nach Stacke ausgeführt. Eiterretention auf der Oberfläche der blossgelegten Dura mater, was als einzige klinische Manifestation einen heftigen eclamptiformen Anfall mit vorübergehendem Coma zur Folge hatte. Endlich Fall 5 betrifft einen 11jährigen Knaben mit acuter Mittelohreiterung

Digitized by Google

in Folge von Streptococcenangina. Subduraler Abscess um den Sinus frontalis herum in Folge von acuter Perisinusitis fungosa acuta mit Erweichung der Wandungen. Meningitiforme Symptome, coupirt durch Eröffnung und Desinfection des Herdes. Eröffnung des Sinus lateralis im Verlauf der Operation. Stillung der Blutung mittelst Tamponade. Erneute Hämorrhagie beim dritten Verbande. Vorübergehende Anurie und Albuminurie. Metastatischer Abscess im Ellenbogengelenk. Tod durch innere Blutungen. Beschorner.

b) Rhinologische:

Polyp des Nasenrachenraums. (A Case of Naso-Pharyngeal Polypus.) Von Wm. K. Simpson in New-York. (N. Y. Eye and Ear Infirmary Reports 1897, Vol. V)

Bei einem 73jährigen Manne, dessen rechtes Nasenloch schon seit vier Jahren durch weiche Polypen verlegt ist, findet sich im Nasenrachenraum derselben Seite ein ungemein derber Tumor, der mittelst kalter Schlinge exstirpirt wird. Histologisch erweist sich die Geschwulst aus einem lockeren Bindegewebsstroma bestehend, dessen Lücken von fibrinösem Serum und einer Anzahl Rundzellen ausgefüllt sind. Der Tumor ist von Cysten mit amorphem Inhalt durchsetzt, welche als erweiterte Drüsenschläuche angesprochen werden. A. Sch. (N.-Y.).

Die Vertheidigungsmittel der Nasenhöhlen gegen das Eindringen der Microben. (Les moyens de défense des fosses nasales contre l'invasion microbienne.) Von Dr. R. Piaget. (Annales des maladies de l'oreille et du larynx 1897, No. 2.)

Das überaus grosse u. häufige Vorkommen der Microben in der Nasenhöhle und das seltene Vorkommen der klinischen Symptome, welche durch das Vorhandensein der Microorganismen eigentlich vorkommen sollte, ist immer aufgefallen. Verf. theilt seine Arbeit in drei Capitel ein und studirt zuerst die in gesundem Zustande in der Nase vorkommenden Microorganismen, dann die Nasenschleimhäute der verschiedenen Thiere und dann die bacterientödtende Eigenschaft des Nasenschleimes gegenüber verschiedenen Microben und kommt zu folgenden Schlussfolgerungen: Die Nasenhöhlen sind im normalen Zustande aseptisch, auch bei Thieren; diese Asepsie ist besonders der bacterientödtenden Eigenschaft des Nasenschleimes zu verdanken; dabei spielt die Construction des Naseninnern und namentlich die Rolle des Flimmerepithels eine Hauptaction. Jedenfalls muss man auch die phagocytische, antimicrobische Eigenschaft des Nasenschleimes in Betracht ziehen. Die Wirkung des Nasenschleimes bei Milzbrand und bei echter Diphtheritis ist wissenschaftlich bewiesen. Diese bacterientödtende Eigenschaft des Nasenschleimes erklärt die relative Unschädlichkeit der Nasenoperationen selbst bei vernachlässigter Antisepsis. Dr. P. K.

Digitized by Google

c) Pharyngo-laryngologische:

Die gewöhnliche Trachealcanüle durch ein Drainagerohr ersetzt. (Substitution d'un tube à drainage à la canule dans la trachéotomie.) Von Dr. S. Kofman. (Semaine médicale 1897, No. 19.)

Wenn voraussichtlich die Canüle längere Zeit liegen bleiben muss, so thut man besser, selbe durch ein einfaches Drainrohr aus Kautschuk zu ersetzen; man vermindert so alle die durch ein unbiegsames drückendes Metallrohr hervorgerufenen Unannehmlichkeiten. Dr. Meschelin wandte ein solches Kautschukrohr von 8 cm Länge und 0,5 cm Dicke bei einem 9monatlichen Kinde an, wo man wegen Halsabscess die Tracheotomie ausführen musste; das äussere Ende des Rohres wurde in einer Länge von 1,5 cm gespalten, die beiden Hälften wurden je eine nach aussen umgebogen und mit einem Faden durchzogen, welche Fäden dann ähnlich wie bei einer Canüle nach hinten zusammengebunden wurden. Der Apparat leistete vortreffliche Dienste. Dr. P. K.

Aprosexie, Convulsionen und Adenitis, herrührend von pathologischen Veränderungen der Mund-, Zungen- und Pharynxdrüsen. (Aprosexie, convulsions et adénite relevant de modifications pathologiques des glandes buccale, linguale et pharyngée.) Von Dr. Downie. (Glasgow medic. Journal und Revue hebdomadaire de laryngologie et d'otologie 1897, No. 9.)

Die bei der Hypertrophie der verschiedenen Mandeln bestehende Aprosexie hat eine physiologische und eine psychologische Ursache. Verf. beschreibt diese beiden Ursachen und ihre Wirkung auf rein theoretische Weise. Dr. P. K.

---

26. Congress der deutschen Gesellschaft für Chirurgie, Berlin, 21. bis 24. April 1897. (Vingt-sixième congrès de la société allemande de chirurgie, tenu à Berlin du 21. au 24. Avril 1897.)

Autoplastische Heilung eines grossen Substanzverlustes der Trachea. (Traitement autoplastique d'une perte de substance étendue de la trachée.) Von Prof. Dr. Koenig und Dr. Koenig jun. Es wurden im Ganzen sechs Fälle, von denen der obengenannte der merkwürdigste war, vorgestellt.

Endgiltige Resultate der wegen Carcinom ausgeführten Larynxexstirpationen. (Résultats définitifs de l'exstirpation du larynx pour cancer.) Von Dr. Graf. Aus den aus der von Bergmann'schen Klinik gesammelten Resultaten ergiebt sich, dass die definitive Heilung desto wahrscheinlicher ist, je früher man operirt. Gemäss diesen Resultaten muss man die Totalexstirpation oder die Totalresection zu der Categorie derjenigen Operationen rechnen, welche gerechtfertigt sind.

Pathogenie und Behandlung des Carcinoms des Pharynx. (Sur la pathogénie et le traitement opératoire du cancer du pharynx.) Von Dr. Krönlein. Verf. nimmt drei Arten von Pharynxkrebs an; die Resultate der Operation sind nicht sehr einladend.

Ueber die Lymphgefässe der Zunge und ihr Verhalten zur Verbreitung des Zungenkrebses. (Sur les vaisseaux lymphatiques

Digitized by Google

de la langue et leurs rapports avec la propagation du cancer de cet organe.) Von Dr. Kuttner. Auf der Zungenoberfläche besteht ein Lymphgefässnetz, aus welchem die Lymphe von der Medianlinie der Zunge zu den zwei Seitenrändern abfliesst. Aus diesem Netz entsteht eine gewisse Zahl grösserer Lymphgefässe, welche parallel nach der Zungenbasis verlaufen und die Papillae circumvallatae umgeben. Die Lymphgefässe der Zunge stehen besonders in Verbindung mit den Submaxillar- und den tiefen Cervicaldrüsen; eine dritte Communication besteht zwischen den Lymphgefässen der Zungenspitze und den oberflächlichen Drüsen der vorderen Halsseite. Die grossen Lymphgefässe verlaufen mit der Arteria lingualis und den Muskeln des Mundbodens. Aus diesen Beobachtungen geht hervor, dass gar keine Methode der Exstirpation eine absolute Garantie der Totalexstirpation des Lymphgefässsystems geben kann. Jedenfalls muss man bei jeder Zungenexstirpation gleichzeitig die Submaxillar- und die tiefen Cervicaldrüsen beiderseits entfernen, eventuell auch die Drüsen der Vorderseite des Halses.

Dr. P. K.

Syphilis hereditaria praecox des Kehlkopfes bei Kindern. (Syphilis héréditaire précoce du larynx chez les enfants.) Von Dr. Y. Arslan in Padua. (Arch. internat. de laryngol. etc., Bd. X, No. 4, Juli/Aug. 1897.)

Historisches und Mittheilung von sechs bezüglichen Krankengeschichten, 7—24 Monate alte Kinder betreffend. Hierauf Betrachtungen über Aetiologie, Symptomatologie, physicalische Erscheinungen, pathologische Anatomie, microscopische Befunde (mit Abbildungen), Diagnose, Prognose und Behandlung, bei welch' letzterer der Tracheotomie zuweilen eine entscheidende, der allgemein-antisyphilitischen Behandlung immer die Hauptrolle zufällt. Die Erstere kann im Stich lassen, wenn die Schleimhauthypertrophie (wie in einem von A. citirten Falle) sich auch auf die Regio subglottica erstreckt.

Beschorner.

Ueber die perilaryngotrachealen Abscesse. (L'abcès péri-trachéo-laryngien chez les enfants.) Von Dr. Ferdinand Massei. (Revue hebdomadaire de laryngologie et d'otologie 1897, No. 7.)

Der Austritt von Eiter aus der Trachea, wenn man bei Kindern die Tracheotomie oder die Intubation ausübt, fällt manchmal dem Operateur auf. Verf. hat fünf solcher Fälle beobachtet, wo die Operation wegen der Erscheinungen des Croup ausgeführt werden musste. Manchmal gelingt es durch Laryngoscop, die Entstehungsweise und durch den ganzen Krankheitsverlauf den Abscess zu diagnosticiren und den membranösen Croup auszuschliessen. Verf. giebt mehrere Beispiele. Der langsamere Verlauf, die Abwesenheit von Pseudomembranen, der laryngoscopische Befund (Lähmung eines Recurrens, ein rundlicher Tumor), die bacteriologische Untersuchung, das Erscheinen von Eiter bei der Tracheotomie oder der Intubation verhelfen zur Diagnose; nur muss man bedenken, dass manchmal kleine Abscesse unter den Membranen sich befinden. Diese Abscesse sind perilaryngeal oder peritracheal, in der Höhe der obersten Trachealringe; dieserhalb ist die Stimme auch meistens normal.

Digitized by Google

Diese Abscesse entstehen in der Ganglienkette, welche längs der Trachea und dem Recurrens verläuft und in drei Gruppen getheilt wird. Eben diese Abscesse werden leicht mit einer acuten Laryngostenose von Croup herrührend verwechselt. Das Laryngoscop verhilft zur Differentialdiagnose, wenn man es gebrauchen kann; ist der kleine Patient ungeduldig, so muss man bei fehlender laryngoscopischer Diagnose immer an die Möglichkeit dieser Abscesse denken; es müssen ferner Spasmus glottidis, einfacher Catarrh, falscher Croup, Croup ascendens, Fremdkörper und Soor des Larynx ausgeschlossen werden. Kommt meist bei lymphatischen Kindern vor. Dr. P. K.

Ueber einige ungewöhnliche Ursachen des Hustens. (Some Unusual Causes of Cough.) Von Emil Mayer in New-York. (N. Y. Eye and Ear Infirmary Reports 1897, Vol. V.)

Mittheilung einer Reihe von instructiven Krankengeschichten, welche beweisen, dass Husten durch die Anwesenheit von adenoiden Vegetationen, von hypertrophischen Rachen- und Zungenmandeln, durch Pharyngitis follicularis und Leptothrix pharyngealis, ferner durch Fremdkörper im äusseren Gehörgang verursacht und unter solchen Umständen auch nur nach Feststellung des jeweiligen Sitzes der aussergewöhnlichen Ursache des Hustens durch entsprechende zweckmässige Eingriffe geheilt werden kann. A. Sch. (N.-Y.).

Gutartige Mandeltumoren. (Tumeurs bénignes de l'amygdale.) Von Dr. F. Ardennes. (Revue hebdomadaire de laryngologie et d'otologie 1897, No. 8.)

Nicht sehr zahlreiche Fälle. Verf. zählt dieselben auf und fügt 20 neue Fälle hinzu. Ursachen unbekannt. Kommen meistens zwischen 25 und 45 Jahren vor und werden oft nur zufällig entdeckt. Die functionellen Symptome sind immer mechanischer Art und betreffen den Schlingact, das Athmen, die Stimme, das Gehör und die Blutcirculation: Schlingbeschwerden treten in allen Modificationen zuerst auf, dann kommen die Respirationsbeschwerden, welche Anfangs diejenigen der hypertrophischen Mandeln und später die der Erstickungsanfälle bei acuter Larynxstenose sind, später oder zugleich kommt die sogenannte Mandelsprache, vermindertes Gehörvermögen und Ohrensausen kommen von Verstopfung der Eustachi'schen Trompete durch den Tumor selbst oder durch Fortpflanzung des Nasenrachencatarrhs, Circulationsstörungen sind selten und kommen nur durch Druck auf die Carotis interna und die Vena jugularis interna vor. Von Reflexsymptomen sind der Husten oder vielmehr das Hüsteln, der Brechreiz, der Speichelfluß, der Schmerz bei eintretender secundärer Entzündung und der zugleich bestehende Nasenrachencatarrh zu erwähnen. Verf. giebt des Weiteren die Differentialdiagnose der einzelnen gutartigen Tumoren mit Gumma, vegetirenden Plaques muqueuses, vegetirender Tuberculose, chronischem eingeschlossenen Abscess, Fremdkörpern und Mandelsteinen, chronischer Amygdalitis und Sarcom. Behandlung einfach. Dr. P. K.

Digitized by Google

Pneumococcenpharyngitis. (De la pneumococcie pharyngée.) Von Dr. Ernest Gaultier. (Thèse de Paris und Revue hebdomadaire de laryngologie et d'otologie 1897, No. 5.)

Entsteht meistens durch Infection, und zwar immer plötzlich im Gegensatz zur wahren Diphtheritis; ebenso fällt die Temperatur plötzlich, ebenso im Gegensatz zur Diphtheritis; kann alle Formen im Pharynx annehmen, vom einfachen Erythem bis zum Abscess, zur Angina follicularis, pseudomembranacea. Verläuft ebenso wie die Pneumonie; die bei letzterer bestehenden Schmerzen in der Seite und die Dyspnoe sind hier durch Schlingbeschwerden und Halsschmerzen ersetzt. Wenn Pseudomembranen bestehen, so ist die Differentialdiagnose mit Diphtheritis nur bacteriologisch zu stellen. Dr. P. K.

Fremdkörper im Larynx. (Un corps étranger du larynx.) Von Dr. G. Geronzi. (Archiv. di otol., rhinolog. e laring. und Revue hebdomadaire de laryngologie et d'otologie 1897, No. 5.)

Eine 78jährige Frau verschluckte eine Nadel, welche einige Tage durch den Kehlkopf gut vertragen wurde und welche die Frau eigentlich nur aus Neugierde in die Klinik brachte. Die Nadel wurde gleich laryngoscopisch quer im Larynx sitzend festgestellt. Mittelst der Makenzie'schen Zange wurde die Nadel zerbrochen und zur Hälfte herausgenommen, die andere Hälfte wurde ausgehustet.

Dr. P. K.

Ein Pferdeblutegel im Larynx. (Une sangsue de cheval dans le larynx.) (Medical News und Revue de laryngologie et d'otologie 1897, No. 7.)

Ein Soldat empfand, nachdem er aus einem Brunnen getrunken hatte, Kitzeln im Halse, Dyspnoe, Husten, Blutauswurf. Ein Blutegel wurde mittelst Spiegel diagnosticirt. Die Extraction per vias naturales gelang nicht, Inhalationen von Terpentin und von acidum Carbolicum, intratracheale Einspritzungen gelangen ebenfalls nicht. Man musste tracheotomisiren. Am andern Tage begab sich das Thier in den Mund und wurde vom Patienten selbst entfernt. Heilung. Dr. P. K.

Rheumatismus des Larynx. (A Report of Two Cases of Rheumatism of the Larynx.) Von Z. L. Leonard in New-York. (N. Y. Eye and Ear Infirmary Reports 1897, Vol. V.)

Bericht über zwei Fälle:

1) 32jähriger Bäcker, der während einer übrigens sehr milden Attacke von Polyarthritis gonorrhoica über Empfindlichkeit des Kehlkopfes, leichte Ermüdung bei Gebrauch der Stimme und geringen Husten klagte. Die Stimme war nicht heiser. Der Rand der Stimmbänder erschien geröthet, besonders beim linken, wo der Rand auch etwas verdickt schien. Das linke Stimmband war unbeweglich. Die Diagnose wurde auf „chronischen Rheumatismus des Kehlkopfes" gestellt und der Patient antirheumatisch (Salicyl) behandelt, wodurch auch Besserung erzielt wurde. Der Fall zog sich in die Länge.

Digitized by Google

2) 30jähriger Mann, der nach einer Erkältung Schmerzen in der Nacken- und Rückenmusculatur bekam, klagt über eine zusammenschnürende Empfindung im Kehlkopfe, Schlingbeschwerden und rasche Ermüdung beim Sprechen. Etwas Husten, keine Heiserkeit. Bedeutende Empfindlichkeit der Larynxknorpel gegen Druck. Das rechte Stimmband ist geröthet und unbeweglich, die Schleimhaut über den Giessbeckenknorpeln geschwellt. Die Diagnose wurde auf Rheumatismus des rechten Crico-arytaenoidealgelenks gestellt und Salicyl gereicht. Nach 12 Tagen Restitutio ad integrum. A. Sch. (N.-Y.)

Academische Feier zu Ehren des Prof. Dr. Josef Gruber.

(16. October 1897.)

Am 4. August 1897 vollendete Josef Gruber das 70. Lebensjahr, ein willkommener Anlass für seine zahlreichen Schüler, Collegen und Freunde, Josef Gruber in würdiger Weise zu ehren.

Mit Rücksicht auf den Umstand, dass dieser Tag in die Ferialzeit fiel, beschloss das internationale Comité, dem Dr. Ferdinand Alt (Wien), Docent Dr. Egmont Baumgarten (Budapest), Prof. Dr. Thomas Barr (Glasgow), Dr. J. Baratoux (Paris), Docent Dr. Albert Bing (Wien), Professor Dr. Julius Böke (Budapest), Dr. C. Bogroff (Odessa), Dr. Charles Delstanche (Brüssel), Docent Dr. Benjamin Gomperz (Wien), Prof. Dr. G. Gradenigo (Turin), Prof. Dr. Guye (Amsterdam), Prof. Dr. J. Habermann (Graz), Dr. Th. Heimann (Warschau), Dr. Franz Hrubesen (Wien), Prof. Dr. G. Juffinger (Innsbruck), Dr. Daniel Kaufmann (Wien), Prof. Dr. Kiesselbach (Erlangen), Prof. Dr. Kirchner (Würzburg), Dr. Géza Krepuska (Budapest), Dr. Edward Law (London), Docent Dr. Kornel Lichtenberg (Budapest), Geh. Med.-Rath Prof. Dr. Lucae (Berlin), Prof. Dr. Moure (Bordeaux), Dr. Orne Green (Boston), Prof. Dr. Adam Politzer (Wien), Docent Dr. J. Pollak (Wien), Prof. Dr. Siebenmann (Basel), Doc. Dr. E. Stepanow (Moskau), Dr. Sigismund Szenes (Budapest), Geh. Med.-Rath Prof. Dr. Trautmann (Berlin), Prof. Dr. Urban Pritchard (London), Prof. Dr. Victor Urbantschitsch (Wien), Prof. Dr. E. Zaufal (Prag) angehörten, die officielle Feier auf den 16. October 1897 zu verlegen und bei derselben dem Jubilar eine Plaquette mit dessen Reliefbildniss zu überreichen, die auch an alle Festtheilnehmer als bleibende Erinnerung zur Vertheilung gelangen sollte.

Josef Gruber hat während seines Lebens zahllose Beweise der Liebe, Verehrung und Anhänglichkeit Seitens aller jener Factoren erfahren, mit denen ihn sein Beruf und sein sonstiges Wirken in Verbindung brachte; die Feier, die ihm an seinem Ehrentage bereitet wurde, bildet jedoch den Höhepunkt der innigsten und aufrichtigsten Hochachtung und allgemeinster Werthschätzung, die einem wackeren Manne, der auf ein thatenreiches Leben zurückblickt, zu Theil werden kann.

Digitized by Google

Zum Orte der Feier wurde der Hörsaal der Klinik des Herrn Hofrathes Prof. von Schrötter, eines alten Freundes des Jubilars, bestimmt, da die beschränkten räumlichen Verhältnisse an der Klinik Gruber eine Feier im eigenen Heim leider unmöglich machten. An der Stirnseite des Hörsaales waren prächtige Decorationspflanzen und Blumen angebracht, in der Mitte die Ehrengeschenke, unter anderen ein prachtvoll ausgestattetes Album mit den Photographien der neun Assistenten, welche an der Klinik Gruber's angestellt waren, ferner ein zweites Album, welches die photographischen Bilder des Interieurs der Gruber'schen Klinik, in welcher gerade eine Operation vollführt wird, dann das Arbeitszimmer Gruber's, in welchem er bei der Arbeit ist, und endlich den Zugang zur Klinik vom ersten Hofe des Allgemeinen Krankenhauses darstellt, welche die Schüler ihrem Meister darbrachten. Lange vor der festgesetzten Stunde hatte sich ein vielhundertköpfiges Auditorium eingefunden: die nächsten Angehörigen des Jubilars, eine grosse Zahl von Professoren und Docenten der Universität, viele Aerzte und Studenten, unter ihnen eine stattliche Reihe von Vertretern ärztlicher und studentischer Corporationen, die Josef Gruber officiell beglückwünschen kamen. Unter den anwesenden Schülern waren mehrere aus weiter Ferne, selbst aus England, zur Feier erschienen.

Die Verlagsbuchhandlung der von Gruber herausgegebenen Monatsschrift für Ohrenheilkunde (Oscar Coblentz, Berlin) stellte sich mit einer sinnigen Widmung ein, indem sie einem jeden Theilnehmer an der Feier eine Festgabe, Gruber's Biographie und Bildniss, überreichen liess.

Als der Jubilar, von Prof. Politzer und Hofrath von Schrötter geleitet, erschien, durchbrausten minutenlange Prositrufe und Applaus den Saal.

Zuerst trat Herr Hofrath Prof. Dr. Victor Ebner Ritter von Rofenstein, Decan der Wiener medicinischen Facultät, vor und hielt Namens des Professoren-Collegiums folgende Ansprashe:

Hochverehrter Jubilar!

An dem Tage, an welchem Sie Ihren siebzigsten Geburtstag festlich begehen, blicken Sie zugleich auf eine 34jährige, ehrenvolle academische Lehrthätigkeit zurück. Sie aus diesem Anlasse im Namen des Professoren-Collegiums der medicinischen Facultät wärmstens zu beglückwünschen, ist mir, als derzeitigem Decane, eine ebenso sympathische als erhebende Aufgabe. Unter keineswegs ermuthigenden Umständen haben Sie Ihre academische Laufbahn begonnen; Ihrer zielbewussten, vor keinem Hindernisse zurückschreckenden Energie ist es aber bald gelungen, eine ungemein erfolgreiche Lehrthätigkeit zu entwickeln und die wissenschaftliche Ohrenheilkunde in reichem Maasse zu fördern. Viele Hunderte von Schülern, nicht blos aus unserm engeren Vaterlande, sondern von dies- und jenseits des Oceans haben Sie in Ihrem Fache ausgebildet und dadurch in hervorragender Weise zum Ruhme und zum Glanze der Wiener Schule beigetragen. Für diese verdienstvolle academische Thätigkeit ist Ihnen die medicinische Facultät zu aufrichtigstem Danke verpflichtet.

Gestatten Sie mir aber auch, hochverehrter Jubilar, Ihnen meine persönlichen Glückwünsche auszusprechen und der Freude darüber Ausdruck zu geben, dass Sie diesen Ehrentag in voller geistiger und körperlicher Rüstigkeit zubringen, und schliesslich die Bitte beizufügen, die wohlwollenden, collegialen Gesinnungen, welche Sie seit meinem Eintritte in das Wiener

Digitized by Google

Professoren-Collegium mir stets entgegenbrachten, auch fernerhin bewahren zu wollen.

Hierauf hielt Herr Professor Dr. Adam Politzer folgende Rede:

Geehrter Herr Collega!

Die hervorragendsten Vertreter der Ohrenheilkunde aller Länder, sowie Ihre zahlreichen Schüler haben Ihren 70. Geburtstag zum erwünschten Anlass genommen, um durch eine feierliche Kundgebung der Hochschätzung und Ehrung Ihrer vielen Verdienste um die Ohrenheilkunde würdigen Ausdruck zu verleihen.

Als Senior der Wiener Ohrenärzte ist mir die ehrenvolle Aufgabe zugefallen, Ihnen aus diesem Anlasse die Glückwünsche Ihrer in- und ausländischen Fachcollegen, Ihrer Schüler und Freunde zu übermitteln.

Ich habe diese Mission mit einem Gefühle inniger Befriedigung übernommen, da ich seit dem Beginn unserer gleichzeitigen academischen Laufbahn und als Ihr unmittelbarer klinischer Nachbar seit mehr als 35 Jahren Ihr Wirken als Forscher, Lehrer und Arzt aus unmittelbarer Anschauung kennen zu lernen Gelegenheit hatte.

Als zu Beginn der 60er Jahre durch die grundlegenden Arbeiten Toynbee's und v. Tröltsch's die Ohrenheilkunde in eine neue Bahn geleitet wurde, haben Sie sich jener kleinen Gruppe junger Gelehrter beigesellt, die mit dem Bestreben auf den Plan trat, die bis dahin brachliegende Ohrenheilkunde auf anatomischer und pathologisch-anatomischer Basis aufzubauen.

Mit reichen allgemeinen Kenntnissen ausgestattet, die Sie auf den Kliniken und Abtheilungen des Allgemeinen Krankenhauses erworben, haben Sie sich dem Studium der Ohrenheilkunde mit jenem Eifer und jenem begeisterten Forschungsdrange gewidmet, welcher allein zu wissenschaftlichen Erfolgen befähigt und durch die Sie im Laufe der Jahre zu einer der Stützen der modernen Otiatrie geworden sind.

Sie hatten das Glück, dass Ihre Studienzeit in die Epoche der höchsten Blüthe der Wiener medicinischen Schule fiel, in der die Lehren Rokitansky's, Skoda's, Oppolzer's, Hyrtl's, Hebra's, Brücke's u. A. befruchtend auf die geistigen und wissenschaftlichen Bestrebungen der jüngeren Generation wirkten.

Sie haben, Herr Collega, die Principien der Forschung und des Lehrens dieser classischen Schule treu bewahrt. Den Grundsatz unserer Meister festhaltend, dass in der Medicin nur das, was sich auf anatomischer Basis aufbaut, als endgiltig feststehend angesehen werden kann, haben Sie die Anatomie und pathologische Anatomie des Gehörorgans als die Grundlagen Ihrer wissenschaftlichen Forschungen betrachtet und eine Reihe neuer und interessanter Befunde auf dem Gebiete der Ohranatomie zu Tage gefördert, welche einen bleibenden Werth in der anatomischen Wissenschaft für sich beanspruchen können.

Dass auch die pathologische Anatomie des Ohres Ihnen vielfache Förderung und zahlreiche neue Befunde verdankt, beweisen Ihre einschlägigen wissenschaftlichen Publicationen und die schöne, reichhaltige Sammlung normaler und pathologisch-anatomischer Präparate des Gehörorgans, welche Sie mit grosser Sorgfalt und Verständniss gesammelt und welche einen werthvollen Schatz für die Belehrung künftiger Generationen bilden wird.

Auch die Therapie der Ohrenkrankheiten verdankt Ihnen vielfache Fortschritte. Von dem Grundsatze geleitet, dass das Endziel der medicinischen Forschung die Heilung der Kranken ist, haben Sie während Ihrer langjährigen klinischen Thätigkeit Ihr Augenmerk nicht nur auf die Verbesserung bestehender Heilverfahren gerichtet, sondern auch neue Heil-

Digitized by Google

methoden geschaffen, durch welche der Heilschatz der Otiatrie wesentlich bereichert wurde.

Sie waren einer der Ersten, die die Wichtigkeit der operativen Eingriffe bei Mittelohreiterungen erkannt und diese Operationen ausgeführt haben. Es muss aber anerkennend hervorgehoben werden, dass Sie sich in der Otochirurgie stets die Grenzen des Erreichbaren vor Augen hielten und dass Sie es vermieden, in jene extreme Richtung zu verfallen, bei welcher ohne stricte Indicationsstellung Eingriffe unternommen werden, deren problematische Ergebnisse geeignet sind, die Werthschätzung selbst erprobter Operationsverfahren in den Augen der Aussenstehenden zu schädigen.

Einen ehrenvollen Abschnitt Ihrer academischen Laufbahn bildet Ihre didactische Thätigkeit, die nunmehr einen Zeitraum von 34 Jahren umfasst. Sie haben das Ihnen vom Staate verliehene Lehramt stets als eine ernste Aufgabe betrachtet und sind — was die Lehrmethode anlangt — auch darin den Principien der Wiener Schule treu geblieben. Was Sie als Lehrer und Schriftsteller für die Verbreitung der Ohrenheilkunde unter den practischen Aerzten geleistet, wie Sie es verstanden, die Studentenschaft für das ihnen unbekannte Specialfach zu interessiren, ist zur Genüge bekannt und muss rühmend hervorgehoben werden.

Die Zahl der Hörer aus allen Welttheilen, die durch die Räume der Wiener Ohrenklinik gewandert sind, übersteigt viele Tausende, und es ist nicht zum geringen Theile Ihr Verdienst, wenn die Wiener Ohrenklinik sich rühmen darf, unter allen Universitäten des In- und Auslandes die grösste Hörerzahl aufweisen zu können, ja dass die Zahl der bisherigen Frequentanten der Wiener Ohrenkliniken die der deutschen Universitäten zusammengenommen übersteigt. Mit berechtigtem Stolze können Sie darauf hinweisen, dass viele Ihrer Schüler als hervorragende Vertreter unseres Faches, als Professoren an den Universitäten des Auslandes thätig sind.

In gleich ehrenvoller Weise haben Sie während Ihrer langjährigen ärztlichen Thätigkeit den humanen Beruf des Arztes erfasst. Mit voller Hingebung, unermüdlich und unverdrossen haben Sie den täglich in grosser Anzahl auf Ihrer Abtheilung erscheinenden Kranken Hilfe geleistet und durch Ihre Kunst Tausende von ihren Gebrechen befreit. Diese opferwillige Hingebung an den Beruf muss um so höher angeschlagen werden, als die Untersuchung und Behandlung der Ohrenkranken äusserst mühevoll und zeitraubend ist und die Geduld des Arztes auf die höchste Probe stellt.

Schliesslich möchte ich noch Ihre verdienstvollen Bemühungen um die Hebung des Ansehens unserer Specialwissenschaft im Rahmen der anderen Disciplinen hervorheben. Seit Jahren sind Sie unentwegt dafür eingetreten, dass die Otiatrie entsprechend der wissenschaftlichen und practischen Bedeutung, die sie in der zweiten Hälfte unseres Jahrhunderts erlangt hat, der anderen Disciplinen der Medicin gleichgestellt, dass sie als obligater Gegenstand in den Lehrplan eingefügt werde. Wenn durch diese Bestrebungen noch nicht das gewünschte Ziel erreicht wurde, so bin ich doch überzeugt, dass der Kampf nicht umsonst geführt worden ist, und dass Sie noch in absehbarer Zeit sich der Verwirklichung dieses Zieles erfreuen werden.

So können Sie, Herr Jubilar, am heutigen Tage, an welchem Ihnen von allen Schichten der Gesellschaft die ehrende Anerkennung Ihrer Leistungen zu Theil wird, mit jener inneren Befriedigung auf eine an Arbeit und Erfolgen reiche Laufbahn zurückblicken, welche uns nur die ernste wissenschaftliche Forschung und das Bewusstsein der vollen Pflichterfüllung gewährt.

Indem ich Ihnen, Herr Collega, die von Ihren Schülern und Freunden in dankbarer Würdigung Ihrer Verdienste gewidmete Plaquette mit Ihrem Reliefbildnisse überreiche, spreche ich im Namen Aller den Wunsch aus, dass es Ihnen gegönnt sein möge, noch lange Jahre im Kreise Ihrer Familie

Digitized by Google

die Früchte Ihres Wirkens zu geniessen, und dass Sie in derselben Rüstigkeit und Geistesfrische wie bisher Ihre Kräfte unserem Specialfache widmen mögen zum Ruhme der Wiener Schule, zum Wohle der leidenden Menschheit.

Als Dritter beglückwünschte den Jubilar Herr Professor Dr. Victor Urbantschitsch:

Hochgeehrter Herr Professor!

Die österreichische otologische Gesellschaft entbietet Ihnen durch mich die herzlichsten Glückwünsche zu Ihrem 70. Geburtstag. Dieser Festtag wird stets einer der schönsten Gedenktage für unsere Gesellschaft bleiben, da diese so ehrenvolle Feier Ihnen, hochgeehrter Herr Professor, dem Gründer unserer Gesellschaft dient. Dank Ihrer Anregung ist die österreichische otologische Gesellschaft vor einigen Jahren in's Leben getreten und hat die an sie geknüpften Erwartungen weitaus übertroffen. In dem regen wissenschaftlichen Verkehr haben die Mitglieder dieser Gesellschaft den hohen Werth eines streng sachlichen Meinungsaustausches schätzen gelernt, vielfache Belehrung und Anregung erhalten. Wir sprechen Ihnen, hochgeehrter Herr Professor, für diese wissenschaftliche Förderung unsern verbindlichsten Dank aus. Doch auch in anderer Beziehung hat sich der Gedanke der Gründung der österreichischen otologischen Gesellschaft als ein sehr glücklicher erwiesen, nämlich betreffs der Collegialität, die sich zwischen den Mitgliedern unserer Gesellschaft in einer immer schöneren Weise entwickelt. Unter den vielen Verdiensten, die Sie sich, hochgeehrter Herr Professor, erworben haben, werden wir dieser Förderung der Collegialität stets besonders eingedenk bleiben. Wir bitten Sie, dass Sie mit Ihrer reichen Erfahrung und mit Ihrer bewundernswerthen Schaffenskraft unserer Gesellschaft weiterhin ein Führer und Förderer bleiben werden, und ich kann nur versichern, dass wir all' das Glück, das wir Ihnen, hochgeehrter Herr Professor, so herzlichst wünschen, als ein Glück unserer Gesellschaft selbst betrachten. Ich bitte die Glückwünsche der österreichischen otologischen Gesellschaft freundlichst aufzunehmen.

Als nächster Redner sprach Herr Docent Dr. Josef Pollak:

Hochverehrter und geliebter Meister!

Mir ist die ehrenvolle Aufgabe zu Theil geworden, an diesem festlichen Tage der Wortführer der Schule zu sein, die mit Stolz Ihren Namen trägt, insbesondere aber den Gefühlen jener Männer Ausdruck zu verleihen, die im Verlaufe von 25 Jahren das Glück hatten, an der Stätte Ihres segensvollen und mit so grossen Erfolgen gekrönten Wirkens und unter dem unmittelbaren Eindruck der belebenden Worte des Meisters an Ihrer Seite zu stehen. Was Sie für die Wissenschaft geleistet haben, ist von berufener und berufenster Seite in eingehender Weise gewürdigt worden. Mir erübrigt nur, auszusprechen, was Sie uns Assistenten waren, sind, und hoffentlich noch lange bleiben werden: vor Allem ein leuchtendes Vorbild unermüdlichen Fleisses, aufopfernder Pflichterfüllung und reinster Humanität.

In der Forschung haben Sie uns stets auf die Anatomie und pathologische Anatomie, als die unverrückbare Grundlage aller Medicin, gewiesen; Sie haben uns gelehrt, frei und unbeirrt von voreingenommenen Urtheilen, die Wahrheit zu suchen, strenge Selbstkritik zu üben, ehrlich und offen gegen uns und Jedermann, besonders den uns anvertrauten Kranken gegenüber zu sein, das Wohl der letzteren in erster Linie in's Auge zu fassen. Was wir Ihnen dafür schulden, ist mit den Worten von unbegrenzter Dankbarkeit und innigster Verehrung nicht genügend ausgedrückt. Denn Sie waren uns nicht nur Lehrer. Indem Sie uns als zur Ihrer geistigen Familie gehörig betrachteten, traten Sie uns auch menschlich näher, und nahmen, wie ein liebevoller Vater, an unseren Schicksalen warmen Antheil. — Liebe

Digitized by Google

kann nur mit Liebe vergolten werden! Und so seien Sie der unserigen versichert und überzeugt, dass unser Wunsch aus dem tiefsten Inneren unseres Herzens quillt: Sie mögen mit derselben Rüstigkeit des Körpers und der bewunderungswerthen Frische des Geistes noch lange und glücklich leben und wirken der Wissenschaft zur Ehre, der leidenden Menschheit zum Frommen, Ihrer Familie und uns zur Freude und zum Stolze!

Namens des Wiener medicinischen Doctoren-Collegiums war eine dreigliedrige Deputation unter Führung des Herrn Professor Dr. von Reder erschienen, die dem Jubilar eine prachtvolle Adresse überreichte.

In Vertretung der k. k. Gesellschaft der Aerzte beglückwünschte der Präsident Herr Hofrath Professor Dr. von Dittel und der erste Secretär Herr Professor Dr. Bergmeister den Jubilar.

Die Aerzte des k. k. allgemeinen Krankenhauses hatten als Sprecher den Herrn Director Obersanitätsrath Dr. Mucha, die Aerzte des Krankenhauses Rudolfsstiftung, wo Gruber seit 20 Jahren das Ohrenambulatorium leitet, eine dreigliedrige Deputation unter Führung des Herrn Directors Sanitätsrath Dr. Ullmann entsendet, welche herzliche Ansprachen an Josef Gruber richteten.

Namens der Budapester allgemeinen Poliklinik hielt Herr Docent Dr. Kornél Lichtenberg, Director der Poliklinik, folgende Ansprache:

Geehrte Festversammlung!

Es lebt in uns ein Grund von ewigen Gesetzen, dem Grossen nachzugehen, das Recht nicht zu verletzen. Und deshalb sind wir hierhergekommen, um einen Mann zu feiern, dessen Name hinausschallt in die Weite der Welt, wo immer es eine medicinische Wissenschaft giebt, um ihm, der uns Lehrer, Gönner und Freund, unsere innige Verehrung und Dankbarkeit auszusprechen.

Geliebter Meister!

Sie sind in allen Ländern, wo die wissenschaftliche Ohrenheilkunde Wurzel gefasst, mit Recht hochgehalten; vorzugsweise jedoch steht es den Collegen und Fachcollegen der österreichisch-ungarischen Monarchie in erster Reihe zu, Ihnen an diesem Tage zu huldigen, weil dieselben unmittelbare Zeugen Ihrer bahnbrechenden Leistungen sind, weil Alle es erkennen, wie fundamental Vortreffliches für unser Wissen von Ihnen hervorgegangen, und weil ausserdem den Meisten von uns das Glück zu Theil wurde, nebst Ihrem Wohlwollen in Rath und That auch noch eines solchen Meisters zu geniessen.

Wenn Sie aber Pfadfinder gewesen zu neuen glücklichen Wegen, dann sind Sie uns Allen auch persönlich durch Tiefe Ihres Wissens, durch Energie und Ehrlichkeit Ihrer Arbeitskraft und durch edle Lauterkeit Ihrer Gesinnung ein leuchtendes Vorbild.

Sie sind ein Genius ohne Posaune. Mit mimosenhafter Scheu die geräuschvolle Oeffentlichkeit meidend, sind Sie gewachsen still wie der Baum, der ohne das Bedürfniss, sich Geltung zu verschaffen, Blüthen und Früchte trägt; wie ein Mann, der nur durch Pflichtgefühl und Liebe für unsere Disciplin geleitet, im Vertrauen auf die siegreiche Bahn einer ernsten Bestrebung, anspruchslos zwar doch segensreich, nur seinen Aufgaben, seiner Berufung und seinen Ueberzeugungen lebt.

Solcher würdigen Persönlichkeiten bedarf es eben in einer Zeit, wo das ärztliche Ansehen mehr und mehr bedroht erscheint, und wo das Wort des Dichters „Ueberall, wo die Kunst gesunken, ist sie durch die Künstler gesunken“ auf den gegenwärtigen Zustand der Vertreter der Heilkunst eine ganz besondere Anwendung finden dürfte.

Digitized by Google

Von solchen Gefühlen durchdrungen begrüsse ich Sie zu Ihrem 70. Wiegenfeste im Namen der Budapester allgemeinen Poliklinik.

Möge es Ihnen noch lange gegönnt sein, die Früchte reifen zu sehen, die Sie mit so freigiebiger Hand gestreut.

Möge der Dank der so rüstig vorwärts strebenden Ohrenheilkunde in Ihnen immerdar das frohe Gefühl erneuern, dass auch Ihr Wort es war, das die schöne Zeit geweiht hat.

Eine Deputation des „Medicinischen Unterstützungsvereines" unter Führung des Herrn Präses stud. med. Löwenstamm gedachte dankend der Verdienste Gruber's um den Unterstützungsverein und beglückwünschte ihn auf das Herzlichste.

Als letzter in der Reihe der Gratulanten sprach Herr Hofrath Professor Dr. von Schrötter, namens der innig befreundeten Familie von Schrötter, und überreichte der Gattin des Jubilars dessen künstlerisch ausgeführtes Aquarellbildniss.

Herr Hofrath von Schrötter sagte:

Hochgeehrte Herren!

Gerne habe ich Ihnen meinen Hörsaal zur Verfügung gestellt, gilt es doch, einen unserer ausgezeichnetsten Collegen und langjährigen Freund in würdiger Weise zu feiern.

Erlauben Sie mir aber, dass ich jetzt in diesen Räumen, wo sonst nur das ernste Wort einer hehren Wissenschaft erklingt, als letzter Redner auch dem Herzen sein Recht gebe.

Im Namen der Familie Schrötter, welche seit vielen Jahren mit der unseres Jubilars befreundet ist, bitte ich denselben, dieses, sein von Künstlerhand gefertigtes Bildniss anzunehmen und es zunächst seiner verehrten Gemahlin, welche ihm seit 31 Jahren in aufopferndster und achtungsgebietendster Ehe zur Seite steht, zu überreichen, damit es in seinem Hause den ferneren Generationen ein treues Andenken an den heutigen Tag und ein stetes Zeichen der Erinnerung seiner unvergänglichen Verdienste bleibe.

Mir sei der Wunsch gewährt, dass uns noch eine lange Reihe von Jahren der treue Freund und wissenschaftliche Genosse erhalten bleiben möge.

Herr Professor Dr. Josef Gruber hielt hierauf folgende Dankrede:

Hochverehrte Anwesende!
Sehr geehrte Freunde und Collegen!

Wenn einem ernst denkenden Manne im öffentlichen Leben eine Ehrung zu Theil wird, wie sie mir heute erwiesen wird, dann drängt sich ihm unwillkürlich die Frage auf, ob er eine solche Auszeichnung auch wirklich verdient. Auch mich beschäftigt diese Frage, seitdem ich weiss, dass meine verehrten Collegen den heutigen Tag für mich zu einem Festtage gestalten wollen.

Meine hochverehrten Herren! Wenn wir berücksichtigen, was in dem Specialfach, dem ich mein Leben geweiht, vom Beginn meiner ohrenärztlichen Thätigkeit bis zu diesem Augenblick sich zugetragen und was namentlich unsere Wiener Schule darin geleistet hat, so dürfen wir wohl mit einiger Befriedigung auf den Erfolg hinweisen und es ohne Ueberhebung aussprechen, dass keine andere Schule ihr überlegen, und was die Verbreitung unserer Specialwissenschaft betrifft, keine ihr gleichzustellen ist. Die theoretische sowohl wie die practische Ohrenheilkunde wurden eifrig und erfolgreich gefördert, und tausende von Aerzten und Studirenden kamen an unsere Schule, um sich in der Ohrenheilkunde auszubilden. Mit welchem

Digitized by Google

Erfolge dies geschah, beweist wohl am besten der Umstand, dass die meisten der in der alten und neuen Welt wirkenden Lehrer der Ohrenheilkunde, sowie dass die meisten practischen Ohrenärzte Schüler unserer Schule waren.

Die Worte, welche Theodor Billroth in seinem Werke „Lehren und Lernen an den Universitäten" schrieb: „In der Ohrenheilkunde haben die Professoren Gruber und Politzer die grössten Erfolge aufzuweisen", haben bis in die neueste Zeit an ihrer Wahrheit nichts eingebüsst, und wenngleich die Erfolge an den anderen Universitäten sich immer mehr und und mehr steigern, so wird doch unsere Schule nach wie vor von allen Jenen, welche eingehende Studien über Ohrenheilkunde machen wollen, aufgesucht.

Stellen wir nun diesen Erfolg dem gegenüber, dass bis zum Auftreten der noch jetzt an der Schule wirkenden Lehrer der Ohrenheilkunde kein Lehrer dieses Faches an unserer Facultät thätig war, dass in den öffentlichen Krankenhäusern kein Arzt Ohrenheilkunde pflegte, ja, dass zur damaligen Zeit, da die Ohrenheilkunde von vielen Unberufenen geübt wurde, es fast eine Schande war, sich als Ohrenarzt zu bekennen, dann wird wohl Jedermann den grossen Fortschritt einsehen, der sich hier entwickelte.

Fragen wir aber, meine hochverehrten Herren, ob all' das durch einen Einzelnen zu erreichen war, und frage speciell ich mich, ob dies mein Verdienst ist, so muss ich der Wahrheit die Ehre geben und gestehen, dass eine viel grössere Arbeitskraft, als ich aufzubringen vermochte, und auch ein ungleich höher begabter Mann, als ich es bin, nicht im Stande wäre, einen solchen Fortschritt zu Stande zu bringen. Dazu war das Zusammenwirken einer grösseren Anzahl leistungsfähiger, für die Sache begeisterter Männer nöthig, und wenn überhaupt von einem Verdienste die Rede sein kann, so muss ich es zunächst mit dem Manne theilen, der als zweiter Redner von heute so liebevolle, schmeichelhafte Worte an mich richtete; ich muss es mit meinem verehrten Collega Herrn Prof. Politzer theilen, mit dem ich vom Beginne an an unserer Schule wirkte. Wir haben oft hart und unter ungünstigen Verhältnissen gearbeitet, aber mit grosser Arbeitslust, und es bestand ein geistiger Wettbewerb, der, wie ich glaube, der Wissenschaft zum Vortheile gereichte.

Aber auch wir Beide bedurften noch einer vielseitigen Unterstützung, und ich muss zunächst unserer wackeren Assistenten gedenken, welche unter den für Assistenten ungünstigsten Verhältnissen arbeiteten und uns nicht blos werkthätig unterstützten, sondern selbst sowohl zur Förderung der Wissenschaft, als auch zur Verbreitung derselben durch ihr erfolgreiches Lehren beitrugen; nicht zu vergessen auch das Verdienst Derjenigen, welche, so wie Prof. Urbantschitsch, früher Schüler unserer Schule, nunmehr mit weitberühmtem Namen als erfolgreiche Lehrer dieser Schule thätig sind.

In eminenter Weise wurde das Studium der Ohrenheilkunde und auch unsere Schule vom Beginne an gefördert durch weiland Regierungsrath Prof. Theodor Helm, der als Director des k. k. allgemeinen Krankenhauses mein Ansuchen auf Errichtung eines Ambulatorium für Ohrenkranke im allgemeinen Krankenhause auf das Wärmste unterstützte und zu dem Zustandekommen ausserordentlich viel beitrug. Durch diese Institution war uns das Material für die klinische Forschung geboten und ihm verdanken wir zumeist das Bestehen unserer Kliniken. Mit dem grössten Interesse verfolgte Helm unsere Studien und wo immer es ihm möglich war, suchte er der Ohrenheilkunde Geltung zu verschaffen. Sowohl die damaligen Primarärzte, von denen ich hier in weihevoller Erinnerung und Dankbarkeit die Primarärzte weil. Hofrath Steidthartner, Eduard von Jaeger und Carl Haller, sowie den zu unsrer allerhöchsten Freude noch unter uns wandelnden und mit uns thätigen Prof. v. Dittel und Prim. Scholz nennen will, ebenso der jetzige Director, Herr Sanitätsrath Dr. Mucha, und die

Digitized by Google

Herren Abtheilungsvorstände, sowie der jetzige Prosector des k. k. allgem. Krankenhauses, Herr Prof. Dr. Weichselbaum, förderten, wo sie konnten, unsere Studien.

Von Nutzen war uns auch das im k. k. Krankenhause Rudolfsstiftung über Initiative des Herrn Hofrathes von Schrötter, welcher zur damaligen Zeit Primararzt der Anstalt war und durch erfolgreiche Intervention des gewesenen Directors, Herrn Hofrath von Böhm zu Stande gekommene und meiner Leitung anvertraute Ambulatorium für Ohrenkranke. Auch dieses Ambulatorium wurde vom Director der Anstalt, Herrn Sanitätsrath Dr. Ullmann, von den jeweilen Primarärzten, sowie von dem Prosector der Anstalt, Herrn Prof. Dr. Paltauf, mit dem grössten Interesse gefördert.

Unsere Kliniken erfreuen sich des Vertrauens des Publicums, was sich am besten dadurch bekundet, dass die Zahl der an der Klinik Hilfe Suchenden von 161 im Jahre 1861 auf 7000 im letzten Jahre gestiegen ist.

Wenn man bedenkt, welchen Aufwand von Zeit und Arbeit dies erforderlich machte, wird man leicht begreifen, dass dieser Erfolg unserer Schule nicht das Verdienst eines Einzelnen sein kann. Und wenn Sie dennoch, meine hochverehrten Herren, heute mir diese Ehrung erweisen, so kann ich darin nur Ihr gütiges Wohlwollen mir gegenüber erkennen, muss aber diese Auszeichnung auch auf alle Jene übertragen, die neben und mit mir thätig waren. Es stimmt dies meine Dankgefühle Ihnen gegenüber durchaus nicht herab, sondern erhöht noch meine Dankespflicht, denn in der Wissenschaft kann nur der sich seines Erfolges wahrhaft erfreuen, dem auch der Erfolg Anderer Freude bereitet, und indem ich auch die Ehrung meiner Collegen und Mitarbeiter als eine auch mir speciell erwiesene anerkenne, ist meine Dankespflicht gewiss nur erhöht.

Meine hochverehrten Herren! Wenn die wissenschaftliche Thätigkeit sich erfolgreich entwickeln soll, bedarf sie heutzutage, wo die Forschung nicht blos geistige, sondern auch grosse materielle Anforderungen stellt, kräftiger materieller Unterstützung. Dieser Bedarf ist ein derartiger, dass ihn ein Privatmann gar nicht aufbringen kann. Namentlich die medicinische Wissenschaft, welche weder mit der Theorie allein, noch mit der Praxis allein ihr Auslangen hat, bedarf eines Schutzes und einer Unterstützung, die weit über das Maass geht, das der Privatmann herbeischaffen kann. Auch unsere Specialwissenschaft, die Ohrenheilkunde, bedurfte eines solchen Beistandes, und mit dankerfülltem Herzen spreche ich es ehrfurchtsvoll aus, dass uns dieser Schutz und diese Förderung von unserem erhabenen Monarchen, unserem allergnädigsten Kaiser, diesem mächtigen und gütigen Beschützer und Förderer der Kunst und Wissenschaft, zu Theil wurde. Die Geschichte der Ohrenheilkunde wird es in goldenen Lettern verzeichnen, dass die erste Ohrenklinik der Welt hier in Wien unter der glorreichen Regierung unseres erhabenen Monarchen errichtet wurde und dass alle anderen Kliniken der neuen und alten Welt erst später gefolgt sind. Ich bin zu arm an Worten, um den Dank auszudrücken, der dieser kaiserlichen That angemessen wäre; denn erst mit der Errichtung der Ohrenkliniken ist der practischen, ganz besonders der operativen Ohrenheilkunde Terrain geschaffen worden und sie hat diesen Boden mit Erfolg bebaut.

Aber auch die Behörden, namentlich Se. Excellenz der Minister für Cultus und Unterricht, Freiherr von Gautsch, steht unserer Schule wohlwollend zur Seite. Die äusseren, besonders die räumlichen Verhältnisse unserer Kliniken sind wohl sehr nothleidend, auch die Stellung der Lehrer der Ohrenheilkunde an der Facultät ist noch lange nicht ihrer Leistung entsprechend, aber ich bin überzeugt, dass Se. Excellenz von dem Wunsche beseelt ist, den Mängeln abzuhelfen, und dass es bei der ersten sich darbietenden Gelegenheit geschehen wird. Ich gebe mich gern der Hoffnung hin, dass in der neuen Studienordnung der Ohrenheilkunde jener Platz ein-

Digitized by Google

geräumt wird, welcher ihr bei ihrer Wichtigkeit für die leidende Menschheit gebührt.

Habe ich mich bis jetzt mit dem uns gewordenen Schutze und der Unterstützung von Seiten der Lebenden beschäftigt, so gestatten Sie mir noch zum Schlusse, in pietätvoller und dankbarer Erinnerung Jener zu gedenken, welche leider nicht mehr unter uns weilen, und die sich um unsere Schule hochverdient gemacht. Zunächst gedenke ich hierbei jenes Professoren-Collegiums, das zu Beginn unserer Thätigkeit wirkte und unsere Studien zu fördern bestrebt war.

Aus jener Zeit sei hier Allen voran unser Grossmeister Rokitansky genannt, welcher uns mit der grössten Liberalität nicht nur das anatomische Material zur Verfügung stellte, sondern in der grössten Liebenswürdigkeit mit seinem wissenschaftlichen Rathe zur Seite stand. Für die kleinste Errungenschaft in unserer Doctrin interessirte er sich und hatte Freude daran, und als später über Initiative weiland v. Hebra's das Professoren-Collegium die Errichtung einer Ohrenklinik beantragte, war es Rokitansky, welcher die Wichtigkeit derselben erkannte und sich mit seiner ganzen Autorität für deren Entstehung einsetzte. Nach ihrem Zustandekommen wurde seine Freude nur dadurch etwas getrübt, dass sie nicht jene zweckmässige Einrichtung erreichen konnte, wie er es wünschte.

Männer wie Skoda, Oppolzer, Schuh, Arlt, Hyrtl, Brücke, v. Sigmund u. A. waren unsere Gönner und ihrer Aller sei in dieser Stunde dankbarst und pietätvoll gedacht. Die Geschichte der Ohrenheilkunde wird diese Namen hochhalten.

So, meine Hochverehrten, wurde von vielen Seiten zu dem Erfolge verholfen, den unsere otiatrische Schule aufweist. Allen diesen Gönnern muss ich mehr als mir selbst die hohe Ehrung zuweisen, die Sie, meine Hochverehrten, mir in der letzten Zeit und so auch heute, an diesem schönsten Tage meines Lebens, mir zukommen liessen. Ich finde keinen Ausdruck, der mein Dankgefühl Ihnen gegenüber ausdrücken könnte; gewiss aber wird dieses Dankgefühl nur mit meinem letzten Athemzuge enden. Ganz besonders danke ich auch allen jenen Corporationen, welche sich an dieser Feier durch Deputationen vertreten liessen.

Und nun gönnen Sie mir noch zum Schluss einen heissen Wunsch in Worte zu kleiden: Unsere Alma mater Vienensis, der ich meine Ausbildung verdanke, und in ihr die otiatrische Schule, an deren Zustandekommen ich mitgewirkt, sie leben hoch! Vivant, crescant, floreant!

Am Abende vereinte die Theilnehmer an der Feier ein fröhliches Bankett im Hotel Meissl und Schadn, wo manch' trefflicher Trinkspruch bei schäumendem Wein auf das Wohl des Jubilars, seiner verehrten Gemahlin und Familie gehalten wurde.

Für das Comité.

v. Schrötter. Politzer. Alt.

Alle für die **Monatsschrift** bestimmten **Beiträge und Referate** sowie alle **Druckschriften, Archive** und **Tausch-Exemplare** anderer Zeitschriften beliebe man an Herrn Prof. Dr. **Gruber** in Wien I, Freiung 7, zu senden. Beiträge werden mit 40 Mark pro Druckbogen honorirt und die gewünschte Anzahl Separat-Abzüge beigegeben.

Verantwortlicher Redacteur: Prof. Dr. Ph. Schech in München.
Verlag der Allgemeinen Medicinischen Central-Zeitung (Oscar Coblentz).
Expeditionsbureau: Berlin W. 35, Schöneberger Ufer 28.
Druck von Marschner & Stephan in Berlin SW., Ritterstrasse 41.

Digitized by Google

Monatsschrift für Ohrenheilkunde

sowie für

Kehlkopf-, Nasen-, Rachen-Krankheiten.

Organ der Oesterr. Otologischen Gesellschaft.

(Neue Folge.)

Mitbegründet von weil. Prof. Dr. N. Rüdinger, Prof. Dr. R. Voltolini und weil. Prof. Dr. Fr. E. Weber-Liel

und unter Mitwirkung der Herren

Docent Dr. **E. Baumgarten** (Budapest), Hofrath Dr. **Bescherner** (Dresden), Prof. Dr. **Gaughofner** (Prag), Docent Dr. **Gomperz** (Wien), Dr. **Heinze** (Leipzig), Dr. **Hopmann** (Cöln), Prof. Dr. **Jurasz** (Heidelberg), Dr. **Keiler** (Cöln), Prof. Dr. **Kiesselbach** (Erlangen), Prof. Dr. **Kirchner** (Würzburg), Dr. **Koch** (Luxemburg), Dr. **Law** (London), Docent Dr. **Lichtenberg** (Budapest), Dr. **Lublinski** (Berlin), Dr. **Michel** (Cöln), Docent Dr. **Moldenhauer** (Leipzig), Prof. Dr. **Onodi** (Budapest), Docent Dr. **Paulsen** (Kiel), Dr. **A. Schapringer** (New-York), Dr. **Schäffer** (Bremen), Dr. **E. Stepanow** (Moskau), Prof. Dr. **Störck** (Wien), Prof. Dr. **Strübing** (Greifswald), Dr. **Weil** (Stuttgart), Dr. **Ziem** (Danzig)

Herausgegeben von

Prof. Dr. JOS. GRUBER Wien. **Prof. Dr. v. SCHRÖTTER** Wien. **Prof. Dr. PH. SCHECH** München.

Prof. Dr. E. ZUCKERKANDL Wien.

Dieses Organ erscheint monatlich in der Stärke von 3 bis 3½ Bogen. Man abonnirt auf dasselbe bei allen Buchhandlungen und Postanstalten des In- und Auslandes.
Der Preis für die Monatsschrift beträgt 12 R.-M. jährlich; wenn die Monatsschrift zusammen mit der Allgemeinen medicinischen Central-Zeitung bestellt wird, nur 8 R.-M.

Jahrg. XXXI. Berlin, November 1897. No. 11.

I. Originalien.

Rachenmandel und Ohr.

Von

A. Barth, Leipzig.

(Nach einem Vortrag am 21. September 1897 in der Versammlung Deutscher Naturforscher und Aerzte.)

M. H.! Bei unserer Pfingstversammlung zu Dresden hielt Herr College Beckmann einen Vortrag über Rachenmandel und Ohr. Die Discussion war eine ziemlich lebhafte und wäre wohl noch ausgedehnter gewesen, wenn mehr Zeit zur Verfügung gestanden hätte. Ich hatte mir deshalb sofort vorgenommen, das Thema heute wieder zur Sprache zu bringen, umsomehr, als ich glaube, auch selbst einige neue Gesichtspunkte dazu anfügen zu können.

Der erste Punkt betrifft die Stellung der Diagnose, den College Beckmann bei seinem ausserordentlich hohen Procentsatz von operirten

Digitized by Google

Rachenmandeln eingehender hätte besprechen sollen. Am meisten wird wohl die Existenz einer Rachenmandel nachgewiesen durch Tasten mit dem Finger. Mancher begnügt sich auch mit der Feststellung der mehr oder weniger häufigen Folgen der hypertrophischen Rachenmandel. Ich ziehe es vor, die Diagnose grundsätzlich in erster Linie durch's Auge, also durch Rhinoscopia anterior und ev. auch posterior zu stellen. Dazu habe ich verschiedene Gründe: Zunächst benutzen wir zur Untersuchung der Kranken mit Ausnahme des Geschmacks alle Sinnesorgane, in erster Linie aber immer das Auge, weil wir wohl die Empfindung haben, dass dieses uns die zuverlässigste und auch die vielseitigste Auskunft giebt. Weshalb sollen wir da bei der Feststellung der Rachenmandel den Gesichtssinn bei Seite lassen? Dann sollten gerade wir die Untersuchung mit dem Auge anderen Methoden voranstellen, weil bei ihr Voraussetzung ist, dass man in der Untersuchung der Nase schon Uebung haben muss, wenn man etwas erkennen will. Und schliesslich, als Wichtigstes, die Untersuchung vermittelst des Auges ist die schonendste und dem Patienten am wenigsten unangenehme von allen in Betracht kommenden Methoden.

Bei der Rhinoscopia posterior kann man zwar stets sehen, ob eine Rachentonsille vorhanden ist, ob sie einen mehr papillären oder lappenförmigen Bau besitzt oder ein derbes Stück Gewebe bildet mit einzelnen Crypten, ähnlich wie die Gaumenmandeln. Aus dem Bau kann man etwas auch auf die Festigkeit schliessen. Die papillären sind gewöhnlich die weichsten. Man kann auch erkennen, wie breit sie aufsitzen und ob seitliche Verwachsungen bestehen, ob die Oberfläche glatt oder höckerig ist. Mehr ist aber nicht zu erreichen. Vor Allem erlaubt die Rhinoscopia posterior kein Urtheil über die Grösse, also Höhe der Tonsille, wenn sie nicht etwa beim Heben des weichen Gaumens schon hinter diesem hervorsieht, noch über die Störungen, welche ihr Vorhandensein auf die Function des Nasenrachenraumes und der diesem benachbarten Theile ausübt. Da sie von unten nach oben hängt, wird sie beim Anblick perspectivisch verkürzt; da sie meist mit breiterer Basis aufsitzt und sich kegelförmig verjüngt, sieht man recht häufig die Choanen, ebenso die Tuben frei, trotzdem in Wirklichkeit die Erscheinungen der behinderten Nasenathmung und der Verlegung der Tuben bestehen. Da im Uebrigen die Rhinoscopia posterior vor Allem bei Kindern verhältnissmässig schwieriger auszuführen ist, als die anterior, wird man sich im Wesentlichen auf letztere beschränken können. Nach meinen Beobachtungen gelingt es auch bei Kindern nur ausnahmsweise nicht, wenigstens auf einer Seite durch den unteren Nasengang einen Einblick bis in den Nasenrachenraum zu gewinnen. In den wenigen Fällen muss vor der Untersuchung, besonders wo habituelle Mundathmung besteht, erst gut ausgeschnäuzt werden. Dabei ist es gut, den Patienten sofort die Art des richtigen Schnäuzens beizubringen, es möchte anderen Falls das operative Freimachen der Nase und des Pharynx seinen Zweck nicht erfüllen. Das Bild, welches das Nasenlumen nach hinten abschliesst, kann nun ein verschiedenes sein. Wenn das Auge bis in den freien Nasenrachenraum dringt, so sieht man als Abschluss eine ebene Schleimhautfläche, vielleicht mit einzelnen Lichtreflexen oder mit Secret bedeckt. Es ist aber selbst für den

Digitized by Google

Geübten manchmal schwer, aus diesem Bild mit Bestimmtheit zu sagen, dass die hintere Rachenwand und nicht etwas Anderes vorliegt. Deshalb lässt man phoniren, am besten K, oder einen Schlingact ausführen, und sofort wird man am Nasenboden sich den weichen Gaumen heben und den unteren Theil der hinteren Rachenwand verdecken sehen, um im nächsten Augenblick wieder unter dem Nasenboden zu verschwinden. Sieht man den Gaumen sich nicht heben — Gaumensegellähmung oder Verwachsung wird mit Leichtigkeit festzustellen sein — so kann man annehmen, dass der Nasenrachenraum von Massen eingenommen ist, welche ein Heben des Gaumens verhindern. Ist eine grosse Rachentonsille vorhanden, die bis unter den Nasenboden herabreicht, so ist die Tiefe der Nase für den Blick in ähnlicher Weise abgeschlossen, wie bei freiem Nasenrachenraum. Nur wird dem Geübteren fast immer sofort auffallen, dass die hintere Wand dem Auge viel näher erscheint, auch bietet sie meist mehr Lichtreflexe. Lässt man schlucken, so bewegt sich die ganze Masse hin und her, die Lichtreflexe verändern und verschieben sich, der Gaumen erscheint am Nasenboden nicht. Das ganze Bild ist so characteristisch, dass es Jedem leicht wieder auffällt, wer es einmal gut gesehen hat. Bestehen doch noch Zweifel, so kann man mit einer angewärmten Sonde durch die Nase, ohne die seitliche Schleimhaut zu berühren, bis an die hintere Wand gehen und ihre Consistenz und Verschiebbarkeit abtasten. Es ist diese Untersuchung auch Kindern kaum unangenehm. Man kann so mit Leichtigkeit die feste und glatte hintere Rachenwand von der zwar mehr oder weniger weichen, aber doch immer ein polsterähnliches Gefühl gebenden Rachenmandel unterscheiden. Man kann letztere auch bei nicht zu empfindlichen Patienten leicht von unten her auf die Sonde aufladen und ein Stück hochheben.

Verschliesst die Rachenmandel nicht die ganze, sondern nur einen Theil der Choane, so ist die Diagnose wesentlich leichter. Man sieht dann in den meisten Fällen die untere Grenze derselben sich als scharfe Linie abheben; der Theil über dieser Linie, die Rachenmandel, ist dem Auge näher, heller beleuchtet, rosaroth; der Theil unterhalb, die hintere Rachenwand, stärker beschattet. Je kleiner dieser Raum ist, um so mehr nähert sich seine Farbe dem Schwarz. Beim Phoniren oder Schlucken hebt sich der Gaumen über den Nasenboden und legt sich für einen Augenblick gegen den unteren Rand der Rachenmandel an, diese drückend und verschiebend, um bald darauf wieder zu verschwinden. Dies eben geschilderte Bild ist bei vorhandener Rachenmandel bei Weitem das häufigste. Nur kann sie fast bis zum Nasenboden herabreichen, nach diesem hin nur einen schmalen Spalt lassend, sie kann die Choane zu $^3/_4$, $^2/_3$, $^1/_2$ und weniger verlegen. Jedenfalls kann man sich bei der Rhinoscopia anterior sehr gut ein Urtheil über die Grösse, d. i. Höhe der Rachenmandel bilden. In manchen Fällen ist ihre untere Fläche mit Schleim bedeckt, so dass dadurch die scharfe Abgrenzung verwischt wird. Aber mit einiger Uebung gelingt es auch hier zur Diagnose zu kommen, auch wenn der Schleim durch kräftiges Schnäuzen sich nicht genügend entfernen lässt.

Man kann also bei der Rhinoscopie, und besonders bei der vorderen Rhinoscopie nicht nur mit ziemlicher Leichtigkeit eine Rachenmandel

Digitized by Google

diagnosticiren, sondern man kann sich auch ein Urtheil bilden über die Grösse und Form, etwas auch über die Consistenz, und schliesslich kann man sich auch ein Bild machen über ihr Verhalten zum Nasenrachenraum und seinen Theilen, d. h. also über ihren störenden Einfluss auf die Athmung und die Function der Tube. Ich stelle darum diese Untersuchungsmethode allen anderen voran und halte, wo sie auszuführen ist, das Abtasten mit dem Finger fast immer für überflüssig. Will Jemand dasselbe trotzdem zur Vervollständigung der Diagnose ausführen, so kann man ihm natürlich daraus keinen Vorwurf machen. Sicher kann es aber nicht an die Stelle der Untersuchung mit dem Auge treten und diese dadurch überflüssig erscheinen. Ich selbst untersuche mit dem Finger recht selten, greife viel eher in den wenigen Fällen, wo ich eine Rachentonsille annehmen muss, ohne dass ich sie in Folge der ungünstigen anatomischen Verhältnisse bei der Rhinoscopie sehen kann, gleich zu dem Ringmesser. Das Abtasten und Entfernen erfolgt dann in einem Act. Es kann da allerdings passiren, dass keine Rachentonsille vorhanden ist, das passirt aber in diesen Fällen so gut wie nie, dagegen ist sie öfter kleiner, als man vorausgesetzt hat.

Ich will nun im Folgenden kurz angeben, wie häufig unter meinen Patienten in Leipzig Rachentonsillen gefunden wurden, und in welchem Verhältniss sie zu den Ohrenerkrankungen standen. Dabei muss ich vorausschicken, dass ich bei meiner Thätigkeit in Leipzig sehr bald die Empfindung hatte, als seien hier die Rachentonsillen viel häufiger, wie in Breslau und Marburg, ja, auch wie in Berlin. Doch will ich zugeben, dass ich während meiner Berliner Thätigkeit vielleicht noch nicht so sehr auf den Nasenrachenraum achtete, wie später, obwohl ich seine Bedeutung für das Ohr schon immer gewürdigt habe.

In der Zeit vom 26. October 1896 bis zum 9. September 1897 wurden in der Leipziger Poliklinik rund 2000 Kranke behandelt. Davon waren ohrenleidend: 808. Rachentonsillen sind notirt 202. Davon waren im Alter bis zu 5 Jahren 36, bis zu 10 Jahren 79, von 10 bis 15 Jahren 51, und über 15 Jahre alt 36. Von diesen klagten 110 über Behinderung der Nasenathmung, 44 über Schwerhörigkeit. Von den 202 Kranken mit Rachenmandel litten 8 an beiderseitiger, 9 an einseitiger Ohreneiterung; 19 an Einziehung des Trommelfelles beiderseits, 8 einseitig; 9 hatten Narben in beiden Trommelfellen, 6 in einem. Es litten also 29 bis 30 pCt. der Patienten mit Rachenmandeln an Erkrankungen des Mittelohres, wie sie im Allgemeinen als Folgezustände der hypertrophischen Rachenmandel angesehen werden. Als operirt sind von den 202 Fällen 151 bezeichnet. Zu diesen Zahlen sind einige Bemerkungen nothwendig. Es liegt auf der Hand, dass bei einer poliklinischen Thätigkeit leicht einmal die wünschenswerthe Genauigkeit der Krankengeschichte etwas leidet. Da wir uns aber wenigstens bemühen, in jedem einzelnen Falle das Wichtigste zu notiren, so kann der Fehler bei uns nicht gross sein. Immerhin glaube ich selbst, dass die oben angeführten Zahlen um weniges höher, jedenfalls nicht niedriger sein müssten. Am wenigsten entspricht nach meinem Dafürhalten das Verhältniss der operirten zu den nicht operirten Rachenmandeln 3 : 1. Sicher ist bei manchen, wo die Operation nicht gleich bei der ersten Consultation

Digitized by Google

ausgeführt wurde, nachträglich vergessen worden, sie in der Krankengeschichte nachzutragen. Doch will ich hier ausdrücklich erwähnen, dass ich mehrfach zweifellos constatirte hypertrophische Rachenmandeln nicht entfernt habe, wenn sie keine der bekannten Folgeerscheinungen nach sich zogen. Doch pflegten solche Rachenmandeln selten mehr als die Hälfte der Choanalöffnungen zu verdecken. Während ich in den anderen Fällen aber, wo Folgeerscheinungen da sind, um so energischer auf ihre Beseitigung dringe. Ich operire am liebsten mit dem Gottstein'schen Ringmesser in der Beckmann'schen Modification, Reste, welche nahe hinter den Choanen ev. stehen geblieben sind, mit der kalten Schlinge von vorn durch die Nase.

So wie es Fälle mit Rachenmandeln giebt, wo letztere gar keine Erscheinungen machen, so dass man ihre Entfernung wohl aus irgend einem Grunde als erwünscht, sicher aber nicht als nothwendig bezeichnen kann, so beobachtet man nicht selten Kranke, welche Erscheinungen von Verlegung der oberen Luftwege, also u. A. auch von hypertrophischer Rachenmandel, bieten, ohne dass bei eingehender Untersuchung eine materielle Grundlage für diese Erscheinungen zu finden ist. Meist muss man in diesen Fällen wohl annehmen, dass früher einmal für längere Zeit eine Verlegung der Nasenathmung bestanden hat, in Folge deren habituelle Mundathmung zurückgeblieben ist, die sich die Meisten so leicht nicht wieder abgewöhnen können. Aehnlich geht es in den Fällen, wo durch operativen Eingriff die oberen Athemwege genügend frei gemacht worden sind. Oft ist auch hier die Nase noch verlegt, nicht durch Gewebe, sondern durch Schleim, der nicht empfunden und darum auch nicht ausgeschnäuzt wird, weil eben die Athmung durch den Mund fortbesteht. Dieser Schleim wirkt aber für viele Functionen ebenso, wie wenn eine Verlegung durch Gewebe bestände: so auf die Athmung, den Geruch, die Sprache, das Mittelohr. Wenn aber einmal habituelle Mundathmung besteht, so können die oberen Luftwege auch wirklich ganz frei sein, und es wird diesen Individuen doch schwer, wieder durch die Nase zu athmen, nicht nur wegen der gewöhnten Muskelstellung, in welcher der Unterkiefer herabhängt, sondern wegen eines Gefühles von Luftmangel, das bei dem Versuch, durch die Nase zu athmen, sich geltend macht. Nach dem, was mir oft von solchen Leuten geschildert ist, muss das eine Empfindung sein ähnlich der, wie sie ein Nasenathmer hat bei acuter Verlegung der Nase durch Catarrhe u. A. Er wacht sogar Nachts aus dem Schlafe auf durch das Gefühl von Luftmangel. Ich halte es nicht für unwahrscheinlich, dass für diese Fälle sich die Erscheinung umkehrt, dass bei Athmung durch die Nase der Gaswechsel in den Lungen ein ausgiebigerer ist, als wenn durch den Mund geathmet wird. Auffallend ist es mir in einzelnen Fällen erschienen, dass nasale Sprache bestand, trotzdem Nase und Pharynx bei der Untersuchung frei befunden wurden. Ich kann mir diese Erscheinung nur erklären durch eine abnorme Gaumencontraction während des Sprechens.

Bei Abtragung der Rachenmandel mit dem Ringmesser wird diese nun entweder glatt ganz abgetrennt, oder sie bleibt in einem Schleimhautfetzen hängen und reizt nun im unteren Theile des Pharynx zum Husten und Würgen. Diese unvollständige Abtrennung wird aber mit

Digitized by Google

zunehmender Uebung immer seltener vorkommen. Die herabhängende Mandel ist übrigens mit einer einfachen Drahtschlinge immer ausserordentlich leicht zu entfernen. Nur dass man die Uvula nicht mitfasst, ist zu beachten. Ist die Mandel glatt abgeschnitten, so kommt sie entweder beim Zurückziehen des Messers mit heraus, oder sie wird kurz darauf ausgespien; sie kann in den unteren Theil des Pharynx fallen und mit einer Husten-Würgebewegung ausgeworfen oder auch verschluckt werden, oder endlich, sie wird noch eine gewisse Zeit im Naso-Pharynx oder auch in der Nase zurückgehalten. In letzterem Falle ist dann manchmal die Nase jetzt mehr verstopft, als vor der Abtragung. Durch Schnäuzen entleeren sich Lappen und Zapfen der Rachenmandel. Bildete sie aber einen festeren Tumor, so kann dieser wegen seiner Grösse nicht durch die Nase herausbefördert werden. Er legt sich gewöhnlich ziemlich fest in die eine hintere Nasenöffnung. Bläst man mit dem Politzer'schen Ballon kräftig in den entsprechenden Nasengang Luft, so wird dieser frei und oft sofort der andere verlegt. Dieses Spiel lässt sich manchmal mehrfach hin und her wiederholen, bis der losgetrennte Tumor im Pharynx herabfällt und durch den Mund herausbefördert wird. Aus dieser Schilderung geht hervor, was man durch die Rhinoscopie nicht so gut erkennen kann, dass die Rachenmandel, besonders wenn das Gewebe weich und leicht beweglich ist, durch die Contraction des weichen Gaumens leicht zusammengedrückt wird und auszuweichen sucht, wo Raum frei ist. Auch wird der Gaumen durch Fremdkörper im Nasenrachenraum, auch durch die Rachenmandel sicher in einen reflectorischen Spannungszustand versetzt.

Aus der ganzen vorstehenden Schilderung lässt sich entnehmen, dass in vielen Fällen die digitale Untersuchung ein richtiges Bild nicht geben kann, weil die Rachenmandel dem tastenden Finger ausweicht. Ausserdem wird es auch leicht begreiflich, weshalb gerade der vordere Theil der Tonsille bei der Exstirpation so leicht stehen bleibt, er drückt sich eben während des Actes der Exstirpation in die Choanalöffnungen, ganz abgesehen davon, dass die Breite des Messers auch leicht ein Stück stehen lässt. Diesen Rest, der übrigens mit zunehmender Uebung in der Führung des Messers auch immer seltener stehen bleibt, sieht man durch die Nase sehr leicht, wenn man bald (wenige Tage) nach der Operation wieder untersucht. Dass nach der Entfernung der Rachenmandel so häufig wirkliche Recidive vorkommen, wie es nach den Angaben einiger Autoren der Fall sein müsste, ist mir unwahrscheinlich, bis in überzeugender Weise das Gegentheil nachgewiesen wird.

Nun noch einige Worte über das Verhalten der Rachenmandel zur Paukenhöhle: Bis jetzt wird meines Wissens allgemein angenommen, dass der sogen. trockene Mittelohrcatarrh hervorgerufen werde durch allmähliche Resorption der Luft in der Paukenhöhle, welche wegen der Verlegung der Tube nicht ersetzt werden kann. Es kommt aber bei Verlegung der Nase und besonders auch bei Vergrösserung der Rachenmandel ein anderer Factor hinzu, der mir der wichtigere und zugleich der häufigere zu sein scheint: Während jeden Schlingactes legt sich nicht nur der hintere Rand des weichen Gaumens an die hintere Rachenwand an, um den Naso-Pharynx vom oralen Theil abzuschliessen, sondern das Gaumensegel selbst hebt sich in hohem Bogen,

Digitized by Google

um in manchen Fällen mehr als die halbe Höhe der Choanen zu erreichen. Es ist klar, dass durch diese Muskelthätigkeit eine weiche Masse, die etwa sich im Nasenrachenraum befindet, nach allen Seiten den Choanen, Tubenöffnungen u. s. w. ausweicht und diese Oeffnungen verschliesst, so dass während eines jeden Schlingactes der Verschluss dieser Theile für das Eindringen der atmosphärischen Luft ein vollständiger ist, trotzdem bei der Rhinoscopia posterior, d. i. also bei erschlafftem Gaumen, Tuben und Choanen trotz der vergrösserten Rachenmandel völlig frei erscheinen. Zu dieser Verlegung kommt aber nun noch eine ansaugende Wirkung, welche der Gaumen ausübt, während er wieder in seine Ruhelage zurückgeht: erst senkt sich nämlich das Gewölbe des Gaumens beträchtlich, ehe sein hinterer Rand von der hinteren Rachenwand sich löst. Mit jedem Schluckact wiederholt sich natürlich diese saugende Wirkung, welche sicher auch die Paukenhöhle mehr schädigt, wenn im übrigen die Tube frei, als wenn sie durch Schwellungszustände verlegt wird. Die eben geschilderten Vorgänge erklären es auch, warum manchmal plötzlich, vor Allem, wenn nach Lufteinblasung eine herabgesetzte Hörfähigkeit sehr gebessert war, wie mit einem Schlage Schwerhörigkeit, subjective Geräusche u. s. w. sich wieder einstellen. Aus dem Gesagten geht weiter hervor, dass die vergrösserte Rachenmandel nicht allein das schädigende Moment bildet, sondern dass dieses abhängig ist vom Grössenverhältniss des Nasenrachenraumes zur Rachenmandel, von der Form, Consistenz und Ansatz derselben, von der Ausgiebigkeit der Gaumenbewegung und dem Vorhandensein noch anderer verschliessender Massen, z. B. zähen Schleimes, hypert. unterer Nasenmuschel. Es kann also unter Umständen bei freien Nasengängen eine ziemlich kleine Rachenmandel recht auffallende Erscheinungen von Verlegung der Tube hervorrufen, während eine wesentlich grössere in einem anderen Falle gar keine Erscheinungen verursacht.

Ein Fall von Bezold'scher Mastoiditis, geheilt während Erysipelas mit Functionsuntersuchung.

Von

V. Saxtorph Stein, Kopenhagen.

Mit Rücksicht auf den habituellen schweren Verlauf der Bezold-schen Mastoiditen und die nicht so sehr häufigen Publicationen von solchen Fällen könnte nachstehende Beobachtnng wohl von Interesse sein.

M. P., Wittwe, 58 Jahre alt, consultirte mich zum ersten Mal den 3. December 1896. Sie gab an, dass sie, nach einer Halsentzündung mit Röthung und Anschwellen vor sieben Wochen, starke Schmerzen im linken Ohre bekommen hatte, und dass sich nach neun Tagen ein Ausfluss eingestellt hatte. Dieser Ausfluss hatte bis heute gedauert, ebensowohl wie die Schmerzen und der Kopfschmerz. Bei der Untersuchung fand ich den Gehörgang voll von geruchlosem Secret, nach dessen Entfernung man die Membran injicirt und hervorgewölbt ohne

Digitized by Google

deutliche Details, aber mit einer kleinen Perforation nach vorn unten sah. Keine Symptome von Seiten des Warzentheils. Das rechte Trommelfell war glanzlos und leicht retrahirt. Am Naseneingange waren die Weichgebilde fissurirt und eczematös, die Nasenschleimhaut etwas hyperämisch und hier und da mit nicht riechenden Krusten belegt. Hintere Pharynxwand war mit zähem Secret bedeckt.

Die Functionsuntersuchung gab folgendes Resultat:

Flüsterstimme: rechtes Ohr > 450 cm[1]). Linkes Ohr hört nur Conversationsstimme in einer Entfernung von 33 cm. Beides bestimmt für das dänische Wort „Abekat", während das nicht untersuchte Ohr dicht verschlossen war.

Die Stimmgabeluntersuchungen, mit der Bezold'schen continuirlichen Tonreihe im September 1896 von dem Edelmann'schen Institute in München bezogen, gaben Folgendes:

Untere Grenze $\frac{H_2}{Ais_1}$[2]); obere Grenze $\frac{0,7}{3,7}$ (normal für meine Galtonpfeife: 0,3); Weber für belastet A und a_1, von demselben Stimmgabelsatz lateralisirt nach links. Die Knochendauer war etwas verlängert und Rinne (bestimmt nach Bezold) $+ 8$[3]) für dieselben zwei Töne links (Rinne wurde leider am rechten Ohre nicht bestimmt). Gellé mit „e" $\frac{+ -}{+ -}$[4]) (nach Bloch-Freiburg).

Trotz wiederholten Paracentesen und der gewöhnlichen antiseptischen und sedativen Behandlung bekam die Patientin sechs Wochen später und ziemlich plötzlich eine grosse harte, empfindliche, nicht fluctuirende Schwellung unter und hinter dem linken Warzentheile, zum Theil bedeckt von dem Kopfnicker. Die Aussenwand vom Proc. mast. war frei, und man fand Druckempfindlichkeit nur an der Spitze desselben. Ich diagnosticirte hier eine Bezold'sche Mastoiditis und veranlasste die Hospitalsaufnahme der Patientin operationis causa. Bevor eine Operation stattfinden konnte, wurde die Patientin von einer schweren Rose befallen, welche, von der Nase ausgehend, über das kranke Ohr und die Schwellung sich verbreitete. Während dieser Complication, welche zwei Wochen dauerte, sistirte die hartnäckige Otorrhoe, die Schwellung verschwand spurlos, und die Patientin konnte als geheilt ohne Operation abgeschrieben werden.

Zwei Monate später konnte ich sie wieder untersuchen und fand Folgendes:

Proc. mast. und die linke Halsseite waren normal. Das linke Trommelfell glanzlos, graulich verfärbt ohne Injection mit drei kleinen Kalkinfiltraten nach unten und gegen vorn. Seine Stellung war kaum retrahirt. Das rechte Trommelfell war ein wenig getrübt und retrahirt, mit leichter Injection beim Hammergriffe. Beide Membranen waren leicht beweglich mittelst des Trichters von Siegle. Weber für A und a_1 nach rechts. Die Knochenleitung nur ein bischen weniger

[1]) Die Länge des Zimmers.
[2]) Das heisst am rechten Ohre H_2, am linken Ohr Ais_1.
[3]) Normal resp. $+ 10$ für A und $+ 20$ für a_1.
[4]) Das heisst $+$ für Luftleitung und $-$ für Knochenleitung.

Digitized by Google

verlängert wie bei der ersten Untersuchung. Rinne[5]) $\frac{\div 6}{\pm 0}$ für A, $\frac{+9}{+13}$ für a_1, Gellé $\frac{++}{++}$.

Ich kann nicht umhin, die Aufmerksamkeit besonders auf die Functionsuntersuchungen zu lenken. Bei der ersten Untersuchung deuteten alle Proben auf Schallleitungshinderniss: untere Grenze hinaufgerückt, Weber nach dem schlechteren Ohre, Rinne negativ. Dazu zeigte die starke Herabsetzung von der oberen Grenze, dass vielleicht auch das Labyrinth afficirt war, jedoch nicht genug, um Rinne positiv zu machen. Das Resultat von Gellé deutete an, dass die Fixation an dem Schallleitungsapparate seine Wirkung besonders auf den tieferen Theilen desselben ausübte. Das rechte Ohr betreffend, haben wir auch hier eine Einschränkung der unteren Grenze und eine Herabsetzung der oberen, doch minder bedeutend und vielleicht theils auf einem wenig ausgesprochenen Schallleitungshindernisse, theils auf einer sympathischen Mitleidenschaft beruhend. Dass Gellé auf diesem Ohre negativ für die Knochenleitung war, kann vielleicht dadurch erklärt werden, dass die Lateralisirung des Stimmgabeltones so ausgesprochen war, dass sie gar nicht verändert wurde durch die minder starke Fixation des Schallleitungsapparates, welche ich bei der Luftcompression in dem rechten Ohre hervorzubringen vermochte.

Bei der letzten Untersuchung hatte die linksseitige Hörweite sich beinahe auf die Höhe der rechtsseitigen gehoben. Die untere Grenze war fast normal, ebenso die obere Grenze, welche sogar besser als die des rechten Ohres war. Die rechtsseitige Besserung konnte für eine frühere sympathische Mitleidenschaft sprechen. Das rechte Ohr musste nun für das krankere angesehen werden. Dieses beweisen die Lateralisirung von Diapason vertex nach rechts und das Resultat des Rinneschen Versuches, welches negativ für die tiefen und verkürzt positiv für die hohen Töne war, während es für das linke Ohr von $\div 8$ bis 0 für die tiefen und von $\div 8$ bis $+13$ für die hohen avancirt war.

Wie gesagt, wurden die zwei Stimmgabeln von dem linken Warzentheile in dem rechten Ohre gehört, trotzdem dass ich nach Politzer den Stimmgabelstiel parallel mit der Axe des Processus hielt. Folglich wurden die Zeiten für das linke Ohr weniger normale wie sie sonst geworden wären. Der normale Ausfall von Gellé's Versuch beweist, dass die rechtsseitige Fixation des Schallleitungsapparates noch nicht sehr vorgeschritten ist.

Wie wir gesehen haben, können wir, gestützt auf die Functionsuntersuchungen, sowohl eine retrospective Diagnose auf Mitleidenschaft des rechten Ohres, wie eine ernste Prognose für dieses Ohr stellen, und ich kann nur mit Bezold[6]) einverstanden sein, wenn er betreffend die functionelle Prüfung sagt: Ihre diagnostischen Resultate belohnen uns reichlich für die darauf gewendete Zeit.

---

[5]) Beide Stimmgabeln werden von dem linken Warzentheile im rechten Ohre gehört.

[6]) Ueberschau über den gegenwärtigen Stand der Ohrenheilkunde, S. 79. J. F. Bergmann, Wiesbaden 1895.

Digitized by Google

Ueber Beziehungen der Nasenkrankheiten zur Psychiatrie.

Von

C. Ziem.

Ein noch wenig bebautes, aber unbedingt den reichsten Ertrag versprechendes Gebiet ist das der Beziehungen zwischen den Krankheiten der Nase und denen des Gehirns. Es handelt sich da nicht nur um die in den letzten Jahren zu ausschliesslich berücksichtigte directe Fortleitung einer Erkrankung der Contiguität der Gewebe nach, also besonders um die von der Nase und ihren Nebenhöhlen aus unmittelbar auf die Meningen und das Gehirn übergreifenden Eiterungsprocesse, sondern in einer wohl noch viel grösseren Zahl der Fälle um von Erkrankungen der Nase ahhängende Störungen der Circulation in der Schädelkapsel und ihrem Inhalte. Hierher gehören die Beobachtungen über Epilepsie bei Nasenkrankheiten (Löwe, Hack u. A., eigene Beobachtungen), über Delirium transitorium nach Operationen in der Nase (Ziem, Luzzati), die übrigens längst vor Guye bekannte Aprosexie, über Aphasie und Störungen des Gedächtnisses (Ziem), zum Theil auch centrale Störungen des Geruchs bei Nasenkrankheiten, während andere Formen der Anosmie, Parosmie oder Kakosmie selbstverständlicher Weise von der Peripherie aus zu Stande kommen (Ziem, 1886); hierher gehören z. Th. wenigstens auch die Störungen des Wachsthums der Schädelkapsel, die Asymmetrien derselben (Ziem, 1883), die thurmkopfartigen Bildungen (Berger, Ponfick), welche bei chronischer Obstruction der Nase klinisch und experimentell zu beobachten sind. Doch soll auf diese schon des Oefteren, wenn auch noch nicht genügend besprochenen Gegenstände jetzt nicht eingegangen werden, sondern es möge gestattet sein, über ein uraltes, dem Schutt der Zeit aber verfallenes und darum wieder auszugrabendes Object, über Geistesstörung bei Nasenkrankheiten hier etwas beizubringen, und zwar im Anschlusse an eine eigene, selbsterlebte Erfahrung. Die Wirklichkeit ist tragischer als alle Trauerspiele. Das Wort Voltaire's „le moi est haïssable" ist mir wohl bekannt, dennoch wird man durch die an meine Selbstbeobachtung sich anschliessenden Ausblicke vielleicht etwas entschädigt werden können.

Das Stück jenes scharfen Löffels, dessen Abbrechen in meiner Kieferhöhle im November 1883 als ein accident fort heureux pour la rhinologie unlängst bezeichnet worden, ist für mich selbst, in Hamburg damals ansässig, nahezu verhängnissvoll geworden. Wie schon früher mitgetheilt, hatte sich an diesen Unfall ein ausserordentlich profuser Speichelfluss angeschlossen, der jeden Gang in das Freie mir unmöglich machte und ganz besonders auch die Nachtruhe in dem Maasse störte, dass ich nur nach verhältnissmässig grossen Quantitäten von Alkohol etwas Ruhe fand. Es trat Fieber hinzu mit starker Anschwellung der Milz, unregelmässiger und öfters aussetzender Herzthätigkeit, äusserstem Uebelbefinden, heftigen Schmerzen im Vorderkopfe und Schwindelgefühl. Eine Anschwellung im inneren Augenwinkel ist allerdings von selbst zurückgegangen, ohne durchzubrechen, doch scheint eine secundäre

Digitized by Google

Betheiligung des Musc. rect. inf. oder intern., oder auch eines der Obliqui damals vorhanden gewesen zu sein, wie ich aus dem Auftreten ungleich hoch und schief stehender Doppelbilder damals und einige Zeit später noch nachträglich schliessen muss, ohne dass ich jedoch Näheres über deren relative Stellung jetzt noch aussagen könnte. Auch litt ich an quälenden, z. Th. farbigen Nachbildern und beweglichen, dicken Glaskörpertrübungen, deren Bedeutung ich damals allerdings verkannt habe, sie nach aussen hin projicirend, und eine mehr und mehr zunehmende, mich bettlägerig machende Betäubung gab zu den wüstesten Träumen und schliesslich gar zu dämonophobischer Verwirrung, zu „false creations proceeding from the heat oppressed brain" Veranlassung.

Ohne Vorwissen meiner, durch meine Pflege erschöpften und selbst erkrankten Frau, die, ebenso wie ich selbst, zu meiner Ueberführung nur in ein gewöhnliches Krankenhaus ihre Zustimmung gegeben, lieferte mit Hilfe seines Hausarztes ein, höherer Macht inzwischen verfallener, Verwandter am 18. Februar 1884, Abends, nur 36 Stunden nach der Extraction des Bruchstücks jenes scharfen Löffels aus meiner Kieferhöhle, mich in meiner Betäubung in der Irrenanstalt von Hamburg ab.

In der psychiatrischen Literatur, besonders auch durch v. Krafft-Ebing und Kräpelin, ist schon des Oefteren hervorgehoben worden, dass bei acuter Geistesstörung die Internirung in einer Anstalt, die plötzliche, unvorhergesehene Versetzung in eine ganz neue und fremde Umgebung und ungewohnte Verhältnisse, und besonders auch, dass die in früheren Zeiten beliebte, an mir selbst aber damals noch verübte Täuschung zum Zwecke leichterer Internirung den allergrössten Schaden anrichten kann, indem hierdurch, selbstverständlich genug, viele Kranke, sowie sie zum Bewusstsein ihrer Lage kommen, auf das Aeusserste erbittert und erregt werden; auch wird sicherlich kein wissenschaftlicher Arzt der Gegenwart bei Erysipelas des Kopfes, Meningitis, Typhus oder einer anderen fieberhaften Erkrankung von einer acuten Psychose Ergriffene jetzt noch ohne Weiteres in eine Irrenanstalt bringen. Sei dem nun wie ihm wolle, jedenfalls hat sich mein Zustand in jener Anstalt aus verschiedenen Gründen sofort verschlechtert. Vor Allem hat sich um die profuse Eiterung meiner Kieferhöhle keiner der Aerzte von Friedrichsberg auch nur im Geringsten gekümmert, ein sicherlich nicht empfehlungswerthes Verfahren, aber vielleicht doch nicht viel schlechter als die Polypragmasia der Gegenwart auf diesem Gebiete, das Herausstemmen umfänglicher Theile der Knochenwand, das Auskratzen und Tamponiren des Sinus, event. unter Zuhilfenahme der die Vitalität der Gewebe und besonders des Nervensystems noch weiter herabsetzenden Narcose. Ferner hat keiner meiner Angehörigen Wochen lang mich besuchen dürfen, während welcher Zeit ich nur mir ganz fremde Gesichter gesehen habe. Weiter ist die Umgebung, in welcher ich mich dort befand, kaum geeignet gewesen, meine Genesung zu befördern. So ist in der ersten Zeit meines Aufenthaltes ein an asthmatischen Anfällen leidender Irre, ängstlich und beängstigend stöhnend und seine Nachbarn störend, auf dem gemeinsamen Corridor Nachts auf- und abgelaufen; unmittelbar neben meinem Zimmer hat ein in einer Isolirzelle befindlicher Paralytiker declamirend und schreiend Nachts herumgetobt; ich selbst, in einem mittelgrossen Zimmer liegend,

Digitized by Google

wurde Tags von einem, Nachts gar von zwei Wärtern andauernd „bewacht", die mitten in der Nacht geräuschvoll und unter Schlüsselgerassel von anderen abgelöst, die Thür dann jedes Mal wieder hinter sich abschlossen, von deren Sims herab ausserdem noch eine hellbrennende, unverdeckte Lampe mir direct in das Gesicht hinein schien. Wieviel Comfort also mein von Jugend auf allerdings etwas verwöhntes und durch die schreckhaftesten und wüstesten Träume jetzt gemartertes und zerpeitschtes Gehirn dort gehabt habe, das lässt sich wohl leicht ermessen, und es dürfte fast selbstverständlich erscheinen, dass unter diesen Verhältnissen, wie auf experimentellem Wege hervorgerufen, nicht lange darauf, meiner Erinnerung nach in der dritten Nacht meines Aufenthaltes, furchtbare Anfälle von Tobsucht und acuter Manie bei mir aufgetreten sind. Mit nachlassender Eiterung wurde es allmählich besser, bald konnte ich mich auch im Freien aufhalten und in steter Begleitung eines Wärters und anderer, schwerer als ich selbst erkrankter Personen in dem mit spitzen eisernen Gittern umhegten Parke von Friedrichsberg $^1/_2$- oder 1stündige „Spaziergänge" machen. Doch ist im Gegensatze zu dem, den Insassen von Irrenanstalten in der ganzen civilisirten Welt zustehenden Rechte, den Ort ihrer Internirung selbst zu wählen, wenn sie auf ihre eigenen Kosten internirt werden, meiner oft und stürmisch wiederholten Forderung, in die Privatklinik von Geh. Rath Dr. Jessen in Kiel übergeführt zu werden, erst Ende Mai entsprochen worden. Herr Dr. Jessen, Anhänger des no-restraint, durch einen Seitens des Oberarztes von Friedrichsberg ihm übersendeten Bericht auf meine Ankunft bereits vorbereitet, hat sich alsbald persönlich überzeugt, dass die von dort aus ihm nahe gelegten Zwangsmaassregeln in meinem Falle durchaus nicht angebracht waren und hat mir freie und unbegrenzte Bewegung in und ausserhalb seiner Anstalt sofort bewilligt. Am Pfingstmorgen erblickte ich von Hornheim aus im Glanz der Morgensonne in der Ferne das blaue, ewige Meer, die von den der Gefangenschaft entgangenen Gefährten des Xenophon einst gegrüsste, zehntausendfach gegrüsste, mit jauchzendem Herzen gegrüsste Thalatta und die Sonne der Freiheit, die den aus dumpfer Kerkerhaft erlösten und der Fesseln entledigten Gefährten des Florestan einst geleuchtet und in der Musik Beethoven's, dem hohen Lied der Freiheit, der wiedergewonnenen Freiheit mit ergreifenden, alle Zeiten überdauernden Klängen gefeiert ist, die Sonne der Freiheit war auch für mich aufgegangen. Aus Geh. Rath Jessen's Anstalt bin ich nach der kürzest möglichen, nach einmonatlicher Beobachtung als geheilt und der Praxis fähig entlassen worden, während in Friedrichsberg mir, als an angeblicher Gehirnerweichung leidend, selbst schon die Möglichkeit der Genesung abgesprochen worden war und ich hatte entmündigt werden sollen. Im Hinblicke einerseits auf ein in Hamburg bestehendes Gesetz, dass jeder in einer Irrenanstalt internirt gewesene Arzt ein Jahr lang nur unter Aufsicht practiciren darf, andererseits aber, mit einem Wort von Rousseau, auf meine geradezu „mortelle aversion" dem Gutdünken Anderer mich unterzuordnen, zog ich vor, meine erst zwei Jahre lang dort betriebene, im Aufschwung gewesene Praxis aufzugeben, im Interesse meines eigenen Friedens auf eine gerichtliche Untersuchung der ganzen brutalen Angelegenheit zu

Digitized by Google

verzichten und mit dem kleinen Reste meines Vermögens eine neue Existenz in Danzig zu gründen. Doch ist manches von meinen Geschicken, ohne mein Zuthun natürlich, hier bekannt geworden, um meinem Aufkommen und der Ausbreitung meiner Praxis Jahre und Jahre lang im Wege zu stehen. Bolingbroke's Wort „resignation is true magnanimity" ist ein schönes und oft, aber leider nicht immer, tröstendes Wort.

Im Juli 1895, während ich eine Reihe mit übelriechenden Eiterungen des Ohres, der Nase und ihrer Nebenhöhlen oder mit Diphtheritis des Halses behafteter Personen zu behandeln hatte, erkrankte ich von Neuem an der Nase, und zwar war, wie sich bei der vom Alveolarfortsatze durch eine Zahnlücke hindurch von mir selbst vorgenommenen Anbohrung ergab, jetzt sowohl die rechte, im Jahre 1883 erkrankte, als auch, und in noch höherem Grade, die linke Kieferhöhle befallen. Während nun die Erkrankung der rechten Seite bei Ausspülungen mit Salzwasser und entsprechender Diätetik sich bald besserte, war solches linkerseits nicht der Fall, auch nicht, nachdem die von Periostitis ergriffenen zwei Wurzeln des zweiten Prämolaris am 9. August extrahirt und nach der hierbei, wie so oft in solchen Fällen, stattgehabten unbeabsichtigten, nochmaligen Eröffnung der Kiefernhöhle, die Ausspülung derselben nun gründlicher als zuvor, mit einer dickeren Canüle vorgenommen werden konnte; die Absonderung wurde vielmehr sehr profus und übelriechend. Anschwellung der Schleimhaut der Nase gab zu Athemnoth, besonders Nachts, Veranlassung und es trat infraorbitales Oedem, sowie Druck und Schmerz im linken Auge hinzu, gegen welche ich allerdings, bei der ja hier recht nahe liegenden Möglichkeit, Glaucom künstlich zu erzeugen[7]), Atropin natürlicher Weise nicht angewendet habe. Bei einer mittelst Doppelspiegel von mir selbst nun vorgenommenen Untersuchung meiner Zähne fand ich, dass an dem linkerseits einzig mir noch verbliebenen, von einem angesehenen Zahnarzte in Frankfurt a. M. 22 Jahre zuvor ausgefüllten, oberen Molaris eine ganz umschriebene, leicht schwärzliche Verfärbung der Kaufläche vorhanden war, doch lehnte ein erfahrener Fachmann die Extraction dieses Zahnes an zwei verschiedenen Tagen ab, da derselbe an dem Leiden unschuldig sei. Zur Verhütung weiterer Infection setzte ich meine Praxis einige Tage lang aus und verschaffte mir ausserdem eine gewisse Erleichterung durch häufiges Trinken von heissem, ganz saurem Citronenwasser — ein für viele Fälle sehr werthvolles, s. Z. des Näheren noch zu besprechendes Verfahren —, sowie durch Einhüllen des Körpers in wollene Decken, wonach starker Schweiss eintrat. Als jedoch eine mehr und mehr zunehmende Betäubung und besonders in der Nacht vom 14. zum 15. August 1895 Unbesinnlichkeit sich hinzugesellten, so dass, ähnlich wie das Sehen in gewissen Fällen durch einen Schleier stattfindet, auch mein Denken wie durch einen Nebel, ein Hemmniss, ein Brett oder dergl. hindurch vor sich zu gehen schien und der sonst ziemlich leicht bei mir ablaufende, zu vielfacher Association oft Ver-

[7]) Vergl. hierüber meine Arbeit über Beziehungen zwischen Augen- und Nasenkrankheiten, diese Monatsschrift 1893, und Traité de médecine von Bernheim & Laurent, T. VI, 1895.

Digitized by Google

anlassung gebende Denkprozess nicht mehr von der Stelle rücken wollte, ich auch nicht im Stande war, die Fäden der Erinnerung mit denen der Gegenwart zu verknüpfen — ein sehr beängstigender Zustand, etwa dem zu vergleichen, wenn man, im Mittelpunkt eines grossen Parkes stehend, alle von da wegführenden Wege und Stege plötzlich versperrt findet und nun den Zusammenhang mit der Aussenwelt zu verlieren fürchten muss —, da zögerte ich natürlicher Weise nicht länger, jenen angeblich gesunden Zahn auf das Spiel zu setzen und, im Gegensatze freilich zu manchem new-hatch'd, unfledg'd comrade, neu aufgetauchten, aber um so mehr selbstbewussten Autoren oder Pseudo-Autoren, auf dessen Extraction zu bestehen. In der That hat sich denn eine Periostitis der Wurzeln desselben, und zwar mit einer diffusen, z. Th. schalenförmigen osteophytischen Auflagerung nun vorgefunden, die Eiterung aber sich jetzt rapide gebessert, unter gleichzeitigem Verschwinden der cerebralen Symptome, des Druckes in den Augen, des Oedems der Wange u. s. w.

Einige weitere Beobachtungen der Art aus der Literatur, sowie aus meiner eigenen Praxis sollen später in einem weiteren Artikel aufgeführt und jetzt nur noch ausdrücklich hervorgehoben werden, dass ähnliche, mehr oder weniger heftige Symptome bisher fast nur bei Eiterungen des Sinus ethmoidal., sphenoidal. oder frontalis beobachtet, bei Eiterungen der Kieferhöhle aber nur ganz vereinzelt gesehen worden sind. So ungemein wichtig es auch für die Praxis ist, zu wissen, dass in einem entsprechenden Falle auch die Kieferhöhle der Ausgangspunkt und Sitz des Leidens sein kann, und so verwerflich es ist, bevor eine Erkrankung der letzteren mit Bestimmtheit, d. h. also durch die Probeausspülung vom Alveolarfortsatze her (Ziem), nicht allenfalls vermittelst der Durchleuchtung oder einer ähnlichen Spielerei, ausgeschlossen ist, eine der übrigen Höhlen, besonders die Stirnhöhle sofort operativ anzugreifen, entweder durch Eröffnung von aussen her oder gar mittelst des von der Nase aus eingeführten Katheters, was z. B. in einem unlängst von Danzig aus publicirten Falle den letalen Ausgang offenbar beschleunigt hat: so soll doch mit dem Hervorheben nur dieses Umstandes meine Mittheilung nicht beendet sein, sondern es sollen einige allgemeine Erwägungen über die Pathogenese psychischer Störungen bei Nasenkrankheiten hier noch angeschlossen und wegen einiger Besonderheiten meines eigenen Krankheitsfalles auf denselben dann noch mehrfach zurückgekommen werden.

In dieser Hinsicht dürften die folgenden Momente von Wichtigkeit sein.

I. Directe Fortleitung einer richtigen Entzündung auf die Meningen durch die Gefäss- und Nervencanäle der Knochen, wie sie in einem von Ortmann anatomisch untersuchten Falle von tödtlicher Meningitis bei Eiterung des Sinus sphenoid. constatirt worden ist. Bei Fortleitung durch die hintere Wand des Sinus auf das Gehirn, d. h. hier also auf das Mittelhirn, können, abgesehen von einer durch das Fieber bedingten Somnolenz, psychische Symptome manchmal wohl gänzlich fehlen, in einem anderen Theile der Fälle aber, besonders bei Fortleitung der Entzündung durch das Dach des Sinus vorhanden sein. Bei Erkrankung des Sinus ethmoidal. oder frontalis und directer Fort-

Digitized by Google

leitung auf das Stirnhirn werden psychische Störungen noch leichter zu Stande kommen. Wenn aber solche auch bei Eiterung der Kieferhöhle vorkommen und nach Ausheilung der letzteren wieder verschwinden, so müssen offenbar hier noch andere Momente von Einfluss sein, sofern man nicht allenfalls annehmen will, dass die Sinusitis maxillaris eine Sinusit. frontal. oder ethmoidal. mit sammt deren Folgen für das Gehirn hervorgerufen habe, welche mit Beseitigung der Sinusit. maxillar. auch ihrerseits wieder zurückgegangen seien. Diese letztere Möglichkeit kann durchaus nicht ohne Weiteres zurückgewiesen werden, im Hinblick

1) auf eine von B. Fränkel neuestens publicirte Beobachtung, in welcher nach Extraction eines mit einem Granuloma behafteten Molaris nicht nur die davon abhängige Sinusit. maxillar., sondern auch eine fortgeleitete Ethmoiditis ohne weiteres Zuthun dann zurückgegangen ist, während andererseits in einem von P. Silex jüngst veröffentlichten Krankheitsfalle die operative Blosslegung der von einer Eiterung ergriffenen Siebbeinzellen, ohne gleichzeitige Behandlung der durch die Section später nachgewiesenen, concomitirenden bezw. primären Sinusit. maxillar., den letalen Ausgang nicht verhindert hat, beziehungsweise nicht mehr hat verhindern können;

2) auf die in meinem eigenen Krankenfalle aufgetretene und später zurückgegangene Anschwellung im inneren Augenwinkel, sowie die damals und noch etwas später vorhandenen Doppelbilder, ein Umstand, der trotz der Unvollständigkeit der Beobachtung wenigstens die Möglichkeit beweist, dass auch hier eine richtige, secundäre Ethmoiditis vorhanden gewesen, deren Uebergreifen auf die Meningen und das Gehirn, der Contiguität nach, wohl nur durch die Extraction jenes Bruchstückes des scharfen Löffels hintan gehalten worden ist.

Dennoch aber bin ich mit Rücksicht auf die relativ schnelle Heilung im Jahre 1884 und die sofort eintretende Heilung im Jahre 1895 natürlich der Ansicht, dass hier nicht sowohl eigentlich anatomische Veränderungen meines Gehirns, als nur functionelle und darum auch so schnell wieder ausgeglichene Störungen der Gehirnthätigkeit bei mir vorgelegen haben, welche durch die jetzt zu besprechenden Momente bedingt gewesen sein dürften.

II. Die mit hochgradiger Eiterung der Kieferhöhle verbundene Anschwellung der Schleimhaut der Nase muss natürlich in der schon öfter von mir dargelegten, jetzt auch von Herrn Geh. San.-Rath Prof. Dr. M. Schmidt in Frankfurt a. M., Herrn Doz. Dr. Schutter in Groningen, Herrn Th. Harke in Hamburg u. a. A., jedoch ohne Nennung meines Namens, adoptirten Art und Weise eine Verminderung der Aspirationsgrösse des Thorax und somit eine Störung der Circulation, eine venöse und lymphatische Stauung, wie in anderen Nachbargebieten, im Auge, Ohr u. s. w., so auch im Inneren der Schädelkapsel hervorrufen, während man ja noch vor zehn Jahren, reflectionslos genug, auch hier fast nur Reflexe gewittert hat. Es ist nur die Frage, ob die Störung im Lymphabfluss oder in der venösen Bahn hier die wesentlichere ist. An und für sich genommen, könnte eine sogenannte seröse Meningitis, die entzündliche Aufstauung von Gehirnlymphe, ja auch bei starker entzündlicher Anschwellung der Nasenschleimhaut zu Stande

Digitized by Google

kommen, obwohl eine Communication der Lymphbahnen des Gehirns mit den Lymphscheiden des Olfactorius bisher bekanntlich nur bei Thieren, aber nicht beim Menschen nachgewiesen ist —, ein Unterschied jedoch, der aller Analogie nach offenbar nicht in einer bei Thier und Mensch essentiell differenten Organisation beruhen kann, der vielmehr bei verbesserter Technik der Untersuchung mit Bestimmtheit aus den Lehrbüchern der Physiologie früher oder später wieder verschwinden wird und dessen Vorhandensein, wie man im Gegensatz zu Dreyfuss u. A. mit J. v. Gerlach[8]) offenbar annehmen muss, einfach und befriedigend dadurch sich erklärt, dass entsprechende Präparate von Thieren in ganz frischem Zustande und bei noch vorhandener vollständiger Durchgängigkeit jener Lymphbahnen untersucht werden können, während die künstliche Injection eines menschlischen Cadavers ganz unmittelbar nach dem Tode, wenn überhaupt, dann gewiss nur äusserst selten ausführbar ist —, ein rein technischer Factor also, dessen grosse Bedeutung übrigens Jedem sofort einleuchten wird, der einerseits einem noch lebenden bezw. soeben erst getödteten Thiere, andererseits aber einem schon Stunden lang todten Thiere z. B. ein Auge exstirpirt und im ersten Falle an einem succulenten, warmen, plastischen Gewebe, im zweiten aber an einem kalten, zusammengefallenen, wie coagulirten Gewebe zu operiren hat. Obwohl nun also eine ungünstige Beeinflussung der Circulation im Gehirn durch Anschwellung der Schleimhaut der Nase und Undurchgängigwerden der betreffenden Lymphbahnen, vermöge der gegenwärtigen Unvollständigkeit der anatomischen Untersuchungsmethoden, nicht auszuschliessen ist, obwohl andererseits zu Gunsten der grossen Bedeutung einer freien Circulation in diesen Lymphbahnen insbesondere auch eine schon öfter erwähnte Beobachtung von Girand angeführt werden kann, nach welcher ein schon so und so lange Zeit bestandener Hydrocephalus durch das Ausfliessen einer reichlichen Menge einer dem Liquor cerebralis ähnlichen Flüssigkeit aus der Nase zur Heilung gelangt ist: so dürfte es zwar von grosser Wichtigkeit sein, anstatt die bekanntlich schon so und so oft erfolglos gebliebene, natürlicher Weise rein symptomatische, bei den verschiedensten mit irgend welchen Erscheinungen von Kopfdruck einhergehenden Krankheiten jetzt hoch- oder übermoderne Lumbalpunction vorzunehmen, vielmehr in irgendwie geeigneten Fällen eine entsprechende, oft wohl ebenso wirksame oder, wenn die Ursache beseitigend, noch wirksamere, sicherlich aber weniger gefährliche rhinologische Behandlung zu versuchen; — noch wichtiger freilich, sich darüber klar zu werden, dass die Ansammlung irgend welcher Flüssigkeit in den sogenannten Hirnhöhlen unter normalen Verhältnissen überhaupt noch nicht nachgewiesen ist. Ohne auf diese äusserst wichtige und belangreiche Frage jetzt näher einzugehen, sei nur kurz erwähnt:

1) dass bei Sectionen menschlicher Leichen die Hirnhöhlen nicht selten gänzlich frei sind von jeder Flüssigkeit, was übrigens schon Otto[9]) und Pirogoff[10]) hervorgehoben haben, und wie auch an mehreren

[8]) Handbuch der Anatomie 1891, Seite 250.
[9]) Lehrbuch der pathologischen Anatomie 1830, S. 385.
[10]) Kriegschirurgie 1864, S. 147.

Digitized by Google

ausgezeichneten Durchschnitten von Köpfen gefrorener Leichen, die wir W. Braune verdanken, die Wandungen der Ventrikel dicht an einander liegen;

2) dass auch bei durch Strangulation (Katzen und Kaninchen) oder durch Decapitation unter Compression des Halses (Tauben, Huhn, Ente, Truthahn) getödteten Thieren, deren Köpfe nach dem von mir angegebenen Verfahren[11]) mittelst Messer und Schlägel dann frisch durchschnitten worden, irgend welche freie Flüssigkeit in den sogenannten Ventrikeln sich nicht vorfindet.

Im Hinblick auf diese Befunde glaube ich mit anderen Autoren, besonders mit Adamkiewicz, dass die Anwesenheit von Liquor cerebralis in den Ventrikeln etwas Normales nicht darstellt, vielmehr immer auf die Wirkung einer Circulationsstörung zurückzuführen ist, die hier natürlicher Weise um so leichter sich geltend machen und zu sogen. seröser Meningitis führen kann, als im Gehirn ja nur perivasculäre Lymphbahnen vorkommen. Auch auf diesem Gebiete wird der Hauptantheil bei dem Zustandekommen einer Stauung wohl dem venösen Theil der Gefässbahn zuzuschreiben sein und besonders einem in der Physiologie wie in der Pathologie bisher offenbar zu wenig berücksichtigten, eigenartigen Bestandtheile des Gefässsystems, nämlich den Plexus chorioidei der Telae und Hirnventrikel mit ihrem so äusserst zottenreichen Gewebe. Auch für dieses letztere wird hoffentlich bald zur Evidenz erkannt sein, was bezüglich der Tunica vasculosa des Auges des Menschen von Professor W. Flemming in Kiel, der Vögel von mir nachgewiesen worden[12]), dass in der Agone durch Retraction entleerte oder bei der Section ausgeblutete Gehirntheile oder gar Wochen und Monate lang in Spiritus oder dergleichen verschrumpfte Präparate eine richtige Vorstellung von ihrem Blutreichthume während des Lebens ganz und gar nicht ergeben können. Wenn die Aehnlichkeit dieser Plexus mit den Plex. ciliares des Auges schon vor Jahren durch Henle[13]) hervorgehoben worden ist und die letzteren Plexus dem, nach meinen Untersuchungen ein richtiges erectiles Gewebe darstellenden Fächer im Auge der Vögel durchaus entsprechen, dann müssen offenbar auch die Plex. chorioidei des Gross- und Kleinhirns ein erectiles oder doch ein dem erectilen sehr ähnliches Gewebe bilden, was ja auch aus guten Abbildungen der Plex. des Gehirns (Henle), des Ciliarkörpers (Arnold) und der Schwellkörper der äusseren weiblichen Sexualorgane (Kobelt), sowie aus vergleichend-anatomischen Abbildungen des Gehirns der Vögel (Stieda und Gadow) und Reptilien (Osborn) sich sofort ergiebt. Eine venöse Stauung im Gehirn muss daher vor Allem in den dehnbaren Plexus zur Geltung kommen, die mit einem sehr bezeichnenden Ausdrucke von A. Erlenmeyer, der im Herbst 1895 mit seinem Besuche mich erfreute und mit welchem

[11]) Schriften der naturforschenden Gesellschaft von Danzig, Sitzung vom 29. November 1893. Photographien solcher durchschnittenen Köpfe habe ich an die anatomische Section der Naturforscher-Versammlung in Wien 1894 eingesendet, aber nicht erfahren, ob sie damals vorgelegt worden sind.

[12]) Virchow's Archiv 1891, Bd. 126; Wiener klinische Wochenschrift, 1893, No. 5 und 6.

[13]) Henle: Nervenlehre 1871, S. 313.

Digitized by Google

ich diese Verhältnisse besprochen habe, eine Art Puffer oder Sicherheitsvorrichtungen darstellen, während eine Stauung im Gefässsysteme der Gehirnsubstanz selbst erst in zweiter Linie zu Stande kommen wird. Uebermässige Anschoppung der am Boden des vierten Ventrikels gelegenen Plexus könnte so zu Epilepsie, Asthma oder Priapismus Veranlassung geben, Anschoppung der Plexus der Seitenventrikel im Hinblick auf gute Frontalschnitte (Henle) oder Schrägschnitte (Braune) des ganzen Gehirns oder Kopfes manche Störungen der Sprache hervorrufen oder doch begleiten — eine Erklärung, die der von J. v. Gerlach[14]) für kurz dauernde Formen von Aphasie bei fieberhaften Krankheiten gegebenen und eine mechanische Erregung der Sprachwindungen durch die stärker gespannte Pulswelle der Art. foss. Silvii oder ihrer Verzweigungen vermuthenden, in mancher Beziehung vielleicht vorzuziehen ist —, Anschoppung im Unterhorne und im Gebiete der Ammonswindungen gewisse Formen von centraler Störung des Geruchs bedingen, während andere Formen von Anosmie im Gegentheil auf einen Gefässkrampf im Bereiche der Art. chorioidea durch Meynert zurückgeführt worden sind[15]), eine Anschoppung in den Vorderhörnern der Seitenventrikel, unter Modification einer schon alten Anschauung[16]), bei psychischer Erregung, besonders auch im Zorne stattfinden u. s. w. Dass venöse Stauung besonders in diesem letzteren Theile der Plexus und secundäre Rückstauung in die Gefässe des Stirnhirns selbst mit einer bekanntlich gerade für das Nervengewebe so äusserst schädlichen Anhäufung excrementieller Stoffe in der Entstehung einer Reihe von functionellen Geisteskrankheiten, vornehmlich auch der sogen. circulären oder periodischen, von grosser Bedeutung sein wird, darf man wohl für wahrscheinlich halten. Trotz Meynert's interessanten und glänzenden Darlegungen hat man sich allerdings noch zu wenig klar gemacht, dass umschriebene Anämien und Hyperämien, wie an anderen Körpertheilen, so natürlicher Weise auch am Grosshirn oder Kleinhirn vorkommen können, in der irrigen Annahme, dass der Blutgehalt des Gehirns immer nur im Ganzen entweder vermindert oder vermehrt sei.

Nicht um diese Annahme hier zu widerlegen, sondern im Interesse der Sache selbst sei hier über einige Experimente kurz berichtet, welche auf die Physiologie des Schlafs sich beziehen, der ja nach der Behauptung der Einen auf Hyperämie des Gehirns, der Anderen auf Anämie desselben beruhen soll. Beide Parteien haben Recht und Unrecht, indem nämlich während des normalen Schlafs Anämie des Grosshirns und relative Hyperämie des Kleinhirns, speciell der am Boden des vierten Ventrikels gelegenen Plexus, und zwar in deren venösem Antheile stattfindet. Verwahrt man nämlich Tauben, die zu diesem Versuche besonders geeignet sind, mehrere Stunden lang im Dunkeln, am besten gegen Abend, beschleicht sie dann, wenn sie sich gar nicht mehr rühren, ganz leise, packt sie mit schnellem Griffe am Kopfe und dreht ihnen in der bekannten Weise nun mit der grössten Geschwindigkeit den Hals ab — in dieser Weise also mit einem Worte von

[14]) v. Gerlach: Anatomie, S. 101.
[15]) Vorlesungen über Psychiatrie 1890, S. 190.
[16]) v. Volkmar und Cornelius: Psychologie 1894.

Digitized by Google

Shakespeare den Schlaf wie ermordend —; macht man jetzt Durchschnitte dieser Köpfe, sowie zur Controle auch Durchschnitte von Köpfen am hellen Tage schnellstens abgewürgter Tauben, so übersieht man die in beiden Fällen vorhandenen Verschiedenheiten in sehr anschaulicher Weise, die Anämie des Grosshirns bei den Dunkeltauben gegenüber dem reichen Blutgehalt desselben bei Lichttauben[17]). Durch Zerlegen der in Chromsäure oder Formol gehärteten Hälften der Köpfe in feine Ganzschnitte mittelst des Microtoms kann man diese Unterschiede auch noch der microscopischen Untersuchung zugänglich machen. (A. Wallenberg).

Ohne auf die grosse Bedeutung dieser hier wohl zum ersten Male experimentell nachgewiesenen umschriebenen physiologischen Hyperämie bezw. Anämie des Gehirns für die Praxis und Pädagogik, für die Lehre von der Hypnose und Hysterie, vom Hirndruck u. s. w. oder auf gewisse, die Einwirkung von Aussenreizen möglichst beschränkende Aenderungen im Blutgehalt der Sinnesorgane, des Auges und Ohres, der Nase u. s. w. jetzt einzugehen, so beruht also das Wesen des normalen Schlafes hauptsächlich auf Anämie des Grosshirns, besonders des Stirnhirns. Doch tritt eine solche, und damit kommen wir auf unseren Gegenstand wieder zurück, bei acuter Verstopfung der Nase, besonders zur Nachtzeit, bekanntlich nicht leicht ein, was in einer berühmt gewordenen Selbstbeobachtung schon durch Immanuel Kant hervorgehoben worden ist, der durch tiefe und gewaltsame Inspirationen seine Nase schliesslich allerdings doch frei gemacht und das Eintreten des Schlafes so erzielt hat. Eine ähnliche Aussaugung des Blutes aus dem Stirnhirn durch tiefe Inspirationen hat vielleicht auch in einer, von L. Mauthner leider nur beiläufig erwähnten Beobachtung stattgefunden, nach welcher ein mit Glaucom behafteter Kranker im Stande gewesen ist, sich jeder Zeit selbst in Schlaf zu versetzen. In meinem eigenen Krankheitsfall ist als eine recht erschwerende und eine Erholung meines Gehirns behindernde Schädlichkeit im Jahre 1884 noch der während der ganzen Nacht einwirkende Lichtreiz hinzugekommen, und schwere Träume schädigen nicht nur einen „curtained", sondern noch mehr einen geblendeten Schlaf. Erinnert man sich ferner des von Tarchanoff neuerdings experimentell nachgewiesenen, die Gehirnsubstanz wie zersetzenden Einflusses andauernder Agrypnie, dann dürfte es wohl klar sein, dass auch ein weniger impressionables Gehirn unter den oben geschilderten Verhältnissen Schaden erleiden musste, sowie dass die Ermöglichung der freien Nasenathmung vornehmlich auch im Beginn mancher Geistesstörung von der äussersten Wichtigkeit ist, um wenigstens während des Schlafes, nature's soft nurse, die normale Circulation im Gehirn herzustellen und so, „by rocking the brain and steeping the senses in forgetfulness", die besten Bedingungen eines natürlichen Ausgleiches zu gewinnen.

Das Eintreten des Schlafes in derartigen Fällen kann nun nicht etwa dadurch begünstigt werden, dass man nach dem vor einigen

[17]) Sitzungen des Aerztl. Vereins von Danzig vom 14. December 1893 (Ziem) und 11. Januar 1894 (Wallenberg) in den Schriften der Naturforsch. Gesellschaft von Danzig.

Digitized by Google

Jahren Seitens eines schweizerischen Arztes gerühmten, durch das Vorhergehende ja auch gut zu begründenden Verfahren, Rückenlage mit horizontaler oder gar tiefer Lagerung des Kopfes einnehmen lässt, da das Herausfliessen von eitrigem, ätzendem Schleim aus der Kiefer- oder Stirnhöhle in den Rachen und ein consecutiver, den Schlaf um so mehr störender Hustenreiz durch diese Position erst recht befördert wird. Will man in einem Fall, in welchem eine operative Behandlung einer Naseneiterung augenblicklich nicht angängig ist und in welchem auch die Application warmer Kruken an die Füsse und das Einhüllen des Körpers in wollene Decken eine genügende Entlastung der angeschwollenen Gefässe der Nase mit secundärer Anämie des Stirnhirns nicht zu Stande bringen, wenigstens eine zeitweilige Erleichterung auf medicamentösem Wege erzielen, dann ist wohl das Rathsamste, ausserdem noch milde, die Herzthätigkeit nicht compromittirende Schwitzmittel, wie Fliederthee, heisses, ganz saures Citronenwasser oder dergl. anzuwenden, während die schablonenhafte Verordnung der Narcotica hier oft genug schädlich einwirkt und die ohnedies schon vorhandene Betäubung noch verstärkt, ganz besonders wenn sie, wie dies von C. Binz für das Morphium nachgewiesen ist, eine wie coagulirende Einwirkung auf die Ganglienzellen des Gehirns selbst ausüben —, ein den durch ein Narcoticum erzeugten, von dem natürlichen Schlaf also scharf unterscheidendes Moment.

(Schluss folgt.)

Acute Laryngitis nach innerem Jodkaligebrauch.

Von

Privatdocent Dr. **O Frankenberger** in Prag.

Zu den seltensten Erscheinungen, welche nach innerem Gebrauch des Jodkali auftreten, gehören mehr oder weniger bedrohliche Veränderungen im Kehlkopfe, welche sich durch mässige Halsschmerzen, erschwertes Schlucken, Heiserkeit, und besonders durch Symptome acuter Larynxstenose manifestiren. Diese Veränderungen sind nicht lange bekannt, erst im Jahre 1875 beschrieb Fenwick den ersten Fall, und auch seit dieser Zeit finden wir die Fälle so selten in der Literatur verzeichnet, dass Avellis im Jahre 1892[18]) mit seinen eigenen zwei Fällen im Ganzen 15 sammeln konnte. Später erschien noch eine Mittheilung Schmiegelow's[19]) über zwei Fälle, sonst konnte ich in der mir zugänglichen Literatur keinen Fall mehr auffinden, nur bei Schech[20]) finde ich noch die Angabe, dass der Autor nach 24jähriger Praxis einen Fall beobachtet hat.

Besonders interessant ist der erste Fall Avellis, der einen 50jähr., wahrscheinlich an einer malignen Geschwulst der Lunge und Hemiplegie der rechten Seite des Kehlkopfes leidenden Patienten betrifft, welche

[18]) Wiener med. Wochenschr. 1892, No. 46—48.
[19]) Arch. f. Laryngol. u. Rhinol. 1893, Bd. I, H. 1.
[20]) Krankheiten des Kehlkopfes u. der Luftröhre 1897, pag. 80.

Digitized by Google

letztere schon früher von einem anderen Arzte diagnosticirt worden war. Als sich Symptome von Laryngostenose eingestellt hatten, wurde der Autor ersucht, den Kehlkopf zu untersuchen, wobei Folgendes gefunden wurde: Die Epiglottis war auf der rechten Seite ödematös, ebenso die rechte Plica aryepiglott. und die ganze rechte Arytänoidalgegend geschwollen. Beide Stimmbänder standen nahe an einander, waren nur 2—3 mm von einander entfernt und vollständig unbeweglich. Verwundert über den Befund, frug der Autor den ordinirenden Arzt, ob der Kranke nicht Jodkali einnehme, was ihm auch bejaht wurde. Nach Aussetzen dieses Mittels wurde nach 40 Stunden Paralyse des rechten Recurrens, wie sie bereits vor Eintritt des Oedems bestanden hatte, constatirt, sonst war der Befund ganz normal.

Einen ähnlichen Sitz der Erkrankung, nämlich an der Epiglottis und den aryepiglottischen Falten zeigten alle anderen Fälle, nur der Fall Rosenberg's[21]) bildet eine Ausnahme: ein 21jähriges Mädchen hatte nicht mehr als zwei Esslöffel einer 2½proct. Lösung Jodkali eingenommen; in der darauffolgenden Nacht stellte sich erschwertes Athmen mit inspiratorischem Stridor ein; der Puls war beschleunigt; die Nasenschleimhaut war succulent und geschwollen. Im Kehlkopf ödematöse Schwellung der Regio hypoglottica. Jodkali sogleich ausgesetzt, Heilung in fünf Tagen.

Nicht immer verliefen die Fälle so glücklich; in Fenwick's Fall musste tracheotomirt werden, ebenso in den vier Fällen Fournier's, von denen trotzdem zwei lethal endeten[22]); auch im ersten Falle Schmiegelow's musste die Tracheotomie gemacht werden, endlich endeten beide Fälle Solis Cohen's[23]) lethal.

Alle bisherigen Beobachter führen die beschriebenen Veränderungen im Kehlkopf als einfaches acutes Oedem an, ohne jedes entzündliche Symptom, und sprechen einfach von acutem Jodödem. Als Ursache wird gewöhnlich eine gewisse Disposition, Idiosynkrasie angenommen, bedingt durch nervöse Einflüsse, ähnlich wie bei den sogen. angioneurotischen Oedemen anderer Körpertheile. Wenn wir aber bedenken, dass bei innerem Jodgebrauch ziemlich häufig Veränderungen an anderen Schleimhäuten, wie an der Conjunctiva, an der Nasen- und Rachenschleimhaut, zur Beobachtung kommen, welche nicht ein einfaches Oedem darstellen, sondern der Ausdruck entzündlicher Processe sind, so ist die Ansicht nicht ganz von der Hand zu weisen, dass es sich auch im Kehlkopf um entzündliche Vorgänge handeln dürfte, denen in zweiter Reihe, secundär, das Oedem sich zugesellt. Diese Ansicht spricht Schech (l. c.) aus; ein Fall nun, den ich vor Kurzem Gelegenheit hatte zu beobachten, spricht sehr zu Gunsten dieser Ansicht, und ich zögere daher nicht, denselben in Nachfolgendem mitzutheilen: Der etwa 50jährige Patient besuchte mich am 20. September 1896 wegen eines Ohrleidens; er hatte vor drei Tagen im Flusse gebadet und bald darauf Verlegtsein des linken Ohres bemerkt. Ich fand den rechten Gehörgang normal, den linken dagegen in seinem knöchernen Theil

[21]) Deutsche med. Wochenschr. 1890, No. 37.
[22]) Gazette des hôp. 1889, citirt nach Virch. Hirsch Jahresber.
[23]) Diseases of the throat.

Digitized by Google

dadurch hochgradig verengert, dass die obere hintere Wand convex in's Lumen des Gehörganges hineinragte und die ebenfalls emporgewölbte vordere untere Wand berührte; die Hervorwölbungen waren knochenhart. Es bestand also ein länglicher, von vorn oben nach hinten unten gehender schmaler Spalt, in welchen sich nur an seinem hinteren unteren Ende eine feine Sonde tiefer einführen liess, woselbst man eine weiche, schmierige Masse tastete. Nach Ausspritzen des Ohres bleibt das Gehör linkerseits geschwächt. Patient vernimmt die Flüstersprache nur auf eine Entfernung von 50 cm. Indem ich die weitere Beschreibung des Falles übergehe, theile ich nur mit, dass ich dem Kranken Jodkali in täglichen Dosen von 2 g verordnete, das er am 19. October 1896 einzunehmen begann. Nach einigen Tagen wurde ich in die Wohnung des Kranken gerufen, da er plötzlich Athembeschwerden bekommen habe. Ich konnte mässiges Fieber und eine bedeutende Dyspnoe constatiren. Die Schleimhaut des Rachens war entzündet, laryngoscopisch fand ich eine hochgradige Hyperämie und Schwellung der aryepiglottischen Falte beiderseits, so wie der hinteren Larynxwand; die Glottis selbst konnte ich wegen starker Reizbarkeit des Kranken nicht sehen. Jodkali wurde sogleich ausgesetzt und dem Kranken Eispillen und kalte Halsumschläge verordnet. Nach drei Tagen waren sämmtliche Beschwerden geschwunden, und der Kehlkopf bot ein normales Bild.

Am 31. October begann der Kranke wieder das Jodkali einzunehmen. Schon am folgenden Tage wurde ich wieder gerufen, da Patient in der Nacht wieder schwer geathmet hatte und heiser geworden war. Die laryngoskopische Untersuchung ergiebt wieder hochgradige Hyperämie und Infiltration derselben Gebilde wie das erste Mal. Nach Aussetzen des Mittels abermalige Genesung in einigen Tagen.

Später nahm der Kranke abermals Jodkali, aber in kleineren Dosen, welche er ohne jede Reaction vertrug.

Dass es sich in diesem Falle um eine Kehlkopferkrankung in Folge von innerem Gebrauch von Jodkali gehandelt hat, kann nicht bezweifelt werden; aber im Gegensatze zu allen bisherigen Beobachtungen fand ich nicht ein einfaches, nicht entzündliches Oedem, sondern intensive Röthung und Infiltration der Schleimhaut und des submucösen Bindegewebes beider aryepiglottischen Falten und der hinteren Kehlkopfwand, mehr einer erysipelatösen oder phlegmonösen Entzündung ähnlich als einem einfachen Oedem. Dafür sprechen auch die anderen Symptome, insbesondere das Fieber und der Schluckschmerz.

Das Oedem des Kehlkopfes ist ein Begriff, unter den früher alle möglichen Erkrankungen des Kehlkopfs, die mit Stenose desselben verbunden waren, subsumirt wurden, insbesondere das Erysipel, die Phlegmone, der Abscess, die Perichondritis etc., nach der Definition Mackenzie's[24]), nach welcher das acute Kehlkopfödem „eine acute Infiltration des Zellgewebes des Kehlkopfes durch eine seröse, seropurulente oder purulente Flüssigkeit ist, in schweren Fällen einhergehend mit stridulöser, sich bis zur Orthopnoe steigernder Respiration, Dysphonie oder Aphonie". Dass nun eine Infiltration mit seropurulenter

[24]) Krankheiten des Halses u. der Nase, übersetzt v. Semon. I, 1880.

Digitized by Google

oder purulenter Flüssigkeit zum Begriff des Oedems nicht gehört, weiss jeder, dem die Elementarsätze der pathologisch-anatomischen Terminologie nicht unbekannt sind; aber trotzdem dauerte es in der Laryngologie ziemlich lange, ehe man dazu kam, alle pathologischen Processe, bei denen ein anderes Infiltrat im submucösen Zellgewebe auftritt als seröses, von dem Begriff des Oedems auszuscheiden und dorthin einzureihen, wohin sie gehören. Dass diese verschiedenartigen Processe früher nicht gesondert wurden und auch heutzutage vielfach noch vermengt und unter einem gemeinschaftlichen Titel abgehandelt werden, mag seinen Grund darin haben, dass alle mehr oder weniger mit ödematöser Schwellung der entzündeten Schleimhaut einhergehen und bei allen die Symptome acuter Larynxstenose, wie sie eben bei acutem Oedem am auffälligsten sind, das Feld beherrschen. Erst allmählich gelangen wir dazu, das einfache, nicht entzündliche Oedem von den entzündlichen Processen zu scheiden, bei welchen es wohl auch zu einer ödematösen Schwellung einzelner Bezirke des Kehlkopfes kommen kann, wodurch das Bild eines Kehlkopfsödems entsteht, welches aber eben nur ein Symptom, oder, wenn man will, eine Complication jenes entzündlichen Processes ist, wie wir es z. B. beim Erysipel des Kehlkopfes, bei Verbrühungen oder Verletzungen der Kehlkopfschleimhaut durch Fremdkörper sehen.

Am consequentesten ist diese Unterscheidung von Kuttner[25]) durchgeführt, welcher das Oedem des Kehlkopfes, bei welchem jede Spur eines entzündlichen Reizes fehlt, und welches durch Erkrankungen der Gefässe, des Herzens und der Niere, dann in Folge von Blutstauungen, von allgemeiner Anämie und Hydrämie, endlich vielleicht durch angioneurotische Processe entsteht, streng abtrennt von allen entzündlichen Processen, denen er die gemeinschaftliche Benennung Laryngitis submucosa beilegt; diese ist entweder: 1) acut infectiöser Natur, wobei entweder das inficirende Virus den Larynx als Eingangspforte in den Organismus benutzt hat (primäre Erkrankung), oder der Larynx im Verlauf einer bereits bestehenden Infectionskrankheit (Erysipel, Scarlatina, Typhus u. s. w.) von dem inficirenden Virus betroffen wird (secundäre Erkrankung). Nach dem pathologisch-anatomischen Befund haben wir zu unterscheiden:

a. Stadium oedematosum, Larynxerysipel;
b. Stadium plasticum
c. Stadium suppurativum } acut infectiöse Phlegmone.

2) Nicht infectiöser Natur; als ätiologische Momente kommen in Betracht: Verbrennungen, Fremdkörper, Fracturen und Zerreissungen, Erkältung, gewisse Arzneimittel, Entzündungsvorgänge in der Nachbarschaft des Kehlkopfes und constitutionelle Erkrankungen (Lues und Tuberculose). Auch hier haben wir zu unterscheiden:

a. Stadium oedematosum;
b. Stadium plasticum;
c. Stadium suppurativum.

Nach dieser Eintheilung wäre der von mir mitgetheilte Fall unter

[25]) Das Larynxödem und die submucöse Laryngitis. Berlin 1895.

Digitized by Google

die Rubrik nicht infectiöse submucöse Laryngitis, Stadium oedematosum oder eher plasticum, einzureihen.

Warum das Jod manchmal in dieser Weise auf den Kehlkopf einwirkt, ist unbekannt. Eigenthümlich ist, dass die Erkrankung nach kleinen Dosen, und plötzlich, kurze Zeit nach Beginn seines Gebrauches, eintritt. Rosenberg macht darauf aufmerksam, dass der Jodismus an jene Gegenden geknüpft ist, die sich durch einen besonderen Reichthum an Drüsen auszeichnen: Conjunctiva, Nasenschleimhaut, äussere Haut, die Parotis; so werden auch im Rachen und im Kehlkopfe jene Stellen ergriffen, welche besonders drüsenreich sind; und da es im Larynx gerade jene Stellen sind, wo die Schleimhaut ihrer Basis nur lose aufliegt, wo unter der Schleimhaut sich lockeres, weitmaschiges Bindegewebe befindet, welches leicht durch seröse Flüssigkeit infiltrirt wird, so ist es erklärlich, dass es bei einer derartigen Entzündung leicht zu einer ödematösen Durchtränkung kommen kann. Warum im Vergleich zu anderen Schleimhäuten der Kehlkopf so selten von der Krankheit befallen wird, kann man heutigen Tages nicht sagen, denn durch das Wort Idiosynkrasie, welche Avellis annimmt, ist der Connex nicht erklärt.

Oesterreichische otologische Gesellschaft.

Sitzung vom 26. October 1897.

Vorsitzender: Prof. Urbantschitsch.
Schriftführer: Doc. Dr. Pollak.

1) Prof. Politzer: Traumatische Schädelverletzung. Bluterguss aus beiden Ohren. Beiderseitige Facialparalyse ohne merkliche Hörstörung.

P. stellt einen 26jährigen jungen Mann vor, der am 16. September in einer Papierfabrik mit seinem Kopfe derart zwischen ein Maschinenrad und eine Wand gerieth, dass die Seitentheile des Schädels heftig zusammengepresst wurden. Während der Pressung hatte Patient die Empfindung des Krachens im Kopfe. Unmittelbar nach dem traumatischen Insult trat stärkere Blutung aus beiden Ohren ein, Patient war betäubt, sehr schwerhörig und klagte über heftige Geräusche. Am zweiten Tage nach der Verletzung entwickelte sich ziemlich rasch eine beiderseitige Facialparalyse, der blutige Ausfluss sistirte, und in den folgenden Tagen wurde nur der Ausfluss einer farblosen Flüssigkeit beobachtet. Schon am fünften Tage nach dem Insulte hörte der Ausfluss aus dem Ohre ganz auf, und es trat rasche Hörverbesserung ein, so dass nach zehn Tagen das Gehör auf dem linken Ohre nahezu normal war, während rechts noch mässige Schwerhörigkeit und leichtes Sausen fortbesteht.

Die Untersuchung ergab an der rechten Scheitelseite oberhalb der Ohrmuschel eine 8—10 cm lange enthaarte Stelle, beide Ohrmuscheln normal, im äusseren Gehörgange und an den Trommelfellen mehrere unregelmässige, schwarz-braune Ecchymosen. Flüstersprache wird links auf 10 m, rechts auf 5 m weit verstanden. Weber wird nach rechts

Digitized by Google

lateralisirt. Rinne positiv. Hohe und tiefe Töne werden gleichmässig gut percipirt. Nach einer Lufteintreibung nach meinem Verfahren wird auch rechts das Hörvermögen auf 10 m gebessert.

Beide Facialnerven gelähmt. Beim Sprechen bleiben die Gesichtsmuskeln starr und unbeweglich. Patient ist nur im Stande, willkürlich kleine Zuckungen an den Labialmuskeln auszulösen.

P. ist der Ansicht, dass es sich in diesem Falle um eine Fissur an der Calvaria handelt, welche sich durch beide Schläfebeine in der Weise fortsetzt, dass sie durch die hintere, obere Gehörgangswand bis zur hinteren Trommelhöhlenwand durch den Fallopi'schen Canal beiderseits reicht. Die Blutung aus dem äusseren Gehörgange spricht dafür, dass auch eine Blutung im Fallopi'schen Canal erfolgt ist, durch welche die Lähmung beider Facialnerven bedingt wird. Bemerkenswert ist in diesem Falle, dass die Läsion nicht das Labyrinth betroffen hat, was sich nur dadurch erklären lässt, dass der Sprung hinter der Labyrinthcapsel durch die beiden Facialcanäle ging.

P. glaubt, dass nach Resorption des Blutergusses die Facialparalyse schwinden wird. Die Therapie besteht in der innerlichen Anwendung von Jodnatrium, Einreibung einer Jodsalbe am Proc. mast. und Galvanisation des Facialnerven.

2) Prof. Gruber stellt einen 30jährigen[26]) Mann vor, an welchem vor vier Jahren die Trepanation des linksseitigen Warzenfortsatzes ausgeführt wurde. Im Verlaufe der Wundheilung kam es zur Exfoliation des knöchernen Schneckengehäuses derselben Seite auf dem Wege des äusseren Gehörganges. Die damals vorgenommene Hörprobe liess erkennen, dass der Kranke auf dem betreffenden Ohre noch etwas Hörvermögen besitze. Namentlich lateralisirte er den Ton einer am Scheitel oder selbst am rechten Proc. mast. angesetzten tönenden Stimmgabel der verschiedensten Höhe immer nach links. Setzte man die tönende Stimmgabel auf dem linksseitigen Proc. mast. an, versetzte der Kranke die Perception in das linke Ohr.

Seit nahezu drei Jahren hatte die Otorrhoe am linken Ohre gänzlich aufgehört und der Kranke sich des besten Wohlseins erfreut. Seit acht Tagen hatte sich neuerlich etwas Ohrenfluss aus dem betreffenden Ohre gezeigt, was den Kranken veranlasste, wieder an der Klinik Hilfe zu suchen. Ausser leichten entzündlichen Erscheinungen in der Trommelhöhle lässt sich im Ohre keine weitere Veränderung nachweisen. Die am heutigen Tage (26. October 1897) vorgenommene Hörprobe zeigt ganz dieselben Resultate, wie sie vor nahezu vier Jahren constatirt wurden. Zu bemerken wäre nur, dass der Kranke angiebt, seitdem er den Fluss hat, höre er im Allgemeinen um ein Geringes weniger. Gruber knüpft an diesen Fall die Bemerkung, dass er wohl Niemandem seine Ansicht aufdrängen möchte, dass es aber für ihn feststeht, dass bei theilweiser Zerstörung der Labyrinthgebilde das Hörvermögen auf dem betreffenden Ohre nicht gänzlich erloschen zu sein braucht.

3) Dr. F. Alt stellt einen 14jährigen Patienten vor, bei welchem im Verlaufe einer chronischen Mittelohreiterung mit Polypenbildung

[26]) Derselbe Kranke wurde bereits während der letzten Naturforscherversammlung in Wien in der otologischen Section vorgestellt.

Digitized by Google

eine Exfoliation der Schneckenspitze eintrat. Aus dem Decursus wäre hervorzuheben, dass nie eine Mitbetheiligung des Facialis und nur sehr geringe subjective Beschwerden (Schwindel) vorhanden waren.

Die genaue Functiosprüfung ergab den Verlust des Hörvermögens auf dem erkrankten Ohre für die Luftleitung. Dagegen wurde der Weber'sche Versuch beim Verschluss beider Ohren, beim Verschluss des kranken oder gesunden Ohres, beim Ansetzen der Stimmgabel an den verschiedensten Stellen des Kopfes präcise nach der kranken Seite lateralisirt. Dieses Symptom hielt durch etwa fünf Wochen an. Als der Kranke nach dieser Zeit — die Eiterung war inzwischen sistirt — im Ambulatorium der Klinik Gruber erschien, lateralisirte er den Weber'schen Versuch nach dem gesunden Ohre.

Alt verweist auf ähnliche Fälle in der Literatur von Jakobson-Lucae, Christinnek-Schwartze, Gruber, Cassels, Burchhardt-Merian, Hartmann, Guye, Stepanow, Habermann u. A. und citirt die diesbezüglichen Anschauungen einiger Autoren.

Nach Bezold kann auf dem labyrinthlosen Ohre ein selbstständiges Hören nicht mehr stattfinden; die Kopfknochenleitung kann, je nachdem auf dem anderen Ohre ein Mittelohrprocess, normale Verhältnisse oder eine Erkrankung des inneren Ohres vorliegt, verlängert oder verkürzt ausfallen, giebt uns also für das labyrinthlose Ohr keinen verlässigen Anhaltspunkt.

Lucae spricht sich in ähnlichem Sinne aus und giebt nur zu, dass man, wenn der Ton einer auf den Scheitel aufgesetzten Stimmgabel auf dem labyrinthlosen Ohre stärker gehört wird als auf dem gesunden, nichts mehr schliessen könne, als dass der Stamm des Hörnerven im Wesentlichen gesund sei.

Gruber glaubt, dass bei theilweiser Zerstörung der Labyrinthgebilde das Hörvermögen auf dem betreffenden Ohre nicht gänzlich erloschen zu sein brauche.

Politzer nimmt an, dass diese eigenthümliche Lateralisation des Weber'schen Versuches darauf zurückzuführen sei, dass diese Fälle doch immer mit einer Mittelohrerkrankung complicirt sind, und dass die Perception noch durch die Vorhofsäckchen und die Ampullen vermittelt werde.

Der Vortragende weist darauf hin, dass durch die Schwingungen der Stimmgabel nicht nur die Kopfknochen, sondern auch der Acusticus in Schwingungen versetzt werde, und dieser müsse auch bei einem schneckenlosen Gehörorgane nach dem Gesetze der specifischen Energie auf diesen mechanischen Reiz specifisch, d. i. mit einer Schallempfindung antworten. Allerdings sollte dies nur eine Schallempfindung überhaupt und keine qualitative Schallempfindung sein. Da jedoch beim Weber'schen Versuch die Perception des gesunden Ohres nicht ausgeschlossen werden kann, vermeint der Kranke auch die Tonhöhe der schwingenden Stimmgabel mit dem schneckenlosen Ohre bestimmen zu können. Weshalb in einigen Fällen noch nach Jahren der Weber'sche Versuch nach der kranken Seite lateralisirt wird, während im Falle des Vortragenden schon nach fünf Wochen der für Labyrintherkrankung typische Befund hergestellt war, bezieht Alt auf die früher oder später eintretende vollständige Atrophie des Acusticus, gerade so wie bei Seh-

Digitized by Google

nervenatrophie noch sehr verschieden lange Zeit Lichtempfindung durch einen mechanischen Druck ausgelöst werden kann.

Discussion:

Dr. Bing meint, dass das Lateralisiren des Weber'schen Versuches nach dem schneckenlosen Ohre hin sich nach der Mach'schen Theorie vom behinderten Schallabflusse ganz einfach dadurch erkläre, dass die intensiven Schwingungen der Stimmgabel, die noch perceptionsfähigen Reste des nervösen Hörapparates, eventuell das Stück Acusticusnerv im Meat. audit. intern. durch den Knochen hindurch treffen und die hier in Folge Zerstörung des Schallleitungsapparates am Abfliessen gehinderte Summe von Schallwellen — als reflectirtes Plus von Impulsen das Vorwalten der Tonempfindung auf diesem Ohre verursache.

Wird (zum Gegenbeweis) das andere, gesunde Ohr mit dem Finger verstopft, so lateralisirt der W. V. nach dem gesunden Ohr — wodurch sich eben — bei beiderseits gleich reflectirtem Plus — doch der Nerv der gesunden Seite als der feiner percipirende erweist.

Pollak weist darauf hin, dass in einem von ihm beobachteten Falle von einseitiger Exfoliation der Schnecke wohl complete Taubheit sowohl bei äro- als osteotympanaler Zuleitung von Tönen aufgetreten war, bei Galvanisation des Ohres aber Schallempfindung vorhanden war. Er schliesst daraus, dass der Acusticusstamm, wenn gereizt, wohl noch im Stande sei, Hörempfindungen zu vermitteln.

4) Urbantschitsch beobachtete an den Burchardt'schen internationalen Sehproben-Tafeln, die aus verschieden grossen Punkten in wechselnder Anordnung bestehen, bei Einwirkung verschiedener Töne auf das Ohr, sowie bei den verschiedenartigen Reizeinwirkungen auf sensitive Nerven des Kopfes, Halses, sowie beliebiger Körperstellen eigenthümliche Bewegungserscheinungen, die sich von der Art der Einwirkung und von der Anordnung der Punkte abhängig erweisen. An einem vorgeführten Falle riefen die einzelnen Töne (vom Contra-D bis zu d_4) Scheinbewegungen der einzelnen Punkte oder nur eines einzelnen allein, Drehungen derselben nach links, scheinbare Vergrösserung oder Verkleinerung derselben hervor, oder aber es zeigte sich dabei ein weisser Hof um den einzelnen Punkt, der mit der Reizeinwirkung auftrat und wieder schwand, und entweder ruhig blieb oder Kreistouren um den schwarzen Punkt beschrieb.

Die Bewegungserscheinungen finden sich an vielen, auch nicht nervösen Personen vor und zeigen an den verschiedenen Versuchstagen nicht immer ein übereinstimmendes Verhalten.

5) Docent Dr. Gomperz demonstrirt eine nach einer Idee des Docenten Dr. Th. Beer construirte[27]), zur Anwendung zerstäubter Flüssigkeiten in der Nase dienende Spritze. Dieselbe unterscheidet sich von der gewöhnlichen Wundspritze nur durch den etwas stärker gebauten Ansatz, in welchen eine vom Docenten Herz modificirte Körting'sche Düse eingefügt ist. Der Wasserstrahl wird durch vier schraubenförmig gegen einander strebende Canälchen gepresst, wodurch eine sehr feine Zerstäubung erzielt wird. Vor den mit Doppelgebläse

[27]) Von Ludw. Castagna, Mechaniker des k. k. phys. Institutes, Wien, 9, Schwarzspanierstrasse 17.

Digitized by Google

arbeitenden Apparaten hat diese Spritze den Vorzug, dass der Druck der zerstäubten Flüssigkeit ein viel höherer ist, und dass die bei Verwendung eines Gebläses unvermeidliche Abkühlung der Flüssigkeit entfällt.

Dr. Gomperz demonstrirt ferner einen von ihm modificirten Kühlapparat für das Ohr. Die alten sind ziemlich schwer, wodurch sie vielen, besonders empfindlichen Patienten ebenso unleidlich werden, wie durch ihren derzeitigen Bau, wobei die Schläfe und die Regio antetragica unnöthiger Weise abgekühlt werden. Die neuen von Gomperz modificirten Kühlplatten umgreifen nicht die Ohrmuschel, sondern schmiegen sich nur der Regio mastoidea an, sind viel leichter und werden von den empfindlichsten Patienten anstandslos ertragen. Unter die Platten wird eine nasse Wattelage gegeben, fixirt werden sie mit einer Mullgazebinde, welche durch die zwei Ausschnitte der Kühlplatte gezogen wird. Gefertigt werden sie von J. Leiter in Wien.

Die von Dr. Kaufmann gemachte Mittheilung und die Discussion darüber wird im nächsten Sitzungsberichte nachgetragen.

XII. internationaler medicinischer Congress zu Moskau

vom 19.—26. August 1897.

Section XIIb.

Krankheiten des Larynx und der Nase.

Vorsitzender: E. M. Stepanow, Moskau.
Secretär: A. F. Bélayeff, Moskau.

Referent: Dr. **Gorodecki**, Kischinew.

Am 19. August, 7 Uhr Abends: Eröffnung und Organisation der Section. Begrüssung durch den Vorsitzenden Dr. Stepanow.

Sitzung vom 20. August.

I. Dr. Gleitsmann (New-York): Die seit dem letzten internationalen Congress in der Localbehandlung der Larynxtuberculose erzielten Fortschritte. (Programmthema.)

Nach einigen Vorbemerkungen theilt Vortragender die Behandlung der Larynxtuberculose in drei Capitel: medicamentöse, locale und chirurgische.

Er theilt nicht die Ansicht von Stoerk betreffs der Nutzlosigkeit des Creosots; er zieht die Carbonate von Creosot Guajacol vor. Vom Tuberculin und seinen Derivaten hat er keinen Nutzen gesehen. Als Agentien in der Localbehandlung bezeichnet er Einathmung, Pulverisation, Einblasungen, Injectionen und Pinselungen. Botey machte Trachealinjectionen von Creosot und Guajacol. Barton benutzte in denselben Fällen Benzosol, Europhen und Menthol und constatirt bedeutende Besserung bei seinen Kranken. Die Milchsäure, eingeführt von Krause 1885, ist das wahrscheinlich am meisten anerkannte Mittel bei tuberculösen Ulcerationen. Das Phenolum sulphoricinicum von Ruault und das Parachlorphenol von Simanowsky und Spengler

Digitized by Google

werden nicht nur als Heilmittel bei Ulcerationen, sondern als Infiltrat resorbirend empfohlen. Letztere Eigenschaft ist von Vielen, auch dem Vortragenden anerkannt.

Dr. Murray aus Washington empfiehlt ein neues Präparat, das Encymol, welches den die Ulcerationen deckenden Detritus zur raschen Absorption bringt.

Die chirurgische Behandlung umfasst die Incision, das Curettement, die submucösen Injectionen, die Electrolyse, Galvanocaustik, Laryngotomie, Laryngectomie, Tracheotomie und Intubation.

Vortr. betont, dass in den letzten Jahren, seit der Sitzung der amerikanischen laryngologischen Gesellschaft, wo Vortr. alle Details der chirurgischen Behandlung der Larynxphthise besprach, das Curettement in den Vereinigten Staaten häufiger angewendet wird.

Die beiden hauptsächlichsten Einwürfe, nämlich die Unmöglichkeit der Ausheilung der Lungenaffection und die Schwierigkeit, durch das Curettiren alles Krankhafte zu entfernen, sind bereits widerlegt.

Vortr. hält das Curettement für indicirt: 1) bei primären tuberculösen Affectionen, 2) bei circumscripten Infiltrationen und Ulcerationen des Larynx, 3) bei derben Infiltrationen der Regio arytaenoida, der hinteren Wand, der Taschenbänder, 4) bei initialen Lungenaffectionen, 5) bei vorgeschrittenen Lungenaffectionen mit schmerzhafter Dysphagie; contraindicirt 1) bei vorgeschrittenen Lungenleiden, 2) bei disseminirter Tuberculose des Larynx, 3) bei starken Infiltrationen mit Athembeschwerden.

Unter anderen chirurgischen Maassnahmen sind die submucösen Injectionen zu erwähnen, zu denen Dr. Chappell aus New-York eine Auflösung von Creosot in Ricinusöl und Gaultheriaöl benutzt. Die interstitielle cuprane Electrolyse ist von Dr. Sheppegrell in New-Orleans vorgeschlagen. Er benutzt reine Electroden und erzielt ausgezeichnete Resultate.

Vortr. bespricht noch die Resultate der Laryngotomie und Tracheotomie und schliesst, indem er von der Anwendung einer directen Behandlung die besten Resultate für die Allgemeinheit erhofft.

II. Dr. Ricardo Botey (Barcelona): Indicationen der chirurgischen Behandlung der Larynxtuberculose, sowie die zu erhoffenden Resultate.

Vortr. gelangt zu folgenden Schlusssätzen:

1) In den acuten und subacuten Formen der Larynxtuberculose ist die chirurgische Behandlung contraindicirt.

2) Ebenso bei chronischer, infiltrirter und ulcerirter Tuberculose, die auf das ganze oder fast ganze Organ ausgebreitet ist, gleichviel ob vorgeschrittene Lungenaffection bestehe oder nicht.

3) In den 15—20 pCt. restirender Fälle, nämlich bei Lupus des Larynx, welcher fast immer begrenzt ist; bei der ulcerativ vegetirenden und polypoiden Tuberculose; in den einseitigen oder am Larynxeingang localisirten Affectionen; in den chronischen ulcerativen Infiltrationen, die auf $^1/_3$ bis $^1/_2$ des Organs beschränkt sind, ist die chirurgische Behandlung vollkommen indicirt, es sei denn bei ungünstigem Character oder Resistenzfähigkeit des Kranken.

4) Die Scarificationen sind unnütz, die Electrolyse langsam wirkend

Digitized by Google

und manchmal schädlich. Nur die Galvanocaustik kann bei Lupus nützlich sein.

5) Das Resultat dieser Eingriffe hängt zum guten Theil von einer richtigen Auswahl der Fälle ab. Dann aber erreichen wir fast immer bedeutende Erleichterung und Besserung, sowie Verlängerung des Lebens und Verminderung der Leiden. In manchen Fällen (4 bis 5 pCt.) kann man sogar absolute Heilung, die lange Jahre andauert, erzielen.

Vortr. stützt seine Erfahrungen auf über 100 von ihm operirte Fälle von Larynxtuberculose.

III. Prof. Angel Gavino (Mexico): Behandlung der Larynxtuberculose mit Auskratzen, Creosot, Wasserstoff-Superoxyd unterstützt von Intubation.

Eine der bedeutendsten Bestrebungen der modernen Chirurgie und Therapie ist, die Heilung der Larynxtuberculose zu erreichen, die so häufig in diesem Organ vorkommt, besonders bei directer Infection durch die Luft und die so häufig die Respiration durch Zerstörung von Theilen der Glottis stört. Der Arzt soll energisch handeln, um die Leiden zu mildern, welche noch wichtiger sind, als die Symptome der Infection durch den Koch'schen Bacillus, hauptsächlich, indem sie das Schlucken ernstlich stören.

Alle medicamentösen und chirurgischen, bis jetzt empfohlenen Methoden geben keine günstigen Resultate; der Sieg bleibt immer auf Seite des Bacillus; man kann die Kranken nicht radical behandeln, indem man die Sicherheit hat, alles Kranke zu exstirpiren, wie in Carcinomfällen; man muss sich begnügen, die Infection zu begrenzen. Jedoch kann man durch eine rationelle, auf Antisepsis begründete Methode Besserung in dem Zustande des Organes erzielen, aber nichts führt ohne grosse Beharrlichkeit zum Ziele.

In Fällen von tuberculöser Infection giebt die Anwendung von Medicamenten nach folgender Methode sehr gute Resultate.

Wenn Ulcerationen existiren, giebt die Auskratzung mit einer eigenen Curette die Möglichkeit, die inficirten Gewebe auf eine gewisse Tiefe blosszulegen und dann (mittelst Pulverisators und nach Cocainisirung) mit einer Lösung von Creosot in mit 1proc. Milchsäure oder 1‰ Hydronaphtol angesäuertem Wasser zu behandeln. Nach einer Pause von einigen Minuten wird dann mittelst Pulverisators reines oder 50proc. Wasserstoffsuperoxyd je nach der Toleranz des Kranken applicirt.

Da das Auskratzen an der Epiglottis sehr schwierig und im Innern des Larynx recht gefährlich ist, beschränkt sich Vortr. immer nur bis zu den Taschenbändern vorzugehen, wenn noch Stimmbänder existiren. In zwei Fällen, wo der Larynx fast zerstört war, kratzte Vortr. von Innen und nach der Tracheotomie von Aussen aus und applicirte dann eine Creosotlösung. In vielen Fällen gestattet die Intubation die Auskratzung oder auch nur die Application von Medicamenten, und nach den sehr ermuthigenden Resultaten, die Vortr. erzielte, glaubt er, es sei dies eine der vortheilhaftesten Anwendungen der Intubation. In sehr schweren Fällen, in denen die Zerstörung weit vorgeschritten ist, erlaubt nur die Tracheotomie, frei zu handeln, ohne Asphyxie zu befürchten, welche bei diesen Eingriffen so häufig ist. Die intra-

Digitized by Google

laryngealen Injectionen von jodoformirtem Creosotöl in der Dose von 2—3 g sind ein sehr wichtiges Unterstützungsmittel.

Vortr. verfügt über keine Erfahrungen über das Koch'sche Tuberculin, von dem er sicherere Resultate für die Heilung der Tuberculose erhofft.

IV. Dr. L. Przedborski (Lodz): Ueber Phenol sulfo-ricinicum bei Larynxtuberculose und manchen chronischen Nasen- und Rachenleiden.

Vortr. stellt folgende Sätze auf:

1) Das Phenol sulfo-ricinicum kann als Specificum gegen die Larynxtuberculose und als Recidive verhütendes Mittel nicht betrachtet werden, immerhin reiht sich dasselbe der Milchsäure ebenbürtig an. In Verbindung mit der chirurgischen Behandlung gelingt es manchmal, den Kranken eine bedeutende Besserung und sogar temporäre Heilung zu verschaffen.

2) Das Phenol sulfo-ricinicum besitzt der Milchsäure gegenüber einige wesentliche Vortheile. Die Application desselben ist den Kranken angenehmer, verursacht geringere Schmerzen, macht die Cocainanwendung fast unnöthig; doch sind, wie Vortr. glaubt, die durch das Phenol erreichten Heilerfolge weniger dauerhaft, als dieselben bei der Milchsäure.

3) Das Mittel wirkt, wie das richtig Heryng angiebt, am promptesten: bei der tuberculösen Infiltration der wahren Stimmbänder, der aryepiglottischen Bänder, der Santorini'schen und Aryknorpel und bei zerfallenden Infiltraten und Exulcerationen im intraarytänoidealen Raume. Weniger erfolgreich werden durch das Phenol sulfo-ricinicum die diffusen Infiltrate an der Epiglottis und am allerwenigsten die der Taschenbänder beeinflusst. In diesen letzten Fällen leistet die Combination der Phenolbehandlung mit der localen chirurgischen Therapie bedeutend bessere Dienste.

4) Als symptomatisches Mittel verdient das Phenol sulfo-ricinicum eine viel grössere Anwendung, dasselbe versagt auch in den verzweifeltsten Fällen nicht seine mildernde und schmerzaufhebende Wirkung. Besonders wird durch dasselbe die peinliche Dysphagie erfolgreich besiegt.

5) Bei der Rhinitis atrophica (sechs Fälle) leistete die 20proc. Phenollösung (Bepinselung jeden dritten Tag nach reichlicher Ausspülung und Reinigung der Nasenhöhle) gute temporäre Erfolge; das lästige Gefühl der Trockenheit im Halse schwand, der penetrante Geruch wurde kaum fühlbar, auch war die fortwährende Bildung von Krusten in geringem Maasse herabgesetzt.

Bei der hypertrophischen Form des Nasencatarrhs gelang es dem Vortr., in zwei Fällen die derbe Verdickung der Schleimhaut der unteren Muscheln durch viermalige Anwendung der 30proc. Phenollösung zum Schwinden zu bringen.

Auch in drei Fällen von Pharyngitis lateralis schwanden die seitlichen Wülste nach mehrmaliger Application derselben Lösung.

Discussion:

Dr. Leduc (Nantes): Da die Application medicamentöser Flüssigkeiten und Pulver mit Hilfe des Spiegels gewisse Unbequemlichkeiten

Digitized by Google

darbietet, häufige Sitzungen und persönliches Eingreifen des Arztes erfordert, hat Leduc ein gebogenes Glasrohr construirt, mittelst dessen der Kranke pulverförmige Mittel selbst aus einer flachen Schale aspiriren kann.

Dr. Weil (Wien) empfiehlt Antipyrineinblasungen (Antipyrin mit Amylum āā), welche eine grosse Euphorie herbeiführen.

Dr. Heymann (Berlin) bestätigt die Erfahrung von Weil, doch zieht er das Tolipyrin dem Antipyrin vor.

Prof. Chiari (Wien) hat keine günstigen Wirkungen von der Anwendung des Antipyrins gesehen.

Betreffs der operativen Behandlung bemerkt Chiari zunächst, dass man die Fälle von Larynxlupus strenge von der Tuberculose zu trennen habe. Bestehen Schlingbeschwerden bei verhältnissmässig geringer Lungenaffection, dann soll curettirt werden. Doch nicht immer wird ein günstiger Effect erzielt, selbst bei gutem Allgemeinzustand und harten, nicht zerfallenden Infiltraten. Solche Fälle können übrigens nahezu vollständig ausheilen. Electrolyse hält Ch. für unnütz. Ch. hat es nie versucht, die ganze Epiglottis zu entfernen. Im Gegensatz zu Gavino meint Ch., dass die Tubage immer einen Reizzustand hervorrufe, dagegen sind die Auskratzungen im Innern des Larynx nicht gefährlich.

Dr. Hajek (Wien) betont die Schwierigkeit der Auswahl der Fälle. Oft schadet die locale Behandlung direct, selbst in Fällen von circumscripten tuberculösen Affectionen bei gutem Allgemeinzustande. Freilich heilt oft der Larynx aus, aber im Anschluss an die Cocainisirung verliert Patient den Appetit und geht zu Grunde. Daher muss man oft nur symptomatisch behandeln.

Dr. Gorodecky (Kischineff) berichtet über mehrere Fälle, wo er gezwungen war, bei Laryngostenose in Folge tuberculöser Infiltration der Taschenbänder intralaryngeal zu operiren, da die Kranken auf die vorgeschlagene Tracheotomie nicht eingingen. Es gelang in allen Fällen, freie Athmung zu erzielen.

Prof. Moure (Bordeaux): Nicht in allen Fällen nützt die chirurgische Behandlung; nur wo eine gründliche Entfernung alles Krankhaften möglich ist, soll man an die Operation schreiten. In vielen Fällen hat die Behandlung den tödtlichen Ausgang direct beschleunigt.

V. Dr. P. Heymann (Berlin): Der Begriff des Kehlkopfcatarrhs.

P. Heymann ist von der Erfahrung ausgegangen, dass das Wort Catarrh von den verschiedensten Autoren in ganz verschiedenem Sinne gebraucht wird, so dass eine Klarstellung dessen, was man mit diesem Wort bezeichnen will, am Platze erscheint. Die im grossen ärztlichen Publikum gebräuchlichste Begrenzung des Wortes geschieht nach ätiologischen Grundsätzen, indem dadurch alle diejenigen entzündlichen Affectionen der Schleimhaut bezeichnet werden, welche nicht durch constitutionelle (dyscrasische) Ursachen veranlasst und durch keine grobe Verletzung hervorgerufen sind. Die entzündlichen Schleimhautaffectionen in dieser ätiologischen Begrenzung zeigen ein derart übereinstimmendes klinisches und anatomisches Verhalten, dass H. dazu gelangt, einen catarrhalischen Krankheitsprocess analog

Digitized by Google

dem tuberculösen, luetischen u. s. w. aufzustellen. Die Aetiologie des catarrhalischen Krankheitsprocesses in diesem Sinne ist allerdings keine einheitliche, doch gehen die verschiedenen ätiologischen Momente in einander über, wirken zusammen und cumuliren sich. Die ätiologischen Momente sind theils thermischer, theils mechanischer und theils chemischer Natur. Als thermische Ursachen kommen in erster Linie in Betracht die Ueberhitzung, d. h. der dauernde Aufenthalt in überhitzten Räumen, und was wir gemeinhin Erkältung zu nennen pflegen. Die Wirkungsweise dieser beiden Einflüsse ist trotz mannigfacher Erklärungsversuche bisher nicht ganz klar gestellt. Bei den mechanischen Ursachen kommt im Wesentlichen in Frage der Einfluss der Ueberanstrengung und der durch die Athmung in die Luftwege gelangten Staubtheilchen. Sobald diese letzteren chemisch differenter Natur sind, bilden sie neben den der Athmung feindlichen Gasen die Schädlichkeiten chemischer Natur. Die Anschauung einiger Bacteriologen, dass alle diese Ursachen nur die Gelegenheitsursache für die Invasion pathogener Microben darstellen, ist bisher durch keine Thatsache gestützt.

Discussion.

Prof. Jurasz (Heidelberg): Es giebt Fälle, wo man Catarrh von Lues und Tuberculose nicht unterscheiden kann. Vorläufig sollen wir von Catarrh nur dort sprechen, wo wir Schwellung, Hyperämie und Secretionsveränderung finden. Die ätiologische Bestimmung des Begriffes vom Kehlkopfcatarrh ist nicht festzuhalten.

Nachmittagssitzung.

VI. Prof. von Hacker (Innsbruck): Ueber die Oesophagoscopie und ihre klinische Bedeutung. (Programmthema).

Nach einem kurzen Hinweis auf die geschichtlichen Phasen, welche die Oesophagoscopie durchmachte, bis sie zu dem heutigen Stande gelangte, wird begründet, warum der Referent das von ihm angewendete Verfahren der Oesophagoscopie nach dem Princip von Mikulicz in der durch die Verwendung des von einem Glühlämpchen ausgehenden reflectirten Lichtes vereinfachten und verbesserten Form, von der sich auch Rosenheim's Untersuchungsart nur im Unwesentlichen unterscheidet, für das derzeit Zweckmässigste hält. Es werden hierauf unter Zugrundelegung des Aussehens und physiologischen Verhaltens des normalen Oesophagus-Innern die davon abweichenden bedeutungsvollsten Befunde bei den wichtigsten Speiseröhrenerkrankungen: den entzündlichen Processen, den Verengerungen, der Erweiterung, der Divertikelbildung, den Neubildungen und den Fremdkörpern besprochen. Aus diesen Auseinandersetzungen ergiebt sich die klinische Bedeutung der Oesophagoscopie, die in erster Linie ein diagnostisches Hülfsmittel ist, aber ausserdem ganz besonders bei den Fremdkörpern in der Speiseröhre auch therapeutischen Zwecken dient. Hierauf wird das Instrumentarium demonstrirt, die Technik seiner Einführung besprochen und am Lebenden gezeigt.

Tafeln mit zahlreichen Abbildungen normaler und pathologischer ösophagoscopischer Befunde erläutern die Ausführungen des Vortragenden.

Digitized by Google

Discussion.

Dr. Gottstein (Breslau) spricht im Namen seines Chefs Prof. Mikulicz. Mikulicz cocainisirt im Gegensatz zu Hacker unter Spiegelbeleuchtung nach Methode der Laryngologen, auch läßt er Pat. auf der rechten Seite liegen, wobei das Blut Pat. nicht zu Kopfe steigt. Der Kopf des Pat. wird gehalten und nicht zu stark nach hinten geneigt. Pat. wird vor der Oesophagoscopie noch einmal sondirt. M. nimmt zuerst das grösste Rohr, die Untersuchung dauert nicht mehr als drei Minuten. Das Rohr wird bis an die Cardia eingeführt. M. hat sein ursprüngliches Instrument beibehalten und benutzte zur Beleuchtung Anfangs Mignonlämpchen, später das Casper'sche Panelectroscop. Das Instrument hat am hinteren Ende einen Trichter. Das Austupfen wird sehr schnell gemacht. Nachtheile und Nacherkrankungen sind nicht vorgekommen. Sodann berichtet Gottstein über einige interessante Fälle aus der Klinik von Mikulicz.

Prof. Rosenheim (Berlin): Das Instrumentarium Rosenheim's (mit Casper's Electroscop) ist jetzt allgemein acceptirt. Der harte Stumpf am Ende ist durch einen weichen Schlauch zu ersetzen. R. läßt Pat. auf dem Rücken liegen. Der Tisch hat eine bewegliche Platte und eine Ausbuchtung für den Hals. R. hat viele Fremdkörper extrahirt und berichtet über einige Fälle, unter anderen auch, wo ein Riß im Oesophagus Fremdkörpersymptome machte. R. benutzt eine 3—5proc. Cocainlösung, benetzt das Intrument mit warmem Wasser und sondirt nicht vor der Untersuchung. Unter seinen Fällen erwähnt R. zwei, wo er Divertikelbildung diagnosticirte. Bei seinen Versuchen kam R. zufällig auch darauf, zu tracheoscopiren. Er führt einen kleinern Tubus bis zur Bifurcation ein und kann auch in den Bronchus hineinsehen.

Prof. Hacker hat Anfangs auch unter Spiegelbeleuchtung cocainisirt, es aber später aus Bequemlichkeitsrücksichten aufgegeben. In der Seitenlage hat er wenig ösophagoscopirt, da die Patienten die Rückenlage vorziehen. Schädliche Nachwirkungen hat H. nicht gesehen, aber Periösophagitis in einem Falle 8—10 Tage nach der Untersuchung; bei der Section fand sich keine Verletzung. Diagnostische Irrthümer können vorkommen. So nahm H. in einem Fall eine Compression des Oesophagus durch ein Schilddrüsencarcinom für Verätzungsstrictur an. Was das Panelectroscop anbetrifft, so zieht H. das Leiter'sche vor.

Sitzung vom 21. August.

I. Prof. O. Chiari (Wien): Cancer laryngis. Diagnose und Therapie. (Programmthema.)

Chiari referirt über den derzeitigen Stand der Diagnose und Therapie des Larynxcarcinoms auf Grund der fremden Statistik und fremder diesbezüglicher Arbeiten. Ausserdem bezieht er sich auf ein Material von nahezu 70 Fällen eigener Beobachtungen, von denen er 12 durch partielle Exstirpation von aussen her und einige andere endolaryngeal operirte. Da die Diagnose ausführlich von dem Correferenten Primarius Dr. Georg Catti besprochen wird, beschränkt sich Chiari hauptsächlich auf die Frage der histologischen Diagnose und beleuchtet deren Werth durch Anführung einiger Beispiele.

Digitized by Google

Ferner ergeht er sich des Näheren über die Differentialdiagnose gegen Papillom, Pachydermie, Tuberculose und Syphilis.

Die Therapie hat zunächst Rücksicht zu nehmen, ob das Individuum für eine eingreifende Maassnahme kräftig genug ist, und ob Aussicht besteht, alles Krankhafte entfernen zu können. Endolaryngeale Eingriffe sind als curative Behandlung selbst bei geringer Grösse und Ausbreitung der Neubildung von sehr zweifelhaftem Werthe; dagegen sind probeweise Excisionen einzelner Theile behufs Sicherung der Diagnose durchaus zulässig, da sie gewöhnlich das Wachsthum der Geschwulst nicht beschleunigen. Doch kommt solches ausnahmsweise vor; daher soll man der Probeexcision die radicale Operation so schnell als möglich folgen lassen.

Als typische Behandlung wird die Laryngofissur, eventuell halbe oder totale Exstirpation hingestellt. Die günstigsten Erfolge liefert die erste Methode, wenn es sich darum handelt, ein Stimmband oder Taschenband zu exstirpiren; denn die Operation ist ungefährlich und ihr Resultat ist meist völlige Herstellung freier Athmung und guter Stimme, ohne dass Patient gezwungen wäre, die Canüle zu tragen.

Weniger gute Erfolge liefert die halbseitige Exstirpation, da danach meist die Canüle liegen bleiben muss. Auch ist das Schlingen oft behindert. Endlich ist auch die Operation gefährlicher. Dasselbe gilt in noch höherem Maasse von der totalen Exstirpation des Larynx. Alle diese Operationen sollten in der Regel nur bei innerem Krebs vorgenommen werden. Drüseninfiltrationen von irgend bedeutender Ausdehnnng verschlechtern die Prognose sehr bedeutend. Aus diesen Daten erhellt die Wichtigkeit, den Krebs des Kehlkopfes sehr frühzeitig zu diagnosticiren, da man dann dem Patienten eher eine dauernde Heilung mit Functionserhaltung des Larynx garantiren kann. Bei nicht mehr operablen Carcinomen ist die Tracheotomie vorzunehmen, wenn Stenose besteht, oder man kann die das Lumen verengenden Wucherungen endolaryngeal entfernen.

II. Dr. G. Catti (Fiume): Cancer laryngis. Diagnose und Therapie. (Programmthema). — Referat fehlt.

Discussion.

Dr. Bar (Nice) berichtet über einen Fall, wo auf tuberculösem Boden sich ein Larynxcarcinom entwickelte.

Prof. Krause (Berlin): Die Diagnose nach dem äusseren Aussehen allein zu stellen, ist nur bei grosser klinischer Erfahrung möglich. Die histologische Untersuchung ist so wichtig, dass man Niemand, ohne dieselbe vorher ausgeführt zu haben, operiren soll, um so mehr, als man immer ein Stück des Tumors zur Diagnose entfernen kann. Die Krebse, welche sich im hinteren Theil des Larynx localisiren, sind meist vom Pharynx her fortgepflanzt. Was die Operation anbetrifft, so ist die Resection des Larynx das Beste, wobei Schluckpneumonie am sichersten vermieden wird, wenn die Trachea an die äussere Wunde angenäht und die Schleimhaut des Pharynx zur Bedeckung der Wunde verwerthet wird.

Dr. Hajek (Wien): Die äusseren Larynxcarcinome sind, sowohl was Verlauf als auch Prognose anbetrifft, strenge von den inneren zu trennen, da letztere viel gutartiger sind und die Lymphdrüsen nicht

Digitized by Google

ergreifen. Was die Frühdiagnose anbetrifft, so ist zu bemerken, dass man oft histologisch negative Resultate erhält, wo Carcinom vorhanden ist, so dass man eigentlich nur einem positiven Befund Werth beilegen kann. Verwechselungen zwischen Tuberculose und Carcinom sind nicht so leicht, als es von mancher Seite behauptet wird, da ein grosses Carcinom sehr characteristisch grobhöckerig ist. Leichter schon ist die Verwechselung mit Lues, so dass man immer eine antiluetische Behandlung versuchen muss, bevor man operirt. Die Verwechselung mit Pachydermie wird in Rücksicht auf den Sitz der Affection selten vorkommen. Die Beweglichkeitsbeschränkung eines Stimmbandes ist kein absolut sicheres Symptom, Hajek hat dasselbe auch bei Pachydermie gesehen.

Dr. Spengler (St. Petersburg): An der Klinik von Professor Simanowsky in St. Petersburg hat Parachlorphenol in 5—10proc. Glycerinlösung sich als symptomatisches Mittel sehr werthvoll erwiesen. Das Extractum chelidonii majoris wird als palliatives Mittel angewendet.

Dr. Castex (Paris): Die Narcose ist beim Larynxcarcinom sehr gefährlich, es kommen dabei plötzliche Todesfälle vor. Die Carcinome reichen manchmal weit in die Trachea hinunter. Bei der Laryngofissur ist die Tamponirung mit Jodoformgaze um die Canüle herum sehr nützlich. Bei der Operation ist es oft nützlich, Knorpeltheile mit der schneidenden Zange zu entfernen, um bessere Uebersicht zu gewinnen. Oft findet man dabei ein Oesophaguscarcinom, welches sich durch keine Symptome manifestirte.

Dr. Rosenberg (Berlin): Unter den subjectiven Symptomen sind ausstrahlende Schmerzen nach dem Ohre schon im Frühstadium des Carcinoms hervorzuheben. Bewegungsbeschränkung der Stimmbänder ist auch bei Pachydermie vorhanden. Was die weisslichen Auflagerungen anbetrifft, welche man oft bei Carcinom sieht, so kommen sie auch bei anderen Zuständen vor. Auch die histologische Diagnose ist nur bei positivem Befund unzweifelhaft. Bei der Entnahme von Probestücken einer malignen Geschwulst wächst oft das Entfernte sehr rasch nach. Bezüglich der Localisation des Krebses schliesst Rosenberg sich seinen Vorrednern an. Betreffs der Jodbehandlung ist zu bemerken, dass Jod auch bei Carcinom eine objectiv wahrzunehmende Wirkung ausübt. Endolaryngeale Operationen sind manchmal von palliativem Nutzen, wo die äussere aus irgend welchen Gründen nicht gemacht werden kann.

Dr. Heryng (Warschau) berichtet über einen Fall von Pharynx- und Larynxcarcinom, wo ein haselnussgrosses Stück bei der Probeexcision gewonnen wurde und doch von einem bedeutenden Microscopiker kein Carcinom gefunden wurde. Erst nach der äusseren Operation wurde es constatirt. Perichondritis kommt bei Carcinom oft vor. Die Anwendung der Galvanocaustik reizt ziemlich stark, Jod jedoch bringt oft temporäre Besserung.

Dr. Weil (Wien) erwähnt auch einen Fall, wo ein carcinomatöses Geschwür am Petiolus epiglottidis und dem rechten Taschenbande sass. Die Probeexcision ergab ein negatives Resultat. Später ergab sich dennoch Carcinom.

Dr. Gleitsmann (New-York): Der in den letzten Jahren erzielte

Digitized by Google

Fortschritt liegt auf dem Gebiete der Therapie. Sehr wichtig ist die Annähung der Trachea an die äussere Wunde nach Solis-Cohen.

Prof. Chiari (Wien) hat keine Gefahr von der Narcose gesehen. Die explorative Thyreotomie ist keine gefährliche Operation. Die Laryngofissur resp. partielle Resection ist womöglich der totalen vorzuziehen, da Sprache und Athmung auch ohne Canüle ermöglicht bleiben. Was schliesslich das Jodkali anbetrifft, so kann es für Wochen Besserung bringen.

Dr. Catti (Fiume): Die Unterschiedsmerkmale zwischen Tuberculose und Carcinom sind sehr zahlreich, doch hängt die richtige Deutung derselben nur von persönlicher Erfahrung ab. Eventuelle antiluetische Behandlung muss in energischer Weise unter Aufsicht des Arztes vorgenommen werden. Tiefere Infiltrationen des Larynxgewebes werden von einfachen Auflagerungen mittelst der Sonde unterschieden.

Nachmittagsssitzung.

III. Dr. Gleitsmann (New-York) demonstrirt in Vertretung der Herren Dr. J. Macintyre (Glasgow) und Dr. Mount-Bleyer (New-York) eine Reihe von Röntgen'schen Photographien des Larynx und anderer Organe.

IV. Dr. Albert Rosenberg (Berlin): Ueber Laryngitis fibrinosa chronica.

Am 27. März 1896 kam der 67jähr. Hospitalit in die Universitäts-Poliklinik für Hals- und Nasenkrankheiten mit der Klage, dass er seit kurzer Zeit an stechenden Schmerzen im Halse leide; dieselben hätten schleichend ohne Störung des Allgemeinbefindens begonnen und allmählich an Intensität zugenommen. Krank will er bis dahin nie gewesen sein, insbesondere leugnet er eine Infection.

Die Untersuchung ergiebt bei einem sonst gesunden Manne: Rhinitis atrophicans, defect. septi narium fere totius, cicatrices pariet. post. pharyng., conresc. arcus pharyngopalatin. cum par. post. pharyng., cicatrix margin. epiglottidis.

Die omegaförmige Epiglottis ist an der ovalen Fläche lebhaft gerötet und etwas geschwollen; links neben der pharyngoepiglottischen Falte sieht man einen erbsengrossen, blutigrothen, runden oberflächlichen Defect im Schleimhautepithel, eine Erosion. Der übrige Theil des Kehldeckels ist fast ganz von einer graulich-weissen, dünnen Membran bedeckt, sieht aus, als wäre er mit einem grauen Schleier überzogen; an den seitlichen Randzonen verdickt sich die Membran, überragt das Niveau der Umgebung ein wenig und hat eine sattere, intensiver grauweisse Farbe. Von der Epiglottis setzt sich diese Membran auf die rechte aryepiglottische Falte fort, die sie vollkommen einhüllt; der Rand der intensiv grauweisslich verfärbten Stellen setzt sich ziemlich scharf gegen die lebhaft, zum Theil fast blutigrothe Umgebung ab. Die Taschenbänder sind geschwollen und rot. Das linke zeigt am Uebergang in die den Aryknorpel bekleidende Schleimhaut ebenfalls eine graulich-weiss verfärbte Stelle.

Die weitere Beobachtung stellte nun fest, dass an der Epiglottis, den ary- oder pharyngo-epiglottischen Falten, bald hier, bald dort, oder auch an mehreren Stellen gleichzeitig sich eine lebhafte Röthung einer

Digitized by Google

beschränkten Schleimhautpartie einstellte, der am nächsten Tage eine grauweisse fibrinöse Auf- resp. Einlagerung folgte. Eine Entfernung derselben mit der Zange war ziemlich schwierig, da sie der Schleimhaut fest anhaftete, so dass dieselbe nachher ein blutiges erodirtes Aussehen hatte. Diese weissen Membranen wurden allmählich dünner, schliesslich lag es nur noch wie ein grauer Schleier auf der Schleimhaut, deren Roth schon hindurchleuchtete; der Belag wurde immer dünner und schwand schliesslich ganz, um an seiner Stelle eine lebhaft geröthete Schleimhaut zu hinterlassen, die ihrerseits auch allmählich abblasste. Der ganze Verlauf dieses Processes nahm einen Zeitraum von ca. acht Tagen ein. Die Umgebung der in der beschriebenen Weise erkrankten Partie war in schmaler Zone sehr lebhaft roth.

Kaum war nun dieser Process an einer Stelle abgelaufen, so zeigte sich der Beginn desselben an einer anderen, oder wenn er hier sich noch in absteigender Linie befand, begann er dort sich zu entwickeln, so dass man — aber immer nur auf der Schleimhaut des Larynxeinganges — gewöhnlich die verschiedenen Phasen der Entwicklung und Rückbildung neben einander sehen konnte; kaum dass einige Tage vergingen, in denen der Larynx frei war. Dieses Auf und Ab der örtlichen Krankheitserscheinungen hatte auf das Allgemeinbefinden nur durch die Schmerzhaftigkeit des Schluckens Einfluss, so dass einmal der Schmerz und dann die verminderte Nahrungsaufnahme dasselbe beeinträchtigten. Im Uebrigen fühlte sich der Patient gesund, insbesondere war nie Fieber vorhanden.

Um einerseits die fibrinöse Natur der Auflagerung sicherzustellen, resp. den entzündlichen Process in der Schleimhaut histologisch zu fixiren und andererseits zu entscheiden, ob es sich nicht etwa um eine diphtherische Erkrankung handelte, entfernte ich mit der Zange ein Stück der erkrankten Schleimhaut mit der Membran und impfte andererseits zwei Mal ein von derselben mit ausgeglühtem Löffel entferntes Stückchen auf Blutserum. Es entwickelten sich keine Diphtheriebacillen, die auch in einem besonders angefertigten microscopischen Präparat nicht nachweisbar waren; dagegen fanden sich verschiedene Strepto- und Staphylococcen. Die Schleimhaut wurde in Serienschnitte zerlegt und u. A. nach Weigert gefärbt; es zeigte sich, dass es sich in der That um Fibrin handelte, das ziemlich tief in die Schleimhaut eindringt; unterhalb desselben befindet sich die Mucosa im Zustande lebhafter Entzündung. Es handelte sich also in der That um eine Laryngitis fibrinosa non diphtherica. Was nun aber den Fall noch ganz besonders im Vergleich zu den bisher bekannten ähnlichen Beobachtungen auszeichnet, ist die Dauer des Krankheitsprocesses. Nämlich seit dem März 1896 steht der Patient in unserer regelmässigen Beobachtung; wir sehen ihn wöchentlich zwei Mal, und das Bild ist heute genau dasselbe wie vor $1^1/_2$ Jahren. Der Process ist bisher durch die verschiedensten örtlichen, calmirenden, adstringirenden und ätzenden Mittel ebenso wenig beeinflusst worden, wie durch innere Medicamente, insbesondere Jodkali; auch wenn man von jeder Medication und localer Behandlung abstand, änderte sich das Bild nicht.

Was die Aetiologie anlangt, so konnte weder in der Lebensweise, noch in den Wohnungsverhältnissen oder im Verkehr mit anderen

Digitized by Google

Personen etwas aufgefunden werden, was hierbei in Frage kommen könnte; diese Recherchen konnten beim Patienten, der schon seit länger als ein Jahrzehnt im Hospital wohnt, sehr genau vorgenommen werden.

Es fand sich auch im Hospital in der ganzen Zeit der Beobachtung kein ähnlicher Fall oder ein solcher, von dem aus eine Infection möglich war. Ausserdem war Patient weder Raucher, noch Potator.

Die Narbenverwachsungen in seinem Pharynx lassen mit Sicherheit eine frühere Lues erkennen; es ist das ein Moment, das ich aus dem Grunde in Betracht ziehen möchte, weil in einem anderen Falle, den ich allerdings in vivo zu beobachten nicht Gelegenheit hatte, von dem ich nur das Präparat gesehen hatte, ebenfalls alte Syphilis bestanden hatte. Hier handelte es sich auch um eine Laryngitis fibrinosa chronica, die übrigens auch den mittleren Kehlkopfraum befallen hatte. Die entzündliche Erscheinung an der Schleimhaut steht in geradem Verhältniss zur Intensität des die Entzündung hervorrufenden Reizes und im umgekehrten Verhältniss zur Widerstandsfähigkeit des Organismus des erkrankten Individuums; möglich, dass hier die Syphilis die Resistenzfähigkeit des ohnehin wegen des Alters schon geschwächten Organismus noch mehr herabgesetzt hat; auch in dem anderen oben erwähnten Falle handelte es sich um ein altes Individuum.

Discussion:

Prof. Chiari (Wien) hält den Fall für einen Pemphigus foliaceus.

Dr. Rosenberg: Der Fall ist dadurch bemerkenswerth, dass die Auflagerungen sich nicht über den Larynxeingang hinaus ausbreiteten.

Prof. Chiari betont, dass es Fälle giebt, wo der Pemphigus nicht in Form von Blasen, sondern als Auflagerungen erscheint.

(Schluss folgt.)

Sitzungs-Berichte der Gesellschaft der ungarischen Ohren- und Kehlkopfärzte.

Sitzung vom 28. Februar 1897.

Vorsitzender: Herr v. Navratil.
Secretär: Herr Polyák.

1) Herr Baumgarten: Beiderseitige Siebbeinzelleneiterung mit Polypenbildung.

Die 28jährige Patientin, Stubenmädchen, leidet seit vier Jahren an Verstopfung beider Nasenhöhlen und Kopfschmerzen. Aus beiden Nasenhöhlen wurden Polypen mit der Zange bei sehr grosser Blutung wiederholt entfernt, doch war nur die rechte Seite für kurze Zeit für die Luft durchgängig, links hingegen nicht. Seit einigen Monaten treten continuirliche rasende Kopfschmerzen auf, das linke Auge sieht zeitweilig trüb, Patientin kann kaum mehr arbeiten, schläft Nächte hindurch kaum einige Stunden, hat böse Träume, ist bedeutend abgemagert, kann nicht essen und ist melancholisch. In der rechten Nasenhälfte sind Polypen sichtbar, links ist der Einblick durch die starke Deviation

Digitized by Google

des Septums sehr verhindert. Im Nasenrachenraum sieht man bei der Rhinoscopia posterior einen grossen Polypen aus der linken Choane heraustreten. Dieser sehr lange, die ganze Choane ausfüllende Polyp wurde mit der kalten Schlinge von rückwärts entfernt, die übrigen Polypen von vorn mit der Schlinge durch ein eigenes schmalblätteriges Speculum, welches durch die Stenose geführt wurde, was eine ebenso mühsame und schmerzhafte, als langdauernde Procedur war, da die Blutung immer stark war. Auf der rechten Seite war die Operation der Polypen eine einfache. Bei der Operation der höher gelegenen Polypen fliesst beiderseits rahmartiger, übelriechender Eiter von oben herab. Mit der Sonde untersucht, findet man überall entblössten Knochen, die Siebbeinlamellen meist zerstört, Alles mit Granulationen erfüllt; nach oben kommt man mit der Sonde bis an das Dach, nach rückwärts bis zur Keilbeinhöhle.

Es wird alles ausgekratzt und die Granulationen entfernt, damit der Eiter freien Abfluss hat, und eine grosse Höhle hergestellt, die beiderseits offen gehalten wird. Nach der Operation schwinden die Kopfschmerzen gänzlich, Blick frei, Nächte gut, Patientin nimmt wesentlich zu, sieht bald blühend aus, so dass sie nach zweimonatlicher Ruhe wieder eine Stelle annimmt. Innerlich wird Jodkali verordnet, local Ausspülungen der Nase.

Nachdem Patientin einige Zeit ausgeblieben war, stellte sie sich wieder vor, da die Nase wieder verstopft ist und die Kopfschmerzen stark werden. Polypen sind keine nachgewiesen; aber die Höhlen sind mit Granulationen erfüllt, nach deren Entfernung die Schmerzen rasch schwinden. Nachdem dieser Zustand sich wöchentlich wiederholt, wird Patientin angewiesen, sich einer systematischen Kur zu unterwerfen. Am Dache gelangt die Sonde links unheimlich hoch hinauf. Wenn keine Meningitis dazutreten wird, ist nach Monaten bei Offenhaltung der Höhlen und fleissiger Austamponirung mit Jodoformgaze Heilung zu erhoffen. Diese Form der Siebbeinzelleneiterung mit Polypenbildung ist bei uns selten zu treffen. Woakes beschreibt mehrere Fälle, doch war in keinem Falle der Polyp so gross, dass er durch die Choane in den Nasenrachenraum reichte.

Lues ist hier gewiss im Spiele, denn solche Zerstörungen kommen fast nur bei Lues vor; doch wird von der Schmierkur abgesehen, da die Erfahrung zeigt, dass diese auf das Leiden ohne Erfolg ist und nur die Localbehandlung, und zwar die energischste, vorzunehmen sei.

Herr Stipanitz fragt, von wo der Process seinen Ausgang nimmt?

Herr Zwillinger hat den Fall auch gesehen und dieselbe Diagnose gestellt.

Herr Morelli: Nachdem die Behandlung solcher Fälle eine langwierige ist, fragt Redner Herrn Baumgarten, ob bei solchen Destructionen es nicht practischer wäre, um Zeit zu gewinnen, mit radicaler Operation nach Oeffnung des Nasenflügels den necrotischen Knochen zu entfernen und so in 6—8 Wochen Heilung erzielen.

Herr Polyák: Die Behandlung des Falles betreffend, denke ich, dass wir Alle Grünwald's Standpunkt theilen und für radicale Operation sind. Bevor hier aber der Nasenflügel abgehoben wird, muss die intranasale Operation versucht werden, welche auch gelingen wird,

Digitized by Google

wenn man die untere Muschel, welche den Raum stark verengt, früher resecirt.

Der Fall besitzt auch ein klinisches Interesse, da Polypenbildung und Sinuseiterung gleichzeitig vorkommen. Die Frage des causalen Nexus zwischen den beiden Leiden wird heute noch vielfach discutirt und man ist nicht einig darüber, welches von beiden das primäre ist und das andere verursacht. Grünwald behauptet, die Polypen betreffend, dass diese Geschwülste in der Mehrzahl aller Fälle so gut wie pathognomonisch für Nebenhöhlenempyeme resp. Herdeiterungen in den Nasengängen sind. In meiner Ordination fand ich in $5^1/_4$ Jahren unter 3823 Kranke 57 Fälle von reinen Nasenpolypen, 15 Nebenhöhlenempyeme und nur drei gemischte Fälle. Ich bin also, auf diese Erfahrungen gestützt, noch nicht in der Lage, Grünwald's Erfahrung, dass die Polypenbildung durch chron. Eiterungen verursacht wird, bestätigen zu können. Ich glaube, dass die Eiterung hier nur eine der verschiedenen ätiologischen Factoren ist, worauf auch meine histologischen Untersuchungen hinweisen; ich habe noch bisher keinen solchen Polypen gesehen, welcher das Bild der bei Eiterungen vorkommenden Granulationsgeschwülste gezeigt hätte.

Herr Stipanits: Bei einem Falle von Siebbeinnecrose ist die Operation von der Orbita aus vorgenommen worden; es besteht auch heute noch eine Fistel mit wenig Eiterung.

Herr Baumgarten: Die Aetiologie der Krankheit betreffend, habe ich in einer Mittheilung (Klinikai füzetetek) vier Formen aufgestellt: 1) offenes Empyem, 2) geschlossenes Empyem, 3) die von Woakes beschriebene Ethmoiditis necroticans und 4) die ossificirende Form. Die Polypen entstehen von Granulationen des Markes der Siebbeinzellen. Das Leiden ist zuerst von Woakes und nicht von Grünwald beschrieben worden.

Ich werde soweit als möglich radical operiren und alle Knochen, welche die Eiterung unterhalten, entfernen; geht die Eiterung auf die Stirnhöhle über, dann wird auch diese eröffnet. Das Oeffnen des Nasenflügels ist aber überflüssig, da dadurch der kranke Knochen, welcher am Nasendache an der Schädelbasis sitzt, auch nicht leichter erreichbar wird. Es ist auch überflüssig, die untere Muschel zu reseciren, Cocain genügt.

Herr Morelli: Nur wenn die Nase eröffnet und das Nasenbein aufgemeisselt ist, wird eine radicale Operation ausführbar. Ich habe diese Operation schon ausgeführt und konnte auch das Keilbein und dessen Höhlen erreichen.

Herr Polyák: Die Woakes'sche Theorie über Polypenbildung darf mit der Grünwald'schen nicht verwechselt werden. Woakes behauptet neben Nasenpolypen stets Necrose der Knochen, besonders aber seine „Necrosing ethmoiditis“ zu finden. Grünwald aber, der dagegen protestirt, dass seine Lehre mit der von Woakes confundirt werde, erklärt jene Behauptung von Woakes, welche alle Polypen gerade auf Siebbeinerkrankungen bezieht, für einseitig, da andere Nebenhöhlen- und Herderkrankungen gerade so gut polypöse Wucherungen zur Folge haben, und bezeichnet auch die Angabe von Woakes, dass er eine normale mittlere Muschel überhaupt selten gesehen habe, als eine unbegreifliche Uebertreibung.

Digitized by Google

2) Herr Baumgarten: Lupus oder Lupus tuberculosus des Kehlkopfes.

H. M., 35 Jahre alt, Kaufmann, kam vor einem Jahre in Behandlung. Patient hat nie Lues gehabt, hatte weder Haemoptoe, noch Husten oder Fieber, war auch nicht heiser, nur seit einigen Tagen klagt er über immer mehr zunehmende Schlingbeschwerden, die ihn auch beim Sprechen hindern. In den Lungen ist bei der Percussion und Auscultation nichts nachweisbar, Lues kann ausgeschlossen werden. Im Rachen war zwischen den beiden Gaumenbögen und auf der Tonsille ein weissbelegtes Geschwür zu sehen, welches auf den Seitenstrang herabreichte. Der rechte Rand der Epiglottis fehlte, den Grund des Substanzverlustes bildet ein unebenes Geschwür, welches bis an den freien Rand der linken Seite und auf die rechte ary-epiglottische Falte reichte. Pinselung mit Milchsäure. Man konnte nach einigen Tagen reine Milchsäure anwenden, ohne vorher zu cocainisiren, Schlingbeschwerden wenig besser; Auskratzung der Geschwüre und nachträgliche Milchsäureätzung, worauf die Schlingbeschwerden am anderen Tage schwanden. Nach zwei Monaten Heilung. Der Fall wurde als geheilte primäre Tuberculose des Kehlkopfes angesehen.

Nach zwei Monaten wieder Schlingbeschwerden, Substanzverlust der linken Epiglottisseite; Geschwüre entlang der ganzen linken ary-epiglottischen Falte. Stimme rauh, Percussion normal, an der rechten Lungenspitze etwas Catarrh, im Sputum keine Bacillen. Milchsäurepinselungen, die diesmal schnell die Beschwerden heilen, die Geschwüre der Epiglottis und an der ary-epiglottischen Falte vernarben sich, doch bevor Patient noch entlassen wird, zeigten sich plötzlich im vernarbten Gewebe an denselben Stellen kleine Knötchen und Geschwüre, die rasch durch Milchsäure heilen, aber wieder erscheinen. Patient bekam auch Jodkali, obgleich auf Lues kein Verdacht ist. Nach dreimonatlicher Behandlung Heilung.

Nach sechs Monaten wieder Schlingbeschwerden. An Stelle der Epiglottis nur ein unebener, lappiger Stumpf vorhanden. Rechte ary-epiglottische Falte der ganzen Länge nach narbig, in der Narbe Knötchen und Geschwüre, die nach Milchsäureätzung wieder heilen, doch nachdem eine Woche hindurch Ruhe war, wieder erschienen und wieder in einigen Tagen heilen.

Jetzt ist Alles vernarbt, Patient fühlt sich wohl, hat ziemlich an Gewicht zugenommen, hat keine Beschwerden. Stimme wieder rein.

Lues ist auszuschliessen, da Heilung auch ohne Jodkali das erste Mal erfolgte, ferner da das Innere des Kehlkopfes nicht einmal Catarrh zeigt, ferner deshalb, weil die Narben bei Lues viel characterisirter sind, und weil in luetischen Narben keine Recidiven aufzutreten pflegen.

Gegen Tuberculose spricht die Localisation, die relativ schnelle und wiederholte Heilung, doch wäre dies nicht allein Grund zur Annahme, dass der Process ein lupöser sei; auch sind nicht genug Sputumuntersuchungen gemacht worden, selbst der Umstand, dass Patient kaum nachweisbaren Catarrh hat und letzte Zeit zugenommen hat, fällt nicht in die Waagschale, sondern blos das klinische Bild: der schnelle und grosse Substanzverlust der Epiglottis, dabei die Localisation des Pro-

Digitized by Google

cesses, die schnelle Heilung und Vernarbung und das Wiedererscheinen der kleinen Infiltrate und Geschwüre in der Narbe.

Herr Morelli: Ich hatte auch einen ähnlichen, öfter ulcerirenden Fall, welcher sich auf Milchsäure und Jodoform besserte. Tuberkelbacillen haben wir damals nicht gefunden, der Kranke starb aber 5 bis 6 Jahre später an Tuberculose. Ich bin geneigt, den demonstrirten Fall für Tuberculose zu halten; die Bacillen sollten nicht nur im Auswurf, sondern auch im ausgekratzten Gewebe gesucht werden.

Herr Zwillinger: Wenn Syphilis — wie Herr Baumgarten sagt — mit Sicherheit ausgeschlossen werden kann, dann muss man zwischen Tuberculose und Lupus wählen. Wir sehen hier solche Narben, welche bei behandelter Tuberculose öfter vorkommen; characteristisch für Lupus sind aber die zerfallenden Knoten und die sich aus diesen bildenden, schnell verheilenden Geschwüre. Der negative Bacillenbefund ist nicht entscheidend, da Bacillen in spärlicher Zahl auch bei Lupus vorkommen. Was die Ursache dessen ist, dass bei einheitlichem Krankheitserreger verschiedene Bilder resultiren, wissen wir nicht. Ich bin geneigt, den Fall für Lupus tuberculosus aufzufassen.

Herr Némai: Ich erwähne einen interessanten analogen Fall. Es consultirte mich ein starker, gut entwickelter Offizier ohne nachweisbare Heredität, bei dem der Kehldeckel zu einer granulirenden Masse umgewandelt war. Tuberculose, Lues und Carcinom kamen in Betracht, das letztere war leicht auszuschliessen. Weder Herr Löri, noch ich konnten eine sichere Diagnose stellen. Schrötter machte die Probeexcision, fand Tuberculose und schlug eine Milchsäurekur vor; der Patient starb 2—3 Monate später an Phthisis florida. Man könnte sagen, dass die Tuberculose des Kehlkopfes hier primär war, denn sonst waren damals keine Symptome da, was allerdings nicht als Beweis gelten kann.

3) Herr Polyák: Demonstration von galvanocaustischen Curetten für die unteren Muscheln.

Die Curetten sind für jene Fälle von hochgradigen diffusen Hypertrophien construirt, welche zu flach für die Schlinge sind und durch einfache Cauterisation nur in mehreren Sitzungen verkleinert werden könnten.

4) Herr Némai: Ueber eine Eigenschaft des Cricoarytänoidgelenkes.

Vortr. beruft sich auf die Experimente, welche er einige Jahre früher über die Bewegung der Stimmbänder in der verticalen Ebene ausgeführt und mitgetheilt hat und wiederholt kurz die damaligen Resultate, nach welchen der Processus vocalis bei Glottisschluss nicht nur einwärts rotirt, sondern auch heruntergezogen wird, so dass das Stimmband bei Production der höchsten Töne sich nicht hebt, sondern ein tieferes Niveau occupirt, obzwar im Spiegelbilde, so oft wir den Patienten intoniren lassen, die auffallendste Erscheinung eine Bewegung der Stimmbänder und Aryknorpel in die Höhe ist. Diese Erscheinung wird durch das sich in toto Emporheben des Kehlkopfes verursacht, von welcher die relative Stellung des Stimmbandes ganz unabhängig ist.

Vortr. demonstrirt an Präparaten von Ochsenkehlköpfen jene Er-

Digitized by Google

scheinung, dass die Construction des Cricoarytänoidgelenkes die Richtigkeit dieser Experimente vollauf bestätigt. Der Processus vocalis kann nämlich nicht energisch einwärts rotirt werden, ohne dass er sich mit der Höhenachse nach vorn beugt und dadurch der Proc. vocalis sinkt; umgekehrt beugt sich bei energischer Rotation nach aussen der Aryknorpel stets nach rückwärts, wodurch die Stimmbänder sich natürlich heben müssen. Die Erscheinung wird leicht demonstrirt, wenn eine Carlsbader Nadel so in den Proc. vocalis des Aryknorpels eingestochen wird, dass sie die Längsachse des Knorpels passirt, ihre Richtung also mit der des entfernten Stimmbandes gleich ist. Die Nadel sinkt ein jedes Mal nach abwärts, wenn wir einwärts rotiren, und umgekehrt gestattet das Gelenk die Rotation nach aussen nur dann, wenn die Nadel sich nach oben hebt. Die Herren können sich an den demonstrirten Präparaten von diesen Thatsachen selbst überzeugen.

Herr Baumgarten: Hat Herr Némai diese Bewegungen auch schon activ versucht?

Herr Némai: Ja, sie waren immer entsprechend.

5) Herr Némai: Ueber die Elasticität der Trachealknorpel. Im Verlaufe von Untersuchungen über die Bewegungen der Luftröhre hat Vortr. eine Beobachtung gemacht, welche nicht neu und auch nicht unbekannt ist, beschrieben aber, obwohl sie recht interessant ist, bisher nicht wurde. Wenn wir in die vordere Wand der Trachea einen Längenschnitt, wie bei der Tracheotomie, machen, dann gehen die Wundränder nicht auseinander, die Wunde klafft nicht, sondern die Wundlippen richten sich gerade auf und legen sich auf einander. Dieser Umstand ist um so auffallender, denn wenn wir einen ähnlichen Schnitt in die hintere Wand der Trachea machen, dann bekommen wir eine sehr stark klaffende Wunde, welche beinahe so weit klafft, wie weit das Caliber der Luftröhre war. Diese Erscheinung ist leicht zu erklären, weil die Knorpelbögen nach Durchtrennung der verbindenden elastischen Fasern und Muskeln auf dieselbe Weise auseinandergehen, wie ein gebundener halber Reif, nach Trennung des Bundstrickes. Warum klafft aber die Wunde vorn nicht?

Der Grund liegt offenbar darin, weil die Wirkung der nach rückwärts gespannten elastischen Elemente nicht aufhört, sondern noch gesteigert wird, wenn die Continuität des Knorpelbogens unterbrochen wurde. Der durchgeschnittene Knorpelbogen wird also gerader und die aufgerichteten Wundränder legen sich ausserdem zufolge der zusammenziehenden Wirkung der hinteren Wand auch noch übereinander.

6) Herr Stipanits: Bemerkungen zu dem von Herrn Polyák am 26. November 1896 vorgestellten Falle von Siebbeinzellennecrose.

Vortr. stellt den Patienten nicht vor und beschränkt sich auf einige Bemerkungen. Es fehlen der Vomer und die Nasenmuscheln. Vortr. reflectirt deshalb auf den Fall, weil Herr Polyák seiner Zeit sagte, dass dieser Zustand nach Galvanocaustik entstanden ist. Vortr. behauptet, dass die Elimination der Knochen in Folge von Necrose geschah, welche — wie ein Dermatologe festgestellt hat — luetischer Natur ist. Vortr. glaubt nicht, dass Galvanocaustik die Ursache gewesen sei, denn das ist bisher noch nicht beobachtet worden.

Digitized by Google

Herr Baumgarten theilt auch diese Ansicht.

Herr Polyák: Als der Patient in meiner Behandlung stand, war kein Zeichen von Lues zu sehen; indessen spricht die Vomernecrose, welche seither entstanden ist, factisch dafür, dass der Patient auch syphilitisch ist. Dies ändert aber nichts an dem Wesen der Sache. Wir wollen nur ein wenig die Krankengeschichte resumiren: Patient wurde wegen von Zeit zu Zeit auftretender Nasenverstopfung von nicht fachmännischen Händen in achttägigen Zwischenräumen 7—8 Mal hintereinander in der rechten Nase galvanocauterisirt, welche nun vollständig verstopft wurde, auch von aussen anschwoll und sich mit einem Empyem des rechten Thränensackes complicirte. Nach Reinigung der Nase war kein Zeichen von Gumma zu sehen, die Wunden heilten langsam aber spontan zu. In der linken Nase war weder damals noch heute ein ähnlicher Process vorhanden. Die Necrose wurde hier durch die Caustik verursacht, war latente Lues auch vorhanden, dann kommt sie nur als disponirendes Moment in Betracht. Bitte nur einmal die Litteratur über Syphilis und Reizung nachzulesen.

Herr Israi: Die Discussion ist überflüssig, denn Herr Polyák lässt sich nicht überzeugen. Es ist unmöglich, dass so eine grosse Necrose nach Galvanocaustik entsteht, ist dies aber dennoch der Fall, dann ist es um so besser für den Patienten, weil die durch Lues verstorbenen Knochen um so schneller eliminirt wurden.

Herr Stipanits erwähnt noch einen Fall, wo Syphilis ähnliche Knochennecrosen verursacht hat.

II. Referate.

a) Otologische:

Zur conservativen und operativen Behandlung der chronischen Mittelohreiterungen. Von A. Lucae. (Therapeut. Monatshefte, Aug. 1897.)

Der an die allgemein practicirenden Aerzte gerichtete Aufsatz enthält manche Bemerkungen, welche auch für den Ohrenarzt beherzigenswerth sind. Mit Hinweis auf den bekannten Ausspruch Wilde's, „dass, so lange ein Ohrenfluss bestehe, wir nie sagen können, wie, wann oder wo derselbe endigen mag", bemerkt L., gewiss mit Zustimmung vieler Collegen, dass, so wahr dieser Ausspruch auch sei, es ebenso wahr ist, dass mit demselben heutzutage viel Missbrauch getrieben werde, insofern man denselben anführe, „um bei jedem beliebigen chronischen Ohrenfluss, meist nach nur einmaliger Untersuchung, einen operativen Eingriff zu rechtfertigen, wobei der Kranke nicht selten durch Bemerkungen, wie: Sie wandeln auf einem Vulcan, das Schwert des Damocles hängt über Ihnen etc., in drastischer Weise zur Operation gedrängt wird." L. weist darauf hin, „dass doch recht viele Fälle auf conservativem Wege, durch einfache sorgfältige Reinigung resp. örtliche medicamentöse Behandlung geheilt werden können, während eine ganze Reihe von Erfahrungen dafür spricht, dass auch nach der Radicaloperation und sorgfältigster Nachbehandlung der Ohrenfluss von Neuem

Digitized by Google

erscheinen, ja selbst der Exitus durch consecutive, intracranielle Erkrankung keineswegs immer verhütet werden kann.“ So hält L. auch bei Cholesteatomen, bei denen es neuerdings Sitte geworden zu sein scheine, in jedem Falle, auch wenn sich nur Spuren von Cholesteatom zeigen, alsbald zu operiren, dann zunächst eine conservative Behandlung für durchaus gerechtfertigt, wenn die anatomischen Verhältnisse das manuelle Ausräumen oder Ausspritzen der Cholesteatommassen gestatten. Niemand wird bei der grossen operativen Thätigkeit der Berliner otiatrischen Klinik den Leiter derselben einer oppositionellen Stellung gegenüber den Errungenschaften der letzten Decennien auf dem Gebiete der Ohrchirurgie verdächtigen, um so mehr verdient sein offenes Wort volle Beachtung. Keller.

Primäre, subacute Sinusitis frontalis. Empyem. Perforation der vorderen Sinuswand, ungewöhnliche Eiterwanderung quer durch die Diploë des Stirnknochens nach oben und Perforation seiner inneren Knochenlamelle mit Ausgang in eine tödtlich verlaufende septische Meningo-Encephalitis. (Sinusite frontale primitive subaigué. Empyème. Perforation de la paroi antérieure du sinus. Migration insolite du pus à travers le diploé du frontal en haut et perforation de la table interne de cet os, ayant déterminé une méningo-encéphalite septique mortelle.) Von Dr. Forestier in Aix-les-Bains. (Arch. internat. de laryngol. etc., Bd. X, No 4, Juli/Aug. 1897.)

Der Krankheitsfall, dessen Verlauf die Ueberschrift wiedergiebt, betraf einen 48 Jahre alten Landwirth und ist bemerkenswerth durch die aussergewöhnliche Aufeinanderfolge der beobachteten Gehirn-Erscheinungen. Beschorner.

Ein Fall von otitischem Hirnabscess Von Prof. Steinbrügge. (Deutsche medic. Wochenschrift 1897, 41.)

Von besonderem Interesse war in diesem Falle von linksseitigem Schläfenlappenabscess eine mässige Ptosis des linken oberen Augenlides; bekanntlich hat besonders Koerner, dem sich St. anschliesst, auf die Bedeutung dieses Symptoms für die Diagnose eines Schläfenlappenabscesses hingewiesen. Strittig ist bis jetzt die Frage, ob dabei der Kern oder der Stamm des Oculomotorius afficirt ist. St. weist darauf hin, dass der Stamm des Nerven bei Ausdehnung oder Volumenzunahme resp. Verlagerung des Schläfenlappens recht wohl neben der Anhaftungslinie des Tentorium cerebelli, da, wo der Nerv unter die harte Hirnhaut tritt, einen Druck erleiden kann. Keller.

---

b) Rhinologische:

Beziehungen zwischen Nasenhöhle und den Geschlechtsorganen des Weibes. (Des rapports qui existent entre la cavité nasale et les organes génitaux de la femme.) Von Dr. W. Fliess. (Revue hebdomadaires de laryngologie et d'otologie 1897, No. 27.)

1) Der Zusammenhang ist unbestreitbar; bei der Periode kommt Schwellung, Empfindlichkeit, leichtes Bluten der Nasenschleimhaut;

Digitized by Google

diese Symptome sind am meisten an der unteren Muschel und am Tuberculum der Scheidewand ausgeprägt. 2) Ist die Blutung bedeutend, so kann selbe vicariirend für die Regeln angesehen werden. 3) Es besteht sogar eine nasale Form der Dysmenorrhoe; so lässt eine Cocainbepinselung der Nasenschleimhaut die dysmenorrhoeischen Schmerzen aufhören. Letztere werden bekanntlich in abdominale, sacrale, rechtsseitige und linksseitige eingetheilt; in sehr vielen Fällen sistirt die Cocaineinpinselung der unteren Nasenmuschel blos die abdominalen Schmerzen, diejenige des Tuberculum des Septum blos die sacralen Schmerzen. Interessant ist, dass die linksseitige Anästhesirung die rechtsseitigen Unterleibsschmerzen lindert und umgekehrt. Verf. erklärt diesen Zusammenhang durch die cumulative Wirkung des sich so oft wiederholenden Uterusprocesses auf die Schleimhaut der Nase; die Uterusblutung tritt gleich nach der Pubertät nicht immer regelmässig auf, die Zwischenräume sind nicht immer dieselben, die Uterusblutung wird oft durch die Nasenblutung ersetzt. 4) Dieselben Modificationen der Nasenschleimhaut werden oft während einer Schwangerschaft beobachtet; der menstruelle Proçess besteht während der ganzen Schwangerschaft, blos führt er sich nicht durch die Uterusschleimhaut aus. Man möchte behaupten, dass dieser Process latent besteht, um nach zehn Menstruationspausen mit einer Massenmenstruation zu endigen, welch' letztere die Geburt des Kindes ist und welche ebenfalls die Nasensymptome zeigt: bei dysmenorrhoeischen Frauen kann man die Wochenschmerzen während der Geburt durch Cocaineinpinselungen der Nasenmucosa lindern. 5) Es giebt Fälle, wo während des Säugens die Menstruation sich durch regelmässige Nasenblutungen manifestirt. In anderen Fällen tritt nach der Menopause regelmässig wiederkehrendes Nasenbluten ein. 6) In dem Reproductionsact zeigt sich auch das intime Verhältniss der Geschlechtsorgane und der Nasenschleimhaut: Nasenbluten bei Onanie, Nasenverstopfung und Nasenbluten während des Coitus. Die gastrischen Schmerzen der Onanisten werden oft durch Cocainisirung der mittleren Nasenmuschel gelindert; die Totalexstirpation der letzteren hebt die Schmerzen ganz auf. 7) Bei vielen Schwangerschaften sind die Schmerzen ebenso wie das Nasenbluten periodisch; sie treten alle 28 Tage oder alle 23 Tage auf; in diesen Intervallen treten zugleich Milchabsonderung, Fötusbewegungen, frühzeitiges Abfliessen der Amnionflüssigkeit, falsche Wehen auf. Nach der Geburt zeigen diese Momente das erste Erscheinen der Regeln an und treten immer wieder bei den nächsten Regeln ein. 8) Diese periodischen Serien gehen von der Mutter auf das Kind über und dauern das ganze Leben durch; sie zeigen sich bei allen Kindern derselben Mutter und verbinden so die Generationen unter sich. Verf. kommt am Ende seiner Arbeit zu dem Schluss, dass namentlich der weibliche Organismus eine gewisse Quantität toxischer Stoffe enthält, welche in gewissen Intervallen ausgeschieden werden müssen. Bei diesem Phänomen können die Nasen- und die Uterusschleimhaut sich ersetzen. Ueber die Natur dieses Zusammenhanges kann höchstens die Embryologie Aufschluss geben. Dr. P. K.

Digitized by Google

Ein Fremdkörper in der Nase, einen Fall von Rhinitis caseosa simulirend. (Un corps étranger du nez simulant la rhinite caséeuse.) Von Dr. Zapparoli. (Boll. delle mal. dell'orecchio und Revue hebdomadaire de laryngologie et d'otologie 1897, No. 21.)

Auf seine eigenen und fremden Fälle gestützt kommt Verf. zu folgenden Schlüssen: 1) Die Rhinitis caseosa stellt keine specifische Krankheitsform dar, sie hat keine specielle Aetiologie. 2) Unter der Rubrik Rhinitis caseosa muss man jeden käsigen Nasenausfluß verstehen, welcher durch Hemmung des Ausflusses der Nasensecrete entsteht, sei dieses Hinderniss syphilitische Gumma, Sinusitis, Fremdkörper, Folge von Trauma etc. 3) In den seltenen Fällen, wo man die Ursache nicht findet, muss man noch nicht schliessen, dass diese Ursache nicht besteht; man muss so handeln, als bestände sie.

Dr. P. K.

---

c) Pharyngo-laryngologische:

Fall von Blutung der Zungenmandel. (Relation d'un cas d'hémorrhagie de l'amygdale linguale.) Von Dr. Hall Fister. (The laryngoscope und Revue hebdomadaire de laryngologie 1897, No. 4.)

Eine 25jährige Schullehrerin hatte Appetitlosigheit, Schlingbeschwerden, Husten, Abmagerung und Blutspeien; selbe bot das Bild einer Phthisis florida dar, obwohl die physicalische Untersuchung der Brustorgane ein negatives Resultat ergab. Das Laryngoscop zeigte bedeutend angeschwollene, mit Varicen besetzte Zungenmandel; galvanocaustische und hygienische Behandlung brachten vollständige Heilung.

Dr. P. K.

Wieder ein Blutegel aus den obersten Luftwegen entfernt. (Une autre sangsue du larynx extraite par les voies naturelles.) Von Dr. Palazzolo. (Bollett. delle malattie dell' orecchio und Revue hebdomadaire de laryngologie 1897, No. 4.)

Ein 48jähriger Mann trank aus einem Feldbrunnen und verspürte gleich nachher die bekannten Symptome. Verf. sah den Patienten erst am zehnten Tage, nachdem die Emetica fruchtlos und ein gefährlicher Erstickungsanfall eingetreten waren. Das Laryngoscop zeigte im linken Morgagni'schen Ventrikel einen schwarzen, glänzenden, sich an seinem Ende verlängernden, bald verkürzenden Fremdkörper; die Diagnose liess keinen Zweifel übrig. Nach vorheriger Cocainbepinselung wurde das Thier mittelst der Fauvel'schen Zange entfernt. Auffallend ist, dass auf 16 ähnliche Fälle 13 auf Sicilien fallen, und zwar alle auf die Provinz Catania.

Dr. P. K.

Fremdkörper in der Trachea. (Un corps étranger dans la trachée. Von Dr. Massei. (Archiv. ital. di laringol. und Annales des maladies de l'oreille et du larynx 1897, No. 1.)

Ein 8jähriger Knabe hatte einen Citronenkern in der Trachea. Laryngoscopisch war der Kern zwischen dem dritten und vierten Trachealring nachzuweisen. Aber auch ohne Laryngoscop hätte man

Digitized by Google

die Gegenwart des Fremdkörpers in der Trachea feststellen können; denn die Stimme war intact, das Pfeifen war weniger intensiv wie es bei Larynxstenosen ist, besonders war das beim Inspiriren und Exspiriren bei reinen Larynxstenosen bestehende Auf- und Absteigen des Larynxgerüstes nicht vorhanden. Die Tracheotomie wurde verweigert; nach fünf Tagen eines schrecklichen Zustandes und voller Lebensgefahr gelang die Extraction mittelst Zange, welche Operation viel schlimmer und gefährlicher wie die Tracheotomie war. Dr. P. K.

Doppelseitige Recurrenslähmung durch maligne Oesophagusverengerung. (Paralysie bilatérale des nerfs recurrents due à un rétrécissement de l'oesophage par tumeur maligne.) Von Dr. Franck Saverry. (Lancet und Revue hebdomadaire de laryngologie et d'otologie 1897, No. 4.)

Ein 54jähriger Mann hat einen bösartigen Oesophagustumor, welcher eine doppelseitige Recurrenslähmung mit Cadaverstellung der Stimmbänder hervorbrachte. Dr. P. K.

Larynx-Blutungen im Verlaufe von Alcohol-Cirrhose. (Hémorrhagies du larynx au cours d'une cirrhose alcoolique.) Von Dr. Lubet-Barbon in Paris. (Arch. internat. de laryngol. etc., Bd. X, No. 4, Juli-Aug. 1897.)

Die Blutungen erfolgten seit ca. einem Monat allmorgendlich und hatten ihren Ursprung am rechten Stimmband und wahrscheinlich in der Regio interarytaenoidea. Als Grundursache musste Dyscrasie in Folge von Lebercirrhose angesehen werden. Beschorner.

Beitrag zur Kenntniss der Urticaria der Luftwege. (Contribution à l'étude de l'urticaire des voies respiratoires.) Von Dr. Delerel. (Thèse de Bordeaux und Annales des maladies de l'oreille et du larynx 1897, No. 2.)

Besteht häufiger als man anzunehmen pflegt; Ursachen dieselben wie bei Hauturticaria. Die Symptomatologie und Therapie enthält nichts Neues. Dr. P. K.

Leichte psychische Aufregung nach einer endonasalen Operation. (Forme légère d'excitation psychique à la suite d'une opération endonasale.) Von Dr. A. Luzzati. (Annales des maladies de l'oreille et du larynx 1897, No. 2.)

Trat nach Entfernen einer hypertrophischen Nasenmuschel bei einer 35jährigen Frau ein und war durch Aufregung, übertriebene Heiterkeit und ungewöhnliche Geschwätzigkeit ausgezeichnet. Cocain war nicht angewandt worden. Dr. P. K.

Ein Fall von erworbener Perforation des vorderen Gaumenbogens. (Un cas de perforation acquise du pilier antérieur.) Von Dr. A. Grüner. (Annales des maladies de l'oreille et du larynx 1897, No. 2.)

Bei allen bisher veröffentlichten Fällen fehlt die microscopische Untersuchung der Ränder des Substanzverlustes, welche Ränder immer

Digitized by Google

glatt ohne sichtbare Narbenbildung sind und daher auch gewöhnlich als angeboren oder durch Eröffnung einer Phlegmone entstandene angesehen werden. Verf. giebt die genaue Beschreibung eines solchen Falles, wo die microscopische Untersuchung des Gewebes ausgeführt wurde und wo das äussere Aussehen des betreffenden Gaumenbogens als ein normales zu betrachten war. Microscopisch wurde Narbengewebe nachgewiesen; das Leiden musste also als erworben betrachtet werden. Besteht also einseitige Perforation, so kann das Leiden trotz normalen Aussehens der Ränder dennoch erworben sein. Die meisten Fälle von doppelseitiger Perforation, besonders wenn sie symmetrisch und mit atrophischen Mandeln zusammen sind, müssen als angeboren betrachtet werden. Dr. P. K.

Larynxfibrom bei einer schwangeren Frau; Operation; schwere Blutung; Tracheotomie. (Fibrome du larynx chez une femme enceinte; extirpation; hémorrhagie grave; trachéotomie.) Von Dr. Scafi. (Archiv. ital. di otol. und Revue hebdomadaire de laryngologie et d'otologie 1897, No. 8.)

Eine 32jährige, zum achten Male schwangere Frau hat Stimmlosigkeit und zeigt einen bohnengrossen Tumor unterhalb des linken Stimmbandes; der Tumor war platt, rosaroth und hart und wurde in zwei Sitzungen entfernt. Schwere Blutung nachher; nach eröffneter Trachea sistirte dieselbe; die Canüle blieb 12 Tage liegen. Heilung. Dr. P. K.

Larynxfractur, Tracheotomie, Thyrotomie. Heilung. (Un cas de fracture du larynx, trachéotomie, thyrotomie. Guérison.) Von Dr. Sheilds. (The Lancet und Revue hebdomadaire de laryngologie et d'otologie 1897, No. 8.)

Eine 23jährige Frau erlitt eine Larynxfractur. Dyspnoe, Emphysem und Schwellung des Halses, Cyanose, Heiserkeit, Blutspeien. Tracheotomie; Athem besser, aber trotzdem Blutspucken. Entfernung der Canüle nach zwei Wochen. Zwei Tage später musste die Tracheotomie wegen Dyspnoe von Neuem gemacht werden. Eine nachfolgende Thyrotomie zeigte ein Narbengewebe, welches den ganzen Larynx innerhalb des linken Stimmbandes einnahm und operirt wurde. Heilung. Dr. P. K.

Die äussere Untersuchung bei Larynxleiden. (De l'examen externe dans les affections du larynx.) Von Dr. Cluzel. (Thèse de Toulouse und Annales des maladies de l'oreille et du larynx 1897, No. 2.)

Neben der functionellen ist die äussere Untersuchung bei fehlendem Laryngoscop anzuwenden. Verf. erwähnt zuerst die Adspection und das von Gerhardt zuerst erwähnte, mehr oder weniger oder gar nicht ausgesprochene Auf- und Absteigen des Larynx, je nachdem es sich um eine Larynx- oder Tracheal- oder Bronchialstenose handelt; dann erwähnt er die Palpation mit ihren mannigfachen Ergebnissen, und endlich die Auscultation mit ihren Ergebnissen. Dr. P. K.

Digitized by Google

Ueber Resection und Naht der Trachea. (De la résection et suture. de la trachée.) Von Dr. Eiselsberg. (Deutsche medic. Wochenschr und Revue hebdomadaire de laryngologie et d'otologie 1897, No. 8.)

Die Trachea war bei einem Selbstmordversuch gänzlich durchschnitten worden und das oberste Stück gänzlich durch Narbengewebe obliterirt. Die beiden Trachealstücke wurden resecirt und mittelst einer runden Naht verbunden. Trotz des Zurückbleibens einer totalen Paralyse des linken Stimmbandes wurde die Stimme doch normal.

Dr. P. K.

Beitrag zur Lehre der toxischen Lähmungen der Kehlkopfmuskeln. (Contribution à l'étude des paralysies toxiques des muscles du larynx.) Von Dr. Heymann. (Archiv für Laryngologie und Revue hebdomadaire de laryngologie et d'otologie 1897, No. 13.)

Seltener als allgemein angenommen wird. Verf. hat drei Bleilähmungen und eine Arsenik- oder Cyankaliumlähmung beobachtet. Der Meinung Morell-Makenzie's widersprechend, bestand in allen Fällen Abductorenlähmung. In einem Falle kam auffallender Weise ein Recidiv, welches dann eine ganz andere Lähmung als zuerst darbot. In dem vierten Falle traten mehrere Recidive ein, welche dann durch Milchdiät, Electricität und Jodeisen heilten. Dr. P. K.

Syphilitische Verengerung der oberen Partie des Oesophagus. Behandlung mittelst Jaboulay'scher Sonde. (Rétrécissement syphilitique de l'extremité supérieure de l'oesophage. Traitement par la sonde de Jaboulay.) Von Dr. M. Lannois in Lyon. (Arch. internat. de laryngol. etc, Bd X, No. 4, Juli/Aug. 1897.)

Die nach unten verjüngte und geschlossene hohle Kautschuksonde kann an einer bestimmten und begrenzten Stelle vermöge eines am oberen Ende befindlichen Ballons spindelförmig aufgeblasen und so die Strictur nach gehöriger Einführung und Lagerung des Rohres allmählich erweitert werden. Der Hauptvortheil besteht in der Möglichkeit sanfter, schmerzloser Erweiterung mittelst elastischen Materials (Gummi und comprimirte Luft). Zur Illustration des Gesagten ist die Krankengeschichte einer 55 Jahre alten Frau mit wahrscheinlich syphilitischer, 16 cm von der Zahnreihe entfernter Oesophagusstrictur mitgetheilt, bei welcher das genannte Verfahren von gutem Erfolge begleitet war. Beschorner.

Ueber Larynxschwindel. (De l'ictus laryngé.) Von Dr. Schadewaldt. (Archiv für Laryngologie und Revue hebdomadaire de laryngologie et d'otologie 1897, No. 13.)

Sieben Fälle, von denen einer tödtlich endete. Die Anfälle kamen jedes Mal in Folge eines Hustenparoxysmus. Um den Tod zu erklären, nimmt Verf. einen Reiz des Laryngeus superior an, welcher centripetal das Exspirationscentrum reizte und so die Hustenanfälle hervorbrachte; das Bewegungscentrum des Herzens wurde zugleich gereizt, daher Verlangsamung der Herzschläge mit Gehirnanämie und Verlust des Bewusstseins. Die Anfangs sehr kurzen Anfälle haben endlich eine

Digitized by Google

totale Herzlähmung und Tod hervorgebracht. Der Tod trat ohne Agone ein.

In allen Fällen muß eine gewisse Disposition bestehen; fast alle sind Alcoholiker oder alte Leute; daher sind es auch meistentheils Männer, die befallen werden, namentlich plethorische Männer. Tuberculose und Tabackmißbrauch scheinen keinen Einfluss zu haben. Prognose ist nicht so gut, als allgemein angenommen wird. Die Medication ist zweifelhaft, am besten gelingt noch die Bekämpfung der prädisponirenden Momente. Dr. P. K.

Ueber acutes primäres Larynxödem. (A propos d'un cas d'oedème aigu primitif du larynx.) Von Dr. G. Liaras. (Revue hebdomadaire de laryngologie et d'otologie 1897, No. 13.)

In letzter Zeit kam man zu folgenden das Larynxödem betreffenden Grundsätzen: 1) Das acute primäre Larynxödem ist infectiöser Natur; 2) das acute Larynxödem kann seröser oder phlegmonöser Natur sein; 3) letztere beiden Formen können klinisch am Krankenbette unterschieden werden, was von hoher prognostischer Bedeutung ist. Es sind seltene Fälle. Verf. giebt die genaue Krankengeschichte eines Falles, welcher a frigore entstanden ist, giebt seine Beweise für letztere Entstehungsweise sowie mehrere kritische Bemerkungen. Dr. P. K.

Angina pseudomembranacea mit Friedländer'schen Bacillen. (Les angines à bacille de Friedländer.) Von Dr. Nicolle und Dr. Hébert. (Annales de l'institut Pasteur 1897, pag. 67.)

Ziemlich selten. Verff. haben blos 8 Fälle auf 1600 gefunden. Tritt in glänzenden, meist gelben, mehr weniger zahlreichen, fest anhaftenden, sich immer neubildenden Punkten auf. Allgemeinbefinden gar nicht gestört. Aus den drei klinischen Symptomen: Ungestörtes Allgemeinbefinden, Fortdauern der Pseudomembranen, festes Ankleben der letzteren könnte man vielleicht die Diagnose stellen; die bacteriologische Diagnose aber bleibt die allein sichere. In einem Falle, wo eine Mischform mit echten Diphtheriebacillen bestand, war das Leiden auch sehr gutartig. Dr. P. K.

Membranöse Stomatitis nach Antipyringebrauch. (Accidents causés par l'antipyrine; stomatite ulcéromembraneuse.) Von Dr. Dalché. (Société médicale des hôpitaux und Annales des maladies de l'oreille et du larynx 1897, No. 2.)

Die Haut- und Schleimhauterkrankungen gehören zu den häufigsten Erscheinungen der Antipyrinabsorption. Verf. erzählt einen Fall von Stomatitis ulceromembranacea, welcher mit Diphtheritis macroscopisch zu verwechseln war. Dr. P. K.

Pharynxhusten bei Kindern. (La toux pharyngée chez les enfants.) Von Dr. Millon. (Société médicale du XI. arrondissement de Paris und Annales des maladies de l'oreille et du larynx 1897, No. 2.)

Verf. ermahnt, den Pharynxhusten der Kinder wohl zu berücksichtigen, um letztere nicht unnützer Weise der gewöhnlichen Behand-

Digitized by Google

lung der Bronchitis oder Pneumonie zu unterwerfen. Dieser Husten wird hervorgebracht durch Schleimansammlung im Nasenrachenraum, tritt also paroxysmenartig und selten auf, ist oft mit Würgen und selbst Erbrechen verbunden, hat immer einen nassen, nie einen trockenen Klang; die Anfälle treten fast regelmäßig je einmal Abends, um Mitternacht und beim Erwachen auf. Auscultatorische und percutorische Symptome fehlen immer; eine kleine Pharynxerkrankung ist die gewöhnliche Ursache. Wird oft mit Keuchhusten verwechselt.

Dr. P. K.

Ein Fall von Molluscum pendulum der Tonsille. (Un cas de molluscum pendulum de l'amygdale.) Von Dr. Furet. (Arch. internat. de laryngol. etc., Bd. X, No. 4, Juli/Aug. 1897.)

48 Jahre alter Mann mit ca. 2 cm langem, gestieltem, sehr beweglichem Geschwülstchen auf der Mitte der rechten Tonsille. Eine grosse Zahl kleinerer derartiger Neubildungen fand sich am Halse, dem Truncus und in den Achselhöhlen verstreut. Der Tonsillentumor wurde mittelst galvanocaustischer Schlinge entfernt und zeigte sich, dass der Mutterboden aus käsigen Massen bestand, welche der Neubildung als Basis gedient zu haben schienen. Die microscopische Untersuchung ergab fibröse Stuctur und den histologischen Character eines Molluscum pendulum commune. F. meint, dass noch kein Fall einer derartigen Geschwulst, der Schleimhaut entsprossen, beobachtet bezw. veröffentlicht worden sei.

Beschorner.

Ueber die Stimmbildung. (Sur la phonation.) Von Dr. P. Bonnier. (Presse médicale und Annales des maladies de l'oreille et du larynx 1897, No. 2.)

Verf. wirft den Autoren vor, beim Studium der Stimmbildung nur die eigentlichen Larynxmuskeln, nicht aber die äusseren Larynxmuskeln, welche den Larynx als Ganzes bewegen, studirt zu haben; letztere Bewegungen sind aber nothwendig zur normalen Stimmbildung. Noch mehr, die Autoren haben die Wirkung der inneren Larynxmuskeln im Einzelnen und nicht ihre Gesammtwirkung studirt; ferner haben sie diese Gesammtwirkung zusammen mit der Wirkung der äusseren Larynxmuskeln, welche letztere den Kehlkopf heben, senken und nach rückwärts ziehen, nicht genug in Betracht genommen. Verf. giebt des Weiteren seine Ansichten über die Tonbildung, welche am besten im Original nachgelesen werden.

Dr. P. K.

Methode, die rückwärtsliegende Epiglottis bei endolaryngealen Operationen emporzuheben. (Procédé pour relever l'épiglotte rabattue faisant obstacle aux opérations endolaryngiennes.) Von Dr. Bueno de Miranda. (Annales des maladies de l'oreille et du larynx 1897, No. 2.)

Das Princip besteht darin, dass die linke Hand den Kehlkopfspiegel zugleich mit der Kehlkopfsonde hält, was nach Verf.'s eigenem Geständniss schwer ist.

Dr. P. K.

Digitized by Google

Acht Fälle von Cricothyrotomie wegen endolaryngealen Tumoren, wovon einer mit tödtlichem Ausgang. (Relation de huit cas de thyrotomie (cricothyrotomie) avec une mort, pour ablation de tumeurs endolaryngées.) Von Dr. W. Downie. (Glasgow medical Journal und Revue hebdomadaire de laryngologie et d'otologie 1897, No. 13.)

Verf. zieht sie der endolaryngealen Methode vor, macht aber immer die Cricotomie dabei und macht zuerst die präventive Tracheotomie. Die Chloroformisation macht sich durch die Trachealwunde. Einfache Tamponade mittelst Gazetampons oder kleinen Schwämmchen verhindert genügend den Eintritt des Blutes in die Trachea. Nachdem die Tumoren entfernt sind, legt man die Trachealcanüle wieder ein, legt die Knorpel aneinander; am zweiten Tage nimmt man die Tampons weg, ätzt die Ansatzstellen der Tumoren und sonst verdächtige Stellen. Dann legt man die Knorpel wieder aneinander und vernäht sie ebenso wie die Hautränder. Unter normalen Verhältnissen kann man die Canüle am dritten Tage entfernen. Dr. P. K.

Klinische Studie über primäre und secundäre Pharynxtuberculose. (Tuberculose pharyngée primitive et secondaire. Étude clinique.) Von Dr. Walter und Dr. F. Chapell. (New York Medical Journ. und Annales des maladies de l'oreille et du larynx 1897, No. 2.)

Verff. bringen ein Beispiel von primärer und zwei Beispiele von secundärer Pharynxtuberculose. Bei der primären besteht offenbare Entzündung mit Blutstauung, immer ohne Ulceration, ohne geschwollene Lymphdrüsen, welche erst später anschwellen; bei der secundären bestehen Geschwüre gleich Anfangs, die Lymphdrüsen sind vorher angeschwollen und bieten die Symptome einer acuten Infection dar. Das Leiden kommt in beiden Fällen öfter rechtsseitig als linksseitig vor.
Dr. P. K.

Parenchymatöse Einspritzungen von Carbolsäure bei Mandelerkrankungen. (Contribution à l'emploi des injections parenchymateuses d'acide phénique dans les cas de maladies tonsillaires.) Von Dr. Kramer. (Centralblatt für Chirurgie und Revue hebdomadaire de laryngologie et d'otologie 1897, No. 21.)

Selbe thun nicht nur gute Wirkung bei acuter Amygdalitis, sondern auch bei phlegmonöser recidivirender Mandelentzündung. 2—3proc. Carbolsäurelösungen genügen, die Spritze muss 1 cm tief in den vorderen Gaumenbogen eingestochen werden. Dr. P. K.

Glottiskrampf bronchopneumonischen Ursprungs. (Spasme de la glotté d'origine broncho-pulmonaire.) Von Dr. Ghika. (Journ. de clin. et de thérap. infant. und Annales des maladies de l'oreille et du larynx 1897, No. 2.)

Ein 17 Monate altes Kind mit doppelseitiger Pneumonie wurde während des Krankheitsverlaufes durch die Tubage bedeutend erleichtert, obwohl später der Tod eintrat. Es bestand also zugleich Spasmus glottidis. Die Section ergab einen normalen Larynx. Dr. P. K.

Digitized by Google

Rosenkranzperle in den Luftwegen, Tracheotomie, Expulsion. (Grain de chapelet dans les voies respiratoires. Trachéotomie. Expulsion.) Von Dr. Lavrand. (Journal des sciences médicales de Lille und Revue hebdomadaire de laryngologie et d'otologie 1897, No. 20.)

Ein 10jähriges Kind inspirirte einen Fremdkörper, den es im Munde hatte. Die Untersuchung ergab nur ein Blasen am oberen Theil der Trachea. Nach ausgeführter Tracheotomie kam der Fremdkörper nicht zum Vorschein; es wurde ein Drain eingelegt. Bei einem nachher eintretenden schweren Erstickungsanfall entfernte die Wärterin das Drainrohr und hielt die Trachealwunde offen. Nach Wiederherstellung des Athmen's fand Verf. den Fremdkörper in dem oberen Winkel der Trachealwunde und entfernte denselben. Dr. P. K.

Diphtheritis nach Scharlach. (Diphtérie consécutive à la scarlatine.) Von Dr. Meredith Richard. (Lancet und Annales des maladies de l'oreille et du larynx 1898, No. 2.)

Selbe hat gar nichts mit dem Scharlach zu thun und ist als echte Diphtheritis zu betrachten. Scharlachreconvalescenten bekommen selbe leichter als vorher gesunde Menschen, immer aber nur durch Ansteckung Seitens Diphtheritiskranker. Die Statistiken der Londoner Spitäler beweisen dieses Factum deutlich. Dr. P. K.

Acute Osteomyelitis des Os maxillare superius, sogenanntes „classisches" Highmorshöhlen-Empyem vortäuschend. (Ostéomyelite aigué du maxillaire supérieur simulant un empyème soi-disant „classique" de l'antre d'Highmore.) Von Dr. Lichtwitz in Bordeaux. (Arch. internat. de laryngol. etc Bd. X, No. 4, Juli/Aug. 1897.)

Die Krankheitserscheinungen bei einem 29jährigen Manne waren die sogenannten „classischen" des Empyems der Highmorshöhle. Statt dessen aber stellte es sich heraus, dass es sich um Osteomyelitis handelte, und genas Patient nach Entfernung des necrotischen Process. alveolar. maxillae vollständig. L. warnt daher vor dem Namen „classisches" Empyem und verlangt, dass jeder Fall dieser Art nach der Ursache, welche die Ostitis maxillae superioris mit oder ohne Betheiligung des Sinus hervorruft, benannt werden müsse.

Beschorner.

Klinische Beobachtungen und experimentelle Untersuchungen über Larynxgeschwüre durch Tubage. (Observations cliniques et recherches expérimentales sur les ulcérations laryngées dues au tubage.) Von Dr. G. Variot und Dr. R. Bayeux. (Journal de clinique et de thérap. infant. und Annales des maladies de l'oreille et du larynx 1897, No. 2.)

Die Geschwüre, welche man bei fortgesetzter Tubage in der Höhe der Cartilago cricoidea beobachtet, sind drei an der Zahl: ein mittleres, rundes, mit scharfen Rändern versehenes, einen halben Centimeter im Höhendurchmesser messendes; zwei symmetrische, seitliche, dicht unterhalb der Giessbeckenknorpel sitzende, blos einige Millimeter messende. Es handelt sich darum, zu wissen, ob diese Geschwüre als Decubitus oder als manuelle, beim jedesmaligen Einführen des Tubus entstandene Verletzungen zu betrachten sind. Experimente an der Leiche haben

Digitized by Google

gezeigt, dass durch die ungeübtesten Hände Geschwüre durch Verletzungen an den betreffenden Stellen nicht hervorgebracht werden können; wenn selbe auf brutale Weise fast mit Vorbedacht hervorgebracht werden, so sieht man sie an der Glottis und in der subglottischen Gegend entstehen. Dr. P. K.

Intervention bei Croup bei Scheintod. (L'intervention dans le croup en cas de mort apparente.) Von Dr. G. Variot. (Journ. de clinique et de thérap. infant. und Annales des maladies de l'oreille et du larynx 1897, No. 2.)

In einem solchen Falle ist es immer besser, die sofortige Tracheotomie nebst künstlicher Respiration als die Tubage auszuführen; das eingeführte Rohr könnte wohl beim Tubiren die Pseudomembranen in die Trachea hinabstossen und so den Tod vollenden. Verf. erzählt einen hierher gehörigen Fall. Dr. P. K.

Gänzliche Lähmung des Recurrens mit anatomischer Untersuchung. (Sur un cas de paralysie totale du recurrent avec examen anatomique.) Von Dr. Nattier und Dr. Thomas. (Bulletin de la société anatomique de Paris und Annales des maladies de l'oreille et du larynx 1897, No. 2.)

Aortenaneurysma bei einer 68jährigen Frau; Stimmlosigkeit; linksseitige Stimmbandlähmung in der Abduction mit Auflockerung und Atrophie des Stimmbandrandes. Der mittelst Picrocarmin und Osmiumsäure behandelte Nervus recurrens zeigte gänzliche Degeneration. Vagus und Laryngeus externus intact. Die mittelst Picrocarmin und Hämatoxylin behandelten Larynxmuskeln zeigten im Thyroarytenoideus, dem Cricoarytenoideus und dem Arytenoideus transversalis bedeutende Abnahme der Muskelfibrillen. Dr. P. K.

Notiz.

Von der Gesellschaft „Electrotechnisches Institut Frankfurt" kam der Redaction ein mit Illustrationen reich ausgestatteter Catalog zu, welcher ein genaues Verzeichniss aller jener Apparate und Instrumente enthält, die medicinisch-chirurgischen Zwecken dienen und von dieser Gesellschaft bezogen werden können. Bei jedem Gegenstande ist der Bezugspreis angegeben. Was diesen Catalog für den Practiker besonders werthvoll macht, ist der Umstand, dass bei jedem der Apparate nicht blos eine Gebrauchsanweisung, sondern auch eine Schilderung der Vorzüge, welche die neu construirten Apparate gegenüber den älteren, bis jetzt gebräuchlichen haben, angegeben ist. Der Practiker wird sich dadurch leichter ein Urtheil bilden.

Alle für die **Monatsschrift** bestimmten **Beiträge und Referate** sowie alle **Druckschriften, Archive** und **Tausch-Exemplare** anderer Zeitschriften beliebe man an Herrn Prof. Dr. **Gruber** in Wien I, Freiung 7, zu senden. Beiträge werden mit 40 Mark pro Druckbogen honorirt und die gewünschte Anzahl Separat-Abzüge beigegeben.

Verantwortlicher Redacteur: Prof. Dr. Ph. Scheeh in München.
Verlag der Allgemeinen Medicinischen Central-Zeitung (Oscar Coblentz).
Expeditionsbureau: Berlin W. 35. Schöneberger Ufer 28.
Druck von Marschner & Stephan in Berlin SW., Ritterstrasse 41.

Digitized by Google

Monatsschrift für Ohrenheilkunde

sowie für

Kehlkopf-, Nasen-, Rachen-Krankheiten.

Organ der Oesterr. Otologischen Gesellschaft.

(Neue Folge.)

Mitbegründet von weil. Prof. Dr. N. Rüdinger, Prof. Dr. R. Voltolini und weil. Prof. Dr. Fr. E. Weber-Liel

und unter Mitwirkung der Herren

Docent Dr. **E. Baumgarten** (Budapest), Hofrath Dr. **Beschorner** (Dresden), Prof. Dr. **Ganghofner** (Prag), Docent Dr. **Gomperz** (Wien), Dr. **Heinze** (Leipzig), Dr. **Hopmann** (Cöln), Prof. Dr. **Jurasz** (Heidelberg), Dr. **Keller** (Cöln), Prof. Dr. **Kiesselbach** (Erlangen), Prof. Dr. **Kirchner** (Würzburg), Dr. **Koch** (Luxemburg), Dr. **Law** (London), Docent Dr. **Lichtenberg** (Budapest), Dr. **Lublinski** (Berlin), Dr. **Michel** (Cöln), Docent Dr. **Moldenhauer** (Leipzig), Prof. Dr. **Onodi** (Budapest), Docent Dr. **Paulsen** (Kiel), Dr. **A. Schapringer** (New-York), Dr. **Schäffer** (Bremen), Dr. **E. Stepanow** (Moskau), Prof. Dr. **Störck** (Wien), Prof. Dr. **Strübing** (Greifswald), Dr. **Weil** (Stuttgart), Dr. **Ziem** (Danzig)

Herausgegeben von

Prof. Dr. JOS. GRUBER Wien. **Prof. Dr. v. SCHRÖTTER** Wien. **Prof. Dr. PH. SCHECH** München.

Prof. Dr. E. ZUCKERKANDL Wien.

Dieses Organ erscheint monatlich in der Stärke von 3 bis 3½ Bogen. Man abonnirt auf dasselbe bei allen Buchhandlungen und Postanstalten des In- und Auslandes.
Der Preis für die Monatsschrift beträgt 12 R.-M. jährlich; wenn die Monatsschrift zusammen mit der Allgemeinen medicinischen Central-Zeitung bestellt wird, nur 8 R.-M.

Jahrg. XXXI. Berlin, December 1897. No. 12.

I. Originalien.

Ueber Beziehungen der Nasenkrankheiten zur Psychiatrie.

Von

C. Ziem.

(Schluss.)

III. Neben der lymphatischen und venösen Stauung an und für sich müssen jedoch wohl noch andere Momente in der Entstehung von Irresein bei Nasenkrankheiten in Betracht kommen, zunächst vornehmlich eine Autointoxication durch die übelriechenden Dünste der Eiterung und die Fieber erzeugende, septische Resorption des Eiters. Denn obschon bekanntlich Herzkranke zu reizbarer Verstimmung besonders disponirt sind, so ist ein übermässiges Befallenwerden derselben von richtiger Geisteskrankheit doch gewiss nicht zu beobachten, so dass also die mit einer Stauung in den Geweben zweifellos verbundene An-

Digitized by Google

häufung excrementieller Substanzen allein nicht genügen dürfte, eine Geistesstörung hervorzurufen. Es wird sich hier wohl dasselbe herausstellen, was bezüglich der im Jahre 1888 von mir nachgewiesenen, von einigen, in dieser Hinsicht gar nicht zuständigen, Specialisten, die mit der Behandlung nur von Nasen- oder Halskranken, aber nicht Augenkranker sich befassen, allerdings bestrittenen, von Kuhnt im Jahre 1895 jedoch bestätigten und noch etwas eingehender studirten Einschränkung des Gesichtsfeldes bei Nasenkrankheiten, von Letzterem schärfer als in mehreren meiner eigenen Arbeiten[1]) hervorgehoben worden ist, dass nämlich hier auch noch das Moment der Autointoxication berücksichtigt werden müsse, ein Umstand, dem ich nach weiteren Beobachtungen und genauerer Erwägung der Verhältnisse doch eine etwas grössere Bedeutung einräumen muss: in einem Theile der von Nasenkrankheiten abhängigen Fälle extra- oder intraocularer Erkrankung handelt es sich öfter offenbar um, allerdings manchmal recht geringgradige, febrile Processe, was besonders auch aus dem raschen Erfolge sich ergiebt, den man durch Combination der örtlichen Behandlung des Auges und der Nase bezw. ihrer Nebenhöhlen mit einer entsprechenden antifebrilen Behandlung da nicht selten erzielt. Freilich ist hiermit natürlicher Weise noch nicht nachgewiesen, dass die Resorption, sei es nun von Eiter, sei es von Ptomainen oder dergl., nun gerade auf die Nervensubstanz, nicht hauptsächlich oder mindestens doch zum Theil auf das Gefässsystem einwirkt, dass also die hier zu beobachtende Einschränkung des Gesichtsfeldes auf nervösem Wege, nicht durch eine febrile Störung des Kreislaufs in der Aderhaut zu Stande komme. In ähnlicher Weise also möchte ich auch in der Pathogenese von Naseneiterungen abhängiger Geistesstörungen auf den febrilen Character mancher derselben doch noch besonderes Gewicht legen und kann in dieser Beziehung auch aus meiner eigenen Krankengeschichte nochmals die äusserst schnelle Beseitigung aller cerebralen Symptome nach Entfernung des die Jauchung meiner Kieferhöhle im Jahre 1895 unterhaltenden kranken Zahnes, bei gleichzeitiger, regelmässiger Ausspülung des Sinus anführen, während solche im Jahre 1884 in Friedrichsberg gänzlich unterlassen worden waren und meine Erkrankung natürlich auch dadurch verlängert worden ist. Bei genauerer Nachforschung dürfte vielleicht überhaupt ein Theil der von Th. Meynert, dem gedankenreichen Pionier, einem jener Edlen, auf welchen mit den Worten einer griechischen Inschrift das Götterauge der Zeit zu früh geweilt —, der von Th. Meynert so genannten vasomotorischen Psychosen auf eine latente Eiterung in der nächsten Nachbarschaft des Stirnhirns, d. h. also besonders in der Nase oder einer der Nebenhöhlen zurückzuführen sein. Zu weiterer Würdigung der Autointoxication in der Entstehung von Geistesstörungen sei übrigens auch an die von Prof. v. Wagner in Wien unlängst mitgetheilten

[1]) So habe ich auch manche Formen von Iritis schon im Jahre 1887 (Centralbl. f. pract. Augenheilkunde, S. 361) auf Resorption von Eiter aus der Nase zurückgeführt, was von Herrn E. Berger in Paris allerdings angezweifelt und von Herrn Fromaget in Bordeaux unter Verdrehung meiner Angaben im Jahre 1894 nochmals entdeckt worden ist.

Digitized by Google

Beobachtungen über Irresein im Gefolge gastrischer Störungen kurz erinnert. Allerdings ist die Grösse der Resorptionsfähigkeit der Nasenschleimhaut für auf dieselbe abgelagerte Substanzen durch genügend zahlreiche und genügend exacte Beobachtungen bisher noch nicht festgestellt, keinenfalls aber irgendwie zu bezweifeln, was ausser mehreren, schon früher von mir angeführten[2]) Beobachtungen, sowie aus verschiedenen durch Gradenigo veranlassten Versuchen noch aus den folgenden Momenten mit aller Bestimmtheit sich erschliessen lässt: 1) aus der allbekannten, mächtig anregenden Einwirkung des Schnupftabaks, der besonders auch grossen Feldherren, wie Prinz Eugen, Friedrich II., Moltke u. A. ein unentbehrliches Bedürfniss im Donner der Schlachten gewesen ist; 2) aus der ähnlichen Verwendung des Niopo- oder Curuga-Pulvers, das nach den Berichten von Alexander v. Humboldt und seines verdienstreichen, von Buffon in einer glänzenden Rede gefeierten Vorgängers La Condamine von den Bewohnern des Orinoko und Marannon aus einer Mimosenart in eigenthümlicher Weise dargestellt wurde und, auf die Nasenschleimhaut applicirt, die Betreffenden auf einige Stunden der Vernunft beraubte, so dass sie im Gefechte sich wie Rasende auf die Feinde stürzten[3]); 3) aus einer äusserst interessanten, von Flavius Josephus mitgetheilten Notiz, nach welcher z. Z. Salomo's, also 1000 Jahre vor unserer Zeitrechnung, durch Application einer betäubenden, Baaras genannten Substanz (vermuthlich die ja schon im Alterthum bekannte, schläfrig machende Frucht der Mandragora) auf die Nasenschleimhaut Irrsinnige geheilt worden sind, das älteste mir bekannte Beispiel in dieser Frage, viel älter als die, übrigens noch nicht einmal zweifellos festgestellte, Verwendung der Niesswurz als Schnupfpulver im griechischen Alterthum, was später durch die, natürlicher Weise viel weniger wirksame, innere Anwendung des Helleborus und seiner Präparate ersetzt worden ist[4]).

Wenn also aus allen diesen, übrigens leicht zu vermehrenden Beispielen das Resorptionsvermögen der Nasenschleimhaut und die Einwirkung mancher auf dieselbe applicirten Substanzen auf das Gehirn mit Sicherheit hervorgeht, dann hat man offenbar alle Veranlassung, auch bei dem Zustandekommen wüster und schreckhafter Träume nicht nur, wie so oft, an die übrigens ja auch kaum jemals primäre Hypertrophie der Gaumen- oder Rachentonsillen, an Störungen der Verdauung oder Nierenabsonderung, sondern ganz besonders auch an die Möglichkeit der Einwirkung einer fötiden Naseneiterung zu denken.

IV. Vielleicht darf sogar die Ermöglichung einer directen Aufnahme von Sauerstoff durch das Gehirn bei freier Nasenathmung und deren Verhinderung bei verstopfter Nase hier in Betracht gezogen werden. Obschon über einige bezügliche, bereits vor längerer Zeit von

[2]) Ueber Einwirkung aromatischer Substanzen auf die Nasenschleimhaut. Deutsche med. Wochenschr. 1885.

[3]) Der Anschauung A. v. Humboldt's (Reise i. d. Aequinoctialgegenden des neuen Continents, deutsche Ausgabe 1860, 4. Band, S. 183), dass der Kalkgehalt des Präparates diese Wirkung ausübe, kann man wohl kaum beipflichten.

[4]) Vergl. W. Whiston's Uebersetzung des Josephus, Antiquities, pag. 202, Wars, pag. 201.

Digitized by Google

J. Ranke in München angestellte Versuche, welche eine directe Athmung der Nervensubstanz beweisen sollen, L. Herrmann sich ziemlich absprechend geäussert hat, so drängt sich diese Frage Einem doch immer wieder auf, so oft man die ausserordentliche Ausbildung der Nebenhöhlen der Nase bei manchen Säugethieren, wie besonders beim Elephanten, und die ausgedehnte Entwicklung der mit der Nase communicirenden Lufträume bei den Vögeln in's Auge fasst, bei welchen dieselben, besonders bei dem Nashornvogel (Leunis-Ludwig) und Tucan (Blumenbach) nach vorn hin bis in die Spitze des Schnabels, nach hinten, wie schon bei der Taube, bis in das Os basilare hin sich fortsetzen und von der Medulla oblongata nur durch ganz schmale Knochenblättchen getrennt sind, so dass die Organe des Kopfes, besonders bei den Vögeln, wie mit einem Luftmeere umgeben sind, eine Einrichtung also, welche die im Gegensatze zu der, früher schon einmal dagewesenen, neuestens wieder aufgetauchten Resonanztheorie, von Blumenbach ausgesprochene Ansicht, dass die Stirnhöhlen zur Verstärkung nur des Geruchs dienen sollen, doch wohl als kaum genügend erscheinen lässt, während andererseits auch die Annahme, dass durch die Pneumaticität der Kopfknochen eine Gewichtserleichterung des Schädels erzielt werden solle, ausserordentlich unbefriedigend und schon durch W. Braune's Versuche als unwahrscheinlich erwiesen worden ist. In dieser Hinsicht dürfte es auch von einiger Wichtigkeit sein, festzustellen, ob die jetzt so vielfach oder zu vielfach beliebte Verödung besonders der Stirnhöhlen nicht vielleicht doch mit einer ungünstigen Beeinflussung des psychischen Verhaltens der Operirten manchmal verbunden ist.

Wenn also durch die im Vorhergehenden besprochenen Momente I. directe Fortleitung einer Entzündung auf das Gehirn längs der Contiguität, II. lymphatische und venöse Stauung, III. Eiterresorption und Autointoxication, IV. Verhinderung der allerdings noch hypothetischen Gehirnathmung, im Gefolge von Nasenkrankheiten Geistesstörung überhaupt auftreten kann, so haben in meinem eigenen Krankheitsfalle doch noch die folgenden unterstützenden Momente mitgewirkt.

1) Während meines Aufenthaltes in Alexandrien von 1880—1882 habe ich lange Zeit an Malaria gelitten mit z. Z. recht beträchlicher Anschwellung der Milz, zu welcher ich eine Disposition bis auf den heutigen Tag besitze und gegen welche, beiläufig erwähnt, ein wenig bekanntes, aber uraltes, auch schon im Leben des Demosthenes von Plutarch gelegentlich erwähntes Mittel, stundenlange Spaziergänge in frischer Luft, öfters hilfreich sich erweisen.

2) Im Jahre 1883 habe ich in Hamburg 1100 g Tct. Chinae compos. und 200 g pulv. cort. Chinae theils fusc., theils regiae, allmählich verbraucht, was mir vor jener famosen Operation an meiner Kieferhöhle immerhin einige Erleichterung, besonders auch gegen den widerwärtigen Geschmack des Eiters im Munde, aber keine Kräftigung meiner Herzthätigkeit eingebracht hat.

3) Von jeher, selbst auf der Universität, und obwohl ich vier Semester lang einem Corps angehört habe, bin ich gegen alle alcoholhaltigen Getränke sehr empfindlich gewesen und habe im Jahre 1884, und zwar zur Verminderung des Speichelflusses, deren allerdings ver-

Digitized by Google

hältnissmässig viel verbraucht, während ich im Jahre 1895 schon so gut wie gänzlich abstinent gewesen bin, indem ich schon damals Monate lang keinerlei Alcoholica getrunken habe.

4) Von Jugend auf, z. Th. vielleicht in Folge eines im vierten oder fünften Lebensjahre überstandenen schweren Wechselfiebers mit metastatischer Osteomyelitis des linken Oberschenkels, eitriger Coxitis und Verkürzung dieses Beines, etwas erregbarer Art und der Selbstbeherrschung nicht immer fähig, leide ich mehr als erwünscht an activen Congestionen zu den Plexus chorioid. der Vorderhörner der Seitenventrikel, habe mich auch äusserem Zwange niemals unterwerfen mögen und wäre in Friedrichsberg gewiss nie gesund geworden, während ich meinem Aufenthalte in Geh.-Rath Dr. Jessen's Anstalt meine Existenz verdanke.

5) Auch kann ich eine erbliche, etwas nervöse Disposition, besonders von mütterlicher Seite her, nicht in Abrede stellen.

6) Endlich habe ich im April 1883, einige Monate nach der Geburt meines einzigen Kindes, auf einer Reise bei längerer Abwesenheit von Hause eine sexuelle Infection mir zugezogen, mit zwar äusserst leichten und oberflächlichen Erscheinungen, deren Nachwirkung aber wohl auch noch jene Osteophytenbildung an dem im Jahre 1895 extrahirten Molaris gewesen ist. Es mag unentschieden bleiben, ob das im Jahre 1884 vorhandene Doppelsehen als ein centrales Symptom, als Theilerscheinung acuter Manie[5]), oder gar von cerebraler Lues, oder nicht doch allenfalls in der oben besprochenen Weise als ein peripherisches Symptom, als Zeichen einer Miterkrankung des Siebbeins und der Orbita[6]) aufzufassen war. Für die letztere Erklärung würde dessen baldiges Verschwinden mit der Ausheilung der Eiterung meiner Kieferhöhle sprechen wie auch mein Freigebliebensein von jeder ähnlichen Erscheinung seit 1884, obwohl ich doch niemals eine systematische, antiluetische Kur durchgemacht und bei der starken Reaction meines Herzens gegen alle Medicamente auch nur äusserst wenig Jod und zwar auch nur schon vor Jahren gebraucht habe. Aber nicht nachdrücklich genug kann betont werden, dass die im Jahre 1884 vorhandene, im Jahre 1895, wie es schien, beginnende geistige Störung auf jene Infection allein ganz und gar nicht zurückgeführt werden kann, da ich 1) im Jahre 1884 während meiner Erkrankung und ebenso im Jahre 1895 überhaupt kein Jod genommen habe und doch hergestellt worden bin, 2) Tausende und Abertausende von Personen, tüchtig inficirt, niemals an Geistesstörung erkranken, Andere jedoch, wahrscheinlich niemals inficirt, ein Pascal, Newton, Rousseau, Semmelweiss, Westphal, J. V. v. Scheffel und zahllose Andere von kürzer oder länger dauernder geistiger Verwirrung doch nicht verschont geblieben sind. Vielmehr muss man annehmen, dass die genannte Diathese wie auf andere Gebiete des Körpers, besonders das Auge und Ohr, so auch auf das Gehirn vornehmlich dann sich localisirt, wenn hier an und für sich schon eine Störung der Circulation vorhanden ist —, ein gar tröstendes und therapeutisch sehr wichtiges Moment, da zwar, wovon man gerade bei Augenkranken sich

[5]) Vgl. hierüber z. B. Brunet in Traité de médecine von Bernheim u. Laurent, Th. II, pag. 670.

[6]) Ziem: Allgem. medic. Central-Zeitung 1887, No. 37.

Digitized by Google

überzeugen kann, eine allgemeine und zugleich örtliche Behandlung, in richtiger Weise combinirt, die besten und schnellsten Erfolge, eine specifische Behandlung allein jedoch, ohne jede Berücksichtigung der örtlich prädisponirenden Momente, nur klägliche Erfolge ergiebt und ergeben kann, während andererseits bei manchen unter guten hygienischen Bedingungen lebenden und besonders auch dem Alcohol gänzlich entsagenden Personen von einer specifischen Behandlung, hauptsächlich mit Quecksilber, öfter abgesehen werden darf.

Das berühmte Wort von Danton „Périsse ma mémoire, et que la république soit sauvée" ein wenig modificirend, könnte ich sagen: „Périsse ma mémoire, et que l'humanité soit servie" —, dennoch aber und trotz des Mangels irgend welcher Anerkennung seitens des preussischen Staates oder einer der zahlreichen Universitäten von Deutschland bin ich noch nicht genügend abgestumpft, um das Wort des Thucydides *τὸ φιλοτιμον ἀγήρων μόνον* nicht vorzuziehen. Wenn ich trotzdem nach längerem Bedenken und nicht ohne inneren Kampf es unternommen habe, durch nochmalige und dieses Mal eingehendste, öffentliche Besprechung meines eigenen, wohl in seltener Weise prägnanten Krankheitsfalles zwar der Wissenschaft zu dienen, mich persönlich jedoch zu prostituiren und zu ächten und das Einzige, was eine seit dem Jahre 1879 nur und ausschliesslich noch wissenschaftlichen Erwägungen betriebene Praxis, sowie eine, wie man mir sagt, mehrfach grundlegende wissenschaftliche Thätigkeit an äusseren Gütern mir eingebracht, einen Namen, auf das Spiel oder doch wer weiss wie vielen Nachreden auszusetzen: dann musste die Wahrheit, le seul principe, nach Buffon, qui soit durable et même éternel, und auf welche allein ein dauernder Ruf gegründet werden kann, die Wahrheit musste natürlich auch hier bei diesen für mich so peinvollen Erinnerungen ihr volles Recht behalten. Aber es sind mit einem von Daniel Sanders schön übersetzten indischen Spruche ja nur die Schmeissfliegen, welche das Schlechte und die Fäulniss suchen, „die Bienen aber fliegen nach der Blüthe": die für die Pathologie des Auges, Ohres und Kehlkopfes, der Lunge, des Magens und so vieler metastatischen Erkrankungen (Ziem 1889, F. Semon 1893) so äusserst grosse practische Bedeutung der Eiterungen der Nase und besonders ihrer Nebenhöhlen, vor meinen im Jahre 1886 veröffentlichten Arbeiten kaum geahnt, hat heute überall auf der ganzen Erde Anerkennung gefunden, so weit die Wissenschaft reicht, und mit dem durch das Vorhergehende wohl gelieferten Nachweis von der grossen Wichtigkeit derselben auch für die Lehre von den Geisteskrankheiten haben die Bienen wieder neue Arbeiten und Leistungen zu vollbringen, die schönste und edelste Aufgabe, deren die Rhinologie der Gegenwart noch fähig ist, den glänzendsten und bedeutendsten Fortschritt, den die practische Psychiatrie zu machen vermag. Vor Allem wird es sich darum handeln, bei denjenigen acuten Infectionskrankheiten[7]), welche die Organe des Kopfes, die Nase samt den Nebenhöhlen mit afficiren und daher eine Gefährdung des Gehirns

[7]) Heller, Münchener med. Wochenschr. 1894, No. 44; Ziem, ibid. No. 49, 1895, No. 5, und Revue Internation. de Rhinologie etc. 1894, No. 24; Grünwald u. a. A.

Digitized by Google

mit sich bringen, durch regelmässige und systematische Ausspülungen der Nase mittelst nach hinten und nach oben [Ziem[8])] spritzender Röhren, möglichst auch durch Ausspülungen des Nasenrachenraumes mittelst gebogener Röhren und luftdichter Druckpumpe das Zustandekommen von Stasen oder auch eitrigen Erkrankungen im Gehirn einzuschränken oder zu verhindern; doch kann man sich ja mit Leichtigkeit davon überzeugen, dass dieser selbstverständlich erscheinenden Indication noch so gut wie nirgends Rechnung getragen, dass insbesondere auch bei dem angeblich durch heftige Gemüthsbewegung zu Stande kommenden „Nervenfieber" der Romane auf eine primäre, durch den, mit der psychischen Erregung verbundenen, stärkeren Blutandrang vermehrte Eiterung einer der Nebenhöhlen der Nase bisher noch nirgends gefahndet wird, ein Gegenstand, auf welchen auch mit Rücksicht auf eine in den Therapeutischen Monatsheften unlängst vom Stapel gelassene sog. „Kritik" der Pharyngotherapie demnächst noch zurückgekommen werden soll. Aber da müssen wir nicht stehen bleiben! Auch noch um andere der ärmsten unserer Mitmenschen, denen der Freiheit Tag entrissen worden, um chronisch Erkrankte, seit längerer Zeit schon Irregewordene müssen wir uns kümmern und versuchen, ob es gelingen möge, „to cure the great breach in their abused nature, to wind up th'untun'd and jarring senses", z. B. bei circulärem Irresein, Agoraphobie (W. Hack), bei Berührungs- oder Vergiftungsfurcht und anderen von Störungen der Circulation, nicht von Schwund der Nervensubstanz selbst möglicher Weise abhängigen Krankheitszuständen. Wenn vor jetzt 100 Jahren, im Gefolge der so viel Vorurtheil und Aberglauben vernichtenden französischen Revolution, Pinel, einer der grossen Wohlthäter des Menschengeschlechts, Irren äussere Banden und Ketten abgenommen hat, in welchen brutale Verblendung und Verrohung sie wie Verbrecher gefesselt hielt, und wenn aus meinem eigenen Krankheitsfall abermals hervorgeht, wie ungewiss und trügerisch das von manchen Psychiatern beanspruchte Monopol unfehlbarster Autorität ist, über die Geschicke, Hoffnungen und Entwürfe Anderer Sentenz zu fällen, Solche als Unheilbare, geistig für immer Impotente und Verbannte der Freiheit, a value beyond all inestimable treasure mit Peter Wentworth, des Rechts der Selbstbestimmung, des Mitwirkens an den Aufgaben der Menschheit und den Fortschritten der Wissenschaft zu berauben, ein Gehirn, auf dessen Ausbildung viele Jahre treuester elterlicher Fürsorge und einer im Ganzen stetigen, wenig abgelenkten Arbeit aufgewendet worden, mit einem Federstrich als verwesend auf den Anger zu verweisen: „Sie aber, sie bleiben an goldenen Tischen" —: da lasst uns auf der Hut sein vor einer derartig mysterious virtue of wax and parchment, auf der Hut! Lasst uns vielmehr anklopfen an den Irrenanstalten, die Insassen derselben gründlich und sorgfältig untersuchen und feststellen, ob durch eine sachgemässe rhinologische Behandlung mancher oder vielleicht auch vieler derselben, nicht auch von Aussen unsichtbare, innere Fesseln gelöst werden können, deren Gehirn gebannt haltend, den Aufschwung und freien Flug ihrer Gedanken

[8]) Journ. of Laryngology, October 1895, von Anderen nacherfunden.

Digitized by Google

hemmend! Der Ajas des Sophocles hat zwar das φρονεῖν μηδέν für das glücklichste Leben erklärt und Chrysippus irrsinnig zu leben für besser, als überhaupt nicht zu leben, mit einem schönen Worte von Pascal jedoch besteht toute notre dignité dans la pensée.

Zusatz. Einer s. Z. mir zugegangenen Einladung entsprechend, habe ich der am 3. März d. J. in New-Orleans stattgefundenen Jahresversammlung der Southern Section of the American Laryngol., Rhinol. and Otol. Society einen, allerdings etwas kürzeren, Vortrag über den vorstehenden Gegenstand in englischer Sprache eingesendet, sehe aber, dass derselbe in der erst am 11. December mir zugegangenen September-Nummer von The Laryngoscope in der willkürlichsten Weise zu einem todten Gerippe verstümmelt und mit verblüffender Verständnisslosigkeit selbst meine Darlegungen über die Physiologie des Schlafes dort vollständig übergangen worden sind. Auch eine den Annales des maladies de l'oreille etc. in französischer Sprache über denselben Gegenstand von mir eingereichte Arbeit ist in der September-Nummer derselben ohne mein Vorwissen vielfach verändert und an mehreren Stellen für mich selbst nahezu unverständlich geworden. Bei den in deutscher Sprache erscheinenden wissenschaftlichen Zeitschriften ist es eine gute, nachahmenswerthe Sitte, eingreifende und den Sinn umgestaltende Veränderungen an einem Manuscripte nur nach vorhergehender Verständigung mit dem betr. Verfasser vorzunehmen. Ohne mit der mehr philologischen Aufgabe, jene beiden Publicationen im Einzelnen zu emendiren, mich zu befassen, sei nur bemerkt, dass nur die hier gegebene, an manchen Stellen allerdings etwas erweiterte Darstellung meinen Erfahrungen, Anschauungen und Empfindungen entspricht.

Einiges über die Technik der Operation der adenoiden Wucherungen.

Von

S.-R. Dr. **R. Cholewa,** Berlin.

In der September-Nummer der Monatsschrift für Ohrenheilkunde etc. schildert H. Beckmann seine Operations-Methode der adenoiden Vegetationen und knüpft hieran einige Bemerkungen, deren Consequenzen mir nicht gerechtfertigt erscheinen, und die ich deshalb richtig zu stellen versuchen möchte. Obgleich die Zahl der von mir operirten Fälle 5000 nicht ganz erreicht, getraue ich mir doch ein Urtheil über die Indicationen zur Wegnahme dieser Geschwülste, sowie über die Art und Weise der Ausführung der Operation abzugeben. So glaube ich z. B. nicht, wie Beckmann, dass zur Fortschaffung der adenoiden Vegetationen das von ihm construirte Ringmesser für alle Fälle genügt; ich sage Ringmesser, da es schliesslich doch nichts weiter ist, wie eine allerdings verbesserte Nachahmung des s. Z. sehr anerkannten und auch heute noch vollkommen ausreichenden Gottstein'schen Ringmessers. Der Ring ist nur viereckig ausgezogen, die Biegung des

Digitized by Google

Messers in sich, seine Winkelstellung zum Stiel, sind schon alle bei dem Gottstein'schen Messer von verschiedenen Seiten eingeführt worden, ohne wie gesagt, für alle Fälle absoluten Erfolg bei der Operation zu garantiren. Doch dieses viereckige Ringmesser von H. Beckmann ist an sich in so fern eine Verbesserung des Gottstein'schen genialen Gedankens, als es sich bequemer handhaben lässt wie das letztere, und das ist es gerade, was mich dazu führt, meine Verwunderung darüber auszusprechen, dass H. Beckmann trotz seiner 5000 operirten Fälle sich über die Bedingungen der effectvollen Schnittführung noch nicht klar geworden zu sein scheint. Wie er selbst auf pag. 390 anführt, lässt sich „die eigentliche Schnittführung kaum genügend beschreiben"; so dass man fast versucht wird, die Construction des gewiss höchst werthvollen Instrumentes für einen glücklichen Zufall zu halten, an dem das ingeniöse Nachdenken des Autors keinen Theil hat. Schauen wir uns doch einmal die Bedingungen an, unter denen ein Ringmesser schneidet oder nicht schneidet, so ist die hauptsächlichste die, dasselbe so am Rachendach aufzusetzen, dass der schneidende Rand des Messers absolut rechtwinkelig zur sagittalen Ebene der Schädelbasis geführt wird. Ist dieses nicht der Fall, steht die Klinge nur etwas schief, so wird auch bei dem stärksten Druck das Instrument nicht seine Schuldigkeit thun, d. h nur mit einem Theil seiner Klinge schneiden, oft blos ritzen und so nicht den gewünschten Erfolg haben. Weiter sagt H. Beckmann pag. 391 „beim Säuglinge genügt ein leichtes Andrücken" (des Ringmessers), was hat das zu bedeuten? Es zeigt uns, dass bei kleinen Dimensionen des Rahmens das Hineinpressen der Wucherung in den Rahmen leichter ist, als wenn dieser Rahmen sehr gross ist. Die richtige Grösse des H. Beckmann'schen Rahmens sichert dem Instrument den Erfolg und daher ist es auch kaum zu verstehen, wie die vollkommen werthlose Nachahmung des H. Beckmann'schen Messers, ich meine das Instrument von Kirstein, eine solche Gefolgschaft bei dem Publikum der Aerzte finden konnte. Die oblonge Colossal-Oeffnung des Kirstein'schen Tonsillotoms zwingt den Operateur bei Führung desselben einen Druck auszuüben, der für beide Theile, Operateur und Patient, höchst unbequem und durchaus nicht gleichgiltig ist. Denn durch diesen Ueberdruck wird die exacte Führung des Messers in der sagittalen Ebene des Schädels unsicher und es werden Verletzungen an der hinteren Pharynxwand verursacht, die nicht gleichgiltig sind. Wenn auch letzteren Schaden H. Beckmann für einen Vortheil seines Instrumentes anzusehen scheint, indem er sagt, „der Schnitt muss tief genug gehen — an der hinteren Wand bis auf die musculi recti capitis", so bleibt er uns doch die Erklärung schuldig, warum der Schnitt so tief gehen muss. Gewöhnlich sehen wir bei beiden Instrumenten, bei dem von Kirstein mehr wie bei dem Beckmann'schen, dass die abgetrennte Wucherung noch an einer Schleimhautbrücke der hinteren Pharynxwand hängt; dieselbe muss von dort, wie dies Beckmann selbst eingesteht, mit anderen Instrumenten, Zangen, Schlingen etc. entfernt werden. Das, was er aber nicht sagt, ist, dass diese unnützen Schleimhautabschürfungen oft Veranlassung zu starken, anhaltenden Blutungen geben, die um so gefährlicher sind, als sie sich der Beobachtung leicht entziehen und von

Digitized by Google

deletärer Wirkung sein können, wenn nicht rechtzeitig ärztliche Hilfe zur Stelle ist. Diese Blutungen sehen wir nie bei der Anwendung der curettenartigen Instrumente, und in Folge dessen kann ich auch mit Beckmann nicht übereinstimmen, wenn er sagt, dass bei sich wiederholenden Blutungen ein unvollständiges Stück (der Mandel) zurückgeblieben ist. Denn bei der Anwendung der Lange'schen oder der nach ersterer modificirten Hartmann'schen Curette bleiben immer solche Stücke auch bei der sorgfältigsten Führung zurück. Das macht übrigens letztere Instrumente nicht schlechter, umgekehrt; wir werden oft noch eine Curettage vornehmen müssen, wenn das Ringmesser einen scheinbaren Erfolg gehabt. Denn wir dürfen nicht ausser Acht lassen, dass jedes Ringmesser nur so viel von den Wucherungen fortnimmt, wie in seinen Rahmen hineingepresst ist; d. h. dass es im Pharynx einen Weg ungefähr wie ein Schneepflug macht, in der Mitte schafft es die Bahn frei, aber an den Seiten, an den Tubenmündungen bleiben die adenoiden Vegetationen unberührt stehen, und gerade hier ist es, wo die Curette sich als omnipotent erweist. Aus letzterem Grunde ist es mir auch nicht klar, warum Hartmann sein eigenstes, vielleicht bestes Kind neuerdings verleugnet und zur Zange, und zu welcher Zange greift! Spricht er sich doch in No. 35 (a. 1885) der „Deutschen medicinischen Wochenschrift" in einer Kritik der Hopmann'schen Operationsmethode direct gegen den Gebrauch der Zange mit den Worten aus: „Die Zangenoperation H.'s, beim nicht chloroformirten Patienten ausgeführt, ist für letzteren mit grossen Unannehmlichkeiten verbunden. Das Manipuliren mit Finger und Zange im Nasenrachenraum, das Ausreissen der bisweilen recht resistenten Wucherungen, die sich anschliessende, meist beträchtliche Blutung etc." Wir sehen hier einer vollkommen gerechtfertigten Abneigung gegen die Anwendung jeder Zange Ausdruck gegeben, gerechtfertigt deshalb, weil keine Zange, mag sie construirt sein wie sie will, vollkommen schneidend wirkt, sondern das Erfasste nur zerquetscht und die zerquetschten Massen vom Operateur nicht herausgeschnitten sondern gerissen werden. Vielleicht ist es nur eine Laune, der Wunsch, etwas „Neues" zum XII. Congress in Moskau zu haben, gewesen, was Hartmann veranlasste, seine Curette zu desavouiren, ein Instrument, das mir besonders zur Operation kleinster Patienten sehr werthvolle Dienste leistet, ja das ich gewissermaassen für das einzig brauchbare zur Entfernung der adenoiden Vegetationen bei Kindern unter einem Jahre halte. Denn wenn H. Beckmann angiebt (pag. 392), sein Instrument zuerst zur Operation von „Säuglingen" construirt zu haben, so muss ich bekennen, dass ich die Anwendung desselben gerade bei diesen für äusserst gefährlich halte. Gefährlich, weil solche Kinder eine so geringe Rachendachhöhe haben, dass abgeschnittene Stücke der Wucherungen leicht in den äusserst nahe gelegenen Larynx gerathen können, besonders wenn diese Stücke, wie es bei sehr scharfen Ringmessern geschieht, nicht dem Instrumente folgen, sondern erst später nach mehrfachem Räuspern und Würgbewegungen zum Vorschein kommen. Aber kleinste Kinder räuspern sich nicht, auch nicht auf das dringendste Zureden, sie schreien grundsätzlich kräftigst, aber aspiriren hierbei ebenfalls kräftigst, so dass ein Stück der ade-

Digitized by Google

noiden Wucherungen den Larynx verlegen und Erstickungsgefahr herbeiführen kann, ganz abgesehen von der oben erwähnten, hier noch mehr wie in anderen Fällen uncontrolirbaren Blutung. Ich habe zur Operation solcher kleinsten Kinder die kleinste Nummer der Hartmann'schen Curette derartig abgeändert, dass das schneidende Fenster des Instrumentes fast direct vom Stiel entspringt und so der geringen Höhe des Pharynxgewölbes entspricht. Die Curettage mit dem Hartmann'schen Instrument muss selbstverständlich ebenso exact und noch exacter ausgeübt werden wie mit dem H. Beckmann'schen, d. h. es muss der schneidende obere Rand des Messers fest gegen die linke oder rechte Seite des Rachengewölbes angedrückt und unter demselben Druck rechtwinklig zum frontalen Durchmesser des Schädels parallel dem sagittalen zur anderen Seite geführt werden. Dann, aber auch nur dann, sitzt der abgeschnittene Tumor in dem Fenster des Instrumentes und wird mit diesem leicht entfernt. Auf diese Weise sind wir unabhängig von dem Gehorsam oder der Reactionsfähigkeit der kleinen Patienten und vermeiden die Gefahr einer Aspiration gänzlich. Indessen giebt es auch Fälle, wo auch die exacteste Schnittführung weder mit dem Beckmann'schen noch Hartmann'schen Instrument einen einigermaassen befriedigenden Erfolg erzielt; sie sind gekennzeichnet durch das Eindringen der stark entwickelten adenoiden Wucherungen in die Choanen selbst. Jedes Ringmesser, also auch das H. Beckmann'sche, wird hier, in das Rachengewölbe eingeführt, nicht vor die adenoiden Vegetationen treten, sondern dieselben nur noch mehr in die Choanen hineindrängen und daher ohne nennenswerthen Erfolg seinen Weg gegen die hintere Pharynxwand machen. In solchen Fällen ist es nöthig, erst zur kalten Schlinge seine Zuflucht zu nehmen und von vorn durch die Nase einige der hervortretendsten Wucherungen zu entfernen, quasi Bresche zu legen, worauf die Anwendung des Ringmessers vollen Erfolg zu haben pflegt. Natürlich erfordert die Anwendung der Schlinge die vorherige Application von Cocaïn, und ist es dann unter Zuhilfenahme der Rhinoscopia posterior leicht, sich auch bei kleineren Kindern über die Anwesenheit, Grösse und Beschaffenheit der adenoiden Vegetationen zu unterrichten. Es ist nicht nöthig, hierzu mit dem Finger durch den Mund in den Nasenrachenraum einzugehen und denselben abzutasten. Abgesehen von der Infection, der hierdurch Arzt und Patient ausgesetzt sind, ist es für manchen Patienten ein geradezu ekelhafter Gedanke, sich oder seine Angehörigen in dieser Weise untersucht zu wissen; unwillkürlich wird und muss er daran denken, dass mit diesem Finger wohl auch andere Körperhöhlen untersucht wurden und er last not least oft genug zur Exploration der eigenen Nase des Herrn Doctors dient. Wir haben in der That diese anscheinend auch von H. Beckmann verwandte Untersuchungsmethode entschieden nicht nöthig, um zur festen Diagnose der Wucherungen zu gelangen, und bin ich trotz der grossen Anzahl der von mir untersuchten und operirten Fälle nur sehr, sehr selten gezwungen gewesen, zu dieser Methode meine Zuflucht zu nehmen. Die Cocainisirung darf nicht angewendet werden kurz vor der Operation der Adenoiden, da sonst bei dem Nachlassen der Cocainwirkung eine starke Nachblutung unvermeidlich ist. Es giebt

Digitized by Google

kein Mittel, welches gerade unter diesen Umständen so tückisch wirkt wie Cocain. Sie haben vielleicht auf Wunsch der Eltern, in der Idee, die Schmerzhaftigkeit des Eingriffes zu mildern, dem Kinde Cocain in Nase und Pharynx applicirt, die Adenoiden sind entfernt, das Kind wird eine Zeit lang wegen etwaiger Nachblutung beobachtet. Sie entlassen dasselbe mit einigen Verhaltungsmaassregeln, nachdem Sie das absolute Sistiren der gewöhnlichen Blutung constatirt haben. Da, unterwegs, nach einer weiteren halben Stunde, beginnt erst die Nase leise zu bluten, bald speit auch das Kind Blut aus, und plötzlich zum grossen Entsetzen der Angehörigen erbricht es davon wohl ein halbes Nachtgeschirr voll, und erst nachdem der kleine Patient wachsbleich und ohnmächtig geworden, steht die Blutung. An und für sich hat dieselbe nicht allzuviel zu sagen, wenn man persönlich zur Stelle sein und solche Blutung überwachen kann; indessen kommen solche unangenehmen Zufälle natürlich fast nur bei ausserhalb wohnenden Leuten vor, wodurch sie äusserst gefährlich werden können. Deprimirend wirken sie immer, also cave Cocain vor der Operation der Adenoiden. Will man aus bestimmten Rücksichten, auf Bitten der Eltern etc. diese Geschwülste schmerzlos entfernen, so eignet sich hierzu am besten die von Dr. med. Schleich angegebene Chloroform-Aethernarcose, eine Mischung von Aether sulfur. 60, Chloroform 15, Aether Petroli 5, welche bei 38° C. siedet. Bei Anwendung derselben bleibt die Reactionsfähigkeit in dem Grade erhalten, dass die Patienten auf Befehl den Mund öffnen, husten, schnauben; kurz, sie verhalten sich wie Hypnotisirte, so dass jede Gefahr der Aspiration wie bei Chloroformnarcose ausgeschlossen ist. Das Erwachen aus der Narcose geht rasch und glatt von Statten, späteres Würgen und Erbrechen findet nicht statt. Ich wende mich nun zu dem „Fundamental-Satze" H. Beckmann's, der da lautet: „Der typische Schnupfen etc. besteht in einer primären Entzündung der Rachenmandel". Ich muss gestehen, dass ich bis jetzt noch nicht auf den Gedanken einer primären Entzündung der Rachenmandel gekommen bin, er ist mir neu und, vornweg gesagt, unbewiesen, ebenso wie die aus ihm gezogenen Consequenzen. Die einzige directe Beobachtung, die uns H. Beckmann für die Richtigkeit seiner Behauptung vorführt, ist die „Tonsillitis lacunaris" nach galvanocaustischer Behandlung der Nase. Diese letztere soll „stets von einer Entzündung der Rachenmandel eingeleitet sein". Beckmann übersieht aber erstens, dass eine solche intercurrente Entzündung artificiell hervorgerufen ist und zweitens, dass dieselbe auch nach Galvanocaustik der Nase, besonders bei Erwachsenen, beobachtet wird, wo absolut keine adenoiden Vegetationen vorhanden sind. Wäre eine primäre Entzündung der Vegetationen öfter vorhanden, so müssten wir auch die Symptome einer solchen wie rubor, calor, dolor der betreffenden Partien öfter zu Gesicht bekommen. Die Entzündung müsste bei der eingeklemmten Lage der Mandel und die durch die Entzündung hervorgerufene Vergrösserung derselben öfter Schmerzen und zwar ganz bedeutende Schmerzen hervorrufen. Mit einem Worte: die primäre Entzündung der Rachentonsille würde sich kaum anders verhalten wie die entzündeten Gaumentonsillen, da sie analog gebaut und bis auf die Capsel der letzteren ähnlich situirt ist. Soviel ich weiss, ist nun

Digitized by Google

aber eine acute Tonsillitis faucium niemals eine Indication zur sofortigen Kappung der Mandeln, es sei denn, dass Erstickungsgefahr droht; vielmehr und mit Recht ist es eine wohlbegründete Usance, das Nachlassen der Entzündung abzuwarten und nicht im floriden Stadium zu operiren. Wir alle wissen, dass die Folge einer Kappung der stark entzündeten und vergrösserten Tonsille eine verstärkte Anschwellung ist, welche von einem erysipelartigen Oedem der benachbarten Theile begleitet wird. Sollten sich denn die entzündeten Vegetationen anders gestalten, sollten wir nicht ähnliche Erfahrungen machen? Und in der That haben Prof. Trautmann und Andere, wie auch ich die Beobachtung gemacht, dass nach Wegnahme der adenoiden Vegetationen sich ohne nachweisbare vorhergehende Erkrankung des Pharynx daselbst erysipelartige Entzündungen etabliren. Hat vielleicht in diesen sehr seltenen Fällen eine primäre Entzündung der Wucherungen vorgelegen? Ich möchte es fast annehmen und daher auch für diese Fälle eine primäre Entzündung der adenoiden Vegetationen zulassen, für die Gesammtzahl der Fälle sicherlich nicht. Die Consequenzen, die H. Beckmann aus seiner Idee der primären Entzündung der adenoiden Vegetationen zieht und die darauf hinauslaufen, bei Exsudaten und frischen eitrigen Entzündungen im Mittelohr erst die adenoiden Wucherungen zu entfernen und dann oder damit die Affectionen der Pauke zu heilen, sind nicht neu. Schon Hessler hat in seinem Aufsatz „Ueber die Behandlung der adenoiden Vegetationen mit dem Schütze'schen Pharyngotonsillotom“ (Arch. für Ohrenheilk., Bd. 38) gesagt: „Practisch wichtig ist die Thatsache, dass allein durch die Operation der Hals- und Rachenmandel ein in der Pauke constatirtes, bewegliches Schleimexsudat entfernt werden kann, so dass der Trommelfellschnitt nicht mehr indicirt ist.“ Das klingt fast, als wenn es H. Beckmann geschrieben hätte, doch ist dieser Ausspruch nur zum Theil berechtigt. Denn es giebt Exsudate, die durch ihre Massenhaftigkeit wie äusserst zähe Beschaffenheit zur „Absaugung durch die Tube“ (H. Beckmann) sich sicher nicht eignen. Würden wir in solchen Fällen z. B. vor Fortschaffung der Exsudate durch Paracentese, Spülung per tubam und Ausheilung des Trommelfellschnittes die Operation der adenoiden Wucherungen vornehmen, so ist nicht ausgeschlossen, dass von der eiternden Pharyngealwunde aus das Exsudat inficirt und schwere acute Otitis media purulenta die Folge wäre. Denn wir dürfen nicht vergessen, dass auch nach der in der exactesten Weise mit dem Beckmann'schen Messer vorgenommenen Excision eine Wundfläche gesetzt wird, die nur unter Production von Eiter binnen 8 bis 14 Tagen heilt, wahrlich ein Zeitraum, gross genug, um allen möglichen Infectionen Vorschub zu leisten. H. Beckmann selbst bekennt, „dass jede Verletzung der hinteren Wand (und diese ist bei der Anwendung des Ringmessers ein allzuhäufiges Vorkommen) zu schlecht heilenden, lange secernirenden Wunden Veranlassung giebt“. Also: Es dürfte sich daher ebenso gefährlich und vielleicht noch gefährlicher die Wegnahme der adenoiden Vegetationen in dem floriden Stadium der acuten, eitrigen Otitis media erweisen. Was soll hier auch die Wegschaffung der adenoiden Vegetationen nutzen, so lange noch die Paukenschleimhaut bis in ihre tieferen Schichten von Coccen durch-

Digitized by Google

setzt ist? Den Ausgangspunkt der eitrigen Mittelohrentzündung fortschaffen? Das würde heissen Beelzebub mit dem Teufel austreiben, indem wir neben die acut eitrig inficirte Pauke einen neuen Herd septischen Materials setzen und so schwere, neue Infection der der Pauke benachbarten Knochenpartien, insonderheit des Warzenfortsatzes herbeiführen können. Wenn Hessler ibidem pag. 36 sagt: „Ich habe schon seit Jahren Patienten auch mit acuter Mittelohreiterung nicht nach der wohl allgemein üblichen Methode behandelt, zuerst die Ohreiterung zu heilen und zuletzt die Rachenaffection, sondern ich habe die Ohreiterung durch Paracentese, Ausblasung des Mittelohrs soweit behandelt, dass ich in der nächsten Zeit keine Eiterretention mehr zu fürchten brauchte, und entfernte **nun** erst Hals- und Rachenmandel", so heisst das also mit dürren Worten, dass er es genau so macht wie andere Leute, d. h. den ersten Sturm in der Pauke vorüberbrausen lässt und dann erst die Operation der adenoiden Vegetationen etc. unternimmt. Er hat also nicht im floriden Stadium der acuten Mittelohr-Entzündung operirt, und trotzdem ist es ihm passirt, dass er bei 65 in dieser Manier behandelten Fällen 5 Mal consecutiv eine Warzenfortsatzoperation unternehmen musste. Fragen wir uns, was die Entfernung der adenoiden Vegetationen bei acuter, eitriger Mittelohrentzündung nutzen soll, so ist die Antwort darauf: Sie soll hier wie bei den oben erwähnten Exsudaten die Ventilation der Pauke anbahnen und damit hier wie da der Bildung von neuen Transsudaten ein Ziel setzen. Diese, als neues Ernährungsmaterial für noch nicht abgestorbene Coccenlager betrachtet, werden versprengte Reste von Coccen zu neuer Thätigkeit anzuregen vermögen und somit im Stande sein, den Entzündungsprocess der Pauke zum Nachtheil des Transmissionsapparates derselben zu unterhalten. Wir müssen mithin also logischer Weise warten, bis diese Indication an uns herantritt, also so lange, bis die Schleimhaut der Pauke die Coccenschichten abgestossen oder resorbirt hat und quasi immun geworden ist, ehe wir zu einem operativen Eingriff schreiten. Wir werden diesen Eingriff sofort unternehmen, wenn uns die Absonderung von schleimig-eitrigen abundanten Massen zeigt, dass die Paukenschleimhaut in ihrer definitiven Abschwellung behindert, und wir werden dies dann ohne Gefahr für die Neuanfachung eines entzündlichen Processes in und um die Pauke ausführen können. Ich bin zu Ende und bitte die Leser dieses Artikels, denen ich vielleicht nur allzu Bekanntes gebracht habe, mir nicht zu zürnen, aber — principiis obsta!

Doppelbatterieeingriff und Hilfsstrom in der electro- und katalytischen Praxis.

Von

Dr. med. **W. Lamann** (St. Petersburg),
Consultant an der Maximilianoff'schen Heilanstalt des Rothen Kreuzes.

Ende August 1895 kam der Blecharbeiter B., 38 Jahre alt, von schwächlichem Körperbau, in meine Behandlung mit Klagen über in

Digitized by Google

der letzten Zeit aufgetretenes Verlegtsein der rechten Nase. Die hintere Rhinoscopie klärte die Sachlage sofort auf. Die ganze rechte seitliche Wandung des oberen Rachens und zwei Drittel des Daches waren — wie Abbildung I schematisch darstellt — von einer etwas höckerigen, derben Geschwulst eingenommen. Die rechte Choane war der Inspection unzugänglich, während die linke in ihrer ganzen Peripherie sichtbar war. Am Halse rechts ein Packet geschwollener Drüsen. Die Anamnese ergab nichts Bemerkenswerthes, ausser etwa, dass der Kranke, jung verheirathet, Lues mit Bestimmtheit in Abrede stellte. Zwecks microscopischer Untersuchung entnahm ich der Geschwulst ein Präparat und übergab es dem Laboratorium des Herrn Dr. Biel, worauf mir von Dr. Galan-de-la-Croix folgende Antwort (N 14841) zuging: „. . . bei der microscopischen Untersuchung der Schnitte zeigte sich ein dem embryonalen Typus des Bindegewebes ähnliches, gleichmässig mit zahlreichen kleinen Rundzellen durchsetztes und ebenfalls zahlreiche, theils unter einander parallel, theils winklig von einander abzweigende,

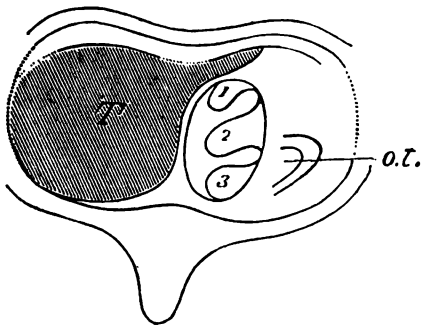

Abbildung I.

feine Gefässe aufweisendes Gewebe, welches man, falls der Erkrankungsheerd nicht grösser, als die übersandten Präparatstücke, als Granulationsgewebe ansprechen könnte, trotzdem hierzu die feinen Blutgefässe nicht genug kollabirt erscheinen. Im Falle es sich jedoch um eine grössere, rapid wachsende Geschwulst handeln sollte, so müsste man sie auf Grundlage der microscopischen Untersuchung als gefässreiches Rundzellensarkom bezeichnen.“

Da die microscopische Diagnose „Sarcom“ den klinischen Befund vollständig deckte, so unternahm ich die electrische Behandlung auf folgender Grundlage: die Geschwulst sollte electrolytisch zerstört werden, zugleich jedoch der Versuch gemacht werden, auf die infiltrirten Drüsen katalytisch einzuwirken, im Sinne eines umstimmenden Stoffwechselumsatzes. Zu diesem Zwecke applicirte ich einen Lehmkuchen auf das Drüsenpacket, als negativen Pol, während, als positiver Pol, eine Doppelnadel durch den Mund geführt und in die Geschwulst eingestochen wurde. Die Sitzung verlief in zwei

Digitized by Google

Tempos, je 10 Minuten lang. Die Stromstärke entsprach für gewöhnlich 20 M.-A. und nur an einzelnen Tagen konnte ich bis gegen 30 M.-A. hinaufgehen. Die Sitzungen wurden mit seltenen Ausnahmen sechs Mal wöchentlich durchgeführt. In dem Krankenbogen findet sich Folgendes vermerkt:

19. September (13 Sitzungen). — „Die bei Aufnahme der Behandlung aufgetretenen Schmerzen sind vollständig verschwunden."

21. September (15 Sitzungen). — „Die Geschwulst ist flacher; hingegen schreitet die Infiltration am Rachendache nach links hinüber und reicht bis zum weichen Gaumen."

17. October (35 Sitzungen). — „Die Geschwulst füllt nahezu den ganzen oberen Rachen aus, indem sie nach und nach das ganze Dach und die ganze linke Seite ergriffen, und hier Neigung zeigt, auf das Palatum molle überzugreifen. Die Nasenathmung ist links auch vollständig aufgehoben. Bei der hinteren Rhinoscopie ist nur das hintere Ende der unteren linken Muschel sichtbar (Abbildung No. II). Schmerzen

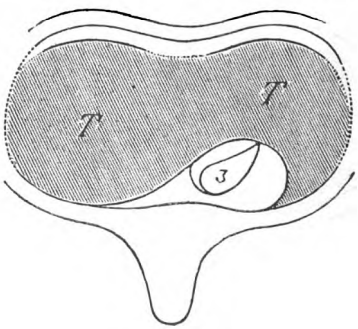

Abbildung II.

fehlen vollständig, Mundöffnung frei. Allgemeinbefinden befriedigend; der K. nimmt frei Speisen zu sich, arbeitet ziemlich viel und ist sogar auffallend munter."

Hiermit war das Endresultat dieser 35 Sitzungen gleich Null zu bezeichnen. Das Sarcom hatte nach und nach das ganze Cavum ausgefüllt. Es war auch noch eine diffuse Schwellung in der rechten Nase aufgetreten, die zur Compression des Thränenkanals führte und Thränenträufeln hervorgerufen hatte. Das Drüsenpacket wurde nicht kleiner.

Ich stand hiermit vor der Frage: war hier überhaupt von der galvanischen Behandlung nichts zu erwarten oder handelte es sich im gegebenen Falle nur um einen unzweckmässigen Applicationsmodus des Stromes? Ich bin der Ansicht, dass solange unsere Technik sich als entwicklungsfähig erweist, wir noch kein Recht haben, die erste Frage zu bejahen. Wie stand es also um die Technik im gegebenen Falle?

Der Tumor hatte stetig und unaufhaltsam am Umfange zuge-

Digitized by Google

nommen, als ein Zeichen, dass die electrolytische Zerstörung und die angestrebte katalytische Ernährungsmodification mit dem Wuchse der Neubildung nicht einmal gleichen Schritt halten konnten. Während ich an einer Stelle einen Schorf setzte, wuchs indessen die Neubildung an einer anderen Stelle umso gewaltiger und es wollte mir nicht gelingen, die ganze Tumorfläche mit einem Schorfe zu bedecken. Die nächstliegende Voraussetzung war, dass vermuthlich die Stromstärke zu gering sei, also auch die Stromdichte; allein erstere durfte meist der Schmerzhaftigkeit wegen 20 M.-A. nicht überschreiten. Es mussten also andere Wege erschlossen werden.

Ich konnte die Sitzungen öfter wiederholen oder auch die Dauer der einzelnen Sitzung verlängern. Beides hatte jedoch seine Schattenseiten. Eine zeitraubende ambulatorische Behandlung z. B. zweimal täglich, statt einmal, vorzunehmen, war praktisch schwierig durchzuführen. Doch auch die einzelne Sitzung zu verlängern war schwer, weil sowohl die Geduld des K., als mein Arm dabei erlahmten.

Noch eine Möglichkeit lag nahe, nämlich die von der katalytischen Beeinflussung des Drüsenpackets vollständig abzustehen und die ganze Strommasse ausschliesslich electrolytisch zu verwerthen. Ob jedoch Solches rationell wäre? Bildeten denn die inficirten Drüsen nicht ebenfalls einen Infectionsheerd und eine Gefahr für den Organismus? Darauf konnte ich mich also nicht einlassen.

Ich will hier gleich hervorheben, dass wir des Oefteren vor analogen Fragen zu stehen kommen. Die Verhältnisse fordern eine Stromverstärkung, während die Empfindlichkeit des K. sich dagegen auflehnt — will natürlich sagen — bei einem gewissen Arrangement unserer Instrumente. Daher kam es, dass ich bereits lange vordem mit dem Gedanken umging, dafür Abhilfe zu schaffen, sei es auch nur für einige Arrangementtypen. Theoretische Erwägungen waren es, die mich zur Benutzung einer zweiten Batterie — nennen wir sie Hilfsbatterie — führten. Nach vielen früher misslungenen Versuchen gelang es mir endlich, in diesem Falle die hier gestellte Aufgabe — die electrolytische Wirkung zu verstärken ohne die katalytische zu schädigen — glücklich zu lösen. Ich ersuche den Leser, sich in dem Schema No. III zurechtfinden zu wollen.

T bedeutet einen Tumor, in welchen eine Doppelnadel eingeführt ist. Die Nadeln N und P sind von Platin, beide isolirt und parallel verlaufend. E — ist ein Lehmkuchen, der von aussen das Drüsenpacket, resp. Tumor bedeckt. BI — ist die erste Batterie, gm — ein in ihre Kette eingeschalteter Galvanometer, das (+) der ersten Batterie ist mit dem Lehmkuchen, das (—) mit der Nadel N verbunden. BII — ist die zweite galvanische Batterie; in der Kette derselben ist ein Widerstand von 2000 Ohm eingeschaltet, ebenso ein sehr empfindliches Galvanoscop gs. Das (+) der zweiten Batterie ist mit der Nadel P, das (—) mit der Nadel N verbunden.

Setzen wir voraus, dass der Tumor nur in die Kette der BI eingeschaltet ist, wobei also die Verbindung mit BII unterbrochen wäre. In diesem Falle wäre die Richtung des Stromes von (+) BI über ab zum Lehmkuchen E, dann durch den Tumor zur Nadel N, um schliesslich auf dem Wege rcd in die BI zurückzuführen.

Digitized by Google

Setzen wir jetzt den andern Fall voraus, dass nämlich der Tumor in die Kette der BII eingeführt, während die Kette der BI geöffnet ist. Dann geht der Strom von (+) BII durch den Widerstand von 2000 Ohm und das Galvanoscop, erreicht bei S die positive Nadel P, darauf den Tumor, und gelangt auf dem Wege rxy, durch Vermittlung der Nadel N, in die BII zurück

An Stelle der BII hatte ich eine Hirschmann'sche Tauchbatterie mit Chromlösung und Schleifcontacten aufgestellt. Die Construction dieser Batterie ist derartig, dass wenn die Contacte auf Null stehen, der Kranke sich thatsächlich in einer Metallkette befindet, obgleich die galvanische Kette geöffnet ist. Die Punktirlinie yzp soll eben diese im Batteriekasten verlaufenden Metallverbindungen schematisch darstellen.

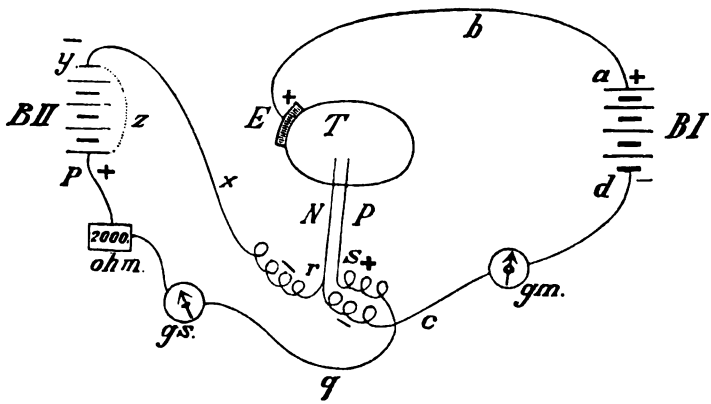

Abbildung III.

Was geschieht unter diesen Umständen, wenn wir den K. in den Strom der BI einschalten? Der Strom (BI) erreicht zuvörderst den Tumor T über abE; hier aber stehen ihm zwei Wege offen. Den direkten Weg haben wir schon untersucht; er führt über die negative Nadel und rcd in die BI zurück. Andererseits geht vom Tumor noch eine Stromschleife via Nadel P, sqp und pzy und schliesslich yxrcd zur BI. Es ist selbstverständlich, dass die Hauptmasse des Stromes BI sich in der Richtung des geringen Widerstandes d. h. in die Nadel N ergiessen wird, und nur eine geringe Milliampèrezahl wird die BII in ihrem Metallschlusse passiren. Diese letzte Stromabzweigung wird sich sofort durch eine Ablenkung der Galvonoscopnadel (in der Richtung zum Plus) zu erkennen geben. So ergab z. B. das Galvanoscop, bei einer Einführung von 8 Elementen BI und einer Stromstärke von 15 M.-A. (in der Hauptleitung), einen Ablenkungswinkel von 22°.

Digitized by Google

Es ist unschwer herauszufinden, dass, wenn wir an Stelle der Hirschmann'schen BII eine andere Batterie aus frei hintereinander geschalteten Leclanché oder Meydingerelementen aufgestellt hätten, Nebenschluss nicht zustande kommen könnte, folglich auch am Galvanoscop keine Ablenkung der Nadel auftreten würde.

Nach diesen Auseinandersetzungen ist es nicht schwer, sich zu vergegenwärtigen, was geschehen muss, wenn wir nacheinander die Elemente der Hirschmann'schen BII in die Kette einschalten, nachdem die BI bereits in Thätigkeit gesetzt worden ist. Es wird der Zeiger des Galvanoscops über den Nullpunkt zurückgehen und hiermit eine der ersten entgegengesetzte Richtung des Stromes angeben. Dieser Umstand weist also darauf hin, dass vom Moment des Inthätigkeitsetzens der BII in ihrer Kette ein Strom aufgetreten ist, der erstens — stärker, und zweitens — von entgegengesetzter Richtung ist, als der von der BI abgezweigte. Ich habe bereits nachgewiesen, dass eine Stromschleife der BI die Richtung sqp einhalten muss, während der Strom BII, wie auf dem Schema ersichtlich, von p nach s gerichtet ist. Da der Batteriestrom II kräftiger ist, als die ihm entgegengesetzte Stromschleife der BI, so ergiesst er sich in die Nadel P, worauf sich ihm nur die einzige Möglichkeit erschliesst, auf dem Wege des Tumors T und durch Vermittelung der Nadel N zurückzukehren.

Es könnte mir hier die Bemerkung gemacht werden, dass die Möglichkeit einer Stromschleifenbildung (BII) bei P, über den Tumor T und Lehmkuchen E, durch BI und schliesslich den langen Weg dexy nicht von der Hand zu weisen wäre. Doch ist dieser Weg so lang und weiset deshalb einen verhältnissmässig so grossen Widerstand auf, dass diese angedeutete Stromschleife BII praktisch als gleich Null zu bezeichnen wäre, zumal ihr der starke Batteriestrom BI entgegenwirkt.

Dieses ist die physicalische Seite des in diesem Falle angewandten „Doppelbatterieeingriffes". Ich hoffe, dass sich nun keine Schwierigkeiten mehr herausstellen werden, um die nöthigen klinischen Consequenzen ziehen zu können.

Der Unterschied in der Wirkung der BI ist in dem Umstande zu suchen, dass dieselbe ihre frühere electrolytische Zerstörungswirkung bei beiden Nadeln, N und P entwickelte, während diese Wirkung jetzt nur bei N manifest wird (ich rede hier im Vergleich zu dem Eingriffe bei den früheren 35 Sitzungen). Der Strom dieser Batterie tritt bei E in den Körper, zerstreut sich in demselben, indem er katalytische Wirkungen hervorruft, sammelt dann seine Schleifen und verlässt den Tumor, nachdem er bei N eine electrolytische Zerstörung zustande gebracht, welche bei 20 M.-A. annähernd dem Zerstörungsgrade gleichkommt, der früher bei N und P zusammen erzielt wurde.

Der Batteriestrom II ruft nur eine electrolytische Zerstörung, sowohl bei P, als bei N, hervor.

Fassen wir das Besprochene kurz zusammen, so erweist es sich, dass gegenwärtig der Wirkung der BI sich die zerstörende polare Wirkung der BII hinzugestellt hat. Wie aus dem Schema ersichtlich, summirt sich bei der Nadel N die polare Wirkung der negativen Pole beider Batterien.

Digitized by Google

Die Sitzungen wurden nun im gegebenen Sarcomfalle so durchgeführt, dass zuvörderst die Elemente der BI nacheinander eingeschaltet wurden — wie gesagt — bis zur Mittelstärke von 20 M.-A. Das Galvanoscop zeigte eine Ablenkung des Zeigers. Doch war schon, wie leicht begreiflich, das Einschalten eines einzigen Elements der BII genügend, um den Zeiger zum Zurückgehen auf Null zu bestimmen, wobei durch Einführung weiterer Elemente der Zeiger des Galvanoscops eine entgegengesetzte Ablenkung aufwies. Durch langsames Einschalten der Elemente BII erzielte ich, nach der Angabe des Kranken, eine bestimmte Stromstärke. Die Sitzung verlief nach wie vor in zwei Tempo's, zu je 10 Minuten.

Es war im höchsten Grade sehenswerth, worauf ich die Aufmerksamkeit der anwesenden Herren Collegen besonders lenken zu müssen glaubte, wie der K. durch Zeichen die Stromstärke beider Batterien selbst zu reguliren imstande war. Er meldete stets fehlerfrei, in welcher der beiden Ketten der Strom zu verstärken oder abzuschwächen wäre. Es war hiermit erwiesen, dass der K. die von den beiden Ketten hervorgerufenen Empfindungen deutlich differenziren konnte. Allerdings muss bemerkt werden, dass ich es hier schon mit einem „geschulten" Kranken zu thun hatte.

Da der K. eine bedeutende Steigerung der Stromwirkung BI gut vertrug, so wäre man wohl berechtigt den Schluss zu ziehen, dass der Ausgangspunkt des Schmerzes, der früher eine Steigerung über 20 M.-A. unmöglich machte, nicht bei dem negativen Pole zu suchen war. Dieser Schmerz war jedenfalls durch den Reiz eines tieferliegenden Nerven hervorgerufen.

Am 25. October wandte ich an diesem Kranken zum ersten Male diesen „Doppelbatterieeingriff" an. Es gelang mir in einer Woche die ganze Oberfläche des Tumors mit einem Schorfe zu bedecken. Der Tumor verkleinerte sich schnell und der K. begann mit der linken Nase zu athmen„ während das Drüsenpacket flacher wurde. Das hintere Ende der rechten unteren Muschel erschien im Gesichtsfelde. — Am 7. December ist vermerkt, dass der K. mit der linken Nase vollkommen frei athmet; die rechte Nase ist noch verlegt. Die Geschwulst im oberen Rachen hat den Character eines Tumor's verloren und sieht mehr einer diffusen Infiltration ähnlich. In Folge dieser Besserung wurde seit dem 7. December der Doppelbatterieeingriff nicht mehr täglich vorgenommen, sondern je nach Bedarf zur Zerstörung der noch bleibenden grösseren Geschwulstpartieen. Kleinere inselförmige Partien, die dem Einstecken der Doppelnadel wenig zugänglich waren, wurden mit Chromsäure geätzt. Grössere Aufmerksamkeit wurde jetzt der Katalyse zugewandt, welche täglich mittels Einzelbatterie so durchgeführt wurde, dass der negative Pol mit dem Lehmkuchen verbunden wurde, während den positiven Pol ein durch den Mund in den oberen Rachen eingeführter Wattetampon bildete.

Die letzte Sitzung fand kurz vor dem 20. December statt. Um diese Zeit erkrankte ich selbst und sah den K. erst den 8. Januar wieder. Im Laufe dieser zwei Wochen hatte der obere Rachenraum Zeit, sich endgiltig von allen gesetzten Schorfen zu befreien, die Katalyse — ihre Wirkung zu entfalten. Bei dem ersten postrhinoscopischen

Digitized by Google

Blicke war ich fürwahr von dem lokalen Befunde überrascht (s. Abbildung No. IV).

Die rechte Choane war in ihrer ganzen Peripherie dem Auge zugänglich; über die linke Choane senkte sich von oben nur noch eine kleine, nicht gänzlich zerstörte Partie. Die hinteren Muschelenden beiderseits blass, leicht geschwellt. Ostium tubae Eustachii links freiliegend, rechts von einem strangförmigen Reste des Tumors verdeckt. Der weiche Gaumen vollständig intact.

Doch war dieser günstige Befund in hohem Maasse durch eine neue ungünstige Erscheinung stark beeinträchtigt. Die rechte Wange erschien deutlich geschwellt, das rechte untere Augenlid ödematös, die untere rechte Muschel bei der Inspection von vorn in ihrem vorderen Drittel soweit geschwellt, dass der tiefere Einblick von vorn in die Nase sehr erschwert wurde. Diese Volumenzunahme erschien

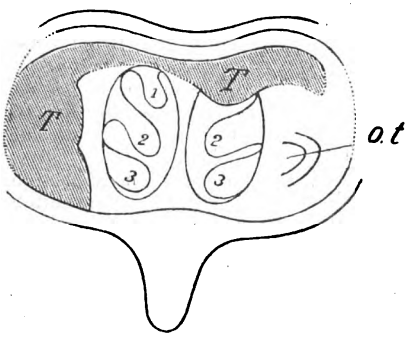

Abbildung IV.

gleichmässig, blassroth; Thränenträufeln rechts. Oben rechts drei stark cariöse Zähne (1 Bicusp. und 1 und 2 Mol.) Dazu am harten Gaumen am inneren Alveolarrande eine längliche derbe Anschwellung.

Im Laufe der nächsten Wochen traten nach und nach Schmerzen in der rechten Gesichts- und Kopfhälfte auf; die Schwellung der Wange, des Alveolarrandes und des Zahnfleisches trat jetzt in der Weise in den Vordergrund, dass sie meine Aufmerksamkeit vollkommen von dem oberen Rachen — der in demselben Status verblieb — ablenkte. Alle drei cariösen Zähne wurden entfernt, durch eine Alveole die rechte Highmorshöhle angebohrt, wobei sich kein Eiter entleerte. Trotzdem wurde eine Canule eingeführt, durch die für lange Zeit die einzig mögliche gründliche Reinigung der Nase mittels Ausspritzens vorgenommen werden konnte. Um den 10. Februar, als die Schwellung der rechten Gesichtshälfte, beider Augenlider und des harten Gaumens ihr Maximum erreicht, blieb der K. ans der Behandlung weg.

Nach zwei Monaten — am 12. April — erschien der K. wieder bei mir mit einem nahezu normalen Aussehen der rechten Backe. Er machte die Mittheilung, dass er die ganze Zeit von einer Frau mit

Digitized by Google

Mohrrübensaft behandelt worden sei, dass die Schmerzen nach und nach abgenommen hätten und er sich leidlich wohl fühlen würde, wenn nicht neue Schmerzen in der Tiefe der rechten Orbita in den letzten Tagen aufgetreten wären. Die Untersuchung ergab Folgendes. Der Alveolarfortsatz gegen früher bedeutend abgeschwellt, die Highmorsfistel verheilt. Bei einfacher Inspection des Rachens ist ein bleifederdicker Wulst rechts seitlich von oben nach unten ziehend im Pharynx bemerkbar. Am oberen Rachendache ein geringes Infiltrat, etwa kirschkerngross über dem linken oberen Choanenrande (alter Herd). Die hinteren Enden der rechten Muscheln ragten in Form von unebenen dunkelrothen Massen zum Theil in den oberen Rachen hinein. In den nächsten Tagen erreichten die Schmerzen in der rechten Orbita einen erschreckenden Grad. Die Augenlider schwollen enorm an; der rechte Augapfel wurde hervorgetrieben; es trat Erblindung auf dem rechten Auge ein. Der K. meldete sich im Alexanderstadthospitale zur Aufnahme. Auch dort wurde die Diagnose auf Sarcom gestellt; doch blieb er dort nur einige Tage, um am 13. Mai 1896 zu Hause zu sterben.

Es unterliegt wohl keinem Zweifel, dass ich es hier mit einem Sarcom zu thun hatte. Die starke Schwellung der Backe und des alveolaren Fortsatzes, die später zurückging, mochte auf einer zufälligen anderweitigen Infection beruht haben.

Für mich hat dieser Fall insofern eine Bedeutung, als das Neoplasma, unbekümmert um die 35 Sitzungen mittels Einzelbatterie, consequent weiterwucherte, bis ich den „Doppelbatterieeingriff“ anwandte, durch den zwar keine Heilung erzielt, so doch der Tumor, soweit er erreichbar war, zerstört wurde und im Laufe von Monaten ohne weiteres locales Zuthun ein vollkommener Stillstand im Wachsthum in der alten Richtung eingetreten war, wodurch an der operirten Stelle ein leidlicher Status geschaffen wurde. Allerdings nahm der Process dann eine andere Richtung: er ergriff die hintere rechte Nasenhälfte, drang in der Richtung zur Orbita und senkte sich um Einiges in den Pharynx.

Wenn ich nun auf meinen „Doppelbatterieeingriff“ zurückkomme, so muss ich betonen, dass das von mir theoretisch besprochene und practisch durchgeführte Schema nicht den „Doppelbatterieeingriff“ an sich ausmacht. Unter dieser Benennung schlage ich vor, künftighin überhaupt das Heranziehen einer galvanischen Batterie, in welcher Form und nach welchem Schema es auch sei, zu verstehen. Es ist durchaus nothwendig, gerade in diesem bezeichneten Sinne diesen neuen Ausdruck zu gebrauchen, weil darauffolgende Analysen mir gezeigt haben, dass die Möglichkeit vorliegt, denselben Effect auch mit Einzelbatterie zu erzielen. Allerdings liegt die Frage offen, ob das für alle möglichen Combinationen der Fall sein wird. Für den gegebenen Sarcomfall liegt das Schema No. V vor.

Dasselbe ist so einfach, dass eine detaillirtere Erklärung wohl wegfallen kann. Von dem positiven Pole gehen eben zwei Leitungen: die eine zu electrolytischen und katalytischen Zwecken zum Lehmkuchen E, die andere zur Nadel P — ausschliesslich zu Zerstörungszwecken.

Digitized by Google

Das klinische Resultat nach diesem zweiten Schema muss auf Eins mit dem durch den Doppelbatterieeingriff erzielten hinauslaufen. —

Hier wäre ich an dem Punkte angelangt, wo mancher Leser, durch die gespannte Aufmerksamkeit, mit der er den Doppelbatterieeingriff verfolgt, ermüdet, auf den Gedanken kommen könnte, mir entgegenzuhalten, dass

1) die Beschreibung des Doppelbatterieeingriffes eigentlich unnützer Ballast wäre, sobald derselbe klinische Erfolg durch eine Einzelbatterie erreicht werden könne, und

2) wir eine Stromtheilung in einzelne Leitungsdrähte, von einem Pole ausgehend, bereits seit Jahrzehnten kennen — hiermit bei dem zweiten Stromschema nichts Neues vorliegt.

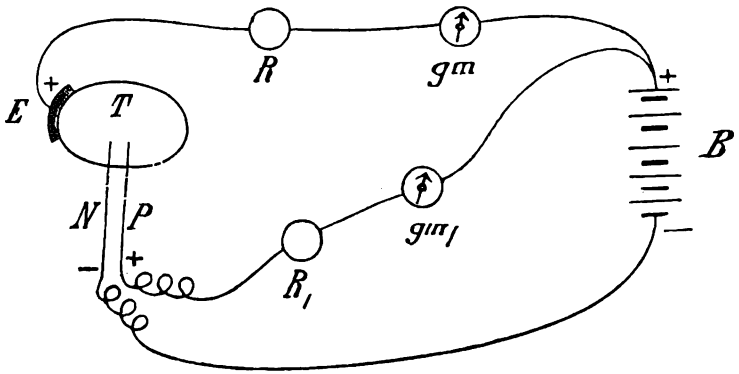

Abbildung V.

Ad 1) wäre hervorzuheben, dass die Wahl eines Einzel- oder Doppelbatterieeingriffes aus erster Hand von dem Vorhandensein der nöthigen Instrumente abhängig sein wird. Für das erste Stromschema wären nothwendig:

1) zwei Batterien mittlerer Grösse mit Schleifcontacten oder Elementenzählern;

2) zwei Galvanometer;

3) ein Widerstandsmagazin (in meinem Falle gegen 2000 Ohm), um bei dem vorhandenen geringen äusseren Widerstande beim Einführen der Elemente möglichem Schmerze vorzubeugen.

Das zweite Stromschema würde erfordern:

1) eine grosse Batterie von hintereinandergeschalteten Elementen — bis zu 60—80 Volt;

2) zwei Galvanometer;

3) zwei derartige Rheostate, dass der Widerstand gleichmässig verändert werden könne.

Es ist also klar, dass der Arzt erstens bei der Wahl an das Vorhandensein genannter Apparate gebunden ist. Zweitens ist die schwache

Digitized by Google

Seite des zweiten Stromschema's leicht ersichtlich und besteht in der Abhängigkeit der Stromstärke, in der einen Abzweigung von dem Widerstande in der andern. Wenn wir z. B. den Widerstand durch den Rheostat R vergrössern, so wird am Galvanometer gm eine Abschwächung der Stromstärke, zugleich aber auch am Galvanometer gm_1 eine grössere Milliampèrezahl abzulesen sein. Es wird also in jeder Stromabzweigung die Stromstärke durch beide Rheostaten regulirt werden müssen.

Wenn wir berücksichtigen, dass beide Ketten eine verschiedene Stromstärke, zumal bei schwankendem äusserem Widerstande, erfordern, so ist hiermit die Schwierigkeit der Ausführung nach dem zweiten Stromschema erwiesen. Diesem wäre noch hinzuzufügen, dass zur Bedienung beider Ketten mir nur eine Hand zur Verfügung stand, indem die andere die Doppelnadel im Rachen fixirte. So einfach hiermit das zweite Stromschema erscheint, so schwierig muss sich dasselbe in der Praxis ergeben. Wenngleich das Aufstellen der Batterien nach dem ersten Schema mehr Zeit und Aufmerksamkeit erfordert, als nach dem zweiten Schema, so wird dieses durch die Möglichkeit einer ruhigen und prompten Regulirung der Stromstärke im ersten Falle vielfach aufgewogen.

Auf welche Weise die Aerzte künftighin die Idee der Hilfsströme — nicht nur bei Neubildungen und abgesehen von der Stromquelle — ausnutzen werden, das wird von diversen Umständen abhängen. Nach der Aufzeichnung des ersten Schemas wird es weniger schwer sein, weitere zusammenzustellen, wenigstens für elementare Fälle. Ich glaube voraussehen zu können, dass mit der Zeit in den diversen Specialgebieten eine Reihe von Schemata's für Doppelbatterieeingriffe zusammengestellt und damit die Aufgabe dem Anfänger um ein Bedeutendes erleichtert werden wird. Was mein erstes Schema betrifft, so hat mir solches, ich muss es gestehen, viel Schwierigkeiten bereitet. Es mussten die Rollen der beiden Batterien nach den electrolytischen und katalytischen Zielen vertheilt werden; zugleich musste diese schwierige Aufgabe so gelöst werden, dass beide Ströme nur den Kranken treffen und nicht etwa in die andere, einen geringeren Widerstand aufweisende Batterie abgeleitet würden. Namentlich dieser letzte Punct bot mir bedeutende Schwierigkeiten. Daraufhin kann ich nur den sehr ernst zu nehmenden Rath ertheilen, nie eine Hilfsbatterie anzuwenden, ohne selbst für die einfachsten Fälle sich eines aufgezeichneten Schemas zu bedienen, wobei mit besonderer Aufmerksamkeit alle mögliche Abzweigungspunkte zu berücksichtigen wären; sonst könnte es vorkommen, dass der Strom eine vom Arzte ganz ungeahnte Richtung nähme.

Diesem möchte ich noch Folgendes hinzufügen. Es ist durchaus zu beachten, dass die Kranken bei dem Doppelbatterieeingriffe möglichst wenig durch an sie applicirte Instrumente belästigt werden. In diesem Sinne ist der besprochene Sarcomfall, so zu sagen, ideal durchgeführt worden, indem beim Doppelbatterieeingriffe dieselbe Electrodenapplication benutzt wurde, wie bei den vorausgegangenen 35 Sitzungen. Es ist wohl möglich, dass in anderen Specialgebieten, z. B. in der Gynäkologie, wo eine ruhige und bequeme Lagerung der Kranken

Digitized by Google

möglich ist und dadurch Ohnmachten vorgebeugt wird, das Anlegen einer mehr complicirten Electrode oder einer grösseren Zahl derselben von geringerer Bedeutung wäre. In der Rhino- und Laryngologie hingegen, wo Ohnmachten häufiger drohen, müssen die Kranken oft schnell von den sie belästigenden Instrumenten befreit werden. Die Constructions- und Applicationsweise der Letzteren muss also so einfach, wie möglich, sein. Bei complicirten technischen Eingriffen müssen die ersten Sitzungen nicht zu ernst genommen, die Behandlung vielmehr, so zu sagen, spielend begonnen werden. Was die Gefahren bei Anwendung stärkerer Ströme am Kopfe betrifft, so scheinen sie mir von den Autoren übertrieben zu sein. Schmerz und Ohnmachtsgefühl weisen uns die Stromstärke, die nicht überschritten werden darf, und ich neige mehr der Ansicht zu, dass nur unsinniges Vorgehen seitens des Arztes zu gefahrdrohenden Erscheinungen führen kann.

Ad 2) Wodurch unterscheidet sich der von mir vorgeschlagene „Hilfsstrom" von jener alten Applicationsweise, die in einer Theilung des Hauptleitungsdrahtes in mehrere einzelne Leitungen, welche ihrerseits in Nadeln auslaufen, besteht? Der Unterschied ist in zwei Richtungen hin zu suchen.

Erstens war bei jener Applicationsweise nur von einer gesammten Strommessung die Rede. Wie sich die abgezweigten einzelnen Leitungen zur Stromstärke verhielten, wurde dabei nicht bestimmt. Doch wäre es natürlich irrig, anzunehmen, dass die Electricitätsmenge sich nach der Zahl der Leitungsdrähte in so und so viel gleich starke Schleifen theilen sollte. Wir wissen hingegen ganz genau, dass diese Theilung im umgekehrten Verhältniss zum Widerstande des Gewebes vor sich gehen muss. Wird der Strom im Sinne meines „Hilfsstromes" angewandt, so ist die Möglichkeit exacter Strommessung nicht nur gegeben, sondern muss auch jedesmal exact durchgeführt werden.

Der zweite Unterschied liegt in dem Umstande, dass dort jede einzelne abgetheilte Stromschleife den Zweck des Hauptstromes verfolgt, weil sie eben einen Theil desselben ausmacht. Es wurden z. B. mehrere einzelne in die Mamma eingeführte Nadeln — zwecks Zerstörung — mit einem Pole verbunden und jede einzelne Nadel wirkte natürlich in demselben Sinne. Bei meinem „Hilfsstrom" ist Solches nicht unbedingt der Fall, wie das bei dem eben beschriebenen Sarcomfalle klar zu Tage tritt. Selbstverständlich müssen in der Praxis auch Fälle vorkommen — namentlich Fälle mit combinirter Electrolyse und Katalyse — in denen es nicht so ganz leicht erscheinen könnte, zwischen den beiden Strömen den einen als Hauptstrom zu bezeichnen, weil beide Ströme ihrem Zwecke gemäss selbstständig angelegt sein können, und müssen dieselben dann als gleichwerthig bezeichnet werden. Deshalb sollte jedoch meiner Ansicht nach die Bezeichnung „Hilfsstrom" nicht beanstandet werden, weil dieselbe doch nur den Zweck hat, hervorzuheben, dass mit mehr denn einer selbstständigen Stromquelle gearbeitet wird. —

Nachdem ich durch Vorstudien auf dem Gebiete der sogenannten klinischen „Electrolyse" mich soweit ausgebildet zu haben glaubte, dass ich mich auf das mare altum dieses Gebietes hinauswagen und meine eigenen Wege gehen konnte, habe ich mir vor einigen Jahren die

Digitized by Google

Revision dieses Gebietes, sowohl nach der klinischen als auch nach der physicalischen Seite hin zur Aufgabe gestellt. Hiermit sollte zuvörderst weder das Gebiet der „Electrolyse“ erweitert, noch dasselbe genauer abgesteckt werden, es sollten vielmehr von Fall zu Fall die heutzutage als richtig geltenden Anschauungen nochmals einer gründlichen Kritik unterworfen werden. Und da erwies es sich denn bald, dass Einiges „faul sei im Staate Dänemark“.

Wenn ich von der Anwendung der „Electrolyse“ in der Dermatologie absah und nur das „Höchste in der hohen Schule“ d. h. die Anwendung in den Kanälen und Höhlen des menschlichen Körpers im Auge behielt, so war es mir bald klar, dass die Behauptung von der leichten Ausführbarkeit „der Electrolyse“ — wie wir es Tag ein Tag aus zu lesen bekommen — auf einer gewissen Unkenntniss der Methode, ihrer physikalischen Seite insbesondere, beruht. Solches darf natürlich bei den heutzutage an den Arzt gestellten enormen Forderungen nicht überraschen.

In der Monatsschrift für Ohrenheilkunde 1894 No. 6 — „der electrolytische Schaum als Nebenschluss“ — habe ich bereits nachgewiesen, welche immense practische Bedeutung die Nebenschlüsse haben. Heimtückisch und hinterlistig lauert hier der Verrath und zu Hunderten gehen die Aerzte gemächlich in die Falle. Der Umstand allein, dass die Doppelnadel (als Plus und Minus) vier Jahrzehnte lang als ein nahezu ideales Instrument bezeichnet wurde, wäre doch fürwahr ein lauter Mahnruf zur Vorsicht.

Wenn die Nebenschlüsse die Messung der Stromstärke illusorisch machen können, so liegt noch ein anderer Umstand vor, auf den ich in der letzten Zeit meine Aufmerksamkeit gelenkt habe: es ist die Schwierigkeit der Stromdichtebestimmung, namentlich bei flachen Electroden (Sonden, Platten etc.). Wenn der Electrotherapeut die gutdurchfeuchtete Electrode auf die gutdurchfeuchtete Haut drückt, so ist er wohl berechtigt von einer klinischen Stromdichtemessung zu reden. Die Stromzerstreuung kommt erst dann zur Geltung, wenn die Dermis passirt ist, d. h. die Stromfäden zerstreuen sich im Körper, nachdem ihre Dichte bei ihrem Eindringen gemessen werden konnte. Anders steht es bei uns. Indem wir eine Electrodenplatte auf die feuchte Schleimhaut legen, schaffen wir Bedingungen zur Zerstreuung des noch nicht in den Körper gedrungenen, sondern über die Schleimfläche gleitenden Stromes. Welche ist dann gegebenen Falles die den Strom aufnehmende Fläche? Selbstverständlich muss sie grösser ausfallen, als der Flächebefund unserer Electrode. Doch um wie viel grösser? Wenn ich zur Zeit keine genügende Antwort darauf geben kann, so bin ich mir doch der grossen Bedeutung dieser Frage und ihrer Consequenzen für die Klinik gut bewusst.

Das sind schon zwei physikalische Momente, um die sich die Mehrzahl der Aerzte bis jetzt eigentlich wenig zu bekümmern scheint. Diesem ist noch als Drittes die irrige Auffassung von der „Electrolyse“, als klinischer Methode, in dem Sinne, wie ihr die überwiegende Mehrzahl der Aerzte huldigt, hinzuzufügen.

Das Endresultat der Stromwirkung auf das lebende Gewebe kann sich klinisch nur auf zweierlei Weise manifestiren: entweder Tod des

Digitized by Google

Gewebes oder eine Umstimmung in der Gewebsernährung unter fortgesetzter Lebensdauer. Dieses wird vielleicht noch einleuchtender sein, wenn wir statt des Begriffes „Gewebe“ die anatomische Einheit — die einzelne Zelle — setzen. Es handelt sich hier ausschliesslich um den elementarsten Fall, denn die Wirkung des Stromes auf das Gewebe erscheint natürlich viel complicirter, weil hier noch indirecte Factoren mitwirken.

Diese zwei Möglichkeiten haben die alten Autoren, d. h. der 60er und 70er Jahre, richtig erkannt, indem sie daraus zwei klinische Methoden folgerten — die Electrolyse und die Katalyse. Und was die Hauptsache war — die Alten hatten es verstanden diese Auffassung systematisch zu verwerthen, wodurch es ihnen gelungen ist, in verhältnissmässig kurzer Zeit diese Methoden so weit auszubilden, dass die folgende Generation — die es für gut befunden, die Katalyse als klinische Methode zu streichen — diesem eigentlich so gut wie gar nichts technisch hinzufügen konnte, weil sie sich in der electrochemischen Theorie, so zu sagen, verfangen hatte. Die Theorie von gestern ist allerdings nicht mehr die Theorie von heute und ich stehe in diesem Sinne auch nicht mehr auf dem Standpunkte z. B. Frommhold's (beiläufig gesagt, eines sehr sympathischen, nüchtern denkenden Autor's), sondern auf dem der modernen electrolytischen Dissociationslehre. Und diese Lehre zwingt mich durchaus nicht, das bekannte klinische Factum zu verleugnen. Mein electrokatalytisches Glaubensbekenntniss habe ich bereits in dieser Monatsschrift (1894, No. 12) in dem Vortrage „Zur Frage über die Katalyse als selbstständige Behandlungsmethode“ niedergelegt und was ich damals geschrieben, unterzeichne ich auch heute, denn je mehr ich arbeite, umso klarer erkenne ich die Nothwendigkeit an, auf die Wiedereinführung der Katalyse, als einer selbstständigen klinischen Methode, die ihre speciellen Ziele mit speciellen Mitteln anstrebt, hinzuarbeiten. Wenn ich in meinem letztgenannten Vortrage nur klinische Illustrationen vorführen konnte, so glaube ich heute durch die Auseinandersetzung der Bedeutung der Hilfsströme dem Fortschritte gedient zu haben. Und war es etwa blosser Zufall, dass dieser Fortschritt in der Technik gerade von einem Arzte ausgeht, der der Katalyse im Sinne einer selbstständigen klinischen Methode huldigt? Ich wage zu glauben, dass es kein Zufall ist, weil ich tief überzeugt bin, dass nur die strengste Differenzirung des Zieles zur Differenzirung der klinischen Eingriffe führen kann und — darin liegt auch für die Zukunft der Schlüssel zum Fortschritt.

Noch einmal das Auskochen der Kehlkopfspiegel [9]).

Von

Prof. **Körner** in Rostock.

Ich bin darauf aufmerksam gemacht worden, dass schon vor Jahren Flatau und Zarniko in ihren Lehrbüchern das Auskochen der Kehl-

[9]) Anm. Es ist hier nur von den gewöhnlichen Kehlkopfspiegeln die Rede, nicht von den von Killian und von Hopmann angegebenen, welche aus der Fassung herausgenommen werden können und das Kochen ebenfalls vertragen.

Digitized by Google

kopfspiegel empfohlen haben. Leider sind die Angaben dieser Autoren, wie so manche treffliche Beobachtungen und Rathschläge, die in Lehrbüchern enthalten sind, nicht allgemein bekannt geworden und nicht in die grossen Werke (M. Schmidt und Heymann's Handbuch [Fränkel]), in denen wir uns über den Stand unseres Wissens zu orientiren pflegen, übergegangen.

So sehr ich bedauere, die Priorität der genannten Autoren übersehen zu haben, freue ich mich doch, dass hierdurch die wichtige Sache noch einmal angeregt werden konnte. Ich möchte die Herren Collegen bitten, gekaufte Spiegel stets der Kochprobe zu unterwerfen und, wenn sie die Probe nicht bestehen, dem Händler zurückzugeben. Nur so können wir die schlechten Spiegel mit Zinn-Amalgam-Belag aus der Welt schaffen.

In meiner Poliklinik wird jedes gebrauchte Instrument sofort in Lysol-Lösung gelegt, die auf jedem Untersuchungstische bereit steht. Niemals wird ein Ohrenspiegel in beide Ohren eines Kranken eingeführt. Der Diener hat weiter gar nichts zu thun, als die gebrauchten Instrumente sofort aus der Lysol-Lösung zu sammeln, auszukochen und wieder an ihren Platz zu bringen. Das scheint mir besser, als den Diener mit Ausspritzen, Politzern und dergleichen zu beschäftigen. Seitdem wir so verfahren, sehen wir z. B. keine secundäre Gehörgangsfurunkel mehr bei den behandelten Ohreiterungen auftreten. In den Lehrcursen behält jeder Patient die bei ihm gebrauchten Instrumente und überreicht sie jedem neuen Untersucher.

Sterilisirbare Halsspiegel.

Von

San.-Rath **Hopmann** in Köln.

In No. 10 dieser Monatsschrift empfiehlt Körner das Auskochen der Kehlkopfspiegel, welches sie, in Folge einer zufälligen Entdeckung seines Dieners, gut vertrügen.

Diese Entdeckung ist nicht neu, wie aus folgender Stelle erhellt, die dem Lehrbuch von Zarniko[10]) entnommen ist. „In dieser Hinsicht sind die Spiegel allen vorzuziehen, bei denen ein galvanoplastisch erzeugter Kupferbelag den Silberbelag schützt. Diese können ohne Schaden ausgekocht werden.“ (Sperrdruck fehlt im Original.)

Ohne Zweifel sind auch Körner's Spiegel mit diesem Schutz versehen, da Spiegel ohne galvanoplastischen Kupferbelag wohl nicht mehr angefertigt werden.

Jene alten, höchstens durch einen Firniss oder Asphaltlack geschützten Spiegel konnten allerdings das Auskochen nur mangelhaft oder gar nicht vertragen. Nur Metallspiegel machten hierin eine Ausnahme.

Die durch eine Kupferdecke auf der Rückseite geschützten Spiegel habe ich seit 1892 im Gebrauch und kann ihre Haltbarkeit nicht genug

[10]) Die Krankheiten der Nase etc., Berlin 1894, S. 86.

Digitized by Google

rühmen. Ich habe solche Spiegel z. Z. zu meinem „aseptischen Halsspiegel“ [11]) verwendet, welcher, wie ich zu meiner Genugthuung von Jahr zu Jahr mehr erfahre, dem Ideal eines sterilisirbaren Spiegels am nächsten kommt; denn auch die Fassung wird, da das Glas leicht herauszunehmen ist, nach dem jedesmaligen Gebrauch sterilisirt und sorgfältig gereinigt. Es ist klar, dass Spiegel mit fester Fassung, wenn sie auch durch Auskochen keimfrei gemacht werden können, doch von dem im Laufe der Zeit zwischen Glas und Fassung eindringenden Schmutz nicht gänzlich zu befreien sind. Ein solcher Spiegel genügt aber dem Princip der Reinlichkeit ebenso wenig, als etwa eine Pincette, die zwar ausgekocht, nicht aber durch mechanische Entfernung der Schmutztheile, die an dem gerieften oder gezähnten Ende festhaften, gesäubert würde. Ausserdem ist mein Spiegel sehr einfach und in seiner Handhabung für den Kranken bequemer, als die dickeren Spiegel mit fester Fassung, deren Rückseite das aufgelöthete Ende des Stiels uneben macht. Dem Lobe, welches meinem Spiegel von Paul Koch [12]) zu Theil wurde, könnte ich viele ähnliche Aeusserungen anreihen. Ich füge noch hinzu, dass ich seit Jahresfrist auf den Aluminiumgriff, der das Auskochen nicht verträgt, verzichtet habe. Den Griff bildet jetzt der verlängerte und passend umgebogene Stiel selbst. Nunmehr kann die ganze Fassung (und auch der leicht auswechselbare Spiegel für sich) ohne Nachtheil ausgekocht werden. Anfragen wegen des Spiegels sind an C. Hilgers, Köln, Friesenstrasse 63, zu richten.

Zu dem Aufsatz von Dr. Stanislaus von Stein in Moskau über Laryngitis desquamativa

in No. 9 von 1897 dieser Monatsschrift.

Von

Hofrath Dr. **Krieg** (Stuttgart).

Mit Hinweis auf die dortige Aufforderung, das casuistische Material jener Epithelabschuppung im Kehlkopf zu vermehren, sowie in Hinsicht auf die dort aufgestellten Fragen über das Wesen der Krankheit, endlich in Anbetracht der mehrfach gemachten Erfahrung, dass in einem Sammelwerk niedergelegte Einzelbeobachtungen selbst von schriftstellerisch thätigen Collegen offenbar leicht übersehen werden können, ist es wohl gerechtfertigt, wenn ich aus meinem Atlas der Kehlkopfkrankheiten (Enke, Stuttgart 1892) hier einen Fall wiedergebe, welchen ich, was die Epithelabschuppung anlangt, mit dem Moskauer Fall für identisch halte. von Stein's Fall ist somit nicht der erstbeschriebene.

Es heisst dort auf Seite 31:

„Fig. 6. Solitäres Papillom, harte Warze, Verruca dura des linken Stimmbandes, dessen ganze Länge verdeckend, von

---

[11]) Aseptische Halsspiegel, Deutsche med. Wochenschr., 1894, No. 9. (Dieser Spiegel ist durch D. R.-P. No. 11800 vom 3. März 1893 geschützt.)

[12]) Monatsschrift für Ohrenheilkunde, 1896, S. 563.

Digitized by Google

der Mitte seines inneren Randes entspringend, in kreideweisse, rundliche, starre, stachlige Zapfen auslaufend. Beide Stimmbänder und Taschenbänder, besonders das linke, roth und verdickt. Bewegung des linken Stimmbandes tadellos. 60jähriger Kaufmann. Seit einem Jahr Heiserkeit, keine Schmerzen, leichte Athemnoth. Mit Pincette den grössten Theil entfernt. Microscopische Untersuchung ergiebt lediglich Papillom mit Wucherung des Epithels, keine Anhaltspuncte für Carcinom. Beobachtung September 1889. Patient ist nun nach zwei Jahren, am 26. November 1891, nach 10tägigem Kranksein an Pneumonie gestorben. Der der Leiche entnommene Kehlkopf bietet folgende Erscheinungen dar: Die gesammte Schleimhaut zeigt ausgesprochene Hyperämie. Der rechte Ventriculus Morgagni ist ausgefüllt mit einer 1—2 mm dicken — nach bröcklig weicher Consistenz und gelber Farbe — eingeweichter Semmelrinde ähnlichen Masse, welche nach oben-aussen eine freie glatte Fläche zeigt, nach unten-innen mit dem Stimmband mehr oder weniger fest zusammenhängt; diese Masse schlägt sich um die innere Stimmbandkante herum nach abwärts und überzieht auch die innere Stimmbandfläche, wird je weiter nach unten um so dünner, brüchiger, lockerer und endigt unten in unregelmässig gezackter Linie. Diese Masse besteht lediglich aus verhornten Pflasterepithelzellen. Beim Abheben derselben erscheint die Mucosa der Stimmbandinnenfläche erodirt. Die Mucosa des Stimmbandes erweist sich bei microscopischer Untersuchung als hochgradig mit Rundzellen infiltrirt, in Form hoher und dichtgestellter Papillen gewuchert, deren Epithel an der oberen Fläche des Stimmbandes in dicker Schichtung im Verhornungsprocess begriffen ist; in der Mitte der Stimmbandinnenfläche ein linsengrosser Herd, wo in der stark infiltrirten Mucosa dicht gedrängte Epithelzapfen, theilweise Zwiebeln bildend, immer aber (auf allen Serienschnitten) mit der Oberfläche im Zusammenhang bleibend, eine beginnende atypische Epithelwucherung darstellen. Am Taschenband, und zwar von der hinteren wie vorderen Umschlagstelle und noch eine kurze Strecke der Innenfläche findet sich zahlreiche, aber nur halb so hohe Papillenbildung, mit nur wenig mächtiger Schicht nicht verhornten Epithels bekleidet."

Im Atlas dient dem Text zur Erläuterung ein farbiges Bild der harten Warze (Fig. 6, Tafel XI), eine Federzeichnung des Leichenpräparats (Fig. 6a auf Seite 32), welches die Epithelschollen in ihrer Masse und Ausbreitung zeigt und eine Kreidezeichnung, welche in Lupenvergrösserung einen Durchschnitt der linken Stimmlippe giebt.

Aus diesem Text mit Abbildungen geht nun wohl unzweifelhaft hervor, dass überall da, wo die Epithelmassen sich fanden, die Schleimhaut in ganz bezeichnender Weise pachydermisch entartet war; es bleibt somit nichts übrig, als diese lockere Epithelanhäufung als Theilerscheinung der vorhandenen Pachydermie der Taschenbänder und Stimmlippen anzusehen.

Der Umstand, dass in meinem Fall diese Pachydermie an einem umschriebenen Theil der befallenen Schleimhaut, an dem mittleren

Digitized by Google

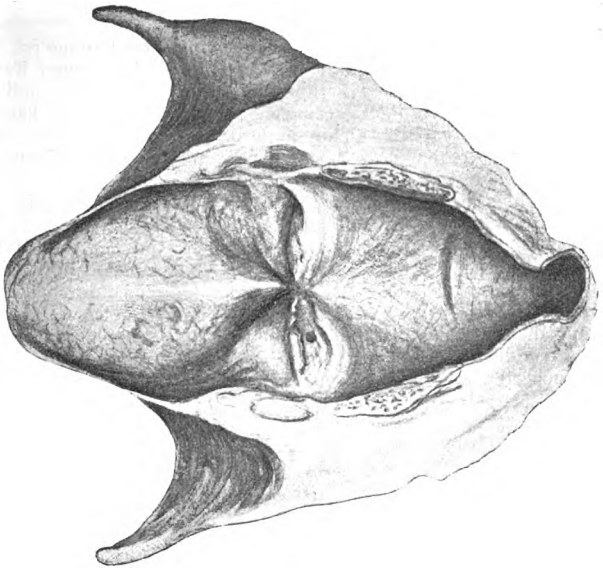

Figur 2.

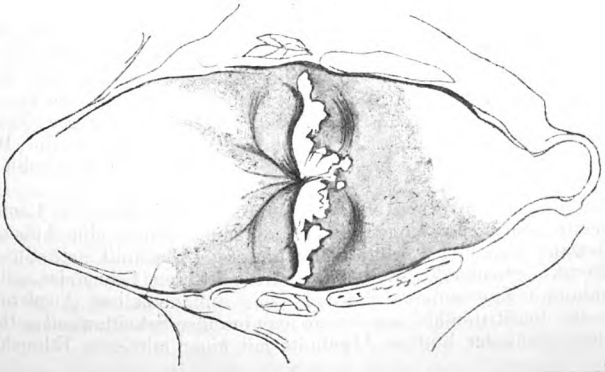

Figur 1.

Digitized by Google

Bezirk der rechten Stimmlippenkante, sich zu einer harten Warze verdichtet hatte, welche zwei Jahre vor dem Tode von mir amputirt worden war, vermag nur diese Diagnose zu bekräftigen.

Die Frage aber, ob diese Pachydermie eine selbstständige ist, oder eine accessorische, wie ich die zu gutartigen oder bösartigen Neubildungen, zu syphilitischen oder tuberculösen Wucherungen und Geschwüren hinzutretenden Pachydermieen bezeichnen möchte, kann an dieser Auffassung ebenfalls nichts ändern. Wir beide haben daran gedacht, aber die Frage, ob vielleicht der Beginn einer bösartigen Neubildung vorliege, offen gelassen.

Ich füge hier zwei weitere Abbildungen bei, eine Umrisszeichnung (Fig. 1), welche die grösste Ausdehnung der Epithelmassen veranschaulicht und ein Bild (Fig. 2), auf welchem die in den beiden Ventrikeln fester haftenden Massen erhalten sind, während die die Stimmlippen bedeckenden Schollen — und zwar lediglich durch leichtes Aufträufeln von Wasser — entfernt sind, so dass man an der rechten Stimmlippe die Pachydermie der Schleimhaut und besonders in seiner Mitte das rundliche Grübchen sieht, um welches herum die in die Tiefe gewucherten Epithelschläuche gelagert sind.

Eine seltene Anomalie.

Von

Prof. Dr. **A. Onodi**, Budapest.

Die Figur illustrirt ein Präparat, welches sich durch die ausserordentliche Entwicklung und die ungewöhnliche Lage der hinteren Ethmoidealzelle (c. p.) auszeichnet. Man bekommt den Eindruck, als hätte man mit dem zwischen den Orbitallamellen befindlichen Theil der Stirnhöhle zu thun, da in der That die hintere Ethmoidealzelle (c. p.) zwischen den knöchernen Lamellen der oberen Orbitalwand sich befindet. Ihre Höhe ist über 2 cm, ihre Länge 3 cm und ihre Breite in der ganzen Querrichtung des Orbitaldaches 4 cm. Die grosse Ausbreitung und besonders die beschriebene Lage der hinteren Ethmoidealzelle ist eine seltene Erscheinung. Wir erwähnen die Beobachtungen Kuhnt's, welche sich auf Anomalien der Stirnhöhle beziehen.[13])

Die Stirnhöhle verbreitet sich beiderseits zwischen den Lamellen des Orbitaldaches bis zum Foramen opticum, durch eine knöcherne Scheidewand in einen vorderen und hinteren Abschnitt getheilt. Die eine hintere Stirnhöhle steht mit einer mittleren Ethmoidealzelle in Verbindung. Ein anderes Präparat zeigt in derselben Ausdehnung linkerseits die Stirnhöhle durch eine membranöse Scheidewand getheilt; auch hier steht der hintere Abschnitt mit einer mittleren Ethmoideal-

---

[13]) Ueber die entzündlichen Erkrankungen der Stirnhöhlen 1895.

Digitized by Google

zelle in Verbindung. Die in diesen Fällen beschriebene hintere Stirnhöhle erscheint in unserem Falle als eine hintere Ethmoidealzelle.

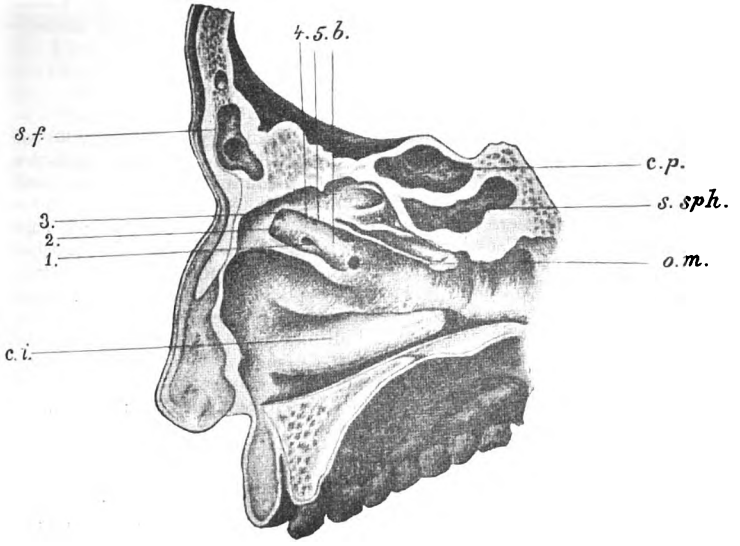

Sagittalschnitt. Die mittlere Muschel ist entfernt, wodurch die Oeffnungen der Nebenhöhlen sichtbar geworden sind. c. i. untere Muschel, s. f. Stirnhöhle, c. p. hintere Ethmoidealzelle, s. sph. Keilbeinhöhle, o. m. Mündung der Highmorshöhle, b. Bulla ethmoidealis, 1 eine abgeschlossene Vertiefung, 2, 3, 4, 5 Oeffnungen vorderer Ethmoidealzellen, die letztere, 5, mit der anomalen Oeffnung der Stirnhöhle. Neben der schon erwähnten Anomalie finden wir noch andere interessante Verhältnisse, und zwar auffallend sind die zahlreichen Oeffnungen der vorderen Ethmoidealzellen, welche bei der Sondirung der Stirnhöhle in Betracht kommen und sehr leicht zu Irrthümern führen können. Besonders die mit 2, 3 bezeichneten Oeffnungen liegen an jener Stelle, welche bei der Sondirung der Stirnhöhle in Betracht kommt. Diese zwei Oeffnungen führen in zwei vorne isolirt gelegene vordere Ethmoidealzellen. Die mit 4, 5 bezeichneten Oeffnungen führen ebenfalls in vordere Ethmoidealzellen, ausserdem führt die mit 5 bezeichnete Oeffnung in die Stirnhöhle. In diesem Falle haben wir es noch mit einer anomalen Mündung der Stirnhöhle zu thun.

Digitized by Google

Oesterreichische otologische Gesellschaft.

Sitzung vom 30. November 1897.
(Officielles Protocoll.)
Vorsitzender: Prof. Urbantschitsch.
Schriftführer: Doc. Dr. Pollak.

Prof. Urbantschitsch stellt zwei Fälle vor:

1) Einen Fall, der bereits am ersten Otologentag (Juni 1896) mit vollständiger Facialparalyse demonstrirt wurde, die sich erst nach der, wegen Caries des Mittelohres vorgenommenen Radicaloperation entwickelt hatte.

Bei der Operation war keine Facialiszuckung aufgetreten; am Tage der Operation trat Facialisparese auf, welche im Verlaufe von Wochen in vollständige Paralyse überging; diese hat monatelang angehalten. Im Frühjahre 1897 ging die Paralyse vollständig zurück; im August d. J. zeigte sich eine vermehrte Contraction im Facialgebiete der Seite, die früher gelähmt war. Dieser Fall bot also dieselbe Erscheinung dar, wie ein anderer von U. in der österr. otolog. Gesellschaft vor $1^1/_2$ Jahren demonstrirter Patient. Von Interesse ist bei dieser Patientin die Besserung der Hörfunction am operirten rechten Ohre: am 17. Januar 1896 wurde auf der rechten Seite die Uhr ad concham gehört, Flüsterstimme auf 30 cm; am 12. Februar Uhr 7 cm, Flüsterstimme auf acht Schritte; jetzt ist wieder eine Zunahme zu constatiren, die Uhr wird auf 30 cm gehört, Flüsterstimme auf acht Schritte.

2) Einen Fall von spontan durchgebrochenem Gehörabscess. Die betreffende Patientin, welche seit 10 Jahren, angeblich nach einer Ohrfeige, an linksseitiger Otorrhoe leidet, hatte in der letzten Zeit heftige Kopfschmerzen, besonders links, ausserdem Schwindel, Uebelkeit und Erbrechen. Am 3. November 1897 Radicaloperation mit folgendem Befunde: Caries am Atticus, der Kopf des Hammers ausserordentlich dünn, durch Caries zerstört, vom Amboss ein kleiner Bruchtheil des Körpers vorhanden, am Tegmen tympani war ein Stück der Dura mater durch Caries blossgelegt, an derselben war nichts Abnormes zu bemerken. Nach der Auskratzung des ganzen Operationsfeldes wurde die übliche Tamponade eingelegt. Die Patientin war bis auf Kopfschmerzen ganz wohl und wurde am siebenten Tage aus dem Spitale entlassen. Beim ersten Verbandwechsel war nichts Pathologisches zu sehen; auffällig erwies sich die bedeutende Steigerung der Kopfschmerzen, weitere Erscheinungen waren nicht aufgetreten. Als am 12. November ein Tamponwechsel vorgenommen wurde, stürzte plötzlich aus der Operationsöffnung eine grosse Eitermenge (gegen $^1/_4$ l) im Strahle heraus, welche einen furchtbar widerwärtigen Geruch verbreitete und damit schon den Verdacht eines Gehirnabscesses hervorrief. Die Pat. fühlte sich darnach wohler.

Am nächsten Tage wurde eine genaue Untersuchung vorgenommen. An der Stelle, wo am Tegmen tympani die Dura mater bloss lag, zeigte sich bei der Sondenuntersuchung ein Riss in derselben, aus welchem stets Eiter hervortrat. Mit der Sonde konnte U. durch den Durariss

Digitized by Google

mehrere Centimeter weit in die Hirnmasse eindringen. Die Eiterung war in den ersten Tagen noch eine ziemlich heftige, dann sistirte sie immer mehr und hat gegenwärtig ganz aufgehört. Pat. hat in den letzten Tagen eine Besserung des Allgemeinbefindens gezeigt, der Kopfschmerz verschwand und gegenwärtig fühlt sie sich ganz wohl.

Nach der Untersuchung herrscht kein Zweifel, dass es sich hier um einen durchgebrochenen Gehirnabscess handelt.

Discussion:

Docent Dr. Pollak: Vor vier Jahren hat P. einen ähnlichen Fall beobachtet und beschrieben. Bei einem 13jährigen Knaben wurde wegen Caries des Warzenfortsatzes die Radicaloperation vorgenommen, die Höhlen des Warzenfortsatzes wurden ausgeräumt, wobei das Tegmen mastoideum weit freigelegt wurde. Bei dem Patienten stellten sich nach 24 Stunden Symptome von Hirndruck, Somnolenz ein, ich habe Hirnabscess diagnosticirt, die Operation desselben beantragt, und dieselbe auf den nächsten Tag festgesetzt. Nach dem Abnehmen des Verbandes zeigten sich das ganze Antrum mastoideum und die Zellen des Warzenfortsatzes von Eiter erfüllt, am Tuber mastoideum strömte aus einer Oeffnung Eiter hervor (gegen $^1/_5$ l). Es wurde ein Drainrohr 3 cm tief eingeführt und die Abscesshöhle ausgespritzt. Die bedrohlichen Erscheinungen gingen zurück und der Process heilte aus. Von Haug und Körner wurde angezweifelt, ob der Fall ein Gehirnabscess sei, wie ich ihn als solchen beschrieben habe, sie meinten, es wäre ein subduraler Abscess. Ich konnte aber mit der Sonde die Dura bei Seite schieben und in dem ausgespritzten Secret war direct Hirnmasse nachzuweisen. Es war also ein ähnlicher Fall.

3) Dr. Panzer demonstrirt zunächst ein Kind, welches wegen Caries des Sprunggelenkes im St. Annen-Kinderspital aufgenommen worden war. Das Kind — 7 Jahre alt — litt gleichzeitig seit 5 Jahren an linksseitiger Otorrhoe. Die Untersuchung des Kindes zeigte, nachdem der massenhaft angesammelte Eiter aus dem Gehörgang entfernt war, einen grossen Polypen, der den Gehörgang ganz obturirte. Beim Durchspülen des Gehörganges kam die grösste Menge der Flüssigkeit bei einer Fistel unterhalb des Auges zum Vorschein. P. nahm den operativen Eingriff in folgender Weise vor: Er legte zunächst in typischer Weise den Warzenfortsatz bloss; dabei zeigte sich der grösste Theil desselben von Granulationen eingenommen, die von einer derben, schwieligen Membran eingekleidet waren. In der Tiefe sass ein loser Sequester, der aus der oberen Wand des Gehörganges und dem angrenzenden Theil der Schläfenbeinschuppe bestand. Der Sequester war $3^1/_2$ cm breit, 2 cm hoch und $2^1/_2$ cm dick. Nach Entfernung des Sequesters räumte er die massenhaft vorhandenen Granulationen aus, und ebnete mit dem scharfen Löffel die Wände der Sequesterhöhle, die aus cariösem Knochen bestanden. Um eine Verbindung zwischen der Fistel unter dem Auge und der cariösen Höhle herzustellen, verlängerte er den ersten Schnitt, den er hinter der Ohrmuschel geführt hatte, über derselben bogenförmig bis an den unteren Orbitalrand, durchtrennte die Weichtheile und kam durch ein schwielig verdicktes Gewebe hindurch in der Tiefe auf einen Fistelgang, deren Lumen der Dicke eines Zeigefingers entsprach. Der Fistelgang war von einem

Digitized by Google

dichten fibrösen Gewebe ausgekleidet und mit Granulationen erfüllt. Am vorderen Ende des Fistelganges, wo derselbe am Jochbogen fixirt war, bestand eine circumscripte cariöse Stelle am Knochen. Er kratzte dieselbe und den Fistelkanal mit dem scharfen Löffel aus, tamponirte mit Jodoformgaze und vereinigte die Wundränder durch Watte. Bei afebrilem Verlauf schloss sich die Wunde per primam, während die Höhle noch weiter mit Jodoformgaze tamponirt wird.

Im Anschlusse an den oben beschriebenen Fall referirt Panzer über mehrere andere Fälle von atypischer Eitersenkung, die er zu beobachten Gelegenheit hatte:

1) Einen 64jährigen Mann, bei dem nach einer Radicaloperation wegen acuter Caries ein Senkungsabscess in der seitlichen Halspartie entstanden war. Derselbe führte von der Wunde 12 cm weit in die Tiefe. Nach dreiwöchentlicher Dauer der Eiterung stiess sich ein Fascienblatt ab, welches 10 cm lang und 6 cm breit war, worauf sich die Abscesshöhle spontan binnen 2 Tagen schloss.

2) Einen 32jährigen Mann, bei dem sechs Wochen nach einer Radicaloperation — ebenfalls wegen acuter Caries — 10 cm von der alten Wunde entfernt eine Periostitis an dem Schädelknochen entstand, welche incidirt auf rauhen Knochen führte. Eine neuerliche Operation legte den Krankheitsherd bloss, wobei es sich zeigte, dass der Knochen von innen her stärker insurirt war, als von aussen — es hatte sich in Consequenz der Periostitis um einen subduralen Abscess mit Zerstörung der anliegenden Knochenpartien gehandelt. Eine Communication mit der Wunde im Warzenfortsatz mit dem neuen Krankheitsherd war nicht nachweisbar. Acht Tage nach dem zweiten operativen Eingriff starb der Patient. Die Section ergab als Befund eitrige Meningitis und Thrombose des Sinus cavernosus bei freiem Sinus transversus.

3) Ein 12jähriges Mädchen, bei dem sich nach einer Radicaloperation ein Senkungsabscess gegen das Hinterhaupt gebildet hatte. Panzer incidirte breit den Abscess, wobei es sich zeigte, dass der Eiter den Knochen blossgelegt und am Hinterhaupt im Umfang eines Kreuzerstückes zerstört hatte. Die Dura mater war normal. Die Heilung ging anstandslos vor sich. (Erscheint ausführlich.)

Prof. Gruber: Ich beobachtete einen einschlägigen Fall bei einem Arzte, der an Otitis media suppurativa litt. Bei demselben bildete sich bei einer Eiterung im Processus mastoideus ein Abscess hinter und ober der Muschel. Das Trommelfell war perforirt und so oft auf den retroauricularen Abscess ein Fingerdruck geübt wurde, entleerte sich massenhaft Eiter durch Tuba Eust. derselben Seite. Gewiss entsteht ein Theil der Pharyngealabscesse in Folge derartige Processe, so dass der Arzt immer auf die Erscheinungen im Rachen genau zu achten hat.

4) Prof. Gruber demonstrirt einen Fall von seltener Schläfebein-Caries.

Der Kranke, den ich Ihnen vorstelle, leidet an einer, wenn sie einseitig vorkommt, häufigen Erkrankung, beiderseitig ist sie jedoch seltener. Der Patient ist 18 Jahre alt. Im 7. Lebensjahre wurde er von einer Dreschmaschine auf den Kopf getroffen; von dieser Zeit an soll er an Ohrenfluss gelitten haben, der nach sechs Monaten sistirte,

Digitized by Google

und er sei seit dieser Zeit nie gesund gewesen. Im August d. J. bekam er plötzlich Schmerzen, und das linke Ohr begann zu fliessen, jedoch hörte der Ohrenfluss bald wieder auf. Vor einigen Tagen kam er auf unsere Klinik, wo sich folgender Status ergab: Auf der rechten Seite besteht eine hochgradige Verengerung des äusseren Gehörganges, der Durchmesser der äusseren Zugangsöffnung beträgt ungefähr $1^1/_2$ mm. Auf der linken Seite ist mit freiem Auge gar kein Lumen zu sehen, der Gehörgang ist durch ein cutisartiges Gebilde abgeschlossen; an einer Stelle der hinteren Wand ist eine kleine Spalte, durch welche man $^1/_2$ cm in die Tiefe eindringen kann, dann hört die Communication auf. Hinter dem Ohre befindet sich am Processus mastoideus ein Fistelgang, der 2 cm tief gegen das Mittelohr führt. Interessant ist Folgendes: Wenn eine Entzündung im Mittelohr längere Zeit besteht, entwickelt sich oft eine Hyperplasie im äusseren Gehörgange, wie sie z. B. bei Tuberculose und Scrophulose vorkommt; Totalverschluss kommt bei Erwachsenen nicht oft vor, bei Kindern häufiger. Hat dann eine solche Verwachsung der Weichgebilde lange Zeit bestanden, so entwickelt sich centralwärts Knochenmasse, welche den Gehörgang vollständig obliteriren kann, dann handelt es sich nicht blos um eine Verwachsung der Weichgebilde, sondern um eine Knochenneubildung. Der Fistelgang besteht in Folge dessen, dass eine eitrige Entzündung des Mittelohres bestand; es fragt sich nun, was in der Tiefe den Verschluss des äusseren Gehörganges bildet. Es könnte sein, dass sich hinter den Weichgebilden eine Hyperostose entwickelt hat. Auf mich macht es den Eindruck, als wenn da ein Sequester vorhanden wäre, der nach aussen zu gleichsam abgekapselt ist. Wir finden, dass sich mitunter bei Entzündungen im Proc. mastoideus Sequester entwickeln, und dass diese in die Weichgebilde des äusseren Gehörganges vordringen und denselben verschliessen, indem die Weichgebilde vorgedrängt werden. Mit Sicherheit kann man dies natürlich nicht behaupten, weil man den Sequester nicht sieht, man tastet nur eine Knochenmasse. Es könnte auch sein, dass der Knochen durch eitrige Processe aufgetrieben wurde. Es ist jedoch sonderbar, dass der Kranke beiderseits ein ziemlich gutes Hörvermögen besitzt: rechts, wo der Verschluss nicht vollständig ist, Uhr $1^1/_2$ Schuh (normal 5 Schuh), auf dem anderen in contiguo auriculae. Er lateralisirt meist nach der linken Seite. Ferner ist es wunderbar, dass der Kranke trotz des Verschlusses und der Erkrankung keine Spur von subjectiven Gehörsempfindungen hat; bei jugendlichen Individuen sind dieselben selten, doch in einem solchen Alter, in welchem Pat. steht, und bei derartigen Erkrankungen kommen sie vor.

Den Aufschluss über die vorliegenden Verhältnisse wird die Operation bringen. Es wird die Trepanation des Warzenfortsatzes gemacht werden und dabei wird sich ergeben, was alles wegzunehmen ist. Es muss auch wieder das Lumen des Gehörganges hergestellt werden und für dessen Offenhaltung gesorgt werden. Zur Zeit, wo der Schlag geführt wurde, soll er eine Facialisparalyse gehabt haben, jetzt besteht eine leichte Parese.

Docent Dr. Pollak, der den Kranken der Klinik zusandte, bemerkt: Als ich den Patienten zum ersten Male sah, war die Fistel

Digitized by Google

schon vorhanden, bei der Ausspritzung des äusseren Gehörganges floss die Spülflüssigkeit durch die Fistel ab.

5) Dr. Gomperz stellt eine Patientin mit Perlbildung nach der Radicaloperation vor.

Bei dem 14jährigen Mädchen wurde am 29. April die Radicaloperation wegen Caries und Cholesteatom nach Stacke ausgeführt, am 10. Juni war die Oeffnung hinter dem Ohre geschlossen, am 24. Juni die Wundhöhle schön epidermisirt, und jede Absonderung dauernd beseitigt; das Ohr blieb seitdem trocken.

Der gegenwärtige Status zeigt nach zwei Richtungen bemerkenswerthe Befunde. Das Trommelfell war zur Zeit der Radicaloperation vollständig erhalten, nur in seinem oberen Theile befand sich eine Fistel, aus der immer neue Polypenmassen vorwucherten. Jetzt ist noch die ganze untere Hälfte der Membran erhalten, oben, wo die Excision eines Theiles des Trommelfelles zugleich mit der Entfernung des Hammers und Ambosses gemacht wurde, sieht man durch den Defect den Canalis Fallopiae und die Fenestra ovalis, der Stapes scheint bei der Auskratzung entfernt worden zu sein, denn man sieht die Fenestra ovalis leer. Nach oben wird die Paukenhöhle durch eine neugebildete Membran von der Warzenhöhle geschieden; sämmtliche Mittelohrräume liegen übersichtlich zu Tage.

An der inneren Wand des Attic, sowie am Tegmen mastoideum fallen nun zwei hanfkorngrosse, weisse perlglänzende Kugeln auf, die fast ganz über das Niveau des glänzenden Epidermisüberzuges ragen, welcher die freigelegten Hohlräume auskleidet, und unschwer als Epithelialperlen zu erkennen sind, wie sie von Urbantschitsch und Politzer am Trommelfell beschrieben worden sind, und die ich schon öfter nach chirurgischen Eingriffen in's Mittelohr am Trommelfell entstehen sah. Ich fasse diese kleinen Neubildungen als Cholesteatome auf, ohne zu befürchten, dass es die Vorboten des Recidiv's sind. Diese Perlen haben meist gutartigen Character und wachsen wohl kaum über Hanfkorngrösse; wenn man sie entfernt, treten gewöhnlich keine Recidiven auf. In dem vorgestellten Falle ist ferner zu bemerken, dass die Patientin trotz des scheinbar ganz fehlenden Stapes eine ausgezeichnete Hörweite hat; die Flüstersprache wird auf 9 m gehört.

Discussion.

Prof. Urbantschitsch: Vor einigen Tagen habe ich eine gleiche Perle, wie sie sich in dem demonstrirten Falle vorfindet, in der Tiefe der Paukenhöhle bei einer Patientin beobachtet und dieselbe auch extrahirt. Bei der Patientin war vor einem Jahre die Radicaloperation gemacht worden, welche guten Heilungsverlauf zeigte. Ich beobachtete, wie gesagt, am Grunde der Paukenhöhle später ein solches Gebilde frei liegend, welches sich bei der Untersuchung als aus Epithel mit Cholestearinkrystallen bestehend erwies.

Dr. Panzer: Ich habe einen ähnlichen Fall vor einigen Tagen bei einem Kinde in meiner Ambulanz beobachtet, wo eine totale Perforation des Trommelfells bestand. Das Gebilde war hanfkorngross, lag vollständig frei in der Paukenhöhle, so dass ich es nicht mit der Pincette entfernen konnte, und bestand aus geschichtetem Epithel mit Cholestearinkrystallen.

Digitized by Google

6) **Dr. Panzer** berichtet über einige Fälle von unregelmässigen Eiteransammlungen. Vier Krankengeschichten.

Dr. F. Alt stellt einen 33jährigen Patienten aus der Klinik des Herrn Hofrates von Schrötter vor, der eines Tages, ungefähr vor drei Jahren, nachdem er sich am vorhergegangenen Tage vollständig gesund zu Bett gelegt hatte, mit einer rechtsseitigen Lähmung (Hemiplegie) erwachte. Der Kranke hatte die Sprache verloren, war auf dem rechten Ohre complet taub, klagte über Schwindel und Sausen im rechten Ohre. Das Sehvermögen war intact; die Erinnerung an Alles, was Patient früher erlebt hatte, war vollkommen entschwunden. Die Sprache besserte sich allmählich zur jetzigen (später zu besprechenden) Gestaltung. Sechs Jahre vor dem Anfalle hatte Patient ein Ulcus durum acquirirt. Potus in hohem Grade zugegeben.

Aus dem Status praesens sei hervorgehoben: Facialisparese rechts, Augenbefund vollständig normal; der Patient erkennt ihm vorgezeigte Gegenstände; er kann sie jedoch nicht benennen, er hat den Namen vergessen. Wird ihm der Name eines ihm gezeigten Gegenstandes genannt, so erinnert er sich gleich daran und spricht das Wort nach. Der Patient konnte früher lesen und schreiben, jetzt ist ihm das Schreiben unmöglich. Giebt man ihm eine Leseprobe, so erkennt er nach und nach die einzelnen Buchstaben. Er buchstabirt. Manchmal ist ihm die Bezeichnung eines Buchstaben entfallen, er kann sich erst an dessen Bezeichnung erinnern, wenn er das Alphabet vom Anfang hersagt. Er kann jedoch die erkannten Buchstaben nicht zu einem Worte verbinden, weil er die ersten Buchstaben schon vergessen, bevor er die letzten des Wortes ausgesprochen hat.

Parese der rechten oberen und unteren Extremität. Keine Sensibilitätsstörung.

Ohrbefund: Gehörgang beiderseits mittelweit, trocken, Trommelfell beiderseits in Farbe, Glanz und Wölbung normal. Hörvermögen links normal. Uhr rechts wird weder vor der Ohrmuschel, noch vom Warzenfortsatze aus gehört. Flüstersprache wird rechts nicht gehört, laute Sprache nur in unmittelbarer Nähe des Ohres, wobei das linke Ohr nicht vollständig ausgeschlossen werden kann. Die auf den Scheitel aufgesetzte, stark schwingende C_2-Stimmgabel wird an der Ansatzstelle percipirt, ebenso beim Ansetzen an verschiedenen Stellen der Kopfes. Rinne links positiv mit normaler Kopfknochenleitung. Von dem rechten Ohre wird die grosse C_2-Gabel (512 Schwingungen) nicht gehört, die Kopfknochenleitung rechts ist gegenüber der linken Seite um 9 Secunden verkürzt. Links werden sowohl hohe als tiefe Töne gut gehört, rechts gar nicht. Zur Prüfung wurden verwendet: $C = 128$ Schwingungen, $C_1 = 256$, $C_2 = 512$, $C_3 = 1024$, $C_4 = 2048$ Schwingungen.

Der Vortragende weist darauf hin, dass die Theorien über das corticale Hörcentrum und über die subcorticale Hörbahn nur eine geringe Stütze durch klinische Beobachtungen finden, zumal auf Grund vereinzelter Befunde seitens der Neuropathologen die incongruentesten Anschauungen vertreten werden.

So stellt Westphal die Resultate der Thierexperimente sehr in Frage, weil in einem von ihm beobachteten Falle die Rinde des linken Schläfelappens durch Geschwulstbildung bis auf die äusserste Spitze

Digitized by Google

vollständig zerstört war, ohne dass Schwerhörigkeit bestand. Allerdings wurde keine genaue Untersuchung des Gehörorgans vorgenommen. Es konnte Taubheit eines Ohres bestanden haben, denn es findet sich nur die Angabe, der Patient habe in den Zeiten, in welchen er nicht somnolent war, stets auf die an ihn mit gewöhnlicher Stimme gerichteten Fragen geantwortet. Westphal's eigene Worte lauten: Man muss die Möglichkeit zugeben, dass später Taubheit eines Ohres bestanden haben konnte.

Luys sucht auf Grund einer Beobachtung, in welcher bei vollständiger Taubheit nach doppelseitiger Otitis purulenta ein fast vollständiger Schwund des Cuneus und der benachbarten Windung des Hinterhauptlappens beiderseits sich fand, rechts auf den Präcuneus übergehend, bei fast vollständigem Schwund beider Vn. acustici die Gehörsphäre entsprechend diesem Befunde zu localisiren.

Strümpell fasst mit Rücksicht auf einen Sectionsbefund die Läsion des Parietallappens als Ursache der Taubheit auf.

Alt citirt ferner auf Läsionen des Schläfenlappens zurückgeführte Fälle von gekreuzter und beiderseitiger Taubheit von Kussmaul-Kaufmann, Wernicke-Friedländer und anderen Autoren.

Bei dem vorgestellten Kranken stellen die Internisten mit Rücksicht auf die rechtsseitige Hemiplegie, die Aphasie und den sonstigen negativen Befund die Diagnose auf einen Herd, der in der Nähe der inneren Kapsel gelegen wäre. Mit Rücksicht auf die rechtsseitige Taubheit konnte man sich dieser Anschauung anschliessen, wenn man annimmt, dass die centrale Hörbahn des Acusticus durch die innere Kapsel zum Schläfenlappen zieht. Bei dieser completen, gekreuzten Taubheit muss aber doch der Herd auch die Stabkranzfaserung des Schläfenlappens betreffen. Gegen eine corticale Läsion spricht der Umstand, dass der Herd im Schläfelappen sehr klein sein müsste, da die Symptome der optischen Aphasie und der sensorischen Aphasie fehlen und auch ein Uebergreifen nach vorne auf das Sprachcentrum ausgeschlossen werden kann. Die rechtsseitige Taubheit wurde demnach auf eine subcorticale Läsion der centralen Hörbahn zurückgeführt.

XII. Internationaler medicinischer Congress zu Moskau

vom 19.—26. August 1897.

Section XIIb.

Krankheiten des Larynx und der Nase.

Vorsitzender: E. M. Stepanow, Moskau.
Secretär: A. F. Bélayeff, Moskau.
Referent: Dr. **Gorodecki**, Kischinew.

(Schluss.)

Sitzung vom 22. August 1897.

I. Prof. H. Krause (Berlin): Aetiologie und Therapie des Verlustes der Singstimme. (Programmthema.)

Ref. fasst das Resultat seiner Beobachtungen in folgenden Sätzen zusammen:

Digitized by Google

1) Von den schon in der constitutionellen Anlage begründeten allgemeinen ätiologischen Momenten der Erkrankung der Singstimme verdienen die grösste Beachtung die Chlorose, die Anämie und die neuropathische Belastung.

2) Die besonderen Ursachen sind zu scheiden in:

a. Solche, welche von der Intelligenz, der künstlerischen Auffassung,

b. solche, welche von den peripheren Organen, dem Windrohr, dem Kehlkopf und dem Resonanzrohr ausgehen.

Ad a. sind anzuführen: Unfähigkeit zur selbstständigen Controle der Kraftübungen und Leistungen des Stimmorgans, lückenhaftes seelisches Empfinden, Neurasthenie, Psychosen.

Ad b. 1) Mittelbare Ursachen: ungenügende Entwicklung des Kehlkopfes, Windrohrs oder Resonanzrohres bei ausreichender Intelligenz; daher Missverhältniss zwischen Wollen und Können.

Fehlerhafter Gesangsunterricht; mangelhafte Vor- und Ausbildung der Gesangslehrer für ihren Beruf; einseitiger, verschrobener Unterricht durch Routiniers; die Ansprüche, welche an den Unterricht zu stellen sind, sind recht mannigfach: so sollen unter Anderem die Gesangslehrer ausser musikalischen Fähigkeiten und Kenntnissen ein zu bestimmendes Maass an Wissen in der Anatomie und Physiologie des Stimmorgans besitzen und sind dahin zu informiren, dass jede Stimmstörung auf organische Veränderungen zurückzuführen ist und nicht ihrem Urtheil, sondern dem des sachkundigen Arztes untersteht.

2) Unmittelbare Ursachen: Dahin sind die Erkrankungen der Kehlkopfschleimhaut zu rechnen; auch eine ganze Reihe allgemeiner und localer Erkrankungen können auf die Dauer störend einwirken.

Discussion.

Dr. Cube (Mentone) erwähnt eines Falles, wo durch Erkältung das Muskelgefühl für einen bestimmten Ton verloren ging und der durch Muskelgymnastik geheilt wurde.

Dr. Hellat (St. Petersburg) empfiehlt, die Gesangslehrer unter staatliche Controle zu stellen und ihnen von ärztlicher Seite die nöthigen Winke ertheilen zu lassen. Es ist bei Sängern sehr darauf zu achten, dass die Nasenathmung nicht gestört sei; die Bedeutung derselben liegt darin, dass sie zugleich Abdominalathmung ist.

Dr. Barth (Brieg bei Breslau): Der Gesang ist sehr wichtig in der Therapie der Chlorose. Die Gesangslehrer sollen die Stimme ihrer Schüler nicht überanstrengen; auch darauf achten, dass der Larynx beim Singen nicht gewaltsam in die Höhe geschnellt werde.

Dr. Gleitsmann (New-York): Nicht jeder Sänger kann seinen Beruf während der Behandlung unterbrechen. Gleitsmann berichtet über einen Fall von Trockenheit des Kehlkopfes, den er mit einer Mischung von Benzosol mit Campher und Menthol behandelte, und bei dem er ohne Unterbrechung des Berufes günstigen Ausgang erzielte. Es sollen auch Veränderungen der Nebenhöhlen berücksichtigt werden.

Dr. Catti (Fiume) hat Catarrhe der Luftröhre als Grund des Versagens der Stimme beobachtet. Nicht immer entspricht der objective Befund im Larynx dem Grade der Stimmstörung.

Prof. Krause: Es haben auch psychische Einflüsse grossen Ein-

Digitized by Google

fluss auf die Stimme. Krause betont die Nothwendigkeit einer Controle der Gesangslehrer. Auch in Betreff der Chlorose stimmt er mit Barth überein, ebenso was das zu starke Heben des Kehlkopfes anbetrifft. Bei bedeutenderen Stimmstörungen soll der Beruf für eine gewisse Zeit aufgegeben werden.

II. Dr. Heryng (Warschau): Ueber operative Behandlung von Kehlkopfcatarrhen und Pachydermia diffusa.

Was zunächst den normalen Kehlkopfbefund anbetrifft, so ist zu bemerken, dass nicht die ganz weissen Stimmbänder am besten functioniren, da sie gewöhnlich von verdicktem Epithel bedeckt sind. Geröthete Stimmbänder kommen bei den grössten Sängern vor. Man soll die Diagnose bei Sängern nicht allzu rasch stellen und energische Kuren bei diesen anspruchsvollen Patienten vermeiden.

Als ätiologische Momente der Pachydermia diffusa sind anzuführen: Ueberanstrengung, langdauernde Catarrhe, an denen auch das Vorurtheil, man könne eine Erkältung, einen Catarrh durchsingen, Schuld trägt, ferner ungenügende laryngologische Schulung der Theaterärzte, auch Missbrauch von Alcohol und Tabak. Die Trübung bei Pachydermia diffusa sitzt an der oberen oder unteren Stimmbandfläche, manchmal auch am freien Rande.

In einem Falle, wo der freie Rand des Stimmbandes verdickt war, entschloss sich Heryng, operativ vorzugehen; er entfernte mit der Krause'schen Pincette die Verdickungen und erzielte ein recht gutes Resultat. Man kann nach dieser Operation auch ätzen, um durch die in Folge der Aetzung eintretende Aphonie die Sänger vom Singen abzuhalten. Doch soll man zur Aetzung weder Chromsäure noch Galvanocaustik benutzen.

Gichtische Erkrankungen des Kehlkopfes kommen bei Sängern vor. Heryng berichtet über zwei Fälle. In dem einen Falle fanden sich bei einem Mädchen in der Mitte des Stimmbandes quere weisse Streifen. Pat. litt an typischer Gicht. Bei der Durchleuchtung erwiesen sich die Streifen als dunkel, woraus zu schliessen war, dass es gichtische Auflagerungen seien. In dem zweiten Falle, bei einer an Gicht leidenden Frau bestand deutliches Knarren bei Bewegung des Kehlkopfes.

III. Dr. Castex (Paris): Ueber Krankheiten der Stimme.

Die Diagnose dieser Erkrankungen ist recht schwierig; man muss zunächst wissen, ob Pat. überhaupt eine Singstimme besitzt.

Die Sprechstimme ist von der Singstimme zu unterscheiden; oft strengt das Sprechen an, wo das Singen es nicht thut. Es erklärt sich dies dadurch, dass die Stimmbänder beim Sprechen mehr arbeiten, und zwar nur in 3—4 Noten. Unter den Affectionen der Sprechstimme ist zunächst 1) die Abschwächung zu bemerken. Solche Kehlköpfe sollen nicht maltraitirt, sondern in Ruhe gelassen werden.

2) Eine weitere Affection ist die Rauhigkeit der Stimme; dabei findet man verschiedene Veränderungen des Kehlkopfes: Catarrh, Erschlaffung der Schleimhaut, beginnende Tuberculose, aber auch normales Aussehen.

3) Eine eigenthümliche Veränderung der Stimme ist diejenige, welche von den Franzosen als voix eunuchoide bezeichnet wird.

In ätiologischer Hinsicht ist zu bemerken, dass bei verschiedenen

Digitized by Google

Geistes- und Nervenkrankheiten verschiedenartige Stimmstörungen vorkommen. Tabak hat wechselnden Einfluss.

Die Singstimme kann qualitativ und quantitativ gestört sein. Es sind zu unterscheiden:

1) Krankheiten (Störungen) des Timbre's: die Stimme ist belegt, abgeschwächt; dabei findet man objectiv oft nichts Abnormes, aber auch Catarrh, Congestion.

2) Die Ermüdung hervorgerufen durch Ueberanstrengung oder technische Fehler beim Singen. Bei den Frauen hat die Castration keinen Einfluss auf die Stimme. Die Behandlung dieser Zustände hängt von der Ursache ab und besteht in Ruhe, Inhalationen etc.

3) Störungen der Ausdauer: der Sänger singt nur im Verlaufe von 2—3 Minuten gut.

4) Störungen des Umfanges der Stimme.

5) Störungen der Intensität.

6) Verschiedene nervöse Störungen.

IV. Dr. Hellat (St. Petersburg): Zur Athmungsfrage beim Singen.

Ausgehend von der Bedeutung, die zu allen Zeiten von Sängern und Gesangslehrern der Athmung beigelegt wurde und von der practischen Erfahrung, dass alle guten Sänger der abdominellen Athmung den Vorzug geben, wird zunächst die didactische Literatur einer kurzen Durchsicht unterworfen. Referent kommt zu dem Schlusse, dass die Ausführungen in den Handbüchern für Sänger viel zu mangelhaft sind, um den Lernenden einen Begriff darüber zu geben, was man unter Abdominalathmung zu verstehen hat, oder wie man dieselbe sich aneignen könne.

Auch in der medicinischen Literatur findet Vortr. Lücken, was die Athmungsfrage beim Singen anlangt. Die Rolle des Diaphragma ist noch nicht definitiv bestimmt. Sowohl die Mandl'sche Theorie vom Widerstreit der einzelnen Muskeln, wie die Merkel'sche von der regulatorischen Wirkung des Zwerchfelles findet ihre Vertheidiger. Dadurch ist die Athmungsfrage zur Zeit recht verworren.

Vortr. verwirft die beiden Anschauungen und vindicirt der Abdominalathmung den Vorzug aus folgenden Gründen: Bei der Inspiration vermittelst Zwerchfell und Exspiration vermittelst der Bauch-Muskeln — dadurch ist zugleich die Definition der Abdominalathmung gegeben — sind die resonatorischen Verhältnisse in der Lunge bedeutend günstiger, als bei den übrigen Athmungstypen. Ferner besitzen die Abdominalmuskeln eine grosse Anpassungsfähigkeit an die Willensimpulse; endlich geschieht der Druck auf die Lungen und auf das Luftvolumen nicht durch starre Wände, wie bei der Costalathmung, sondern durch elastische, lufthaltige Zwischenlager, bestehend aus Gedärmen und Magen.

Discussion.

Dr. Botey (Barcelona): Am schädlichsten für die Stimme ist Ueberanstrengung, besonders beim Sprechen. Der Kehlkopf eines Sängers soll an Kraft und Ausdauer über dem normalen Niveau stehen. Es giebt Sänger, die mit einem Knötchen an einem Stimmbande gut singen; andere, an deren Kehlkopfe keine objectiven Veränderungen

Digitized by Google

wahrzunehmen sind, verlieren dennoch ihre Stimme. Bei ausgesungenen Stimmen findet man oft leichte Asymmetrien der Stimmbänder. Häufig entspricht der objective Befund am Kehlkopf nicht der Leistungsfähigkeit der Stimme.

Prof. Cozzolino (Neapel): Für die Stimme ist der Zustand der Kehlkopfmusculatur die Hauptsache. Cozzolino gebraucht bei Stimmstörungen oft die innere Kehlkopfmassage mit gutem Erfolg.

V. Dr. Gottstein (Breslau) demonstrirt Photographien des Pharynx, die mittelst eines neu construirten Apparates aufgenommen wurden und sich zur Betrachtung durch das Stereoskop eignen.

Sitzung vom 24. August 1897.

I. Dr. Hajek (Wien): Aetiologie und Diagnose der Nebenhöhlenerkrankungen mit Ausschluss der Kieferhöhle (Programmthema).

I. Aetiologie.

Influenza, Masern, Scharlach, Variola, croupöse Pneumonie, Typhus abdominalis sind oft von entzündlichen Erkrankungen der Nebenhöhlen begleitet. Es ist noch nicht sichergestellt, in welcher Weise die genannten Infectionskrankheiten die Entzündung der Nebenhöhlen bedingen. Auch ist es noch nicht erwiesen, ob die im Secret vorgefundenen Bacterien die primäre Infectionsursache darstellen, oder nur als secundäre Beimengung aufzufassen sind. Die Frage, ob die bei den genannten Infectionskrankheiten auftretenden Nebenhöhlenempyeme von der Entzündung der Nasenschleimhaut fortgepflanzt werden, oder selbstständige Erkrankungen darstellen, ist noch nicht entschieden. Die meisten Autoren sind letzterer Ansicht. Doch ist, wie Vortragender glaubt, die Fortpflanzung von der Nasenschleimhaut durch Beobachtung der Attaquen bei chronischen Empyemen so gut wie erwiesen.

Viele Catarrhe und Empyeme der Nebenhöhlen heilen spontan, viele nicht. Die Ursache des Chronischwerdens der Empyeme ist in anatomischen Verhältnissen und Secreteigenthümlichkeiten begründet, welche eine rasche Entleerung des Secrets verhindern.

Ueber die causale Beziehung zwischen Nasenpolypen und Empyemen sind die Ansichten noch nicht völlig geklärt. Dass die Empyeme häufig Ursachen der Nasenpolypen sind, ist erwiesen. Ebenso erwiesen ist es, dass Polypen auch ohne Empyeme, als eine genuine Entzündung des Siebbeinüberzuges auftreten können. Fraglich ist noch, ob die Polypen als primäre Ursache von Empyemen aufgefasst werden können. Die Beobachtung, dass Fälle von Eiterungen des Siebbeines zuweilen nach Entfernung der den Secretabfluss hindernden Polypen und Hypertrophieen ohne weitere Massnahme heilen, beweist zum mindesten, dass die Polypen und Hypertrophieen für das Fortbestehen der Empyeme förderlich sind.

Die Ansichten über den ätiologischen Zusammenhang zwischen Empyemen und Ozäna sind zerfahrener denn je. Der Ansicht der Anatomen, dass die Nebenhöhlenerkrankungen bei der Ozäna nur ein accidentelles Vorkommniss darstellen, steht die Ansicht vieler Rhinologen entgegen, welche Nebenhöhlenerkrankungen oft bei Ozäna vorgefunden haben.

Digitized by Google

Die Frage, woher in einzelnen Fällen das Secret rührt, steht noch immer im Vordergrunde der Discussion.

II. Diagnose.

In Bezug auf die Diagnose des Stirnhöhlen- und Siebbeinlabyrinthempyems sind die fortgeschrittenen Fälle mit äusserlich sichtbaren Symptomen, wie Geschwulstbildung an der inneren und oberen Wand der Orbita, Orbitalabscess mit Verdrängung des Bulbus, mit oder ohne Fistelbildung, von den sogenannten latenten Empyemen zu unterscheiden, wo mangels sichtbarer Symptome nur die rhinologische Untersuchung mittelst Sonde und Cocain Aufschluss zu geben vermag.

Ohne Sondenuntersuchung giebt es keine verlässliche Diagnose des latenten Stirnhöhlen- und Siebbeinempyems. Eine leicht biegsame stumpfe Sonde ist in der Hand eines Geübten vollkommen ungefährlich. Das wesentliche Moment der Diagnose besteht in der Feststellung des Eiterherdes durch die Sonde; gegenüber dem Resultate der Sondirung sind alle Arten von subjectiven Symptomen der Kranken in Bezug auf die Diagnose von untergeordneter Bedeutung.

Es hängt mit der Inconstanz im Baue des vorderen Siebbeinlabyrinthes zusammen, dass bei Erkrankung der Stirnhöhle ein Ausschluss der Erkrankung der vorderen Siebbeinzellen nur schwer möglich ist. Zur Diagnose des latenten Stirnhöhlen- und Siebbeinlabyrinthempyems ist oft die partielle Resection der mittleren Muschel nothwendig. Die Resection soll mit schneidenden Instrumenten geschehen.

Das geschlossene Empyem des Siebbeinlabyrinths kann sich in der Ausdehnung der nasalen Seite allein äussern. Die Ausdehnung tritt gewöhnlich als eine Auftreibung der mittleren Muschel oder eines an Stelle der mittleren Muschel in die Nasenhöhle hineinragenden Tumors auf, selten wird das Septum osseum auch auf die entgegengesetzte Seite gedrängt.

Der an Stelle der mittleren Muschel auftretende Tumor kann bedingt sein: 1) durch Eiterretention in einer blasig gebildeten mittleren Muschel, 2) durch Ausdehnung einer tief in die mittlere Muschel hinabreichenden Siebbeinzelle, 3) durch Eiterretention in der Bulla ethmoidalis, welche dann geschwulstförmig über der unteren Muschel hervorragt. In letzterem Falle wird es erst nach Entfernung der knöchernen Wand der Bulla klar, dass der Tumor nicht der mittleren Muschel entsprach, da die früher nach oben verdrängte mittlere Muschel sichtbar wird.

Die geschlossenen Empyeme einzelner Siebbeinzellen, wenn keine Dilatation besteht, sind der Diagnose nicht zugänglich. Sie werden zuweilen nach Entfernung von Polypen und Hypertrophien entdeckt.

Die Unterscheidung, ob das Secret aus dem vorderen oder hinteren Siebbeinlabyrinth entstammt, ist bei offenen Empyemen durch die anatomische Lage der Ausführungsgänge gegeben; bei geschlossenen Empyemen ist eine genaue Differentialdiagnose oft unmöglich. Das offene Empyem des hinteren Siebbeinlabyrinths zeigt denselben rhinoscopischen Befund wie das Empyem der Keilbeinhöhle: das Secret erscheint entweder in der Fissura olfactoria oder über der mittleren Muschel am Rachendach.

Die Diagnose des Empyems der Keilbeinhöhle ist, wenn die Oeff-

Digitized by Google

nung der Höhle sicht- und sondirbar ist (selten), leicht; liegt aber die mittlere Muschel dem Septum an, dann ist wohl die Resection des grössten Teiles der mittleren Muschel unvermeidlich. Endlich ist im Allgemeinen daran festzuhalten, dass der durch die Sonde erhobene Befund über die Resistenzfähigkeit einzelner Theile des Siebbeines allein für sich ebenso wenig entscheidend für die Diagnose ist, als der Ort, wohin die Kranken ihre Schmerzen verlegen.

II. Prof. Moure (Bordeaux): Bericht über die Behandlung der Nebenhöhlenerkrankungen (mit Ausschluss der Kieferhöhle). (Programmthema.)

Ref. hebt die Nothwendigkeit hervor, sowohl die einzelnen Höhlen als auch die einzelnen Krankheitsformen gesondert zu betrachten. Er theilt die Entzündungen der Höhlen in 1) mucopurulente, 2) eitrige, welche mit der Zeit zu Hypertrophie und Polypenbildung um den Ausführungsgang führen, 3) ostitische Form (Caries). Gesondert werden die combinirten Sinusitiden besprochen. M. beschränkt sich auf Besprechung der chronischen Formen.

Sinusitis ethmoidalis.

a. Mucöse Form: Die Behandlung besteht in Inhalation aromatischer Abkochungen mit Zusatz von Menthol, Eucalyptus, Pulverisation mit Mentholöl, Anwendung von Jodvaselin, Argentum nitricum. Auch kann man sich blos exspectativ verhalten.

b. Latente und fungöse Form: Hier ist eine je nach den Umständen mehr oder weniger vollständige Eröffnung oder Resection der erkrankten Zellen angezeigt. Es ist auch die Resection des vorderen Drittels der mittleren Muschel am besten mit schneidender Zange oder Schlinge auszuführen. Dabei ist strengste Asepsis, sowie rasches Operiren von grösster Bedeutung.

c. Ostitisch-fistulöse Form: Es besteht meist Durchbruch nach der Orbita; es muss von aussen operirt werden. Man dringt durch die Orbita ein; manchmal muss man auch die temporäre Resection der Nase ausführen. Vortragender empfiehlt, nach der Operation die äussere Wunde sofort zu nähen und die Nachbehandlung endonasal durchzuführen.

Sinusitis frontalis.

a) Mucöse Form: Behandlung exspectativ oder wie der entsprechenden Form der Sinusitis ethmoidalis. Man soll sich nicht beeilen, die Stirnhöhle auszuspülen, jedenfalls beim Catheterismus Cocain anwenden. Auch die Politzer'sche Lufteintreibung ist von guter Wirkung.

b. Latente fungöse suppurative Form: Ist gewöhnlich mit Empyem der Kieferhöhle combinirt, der Ductus naso-frontalis ist durch Fungositäten verengt. Man muss zunächst die Kieferhöhle desinficiren. Sodann begnügt man sich in den leichten Formen, den Ductus freizulegen, event. das vordere Drittel der mittleren Muschel zu entfernen. Nach diesen vorbereitenden Manipulationen kann man dreifach verfahren: 1) Sondiren, 2) den Sinus intranasal eröffnen, 3) von aussen her operiren. Ad 1) die Sondirung ist unsicher und gefährlich, ad 2) diese Methode ist gegenwärtig vollständig verlassen, ad 3) es ist dies die sicherste Methode: man eröffnet mit Meissel oder Trepan, kratzt aus

Digitized by Google

und wischt mit 20proc. Chlorzink aus. Die neueste Modification betrifft die Nachbehandlung; es wird nämlich die äussere Wunde sofort genäht und ein Drain aus der Höhle in die Nase geführt. Der Drain kann oft schon nach 5—6 Tagen entfernt werden. Man soll sich bei der Operation auch vom Zustand der gegenseitigen Stirnhöhle überzeugen.

c) Fistulöse, ostitische Form: die Behandlung ist dieselbe wie bei der suppurativen Form.

Sinusitis sphenoidalis.

a. Mucöse Form wird meist mit Affectionen der Siebbeinzellen oder Retronasalcatarrh verwechselt.

b. Fungöse Form wird durch Eröffnung und Auskratzung des Sinus durch die Nase hindurch erfolgreich behandelt. Die Operation kann durch Entfernung der mittleren Muschel erleichtert werden.

c. Fistulöse Form. Der Operationsplan passt sich den einzelnen Fällen an.

Combinirte Sinusitiden.

Dieselben sind immer purulent.

a. Fungöse Form. Die einzelnen Höhlen werden eine nach der anderen nach den beschriebenen Methoden behandelt.

b. Ostitische Form verlangt ausgedehnte Operation auf äusserem Wege, welche eine breite Communication mit der Nasenhöhle herstellen soll.

Discussion.

Dr. Weil (Wien) betont die Nothwendigkeit, den Eiter ohne Schleimhautverletzung abzuleiten. Auskratzen habe keinen Zweck. Ist das Siebbeinlabyrinth betheiligt, so kann es in vorsichtiger Weise eröffnet werden, doch soll man nicht tamponiren. Der Sitz der Schmerzen kann zur Diagnose verwerthet werden. Die Schäffer'sche Sondirung soll aufgegeben werden.

Dr Hill (London): Man soll immer eine grosse Oeffnung gegen die Nase anlegen. Um Narbenbildung zu vermeiden, soll man keinen Drain einlegen.

Dr. Jansen (Berlin) legt ebenfalls den subjectiven Symptomen Bedeutung bei. Die Diagnose ist schwierig, weil wir es mit combinirten Empyemen zu thun haben. Das Siebbein ganz freizulegen ist sehr schwer. Auch grosse Stirnhöhlen sind schwer freizulegen. Schliesslich befürwortet Jansen die Ausschabung.

Dr. Hajek (Wien) befürwortet die Entfernung der mittleren Muschel. Eine geschwollene Bulla ist nicht immer von der mittleren Muschel zu unterscheiden. Hajek glaubt, dass die conservative Behandlung im Anfang des Leidens Erfolg haben kann; in vorgeschrittenen Fällen soll operirt werden. Hajek hält Nichts von der Constanz der Schmerzen; dieselben können ziemlich weit irradiiren.

Dr. Moure (Bordeaux): Man soll rechtzeitig operiren, um endocraniellen Complicationen vorzubeugen. Die medicamentöse Behandlung soll daher nicht allzu lange dauern.

III. Dr. Jansen (Berlin): Zur Radicaloperation chronischer combinirter Empyeme der Nase.

Es ist bekannt, wie oft die Kieferhöhlenempyeme nach der Ope-

Digitized by Google

ration recidiviren. Die Recidive gehen vom Boden und von den Seitenwänden der Kieferhöhle aus. Daher muss man bei der Operation den Boden der Kieferhöhle freilegen, Leisten und Cysten im Innern der Höhle entfernen. Auch der laterale Höhlenwinkel soll freigelegt werden. Vom innern oberen Winkel der Kieferhöhle aus soll man auch die Siebbeinzellen eröffnen. Im Anschluss daran wird dann auch die Keilbeinhöhle eröffnet. Dabei bleibt gewöhnlich noch die erkrankte Stirnhöhle zurück, welche besonders eröffnet werden muss. Die Nachbehandlung wird von der Fossa canina aus geleitet. Trotz der breiten Eröffnung der Höhlen lassen doch die in der Behandlung der Nebenhöhlenempyeme erzielten Resultate noch viel zu wünschen übrig. Dr. Jansen demonstrirt alsdann anatomische Präparate, an denen die Ausführungsweise der von ihm bevorzugten Operationsmethode zu ersehen ist.

Dr. Weil (Wien) verwirft die Operation nicht vollständig, doch betont er, dass die damit erreichten Resultate nicht befriedigend seien und dass conservativ sehr viel geleistet werden kann.

Dr. Moure (Bordeaux): Die Operation von Jansen ist nur möglich, wenn man einen grossen einheitlichen Sinus hat. Man muss oft auch die innere Orbitalwand entfernen. Moure beschreibt alsdann die Operationsmethode von Dr. Luc (Paris): Eröffnen der Fossa canina, Herstellung einer Verbindung zwischen Highmorshöhle und Nase. Moure hat diese Methode mit einigen Modificationen angenommen.

Dr. Jansen (Berlin) betont, dass die Heilung nicht oft und nur theilweise gelinge. Gesundes Gewebe wird bei der Operation fast gar nicht entfernt. Jansen operirt nur schwere Fälle und stellt die Indicationen mit Vorsicht. Die conservative Therapie ist in manchen Fällen gar keine Therapie, da die Höhlen ganz von Granulationen erfüllt sind.

IV. Dr. Israelson (Smolensk) demonstrirt ein selbsthaltendes Nasenspeculum, welches eine Modification und Verbesserung des Flatau'schen darstellt.

Nachmittagssitzung.

V. Prof. V. Uchermann (Christiana): Ueber Laryngitis rheumatica.

Vortragender spricht über die rheumatischen Krankheitsformen im Larynx; er macht auf eine specielle Form aufmerksam, die bisher nicht beschrieben worden ist und die sich in Form von Infiltraten äussert. Dieselben treten bei Personen auf, die schon früher an rheumatischen Symptomen gelitten haben. Mit den gewöhnlichen Symptomen von Schmerzhaftigkeit beim Schlucken etc. verbinden sich, wenn die Infiltrate die Articulatio crico-arytaenoidea berühren, Heiserkeit und zuweilen etwas Husten, jedoch ohne Secret. Objectiv sieht man stark injicirte, blauröthliche, glatte (nicht ulcerirte), sich ziemlich fest anfühlende Infiltrate, die eine bedeutende Grösse erreichen können (wie eine Knackmandel) und auf Salicylatbehandlung leicht weichen (schon nach ein paar Tagen). Aehnliche Infiltrate von rheumatischer Natur sieht man bisweilen am Gaumensegel, am Septum cartilagineum nasi (1 Fall mit nachfolgendem Gelenkrheumatismus), Conjunctiva, sogar am innern Gehörgange und Trommelfell (1 Fall mit nachfolgendem Gelenk-

Digitized by Google

rheumatismus), aber namentlich an der Haut (Erythema multiforme, speciell Erythema nodosum). Redner führt zwei Fälle aus den letzten Jahren an. In dem einen dieser Fälle bestand Unbeweglichkeit des einen Stimmbandes, die unter Salicylatbehandlung zurück ging. Die Laryngitis rheumatica wird leicht mit Syphilis verwechselt werden können und ist von Wichtigkeit sowohl in differential-diagnostischer, als auch in therapeutischer Hinsicht.[1])

VI. Dr. Gleitsmann (New York) demonstrirt in Vertretung des Dr. T. R. French (Brooklyn) eine Reihe von Photographieen des Larynx.

VII. Prof. Cozzolino (Neapel): a. Ueber Ozäna.

Cozzolino demonstrirt von ihm angelegte Culturen des Ozaenabacillus. Dieselben verbreiten den characteristischen Geruch. Vortr. verbreitet sich über die bacteriologischen Eigenthümlichkeiten des Bacillus (Bacillus mucosus, s. Coccobacillus Löwenbergi). Bezüglich der Therapie erwähnt er, dass gegenwärtig an der Ausarbeitung einer specifischen Serotherapie gearbeitet werde. Das Antidiphtherieserum hat keinen Einfluss auf die Ozäna.

b. Wichtigkeit der bacteriologischen Diagnose bei acuten und chronischen, exsudativen und hyperplastischen Nasenerkrankungen.

Seit einigen Jahren hat sich die Bacteriologie den anderen diagnostischen Criterien bei Erkrankungen der Nase und deren Nebenhöhlen angereiht.

Bei diesen Untersuchungen ist es von Wichtigkeit, die accidentellen Microorganismen von den direct krankmachenden zu unterscheiden. Diese Untersuchungen können gewisse Diagnosen bestätigen, selbst wenn die rhinoscopischen Symptome fehlen oder unvollständig sind. Bei Ozäna, der acuten Rhinitis, welche durch Influenza, durch Diplococcen, Streptococcen, Diphtherie, fibrinöse Exsudation bedingt ist, bei den chronischen Infectionen, wie Tuberculose, Rhinosclerom, Lupus, Rotz, Lepra, und selbst bei Rhinitis caseosa bewährt sich die Methode. Ebenso wichtig ist die bacteriologische Untersuchung bei den acuten und chronischen Processen, die sich in den Nebenhöhlen, sowie an der die Nasenlöcher begrenzenden Haut abspielen, wie Erysipel, Staphylococcen-Lymphangitis etc.; ebenso bei den Mycosen und den durch Streptococcen hervorgerufenen Läsionen der respiratorischen und Wangenschleimhaut.

VIII. Dr. Cuvillier demonstrirt einen Apparat zur Acethylenbeleuchtung für rhinolaryngologische Zwecke. Derselbe ist sehr portativ und ganz gefahrlos.

Sitzung vom 25. August 1897.

I. Dr. Jacobson (St. Petersburg): Experimentelle Beiträge über die Nasendouche und Irrigationen der Nase.

Die Experimente wurden an der Leiche ausgeführt; der Druck wurde durch ein mit einem Nasenloche verbundenes Wassermanometer gemessen. Es wurde die Wirkung der Douche mit einem vom Vortr.

[1]) Der Vortrag des Herrn Prof. Uchermann wird ausführlich in der Deutschen med. Wochenschrift veröffentlicht werden.

Digitized by Google

seit 20 Jahren gebrauchten Ansatz und einer das Nasenloch mehr oder weniger hermetisch schliessenden Olive verglichen. Ausserdem wurde das Verhältniss der Douche und der Irrigationen zu den mit der Nase und dem Nasenrachenraum in Verbindung stehenden Höhlen untersucht.

Die Resultate:

1) Die Irrigation — bei zurückgebeugtem Kopfe und gänzlich freiem entgegengesetzten Nasenloche — kann eine Erhöhung des Druckes um 3—4 und selbst um 7 cm Wasserdruck erzeugen, je nach der Menge der Flüssigkeit und der Geschwindigkeit der Irrigation.

2) Das Volumen der erwähnten Höhlen ist an der Leiche ungefähr 30 ccm gleich.

3) Die vom Autor angewandte Douche (deren wichtigster Bestandtheil in einem Ansatz besteht, der die Oeffnung des Nasenloches unmerklich verkleinert) erzeugt keinerlei Druckerhöhung, die durch das Manometer constatirt worden wäre, selbst, wenn das entgegengesetzte Nasenloch vollständig undurchgängig ist.

4) Die Douche mit einer Olive, welche das entsprechende Nasenloch nicht vollständig schliesst, ändert den Druck nicht oder erzeugt eine geringe Erhöhung von 1—2 cm, selbst wenn die entgegengesetzte Seite undurchgängig ist.

5) Wenn die Olive die Nasenhöhle gut abschliesst und das entgegengesetzte Nasenloch undurchgängig ist, wird der Druck sehr hoch, z. B. bis 76 cm.

6) Selbst wenn die Stirnhöhle an der vorderen Wand eröffnet ist, erreicht der Druck bei den erwähnten Bedingungen 10—12 cm.

7) Die durch die Douche hervorgerufene Druckerhöhung verschwindet nicht sofort nach Unterbrechung der Irrigation und Entleerung des Nasenrachenraumes.

8) Bei einem Drucke von 3 cm kann bereits die Flüssigkeit in die Paukenhöhle eindringen.

9) Manchmal dringt die Flüssigkeit unter diesem Drucke auch in die Kieferhöhle ein, ungeachtet der Enge der Communication und trotz Abwesenheit einer natürlichen oder künstlichen Supplementäröffnung. In anderen Fällen bemerkt man dieses Phänomen unter viel höherem Drucke nicht, selbst bei Anwesenheit einer kleinen accessorischen Oeffnung im mittleren Nasengange.

10) Bei Anwesenheit einer Contraapertur dringt die Flüssigkeit während einer Ausspülung in ziemlich grosser Menge in die Kieferhöhle ein selbst unter geringerem Drucke; unter einem Drucke von 10 cm dringt sie auch in die Stirnhöhle ein.

11) Man kann durch die Douche den Inhalt der Nebenhöhlen nicht hinaustreiben.

12) Die Douche entfernt den Schleim aus der Nasenhöhle und dem Nasenrachenraume.

Discussion.

Prof. Cozzolino (Neapel) frägt, welch ein Manometer Vortragender bei seinen Experimenten benutzte. Das Messen sei schwer, da Quecksilber zu schwer ist; es sei auch nicht leicht, eine geeignete Flüssigkeit zu finden.

Dr. Jacobson: Ich benutze Wasser-Manometer.

Digitized by Google

II. Dr. Sabrazès in Vertretung von Dr. Lichtwitz: Die Acetylenbeleuchtung in der Laryngologie, Rhinologie und Otologie.

Wenn man die verschiedenen Beleuchtungssysteme, die in der Laryngologie benutzt werden (Auer'sches Licht, Drummond'sche Lampe, Magnesium, electrische Lampen) betrachtet, findet man an jedem derselben Unbequemlichkeiten, die deren Anwendung mehr oder weniger practisch gestalten. Die Acetylenbeleuchtung dagegen scheint alle Vorzüge der Leuchtquellen (Intensität, Constanz und weisse Färbung des Lichtes) zu vereinen, ohne deren Nachtheile zu besitzen. Man weiss, dass der Acetylengebrauch sich verbreitet hat, nachdem es Moissan gelungen ist, mittelst des electrischen Ofens grosse Quantitäten von Calciumcarbid zu erzeugen. Dasselbe erzeugt bei Berührung mit Wasser Acetylen. Von den das Acetylen erzeugenden Apparaten sind als gefährlich diejenigen auszuschliessen, welche flüssiges Acetylen erzeugen, sowie die portativen Lampen. Man soll ausschliesslich diejenigen benutzen, wo das Calciumcarbid automatisch in eine grosse Wassermenge hineinfällt.

Discussion.

Dr. Cuvillier betont die Vorzüge der von ihm demonstrirten Lampe.

Dr. von Stein (Moskau); Die Explosionsgefahr ist jetzt durch die Untersuchungen zweier französischer Forscher beseitigt. Man leitet das Acetylen in Aceton, in welchem es sich löst und aus dem es ohne jegliche Gefahr erhalten werden kann.

Dr. Cuvillier: Die von mir gebrauchte Lampe wird auch beim Velociped verwendet.

Prof. Cozzolino (Neapel): In Italien steht das Acetylen seit einem Jahre in Gebrauch.

III. Dr. Cube (Mentone) demonstrirt eine Larynxspritze, deren Rohr in einen Knopf endet, an dem man Lapis anschmelzen kann. Man kann somit beim Aetzen mit Lapis sofort eine Flüssigkeit, z. B. Kochsalzlösung nachspritzen und auf diese Weise streng localisirt ätzen und die Nachbartheile schützen. Solche Lapisätzungen sind oft angezeigt, z. B. bei Pachydermie, Geschwüren an den Proc. vocales, Geschwüren nach langdauernder Milchsäurebehandlung.

Discussion:

Dr. Catti (Fiume): Sängerknötchen sollen, wie schon auf dem Congress zu Rom festgestellt worden ist, nicht geätzt werden. Bei guter Technik kann man immer streng localisirt ätzen.

Dr. Cube meint, dass der Misserfolg der Aetzung der Sängerknötchen an der Unmöglichkeit liege, punctförmig zu ätzen.

IV. Dr. Okada (Tokio) demonstrirt microscopische Präparate von Nasenpolypen und verbreitet sich über verschiedene an denselben gefundene Gewebsveränderungen. Er constatirte:

1) eine partielle und totale schleimige Metamorphose des Epithels (Vermehrung der Becherzellen).

2) Cystische Erweiterungen der in den Polypen enthaltenen Drüsen.

3) Colloidbildung.

Er gelangt zum Schlusse, dass die Polypen entzündliche Gebilde seien, deren Epithel sich im Zustand schleimiger Metamorphose befinde.

Digitized by Google

V. Dr. Jacobson (St. Petersburg): Eine neue Methode, die Durchgängigkeit der Nase zu messen.

Da während der Ausathmung durch die Nase der Druck, unter dem die Luft aus dem Nasenrachenraum in die beiden Nasenhöhlen tritt, auf beiden Seiten gleich ist, und auch die Dauer der Functionirung bei beliebiger Beobachtungsdauer dieselbe bleibt, misst Redner die Nasenathmung durch die Menge der ausgeathmeten Luft.

Man verbindet beide Nasenlöcher gleichzeitig durch Röhren mit Gasbehältern aus Glas, die mit Wasser gefüllt und im Bade umgestürzt sind. Das untersuchte Individuum athmet durch den Mund, und auf Befehl des Experimentators athmet er durch die Nase in den beschriebenen Apparat aus, aus dem die Luft das Wasser verdrängt. Das Verhältniss der Durchgängigkeit beider Seiten markirt sich für das Auge an den Cylinderscalen, gleich wie die absolute Luftmenge eine beliebige Anzahl von Athemzügen und deren arithmetisches Mittel.

Redner glaubt, dass man diese Messungen auch mittelst zweier Spirometer machen kann. In diesem Falle könnte man die Messungen auch während der Inspiration machen: der zu Untersuchende athmet durch die Nase ein und durch den Mund aus. Der Druck und die Dauer der Athmung sind dabei dieselben, und die den Spirometern entnommenen Luftmengen bezeichnen die Durchgängigkeit der Nase.

Redner demonstrirt den von ihm verwendeten Apparat.

VI. Dr. Castex (Paris): Missbildungen und Entstellungen des Gesichtes.

Redner theilt dieselben in angeborene und sich allmählig entwickelnde ein. Er zählt folgende Formen auf:

1) Hasenscharte,
2) Wolfsrachen,
3) Kürze des Gaumens im sagittalen Durchmesser,
4) Hypertrophie der Kiefer,
5) Entstellung der Nase durch Deviation der Nasenscheidewand.

Diese bei der weissen Race fast constante Entstellung ist nach Redner durch excessive Entwicklung des vorderen Hirnbläschens bedingt. Castex operirt die Deviationen mittelst des Meissels in Narcose.

Discussion.

Dr. Botey (Barcelona) operirt bei Deviationen im vorderen Theil des Septum in folgender Weise: Er entfernt subperiostal den vordersten Theil des Septum cartilagineum und trennt auch dessen Insertion am Nasenboden ab. Dabei gleicht sich das Septum sofort aus. Bei Spornbildungen benutzt er einen Handmeissel.

Dr. Madeuf glaubt, die Septumdeviationen auf traumatische Momente, speciell Fallen auf die Nase, zurückführen zu müssen. Die Thiere und die Neger haben deshalb gerade Septa, weil sie beim Fallen auf die ihnen eigenthümlichen, hervorstehenden Kiefer aufschlagen.

Dr. Barth (Brieg bei Breslau) frägt, welcher Art die Anästhesie sei, welche Dr. Castex anwendet. Er selbst empfehle Stickstoffoxydul.

Dr. Castex bestreitet den traumatischen Ursprung der Septumdeviationen.

Digitized by Google

Vorsitzender Dr. Stepanow ergreift das Wort. Er hält einen kurzen Rückblick auf die Arbeiten der Section und spricht den Mitgliedern seinen Dank aus. Er erklärt die Section für geschlossen.

Die Section votirt ihren Dank dem Organisationscomité.

II. Referate.

a) Rhinologische:

Betrachtungen über die Nasenchirurgie. (Considérations sur la rhinochirurgie.) Von Dr. C. Biaggi. (Tribuna med. di Milano und Revue hebdomadaire de laryngologie et d'otologie 1897, No. 31.)

Verf. missbilligt mit Recht den grossen Missbrauch, welchen man in letzter Zeit mit den Nasenoperationen treibt. Man vergisst, dass die Nase nicht nur die Function des Athmens, sondern auch den Geruchssinn, das Erhitzen der Inspirationsluft und die bacterientödtenden Eigenschaften auszuführen hat. Wenn man also mit der Absicht, die Respiration durch die Nase wieder herzustellen, diese anderen Functionen zerstört, so begeht man destructive Chirurgie. Bei Nasenverstopfung soll alle Chirurgie sich auf die untere Nasenmuschel und den Meatus inferior beschränken (Cauterisation der Mucosa, Entfernen der unteren Muschel und namentlich deren hinteren Endes, Resection einer knöchernen oder knorpeligen Spitze); so wird die Nasenathmung wieder hergestellt, ohne die anderen Functionen zu zerstören. Unnöthig ist die Resection der mittleren Muschel, welche nie beim Athmen hindert; sie soll nur bei Caries oder bei Tumoren vorgenommen werden. Bei Verkrümmungen der Nasenscheidewand soll man lieber nach aussen erweitern und die untere Nasenmuschel wegnehmen. Dr. P. K.

Unmittelbare Exstirpation grosser Nasen-Rachenpolypen auf natürlichem Wege. (Exstirpation extemporanée par les voies naturelles, des gros polypes naso-pharyngiens.) Von Dr. E. Doyen. (Arch. internat. de Laryngol etc. 1897, Band X, No. 3, Mai/Juni.)

D. verwirft die Operations-Methoden der Nasenrachentumoren auf indirectem Wege, also nach vorausgehender Spaltung des Gaumensegels, Resection des harten Gaumens, Eröffnung der Nase von vorn mittelst Osteotomie der Nasenknochen, Resection des Os maxillar. super. etc., wie sie von Manne, Diefenbach, Maisonneuve, Boeckel, Nélaton, Dupuytren, Chassaignac, Ollier, Syme, Michaux, Verneuil, Langenbeck, Bruns angegeben worden sind -- sondern glaubt immer und besser mit der directen Methode (methode de l'avenir) auf natürlichem Wege, bei hängendem Kopfe und mittelst besonderen, dem jeweiligen Falle angepassten, auf dem Blatte gekrümmten meisselähnlichen Instrumenten auszukommen. Auf diese Weise entfernte er in drei, genauer mitgetheilten Fällen, bei Kindern im Alter von 14—16 Jahren enorme Tumoren, dicht an ihrer Ursprungsstelle, mit sammt ihren Ausläufern in wenig Minuten total. Die grossen beängstigenden Blutungen, welche den Patienten auf's Aeusserste heruntergebracht

Digitized by Google

hatten, sistirten nach der Operation sofort und dauernd. Schnelligkeit des Vorgehens, unfehlbar sicheres Erfassen der Neubildung an ihrer Wurzel (immer hinter dem Vomer) und rasche Extraction sind Hauptbedingungen für das Gelingen der Operation, da die während derselben oft enorme Blutung nun erst nach derselben, und zwar mit einem Schlage aufhört. Beschorner.

---

b) Pharyngo-laryngologische:

Entfernen eines Fremdkörpers aus dem Respirationstractus eines 4jährigen Kindes. (Extraction d'un corps étranger des voies respiratoires d'un enfant de quatre ans.) Von Dr. Noltenius. (Achiv für Laryngologie und Revue hebdomadaire de laryngologie et d'otologie 1897, No. 27.)

Ein 4jähriges Kind aspirirte eine vielkantige Glasperle und die Tracheotomie wurde einstweilen nicht ausgeführt. Nach einem Erstickungsanfall zeigte die Thoraxuntersuchung Atelectase der ganzen linken Lunge. Die Tracheotomie wurde ausgeführt, man reizte die Mucosa, das Auswerfen des Glaskörpers gelang nicht. Nach einigen Tagen athmete der obere Theil der linken Lunge, während der untere Theil nicht athmete. Die Sondenuntersuchung ergab, dass die Perle den Hauptbronchus verlassen hatte, um in einen Bronchus zweiter Ordnung, welcher in den unteren Lungentheil führt, zu gelangen. Verf. führte dann eine an beiden Enden offene Nélaton'sche Sonde in den betreffenden Bronchus ein und aspirirte vergebens; da das Allgemeinbefinden gut war, liess man die Trachealwunde sich schliessen und verhielt sich exspectativ. Danach trat ein neuer Erstickungsanfall ein, und da die linke Lunge in ihrer Totalität athmete, musste man den Fremdkörper in der Trachea vermuthen und eine zweite Tracheotomie machen. Nach letzterer gelang die Extraction mittelst einer gebogenen Zange. Verf. betont die grosse Toleranz der Respirationsmucosa, welche den Fremdkörper und besonders die mannigfaltigen Manipulationen so ungestraft vertragen hatte.

Alle diese Manipulationen wären unnöthig gewesen, ebenso wie die zweite Tracheotomie, wenn man der alten klassischen Methode nach verfahren wäre: beim ersten Erstickungsanfall die Tracheotomie machen, die Canüle liegen lassen und dann abwarten. (Der Ref.)
Dr. P. K.

Ueber Thyrotomie bei Larynxcarcinom. (La thyrotomie dans le cancer du larynx.) Von Dr. Ricardo Botey. (Archiv. internat. de laringol. und Revue hebdomadaire de laryngologie et d'otologie 1897, No. 29.)

Verf. giebt der Thyrotomie den Vorzug über die Laryngectomie bei localisirtem inneren Larynxkrebs. Er hatte nie einen postoperativen Todesfall, einer von seinen Patienten hatte nach drei Jahren noch kein Recidiv. Die Laryngectomie hat 90—95 pCt. Todesfälle aufzuweisen, während die Thyrotomie nur 3—5 pCt. hat. Immerhin ist sie nur angezeigt gleich Anfangs, wenn man sicher ist, dass der Krebs das Larynxinnere noch nicht überschritten hat. Dr. P. K.

Digitized by Google

Ueber einen Fall von Pharyngealtasche. (Un cas de poche pharyngée.) Von Dr. de Santi. (Société laryngologique de Londres 13. janvier 1897 und Revue hebdomadaires de laryngologie et d'otologie 1897, No. 22.)

Der Titel sagt Alles. Dr. P. K.

Intermittirende Parese des Gaumensegels bei Neurasthenie. (De la parésie intermittente du voile du palais dans la neurasthénie.) Von Dr. J. Garel in Lyon. (Arch. internat. de Laryngologie etc. 1897, Band X, No. 3, Mai/Juni.)

Drei Fälle: 1) Intermittirende doppelseitige Parese des Gaumensegels. 2) Intermittirende Parese des Gaumensegels nach Grippe. 3) Näseln. Recidivirende Paralyse des Gaumensegels. — Im ersten Falle erkrankte eine, bislang völlig gesunde Dame vor 4 Jahren an Neurasthenie. In Folge einer lebhaften Erregung trat plötzlich Näseln ein. Zeitweilig sogar gelangten beim Essen Speisetheile in die Nase. Das Näseln dauerte Anfangs nur 5 Minuten und sistirte dann mehrere Tage. Später genügte oft nur der Beginn des Sprechens, um ein nahezu unverständliches Näseln hervorzurufen und liess dann die directe Inspection in der That bilaterale Gaumensegellähmung erkennen. — Im zweiten Falle (32jährige Dame) handelte es sich um fast genau dieselben Erscheinungen. Musste hier eine Grippe als unmittelbare Veranlassung angesehen werden, so war doch die nervöse Grundlage nicht zu verkennen. Der dritte Fall betraf eine zweifellos überaus nervöse, 33 Jahre alte Dame. Hier handelte es sich um eine sehr dauerhafte Form von Parese, da der erste Anfall drei Monate lang anhielt. Vier Jahre später stellte sich in Folge heftiger Gemüthsbewegung abermals Gaumensegellähmung von 14tägiger Dauer ein, und zwei Monate später fand sie G. erneut, und zwar seit 14 Tagen, von dem genannten Leiden befallen. — Die Anfälle von Gaumensegellähmung können demnach bei Neurasthenikern kurz- oder langdauernd sein, immer aber weisen sie den intermittirenden Character auf. — Diphtherie, Syphilis, Läsion des centralen und peripheren Nervensystems waren in den beschriebenen Fällen ausgeschlossen. Die Therapie anlangend, so blieb locale Faradisation ohne Wirkung, ob die eingeleitete antispasmodische Behandlung Erfolg gehabt hat, vermochte G. leider nicht zu constatiren. Beschorner.

Ueber die Transformation gutartiger Kehlkopfneubildungen in bösartige. (De la transformation des tumeurs bénignes du larynx en néoplasmes malins.) Von Dr. Nornal und H. Pierce.

Wenn Carcinom auf einer tuberculösen oder syphilitischen Basis, wenn ferner ein Carcinom auf dem Epithelialgewebe eines gutartigen vorherbestehenden Tumors entsteht, so hat man in allen diesen Fällen nicht das Recht, von einer Transformation zu sprechen. Verf. glaubt, dass man die Idee einer Transformation durch folgende Momente mit Unrecht bekommen hat: 1) Einige Carcinome ähneln Anfangs dem Aussehen einer hypertrophischen Drüsengeschwulst, und der microscopische Befund fällt negativ aus. Später ist man sehr erstaunt, dennoch mit einem Carcinom zu thun zu haben, und man nimmt mit Unrecht eine Transformation an. 2) Da in den meisten Fällen der intime Bau eines

Digitized by Google

Tumors sich besonders in seinen tiefen Schichten zeigt und letztere dem Explorations- und Exstirpationsinstrument unzugänglich sind, da man sich in solchen Fällen natürlich mit der microscopischen Untersuchung der oberflächlichen Schichte begnügen muss, so erhält man wiederum ein negatives Resultat; später aber nimmt dieselbe Oberfläche den Bau der tieferen Schichten an, und man glaubt irrthümlicher Weise an eine Transformation. Dr. P. K.

Arsenikbehandlung des Mandelsarcoms. (Traitement arsenical du sarcome des amygdales) Von Dr. Heymann. (Archiv. internat. de laryngologie und Revue hebdomadaire de laryngologie et d'otologie 1897, No. 29.)

In fünf microscopisch als Sarcom nachgewiesenen Fällen, bei welchen die chirurgische Operation immer von Recidiven gefolgt war, wandte Verf. Arsen (er sagt nicht in welcher Weise und Dosis) mit Erfolg an. In Fällen also, wo eine Totalexstirpation Sache der Unmöglichkeit ist, ist man verpflichtet, die Arsenikbehandlung einzuleiten. Dr. P. K.

Larynxnecrose am Ende eines Typhus. (Nécrose du larynx au déclin d'une fièvre typhoide.) Von Dr. Eug. Druon. (Journal des sciences médicales de Lille No. 13 und Revue hebdomadaire de laryngologie et d'otologie 1897, No. 27.)

Trat am 26. Tage auf und endete tödtlich trotz Tracheotomie. Dr. P. K.

Notiz.

Oesterreichischer Otologentag.

In Berücksichtigung dessen, dass die verschiedenen, nunmehr sehr zahlreichen medicinischen Congresse zumeist in den Sommermonaten abgehalten werden, wodurch die Collegen behindert sind, an mehreren derselben theilzunehmen, hat die Oesterreich. otologische Gesellschaft beschlossen, ihren Otologentag in den letzten zwei Faschingstagen abzuhalten. Der **nächste Otologentag** wird also am **20. und 21. Februar 1898** in Wien abgehalten werden. Die Herren Collegen, welche sich zu betheiligen wünschen, mögen sich beim Secretär, Herrn Docenten Dr. Pollak (Wien I, Kärntnerstrasse 39) melden und das Thema, über das sie vorzutragen gedenken, angeben. Diejenigen Herren, welche der Gesellschaft als Mitglieder beizutreten wünschen, mögen sich bei einem der Gesellschaftsmitglieder melden.

Alle für die **Monatsschrift** bestimmten **Beiträge und Referate** sowie alle **Druckschriften, Archive** und **Tausch-Exemplare** anderer Zeitschriften beliebe man an Herrn Prof. Dr. **Gruber** in Wien I, Freiung 7, zu senden. Beiträge werden mit 40 Mark pro Druckbogen honorirt und die gewünschte Anzahl Separat-Abzüge beigegeben.

Verantwortlicher Redacteur: Prof. Dr. Ph. Schech in München.
Verlag der Allgemeinen Medicinischen Central-Zeitung (Oscar Coblentz).
Expeditionsbureau: Berlin W. 35, Schöneberger Ufer 26.
Druck von Marschner & Stephan in Berlin SW., Ritterstrasse 41.

Digitized by Google

Monatsschrift für Ohrenheilkunde

sowie für

Kehlkopf-, Nasen-, Rachen-Krankheiten.

Organ der Oesterr. Otologischen Gesellschaft.

(Neue Folge.)

Mitbegründet von weil. Prof. Dr. N. Rüdinger, Prof. Dr. R. Voltolini und weil. Prof. Dr. Fr. E. Weber-Liel

und unter Mitwirkung der Herren

Docent Dr. **E. Baumgarten** (Budapest), Hofrath Dr. **Beschorner** (Dresden), Prof. Dr. **Ganghofner** (Prag), Docent Dr. **Gomperz** (Wien), Dr. **Heinze** (Leipzig), Dr. **Hopmann** (Cöln), Prof. Dr. **Jurasz** (Heidelberg), Dr. **Keller** (Cöln), Prof. Dr. **Kiesselbach** (Erlangen), Prof. Dr. **Kirchner** (Würzburg), Dr. **Koch** (Luxemburg), Dr. **Law** (London), Docent Dr. **Lichtenberg** (Budapest), Dr. **Lublinski** (Berlin), Dr. **Michel** (Cöln), Docent Dr. **Moldenhauer** (Leipzig), Prof. Dr. **Onodi** (Budapest), Docent Dr. **Paulsen** (Kiel), Dr. **A. Schapringer** (New-York), Dr. **Schäffer** (Bremen), Dr. **E. Stepanow** (Moskau), Prof. Dr. **Störck** (Wien), Prof. Dr. **Strübing** (Greifswald), Dr. **Weil** (Stuttgart), Dr. **Ziem** (Danzig)

Herausgegeben von

Prof. Dr. IOS. GRUBER
Wien.

Prof. Dr. v. SCHRÖTTER
Wien.

Prof. Dr. PH. SCHECH
München.

Prof. Dr. E. ZUCKERKANDL
Wien.

Zweiunddreissigster Jahrgang.

Berlin 1898.
Verlag von Oscar Coblentz.

Digitized by Google

Digitized by Google

I. Sach-Register.

A.

Abductorenparese bei Tabes 445.
Abscesse: der Epiglottis 532; chronische des Gaumensegels 41; otogene des Kleinhirns 377; der Mandeln 437, 480, 576; der Nasenscheidewand 478, 556; der Orbita und das Siebbeinzellenempyem 183; retropharyngeale 290, 570; retropharyngeale als Ursache von Asphyxie 194; subdurale 426; subphrenische 487; kalte, pulsirende am Thorax 238; um Trachea und Larynx 570; der vorderen Zungenhälfte 494.
Accessorius Willisii, dessen Trauma als Ursache von Kehlkopflähmung 242.
Achselhöhle, Blutcyste der 442.
Acusticus, Trigeminus und Facialis, gleichzeitige Erkrankung der 270.
Adenocarcinom der Nase 192, 564.
Adenoide Vegetationen: bei Erwachsenen 236; Gesichtsausdruck bei denselben 495; im ersten Lebensjahre 236; und Myxödem 435; im Nasenrachenraum als Ursache von Mastdarmvorfall 283; operative Behandlung der 236, 282; Tod nach deren Exstirpation 571.
Adenom: des weichen Gaumens 42; einen Polypen vortäuschend 283.
Aetzmittelträger für den Kehlkopf 576.
Aiodin 444.
Albuminurie und Diphtherieheilserum 489.
Alcoholinjection bei Carcinom des Nasenrachenraumes 382, 476.
Alcoholmissbrauch als Ursache von Stimmbandlähmung 92.
Allgemeininfectionen und otitische und rhinitische Sinuserkrankungen 474.
Amygdalitis: Friedländer'scher Bacillus bei 566; follicularis durch Milch 440; mit tödtlicher Pyämie 391; microbische als Todesursache 286.
Anästhetica durch die Trachealwunde 397, 536.
Anatomisches Präparat 492.
Angina: mit spindelförmigen Bacillen 384; membranacea 392; Natr. salicyl. bei 431; in Combination mit Perityphlitis 490; pseudodiphtherica 528; pseudomembranacea contagiosa 572; und Rheumatismus 142; Salol bei 289; bedingt durch Soor 436.
Anginafieber, seltene Complication desselben 526.
Anonyma, deren Arrosion als Verblutungsursache nach Tracheotomie 398.
Anthrax: der Oberlippe 490; der Unterlippe 41.
Antrum Highmori: Fremdkörper im 287; pathologische Histologie des 568.
Antrumempyem und Cyste 88.
Aortenaneurysmen: Kehlkopf-Untersuchung und Radiographie bei 444; thoracische 240, 570.

Digitized by Google

Aphasie, zweite Erziehung d. Sprache bei 494; der rechten Hand bei einem Taubstummen 492; sensorielle nach Worttaubheit 294.
Aphonie: functionelle 484; spastische 392; geheilt mit Hilfe von Stimmgabeln 291, 524; toxische 45; 22jähr. bei subglottischem Tumor 446.
Aphthöses Fieber 396.
Apparat: zum Aufschreiben d. Stimmgabelschwingungen 519; zur Vibrationsmassage des Trommelfells 362.
Aristol in der Ohrenheilkunde 537.
Arsen: bei bösartigen Geschwülsten des Larynx, der Zunge und der Nase 575; bei Sarcom 430.
Arteria pharyngea ascendens, abnorme 416.
Aseptische Galvanocauter 489.
Asphyxie in Folge eines retropharyngealen Abscesses 194.
Athmung, Verschiebung der Leber bei 448.
Attic: der Trommelhöhle 540; Untersuchung am äusseren 276.
Autophonie 195.
Autoscop von Kirstein 44.
Autoscopie 46, 90.

B.

Bacteriologie: der Diphtherie 46, 239, 437, 443, 447; der serofibrinösen Pleuritis 488.
Basedow'sche Krankheit, deren Behandlung durch Sympathicus-Resection 245, 296, 530, 572.
Berufsschnupfen 283, 428.
Besserhören im Lärm 506.
Bewegungsaphasie mit Erhaltung der Stimme 94.
Bleilähmung der Kehlkopfmuskeln 87.
Blutcyste des Halses und der Achselhöhle 442.
Bronchialcyste, mediane, schleimige 239.
Bronchialdrüsen, Erkrankung der 197.
Bronchopneumonische Complication bei Sinusitis 389.
Bronchus, Fremdkörper im linken 284, 389.
Brust- und Falsettregister, Stellungen der Stimmlippen im 93.
Bulbärparalyse 277.

C.

Carbolinjectionen bei Tonsillitis 284.
Carcinom: der Epiglottis 400; des Kehlkopfes 414, 432, 447, 481; des Nasenrachenraumes, geheilt durch Alcoholinjection 382, 476; des Oesophagus, Pupillendifferenz bei 241; des Ohres 186, 280; pharyngolaryngeales 196; als Veranlassung zur Kehlkopfexstirpation 242; des Warzenfortsatzes und der Ohrmuschel nach chronischer Mittelohr-Eiterung 375.
Caries: der Gehörknöchelchen 520; Ohrpolypen bei 380; des Zungenbeins 441.
Carotis interna, Anomalie der 486.
Cancroid und chemisches Brennen 394.
Canülen für die Kieferhöhle 419.
Cauterisation, submucöse bei Rhinitis hypertrophicans 178.
Cerebrospinalflüssigkeit, deren Abfluss durch die Nase und Opticusatrophie 522.
Cerumen, Analyse des 82.
Chemisches Brennen und Cancroid 394.
Chirurgische Wunden, inficirt durch Diphtheriebacillen 525.
Choane: Polyp der 411; knöcherner Verschluss der 404.
Cholesteatom im Schläfebein 112, 327.
Cholesteatombildung, Körner'sches Verfahren bei 507.
Chorditis vocalis inf. hypertr., Aetiologie der 287, 337.
Chorea laryngis 391.
Chromsäure und Nasensynechien 522.
Classificirung der Stimme 487.
Climacterisches Kehlkopfödem 534.
Colorirter Geschmack 489.
Colorirtes Hören 536.
Condylome des Ohres 189.
Congresse: internationaler medicinischer 352; internat. otolgischer 496.
Corticales Hörcentrum, dessen Pathologie 1.
Creosotöl bei Trachealobstruction 441.
Cricoarytenoidei postici, Lähmung der 88.
Croup: Laryngitis acuta unt. dem Bilde von 440; Pfeifen bei 290.
Cyste: und Antrumempyem 88; seröse der Nasenscheidewand 478.

Digitized by Google

D.

Dermoidcyste des Mundhöhlenbodens 91.
Deviation und Spina der Nasenscheidewand 182.
Differenztöne, Theorie der 375.
Diphtherie: Bacteriologie der 46, 239, 437, 443, 447; der Erwachsenen 40; im Hôpital des enfants malades in Paris 48; im Hôpital Trousseau 45, 429; Immunitätsdauer gegen 144; des Kehlkopfs 443; des Kehlkopfs ohne Membranen 292, 446; der Menschen und Vögel 397; im Pavillon Davaine 1897 396; Zunahme in London 573.
Diphtheriebacillen, Infection von chir. Wunden durch 525.
Diphtherieheilserum: und Albuminurie 489; Erhitzen desselben 399; Notwendigkeit einer Einheitlichkeit desselben 399; als Ursache von rheumatoiden Zuständen 233.
Dissertationen, rhinologische und otiatrische des acad. Jahres 1896—97 222.
Doppelcurette für die Epiglottis 488.
Doppelhören 379.
Dyspnoe durch Trendelenburg'sche Tamponcanüle 566.
Dysphonischer nervöser Husten 512.

E.

Einzeltöne, Intensität der 375.
Electrolyse bei Ozäna 85, 235, 413.
Electromedicinische Anschlussapparate an Gleichstromstationen 238.
Elephantiasis der Zunge 533.
Empyem: des Antrums und Cyste 88; der Kieferhöhlen, Operation desselben 42; des Oberkiefers 22; des Sinus maxillaris, operirt nach Luc 438; der Stirnhöhlen 473; der Stirnhöhlen, Behandlung nach Ogston-Luc 86.
Endonasale Eingriffe 478.
Epiglottis: Abscess der 532; Carcinom der 400; Doppelcurette für die 488; Polyp der 242, 529; Tuberculose der 555.
Epileptiker, Pharynxreflex bei denselben 526.
Epistaxis 383.
Epitheliom: des Halses und der Nebenschilddrüsen 244; des Kehlkopfes 532; der linken Mandel, geheilt durch Pharyngotomie und Unterkieferresection 286, 288.
Erbrechen als Ursache von Oesophagus-Zerreissung 437.
Eucain bei Nasen-, Ohren- und Halsleiden 40, 488.
Eunuchoide Stimme 95, 141, 479.
Eustachische Ohrtrompete, Erweiterung und Stenose der 378.

F.

Fibrinoidbildung im Mittelohr 81.
Fibrom des Kehlkopfes 285, 393.
Fieber, aphthöses 396.
Fischgräte, seltene Localisation einer 486.
Fremdkörper: im Antrum Highmori 287; im linken Bronchus 284, 389; im Kehlkopf 290, 529, 568; in den oberen Luftwegen 287, 386, 391, 441, 491, 493, 494, 534 567; deren Absorption durch die Mandeln 488; in der Nase 478; im Ohr 55; im Oesophagus 238, 439, 491, 566, 567, 568; in der Trachea 221.
Friedländer'scher Bacillus 566.

G.

Gähnen, therapeutisches Bild desselben 528.
Gallinaceen, deren Immunität gegen Tuberculose 44.
Galvanocauter, aseptischer 489.
Ganglion Gasseri, primäres Sarcom des 78.
Gaumen: Adenom des weichen 42; Geschwüre am harten 278; Herpes zoster am harten 285.
Gaumenbildung, Methode zur 439.
Gaumenmandeln: Operation der bei acuten Mittelohrentzündungen 49; Untersuchungen über 245.
Gaumensegel: chronische Abscesse desselben 41; dessen Bewegungen beim Sprechen 551; rhythmische Constructionen desselben 529; Papillom desselben 244.
Gaumensegellähmung, Nervus facialis bei 530.

Digitized by Google

Gaumensegelparese: bei Neurasthenie 95; traumatische 96.
Gaumentosillen, Resorptionsvermögen der 196.
Gedächtnissschwäche in Folge eines Mittelohrcatarrhs 68.
Gehirncomplicationen bei Otitis media 475.
Gehirnpräparat eines phonirenden perforirten Neugeborenen 335.
Gehirnleiden, ein häufiges Symptom bei 87.
Gehörsempfindungen, Theorie der 375.
Gehörgang: Function desselben 375; Plastik desselben bei Knorpelresection 509; Papillom des äusseren 326; doppelseitiger Verschluss des äusseren 110.
Gehörknöchelchen, Caries der 520.
Gehörorgan: Pigment am membranösen 107; Topographie desselben 470.
Gehörstörungen bei hereditärer Spätsyphilis 380.
Gelenkrheumatismus, Halsentzündg. bei 396.
Gerber'scher rhino-laryngologischer und otologischer Bericht 249, 297.
Gerüche als Ursache von Nasenbluten 39.
Gesang, therapeut. Bild desselben 528.
Gesangunterricht der taubstummen Kinder 531.
Geschmack, colorirter 489.
Geschwätzigkeit, therapeutisches Bild der 528.
Gesellschaft der ungar. Ohren- und Kehlkopfärzte 28, 72, 182, 277, 335.
Gesicht, Lupus am 74.
Glottis, Schliessen der beim Schlucken 391, 533.
Grossmann und die Frage der Posticuslähmung 91, 246.
Gumma: der Mandel 385; als Ursache von subglottischer Stenose 295.

H.

Hämatome der Nasenscheidewand 478.
Hämophilie, Wasserstoffsuperoxyd bei 382.
Hals: Blutcyste am 442; bei Scharlach 383.
Halsaffection bei Typhus 444.
Halscysten, multiloculäre 295.
Halsentzündungen bei Gelenkrheumatismus 396.
Halsepitheliom, bronchiales 244.
Halsganglien, Tuberculose der 492.
Halsleiden, deren Behandlung durch Sprechübungen 530.
I. Halswirbel, übermässige Vorwölbung desselben als Ursache von ungenügender Nasendurchgängigkeit 427.
Halswunden, rationelle Behandlung der 535.
Hammerambosgelenk, dessen Subluxation mit abnormer Verwachsung der Gelenksenden 272.
Harnanalyse, deren Wichtigkeit für Halsspecialisten 42.
Heiserkeit, geheilt durch Sprechübungen 412.
Herpes zoster palati duplex 285.
Herzbewegungen: bei Reizung der Nasenschleimhaut 381; Studium der mittelst Radiographie 385, 532.
Hippocrates und das Gesicht eines mit adenoiden Vegetationen behafteten Patienten 495.
Hörcentrum, Pathologie d. corticalen 1.
Hören, farbiges 536.
Hörübungen bei Taubstummen 373.
Hörvermögen, dessen Besserung durch zufällige Entfernung d. Steigbügels 67.
Husten: dysphonischer nervöser 512; nächtlicher der Kinder 288.
Hydrorrhoe, nasale 234, 553.
Hysterie: nasale Reflexaphonie bei 282; Tonsillogiossitis acuta unter dem Bilde von 289.

I.

Ichthyol bei Laryngitis 431.
Ictus laryngeus 96.
Infection: als Ursache von Kropf 485; einer Zahnoperationswunde 492.
Infectionskrankheiten, Isolirung bei 243.
Influenza: u. Lungentuberculose 482; Laryngitis subglottica bei 527, 564; Taubheit nach 276.
Infractionsdeviation der Nasenscheidewand 72.
XIII. Internationaler medicinischer Congress 352.
Intracranieller druck- und schallempfindender Apparat 97.

Digitized by Google

Intubation in der Kinderheilkunde 87, 573.
Isthmia als Bezeichnung für die oberen Luftwege 90.

J.

Jacobson'sches Organ 83.
Jahresbericht über rhinologische und otiatrische Dissertationen pro 1896 bis 1897 222.
Jodkalium als Ursache von Kehlkopfödem 47.

K.

Kayser'sche Privatpoliklinik, Bericht für 1895,96 145.
Kehlkopf: Aetzmittelträger für den 576; dessen Betheiligung bei Bildung von Mitlauten 142; Carcinom desselben 414, 432, 481; Chorea desselben 391; Diphtherie desselben 443; Entzündung des submucösen Gewebes desselben 194; Epitheliom des 532; dessen Erkrankung bei Lungentuberculose 436; Exstirpation desselben wegen Carcinoms 242; Fibrom des 285, 393; Fractur desselben 143; Fremdkörper im 290, 529; Lähmung desselben nach Tracheotomie 569; Massage desselben 390; Nadel im 199; Nervenbündel des 435; Pachydermie desselben 267; Papillom desselben 247; Pemphigus desselben 28; Polyp desselben 182, 237; respiratorische und phonator. Nervenbündel desselben 289, 336; Sarcom desselben 389; Spasmus desselben 400; dessen Stellung beim Singen 570; Syphilis desselben 342; Tubage desselben 486; Tuberculose desselben 484, 529; dessen Untersuchung bei Aortenaneurysmen 444.
Kehlkopfadductoren, deren Lähmung auf luetischer Basis 286.
Kehlkopfasynergie, vorübergehende 386.
Kehlkopfcarcinom, dessen endolaryngeale Behandlung 447.
Kehlkopf-Diphtherie: langdauernde 192; ohne Membranen 292, 446.
Kehlkopffremdkörper, deren Entfernung mittelst Kirstein'schen Autoscops 44.
Kehlkopfgeschwülste, Uebergang gutartiger in bösartige 284, 574.
Kehlkopfinnervation: motorische 90; vasomotorische 199.
Kehlkopfknorpel, Vergrösserung desselben 446.
Kehlkopf-Lähmung: in Folge von Trauma des Accessorius Willisii 242; durch chirurgische Eingriffe 46; mit besonderer Tonstörung 533; toxische 43; bei Typhus 200.
Kehlkopflupus: chirurgische Behandlung des 92; primärer 195.
Kehlkopfnecrosen bei Typhus 482.
Kehlkopf-Neubildung, maligne bei einem Tuberculösen 247.
Kehlkopfneubildungen, Radical-Operation bösartiger 43, 493.
Kehlkopfmuskeln: deren Atrophie bei Lähmungen 288; Bleilähmung der 87; innere 43; und das Semon'sche Gesetz 484; deren Lähmung bei Typhus 483.
Kehlkopfödem: climacterisches 534; durch Jodkalium 47.
Kehlkopfpapillome: deren Behandl. mit Phenolum sulforicinicum 493; der Kinder 444, 485, 487.
Kehlkopfschwindel 194.
Kehlkopfsyphilis, frühzeitiges Oedem bei secundärer 243.
Kehlkopfspiegel, Bewahren vor Anlaufen 141.
Kehlkopfstenose: angeborene 419; Intubation bei syphilit. 291; acute bei Kindern 292; durch Recurrenslähmung 41.
Kehlkopftuberculose: chirurgische Behandlung der 90, 95, 143; Diagnose der 90; sängerknötchenartige 92.
Kehlkopftumor, bösartiger 533.
Kehlkopfuntersuchungen bei Paralysis glosso-labialis 40.
Kehlkopfverletzungen, Tubage bei 296.
Keuchhusten: Compression des Vagus und Laryngeus sup. bei 247; Phenocoll bei 141, 443.
Kieferhöhle: Canülen für die 419; Operation des Empyems der 42.
Kieferhöhlenöffnungen, Abschluss u. Offenhalten der 25.
Kinderheilkunde, Intubation in der 87.
Kirschkerne als Ursache von Nasensteinen 140, 427.
Kirstein'sches Autoscop 44.

Digitized by Google

Kleinhirn, otogene Abscesse desselben 377, 511.
Knorpelresection und Gehörgangsplastik 509.
Körner'sches Verfahren bei Cholesteatombildung 507.
Kropf: dessen Behandlung mit Schilddrüsenpräparaten 192; durch Infection 485; bei einem Säugling, geheilt d. Schilddrüsenernährung der Amme 430; der Zungenwurzel 387, 416.
Kropfexstirpation als Ursache von Stimmbandlähmung 340.
Kugeln, deren Extraction aus dem Kopfinnern mit Hilfe der X-Strahlen 232.

L.

Labyrinthcapsel, Spongiosificirung d. 508.
Labyrinthnecrose 471.
Lachen, therapeutisches Bild desselben 528.
Lämoscopie 90.
Lärm, Besserhören im 506.
Laryngitis: acuta: acuten Croup vortäuschend 440, rheumatica 526; fibrinosa 185; Ichthyol bei 431; bei Influenza 574; mit polypähnlichen Granulationen 293; subglottica bei Influenza 527.
Laryngo- und Otologie, Eucain in der 488.
Laryngostroboscop, neues 197.
Laryngeus sup., dessen Compression bei Keuchhusten 247.
Laryngocele: interna 397; ventricularis 439.
Laryngologische Mittheil. (Schrötter) 457.
Laryngotracheale: Ozäna 45; Pulsationen 528.
Laryngotracheobronchiale Diphtherie 386.
Larynx s. Kehlkopf.
Larynxendoscop, neues 400.
Leber, Verschiebung der bei der Athmung 448.
Leptothricosis der Mandeln 448.
Lesen durch dichte Körper 495.
Lippen: Anthrax der 41, 490; Schanker der 436.
Londoner Laryngolog. Gesellschaft 366, 421.
Luc'sche Methode der Empyembehandlung 438.
Luftcyste, intralaryngeale 416.
Luftwege: Fremdkörper in denselben 391, 441, 491, 493, 494, 534; oberste: 9 Jahre einen Fremdkörper beherbergend 287, Aushustung eines Fremdkörpers aus denselben nach Injection von kaltem Wasser in die Trachea 386, fibrinöse Entzündung derselben 390, Wunden derselben 285.
Lugoljodkalium-Lösung bei serumschleimiger Cyste des Halses 239.
Lungen, Spasmus glottidis von denselben herrührend 388.
Lungenhydatidencysten, Heil. durch Einschnitt 243.
Lungentuberculose: und Influenza 482; Kehlkopferkrankung bei 436.
Lupus: Behandlung des 435; am Gesicht und an der Nasenschleimhaut 74; des Kehlkopfes 92, 143, 195.
Lymphosarcom des Naso-pharynx 521.
Lymphdrüsen, Behandlung scrophulöser 295.

M.

Mandel bezw. Mandeln: Abscesse der 437, 480 576; deren Bedeutung im Organismus 164; Carcinom der 388; Epitheliom der 286, 288; Exstirpation der 534; Absorption von Fremdkörpern durch die 488; Gumma der 385; als Eingangspforte für Infectionen 573; Leptothricosis der 448; Meyer'sche 43; Molluscum pendulum der 89; Sarcom der 483; Schanker der 438; Steine der 142, 486; Tuberculose der 530.
Mandelbucht, Untersuchungen über 245.
Mandelcarcinom, operative Behandlung desselben 388.
Mandelentzündungen: in Folge von Infection mittelst Milch 286; Nierenentzündungen nach 483; mit tötlicher Pyämie 531.
Macroglossitis 527.
Masern: Recurrenslähmung nach 440; Schleimhautexanthem bei 434.
Massage des Kehlkopfes 390.
Mastdarmvorfall, geschwunden nach Entfernung von adenoiden Vegetationen d. Nasenrachenraumes 283.

Digitized by Google

Mastoiditis, Behandlung der latenten 281.
Mastoidoperation, zwei Fälle von radicaler 412.
Maulsperrer, neuer 296.
Medullares Phonationscentrum 200.
Meisselsonde für's Ohr 365.
Ménière'sche Krankheit 417.
Meningitis cerebrospinalis epidemica mit doppelseitiger Otitis 476.
Meyer'sche Mandeln 43.
Milch als Infectionsquelle 286, 440.
Mitlauter, deren Bildung unter Betheiligung des Kehlkopfes 142.
Mittelohr: Fibrinoidbildung im 81; Tuberculose des 81.
Mittelohrcatarrh als Ursache von Gedächtnissschwäche 68.
Mittelohreiterung: chronische als Ursache von Carcinom des Warzenfortsatzes und der Ohrmuschel 375; Radicaloperation chronischer 401.
Mittelohrentzündung: chron. eitrige als Todesursache 68; eitrige 34; Operation der Rachen- und der Gaumenmandeln bei acuter 49.
Mittelohrerkrankungen, Thyroidin bei 377.
Mittelohr-Schleimhaut, polypoide Wucherung der 71.
Miscellanea rhinologica 216, Antwort von Schech darauf 220.
Molluscum pendulum der rechten Mandel 89.
Morgagni'scher Ventrikel, Vorfall des 75, 572.
Mundhöhlenboden, Dermoidcyste desselben 91.
Münzen im Oesophagus 238.
Muskelatrophie bei Lähmungen der Kehlkopfmuskeln 288.
Muschel, Turbinotomie an der unteren 366.
Muschelhypertrophien, Behandlung der 295.
Myxödem: und adenoide Vegetationen 435; nach Entfernung eines Nebenkropfes der Zungenwurzel 284, 431.

N.

Nadel im Kehlkopf 199.
Nasalasthma 40.
Nasale Hydrorrhoe 234; Reflexaphonie 282; Reflexneurosen 235, 406.
Nase: Adenocarcinom der 192, 564; Fremdkörper in der 478; maligne Neubildungen der 343; Osteoplastik der 73; bösartige Polypen der 564; bei Scharlach 383; Schleimpolypen der 233; Syphilis der 234; Syphilom der 234; Tuberculose der 283, 467; Tupfer für 517; invertirter Zahn in der 411, 466.
Nasenbluten: durch Gerüche 39; bei Kindern 477.
Nasendouche, Gefahren der 384.
Nasendurchgängigkeit, ungenügende in Folge übermässiger Vorwölbung des I. Halswirbels 427.
Nasenerkrankungen, Orthoform bei 381.
Nasen-, Rachen-, Kehlkopf- und Luftröhrenerkrankungen (Störk) 31.
Nasenfremdkörper, Radiographie bei 478.
Nasengang, 42 Jahre einen Fremdkörper beherbergend 428.
Nasen-, Ohren- u. Halsleiden: Eucain bei 40; Radiographie bei 478.
Nasenmuschel, Resection der 508.
Nasennebenhöhlen: Chirurgie der oberen 87; Verschleimung u. Eiterung derselben 552.
Nasenplastik, knöcherne 186.
Nasenpolypen, papilläre, ödematöse 141.
Nasenscheere, neue 281.
Nasenrachenraum: Carcinom desselb. 382, 476; Tuberculose desselb. 283.
Nasenrachenspiegel, neuer 427.
Nasenscheidewand: Abscesse der 478, 556; seröse Cysten der 478; Deviationen der ohne Perforation 522; Deviation und Spina der 182; Hämatome der 478; Infractionsdeviation der 72; blutender Polyp der 345; Resection der 184; Ulcus perforans der 77.
Nasenschleimhaut: und Herz-Bewegungen 381; Lupus der 74; Vibrations-Massage der 362.
Nasenspeculum, neues 27.
Nasenstein: seltener Fall von 384; durch Kirschkerne 140, 427.
Nasensynechien und Chromsäure 522.
Nasentamponade 282.
Nasopharynx, Lymphosarcom des 521.
Natr. salicylicum bei Anginen 431.
Nebenschilddrüsen: Exstirpation der 241; Function der 93.

Digitized by Google

Nervenbündel des Larynx 435.
Nervus facialis bei Gaumensegellähmung 530.
Neurasthenie, Gaumensegelparese bei 95.
Niederländische Gesellschaft f. Hals-, Nasen- und Ohrenheilkunde 406.
Nierenentzündungen nach Mandelentzündungen 483.
Nystagmus bei einem Operirten 274.

O.

Oberkiefer: Empyem des 22; Osteomyelitis des 290.
Oedema: laryngis climactericum 534; bei secundärer Kehlkopfsyphilis 243.
Oesophagotomia externa bei Fremdkörpern 195.
Oesophagotrachealfisteln 442.
Oesophagus: Fremdkörper im 439, 491, 566, 567, 568; Münzen im 238; Perforation des 196; Pupillendifferenz bei Carcinom des 241; Verbrennung des durch Ammoniak 237; dessen Zerreissung durch einen Brechact 437.
Oesterreichische otologische Gesellschaft 65, 96, 105, 270, 326, 539.
Oesterreichischer Otologentag in Wien 48.
Ogston-Luc'sche Methode zur Radical-Heilung d. Stirnhöhlenempyems 86.
Ohr: Carcinom des 186; Condylome des 189; Fremdkörperextraction aus dem als Todesursache 55; histologisches Carcinom-Präparat vom 280; Missbildung des äusseren Theils desselben 65; Schmeissfliegen im 512; Verletzung desselben durch geschmolzenes Eisen 273.
Ohrenheilkunde: Aristol in der 537; Lehrbuch der (Jacobson) 30.
Ohrmeisselsonde 365.
Ohrmuschel: Carcinom derselben nach chronischer Mittelohreiterung 375; Perichondritis serosa der 69.
Ohroperation: radicale 505; 9 Fälle von radicaler 411.
Ohrpolypen bei Caries 380.
Ohrpolypzange, schneidende 469.
Onodi'sches Phonationscentrum 44.
Opticusatrophie und Abfluss von Cerebrospinalflüssigkeit durch die Nase 522.
Orbital-Abscess bei Siebbeinzellenempyem 183.
Orthoform bei catarrhalischen Nasenerkrankungen 381.
Osteoma frontis 28.
Osteomyelitis des Oberkiefers 290.
Osteo-Periostitis maxillaris et orbitalis bei einem Neugeborenen 387.
Osteoplastik der Nase 73.
Otitis: doppelseit. bei Mening. cerebrospinalis epidem. 476; mastoidea sine otitide 344; media, Complicationen bei 475.
Otitische Kleinhirnabscesse 511.
Otogener Abscess des Kleinhirns 377.
Otologischer Congress, internationaler 496.
Otologische Gesellschaft: deutsche 144; österreichische 65, 96, 105, 270, 326, 539.
Ozäna: deren Behandlung mittelst Electrolyse 85, 413; Existenzfrage der trachealen 525; Frage der 427; Behandlung der genuinen 477; interstitielle kupferelectrolytische Behandlung der 191, 235; primäre laryngotracheale 45; Serotherapie bei 477.

P.

Pachydermia laryngis 267.
Pachymeningitis bei Erkrankung des Warzenfortsatzes 521.
Papillome: deren Entfernung durch Laryngofission 185; des Gaumensegels 244; des äusseren Gehörganges 326; des Kehlkopfes 247; des Kehlkopfes der Kinder 444, 485, 487; fünf Mal recidivirte 340; der Tonsille 411.
Paracentesennadeln, Behälter für 67.
Paralysis glosso-labialis, Kehlkopfuntersuchungen bei 40.
Parosmie 565.
Parotisfistel 419.
Paukenfenster, deren Starrheit als Ursache von Schwerhörigkeit 423.
Pemphigus laryngis 28.
Perichondritis: serosa der Ohrmuschel 69; Tracheotomie bei tuberculöser 341.
Périer'sche Methode der Tracheotomie 532.
Perityphlitis in Combination mit Angina 490.

Digitized by Google

Pfeifen bei Croup 290.
Pharyngitis: Friedländer'scher Bacillus bei 566; sicca 398.
Pharyngolaryngeales Carcinom 196.
Pharyngonasale Stimmstörungen 239.
Pharyngotomia: subhyoidea 198; transhyoidea bei Pharynxverengerungen 289.
Pharynx: Pseudocroup u. Diphtherie des 387; Tuberculose des 394.
Pharynxhyperästhesie 388.
Pharynxreflex bei Epileptikern 526.
Pharynx- und Stimmreflexe bei Erkrankung der rechten Hirnhemisphäre 287.
Pharynxschleimhaut als Infectionsausgangspunkt 197.
Pharynxverengerungen, Pharyngotomia transhyoidea bei 289.
Phenocoll bei Keuchhusten 141, 443.
Phenolum sulforicinicum bei Kehlkopf-Papillomen 493.
Phlebitis, eitrige des Sinus lateralis 233.
Phlegmone glosso-epiglottica 573.
Phonation 525.
Phonationscentrum: medullares 200; Onodi'sches 45; Pathologie des 10.
Phonetik, experimentelle 408.
Photographische manometr. Flammen zum Studium der Vocale 394.
Platinbrenner, neuer aseptischer 178, 563.
Pleuritis. Bacteriologie der serofibrinösen 488.
Pleuritische Exsudate, diagnostischer Irrthum bei grossen 435.
Plica: ary-epiglottica, Sarcom der 411; vestibuli und Ansaugen der Nasenflügel 418.
Pneumatocele der Stirnhöhle 420, 467.
Polyp: Adenom des Septum unter dem Bilde von 283; der Choane 411; der Epiglottis 242, 529; des Kehlkopfes 182, 237; blutender der Nasenscheidewand 345; bösartiger der Nase 564; ödematöser der Nase 141; des Ohres bei Caries 380.
Polypähnliche Granulationen b. Laryngitis 293.
Polyphonie 448.
Polypöse Rhinitis, Behandlung der 382.
Polypoide Wucherung der Mittelohrschleimhaut 71.
Posticuslähmung 91, 246, 492.
Pseudocroup: und Diphtherie des Pharynx 387; Klinik des schweren 388.
Pulsationen, laryngotracheale 528.
Pupillendifferenz bei Oesophagus-Carcinom 241.
Pyämie: Frage der 83; tödtliche: bei Amygdalitis 391, bei Mandelentzündung 521.

R.

Rachenmandel: Anatomie der 245; Operation der bei acuten Mittelohrentzündungen 49.
Rachenmandelhyperplasie, deren Beziehung zu Schädelform u. Gaumenwölbung 89.
Radiographie: bei Aortenaneurysmen 444; zur Extraction von Kugeln aus dem Kopfinnern 232; bei Nasenfremdkörpern 478; bei Nasen- und Halsleiden 478; in der Physiologie der Sprache und Stimme 193, 409; in der Rhinologie und Laryngologie 382; Studium der Herzbewegungen 385, 532; des Thorax 248, 292, 441, 445; Vervollkommnung der 433.
Recurrensfasern, Vulnerabilität der 92.
Recurrenslähmung: beiderseitige 395; als Ursache von Kehlkopfstenose 41; linksseitige 481; Muskelveränderung bei 294; unheilbare nach Masern 440.
Reflexaphonie, nasalen Ursprungs bei einer Hysterischen 282.
Reflexneurosen, nasale 235, 406.
Retroauriculäre Knochenlücke, operativer Verschluss der 271.
Rheumatische acute Laryngitis 526.
Rheumatismus und Angina 142.
Rheumatoide Zustände in Folge von Diphtherieheilserum-Injection bei Ozäna 233.
Rhinitis: caseosa: Casuistik 234, Fremdkörper vortäuschend 427; hypertrophicans, submucöse Cauterisation bei 178, 405; polyposa, Behandl. der 382; pseudodiphtherica 528; pseudomembranacea contagiosa 572.
Rhinologische und otiatrische Dissertationen des acad. Jahres 1896/97 222.
Rhinoplastik bei Sclerom 72.

Digitized by Google

S.

Sängerknötchenartige Kehlkopftuberculose 92.
Salol bei Angina 289.
Sarcom: Arsen bei 430; des Ganglion Gasseri 78; des Kehlkopfes 389; der Mandel 483; der Plica aryepiglottica 411; der Zunge 398.
Schädelform, Gaumenwölbung und Hyperplasie der Rachenmandel 89.
Schallempfindender Apparat und intracranieller Druck 97.
Schallrichtung, Wahrnehmung der 472.
Schanker: der Mandeln 438; der Unterlippe 436.
Scharlach, Nase und Hals bei 383.
Scharlachdiphtheroid 293.
Schilddrüse: der Amme verabreicht beim Kropf ihres Säuglings 430; Congestionen der 293; Geschwulste der 574.
Schilddrüsenpräparate bei Kropf 192.
Schläfebein: chirurgische Anatomie des 140; Cholesteatom im 112, 326; mit starker Vorwölbung des Sinus sigmoideus 277.
Schleimfärbung 233.
Schleimpolypen der Nase 233.
Schlucken bei Syphilis 575.
Schmeissfliegen in den Ohren 512.
Schreien, therapeutisches Bild desselben 528.
Schusswunden am Thorax, offene Behandlung der 242.
Schutzbrille 412.
Schwerhörige, Hörübungen bei denselben 373.
Schwerhörigkeit: im Lichte der Neuron-Lehre 506; durch Starrheit der Paukenfenster 423; Thyreoidin bei 473.
Sclerom, Rhinoplastik bei 72.
Scrophulöse Lymphdrüsen, Behandlung der 295.
Semon'sches Gesetz und Kehlkopfmuskeln 484.
Septicämiebacillus der Schweine als Ursache von Angina und Rhinitis pseudomembranacea contagiosa 572.
Serotherapie bei Ozäna 477.
Serumschleimige Cyste, geheilt durch Lugoljodkaliumlösung 239.
Siebbeinzellenempyem mit Orbitalabscess 183.
Silicate in den Lungen und Bronchialdrüsen 568.
Sinus: lateralis, eitrige Phlebitis des 233; maxillaris, Luc'sche Behandlung d. Empyem des 438; Morgagni, Vorfall des 572; sphenoidalis, Chirurgie des 191; transversus, inspiratorisches Zusammenklappen des blossgelegten 83.
Sinus-Erkrankungen, otitische und rhinitische u. Allgemeininfectionen 474.
Sinusitis: und bronchopneumonische Complicationen 389; maxillaris 527.
Sondirung der Stirnhöhle 383.
Soor als Ursache von Angina 436.
Spasmus glottidis, von den Lungen herrührend 388.
Spastische Aphonie 392.
Spiegelsprache 495.
Spiegelung, griechische Bezeichnung für 293, 494.
Spongiosificirung der Labyrinthcapsel 508.
Sprache, deren zweite Erziehung bei Aphasie 494.
Sprachstörungen, deren Heredität 571.
Sprechübungen bei Behandlung der durch fehlerhaftes Sprechen entstandenen Halsleiden 530.
Steigbügel, dessen zufällige Entfernung als Ursache von Besserung des Gehörvermögens 67.
Stapesankylose, doppelseitige 521.
Stativlampe f. laryngo-rhinoscopische Zwecke 557.
Stecknadelverzehrer 429.
Steine der Mandeln 486.
Stetter'scher Jahresbericht 201.
Stimme: Fall vom Erhalten der bei Bewegungsaphasie 94; Classificirung der 487; eunuchoide 95, 141.
Stimmband: Existenzfrage von Drüsen im 294; dessen Medianstellung 198.
Stimmbänder: umschlossen v. cystenförmig degenerirten Neubildungen 61; -Tensoren, deren Parese bei Tabes 445.
Stimmbandlähmung: alcoholisch. Ursprungs 92; infectiösen Ursprungs 532; und Kropfexstirpation 340.
Stimmgabeln, Heilung von Aphonie mit 291, 524.
Stimmgabelschwingungen, Apparat zum Aufschreiben der 519.

Digitized by Google

Stimmlippen: deren Stellung im Brust- und Falsettregister 93; gutartige Neubildungen der 247, 523.
Stimmritzenkrampf 480.
Stimmstörungen: Behandlung der 240; pharyngonasalen Ursprungs 239.
Stirn, Osteom der 28.
Stirnhöhle: Anatomie der 550; Aufmeisselung der 508; Empyem der 86, 473; Pneumatocele der 420, 467; Sondirung der 383.
Stöhnen, therapeutisches Bild desselben 528.
Stottern, Ursachen desselben 569.
Stridor: fortdauernder bei Laryngitis stridulosa 393; typischer der Säuglinge 570.
Struma accessoria linguae, deren Entfernung als Ursache von Myxödem 284.
Subdurale Abscesse 426.
Subglottische Stenose durch Gumma 295.
Subglottischer Tumor: mit 22jähriger Aphonie 446; mit Dyspnoe 194.
Sublimatvergiftung 433.
Subphrenische Abscesse 487.
Supraamygdaläre Vertiefung, Erkrankungen 438.
Sympathicus, dessen Resection bei Basedow'scher Krankheit 245, 296, 530.
Syphilis: Gehörstörungen bei 380; hereditaria tarda 390; des Kehlkopfes 243, 342; der Nase 234; Schlucken bei 575.
Syphilitische: Kehlkopfverengerungen 291; Vomernecrose 345.
Syphilom der Nase 234.

T.

Tabes, Parese der Abductoren und Stimmbändertensoren bei 445.
Tabische Taubheit 449.
Tachycardie: durch Fremdkörper im Oesophagus 568; bei Tuberculösen 527.
Tauber Soldat, präsent dienender 276.
Taubheit: centralen Ursprungs 474; Feststellung einseitiger 471; nach Influenza 276; tabische 449.
Taubheitsimulation, Nachweis von 426.
Taubstumme: Aphasie der rechten Hand bei denselben 492; Gesangunterricht derselben 531; Hörübungen bei denselben 373.
Tensorreflex 133.
Tensor tympani, dessen Reflexerregbarkeit durch Schallwellen 379.
Thorax: kalte pulsirende Abscesse am 238; Radiographie des 248, 292, 441, 445.
Thoraxschusswunden, offene Behandlung der 242.
Thymustod durch Thymusvergrösserung 482.
Thymusvergrösserung als Ursache von Thymustod 482.
Thyroidalepitheliom, accessorisches 244.
Thyreoidin: b. Mittelohrerkrankungen 377; bei Schwerhörigkeit 473.
Todesgefahr durch Verschlucken eines Knochenstückes 237.
Tonsille, pathologische Anatomie der 571; Papillom der 411.
Tonsillitis: follicularis der Neugeborenen 385; parenchymatöse Carboleinjectionen bei 284.
Tonsillo-glossitis acuta, Hysterie simulirend 289.
Tonstörung, eigenthümliche bei Kehlkopflähmung 533.
Toxin der Tuberculose 399.
Trachea: Fremdkörper in der 221, 525, 526; Ruptur der 535; Stenose der 525, 535; Stichverletzung der Portio thoracica der 396; Tumoren der 566.
Trachealcanüle, leicht zu improvisirende 529.
Trachealfremdkörper, deren Entfernung durch Tubage 447.
Trachealobstruction, Creosotöl bei 441.
Trachealozäna, Existenzfrage der 525.
Trachealwunde zur Aufnahme von Anästheticis 397, 536.
Tracheobronchitis pseudomembranacea diphtherica 198.
Tracheocele, Behandlung der 143.
Tracheotomie: bei nur localer Anästhesie 430; Arrosion der Anonyma als Verblutungsursache nach 398; Blutung nach 144; zur Entfernung von Fremdkörpern aus den Luftwegen 493; Larynxlähmung nach 569; bei tuberculöser Perichondritis 341; nach Périer'scher Methode 532; prophylactische 574.

Digitized by Google

Trendelenburg'sche Tamponcanüle als Ursache von Dyspnoe 566.
Trichloressigsäure bei Trommelfelldefect 346.
Trommelfell: Perforation desselben 232; Vibrationsmassage desselben 362.
Trommelfelldefect, Verschliess. durch Trichloressigsäure 346.
Trommelfelllücken, persistente 117.
Trommelfellöffnungen, Verschl. überhäuteter 119.
Trommelfellrupturen, doppelseitige 353.
Truncus anonymus, Erosion des als Ursache von Blutung bei Tracheotomie 144.
Tubage: zur Entfernung von Trachealfremdkörpern 417; des Kehlkopfes 296, 486.
Tuberkelbacillen, Virulenz d. menschlichen 384.
Tuberculöse: Perichondritis, Tracheotomie bei 341; Personen: Erbrechen bei denselben 388, Tachycardie bei denselben 527.
Tuberculose: d. Epiglottis 555; Immunität der Gallinaceen gegen 47; der Halsganglien 492; des Kehlkopfes 90, 484, 529; der Lungen mit Erhalten des Körpergewichtes 47; der Mandeln 530; des Mittelohrs 81; der Nase 407; der Nase und Nasenrachenraumes 283; des Pharynx 394; Prophylaxe der 433; Toxin der 399; der Vögel und der Säugethiere 447.
Tupfer für Nase und Rachen 517.
Turbinotomie an der unteren Muschel 366.
Tympanitis, Anatomie der acuten 129.
Typhus: Halsaffectionen bei 444; Kehlkopflähmung bei 200, 483; Kehlkopfnecrose bei 482.

U.

Ulcus perforans des Septum 77.
Uvula: Anomalien der 318; deren Verlängerung als Respirations-Hinderniss 399.

V.

Vagus, Compression des bei Keuchhusten 247.
Vagus- und Recurrensveränderungen bei Chorea laryngis 391.
Ventrikellaryngocele 94.
70. Versammlung deutscher Naturforscher und Aerzte 350, 505, 550.
Vibrationsmassage des Trommelfells 362.
Vocale, Studium der 394, 571.
Vomernecrose, syphilitische 345.

W.

Warzenfortsatz: Aufmeisselung desselben 280; Carcinom desselben nach chronischer Mittelohreiterung 375; Pachymeningitis bei Erkrankungen desselben 521.
Wasserstoffsuperoxyd bei Hämophilie 382.
Weissheitszahn, Lageanomalie desselben 389.
Wilhelm Meyer-Monument 497.
Worttaubheit, in sensorielle Aphasie ausgehend 294.

X.

Xeroform 565.

Z.

Zahn, invertirter in der Nase 411, 466.
Zahnoperationswunde, Infection einer 492.
Zeitschrift für Electrotherapie und medicinische Electrotechnik 576.
Zunge: Abscesse der vorderen Hälfte der 494; ausserordentliche Beweglichkeit der 46, 536; Elephantiasis der 533; Sarcom der 398.
Zungenbasis, Kropf der 387, 410.
Zungenbein, dess. Exstirpation wegen Caries 441.
Zungenmandel: Entzündung der 143, 442; enorme Hypertrophie der 481.
Zungentonsille, chronische Hypertrophie der 94.

Digitized by Google

II. Namen-Register.

Abbé 38.
Ach 226.
Achard 47.
Adams 281.
Alcock 385, 535.
Alexander, A. 247, 523.
Alexander, Gustav 107.
Alt 1, 71, 97, 129, 131, 271, 273, 326, 540, 541.
Amberg 27.
Annandale 429, 536.
Anrooy 411, 526.
Apolant 490, 492.
d'Arcy Magée 486.
Arslan 528, 572.
Asch 222.
Auclair 384.
Audians 197.
Audion 386.
Auliffe 281, 378.
Aunaudale 397.
Avellis 482, 570.
Ayar 422.

Baber 368, 421, 423.
Bachmann 229.
Bacon 34, 39.
Badt 223.
Baduel 483.
Bar 143, 247.
Barbier 447.
Barth 284, 574.
Bastanier 224.
Baudouin 495.
Baumgarten 29, 73, 75, 78, 182, 183, 188, 277, 278, 280, 338, 350, 404, 444, 485.
Baurowicz 287, 574.
Bayer 223.
Bayet 436.
Bayeux 197, 296, 386.
Beckmann 229.
Behring 399.
Benjamin 223.
Bennet 423.
Berger 244.
Berneick 223.
Bernhard 529.
Bernheim 94.
Bernoud 88, 200.
Berthier 388.
Besold 436.
Bezold 471, 519.
Biehl 119, 276, 542.
Bing 116, 334.
Bloebaum 178, 563.
Blume 226.
Bobone 40.
Boehncke 224.
Boichon 396.
Bókay 87.
Bolt 419.
Bonain 236.
Bond 392, 421.
Bonge 229.
Bonin 573.
Bonnes 141, 479.
Bonnier 525.
Booth 39.
Bossler 229.
Botey 95.
Bottermund 240.
Bouchard 385.
Boucheron 570.
Boulay 527.
Bourdette 46.
Bousquet 91.
Braat 407, 408, 413.
Brault 527.
Breitung 379, 478, 506, 511, 517.
Bride 195.
Brindel 85, 389.
Bruck 473, 477.
Brühl 55, 470.
Brunner 195.
Buck 37.
Bunch 287.
Burger 409, 412.

von Camisso de Boncourt 387.
Capart 284, 389, 492.
de la Carrière 289.
Carstairs 399.
Cartaz 41.
Casadesus, Roquez 143.
Castex 92.
Cathala 430.

Digitized by Google

Câwl 296.
Caz 573.
du Cazal 47.
Chambellan 427.
Chauffard 47.
Chauveau 481.
Chiari 194, 242, 395, 432.
Chicolot 532.
Cholewa 427.
Cieglewicz 431.
Ciriaci 230.
Claisse 239.
Clark 383.
Clauditz 230.
Cohaus 230.
Collet 40.
Combemale 530.
Concetti 192, 443.
Cordes 427.
Costet 486.
Costiniu 575.
Courtade 239.
Crouzillac 282, 442.
Cuvillier 236.
Czwiklitzer 227.

Le Damany 488.
Damieno 295.
Debove 47.
Déjérine 294.
Delbastaille 490.
Delcarde 486.
Delpeuch 495.
Dench 38, 280.
Dionisio 41, 282.
Disbury 94.
Douclan 446.
Downie 199.
Doyen 245.
Dreyfuss 222.
Duckworth, Dyce 87.
Duffey 482.
Dundas-Grant 92.
Dutertre 396.

Eberron 489.
Edelmann 519.
Edwards 286.
Egger 472.
Egidi 570.
Eichler 294, 283.
Ellenbeck 227.
Elman 285.
Erlanger, A. 230.
Eröss 385.
Escat 42, 522.
Essaulow 196.
Eulenstein 83.
Ewart 441.

Fackeldey 411.
Faisans 527.
Farlow 194.
Faure 245.
Feige 566.
Fein 281.
Féré 397, 494, 526.
Ferreri 291, 536.
Fervaert 525.
Fethke 224, 384.
Finder 571.
Fink 535.
Fisher 38.
Flatow 87.
Fleming 533.
Fontognont 196.
Fränkel 90, 94, 236, 246, 388, 430, 488.
Frank 230.
Frarier 289.
Friedheim 225.
Friedrich 288, 294.
Fruitnight 477.
Fulton 494.
Furet 89.

Gage 382.
Garel 95, 140, 478, 575.
Garnault 233.
Garrigou 248.
Gaston 288.
Gebauer 227.
Gerber 249, 297, 437.
Géronzi 290.
Gibb 488.
Gilbert 237.
Glaser 230.
Gleitsmann 570.
Gley 93, 241.
Goad 244.
Goadale 196, 488.
Goede 230.
Goetz 230.
Gomperz 116, 128.
Goris 90.
Gorodecki 221.
Gouguenheim 40, 92, 143, 396.
Goure 43.
Grabower 45, 198, 200.
Grahl 232.
Grancher 433, 437.
Grant 366, 421, 422, 445, 485.
Grasset 492, 495.
Gratia 443.
Grazzi 568.
Grey-Edwards 440.
Grenet 237.
Grossmann 90, 246, 568.
Gruber, Josef 1, 50, 65, 67, 97, 102, 110, 112, 116, 271, 272, 274, 276, 326, 331, 335, 373, 539.
Grüning 39.
Guder 381.
Guéniot 485.
Guichard 433.
Guinard 143.
Gutzmann 551, 571.
Guye 418, 419.

Haas 230.
Hache 198.
Halipré 293.
Hall 230.
Hamm 405.
Hammerschlag 69, 72, 131, 133, 270, 277, 295, 326, 545, 549.
Hansberg 511, 512.
Hanszel 389, 565.
Harmer 400.
Harry 528.
Hartmann 511, 521, 550.
Hecht 295, 477.
Hecker 144, 398.
Hédou 199.
Heermann 488.
van der Heide 407, 415.
Heile 223.
Heindl 283, 287.
Heinze 229.
Hellat 570.
Hendelsohn 231.
Henke 318, 557.
Hepp 440.
Heresco 239.
Hertoghe 435.
Heryng 493.
Herzfeld 25.
Hessler 49.
Heymann 43, 231, 430.

Digitized by Google

Hill 372, 422, 423.
Hinsdale 568.
Hirschberg 293, 494.
Hirschfeld 232.
Hirschwald 293.
Hitzig 241.
Hochenegg 237.
Höchtlen 227.
Hofmann 529.
Hollick 289.
Hoopmann 223.
Hopkins 192.
Huber 290.
Hubert 441.
Hufer 284.
Hugues 191, 480.
Hültl 73, 186.
Huysman 408.

Irsai 28, 29.

Jacobson 30.
Jacquet 389.
Jacquin 233.
Jankelevitch 234.
Janowsky 399.
Jessen 573.
Joal 39, 487.
Jonesko 532, 572.
Jürgens 505, 508.
Juschzenkoff 61.

Kahn 236.
Kaminski 229.
Karo 231.
Kattwinkel 287.
Katzenstein 491.
Kaufmann 270.
Kayser 95, 145, 512.
Keimer 509, 511.
Kelsch 292.
Kenefic 571.
Mc Kernon 377.
Ketterl 223.
Kiär 365.
Killian 245.
King 567.
Kirstein 46, 236, 481.
Knapp 37.
Knight 571.
Köbel 426.
Koch 231.
Koerner 83, 520, 522.
Kohlenberger 442.
Koschier 566, 572.
Krasnobajew 448.
Krebs 398, 401.
Krepuska 78, 188, 230, 344, 347, 349, 350.
Kunert 88.
Kunik 229.
Kut 382.
Kuttner 234.

Laborde 448.
Lacroix 243.
Lake 287, 423, 567.
Lannelongue 47.
Lannois 82.
Lanz 444.
Lapersonne 525.
Lask 368.
Lauffs 283.
Laurens 423.
Lavrand 394, 522.
Law 422.
Leech 529.
Lehmann 568.
Lejars 242.
Lemaistre 435.
Leopold 227.
Lermoyez 440, 530.
Lerner 449.
Levachev 240.
Levy 225.
Lewerer 223.
Lexer 197.
van Leyden 415.
Lichtwitz 239, 290, 381, 384, 398.
Liénaux 443.
Lippert 223.
Loeffler 396.
Löhnberg 362, 518.
Lombard 477, 493.
Lublinski 493.
Luc 42, 86, 283, 438.

Macintyre 478.
Mackenzie 247, 564.
Magnan 235.
Maljutin 291, 524.
Marage 394, 571.
Maragliano 445.
Le Marc'Ladour 484.
Marchadour 532.
Marchal 533.
Marie 287.
Marsh 238.
Martin 40.
Martz 82.
Massei 90, 292.
Massini 569.
de la Mata 491.
Mayer 195.
Meltzer 533.
Mendel 293, 427.
Mermod 400.
Metzler 391.
Meyer 43, 375, 431.
Meyjes 22, 406, 407, 411, 413, 416, 418, 420, 441, 466, 467, 530.
Michaux 487.
Michels 385.
von Mieczkowski 225.
Mihalkovics 83.
Milbradt 231.
Minich 280.
de Miranda 247.
Moll 96, 407, 408, 412, 414, 416, 418.
Molinié 242.
Monori 380, 438.
Morel-Lavallée 438.
Morelli 339, 340, 344.
Morisot 494.
Morpurgo 377.
Morris 535.
Morton 288.
Mossé 430.
Moty 41.
Mounier 428, 436, 479.
Mulford 42.
Musehold 93.
Mygind 569.
Myles 482.

Navratil 28, 72, 73, 75, 77, 182, 183, 184, 185. 186, 279, 337, 340, 341, 350.
Neipert 292, 446.
Némäi 73, 75, 185, 279, 339, 349.
Netter 243.
Newman 286.
Nikitin 553.
Noguès 400.
Noltenius 447, 534.
Noquet 565.

Digitized by Google

Okada 233.
Onodi 10, 200, 289, 335, 336, 435.
Ostmann 379.
Otto 231.
Ottuszewsky 392.

Pakes 566.
Panse 428.
Pantini 447.
Panzer 129, 330.
Passini 144.
Paunz 183.
Péan 232, 439.
Pel 407, 410, 418, 419, 526.
Peltesohn 143.
Peplau 227.
Peters 228.
Petit 482, 492.
Peyrissac 386.
Peyrot 238.
Phocas 534.
Pierre 521.
Platt 285.
Plicque 394.
Pluder 161.
Poliewktow 141, 443.
Politzer 67, 71, 117, 131, 276, 330, 331, 540.
Pollak 67, 129, 270.
Polyák 74, 75, 76, 183, 184, 279, 338, 339, 341, 342, 343, 344, 345.
Porquet 142.
Potherat 243.
Preiss 391.
Preysing 474.
Prota 283, 428, 533.
Przedborski 483.

Queyrath 47.

Radiguet 433.
Radzichewsky 391.
Rahn 229.
Railton 487.
Ramon du Fougeray 531.
Raoult 427, 535.
Raugé 46, 94, 96.
Reichel 228.
Reinhard 508.
Reintjes 410.
Rethi 382.
Retzlaff 574.
Richardière 429, 433.
Robinson 421.
Roeder 224.
Röpke 552.
Rosapelly 142.
Rose 228.
Rose-Peterson 438.
Rosenbach 92.
Rosenberg 267, 441.
Roure 387.
Rousseau 241.
Rueda 529.
Rüdinger 231.
Ruh 476.

Saint-Clair Thompson 445.
Sapeschko 435, 439.
Sargnou 576.
Sarremone 529.
Sasse 408.
Scafi 393.
Schech 220.
Scheibe 81.
Scheier 193, 382, 383, 446.
Scherliess 225, 390.
Schmalöwski 225.
Schmidt, H. 231.
Schmidt, O. 231.
Schmitt 481.
Schnucklake 225.
Schnurr 229.
Schöngarth 231.
Schroeder 232.
v. Schrötter 397, 457.
Schulz 226.
Schwartz 89.
Secchieri 528.
Seldowitsch 284, 431.
van Selms 410.
Semon 43, 91, 370, 423.
Sendziak 282, 390, 444.
Serapin 192.
Sérieux 294.
Severn 286.
Sevestre 46, 48, 447.
Sharman 422.
Shield 143.
Siebenmann 507, 508.
Siegele 228.
Siethoff 410, 415, 417, 418.
Sila-Novitzki 194.
Simanowsky 386.
Simon, Hugo 228.
Simon, Max 226.
Singer 126, 332, 273, 274, 542.
Sirol 400.
Slawyk 434.
Smidt 232.
Soca 393.
Soldin 232.
Spencer 421, 423.
Speth 224.
Spicer 370.
Spiegel 232.
Spiess 191, 197, 235.
Spira 116.
Spronck 239, 399, 488.
Stankowsky 47, 353.
Starr 36.
Stein 61, 224, 476.
Steinlechner 484.
Stender 228.
Stern 512.
Stetter 201.
Stiel 232.
Störk 31.
Strauss 226.
Stuffer 228.
Stutter 45.
Swiezyński 237.
Sydow 229.
Symonds 422.
Szenes 185, 188, 346, 348, 349, 350.

Taptas 234.
Tartakowsky 382.
Tervaert 408, 412, 415, 416, 439.
Texier 525, 535.
Teyler 421.
Thomas 494.
Thompson 573.
Thomson 372.
Thorne 422.
Thorner 44, 564.
Tichout-Kine 286.
Tiemann 226.
Tilley 369, 422.
Tissier 527, 574.
Tomka 349.
Tompson, J. 486.
Trautmann 140.
Treitel 373.
Tresilian 444.
Trofimow 198.
Tschuprina 426.

Digitized by Google

Uchermann 286, 480, 526, 534, 566.
Ullmann 395, 441.
Urbantschitsch 66, 67, 68, 116, 132, 334, 335, 539.

Vachez 141.
Vaco 422.
Váli 186, 189, 280.
Vanverts 396.
Variot 45, 290, 387, 388, 491.
Vescovi 536.
Vignard 296.
Vincent 384.
Vulpius 45.

Wagner 229, 238.
Wainwright 391, 531.
Waldin 285.
Waldvogel 475.
Walsham 530.
Walther 295.
Waterman 383.
Wattendorf 229.
Weber 232.
Weigel 229.
Weill 532.
Weir 37.
Wenzel 232.
Wertheim 478.
West 437.
Wey 414.
Whiting 375, 380.
Wiegner 224.
Williams 371.
Winckler 87.
Winkler 390.
Wladislawlew 195.
Wolff 576.
Wolkowitsch 242.
Woskressensky 568.
Wrede 232.
Wright 141.
Wroblewsky 234.

Zaalberg 412, 469, 537.
Zapparoli 427.
Zarniko 216, 525.
Zilgien 526.
Zwaardemaker 407, 408, 410, 413.
Zwillinger 29, 73, 75, 77, 183, 279, 338, 345.

Druck von Carl Marschner, Berlin SW.

Digitized by Google

Digitized by Google

Monatsschrift für Ohrenheilkunde

sowie für

Kehlkopf-, Nasen-, Rachen-Krankheiten.

Organ der Oesterr. Otologischen Gesellschaft.

(Neue Folge.)

Mitbegründet von weil. Prof. Dr. N. Rüdinger, Prof. Dr. R. Voltolini und weil. Prof. Dr. Fr. E. Weber-Liel

und unter Mitwirkung der Herren

Docent Dr. **E. Baumgarten** (Budapest), Hofrath Dr. **Bescherner** (Dresden), Prof. Dr. **Gaughofner** (Prag), Docent Dr. **Gomperz** (Wien), Dr. **Heinze** (Leipzig), Dr. **Hopmann** (Cöln), Prof. Dr. **Jurasz** (Heidelberg), Dr. **Keller** (Cöln), Prof. Dr. **Kiesselbach** (Erlangen), Prof. Dr. **Kirchner** (Würzburg), Dr. **Koch** (Luxemburg), Dr. **Law** (London), Docent Dr. **Lichtenberg** (Budapest), Dr. **Lublinski** (Berlin), Dr. **Michel** (Cöln), Docent Dr. **Moldenhauer** (Leipzig), Prof. Dr. **Onodi** (Budapest), Docent Dr. **Paulsen** (Kiel), Dr. **A. Schapringer** (New-York), Dr. **Schäffer** (Bremen), Dr. **E. Stepanow** (Moskau), Prof. Dr. **Störck** (Wien), Prof. Dr. **Strübing** (Greifswald), Dr. **Weil** (Stuttgart), Dr. **Ziem** (Danzig)

Herausgegeben von

Prof. Dr. JOS. GRUBER Wien. **Prof. Dr. v. SCHRÖTTER** Wien. **Prof. Dr. PH. SCHECH** München.

Prof. Dr. E. ZUCKERKANDL Wien.

Dieses Organ erscheint monatlich in der Stärke von 3 bis 3½ Bogen. Man abonnirt auf dasselbe bei allen Buchhandlungen und Postanstalten des In- und Auslandes.
Der Preis für die Monatsschrift beträgt 12 R.-M. jährlich; wenn die Monatsschrift zusammen mit der Allgemeinen medicinischen Central-Zeitung bestellt wird, nur 8 R.-M.

Jahrg. XXXII. **Berlin, Januar 1898.** **No. 1.**

I. Originalien.

Aus der k. k. Universitätsklinik für Ohrenkranke des Prof. Josef Gruber.

Ein Beitrag zur Pathologie des corticalen Hörcentrums.

Von

Dr. **Ferdinand Alt**, Assistent an der Klinik.

Die Lehre vom corticalen Hörcentrum kann nur durch klinische Beobachtungen und pathologisch-anatomische Befunde eine feste Stütze und weitere Ausbildung erfahren, zumal die Ergebnisse der exactesten Thierversuche nicht einwandsfrei zu deuten und nicht ohne Weiteres auf den Menschen zu übertragen sind. Als unumstössliche Thatsache ergaben die Versuche von Munk, Ferrier, Luciani, Sepilli, Schäfer, Horsley und Anderen, dass die centrale Endausbreitung des Acusticus in die Rinde des Schläfenlappens zu verlegen sei.

Digitized by Google

Ich will auf diese Thierversuche hier nicht des Näheren eingehen und vielmehr durch Zusammenstellung und Besprechung aller mir in der Literatur zugänglichen klinischen Beobachtungen und der pathologisch-anatomischen Befunde über Läsionen des corticalen Hörcentrums den gegenwärtigen Stand der Frage beleuchten und selbst eine interessante Beobachtung über gekreuzte corticale Taubheit, welche mir die Anregung zu vorliegender Arbeit bot, anreihen.

Die Zahl der Beobachtungen von Rindentaubheit ist eine spärliche und es erscheint mir vom Standpunkte des Otiaters als eine dankbare Aufgabe, diese Fälle einer kritischen Besprechung zu unterziehen.

Zunächst möchte ich darauf hinweisen, dass bei der weitaus überwiegenden Zahl der in der Literatur vorliegenden Fälle eine genaue Untersuchung des Gehörorgans nicht vorgenommen wurde, dass namentlich bei einseitiger Taubheit die Untersuchungsmethoden unzureichende waren und physiologische Thatsachen, wie die Herabsetzung des Hörvermögens im hohen Alter, auf anatomisch nachgewiesene Läsionen der Hirnrinde bezogen wurden. So citirt Wernicke einen angeblichen Fall von gekreuzter Taubheit von Hutin, der einen 76jährigen Mann betraf, welcher die Uhr rechts auf 25 cm, links kaum dicht am Ohre hörte und bei dessen Autopsie eine rothe Oberflächenerweichung des unteren Scheitelläppchens und der angrenzenden Theile des Occipital- und Schläfenlappens als Ursache der linksseitigen Schwerhörigkeit aufgefasst wurde.

Bei Beobachtungen, wo eine Untersuchung des Gehörorgans vorliegt, ist die Functionsprüfung desselben sehr unvollkommen. Wenn die Neuropathologen mit den geringfügigsten Störungen der Augenmuskelinnervation gut vertraut sind und vortrefflich mit dem Augenspiegel umzugehen verstehen, sollten sie doch wohl auch auf verlässliche Prüfungen des Gehörorgans Wert legen.

Es fehlt nicht an Mittheilungen, wo das Hörcentrum entsprechend pathologisch-anatomischen Befunden in andere Rindenbezirke verlegt wird, als in den Schläfenlappen, so von Luys, der bei einem Falle von Taubheit nach doppelseitiger Otitis purulenta, bei fast vollständigem Schwunde beider Nervi acustici einen fast vollständigen Schwund des Cuneus und der benachbarten Windung des Hinterhauptlappens beiderseits, rechts auch auf den Präcuneus übergreifend beobachtete und die Gehörsphäre entsprechend diesem Befunde localisirte.

Ebenso fasste Strümpell entsprechend einer anatomischen Beobachtung die Läsion des Parietallappens als Ursache andauernder einseitiger Taubheit und der Unfähigkeit, die Gehörswahrnehmung im Raume zu localisiren, auf.

Auf Grund einer grossen Reihe von Thatsachen, die ich nun des Näheren ausführen will, wird nunmehr von den meisten Autoren der hinterste Theil der ersten Schläfenwindung als Hörsphäre bezeichnet.

In einem von Gowers beobachteten Falle von ausgedehntem Tumor des Schläfenlappens, dessen älteste Partie gerade unter dieser Windung lag, traten als eines der ersten Symptome Convulsionen auf, die mit einer Gehörsaura begannen, welche in dem Ohre der entgegengesetzten Seite angegeben wurde. In einem zweiten Falle von Gowers verursachte ein Tumor dieser Gegend einseitige Convulsionen, denen

Digitized by Google

ein lautes, maschinenartiges Geräusch vorherging. Westphal beobachtete bei einem Kranken mit einem Tumor des linken Schläfenlappens Anfälle, die sich mit Ohrensausen einleiteten. Aehnliche Mittheilungen liegen von Bennet, Ormerod und Charter Gray vor.

Wilson berichtet über einen Kranken, bei dem vier Monate vor dem Tode plötzlich eine eigenthümliche, starke Gehörsempfindung auftrat, an die sich Bewusstlosigkeit und Convulsionen anschlossen. Später wiederholten sich derartige Anfälle. Bei der Section fand sich eine Geschwulst in der ersten Windung des rechten Schläfenlappens.

Ich lasse nun die Mittheilungen über corticale Taubheit, welche auf diese Hörsphäre bezogen wird, folgen.

Der Fall Wernicke-Friedländer betraf eine luetische, complet taube Patientin, welche an epileptischen Anfällen litt und nach einem apoplectischen Insult mit rechtsseitiger Lähmung und Aphasie in das Krankenhaus gebracht wurde. Bei der Entlassung war eine Parese des rechten Armes noch ausgesprochen. Man konnte die Patientin nicht verstehen und diese verstand nicht, was man ihr sagte. Nach einigen Monaten erfolgte neuerliche Aufnahme in's Krankenhaus mit einer leichten Parese des linken Armes. Von der rechtsseitigen Lähmung wurde nichts bemerkt. Vollständig taub. Bei der Section fand man Leucämie, Lebergummata, ferner eine Neubildung, die den Stabkranz beider Schläfenlappen durchbrach und ausserdem im linken Schläfenlappen die Rinde der ersten und zweiten Windung in ihrem oberen und hinteren Abschnitte betraf: im rechten Schläfenlappen war der oberste, zugleich hinterste an den Scheitellappen angrenzende Bezirk ergriffen. Die Felsenbeine wurden von Lucae untersucht und ausser geringen Altersveränderungen nichts Abnormes nachgewiesen.

Im Falle Kussmaul-Kaufmann bestand nach einem apoplectischen Insult linksseitige Hemiplegie, complete Lähmung des unteren Facialisastes, mit leichter Betheiligung des Stirnastes. Leichte Dysarthrie, keine Aphasie, Deviation conjugée nach rechts, leichte Contracturen und complete Taubheit des linken Ohres. Rechts Uhr auf 20 cm: soll früher vollkommen gut gehört haben. Bei der Autopsie fand man eine verstopfende Masse im Ramus posterior arteriae fossae sylvii, die Bezirke des rechten Grosshirns, welche durch den necrotischen Process ausser Function gesetzt wurden, waren das vordere Drittel der inneren Kapsel, Corpus striatum, die Stabkranzfaserung in weiter Ausdehnung, besonders in ihren hinteren Partien, fast der ganze Schläfenlappen, der Parietallappen in seiner unteren Hälfte und die Anfänge des Occipitallappens.

Eine Beobachtung von Mills betraf eine 64jährige, luetische Frau, welche 13 Jahre vorher einen apoplectischen Insult mit rechtsseitiger Lähmung und Worttaubheit erlitt. Patientin verstand nicht, was gesprochen wurde, konnte aber lesen und schreiben. Das Verständniss für Musik blieb erhalten. Vor neun Jahren ein zweiter Insult mit bleibender Lähmung des linken Armes. Nach diesem Anfalle wurde ihre Taubheit, sowohl für Worte als auch für Laute, immer stärker, bis sie schliesslich vollständig wurde. Bei der Section fand man Atrophie der linken ersten und zweiten Temporalwindung im hinteren Drittel, der hinteren Inselwindung und des hintersten Drittels der dritten (unteren) Frontalwindung. Rechts ein apoplectischer Herd, der

Digitized by Google

fast genau, nur in etwas grösserem Umfange, dieselbe Stelle des Temporallappens zerstört hatte. Die angrenzenden Theile der motorischen Sphäre waren atrophisch, ebenso der Nervus acusticus auf beiden Seiten. Die Striae acusticae waren nicht sichtbar.

Renvers beobachtete einen 55jährigen Arbeiter, bei welchem nach einem apoplectiformen Insulte vollständige Lähmung der linken Gliedmaassen und der linken Gesichtshälfte auftrat. Der Patient wurde auf dem früher nur schwerhörigen linken Ohre taub. Die Gehörsuntersuchung ergab eine linksseitige Taubheit für Schall und Knochenleitung, sowie eine Herabsetzung des Gehörs auf dem rechten Ohre. Rechts hörte der Patient den Schlag einer Taschenuhr noch in 10 cm Entfernung. Knochenleitung rechts erhalten. Beide Trommelfelle zeigten fleckenweise Verkalkung und narbige Veränderungen. Auf dem linken, tauben Ohre war das Trommelfell ausserdem eingezogen. Bei der Section fand sich eine ausgedehnte gelbe Erweichung der rechten Gehirnrinde, wobei auch der mittlere Gyrus des Schläfenlappens befallen war.

Sehr interessant und von grösster Wichtigkeit sind folgende zwei Beobachtungen von Pick.

Ein 62jähriger Dienstmann erlitt im Januar 1894 einen apoplectischen Insult, nach welchem er die Sprache und das Gehör verlor. Gleichzeitig bestand Lähmung des rechten Armes und Beines, und das Gesicht erschien nach links verzogen. Die damals gestellte Diagnose lautete: „Arteriosclerosis universalis, Thrombosis arteriae fossae Sylvii, Aphasia, Parese der rechten Gesichtshälfte, Patient spricht nichts und hört nichts". Im December 1894 bei einer neuerlichen Aufnahme in das Krankenhaus bemerkt man sofort, dass man vom Kranken nicht verstanden wird. Er bringt mit gewöhnlicher Stimme allerlei unarticulirte Laute hervor, zwischen denen zeitweilig ein Wort halb verständlich ist. Facialisparalyse rechts. Sensibilität intact, Parese des rechten Armes und Beines, ophthalmoscopisch keine Veränderung. Ohrbefund: beiderseits diffuse Trübung des Trommelfells. Auf überlautes Hineinrufen von Vocalen nickt Patient mit dem Kopf, ebenso beim Vorhalten einer Stimmgabel: doch ist das nicht Reaction in Folge Hörens, sondern deutlich psychisch bedingt. Auf die auf den Scheitel oder Processus mastoideus aufgesetzte Stimmgabel reagirt er in keiner Weise; vielfältig variirte Versuche erweisen, dass Patient absolut nicht hört. Die Sprache bietet folgende Veränderungen dar: spontane Sprache-Paraphasie, spontane Schrift-Paragraphie, Verständniss der Sprache fehlt, Verständniss der Schrift fehlt, Copiren intact, Nachsprechen fehlt, Lautlesen intact, Dictatschreiben fehlt.

Eine 58jährige Tagelöhnerin erlitt im August 1892 einen Schlaganfall mit linksseitiger Facialisparese und nicht näher präcisirter Sprachstörung, der sich im Februar 1893 wiederholte. Die Patientin, die bisher gut gehört hatte, verstand nichts, sprach auch schlecht und war am ganzen Körper gelähmt. Bei der Aufnahme im Krankenhause bot sie Facialisparalyse links. Patientin reagirt selbst auf starke Geräusche, stärkstes Klatschen mit den Händen nicht. Das linke Trommelfell in seiner hinteren Hälfte getrübt, der kurze Fortsatz und der Hammergriff stark hervorragend. Rechts Trommelfell eingezogen. Parese der

Digitized by Google

linken oberen und der linken unteren Extremität. Reste von Worttaubheit. Es wurde angenommen: Der erste Schlaganfall hatte einen Herd in der rechten Hemisphäre gesetzt, der als Fernwirkung die vorübergehende linksseitige Parese und die Sprachbehinderung gesetzt hatte. Der zweite Schlaganfall bewirkte einen Herd in der linken Hemisphäre, der Aphasie und wahrscheinlich auch die Worttaubheit nach sich gezogen hatte. Das Ausbleiben einer Rückbildung der letzteren liess das Vorhandensein eines entsprechenden Herdes in der rechten Hemisphäre annehmen, der schon im ersten Anfall gesetzt worden, aber damals an und für sich keine directe Störung verursacht hatte. Bei der Autopsie fand man linkerseits eine Erweichung der Insula Reilii, des Gyrus temporalis I, des Gyrus supramarginalis und angularis. Rechts betrifft die Erweichung nebst der Rindensubstanz der Insula Reilii noch die weisse Substanz im Bereich der Gyri centrales anterior und posterior, ferner das Claustrum und den Nucleus caudatus, die Hirnsubstanz an dieser Stelle zu einem weichen Brei umgewandelt.

Eine ganz ähnliche, in ihren Details mir leider nicht zugängliche Beobachtung stammt von Banks, wo gleichfalls nach zwei in einem Zeitraum von vier Jahren aufeinanderfolgenden Schlaganfällen complete Taubheit auftrat. Es lag eine Läsion des rechten Schläfenlappens vor, die durch Hinzutreten einer solchen des linken erst als Grundlage der Taubheit in die Erscheinung trat.

Ueber Combination von Worttaubheit mit Tontaubheit berichten Edgreen und Serieux.

Der Kranke im Falle Edgreen's, welcher 18 Tage vorher eine Schädelverletzung erlitten hatte, kam eines Abends nach Hause und erzählte, dass er Orchestermusik nicht mehr wie früher auffassen könne. Bald darauf verstand er aber auch nicht, was seine Frau zu ihm sprach, auch zeigte er leichte Paraphasie (bis auf einzelne Schreibformeln und den Namen, die correct waren), das Verständniss der Sprache fehlte wegen Taubheit, ebenso das Nachsprechen, das Lesen war paraphasisch, das Verständniss der Schrift fehlte nahezu ganz. Nach einem Monat bildete sich die aphasische Störung zurück, während die Tontaubheit beinahe drei Jahre, d. h. bis zu seinem Tode angeblich ziemlich isolirt anhielt. Die Fähigkeit, zu singen, verminderte sich. Das Gehör war im Allgemeinen ebenfalls ein wenig herabgesetzt; die Tontaubheit war so ausgesprochen, dass Orchesterspiel vom Patienten nur als Geräusch aufgefasst wurde. Bei diesem Kranken fand sich bei der Section in der linken Hemisphäre ein ziemlich beträchtlicher Defect am vorderen Abschnitt der I. und III. Temporalwindung und in der rechten Hemisphäre am hinteren Theil der Fossa Sylvii eine Erweichung, welche sich auf die erste Temporalwindung und einen Theil des angrenzenden Parietallappens bezog.

Im Falle Serieux hielt die Kranke den Gesang der Vögel für Frauengesang und dergl. mehr. Die Kranke, die Gelesenes nicht verstand, konnte anfänglich gar nicht lesen, später nur einzelne Wörter, die sie aber paraphasisch liest; die centrale Taubheit war keine dauernde.

Fletcher Beach und Andere haben die I. Schläfenwindung bei angeborener Taubheit atrophisch gefunden.

Digitized by Google

Auf Grund dieser klinischen Beobachtungen und pathologisch-anatomischen Befunde wird von den Autoren die centrale Endausbreitung des Acusticus in die Rinde des Schläfenlappens und zwar in den hinteren Bezirk der I. oder nach Anderen in die hinteren $^2/_3$ der I. und II. Schläfenwindung verlegt. Flechsig bezeichnet kurzweg den hintersten Theil der I. Schläfenwindung als Hörsphäre.

Die experimentellen Untersuchungen an Thieren, die Beobachtungen über Temporallappentumoren von Gowers, Westphal, Bennet, Ormerod, Charter Grey und Anderen, bei welchen Convulsionen bestanden, die mit einer Gehörsaura in dem Ohr der entgegengesetzten Seite begannen, sowie die citirten Fälle von corticaler, gekreuzter Taubheit berechtigen zur Annahme, dass die I. Schläfenlappenwindung einer jeden Seite zu dem Gehörorgan der anderen Seite in Beziehung steht.

Andererseits weist die wiederholt constatirte Thatsache, dass bei einseitiger Affection die gekreuzte Taubheit keine dauernde ist, vielmehr nach verschieden langer Zeit eine Restitution des Hörvermögens eintritt, darauf hin, dass jeder Gehörnerv mit beiden Schläfenlappen in Verbindung steht.

Hierdurch ist es zu erklären, dass in einer Reihe von Fällen — so von Oppenheim, Conolly Normann, Prowbridge, Goodhardt, Ball — zur Zeit der Untersuchung keine Taubheit bestand, obgleich man bei der Autopsie die dem Hörcentrum entsprechende Windung zerstört fand.

Es wäre eigentlich bei einseitiger Läsion eine Herabsetzung des Gehörs beider Gehörorgane zu erwarten, doch ist hierüber nichts Näheres aus den bisherigen Befunden zu ersehen; Gowers nimmt an, dass nur die Verbindung mit der Hemisphäre der entgegengesetzten Seite gewöhnlich functionell in Thätigkeit tritt.

Während uns für die Localisation eines Herdes im linken Schläfenlappen eine Reihe diagnostischer Hilfsmittel zur Verfügung steht, stösst die Diagnose einer Affection des rechten Schläfenlappens auf solche Schwierigkeiten, dass Oppenheim, einer der hervorragendsten Diagnostiker der Hirnerkrankungen, erklärt: Wir haben niemals das Recht, die Localdiagnose Tumor des rechten Schläfenlappens zu stellen.

Wir wollen nun zur Besprechung der Umstände schreiten, welche eine Diagnose Krankheitsherd des linken Schläfenlappens ermöglichen.

Für die Localisation eines Tumors in den linken Schläfenlappen gilt als das wichtigste Symptom die sensorische Aphasie, als Ausdruck einer Läsion des sensorischen Sprachcentrums, das in den hinteren Bereich der ersten (und wohl auch noch der zweiten) Schläfenwindung der linken Seite verlegt wird. (Wernicke.)

Als Symptome dieser Erkrankung gelten: Worttaubheit, jenes eigenthümliche Krankheitsbild, bei dem die Patienten das Gesprochene wohl hören, nicht aber verstehen, und dadurch bedingt Paraphasie, Apraphie, Alexie (das Lesen wegen Ausfalls der Wortklangcomponente erheblich gestört, das Schreiben nach Dictat gestört, verschiedene Störungen des Copirens und des Verständnisses der Schrift nach Monakow).

Dieses Krankheitsbild kann nun durch die gleichzeitig bestehende centrale Taubheit noch wesentlich complicirt werden. Es fehlt dann

Digitized by Google

noch wegen der Taubheit das Nachsprechen und das Schreiben nach Dictat, ebenso ist das Verständniss der Sprache vollständig aufgehoben.

Betreffs der anderen in Betracht kommenden Symptome folge ich den Ausführungen Oppenheim's. Für die Localisation von Geschwülsten im Schläfenlappen ist die topische Beziehung derselben zu den motorischen und sensiblen Centren und Bahnen, sowie zur optischen Leitungsbahn von Belang. So können Neubildungen des Schläfenlappens, wenn sie gegen die Centralwindung vordringen, zunächst die am Fuss derselben gelegenen motorischen Centren tangiren oder durch Druck schädigen; die im Mark sitzenden oder markwärts in die Tiefe vordringenden können die optische, sensible und motorische Leitungsbahn treffen. Schliesslich enthält der Stabkranz des linken Schläfenlappens Associationsbahnen, welche das Sprachcentrum mit den optischen Centren verbinden. Eine wesentliche Beeinflussung wird das psychische Verhalten der Kranken bei linksseitigem Herde erfahren, mit Rücksicht auf das wichtige Symptom der sensorischen Aphasie.

Ueber Tontaubheit berichtet Monakow: Bei Erkrankungen des linken Temporallappens sieht man häufig Tontaubheit die Worttaubheit begleiten. Es kann aber die Tontaubheit auch ohne die Worttaubheit bestehen oder wenigstens gegenüber letzterer stärker in den Hintergrund treten. Mit Rücksicht auf den Fall Edgreen vermuthet Monakow, dass für das Zustandekommen der Tontaubheit eine doppelseitige Erkrankung in der ersten Temporalwindung von großer Wichtigkeit zu sein scheine. Er glaubt ferner, dass die rechte Hörsphäre vorwiegend mit der eigentlichen Perception der Klänge, die linke dagegen mit der Analyse der Wortklänge zu thun habe und beruft sich hierbei auf die Analogie, dass bei Herden in der dritten linken Stirnwindung motorische Aphasie, bei Läsionen derselben Windung auf der rechten Seite Dysarthrie auftrete.

Ich will an dieser Stelle darauf hinweisen, dass Munk durch seine experimentellen Untersuchungen an Thieren zur Anschauung gelangte, daß der vordere Abschnitt der Hörsphäre zur Wahrnehmung hoher, der hintere zur Perception tiefer Töne zu dienen scheine. Bei dauernder doppelseitiger Taubheit wird man nur dann auf Herde in beiden Schläfenlappen schliessen dürfen, wenn man einerseits durch die geschilderten Symptome auf eine Läsion des Temporallappens verwiesen wird und andererseits ein anderer Sitz der Taubheit ausgeschlossen werden kann. Es würde den Rahmen dieses Aufsatzes weit überschreiten, wollte ich hier des Näheren auf die in Betracht kommenden differential-diagnostischen Momente eingehen, zumal gerade dieses Thema zufolge eines mir gewordenen Auftrages Gegenstand einer folgenden Arbeit sein wird.

Der von mir an der Klinik des Herrn Hofrathes von Schrötter beobachtete Fall, dessen Krankengeschichte ich kurz mittheile, war folgender. Vorher erlaube ich mir an dieser Stelle dem Herrn Professor von Schrötter, sowie seinem Assistenten Herrn Dr. Mager für die liebenswürdige Ueberlassung des Falles verbindlichsten Dank zu sagen.

P. J., 33 Jahre alt, Cafékoch, hereditär nicht belastet, erwachte eines Tages, ungefähr vor drei Jahren, nachdem er sich am vorhergegangenen Tage vollständig gesund zu Bett gelegt hatte, mit einer rechtsseitigen Körperlähmung; er hatte die Sprache verloren, war auf

Digitized by Google

dem rechten Ohre taub und empfand Schwindel und Sausen im rechten Ohre. Die Erinnerung an alles, was Patient früher erlebt hatte, die Erinnerung an seine Jugend und die Ereignisse der jüngsten Vergangenheit war vollkommen entschwunden. Es stellte sich allmählich eine mässige Gebrauchsfähigkeit der unteren und dann der oberen rechten Extremität wieder ein, ebenso kehrte auch die Sprache wieder zurück, nachdem er durch längere Zeit nur gelallt hatte. Sechs Jahre vor dem Anfalle hatte Patient ein Ulcus durum an der Corona glandis, dem keine antiluetische Behandlung folgte. Potus wird in hohem Grade zugegeben.

Status praesens: Patient mittelgross, kräftig gebaut, Befund der inneren Organe vollständig normal. — Das psychische Verhalten ist insofern alterirt, als der Kranke, sobald man sich nur irgendwie mit ihm beschäftigt, in sehr heitere Stimmung geräth und auf alle Fragen unter Lachen antwortet. — Bezüglich der Sprache ist zu bemerken, dass sich Patient in seinem Dialect, sowohl deutsch, als auch böhmisch, gut auszudrücken vermag.

Ebenso geht das Nachsprechen von Worten und Sätzen glatt vor sich.

Vorgehaltene Gegenstände, selbst diejenigen, welche er fortwährend im Gebrauche hat, erkennt er sofort, indem er sich ihrer richtig bedient, vermag jedoch deren Bezeichnung nicht zu nennen. Hierbei geräth er in starke Aufregung, kratzt sich am Kopfe, schlägt sich auf die Brust, um in einzelnen Fällen plötzlich, unter lautem Lachen den Namen des Gegenstandes zu nennen; manchmal gelingt ihm das nicht, er erinnert sich dann aber sofort, dass die Bezeichnung, die man dem Gegenstande giebt, die richtige sei.

So sagt er bei einem vorgehaltenen Löffel: Jesus Maria, Jesus Maria, ich weiss, aber ich kann nicht sagen. Zeigt man ihm einen Silbergulden und fragt, was das sei, antwortet er: 10, 20, 30, 40, 50, 60, 70, 80, 90, 100 Kreuzer.

Nach dem Datum seines Namenstages (19. März) gefragt, zählt er zuerst die Monate auf und bleibt beim März stehen, zählt sodann die Tage vom ersten an auf, um dann den 19. unter jubelndem Lachen als seinen Namenstag zu bezeichnen.

Das Vaterunser, sowie das Alphabet vermag er herzusagen, ebenso die Tage der Woche und die Monate des Jahres.

Beim Versuch zu lesen erkennt er einzelne Buchstaben sofort, bei anderen muss er das Alphabet vom Anfang an hersagen, um bei dem betreffenden Buchstaben zu bleiben. Zusammenhängende Wörter vermag er nicht zu lesen, weil er die ersten Buchstaben schon vergessen, bevor er die letzten des Wortes ausgesprochen hat.

Die Prüfung auf die Fähigkeit des Schreibens ist nicht ausführbar, da mit Rücksicht auf die Lähmung seiner rechten oberen Extremität jeder Versuch unmöglich ist.

Die weitere Untersuchung ergiebt:

I. Der Geruchsinn intact.

II. Sehschärfe, Gesichtsfeld normal, ebenso der Augenhintergrund.

III. IV. VI. Pupillen beiderseits gleich weit, reagiren prompt auf Licht und Accomodation, Augenbewegungen nach allen Richtungen hin frei.

Digitized by Google

V. Der motorische Ast vollkommen frei, die sensibeln Aeste, sowie Corneal-, Gaumen- und Nasenreflex normal.

VII. Stirnfacialis frei; der untere Ast des Facialis ist paretisch und insbesondere ist beim Zukneifen der Augenlider der rechte Orbicularis schlechter innervirt als links.

VIII. Ohrbefund: Gehörgang beiderseits mittelweit, trocken. Trommelfell beiderseits in Farbe, Glanz und Wölbung normal. Uhr links annähernd normal (3 m). Rechts wird dieselbe weder vor der Ohrmuschel, noch vom Warzenfortsatze aus gehört.

Flüstersprache links durch das ganze Zimmer (circa 10 m), rechts wird Flüstersprache nicht gehört.

Laute Sprache wird rechts nur in einer Entfernung, in welcher das linke Ohr nicht ausgeschlossen werden kann, percipirt.

Die auf den Scheitel aufgesetzte schwingende C_2-Stimmgabel wird an der Ansatzstelle percipirt, ebenso wird sie beim Ansetzen an verschiedenen Stellen im ganzen Kopfe gehört. Rinne links positiv mit normal langer Kopfknochenleitung. Vor dem rechten Ohre wird die grosse C_2-Stimmgabel nicht gehört, die Kopfknochenleitung rechts ist angeblich um 9 Secunden gegenüber der linkerseits verkürzt.

Links werden sowohl hohe als tiefe Töne gut gehört, rechts gar nicht. Zur Prüfung wurden C-, C_1-, C_2-, C_3- und C_4-Stimmgabeln verwendet.

IX. X. XI. XII. intact.

Die rechte obere und die rechte untere Extremität spastisch-paretisch, keine Atrophie, keine Krämpfe, Muskelsinn erhalten.

Sehnenreflexe (Triceps-, Patellar-, Achilles-Sehnenreflex) gesteigert.

Die Sensibilitätsprüfung zeigt auf der ganzen rechten Körperhälfte eine geringe Herabsetzung für tactile Sensibilität. Schmerzempfindung und Temperatursinn normal.

Die Functionen von Blase und Mastdarm zeigen keine Störung.

Eine Durchbrechung der Stabkranzfaserung des linken Schläfenlappens durch einen Krankheitsherd, der einerseits gegen die Rinde, andererseits markwärts in die Tiefe vordringt, kann uns vollständig das Zusammentreffen von amnestischer Aphasie, rechtsseitiger Hemiplegie und gekreuzter Taubheit erklären, während eine andere Localisation eine Coincidenz dieser Symptome nicht ergeben dürfte.

Was die Natur der Läsion betrifft, ist es am wahrscheinlichsten, dass es sich um eine in Folge luetischer Entarteritis bedingte Erweichung handelt, eine Annahme, die durch das immerhin plötzliche, nicht stürmische Einsetzen gegenüber einem langsam wachsenden Tumor gestützt wird.

Literatur.

Wernicke, Lehrbuch der Gehirnkrankheiten. Berlin 1883.
Wernicke und Friedländer, Fortschritte der Medicin 1883, No. 6.
Nothnagel, Topische Diagnostik der Gehirnkrankheiten. Berlin 1879.
Hutin, De la température dans l'hémorrhagie cérébrale et le ramollissement Th. de Paris 1877, citirt nach Wernicke.
Luys, L'Encéphale 1881, No. 4, citirt nach Wernicke.
Strümpell, Ein Fall von Gehirntumor mit centraler einseitiger Taubheit. Neurologisches Centralblatt 1882, No. 16.

Digitized by Google

Westphal, Ueber einen Fall von Zerstörung des linken Schläfenlappens durch Geschwulstbildung ohne aphasische Störung. Berliner klin. Wochenschrift 1884, No. 49.
Munk, Sitzungsberichte der königl. preuss. Academie der Wissenschaften 1882, citirt nach Gowers.
Ferrier, Philos. Transact., Mai 1875, citirt nach Gowers.
Ferrier, Lancet 1890, citirt nach Gowers.
Ferrier, Croonian lectures 1890, citirt nach Gowers.
Gowers, Handbuch der Nervenkrankheiten. Bonn 1892.
Bennet, Wilson, Ormerod, citirt nach Oppenheim.
Charter Grey, citirt nach Gradenigo.
Kussmaul-Kaufmann, Ein Fall von gekreuzter centraler Taubheit. Berl. klin. Wochenschrift 1886, No. 10.
Mills, Brain 1891, citirt nach Gradenigo.
Gradenigo, Krankheiten des Labyrinths und des Nervus acusticus, Handbuch der Ohrenheilkunde von Schwartze, II. Bd., Leipzig 1893.
Renvers, Zur Gehirnlocalisation. Deutsche medic. Wochenschrift 1888.
Pick, Neue Beiträge zur Pathologie der Sprache. Archiv für Psychiatrie und Nervenkrankheiten, Berlin 1896.
Banks, Dublin Quarterly Journ. of med. Sc., Febr. 1865, citirt nach Pick.
Monakow, Gehirnpathologie. Specielle Pathologie u. Therapie von Nothnagel, IX. Band.
Serieux, citirt nach Pick.
Edgreen, citirt nach Monakow.
Oppenheim, Die Geschwülste des Gehirns. Specielle Pathologie u. Therapie von Nothnagel, IX. Band.
Frankl-Hochwart, Der Ménière'sche Symptomencomplex; die Erkrankungen des inneren Ohres. Specielle Pathologie u. Therapie von Nothnagel, XI. Band.
Flechsig, Ueber ein neues Eintheilungsprincip der Grosshirnoberfläche. Neurol. Centralblatt 1894, No. 19.
Fletcher Beach, citirt nach Gowers.

Zur Pathologie der Phonationscentren [1]).

Von

Prof. Dr. **A. Onodi** in Budapest.

Meine begonnenen physiologischen und pathologischen Untersuchungen hatte meine lange Krankheit unterbrochen und so kann ich bei dieser Gelegenheit auf Grund meiner bisherigen Untersuchungen einige Fragen der Pathologie der Phonationscentren besprechen.

Erst gruppiren wir unsere physiologischen Kenntnisse. Krause [2]) hat beim Hunde im Gyrus praefrontalis den Sitz des Phonationscentrums genau festgestellt, dessen electrische Reizung den Schluss der Glottis resultirt. Semon und Horsley [3]) haben diese Thatsache bestätigt. Auf Reizung eines Centrums nähern sich beide Stimmbänder, die Exstirpation eines Centrums ruft keine Veränderung hervor. Bei Entfernung der einen Hemisphäre machen die Stimmbänder Abductions-

[1]) Vortrag, gehalten am 16. Oct. 1897 in der ung. Academie d. Wissensch.
[2]) Archiv für Anatomie und Physiologie 1884.
[3]) Deutsche medicinische Wochenschrift 1890.

Digitized by Google

bewegungen, und auf Reizung des intact gebliebenen Centrums nähern sich beide Stimmbänder. Es besteht ein bilateraler Effect. Die Existenz dieses Centrums ist von Masini[4]), Onodi[5]), Broeckaert[6]) und Klemperer[7]) bekräftigt worden. Ausser dieser anerkannten Thatsache sind die weiteren Beobachtungen von Widersprüchen nicht frei geblieben. Masini[8]) behauptet, dass auf schwacher electrischer Reizung des einen Centrums das entgegengesetzte Stimmband sich nähert. Der scharfe Gegensatz führte zu Controlversuchen, es musste festgestellt werden, ob neben der allgemein angenommenen bilateralen Wirkung jedes einzelnen Centrums, eine einseitige gekreuzte Wirkung existirt. Die Untersuchungen Semon-Horsley[9]), Onodi[10]), und Klemperer's[11]) konnten Masini's Angabe nicht bestätigen. Die Exstirpation der Centren hat ebenfalls zu verschiedenen Ergebnissen geführt. Nach Krause[12]) haben die Exstirpationen beider Centren den partiellen oder totalen Verlust der Stimme zur Folge. Bei acht Hunden war fünf Monate lang bei beiderseitiger Exstirpation Stimmlosigkeit vorhanden. Masini[13]) fand nach einseitiger Exstirpation nur partielle Lähmung, dasselbe Resultat hat die beiderseitige Exstirpation, ohne dass es zu einer totalen Lähmung käme.

Unsere Untersuchungen[14]) haben gezeigt, dass weder die einseitige noch die beiderseitige Exstirpation in der Stimmbildung und in den Bewegungen der Stimmbänder eine Veränderung verursacht. Broeckaert[15]) zeigte, dass die Exstirpationen keine bleibende Veränderung nach sich ziehen, die Muskeln und Nerven der Stimmbänder bleiben intact und die Stimmbildung kehrt nach einigen Wochen wieder zurück. Aronsohn[16]) erzielte dasselbe Resultat; nämlich es trat nach beiderseitiger Exstirpation die vollkommene Stimmbildung schon am 13. Tage wieder ein. Klemperer[17]) führte eine einseitige und eine beiderseitige Exstirpation aus, ohne die geringste Veränderung beobachten zu können. Ausserdem hat er bei vier Hunden experimentell in den Centren Abscess- und Tuberkelbildung hervorgerufen, ohne nachweisbare Veränderung in der Stimmbildung zu erzielen. Die Mehrzahl der Beobachtungen zeigt, dass die Exstirpation der phonatorischen Centren auf die Stimmbildung keinen Einfluss hat. Die abweichenden Resultate haben zu verschiedenen Schlüssen geführt. Krause bekräftigt damit das von ihm entdeckte Centrum. Masini folgert aus der eintretenden partiellen

---

[4]) Archivi italiani di laryngologia 1888.
[5]) Innervation des Kehlkopfes, Wien 1895.
[6]) Revue de laryngologie 1895.
[7]) Archiv f. Laryngologie 1895.
[8]) l. c.
[9]) l. c.
[10]) l. c.
[11]) l. c.
[12]) l. c.
[13]) Bolletino delle malattie dell'orecchio etc. 1893.
[14]) l. c.
[15]) l. c.
[16]) Deutsche med. Wochenschrift 1888.
[17]) l. c.

Digitized by Google

Lähmung, dass diese Rindencentren noch mit anderen motorischen Centren im Zusammenhange stehen. Klemperer dagegen schliesst jede pathologische Bedeutung dieser Centren aus. Bei den von Goltz[18]) enthirnten und 12—16 Monate lang am Leben erhaltenen Hunden war die Stimmbildung vorhanden. Wir haben ferner die von diesen Centren zu den Grosshirnganglien ziehenden Faserbündel, d. h. das Gebiet der Corona radiata zerstört, ohne eine Veränderung in der Stimmbildung beobachten zu können. Dasselbe Resultat hatte die Zerstörung der Hirnganglien zur Folge. Wir haben das ganze Gehirn an der Grenze des hinteren Vierhügels abgetrennt und die Stimmbildung blieb erhalten. Von der Querfurche zwischen dem vorderen und hinteren Vierhügel distalwärts 8—12 mm geführter totaler Querschnitt der Medulla oblongata vernichtet die Stimmbildung, nur die Respiration bleibt intact und grössere Auswärtsbewegungen der Stimmbänder sind zu beobachten. Prof. Bechterew[19]) hat entsprechende Resultate erzielt. Die Zerstörung der hinteren Vierhügel, wie die Durchtrennung des benachbarten Medullatheiles resultirte bei Hunden den Verlust der Stimme. Klemperer[20]) hat auf Grund eines Experimentes einen Einwand erhoben gegen meine Resultate. In meinen diesbezüglichen Bemerkungen[21]) habe ich gezeigt, dass dieser Einwand nicht beweisfähig ist, da Klemperer selbst angiebt, dass er das von mir angegebene Gebiet nur zum Theil ausgeschaltet hat. Ebenso sind die Experimente Grabower's[22]) auch nicht einwandsfrei. Er hat quere Einschnitte am Boden des vierten Ventrikels ausgeführt und legt das Phonationsgebiet vom hinteren Vierhügel distalwärts 14—16 mm. Der Einschnitt dieses Gebietes erzielt den Verlust der Stimme und nur die respiratorischen Auswärtsbewegungen der Stimmbänder bleiben erhalten. Dieses Gebiet entspricht der Grenze zwischen dem vorderen und mittleren Drittel der Ala cinerea. Bis ich selbst in der Lage sein werde, diese Beobachtungen zu controliren, muss ich die Einwendung machen, dass Grabower nur Einschnitte machte, während sich meine sämmtlichen Beobachtungen auf die totale Durchtrennung der Medulla oblongata beziehen. Da uns der centrale Verlauf und die Lage der phonatorischen Faserbündel noch vollkommen unbekannt sind, ferner das Verhältniss zwischen den Phonationscentren in der Rinde und den subcerebralen Centren, so können Experimente, die die höher gelegenen Centren nicht anschliessen, als einwandsfreie Resultate nicht betrachtet werden und zu Schlussfolgerungen nicht berechtigt sein. Dies giebt die Erklärung zu dem aufgetauchten Widerspruch. In unseren Experimenten war die Medulla vollkommen durchschnitten und so war der Einfluss der höher gelegenen Centren eliminirt, der Verlust der Phonation und der Adductionsbewegungen der Stimmbänder ist bei solchen Experimenten eingetreten, wo die totale Durchschneidung der Medulla in einer Höhe ausgeführt wurde, wo nicht die geringste Spur, weder makroskopisch noch mikro-

[18]) Pflüger's Archiv 1892.
[19]) Neurolog. Centralblatt 1895.
[20]) l. c.
[21]) Archiv f. Laryngologie 1895.
[22]) Archiv f. Laryngologie 1897.

Digitized by Google

skopisch, von der Ala cinerea oder vom Vagusgebiet vorhanden ist. Dem gegenüber fand Grabower den Verlust der Stimme bei solchen Experimenten, wo die Einschnitte das Vagusgebiet direct lädirten.

Auf Grund unserer zahlreichen und präcis ausgeführten Experimente halten wir vollkommen aufrecht unsere Resultate gegenüber diesem Widerspruch, in Betracht gezogen auch die wesentlich bestärkenden Resultate Bechterew's. Unsere Controlversuche sollen demnächst Grabower's Resultate beleuchten. Semon und Horsley[23]) beobachteten auf directe Reizung des oberen Randes der Ala cinerea und Calamus scriptorius Glottisschluss, auf Reizung des Corpus restiforme und dessen inneren Randes die Adduction des entsprechenden Stimmbandes. Sie konnten jedoch nicht entscheiden, ob dieser Effect auf Rechnung der Reizung eines kleinen Centrums oder der Reizung der centrifugalen Fasern zu schreiben ist, welche hier zu den Vaguswurzeln verlaufen.

Wir haben gesehen, dass bei den verschiedenen Ausschaltungsversuchen eine wesentliche Thatsache in den Vordergrund rückt, nämlich das Erhaltenbleiben der Phonation. Mit dieser Thatsache steht im engen Zusammenhange die Annahme eines subcerebralen Phonationscentrums, welche von den oben detaillirt angeführten Experimenten unterstützt wird.

Wir haben gesehen, wie lückenhaft unsere Kenntnisse über die centrale Innervation sind, welche auf Ergänzung und Klärung harren. Unbekannt ist das Verhältniss zwischen den Rindencentren und subcerebralen Centren und dem Vagusgebiet, unbekannt ist die centrale Lage und Verlauf der die erwähnten Centren verbindenden Nervenbahnen. Nur die Lösung dieser Fragen kann die Physiologie der centralen Kehlkopfinnervation beleuchten und zu Schlussfolgerungen geeignet machen.

Betrachten wir nach den Beiträgen, ob und wie die klinischen Erfahrungen mit den experimentellen Resultaten in Einklang zu bringen sind. Die klinischen Beobachtungen sind sehr lückenhaft, solche Beobachtungen besitzen wir nicht, welche frei von jedem Einwand zu pathologischen Schlüssen geeignet wären. Die Zahl der klinischen Beobachtungen, welche mit necroscopischen Untersuchungen ergänzt sind, ist leider sehr gering und theilweise lückenhaft. Eine klinische Beobachtung kann neben dem laryngoscopischen Befund nur dann auf Werth und Verwendbarkeit rechnen, wenn bei der Necroscopie nicht nur das Gehirn und Medulla oblongata, sondern auch die Nervenstämme, die Kehlkopfmuskeln und deren einzelne Nerven sowohl anatomisch wie microscopisch untersucht worden sind. Dieser Bedingung hat leider keine einzige Beobachtung entsprochen. Daraus folgt, dass die experimentellen Resultate mit den klinischen nicht in Einklang gebracht und pathologische Gesetze zur Zeit nicht formulirt werden können.

Wir besitzen klinische Erfahrungen, welche sich nur auf den laryngoscopischen Befund beziehen ohne anatomische Untersuchung, andere Beobachtungen entbehren wieder der laryngoscopischen Untersuchung. Die dritte Gruppe vereinbart beide Untersuchungen und können allein bei den pathologischen Erörterungen in Betracht gezogen werden.

---

[23]) L. c.

Digitized by Google

Laryngoscopischer Befund ohne Necroscopie.

Gib[24]) fand bei apoplectischen Hemiplegien einseitige Stimmbandlähmung, ebenso in einzelnen Fällen Löri[25]). Hingegen konnte Semon[26]) nie die geringste Veränderung in den Bewegungen der Stimmbänder beobachten, bei frischen Fällen von completer Rindenaphasie. Lermoyez[27]) konnte ebenfalls in den von ihm untersuchten Fällen von Hemiplegien keine Veränderung constatiren. Lewin[28]) fand in einem Falle das linke Stimmband in der Medianlinie gelähmt. Gerhardt[29]) beobachtete bei chronischen Erkrankungen des Gehirns einseitige Stimmbandlähmungen. Ziemssen[30]) sah in einem Falle von Hemiplegie einseitige Paresc. Cartaz[31]) beobachtete bei rechtsseitiger Hemiplegie Stimmbandlähmung in der Cadaverstellung. Garel[32]) sah in zwei Fällen von Hemiplegie Stimmbandlähmung auf derselben Seite. Schrötter[33]) fand auch Stimmbandlähmung.

Necroscopische Angaben ohne laryngoscopischen Befund.

Duval[34]) fand in einem Fall von Aphasie und Aphonie in dem vorderen Theil des linken Stirnlappens einen apoplectischen Herd. Foville[35]) fand auf der rechten Seite die Centralwindungen verändert. In Luys[36]) Fall waren neben den Gehirnganglien auch in den Muskeln und Nerven Veränderungen vorhanden. Livio Ronci[37]) fand bei nach einem apoplectischen Anfall auftretender Aphonie in den Stirnwindungen Erweichungsherde. Seguin[38]) fand bei linksseitiger Hemiplegie und Stimmstörungen in der rechten dritten Stirnwindung Veränderungen. Fuller und Browning[39]) fanden in den Linsenkernen Veränderungen. Beurmann[40]) sah in der rechten äusseren Kapsel und in der weissen Substanz des linken Parietallappens Veränderungen. Die erwähnten Fälle können zu pathologischen Schlussfolgerungen nicht verwendet werden. In den Fällen, wo die pathologische Untersuchung fehlt, zeigte die Laryngoscopie einerseits Lähmung des Stimmbandes, andererseits gar keine Veränderung. Das gelähmte Stimmband war in der Medianlinie oder in der Cadaverstellung fixirt.

Bevor wir die Fälle der dritten Gruppe erörtern, wollen wir den Fall von Bryson Delavan[41]) erwähnen, bei welchem die Necroscopie

---

[24]) Ziemssen's Handbuch, Bd. IV.
[25]) A gége ei lejesc elváltozásni etc. 1885.
[26]) I. m.
[27]) Bulletins et mémoires de la société française d'otol. etc. 1897.
[28]) Berliner klin. Wochenschrift 1874.
[29]) Archiv für pathol. Anatomie, Bd. XXVII.
[30]) I. m.
[31]) France med. 1895.
[32]) Annales des mal. de l'orreille etc. 1886.
[33]) Allgem. Wien. med. Zeitung 1882.
[34]) Bulletin de la société de chirurgie 1864.
[35]) Gazette hebd. 1863.
[36]) Annales des mal. de l'oreille etc. 1875.
[37]) Lermoyez l. c.
[38]) Transact. of the neurol. Assoc. 1877.
[39]) The med. Record 1884.
[40]) Archives générales de médecine 1876.
[41]) The med. Record 1885.

Digitized by Google

den diagnostischen Irrthum erwies. Es wurde die Lähmung des linken Stimmbandes in der Medianstellung durch Läsionen im Gehirn erklärt, als sich bei der Necroscopie erwiesen hat, dass der linke Vaguskern in der Medulla destruirt war und den wirklichen Grund der Stimmbandlähmung demonstrirte. In Wallenberg's[42]) Fall bestand neben der Lähmung des Gesichtes, der Zunge und des Rachens auf der rechten Seite eine linksseitige totale Stimmbandlähmung. Bei der Section war eine Erweichung der weissen Substanz in der rechten Stirnlappe vorhanden, ausserdem waren die Vaguswurzeln in einem meningitischen Exsudat eingebettet. Daher zur Verwerthung ungeeignet. Rossbach[43]) bespricht ausführlich seinen Fall, in welchem das linke Stimmband, die linke Gesichtshälfte und die Zunge gelähmt waren. Bei der Section erscheint die rechte Insel degenerirt, ebenso der Uebergangstheil der Centralwindungen und der untere Theil der zweiten Parietalwindung. Es zeigte sich der Hypoglossuskern verändert. Rossbach betrachtet die Insel als den Sitz der willkürlichen phonetischen Stimmbandbewegungen und hebt das nahe Verhältniss zu den Centren der Sprache und des Gehörs hervor. Die gekreuzte einseitige Stimmbandlähmung erklärt er folgendermaassen: „Die beiden Stimmbänder führen normaler Weise stets zusammen die gleichen Bewegungen aus und können weder willkürlich noch unwillkürlich einseitig in Thätigkeit gesetzt werden. Dass diese Thatsache ähnlich wie bei den Stirnmuskeln nur auf eine innige Verknüpfung der von den beiden Rindencentren herunterlaufenden Bahnen an einem tiefer gelegenen Punkt, etwa in der Medulla, und nicht auf eine doppelseitige Innervation eines jeden Stimmbandes von dem rechten und dem linken Rindencentrum her zurückgeführt werden muss, dafür spricht die einseitige Stimmband- und Stirnmuskellähmung bei Krankheitsherden auf der entgegengesetzten Gehirnhälfte.“ Rebillard[44]) sah das rechte Stimmband in Cadaverstellung. Bei der Section war links in der dritten Stirnwindung ein Bluterguss, rechts in der zweiten und dritten Stirnwindung ein Tumor. In der Medulla wurden das Vagusgebiet und die Kehlkopfnerven nicht untersucht. Garel[45]) fand das linke Stimmband gelähmt in Cadaverstellung bei rechtsseitiger Hemiplegie, Gesichtslähmung und Aphasie. Die Section zeigt in der linken Hemisphäre mehrere erweichte Rindenherde, in der rechten eine rothe Erweichung in der dritten Stirnwindung. Die Untersuchung der Medulla oblongata und der Kehlkopfnerven fehlt. Garel und Dor[46]) fanden in einem Falle das linke Stimmband in der Cadaverstellung fixirt. Die Section zeigte einen kleinen rothen Erweichungsherd in der rechten Linse, welcher sich 2 mm in den äusseren Theil der Capsula interna erstreckte. Die linke Hemisphäre, das Kleinhirn, die Medulla oblongata, die Kehlkopfnerven waren intact. Münzer[47]) fand in einem Falle von linksseitiger Hemi-

[42]) Int. Centr. f. Laryngol.
[43]) Deutsches Archiv f. klin. Medicin 1890.
[44]) Lermoyez l. c.
[45]) Annales des mal. de l'oreille etc. 1886.
[46]) Annales des mal. de l'oreille etc. 1890.
[47]) Prager med. Wochenschrift 1890.

Digitized by Google

plegie beide Stimmbänder gelähmt in der Cadaverstellung, Schluckbeschwerden und Sprachstörungen. Die Section zeigt rechts an der Spitze der oberen Stirnwindung an dem Zusammenfluss der Centralwindungen je ein erbsengrosses gelbgrünliches Infiltrat; ferner rechts in der Linse, links im Kopfe des Corpus striatum Erweichungsherde. In der Medulla war nur im Hypoglossuskern Atrophie nachzuweisen. Ausserdem eine hirsekorngrosse Sclerose entsprechend dem hintersten Theil der Vierhügel und dem obersten Theil der Brücke. Déjerine[48]) fand bei Aphasie und rechtsseitiger Hemiplegie das rechte Stimmband in der Cadaverstellung fixirt. Die Section zeigt mehrere Erweichungsherde in der weissen Substanz. Medulla oblongata und Vaguswurzeln intact. In einem zweiten Falle von Aphasie und Hemiplegie war das rechte Stimmband in der Cadaverstellung gelähmt. Die Section zeigt links einen Erweichungsherd in der weissen Substanz unter der dritten Stirnwindung. Medulla und Vaguswurzeln intact. Eisenlohr[49]) fand in einem Falle bei Aphonie motorische Störungen der unteren Extremitäten, beim Intoniren vollkommene Unbeweglichkeit des linken und geringe Beweglichkeit des rechten Stimmbandes. Die Section ergab: Zerstörung des hinteren Drittels beider Thalami, partielle Degeneration in den hinteren Abschnitten beider inneren Kapselgebiete, ferner kleine Erweichungsherde rechts im vorderen Theil des Stirnlappens, links im vorderen Schenkel der Capsula interna. In Pitt's[50]) Fall traten nach apoplectischen Anfällen neben Tonlosigkeit erst rechtsseitige, dann linksseitige Hemiplegie auf. In diesem Stadium fehlt der laryngoscopische Befund. Später kehrte die Stimmbildung zurück und die laryngoscopische Untersuchung fand nichts Abnormales. Bei der Section fanden sich beiderseits in der Linse und in dem hinteren Theil der Capsula interna Erweichungsherde. Pons und Medulla oblongata intact.

Die erwähnten Fälle einzeln und zusammen können nicht zu endgiltigen pathologischen Schlüssen führen. In einzelnen Fällen ist der Sectionsbefund lückenhaft, in anderen Fällen haben die gefundenen Veränderungen keinen entscheidenden Werth. Dazu kommen noch die zwischen den klinischen und experimentellen Beobachtungen vorhandenen scharfen Gegensätze. Die necroscopischen Befunde beziehen sich auf verschiedene Theile des Gehirns, auf Veränderungen der Insel, dritter Stirnwindung, Linse, innere Capsel und Sehhügel. In der Mehrzahl der Fälle war eine einseitige, gekreuzte Stimmbandlähmung beobachtet worden. In dem Fall von Münzer waren beide Stimmbänder in der Cadaverstellung gelähmt. Eisenlohr sah die beiderseitige Lähmung beim Intoniren, sonst war das einseitig gelähmte Stimmband auch in der Cadaverstellung fixirt.

Die physiologischen Resultate wurden zu pathologischen Folgerungen verwerthet. Semon und Horsley[51]) haben folgende Sätze aufgestellt: „Einseitige Reizung producirt doppelseitige Wirkung. Klinisch kann daher bei einer irritativen, einseitigen Affection dieses Gebietes

---

[48]) Société de biologie 1891.
[49]) Deutsche Zeitschrift f. Nervenheilkunde 1891.
[50]) Int. Centr. f. Laryngologie. Bd. X, XI.
[51]) L. c.

Digitized by Google

Glottiskrampf, d. h. doppelseitige Adduction der Stimmbänder erfolgen". Ferner: „Einseitige Zerstörung producirt keine Wirkung. So etwas wie die behauptete einseitige Stimmbandlähmung in Folge von Läsion einer Grosshirnhemisphäre existirt daher überhaupt nicht. Semon[52]) beharrt neuerdings auf seinem alten Standpunkt. Klemperer[53]) bestreitet entschieden die pathologische Bedeutung der Phonationscentren, und daher existirt für ihn dieser centrale Ursprung einer Stimmbandlähmung nicht. In den erwähnten Fällen haben die einzelnen Beobachter die gefundenen Gehirnläsionen in causalen Zusammenhang mit den Stimmbandlähmungen gebracht und stellen daher auch den Satz auf, dass einseitige Gehirnläsion einseitige, gekreuzte Stimmbandlähmung zur Folge haben kann.

Semon's Standpunkt beruht wesentlich auf Thierexperimenten. Es steht ohne Zweifel die Existenz und die bilaterale Wirkung des Phonationscentrums fest. Diese Thatsache allein erlaubt die Folgerung, dass der Ausfall eines Centrums keine Stimmbandlähmung nach sich ziehen kann, also keine einseitige Stimmbandlähmung, sondern nur eine doppelseitige Lähmung in Folge des Ausfalls beider Centren eintreten kann. Da klinische Beobachter für die gekreuzte, einseitige Stimmbandlähmung eine Erklärung in den Masini'schen Angaben fanden, so ist natürlich, dass Semon, in Betracht genommen den allgemeinen Widerstand der Experimentatoren, gegenüber einer einseitigen, gekreuzten Stimmbandlähmung centralen Ursprunges ebenfalls einen ablehnenden Standpunkt eingenommen hat.

Einerseits ist der Standpunkt Semon's klinisch nicht bekräftigt worden, andererseits ist dessen Grundlage, die Bedeutung des Phonationscentrums in der Rinde, durch experimentelle Beobachtungen geschwächt worden. Unsere Versuche haben gezeigt, dass die Exstirpation dieser Centren gar keine Störung verursacht. Klemperer erzielte dasselbe Resultat. Nach Broeckaert bezieht sich der Verlust der Stimme nur auf einige Wochen, und Aronsohn sah die volle Stimme schon in der zweiten Woche zurückkehren. Diese Thatsachen allein schwächen schon sehr die Bedeutung der Phonationscentren in der Rinde. Semon und Horsley haben auch festgestellt, dass die Faserbündel von den Phonationscentren durch das Knie der inneren Capsel zur Medulla ziehen. Unsere Versuche, welche das Gebiet dieser Faserbündel zerstörten, haben nicht die geringste Veränderung in der Stimmbildung hervorgerufen. Dasselbe Resultat haben wir erreicht, wenn wir die Gehirnganglien zerstört haben. Bechterew[54]) bestätigt auch die Thatsache, dass die Zerstörung der Thalami optici keine Wirkung hervorruft. Selbst wenn das Gehirn an der Grenze der Vierhügel abgetrennt wird, erlischt die Phonation nicht. Der Verlust der Stimme tritt ein, wenn wir die Medulla total durchtrennen oberhalb des Vagusgebietes. Wenn auch die Phonationscentren in der Rinde durch diese Resultate viel von ihrer Bedeutung einbüssen, so wollen wir dieselbe doch nicht ganz in Abrede stellen, sondern nur ihre untergeordnete Rolle hervor-

---

[52]) Handbuch der Laryngologie etc. 1897, Bd. I.
[53]) L. c.
[54]) Neurolog. Centralblatt 1895.

Digitized by Google

heben, welche zu wichtigen pathologischen Schlüssen nicht geeignet erscheint. Es taucht nun die Frage auf, diese Resultate in Betracht gezogen, wie die Stimmbildung veranlasst wird.

Aus unseren Versuchen erhellt, dass die Phonation aufrecht erhalten bleibt, wenn das Gehirn an der Grenze der hinteren Vierhügel abgetragen wird, und dass die Phonation aufgehoben wird, wenn die Medulla total durchtrennt wird oberhalb des Vagusgebietes. Bechterew beobachtete auch, dass die Phonation aufhört, wenn die hinteren Vierhügel zerstört wurden und der benachbarte Medullatheil quer durchtrennt wurde. Wir haben den diesbezüglichen Widerspruch erwähnt; da wir denselben einer Controluntersuchung unterwarfen, so halten wir unsere experimentellen Resultate vollkommen aufrecht und nehmen ein subcerebrales, phonatorisches Centrum an. Wir müssen noch die Missgeburten, die Anencephalen, erwähnen, bei welchen Stimmbildung beobachtet wurde. Die diesbezüglichen genauen Untersuchungen sind spärlich vorhanden. Einzelne beschränken sich blos darauf, dass die Missgeburt Laute von sich gab, ohne dass die vorhandenen Hirntheile untersucht worden wären; Andere theilen die histologischen Befunde mit ohne Erwähnung der Lebenserscheinungen. Ausserdem kommen viele Missgeburten todt zur Welt, und die meisten Untersuchungen werden an dem in Sammlungen aufbewahrten Material vorgenommen. Zwei Fälle erwähne ich hier, wo neben der Beobachtung der Lebenserscheinungen auch genaue microscopische Untersuchungen ausgeführt wurden. Darvas[55]) hat einen Anencephalen microscopisch untersucht, das verlängerte Mark war bis zur gemeinschaftlichen Austrittsstelle des neunten und zehnten Hirnnervenpaares erhalten. Die Missgeburt lebte drei Tage, während dieser Zeit war nicht die geringste Spur einer Stimmbildung zu beobachten. Arnold[56]) untersuchte eine hemicephale Missgeburt, die drei Tage lebte. Das Kind schrie selten, sonst stöhnte es viel; beim Auslösen der Reflexe durch Nadelstiche schrie das Kind nicht. Die Untersuchung zeigte, dass Rudimente des Kleinhirns vorhanden und die Corpora quadrigemina von einer Lamelle gebildet werden, dass das Gehirn aus cystischen Hohlräumen besteht. Unter den Beobachtungen auf electrische Reizung des Gehirns sind keine auf die Stimmbildung bezugnehmenden Daten enthalten. Bei diesem Monstrum war also Stimmbildung vorhanden, da der obere Theil der Medulla, das bezeichnete subcerebrale Phonationsgebiet, ausgebildet war. Unsere Experimente haben gezeigt, dass, wenn die Medulla oberhalb des Vagusgebietes durchtrennt wird, die Respiration fortbesteht, die Stimmbänder machen excessive Auswärtsbewegungen, Stimmbildung und Adductionsbewegungen sind nie eingetreten während der stundenlangen Beobachtungen. Bei diesen Versuchen war die störende Wirkung der Schlafmittel eliminirt.

Auf Grund des bisher Gesagten nehmen wir zwischen den hinteren Vierhügeln und dem Vagusgebiet ein subcerebrales phonatorisches Centrum an. Dieses Centrum erklärt uns, dass die Stimmbildung fortbesteht, wenn wir die Rindencentren, die Gehirnganglien zerstören,

[55]) Onodi: Innervation des Kehlkopfes 1895.
[56]) Ziegler: Beiträge zur Pathologie 1894.

Digitized by Google

wenn wir das ganze Gehirn von der Medulla abtragen; wir finden die Erklärung, dass die Phonation aufgehoben wird, wenn wir die Medulla oberhalb des Vagusgebietes durchtrennen; wir können uns so erklären, dass perforirte Neugeborene schreien können, dass Monstra keine Stimmbildung haben, wenn nur das Vagusgebiet erhalten ist und dass die Phonation vorhanden, wenn die Medulla bis zu den Vierhügeln aufgebaut ist.

Was die klinischen Beobachtungen betrifft, so ist die Zahl der Fälle eine sehr geringe, welche zu pathologischen Erörterungen geeignet erscheint. Eine grosse Zahl der Beobachtungen war von negativem Resultat begleitet, bei Hemiplegien, bei Rindenaphasien war von Seiten des Kehlkopfes, der Stimmbildung, nichts Abnormes zu constatiren. Bei den erwähnten Fällen treten zwei Beobachtungen in den Vordergrund, die einseitige gekreuzte Stimmbandlähmung und die Cadaverstellung des Stimmbandes. Was die gekreuzte Stimmbandlähmung betrifft, so fand die Masini'sche Angabe Verwerthung. Wir haben aber gesehen, dass diese Angabe von allen Controlversuchen in Abrede gestellt wurde und daher kann dieselbe auf eine pathologische Verwerthung keinen Anspruch haben. Was die erwähnte Cadaverstellung der Stimmbänder betrifft, so kann dieselbe mit den experimentellen Resultaten nicht in Einklang gebracht werden. Wir haben gesehen, dass die respiratorischen Bewegungen der Stimmbänder ihr Centrum in der Medulla im Vagusgebiet haben, welches die Abductionsbewegungen der Stimmbänder auch dann auslösen kann, wenn das ganze Gehirn von der Medulla abgetrennt worden ist. Ausserdem ist uns noch ein Rindencentrum durch Russel bekannt gemacht worden, welches auf electrische Reizung die respiratorischen Bewegungen der Stimmbänder zu bewirken vermag. Die erwähnte Cadaverstellung der klinischen Beobachtung steht im scharfen Gegensatz mit den experimentellen Resultaten. Wenn wir die pathologischen Veränderungen betrachten in ihrem verschiedenen Auftreten, so erscheint ein Phonationscentrum am menschlichen Gehirn zu fixiren unmöglich. Es wurden Veränderungen gefunden in der Insel, in der unteren Stirnwindung, in der subcorticalen weissen Substanz, in den Grosshirnganglien, in der inneren Kapsel, im oberen Theile der Brücke. Bei Rossbach ist mit der Veränderung der rechten Insel das linke Stimmband gelähmt; bei Rebillard finden wir die linke dritte Stirnwindung und die rechte zweite Stirnwindung erkrankt und nur das rechte Stimmband gelähmt; bei Garel ist das linke Stimmband gelähmt und die rechte dritte Stirnwindung und linke Hemisphäre lädirt; bei Garel und Dor ist das linke Stimmband gelähmt und der rechte Linsenkern und der äussere Theil der inneren Kapsel verändert; bei Münzer finden wir beide Stimmbänder gelähmt und Veränderungen in der rechten oberen Stirnwindung und linkerseits in den zusammenfliessenden Centralwindungen, in dem rechten Linsenkern, in dem linken gestreiften Körper, ferner im oberen Theil der Brücke; bei Eisenlohr finden wir auch Lähmung beider Stimmbänder neben Veränderungen der hinteren Abschnitte der Thalami optici und der inneren Kapseln, im vorderen Theile des Stirnlappens rechterseits und im vorderen Schenkel der inneren Kapsel linkerseits; und schliesslich bei Pitt finden wir die Stimmbänder

Digitized by Google

intact und die hinteren Theile der Linsenkerne und der inneren Kapseln verändert. Neben diesen Beobachtungen fehlt in einzelnen Fällen die Untersuchung des Vagusgebietes in der Medulla. Aus diesen Beobachtungen kann man den Sitz eines Phonationscentrums im menschlichen Gehirn nicht einmal annähernd fixiren. Wir können nur die mit den gefundenen Gehirnläsionen im Leben beobachteten Stimmbandlähmungen einfach zur Kenntniss nehmen, ohne den geringsten Versuch zu machen, aus ihnen pathologische Sätze zu formuliren. Die Thierexperimente, wie wir gesehen haben, sind jetzt noch nicht geeignet, zur Grundlage pathologischer Schlussfolgerungen zu dienen. Besonders beim Hunde haben die Beobachtungen gezeigt, dass den subcorticalen Centren eine Function zufällt, die beim Menschen nur den Rindencentren zukommt, und dass die durch Exstirpation der Rindencentren verursachten Lähmungen vorübergehende sind und wenn auch nicht vollkommen, doch durch die Function der subcorticalen Centren compensirt werden. Die Richtung unserer weiteren Untersuchungen ist somit gegeben: die physiologischen Verhältnisse der von den Rindencentren unabhängigen Phonation erkennen, das Verhältniss des von uns angenommenen subcerebralen Centrums zu den Rindencentren und dem Vagusgebiet in der Medulla erforschen. Neben der Klarstellung dieser Fragen sind die klinischen Beobachtungen mit den aufgestellten Bedingungen berufen, beim Menschen die pathologischen Gesetze festzustellen.

Meine durch lange Krankheit unterbrochenen experimentellen Untersuchungen finden jetzt ihre Fortsetzung, deren Ergebnisse ich mit dem darausfolgenden Standpunkt ausführlich mittheilen werde.

Nachtrag.

Während der Correctur habe ich die Gelegenheit gehabt, einen perforirten Neugeborenen zu untersuchen; ich zeichne die Ergebnisse an dieser Stelle auf. Prof. Tauffer hatte die Güte, mir den Neugeborenen zu überlassen, welcher nach der Extraction athmete und phonirte. Die Untersuchung des gehärteten Gehirns hat neben den Läsionen der Hemisphären gezeigt, dass das Gehirn in der Höhe der vorderen Quadrigemina von der Medulla durchtrennt ist. Die hinteren Quadrigemina und die Pons Varoli sind vollkommen intact, der proximale Theil der vorderen Quadrigemina und die Pedunculi cerebri sind zerstört. Die Zerstörung des rechten Pedunculus reicht bis zur durchsichtigen, kaum 1 mm dicken äusseren Fläche desselben. Aber $1\frac{1}{2}$ cm oberhalb dieser äusserst dünnen Verbindung vertieft sich nach aussen in den Sehhügel eine 2 cm tiefe Läsion, so dass die Durchtrennung als fast vollkommen betrachtet werden muss. Diese Beobachtung, welche einem menschlichen Experimente entspricht, deckt sich mit unserem Thierexperimente, welches bei totaler Durchtrennung des Gehirnstammes in der Höhe der vorderen Quadrigemina die Phonation nicht aufhebt. Diesem Befunde ist das Resultat eines menschlichen Experimentes beizufügen. Sie ergänzen sich gegenseitig und stehen mit unseren Thierexperimenten in Einklang. Prof. Kehrer[57]) hatte an einem perforirten Neugeborenen, welcher keine Laute gab und nur athmete, in Bezug auf das Respi-

[57]) Zeitschrift f. Biologie 1897, Bd. XXVIII.

Digitized by Google

rationscentrum experimentirt. Der Neugeborene nahm in der Minute sechs Athemzüge; durch mechanische Reize der Handfläche und der Sohle konnten reflectorische Bewegungen der entsprechenden Extremitäten hervorgerufen werden, dagegen rief die Reizung der Haut keine Reflexe hervor. Ich habe auch brieflich die Bestätigung des Herrn Prof. Kehrer erhalten, dass keine Stimmbildung vorhanden war. Nach zehn Minuten wurde der Neugeborene zu einem physiologischen Experiment benutzt. Es fehlte „das ganze Gross- und Mittelhirn und der grösste Theil des Kleinhirns; von letzterem waren nur noch Fetzen mit den Kleinhirnschenkeln und die Varolsbrücke übrig. Dagegen war das ganze verlängerte Mark erhalten." „Die Durchschneidung der Medulla oblongata 1 cm oberhalb der Spitze des Calamus scriptorius unterbricht weder die regelmässige rhythmische Brustathmung noch die Hand- und Fussreflexe, ja verändert nicht einmal beide Bewegungsarten. Wohl aber zeigt das Ergebniss des zweiten, gerade unter der Spitze des Calamus scriptorius gelegten Querschnittes, wonach die Athmung und die Extremitätenreflexe sofort aufhörten, dass in dem durch die beiden Schnitte isolirten unteren Endstück der Medulla oblongata entweder die classischen Athmungscentren oder doch die Wurzeln der wesentlich bei der Athmung betheiligten sensiblen oder motorischen Athmungsnerven enthalten sind. Man muss daraus folgern, dass auch beim Menschen die hauptsächlichsten Athmungscentren an denselben Stellen liegen, wie bei den zu den Versuchen benutzten Säugethieren." In Kehrer's Falle, wo das Gross- und Mittelhirn ganz, das Hinterhirn zum Theil zerstört war und nur das Nachhirn, die Medulla oblongata, intact geblieben, war nur die Athmung, aber keine Stimmbildung vorhanden. Die Medulla wurde auch microscopisch untersucht. Dieser Fall entspricht unserem Experimente, welches bei Durchtrennung der Medulla hinter dem Vierhügel oberhalb des Vagusgebietes die Phonation aufhebt.

In der Literatur habe ich noch einen Fall gefunden, welcher aber einer genaueu anatomischen Untersuchung entbehrt. Bei einem perforirten Neugeborenen, welcher schrie, räumte Favre[58]) mit seinem Zeigefinger die Gehirnmassen aus, angeblich blieb nur die Medulla und das Kind schrie weiter; dann wurde das Kind durch Zerstörung der Medulla getödtet. Leider konnten bei diesem Vorgehen die Gehirntheile einer präcisen anatomischen Untersuchung nicht unterworfen werden, und es konnten nach der Ausräumung mit dem Zeigefinger das blutige Gebiet, die Gehirntheile, nur durch die Kopfwunde beurtheilt werden. Dieser Fall ist daher zur Verwerthung nicht geeignet. Neben den von uns angeführten Thierexperimenten und der experimentellen Richtung sind die perforirten Neugeborenen durch genaue anatomische Untersuchungen, event. physiologische Experimente, in hervorragender Weise geeignet, die wichtige Frage des subcerebralen Phonationscentrums endgiltig zu lösen. Es ist zu hoffen, dass in der Zukunft die perforirten Neugeborenen in dieser Richtung einer gründlichen anatomischen Untersuchung unterworfen werden und die so gesammelten Ergebnisse die definitive Aufklärung dieser Frage ermöglicheu werden.

[58]) Virchow's Archiv 1895, Bd. 139.

Digitized by Google

Die Behandlung des Empyems des Oberkiefers.

Von

Dr. **W. Posthumus Meyjes**, Privat-Docent, Amsterdam.

Wenn wir auf Grund der überbekannten klinischen Erscheinungen eine Eiteransammlung im Oberkiefer festgestellt haben, so giebt es mehrere Weisen, dem Pus eine regelmässige Abfuhr zu verschaffen. Bei der Wahl der Operationsmethoden soll in erster Reihe daran gedacht werden, dass Kieferentzündungen gewöhnlich langwierige Processe sind. Die Behandlung ist folglich so einzurichten, dass sie dem Patienten möglichst wenig hinderlich ist und leicht von ihm selbst vorgenommen werden kann.

Nach Anbohrung des Oberkiefers, es sei in der Fossa canina, es sei durch die Alveole, lassen einige den Bohrcanal unabgeschlossen und geben dem Patienten eine feine Canüle, um damit durch Einstechen einige Male täglich zu verhindern, dass er sich schliesse und um hiermit den Kiefer durchzuspülen. Andere brachten — bei Anbohrung in der Fossa canina — eine Gummiröhre in die Oeffnung, wodurch die Schliessung wohl verhindert wird, jedoch nicht zu vermeiden ist, dass der Pus fortwährend in den Mund abfliesst; empfindliche Personen klagen dann bisweilen über Neuralgie im Kiefer, die dadurch verursacht werde, dass die Luft freien Zutritt hat. Abschliessung der Bohröffnung ist folglich sehr erwünscht. Das Einbringen eines massiven silbernen Stöpsels, mit Faden und Pflaster auf der Wange festgelegt, wird wohl als veraltet keine Anwendung mehr finden. Ein hohler Stöpsel, worauf am Ende ein rechtwinkliges Plättchen befestigt ist, um das Eindringen in den Kiefer zu verhindern, ist wohl das rationellste Instrument. Im Plättchen ist ein kleines Loch gebohrt, durch welches ein kreisförmiger Kautschukstreifen[59]) gebracht wird, der um die Krone des nächstgelegenen Molaris festgelegt wird. Fehlt ein hinreichender Haft, wie solches häufig der Fall ist durch das schnelle Abrunden der Krone beim hintern Molaris, oder ist kein einziger Molaris mehr anwesend, so macht der Dentist mir irgend ein geeignetes Plättchen, das nach der Weise eines künstlichen Gebisses befestigt wird.

Bedient der Patient sich schon eines solchen Gebisses, so hat man die Röhre auf irgend welche Weise damit zu verbinden, oder wie solches ein einziges Mal stattfand, wurde auf dem künstlichen Gebiss eine solide Kautschukstange befestigt, welche genau in die Bohröffnung schloss, wenn das Gebiss getragen wurde. Zum Durchspülen wurde das ganze Gebiss einfach einen Augenblick aus dem Munde genommen.

Die Röhrchen, welche ohne Weiteres mit einem Kautschukstreifen befestigt werden, kann man aus vergoldetem Silber machen; sind sie aber bei Mangel an Anheftungspunkten an Kautschukplättchen zu be-

[59]) Statt des Kautschukstreifens kann man zur Befestigung auch einen Faden nehmen, wodurch weniger Druck auf den gesunden Backenzahn ausgeübt wird, obgleich die Anschliessung der Röhre hierdurch nicht so fest ist.

Digitized by Google

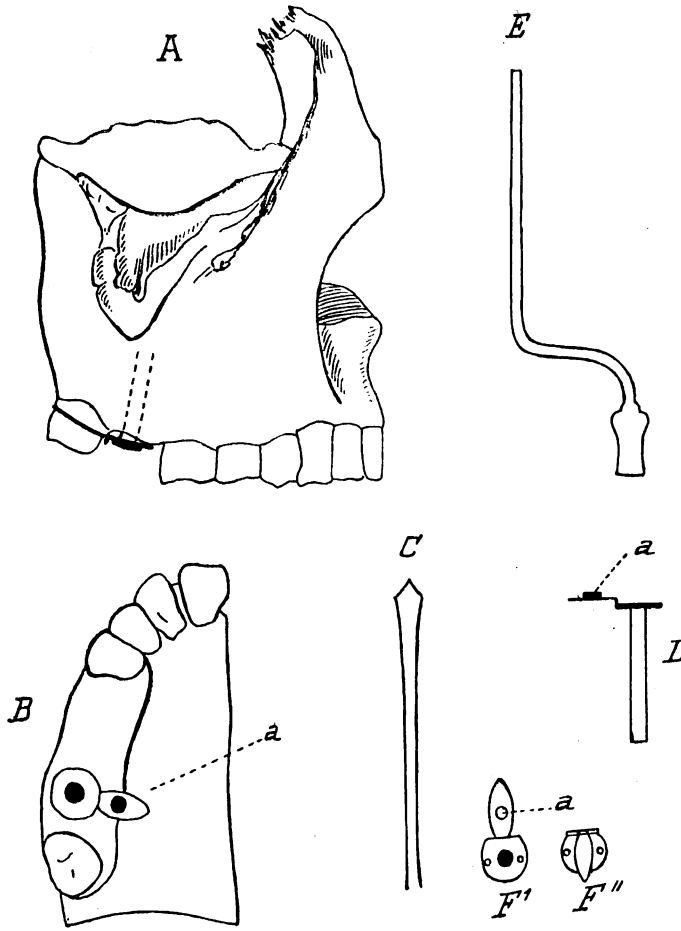

A Oberkiefer mit Röhre in situ.
B idem, wobei die Röhre mittelst eines Kautschuk-Plättchens festgehalten wird.
C Bohrer.
D Röhre.
E Canüle.
*F*I Röhre, Obenansicht geöffnet.
*F*II idem, geschlossen.
a Kreisförmige Erhebung, in die Oeffnung der Röhre passend.

Digitized by Google

festigen, so fordert die Technik eine goldene Röhre. Um dem Abfliessen von Pus zuvorzukommen, schloss ich früher das Röhrchen mit einem hölzernen Stöpsel; die viele Mühe aber, womit diese primitive Abschliessung verbunden war, veranlasste mich, diese auf irgend eine andere Weise zu versuchen. Denn waren die Stöpsel zu dünn, so verschwanden sie nach oben oder wurden eingeschluckt; waren sie zu dick und folglich ziemlich fest in die Röhre hineingedrückt, so zogen die Patienten den Stöpsel mit allem andern aus dem Kiefer, oder sie waren nicht im Stande, den Stöpsel zu entfernen.

Hölzerne Stöpsel schwellen weniger oder mehr auf; Kautschuk und Kork genügten ebenso wenig. Ueberdies ist die Entfernung zwischen dem Ober- und Unterkiefer bisweilen so gering, oder ist die Articulation der Kiefer so abweichend, dass der Stöpsel nicht die erforderliche Länge haben kann, um gehöriger Weise mit den Fingern hantirt zu werden. Eine mit einer federnden, luft- und wasserdicht schliessenden Klappe versehene Röhre war das Ideal, das ich mir dachte. Nach einigen Experimenten gelang es der Firma Gudendag, eine Röhre mit federnder Abschliessung herzustellen, die den strengsten Forderungen vollkommen genügte und trotz der subtilen Construction sich als sehr geeignet für die Praxis erwies.

Diese Röhre demonstrirte ich gelegentlich der jährlichen belgischen oto- und rhinologischen Versammlung in Antwerpen 1895. Seitdem habe ich in zahlreichen Fällen mich von dem bedeutenden practischen Nutzen bei Anwendung dieser Röhre, sowie von der unbeschränkten Dauerhaftigkeit der Klappenconstruction überzeugen können.

Obwohl das Gold den grossen Vorzug hat, ganz unverwüstlich zu sein, genügen die vergoldet silbernen Röhren auch sehr wohl.[60])

An der inneren Seite der Klappe ist eine kleine kreisförmige Erhebung angebracht, welche vollkommen im Lumen der Röhre schliesst, wenn die Klappe geschlossen wird. Die Röhre wird so gestellt, dass die Klappe sich nach innen öffnet, indem die Länge der Klappe ein wenig grösser ist als die runde Unterfläche, so dass sie sich in geschlossenem Zustande leicht mit dem Fingernagel öffnen lässt.

Den guten Erfolg, den man durch diese Methode erzielt, konnte ich schon in ein paar Dutzend Fällen wahrnehmen. Wo jedoch das Antrum der Sitz eines complicirteren Leidens ist, als ein cariöser Backenzahn jemals verursachen kann, so werden die einfachen Durchspülungen allein selbstverständlich keine Heilung bringen und hat man dem entsprechend zu handeln. Es ist jedoch hier nicht meine Absicht, darüber in Einzelheiten zu verfallen.

Ich habe versucht, durch Hinzufügung von einigen schematischen Zeichnungen die Weise, wie die Röhren anzuwenden sind, deutlich zu machen.

---

[60]) Zum poliklinischen Gebrauch sind die goldenen Röhren zu kostspielig (6 Gulden = 10 Mark); die vergoldet silbernen Röhren kosten nur 1,25 Gulden = Mk. 2,10.

Digitized by Google

Ueber eine einfache Methode des Abschlusses und gleichzeitigen Offenhaltens der künstlich angelegten Kieferhöhlen-Oeffnungen.

Von

Dr. **J. Herzfeld**, Berlin.

Die Eröffnung der Kieferhöhle von der Alveole, wie sie heute wohl in den allermeisten Fällen und, nach meinen günstigen Erfolgen mit dieser Methode, wohl mit Recht geübt wird, ist sehr einfach und schnell vollführt, besonders wenn man sich hierzu der zahnärztlichen Bohrmaschine oder eines electrischen Motors bedient. In einigen Secunden wird auf solche Weise mittelst passender Spiral- oder Eisenbohrer[61]) eine Oeffnung angelegt, die es gestattet, grössere Volkmann'sche Löffel zum Ausräumen etwaiger Granulationen in das Antrum einzuführen. Die mehr oder weniger lange Dauer der vollständigen Ausheilung aber macht es durchaus nöthig, die einmal angelegte Oeffnung offen zu erhalten. Dieses wurde bisher erreicht durch tägliche Einführung von Gaze oder Einführen der Ausspülungsröhren. Waren die Oeffnungen grösser, so wurden von Zahnärzten oder Zahntechnikern Obturatoren aus Hartgummi oder aus Metall, selbst aus Gold angefertigt, die ihre Befestigung an den benachbarten Zähnen hatten. Hierbei zeigten sich nun oft Schwierigkeiten. Schon der erste Abdruck war oft schmerzhaft, dann das Anpassen des Obturators, die Patienten mussten mindestens 2 Mal, oft aber 3 und 4 Mal zum Zahnarzt, bis derselbe passend war. Wiederholt ist mir gesagt worden, dass die Eröffnung des Antrums lange nicht so unangenehm gewesen ist wie die wiederholten Maassnahmen bei der Anpassung des Obturators. Ferner war die Einführung derartiger Apparate erst zu erlernen und gewöhnten sich Patienten nur ungern daran, wenn sie nicht gerade vorher bereits künstliche Zahnplatten getragen hatten. Schliesslich war auch der Preis ein derartiger, dass er von unbemittelten Patienten nicht leicht aufgebracht werden konnte, da unter 6—10 Mk. wohl kaum eine solche Verschlussplatte angefertigt wurde. Infolgedessen bemühte ich mich, passende Obturatoren anfertigen zu lassen, die ich stets in Auswahl vorräthig haben könnte, um sie sofort nach der Eröffnung einlegen zu können. Nach mehrfachen Versuchen mit verschiedenen Materialien erwiesen sich Stöpsel aus reinem Patent-Gummi als sehr zweckmässig und denkbar einfach. Die Stöpsel laufen nach oben etwas conisch zu und ruhen auf einer etwas breiten, aber sehr dünnen Gummiplatte, die das gänzliche Hineindringen in's Antrum verhindert; die dünne Gummiplatte schmiegt sich dem Alveolarrand und den benachbarten Zähnen an. Diese Gummi-Obturatoren können beliebig lange gekocht und auf solche Weise steril gemacht werden, ebenso mit Sublimat, Alkohol, Carbol und anderen Desinfections-Mitteln desinficirt werden. Die Obturatoren dünneren Calibers werden nur noch aus

[61]) Das Depot für zahnärztliche Instrumente von Georg Miller, Holzmarktstr. 72, hält Bohrer nach meiner Angabe von den kleinsten Dimensionen bis 8 mm Durchmesser vorräthig.

Digitized by Google

einem Stück angefertigt, seitdem es in einem Falle vorgekommen ist, dass die breite Platte sich ablöste und der Stöpsel in die Kieferhöhle hineingerieth.

Hat man nun eine Anzahl derartiger Gummistöpfel[62]) (Figur 1) von 2 Mm. bis 8 Mm. Durchmesser entsprechend dem der Bohrer, die man anzuwenden pflegt, vorräthig, so wird sofort nach der Eröffnung ein entsprechend grosser Obturator eingeführt; derselbe liegt fest dem Bohrcanal an und macht dem Patienten absolut keine Unannehmlichkeiten, auch lernt er es leicht, denselben heraus- und wieder einzuführen. Irgend welche Reizerscheinung habe ich bei monatelangem Tragen nicht bemerkt. Die Länge beträgt absichtlich annähernd 3 cm, wiederholt habe ich in früheren Jahren beobachten können, dass von der Peripherie des eröffneten Bodens der Kieferhöhle sich neue Knochenmassen über den Obturator schoben, sofern er nur wenig über den Boden hervorragte, wodurch das Antrum gewissermassen in zwei Theile zerlegt wurde. Um dieses zu verhindern, müssen stets die Obturatoren

Fig. 1.

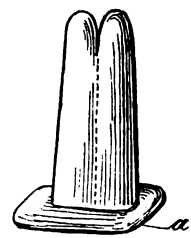

Fig. 2.

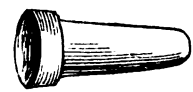

Fig. 3.

recht hoch in die Höhle hinaufreichen. Ist eine sehr grosse Oeffnung angelegt worden, indem die Bohrcanäle zweier benachbarten Alveolen durch Entfernung der interalveolären Wand mittelst einer passenden, hierzu besonders gearbeiteten Resections-Zange[63]) zu einer grossen Oeffnung verbunden sind, bediene ich mich des Obturators, wie ihn Figur 2 zur Ansicht bringt. Dieselben werden ebenfalls in verschiedener Stärke angefertigt, die Gummiplatte *a* ist für die benachbarten Zähne passend zuzuschneiden.

Bei einer Eröffnung von der Fossa canina wende ich, sobald es sich nicht um Fortnahme der ganzen vorderen Wand handelt, zur Offenhaltung Tampons nach Figur 3 an. Dieselben erweitern sich nach unten trichterförmig und sind am untern Theil, der nicht mehr in die Kieferhöhle kommt und von der Wange an die Alveolarwand angedrückt wird, hohl. Bei der Eröffnung von der Fossa canina mittelst derselben Bohrer wie von der Alveole ist das sofortige Einlegen von Tampons besonders wichtig. Der Schleimhautdefect schliesst sich sonst natürlich schneller als das Bohrloch des Knochens, so dass das Secret

[62]) Zu haben in der Gummiwaaren-Handlung von Eichelberg, SO., Köpenickerstr. 114.

[63]) Ebenfalls vorräthig bei Georg Miller.

Digitized by Google

des Antrums unter die Wangenschleimhaut tritt und zu permanenten Schwellungen Veranlassung giebt, wenn nicht permanent tamponirt wird. Auch bei sofortiger Tamponade sind leichte Schwellungen wie bei allen Operationen in dieser Gegend nicht zu vermeiden, doch gehen dieselben rasch zurück. Die eben beschriebene Methode ist so einfach, dass ich mich gar nicht wundern würde, wenn sie hier und da bereits angewandt wird. Da ich mich selbst derselben aber erst seit diesem Jahre bediene und sie auch allen Collegen, die meine Klinik in dieser Zeit besuchten, unbekannt war, habe ich mich für berechtigt gehalten, dieselbe mitzutheilen. Zum Schluss will ich noch erwähnen, dass ich mich am Ende der Behandlung auch zweckmässig dieser Gummi-Obturatoren bedient habe, um allmählich die Oeffnung zu verkleinern. Der Zeitpunkt, wann man dieselbe gänzlich schliessen resp. zuwachsen lassen kann, ist oft sehr schwer zu bestimmen. Durch Hineinlegen der beschriebenen Tampons von immer kleinerem Durchmesser ist man im Stande, die Oeffnung successive kleiner werden zu lassen, indem man sich nur noch gerade die Möglichkeit des Ausspülens sichert. Lässt man auch den Obturator kleinsten Durchmessers bei dauerndem Nachlass der Eiterung weg, so schliesst sich die Oeffnung in ganz kurzer Zeit völlig.

Ein neues Nasenspeculum.

Von

Emil Amberg, z. Z. in Berlin.

Obschon die Anzahl der vorhandenen Nasenspiegel eine nicht geringe ist, so möchte ich trotzdem die Aufmerksamkeit auf ein neues

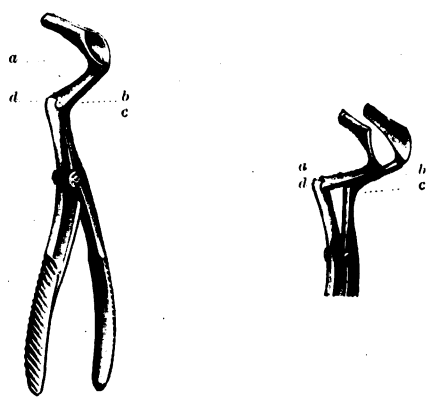

1/3 der natürl. Grösse.

Speculum lenken, welches nach meiner Ansicht dem einen oder anderen im Gebrauch befindlichen Instrument gegenüber Vorzüge aufzuweisen hat.

Digitized by Google

Wie die beigefügten Abbildungen zeigen, ist das Speculum eine Modification des Ohrspeculums von Fabricius von Hilden. Die Hand, welche das Instrument hält, befindet sich ausserhalb des Arbeitsfeldes der anderen Hand. Die Blätter entfernen sich in horizontaler Richtung von einander; die beiden Schenkel *a* und *b* gleiten in einer sogenannten Schwalbenschwanzführung. Bei *c* ist das Instrument annähernd rechtwinklig gebogen, bei *d* befindet sich ein Gelenk.

Eine Sperrvorrichtung liesse sich mit Leichtigkeit anbringen.

Dieses Nasenspeculum ist nach meiner Angabe von H. Pfau in Berlin angefertigt worden.

Sitzungs-Berichte der Gesellschaft der ungarischen Ohren- und Kehlkopfärzte.

III. Sitzung vom 29. März 1897.

Vorsitzender: Herr von Navratil.
Secretär: Herr Polyák.

I. Herr von Navratil: Osteoma frontis.

G. S., 26 Jahre alt, Feldarbeiter, bemerkt seit drei Jahren eine hemdknopfförmige, stetig zunehmende, haselnussgrosse, harte Geschwulst in der Mitte der Stirne.

In der Mitte der Stirne, besonders zwischen den Augenbrauen ist eine faustgrosse, knochenharte Geschwulst sichtbar, deren Oberfläche uneben ist, darüber aber die normal aussehende Haut leicht beweglich ist. Die Geschwulst wird nach rechts und oben von einer anderen weichen fluctuirenden Geschwulst bogenförmig begrenzt, deren Inhalt eine trübe, röthlich seröse Flüssigkeit bildet, welche zahlreiche Leukocyten, Mucin und Propepton enthält.

Das primär aus der vorderen Lamelle des Stirnbeins entstandene Osteom hat wahrscheinlich den Ausführungsgang der Stirnhöhle comprimirt und so muss die erwähnte Flüssigkeitsansammlung ihr Dasein einer Retention verdanken. (Die Operation zeigte, dass diese Ansammlung mit der Nase nicht communicirte; warum sie Propepton enthielt, liess sich nicht bestimmen.) Neuerdings wuchs die Geschwulst schneller und verursachte auch Schmerzen. Es ist nicht ausgeschlossen, dass sie sarcomatös wird, wofür schnelles Wachsthum, Grösse, Schmerzhaftigkeit und unebene Oberfläche sprechen.

II. Herr Irsai: Fall von Pemphigus laryngis.

Die 42 Jahre alte, schlecht genährte Frau leidet angeblich seit sechs Wochen an dieser Krankheit. Patientin wurde dadurch auf ihr Leiden aufmerksam gemacht, dass sie beim Schlucken dem Kehlkopfe entsprechend ein Stechen empfand. Das Schlucken verursachte später heftige Schmerzen, welche die Nahrungsaufnahme verhinderten. Das Zahnfleisch ist stark aufgelockert und angeschwollen; blutet leicht. Pharynx injicirt. Kehlkopfdeckel giessbeckenartig zusammengelegt, der freie Rand injicirt, angeschwollen. An der Spitze des Kehldeckels eine linsengrosse, mit weisslich-gelbem Belage bedeckte Stelle. An der

Digitized by Google

linken Seite geht von der vorderen Fläche über den freien Rand auf die hintere Fläche ein ebenfalls linsengrosses Bläschen mit wasserklarem Inhalte über. Taschenbänder roth, etwas angeschwollen. Auf der Haut des Thorax und des Rumpfes kein Ausschlag, dagegen sieht man an den grossen Schamlippen zahlreiche hirsekorn- bis linsengrosse Bläschen mit wasserklarem Inhalte und grosse, mit gelblich-weissem Detritus belegte oberflächliche Substanzverluste. An der unteren Fläche der beiden Schenkel sind zahlreiche nebeneinander gelegene, rundliche, bräunliche Verfärbungen, welche als Ueberreste von geplatzten und schon entleerten Bläschen zu betrachten sind. Die pathologischen Veränderungen auf der Hand und auf der Vulva liessen sich mit der Bläscheneruption im Kehlkopfe vollständig in Einklang bringen und die Stellung der Diagnose verursachte keine Schwierigkeiten.

Die Art, wie die Bläschen auftreten, das Bild, die metamorphosirende Qualität ihres Inhaltes, die nach dem Platzen der Bläschen zurückbleibenden oberflächlichen Substanzverluste, welche ohne Narbenbildung verheilen, geben diesem Ausschlage den Charakter des Pemphigus. Ich habe Gelegenheit gehabt, vor acht Jahren einen ähnlichen Fall zu beobachten, welchen ich der kgl. ung. Gesellschaft der Aerzte demonstrirt habe. Damals waren, ebenso wie jetzt, die characteristischen Veränderungen eigentlich im Kehlkopfe entwickelt, ohne dass auf der Haut oder auf anderen Schleimhäuten Veränderungen von grösserer Ausdehnung sich gezeigt hätten.

Herr Zwillinger: Ich bin mit der Diagnose einverstanden. Die mit weissem Belage bedeckten Epithelverluste und Erosionen, welche momentan am Kehldeckel sichtbar sind, sind zwar nicht genügend characteristisch, weisen aber doch darauf hin, dass an diesen Stellen früher Bläschen sassen, welche ihrer Gewohnheit gemäss schnell platzten, den Inhalt entleerten und Stellen, wie man sie jetzt sieht, zurückliessen. Wenn sich auch auf der Haut Bläschen finden lassen, wie dies hier der Fall ist, dann kann die Diagnose mit Sicherheit gestellt werden.

Die Prognose des Pemphigus foliaceus ist ungünstig; gegen die Schmerzen beim Schlucken, da das Leiden chronisch ist, wenden wir Anfangs verdünnte, dann stärkere Cocainlösungen zur Bepinselung an, nur gewöhnen sich die Kranken bald daran, es treten neue Efflorescenzen auf, welche hochgradige Dysphagie verursachen.

Herr Baumgarten: Ich selbst habe zwar wenig Fälle gesehen, aber ich kenne die publicirten Fälle. Wir finden den Pemphigus gewöhnlich in zwei Formen, einmal melden sich die Bläschen an der Schleimhaut und der Haut immer an derselben Stelle, das andere Mal tritt der Ausschlag allgemein auf.

Dieser Fall gehört zu der selteneren Form, wo die Bläschen immer am Kehldeckel oder auf dessen Umgebung auftreten; hier sind schon öfters Bläschen an derselben Stelle aufgetreten, deshalb nahm der Kehldeckel diese eigenthümliche Gestalt an.

Leute, welche Pemphigus bekommen, sind gewöhnlich decrepid, und wenn Bläschen auch auf der Conjunctiva auftreten, dann führen sie gewöhnlich zur Phthise des Bulbus.

Herr Irsai: Wenn ich das Bläschen vor 24 Stunden nicht gesehen hätte, möchte ich selbst an der Diagnose zweifeln. Ich stellte den

Digitized by Google

Fall wegen seiner Seltenheit vor, das Bläschen sass am Kehldeckel, und dies ist das Characteristische, lange bleibt es ja nicht in dieser Form, weil es schnell platzt. Bei einer neueren Eruption werde ich den Fall wieder demonstriren. Die Therapie betreffend theile ich Herrn Zwillinger's Standpunkt, wir erreichen aber wenig, da die Leute decrepid sind. Arsen, Roborantien und Cocain können angewendet werden. Bläschen der Conjunctiva habe ich weder hier, noch in meinem ersten Falle gesehen. Letzterer Fall betraf einen Tuberculösen, wo der Pemphigus später auftrat. Der Patient starb an Phthise, war also genug cachectisch, um Pemphigus bekommen zu können.

II. Kritiken.

Lehrbuch der Ohrenheilkunde für Aerzte und Studirende. II. Aufl. Von Dr. Jacobson, Professor der Ohrenheilkunde an der Universität Berlin. Mit 330 Abbildungen auf 19 Tafeln. 1898. Leipzig, Verlag von Thieme.

Die günstige Aufnahme, deren sich das Lehrbuch der Ohrenheilkunde von Jacobson bei seinem Erscheinen seitens der Fachpresse durchgehends erfreuen konnte, hat dasselbe auch bei dem ärztlichen Publikum gefunden, so dass nach der kurzen Zeit von vier Jahren bereits eine zweite Auflage nothwendig erschien. Diese Thatsache musste für den Autor um so erfreulicher sein, weil ihm dadurch Gelegenheit geboten wurde, sein Buch trotz der so rasch fortschreitenden Entwicklung unserer Disciplin auf der Höhe des zeitigen Standpunktes der Ohrenheilkunde zu erhalten, eine Gelegenheit, die denn auch der Verf. in vollstem Maasse ausgenutzt hat. Besonders in denjenigen Capiteln, welche das Gebiet der Ohrchirurgie betreffen, auf welchem die Erfahrung der letzten Jahre manches noch Unsichere in den Anschauungen der Autoren in eine festere, wenngleich noch nicht definitive Gestalt gebracht hat, ist die ergänzende Hand des Verf.'s überall erkennbar; so ist der Abschnitt über die operative Eröffnung des Warzentheils völlig neu bearbeitet, wobei besonders die „Radicaloperation" die eingehendste Besprechung und kritische Würdigung der einzelnen Methoden findet; völlig neu ist ferner das Capitel über lebensgefährliche Folgekrankheiten der Ohreiterungen, die Abschnitte über Extraction des Steigbügels, Erkrankung des schallempfindenden Apparates durch Intoxication, Schwerhörigkeit der Eisenbahnbeamten etc., während Vieles ausführlicher bearbeitet ist, so die Therapie des acuten und chronischen Catarrhs, der Sclerose, des Cholesteatoms, die Erkrankungen des Ohres bei Tuberculose, die adenoiden Vegetationen, die Taubstummheit. Die Tafeln sind um eine (Illustrationen zur Radicaloperation) vermehrt. Was aber von Vielen besonders begrüsst werden wird, sind die der neuen Ausgabe beigefügten Literaturangaben, welche mit grossem Fleiss und Literaturkenntniss zusammengestellt, nicht nur den Namen des Autors, sondern auch Titel und Ort der Publikation enthalten. Diese Neuerung ist sowohl für den Arzt von Nutzen, welcher sich mit einer speciellen Frage eingehender befassen will, als auch für

Digitized by Google

den Specialisten behufs rascher Orientirung auf irgend einem Gebiete. Durch einige Kürzungen des Textes, besonders aber durch grössere Verwendung des Kleindrucks bei Abschnitten von mehr specialistischer Bedeutung ist es gelungen, trotz wesentlicher Vermehrung des Stoffes den Umfang des Buches selbst nicht erheblich zu vergrössern.

Ref. kann zur Empfehlung des Lehrbuches in der neuen Auflage nur wiederholen, was er bereits beim ersten Erscheinen desselben sagte, „dass dasselbe sich den besten Lehrbüchern dieser Art ebenbürtig anreiht". Keller.

Die Erkrankungen der Nase, des Rachens, des Kehlkopfes und der Luftröhre. Von Prof. Dr. Karl Störk in Wien. Alfred Hölder 1897. Zweiter Band. Ref. Moritz Schmidt.

Fast überraschend ist dem ersten Bande des Buches der zweite gefolgt, denn in dem ersten kündete weder eine Vorrede, noch eine sonstige Andeutung an, dass wir weitere Erfahrungen des geschätzten Verfasser's zu erwarten hätten und schneller, als wir dachten, ist die Ausstellung, die Ref. in seiner Kritik des ersten Bandes über die Lücken in demselben gemacht hat, widerlegt worden.

In dem vorliegenden zweiten Bande giebt uns Verf. seine Erfahrungen über die Krankheiten des Rachens und des Kehlkopfes und der Luftröhre. Er will die Beschreibung der ersteren auf den ohne Weiteres sichtbaren Theil der Pars oralis sogar unter Ausschluss der Gaumenbogen beschränken, was er natürlich nicht ganz durchführen kann. Ref. hält eine so scharfe Eintheilung der einzelnen Gegenden des Halses nicht für richtig, denn es giebt wohl kaum eine Krankheit, die sich auf die Pars oralis beschränkt. Es sei dem Ref. gestattet, aus dem reichen Inhalte des Buches einige interessante Punkte hervorzuheben. Verf. will beobachtet haben, dass das Erysipel des Schlundes öfter an der Mittellinie stillsteht. Es war ihm möglich, einen Fall von Lyssa humana zu untersuchen, er konnte bei ihm eine starke Röthung des Schlundes feststellen, und will die Wasserscheu aus dem Schmerz bei dem Schlucken erklären. Ref. hatte als Student Gelegenheit einen Fall zu sehen, der aber sofort Wasser und andere Flüssigkeiten nahm, wenn sie ihm in einem verdeckten Löffel gereicht wurden. Es würde interessant sein, wenn darüber aus Ländern, in denen die Lyssa noch häufiger vorkommt, Beobachtungen veröffentlicht würden. Von viel practischer Erfahrung zeugt der sehr anschaulich geschilderte Abschnitt über die Peritonsillitis. Bei den eigentlichen Tonsillarabscessen empfiehlt er die sofortige Herausnahme der Mandeln, da damit zugleich auch die Wiederkehr des Leidens beseitigt sei. Bei Blutungen nach der Tonsillotomie näht er die beiden Arcus zusammen. In diesem Abschnitt ist Verf. seinem Vorhaben, sich nur auf die Pars oralis unter Beiseitelassung der Gaumenbogen zu beschränken, schon untreu geworden, noch mehr wird er es natürlich bei der Besprechung der Krankheiten der Mandeln, die er ziemlich ausführlich abhandelt, z. B. die Angina follicularis unter Zugrundelegung von neun Seiten Tabellen über das Zusammenfallen der Anginen mit den Witterungsverhältnissen; das Ergebniss ist das allbekannte, dass die Anginen in Folge des wechselnden Wetters im Frühjahre häufiger sind. Die Pharyngomykosis, welche

Digitized by Google

er Seborrhoe nennt, will er in zwei bis drei Tagen mit einer zweiprocentigen Kresollösung heilen. Auf die Laryngitis acuta folgt dann ein Abschnitt über die Leptothrix im Kehlkopf, dann 27 Seiten über die Aetiologie der Laryngitis acuta, dann Larynxödem; das halbseitige sei nie bösartig; dann polemisirt er gegen die Existenz des primären Erysipels; die Krankheit wandere immer von aussen nach innen, womit freilich die Erfahrungen anderer Autoren nicht übereinstimmen. Zur Unterstützung seiner Ansicht, bringt er auf 11 Seiten Tabellen über 183 Fälle von Erysipel. Dann folgt der Abschnitt über den chronischen Catarrh, darinnen eingeschaltet der über die Luxation der Aryknorpel und über Actinomycose, bei welcher er auch einen durch Jodkali geheilten Fall anführt. Danach folgt wieder die Beschreibung des Catarrhs des Ventrikels, der für Sänger sehr gefährlich werden könnte, den er aber jetzt nach der Erfindung des Kokains auch örtlich behandelt sehen will. Er giebt in dem Folgenden zu, dass er die Fissura laryngis früher etwas allzusehr betont habe, er beschreibt ihr Zustandekommen durch Lachen, Schreien, Singen oder in Folge von Tuberculose oder Syphilis; eine sehr drastische Schilderung giebt er von dem sich mit ihr verbindenden Glottiskrampf. Ref. erinnert sich nicht, einen so starken Fall gesehen zu haben. Die Pachydermie des Kehlkopfs will er besonders häufig bei Potatoren gesehen haben, so dass er sie geradezu eine Trunksuchtskrankheit nennt. Die Perichondritis, die er genau beschreibt, soll oft eine Folge von Witterungseinflüssen sein. Er habe sie früher sehr häufig bei Locomotivführern beobachtet, nach der Einführung der Schutzwände auf den Maschinen aber nur mehr selten. Danach handelt er über die Neubildungen, die aber schon durch Gerhardt für das Sammelwerk beschrieben worden sind. Störk schildert zwei Fälle von Enchondromen. Bei Papillomen findet er die einfache Exstirpation der Geschwülste für besser, als die mit nachfolgender Behandlung der Ursprungsstelle. Sehr eingehend schildert er den Uebergang von Papillomen in Krebs, die nach der Semonschen Sammelforschung zwar sehr selten sei, aber doch vorkomme. Die Schilderung der Neubildungen ist ein sehr gelungener Abschnitt des Buches, in welchem dem Verfasser seine reiche Erfahrung sehr zu gute kommt. Als Einleitung zu dem Kapitel über die Erkrankungen der Nerven giebt er eine nicht sehr deutliche Auseinandersetzung der normalen Bewegungsvorgänge an und in dem Halse und über das Zusammenwirken der äusseren und inneren Muskeln. Er hält mit Exner den Vagus für den alleinigen motorischen Nerv des Kehlkopfs. Der Abschnitt über die Rekurrensfrage hätte etwas ausführlicher sein dürfen angesichts der Wichtigkeit des Gegenstandes; er ist noch unter dem Eindruck der Grossmann'schen Veröffentlichung vor deren gründlicher Widerlegung durch Semon geschrieben. Bei dem Laryngismus stridulus vermisst Ref. die so ausserordentlich guten Erfolge des Uebergangs zu der Ammenernährung; Ref. hat davon in der letzten Zeit so rasche Wirkungen gesehen, dass er diesen Wechsel der Ernährung nicht genug empfehlen kann. Er erwähnt Seite 291, dass Frauen impotenter Männer öfter von Kehlkopfkrämpfen befallen würden und schildert eine von ihm beobachtete Heilung in sehr humoristischer Weise. Gegen den Bellhusten empfiehlt er Sturzbäder mit 20 Grad warmem Wasser.

Digitized by Google

Bei der hysterischen Aphonie hält er stärkste Inductionsströme für geeignet, eine Ansicht, der Ref. nicht beistimmen möchte. Er erwähnt dabei einen Fall von halbseitigem Krampf des Lateralis, sowie zwei Fälle von Ictus laryngis, die er geheilt habe. Der nervöse Husten sei nicht selten durch eine Entzündung an der Bifurcation der Trachea verursacht und könne durch grosse Dosen Morphium geheilt werden. Bei dem Keuchhusten giebt er an, dass Ref. Röthung im Kehlkopf wolle gefunden haben, während Ref. doch S. 578 seines Buches ausdrücklich sagt, dass er nichts Charakteristisches in derselben erblicken könne. Bei dem verlängerten Mutiren ist er für Schonen der Stimme und beschreibt ein Verfahren, mittelst dessen er in der Regel in zwei bis drei Tagen Heilung erreicht habe. In der Revue hebdomadaire, No. 46 ff. macht Dr. A. Bonnes aus Nimes ein sehr ähnliches Verfahren bekannt, mit dem er ebenso rasche Erfolge erzielt haben will. Bei der Hartnäckigkeit des Uebels dürfte es sich jedenfalls empfehlen, die Behandlungsart zu versuchen. Das Gegentheil des verlängerten Mutirens bei Knaben sieht er in dem Zutiefsprechen der Mädchen. Es folgt dann noch ein Abschnitt über die Erkrankungen der Luftröhre, in welchem Verf. eine Anzahl von oben mit Hilfe des Spiegels ausgeführter Operationen in der Trachea beschreibt und drei Fälle von Luftröhrenkrebsen, von denen er einen durch das Einführen von Röhren in den rechten Bronchus länger am Leben erhalten konnte. Hier wird auch die Diphtherie auf einer Seite erwähnt, die sonst in dem Werke nicht wieder vorkommt. Einen idiopathischen Croup erkennt er nicht an. Den Schluss des Werkes bildet eine kurze Besprechung einzelner Erkrankungen der Schilddrüse auf vier Seiten.

Ref. möchte hier auf die in dieser Monatsschrift November 1895 enthaltene Besprechung des ersten Bandes des Störk'schen Buches verweisen, in welcher er den Verdiensten unseres Altmeisters seine Anerkennung schon hat zu Theil werden lassen, kann sich aber mit der Eintheilung sowohl des in den zwei Bänden enthaltenen Stoffes, als auch der des ganzen Sammelwerkes nicht einverstanden erklären. Einzelne Abschnitte, wie die Diphtherie, die Syphilis, die nervösen Störungen des Schlundes u. s. w. fehlen bei Störk gänzlich, während z. B. die Nervenerkrankungen des Kehlkopfes doch besprochen werden. Die Syphilis findet sich nur in dem Literaturverzeichniss. Gerade eine genauere Schilderung der Halserkrankungen bei Syphilis wäre bei der grossen Erfahrung des Verfassers und dem so reichen Material in den Kliniken Wiens gewiss ein sehr lehrreiches Kapitel geworden und es ist bedauerlich, dass es uns vorenthalten wird. Andere Abschnitte der Halserkrankungen sind in einem anderen Bande des Sammelwerks schon von Gerhardt bearbeitet worden, wie die Neubildungen und die Motilitätsstörungen. Ref. kann nicht finden, dass die Uebersichtlichkeit des Ganzen durch solche Zerreissungen gewinnt.

Die Ausstattung des vorliegenden zweiten Bandes ist die gleiche vorzügliche, wie die des ersten, namentlich sind auch in diesem die Holzschnitte ganz besonders schön gelungen.

Digitized by Google

III. Referate.

a) Otologische:

Ueber Complicationen und Behandlung der eitrigen Mittelohrentzündung. (Suppurative Otitis Media, its Complications and Treatment.) Vortrag, gehalten in der Sitzung der New York Academy of Medicine vom 2. December von Gorham Bacon, mit folgender Discussion. (Medical Record, 11. December 1897, S. 858.)

Eitrige Mittelohrentzündung kann verursacht werden durch Erkältung, Influenza, die acuten Exantheme, Diphtheritis, Unterleibs- und Flecktyphus, Bronchitits, Cerebro-spinalmeningitis, Lungenentzündung, Tuberculose, Puerperalfieber, Syphilis, Seebäder, Verletzungen des Trommelfells und die Nasendouche. Das Zahnen spielt bei der Entwickelung dieser Krankheit eine wichtige Rolle, ebenso adenoide Wucherungen und hypertrophische Tonsillen. Die meisten Fälle entstehen im Verlaufe von Scharlach, Diphtheritis, Masern und Influenza. Es ist daher von der grössten Wichtigkeit, dass bei diesen Krankheiten das Ohr einer genauen Untersuchung unterworfen und etwa gefundene abnorme Zustände gleich von Anfang an zweckentsprechend behandelt werden. Bei Kindern pflegt unter solchen Umständen die Temperatur stark in die Höhe zu gehen; dabei treten häufig Convulsionen und Erbrechen ein. Hält nach eingetretenem Ohrfluss der Schmerz an, dann ist wahrscheinlich das Periost des äussern Gehörganges oder der Warzenfortsatz in Mitleidenschaft gezogen. Der häufigste Sitz der Perforation ist der vordere untere oder der hintere untere Quadrant des Trommelfells. Die acute eitrige Mittelohrentzündung kann mit oder ohne bleibenden Gehördefect ausheilen, sie kann aber auch in die chronische Form übergehen.

Im acut-entzündlichen Stadium soll man nach B. nie verfehlen, durch Anlegung des künstlichen Blutegels nahe am Tragus den Versuch zu machen, die Ohrenerkrankung zu coupiren. Findet man das Trommelfell vorgebaucht, so ist dasselbe ausgiebig zu incidiren, natürlich nur unter Führung des Auges und bei guter Beleuchtung. Unterlässt man, eine ausreichende Drainage durch Incision des Trommelfells herzustellen, dann ist grosse Gefahr vorhanden, dass die Mittelohrentzündung chronisch wird. Ist die Krankheit in das chronische Stadium getreten, dann ist die Aufmerksamkeit besonders auf Herstellung genügender Drainage zu richten, die vorhandene Perforation ist zu erweitern und man hat zu trachten, stagnirenden Eiter durch geeignete Spritzen fortzuspülen. Granulationen werden durch Chromsäure oder den scharfen Löffel entfernt. Genügt dies nicht, dann wird man in vielen Fällen durch Entfernung der Gehörknöchelchen und Auskratzung des Atticus zum Ziele kommen. Die chronische Mittelohreiterung führt zur Bildung von Granulationen und Polypen, zur Caries der Gehörknöchelchen und des Schläfenbeins, zu Mastoiditis, eiteriger Meningitis, Hirnabscess, Pyaemie und Septicaemie. Bleibt in Fällen von acuter Mittelohrentzündung die Temperatur trotz Incision des Trommelfells, eventuell Eröffnung des Warzenfortsatzes dennoch hoch, dann hat man an eine Complication mit Pneumonie oder an Sinus-

Digitized by Google

thrombose zu denken. Bei acuter Mastoiditis warte man nicht mit dem operativen Eingriff, bis sich Röthe und Schwellung über dem Warzenfortsatz eingestellt haben und die Ohrmuscheln deutlich vom Schädel abstehen. Bei Stellung der Diagnose versäume man nicht, die beiden Warzenfortsätze mit einander zu vergleichen, da es häufig genug vorkomme, dass auch ein gesunder Warzenfortsatz auf Druck empfindlich sei. Im ersten Stadium der in Folge von Mittelohrentzündung entstandenen Mastoiditis lege man nach genügender Incision des Trommelfells den künstlichen Blutegel am Warzenfortsatz an und hierauf den Leiter'schen Kühlapparat. Den letztern gebrauche man aber niemals länger als 48 Stunden; sind bis dahin die Krankheitssymptome nicht zurückgegangen, dann schreite man unverzüglich zum operativen Eingriff. Der Einschnitt in die Haut wird dicht an der hinteren Insertionslinie der Ohrmuschel ausgeführt. Sie erstrecke sich von der Spitze des Warzenfortsatzes bis zur Höhe des obern Endes der Insertion der Ohrmuschel. Je nach Umständen ist der Einschnitt nach unten oder nach oben zu verlängern. Findet man im Antrum und obern Theil des Warzenfortsatzes Eiter, so vergesse man ja nicht, die Aufmerksamkeit auch auf die Spitze dieses Knochentheils zu richten, da sich auch hier Eiter angesammelt haben mag, welcher, wenn ihm kein Ausweg nach aussen geboten wird, Senkungen am Halse und Septicaemie verursachen kann. Bei Caries des Trommelhöhlendachs findet sich häufig eine Eiteransammlung im Temporo-Sphenoidallappen.

Hirnabscesse sind beinahe ausschliesslich Folge von chronischer eitriger Mittelohrentzündung. Das erste Stadium des Gehirnabscesses kennzeichnet sich durch Reizbarkeit, Kopfschmerz, Uebelkeit und Erbrechen, wobei der Ohrfluss sich vermindert oder gar aussetzt. Ein wichtiges Symptom ist die plötzliche Veränderung der Gemüthsstimmung. Die Anzahl der Pulse wird gewöhnlich geringer, während die Temperatur nur wenig über die Norm erhöht ist oder sogar unter diese herabsinkt. Unter solchen Umständen eintretende Aphasie deutet auf Localisation des Abscesses im Temporo-Sphenoidal-Lappen. Im Augenhintergrunde entwickelt sich manchmal Papillitis. Bei Abscess des Kleinhirns sind die characteristischsten Symptome heftiger Kopfschmerz, Uebelkeit, Erbrechen, Schwindel und Facialisparalyse. Wo Verdacht auf Hirnabscess besteht, ist eine genaue Spiegeluntersuchung des Auges immer am Platze. Bei Thrombose des Sinus lateralis findet man heftigen Kopfschmerz, steile Temperaturcurven, Uebelkeit und Erbrechen, Verbreiterung der Hautvenen in der Regio mastoidea und eine entzündliche Schwellung an der Spitze des Warzenfortsatzes. Hat die Thrombose auf die Vena jugularis übergegriffen, so verräth sich dies durch Härte und Druckempfindlichkeit längs dieses Gefässes.

Beim operativen Eingriff fängt man immer am zweckmässigten mit der Blosslegung des Antrum mastoideum an. Zeigt sich das Dach der Trommelhöhle als cariös, dann erweitere man den Defect im Knochen genügend, um eine Uebersicht über den Zustand der Dura gewinnen zu können. Ergiebt die Probepunction des Sinus flüssiges Blut, so ist das Vorhandensein von Thrombose dadurch nicht endgiltig ausgeschlossen. Wenn die Krankheitssymptome auf Kleinhirnabscess deuten, so ist zunächst doch der Sinus blosszulegen. Ob man bei

Digitized by Google

Thrombose des Sinus die Jugularis interna unterbinden soll, ist eine noch schwebende Frage. B. persönlich hält die Unterbindung unter solchen Verhältnissen für entbehrlich. Zum Zweck der Entfernung von Thromben aus dem Endstück des Sinus übe man am Halse dem Verlauf der Jugularis interna entsprechend von unten nach oben streichend einen Druck aus. Kann man durch dieses Manöver kein Blut in den Sinus einströmen lassen, dann soll man die Jugularis interna unterbinden, besonders auch, wenn Verhärtung und Druckempfindlichkeit längs dieses Gefässes zu constatiren ist. Die Exploration des Gehirns nach verschiedenen Richtungen ist nach B.'s Erfahrung mit keiner besonderen Gefahr verknüpft, wenn man vorsichtig zu Werke geht und strenge Asepsis beobachtet. Die operativen Acte sind möglichst rasch zu vollführen. Nach Entleerung des Eiters aus einem Gehirnabscess ist die Ausspülung der Abscesshöhle mit grosser Vorsicht auszuführen. B. empfiehlt den Gebrauch von Borsäure und von lockern Jodoformgazetampons. Letztere zieht er den Drainageröhren vor.

Discussion.

M. Allen Starr: Cerebrale Complicationen kommen meist im Gefolge von Mittelohreiterungen zu Wege. Man soll sich aber beim Auftreten von Gehirnsymptomen im Verlaufe einer Mittelohrentzündung mit der Diagnose „Hirnabscess" nicht übereilen, sondern immer lieber erst zwei bis drei Tage warten, da mit dem Freierwerden des Eiterausflusses aus dem Ohre häufig genug anscheinend gefahrdrohende Hirnsymptome wieder rückgängig werden. Die Diagnose des Gehirnabscesses ist äusserst schwierig. Man kann sich auf kein einziges Symptom als ausschlaggebend verlassen, es muss immer das Gesammtbild derselben in Betracht gezogen werden. Meist wird bei Gehirnabscess subnormale Temperatur beobachtet, doch hat Starr in Gemeinschaft mit Bacon einen Fall gesehen, wo die Temperatur bis auf 105° und 106° Fahr. stieg; dabei war die Curve so unregelmässig, dass sie Pyämie oder Sinusthrombose vortäuschte. Der taumelnde Gang, wie er bei Kleinhirnabscess vorkommt, kann auch durch Reizung des Nervus acusticus oder der Bogengänge erzeugt werden. Bei Gehirnabscess sieht man zuweilen Neuritis optica, aber nicht häufig; wahrscheinlich ist in den meisten Fällen nicht genug Zeit zur Entwicklung dieses Symptoms vorhanden. Das Reservoir für Erinnerungsbilder von Schalleindrücken und Worten ist oberhalb und hinter dem Ohr gelegen. Ist dieser Theil des Gehirns lädirt, dann kann Patient Worte, die an ihn gerichtet werden, nicht mehr verstehen. Andererseits ist es die Function der Rinde des Occipitallappens, die Erinnerungsbilder von Gesichtseindrücken zu liefern. Die Verbindung zwischen den Hörcentren im Schläfelappen und den Sehcentren im Hinterhauptslappen wird durch einen besonders langen, sich unterhalb der Rinde hinziehenden Associationstract hergestellt. Bildet sich im Schläfelappen ein Abscess, so wird dieser Associationstract meist zerstört, so erkennt das betreffende Individuum zwar Gegenstände, die ihm vorgehalten werden, als solche, kann sie aber nicht bei ihrem Namen nennen, weil die Associationsfasern zwischen Seh- und Hörsphäre untergegangen sind. Wo Verdacht auf einen Abscess im Schläfelappen besteht, möge man besonders auf diese Unterbrechung der Association achten, ein

Digitized by Google

Umstand, auf welchen in den gebräuchlichen Lehrbüchern meist gar nicht hingewiesen wird.

R. F. Weir hat bei intracraniellen Complicationen der eitrigen Mittelohrentzündung nur in der Privatpraxis Genesung nach operativen Eingriffen erzielen können, die Hospitalfälle sind ihm alle zu Grunde gegangen. Dies ist wohl so zu erklären, dass die Hospitalfälle zu spät in Behandlung kommen. W.'s früherer Enthusiasmus für die operative Behandlung von Gehirngeschwülsten und für die Trepanation bei bestimmten Formen von Epilepsie hat sich bedeutend abgekühlt, weil es sich mit der Zeit herausgestellt hat, dass die Wirkung dieser Operationen im besten Falle doch nur vorübergehend ist. In früherer Zeit bildete die Sinusthrombose für den Chirurgen ein Schreckgebilde; gegenwärtig wird sie erfolgreicher bekämpft als der Hirnabscess, da man ihre Symptome prompt zu erkennen gelernt hat, und die zweckmässig ausgebildete Technik kühner vorzugehen gestattet. Obwohl Blutung aus dem eröffneten Sinus sehr alarmirend wird, wird man ihrer doch leichter Herr, als der Blutung aus irgend einer anderen grösseren Vene.

A. H. Buck kann mit Bacon in Bezug auf die Vortheile des Leiter'schen Kühlschlauchs bei der Behandlung der acuten Mittelohrentzündung nicht übereinstimmen. In dem frühen Stadium, welches hier in Betracht kommt, hat man zwischen heissen und kalten Umschlägen die Wahl. Sowohl die heissen, als auch die kalten wirken nach B. als vasomotorischer Reiz und bewirken dadurch Herabsetzung des Druckes auf die Empfindungsnerven im entzündeten Gebiete. Wärme als solche wirke nicht anästhetisch, wohl aber könne Kälte, wenn sie über einen gewissen Grad hinausgehe, empfindungslähmend wirken. Diese Wirkung grosser Kälte sei aber sehr geeignet, uns irre zu führen; denn um zu entscheiden, ob ein operativer Eingriff angezeigt ist oder nicht, warten wir ab, ob der Schmerz anhält oder nachlässt. B. meint, dass Bacon wohl aus diesem Grunde auch anräth, mit der Application von Kälte nicht länger als 48 Stunden fortzufahren. Da Eisumschläge in letzterer Zeit in Amerika recht beliebt geworden sind, möchte B. betonen, dass sie zur Quelle von Täuschungen werden können.

H. Knapp berichtet über einige einschlägige Fälle. In einem von diesen zeigte die Autopsie, dass selbst ausgiebige Probepunctionen ohne schlimme Folgen gemacht werden können. Aus einer herumgereichten Abbildung war ersichtlich, dass in einem anderen Falle ein Abscess fast den ganzen Raum des Temporo-Sphenoidallappens erfüllte, umgeben von einer roth erweichten Zone, während das ganze übrige Gehirn vollständig normal geblieben war. Wäre der Abscess eine Woche früher operirt worden, so wäre Pat. sicher am Leben geblieben. Ausser dem von Starr erwähnten Faserzug gebe es noch einen etwas tiefer gelegenen, der bisher nur in etwa 8—10 Fällen von Gehirnabscess in den Krankheitsprocess einbezogen getroffen wurde. Gegenüber Weir, der behauptet hatte, dass die acute Form der Mittelohrentzündung nur ausnahmsweise zur Bildung von Gehirnabscessen Veranlassung gebe, bemerkt K., dass nach den neuesten statistischen Zusammenstellungen 9 pCt. in Folge von acuter Mittelohrentzündung entstehen, und zwar

Digitized by Google

ist hierbei keine Rücksicht auf epidurale Abscesse genommen, sondern es bezieht sich die genannte Ziffer auf eigentliche Hirn- bezw. Kleinhirnabscesse. Auf die Veränderung des statistischen Verhältnisses ist offenbar das Auftreten der Influenza in den letzten Jahren von grossem Einfluss gewesen. Warzenfortsätze von compacter Structur erzeugen oft sehr schwer zu deutende Erscheinungen. Gewöhnlich ist Schmerz vorhanden, aber nicht blos in der Gegend des Warzenfortsatzes, sondern auch im Hinterkopf, während der Ausfluss gering ist oder ganz fehlt. Der Schmerz ist wechselnd, er hört zeitweilig ganz auf. Der Druckschmerz ist ein wichtiger Führer bei der Localisation des Krankheitsherdes. Eburnisirte Warzenfortsätze erschweren die Operation ungemein. Man stösst bei solchen häufig auf kleine Eiteransammlungen, die aber mit dem Hauptherde in keiner Verbindung stehen. Wenn man bei einem solchen Zustande des Warzenfortsatzes die mittlere Schädelgrube exploriren will, so erreicht man das Ziel leichter, wenn man den Schädel nach oben und hinten von der Ohrmuschel trepanirt.

Robert Abbé wies darauf hin, dass aus der Discussion deutlich hervorgehe, welche Gefahren mit einer sich selbst überlassenen Mittelohr-Entzündung verknüpft sind. Wird das Antrum mastoideum früh genug eröffnet, dann ist die Erkrankung des Sinus wenig wahrscheinlich. Wird die Operation zu lange aufgeschoben, so wird dadurch der Entwicklung von Sinuspyämie Vorschub geleistet, und es treten Druckempfindlichkeit und Verhärtung im Verlauf der Vena jugularis auf. Wird in diesem späten Stadium operirt, dann sind die Aussichten auf Erfolg sehr gering, selbst bei radicalstem Vorgehen. Hat sich erst ein Hirnabscess gebildet, dann sind die Aussichten noch geringer.

Edward D. Fisher betont die Wichtigkeit des Verhaltens der Temperatur bei der Diagnose der Meningitis und des Hirnabscesses. Bei Hirnabscess sei eine gewisse geistige Stumpfheit characteristisch, und Neuritis optica sei dabei nicht selten. Freilich gebe es auch Fälle, wo die vorhandenen Symptome für eine bestimmte Diagnose nicht ausreichen und wo letztere erst durch die Autopsie erlangt wird. F. erwähnt einen Fall von chronischer Mittelohreiterung, bei welchem operativ eingeschritten und nach einem Eiterherde im Gehirn gefahndet wurde, jedoch ohne Resultat. Patient erholte sich von der Operation, hatte jedoch nachher vier oder fünf Anfälle von Coma, welche mehrere Stunden anhielten, und welchen Kopfschmerz, Schwindel und andere Zeichen eines Kleinhirnabscesses vorangingen. Es war weder Neuritis optica noch Temperaturerhöhung vorhanden. Wahrscheinlich handelte es sich also blos um eine Affection der halbcirkelförmigen Canäle.

E. B. Dench glaubt an den Nutzen localer Blutentziehung in den ersten Stadien der acuten catarrhalischen Mittelohrentzündung. Ist aber schon wirkliche Entzündung des Zellgewebes eingetreten, dann soll man keine Zeit mit dem Ansetzen von Blutegeln verlieren. Die Incision in das Trommelfell macht er früh und ausgiebig, er führt aber nachher keine Gazestreifen ein. D. hat in 72 Fällen die cariösen Gehörknöchelchen entfernt und die Trommelhöhle curettirt. Hiervon wurden 44 geheilt, in 19 Fällen wurde der Ausfluss bedeutend geringer, in 8 Fällen blieb das Resultat unbekannt und 1 Fall war erst kürzlich operirt worden und stand noch in Behandlung. Die Stacke'sche Operation

Digitized by Google

hat D. 12 Mal ausgeführt; hiervon wurden 8 Fälle geheilt und 4 gebessert. Ueberhaupt hatte D. unter 164 operativen Fällen blos 10 Todesfälle zu beklagen. Von epiduralen Abscessen hat er sechs operirt, die alle glücklich durchkamen. Wo Verdacht auf intracranielle Complicationen besteht, sollen die operativen Acte in möglichst raschem Tempo ausgeführt werden. Wo die Drainage nicht durch den äusseren Gehörgang bewerkstelligt werden kann, öffne man den Schädel in ausgiebiger Weise so, dass man von der Oeffnung aus bequem in die mittlere und hintere Schädelgrube, zum Kleinhirn, zum Sinus lateralis und zum Antrum gelangen könne. Jede Operation am Processus mastoideus sei unter stricten antiseptischen Cautelen auszuführen. D. ist bei jeder derartigen Operation darauf gefasst, in die Schädelhöhle eindringen oder den Sinus lateralis exploriren zu müssen.

J. A. Booth findet, dass die Neuritis optica keineswegs eine häufige Begleiterscheinung des Hirnabscesses sei, ausgenommen, wenn der Abscess im Kleinhirn sitze. In zwei Fällen von Warzenfortsatzerkrankung, die unter seine Beobachtung gekommen waren, fehlte jeglicher Schmerz, der doch sonst das vorzüglichste Symptom darstellt. Diese gelegentliche Unterdrückung des Schmerzes ist vielleicht auf die Entwicklung eines besonderen Toxins zurückzuführen.

E. Grüning sagt, dass, wenn die Familienärzte das Trommelfell prompt und in gehöriger Ausdehnung incidiren würden, dann gebe es keine Gehirnabscesse und keine Sinusthrombosen zu behandeln. Es sollten daher alle Aerzte während ihrer Studienzeit gehörigen Unterricht in der Untersuchung und Behandlung des Ohres erhalten.

Zum Schluss der Discussion sagt Bacon, dass er blos kalte Umschläge anordne, weil er mit heissen niemals zufriedenstellende Resultate gehabt habe. Er giebt Buck gegenüber zu, dass die kalten Aufschläge bis zu einem gewissen Grade das Krankheitsbild larviren könnten, und darum lässt er auch den Kühlschlauch nicht länger als 48 Stunden anwenden. Nach Entfernung des Apparats richtet er sein Augenmerk einige Stunden lang besonders auf das Verhalten der Temperatur und auf den Schmerz, ausserdem untersucht er das Ohr selbst genau mit dem Spiegel. Was das Recidiviren der Abscesse betrifft, so meint er, dass dies nur dann stattfinde, wenn bei der Operation nicht alles Krankhafte entfernt worden sei.

B. demonstrirte auch zwei Gehirne, wovon eines einen Abscess im Cerebellum und das andere einen solchen im Temporo-Sphenoidallappen enthielt. A. Sch. (N.-Y.)

b) Rhinologische:

Nasenbluten durch Gerüche hervorgebracht. (Epistaxis dues aux odeurs.) Von Dr. Joal. (Revue hebdomadaire de laryngologie et d'otologie 1897, No. 26.)

Verf. giebt drei solcher Krankengeschichten, welche ohne Zweifel zu den vasomotorischen Nasenleiden gezählt werden müssen.

Dr. P. K.

Digitized by Google

Anwendung des Eucainum hydrochloratum bei Nasen-, Ohren- und Halsleiden. (Du chlorhydrate d'eucaïne en rhinologie, otologie et laryngologie.) Von Dr. A. Martin. (Société française de laryngologie, Mai 1897, und Revue hebdomadaire de laryngologie et d'otologie 1897, No. 27.)

Seit sechs Monaten wird es in einer 15,6proc., d. h. gesättigten Lösung angewandt und wirkt dann ebenso rasch anästhesirend wie eine 10proc. Cocainlösung, ohne die unangenehmen Nebenwirkungen der letzteren zu zeigen. Dr. P. K.

Ueber Nasalasthma. (De l'asthme d'origine nasale.) Von Dr. Bobone. (Archiv. ital. di otolog. 1897 und Revue hebdomadaire de laryngologie et d'otologie 1897, No. 27.)

Ein gewisser Zusammenhang ist nicht zu leugnen; aber das Nasenleiden an sich allein genügt nicht, um Asthma hervorzurufen, sonst wären ja bei den vielen bestehenden Nasenleiden die Asthmafälle viel häufiger; es besteht immer ein meist nervöses Allgemeinleiden dabei, welches dann, ausser der localen Behandlung des Nasenleidens, behandelt werden muss. Dr. P. K.

---

c) Pharyngo-laryngologische:

Kehlkopfuntersuchung in einem Falle von Paralysis glosso-labialis. (Examen du larynx dans un cas de paralysie glosso-labiée.) Von Dr. F. J. Collet in Lyon. (Arch. internat. de laryngol. etc., Bd. X, No. 3, May/June 1897.)

Es handelte sich im vorliegenden Falle bei einer 59 Jahre alten Frau mit seit 6 Monaten bestehenden und stetig zunehmenden Sprachstörungen, wahrscheinlich um Paralysis glosso-labio-laryng. nuclearis bulbären Ursprungs mit progressiver Muskelatrophie. Pseudobulbäre Paralyse musste bei Abwesenheit von Ictus und der sehr langsamen Entwicklung der Sprachstörungen, Neuritis wegen der vollkommenen Symmetrie der Gesichts-Innervationsstörungen, der Abwesenheit von Sensibilitätsstörungen und des sehr langsamen Fortschreitens der Affection ausgeschlossen werden. Die laryngoscopische Exploration zeigte im Ganzen: beträchtliche Behinderung der Abduction, doch nicht complete Lähmung der Abductoren. Beschorner.

Beitrag zur Diphtheritis der Erwachsenen. (Contribution à la diphtérie des adultes.) Von Dr. Gouguenheim. (Annales des maladies de l'oreille et du larynx 1897, No. 3.)

Verf. kommt am Ende seines Aufsatzes zu folgenden Schlüssen: 1) Die Krankheit ist bei Erwachsenen viel häufiger, als allgemein angenommen wird; 2) selbe wird oft nicht erkannt, weil sie so gutartig verläuft, weil die bacteriologische Untersuchung regelmässig vernachlässigt wird, weil die Symptome dieselben, wie diejenigen einer einfachen Angina; 3) der Larynx wird selten ergriffen, und wenn er ergriffen wird, so besteht nie dieselbe Gefahr wie beim Kinde; 4) die Submaxillardrüsen sind meistens geschwollen und gehen in Resolution

Digitized by Google

über; 5) Nasen- und Nasenrachenraum können afficirt werden; 6) postdiphtheritische Lähmungen sind selten und heilen leicht; 7) man kann die verschiedenen Formen des Löffler'schen Bacillus nachweisen; 8) die Mischformen der Microben verschlimmern die Prognose, was das Gegentheil bei den Kindern ist; 9) die Contagiosität ist bewiesen, sie kann auch auf Kinder stattfinden; 10) Albuminurie kommt vor, ist aber nicht schlimm; 11) die Heilung tritt oft spontan ein; manchmal müssen 5—10—20 ccm Serum eingespritzt werden. Dr. P. K.

Chronische Abscesse des Gaumensegels. (Abcès chroniques du voile.) Von Dr. Cartaz. (Arch. internat. de laryngol. etc., Band X. Heft 3, May/June 1897.)

Bei diesen chronischen Abscessen, oder besser Fisteln, handelt es sich entweder um congenitale Divertikel, die bei einer gelegentlichen Mandelentzündung mit Betheiligung des Zellgewebes der Fossa supratonsillaris in Mitleidenschaft gezogen und nun gewissermaassen zu einem kleinem Eiterreservoire wurden, oder aber um eine wirkliche unbedeutende Fistel, Folge eines peritonsillären Abscesses, die sich durch die ganze Tiefe des Gaumensegels erstreckt. Die Beschwerden sind für den Kranken äusserst gering, doch kann die Affection zu ernsteren und ausgebreiteteren Entzündungen Veranlassung geben. In einem der zwei von C. mitgetheilten Fälle brachte Spaltung und Galvanocauterisation der Fistel rasche Heilung. Im anderen Falle wurde jeder Eingriff zurückgewiesen. Beschorner.

Schwere Larynxstenose durch totale linksseitige Recurrenslähmung mit sich nach innen biegendem Arytenoidknorpel. (Sténose laryngée grave par paralysie complète du recurrent gauche avec intraflexion de la région aryténoidienne. Von Dr. J. Dionisio. (Archiv. ital. di otolog. und Revue hebdomadaire de laryngologie et d'otologie 1897, No. 28.)

Bei einem Hustenstoss hebt sich die Arytenoidalgegend mit dem betreffenden falschen Stimmband in die Höhe, und man sieht dann das unversehrte linke Stimmband unbeweglich fast in der Medianlinie stehen. Beim Phoniren geht das rechte Stimmband über die Medianlinie nach links. Die linke Arytenoidalgegend, welche einer Klappe ähnlich in's Larynxinnere hineinragte, wurde mit der schneidenden Zange entfernt. Die Heilung ging langsam von Statten; die Stimme blieb wegen der linksseitigen Recurrenslähmung etwas rauh.
Dr. P. K.

Anthrax der unteren Lippe. Multiple secundäre Herde. (Anthrax de la lèvre inférieure, foyers secondaires multiples.) Von Dr. Moty. (Bulletin de la société centrale de médecine du département du Nord, juillet 1897.)

Ein Soldat kam mit schwerem Allgemeinleiden in's Spital, wo ein Anthrax der Unterlippe als einzige Krankheit festgestellt wurde. In jede der sieben Oeffnungen des Anthrax wurde eine tiefe Punction mit dem spitzen Thermocauter gemacht und antiseptisch verbunden, worauf das hohe Fieber schnell sank. Danach traten secundäre Herde mit

Digitized by Google

jedesmaliger Fiebersteigerung an der linken Brust, dann an der rechten Brust und linken Ellenbogengelenk, dann an dem linken Schulterblatt auf; bei allen bestand Eiter in der Tiefe, ohne dass die Haut geröthet war, und alle wurden mit auffallendem Erfolge auf die oben angegebene Weise behandelt; bei allen wurde der Staphylococcus aureus nachgewiesen. Verf. betont die sterilisirende Wirkung der Punktionen mittelst Thermocauter und räth, selbe immer, auch bei fehlender Hautcirculationsstörung, anzuwenden, da immer ohne Ausnahme Eiter vorhanden ist. Dr. P. K.

Adenom des weichen Gaumens. (Adénome du voile de palais.) Von Dr. I. Escat. (Archives provinciales de chirurgie und Revue hebdomadaire de laryngologie et d'otologie 1897, No. 30.)

Eine 65jährige Frau hat eine schmerzlose mandarinengrosse Geschwulst, welche fest und von normaler Schleimhaut bedeckt ist. Enucleation der Geschwulst mittelst der Finger, Unterbindung einer kleinen Arterie. Heilung. Dr. P. K.

Eine neue Operationsmethode zu vollständiger und rascher Heilung des chronischen Kieferhöhlen-Empyems. (Une nouvelle méthode opératoire pour la cure radicale et rapide de l'empyème chronique du sinus maxillaire.) Von Dr. Luc. (Arch. internat. de laryngol. etc., Bd. X, Heft 3, May/June 1897.)

Diese Methode besteht der Hauptsache nach in einer Combination des Desault'schen und Miculicz'schen Operationsverfahrens. Breite Eröffnung des Sinus von der Fossa canina aus, Curettement und Cauterisation der Höhle mit starker Chlorzinklösung. Anlegung einer Communicationsöffnung nach dem Nasengange und Durchführung eines Drains mittelst gekrümmten Stilets. Damit ist die Möglichkeit gegeben, von der Nase aus Desinficentien in den Sinus ein-, Secrete aus demselben abzuführen. Hierauf Vernähung der Schleimhaut über der Eröffnungsstelle an der Fossa canina, so dass die Communication mit dem Munde endgiltig aufgehoben ist. Nach 14 Tagen kann der Drain entfernt, können aber, wenn nöthig, Ausspülungen mittelst durch die Nase eingeführter, gekrümmter Canülen noch weiter nach Bedarf vorgenommen werden. In drei von L. mitgetheilten Fällen derart Operirter schloss sich die Oeffnung an der Fossa canina in drei Tagen, nach sechs Wochen trat vollständige Heilung ein. Beschorner.

Wichtigkeit der Harnanalyse für Halsspecialisten. (De l'importance de l'analyse des urines pour un laryngologiste.) Von Dr. Mulford. (The Laryngoscop und Revue hebdomadaire de laryngologie et d'otologie 1897, No. 31.)

In manchen Fällen sind Nasen- und Halsleiden blos der Ausdruck eines Allgemeinleidens, und hilft die Allgemeinbehandlung das locale Leiden heilen. Nach Verf. soll der Urin untersucht werden bei folgenden Localleiden: öfteres Nasenbluten, diffuser Catarrh der Nase und des Halses, bei Rheuma, bei oft wiederkehrendem Rheumatismus, bei Heufieber, bei Kindern, die mit Mandelhypertrophie und Nasenverstopfung behaftet sind. Dr. P. K.

Digitized by Google

Beitrag zu den toxischen Larynxlähmungen. (Contribution à l'étude des paralysies toxiques du larynx.) Von Dr. Heymann. (Arch. internat. de laryngol. und Revue hebdomadaire de laryngologie et d'otologie 1897, No. 28.)

Verf. citirt bei acuten und chronischen toxischen Larynxlähmungen das Blei, Kupfer, Phosphor, Antimonium, Arsenik, Cannabis indica, Stramonium, verschiedene Solaneen, Alcohol, Atropin, Opium, Belladonna, Morphin und selbst Cocain (mit mehr weniger Recht, der Ref. Brindel) zu den Ursachen. Am häufigsten ist die Paralysis der Crico-arytenoidei postici. Heilung tritt durch Luftwechsel und Electrisiren ein. Verf. legt seiner Arbeit drei durch Blei entstandene persönliche Beobachtungen und drei andere durch chronische Arsenik-Vergiftung bedingte bei. Dr. P. K.

Zur Kenntniss der inneren Kehlkopfmuskeln des Menschen. Von Dr. E. Meyer in Berlin. (Arch. f. Laryngologie etc. 1897, Bd. VI, pag. 428.)

Als Resultat seiner anatomischen Untersuchungen stellt M. folgende Sätze auf: 1) Durch die Zerlegung der Kehlkopfmusculatur in viele kleine und kleinste Muskeln wird weder die Uebersichtlichkeit noch das Verständniss der besonderen Einrichtungen des Stimmorganes gefördert. 2) Man muss deshalb als Eintheilungsprincip der Kehlkopfmuskeln nicht den zufälligen Ursprung von einem oder dem anderen Knorpel, die Aberration ihrer Insertionen, sondern die entwicklungsgeschichtlich und vergleichend anatomischen wichtigen Gesichtspunkte berücksichtigen. Aus diesem Grunde bestehen die inneren Kehlkopfmuskeln a. aus dem Crico-thyreoideus anticus, b. aus dem Crico-arytaenoideus posticus, welche beide je einen untheilbaren Muskel darstellen, c. dem Sphincter glottidis, der, obgleich durch Knorpelinsertionen in eine Anzahl Abschnitte zerlegt, doch entwicklungsgeschichtlich und physiologisch als Ganzes zu betrachten ist. Beschorner.

Die W. Meyer'sche Mandel. Bacteriologie von 201 Fällen nebst ihrem Verhältniss zum Gaumen und den Zahndeviationen. (L'amygdale de W. Meyer. Bactériologie de 201 cas avec rapports avec la voute palatine et les déviations dentaires.) Von Dr. Goure. (Annales des maladies de l'oreille et du larynx 1897. No. 5.)

Verf. betont die grosse Seltenheit der tuberculösen Vegetationen, da er selbe in keinem der 201 Fälle nachweisen konnte; in der beigegebenen Tabelle findet man den jedesmaligen bacteriologischen Befund. Dr. P. K.

Zur Frage der Radicaloperation bei bösartigen Kehlkopfneubildungen mit besonderer Berücksichtigung der Thyreotomie. Von Prof. Sir Felix Semon, F. R. C. P. in London. (Archiv für Laryngologie etc. 1897, Bd. VI, pag. 375.)

S. erkennt die Berechtigung, zu versuchen, Kehlkopfkrebs durch eine ja an sich durchaus ungefährliche intralaryngeale Operation zu entfernen, an, aber nur in der sehr beschränkten Minorität von Fällen, in welchen folgende Constellation ungewöhnlich günstiger Umstände zusammenkommt: 1) Frühzeitige Diagnose; 2) beschränkter Umfang,

Digitized by Google

nach allen Richtungen hin laryngoscopisch wahrnehmbare Begrenzung und derartiger Sitz der Neubildung, dass die Möglichkeit gegeben ist, im ganzen Umfange der Geschwulst überall in genügender Entfernung bis in's Gesunde vorzudringen: 3) ein hoher Grad laryngoscopisch-chirurgischer Technik: 4) die Möglichkeit, den Patienten nach der Operation lange Zeit unter, in kurzen Zwischenräumen periodisch wiederholter Controle zu behalten. Im Uebrigen aber ist er für frühe Radicaloperation und zwar nach folgenden Grundsätzen: 1) Der Umfang der frühen Radicaloperation, d. h. die Frage, ob blosse Entfernung von Weichtheilen oder Resection von Knorpelabschnitten nothwendig sei, kann in vielen Fällen erst nach der Eröffnung des Kehlkopfes selbst mit Sicherheit bestimmt werden; 2) so wünschenswerth es ist, dem Kranken eine brauchbare Stimme zu erhalten, so ist es doch die erste Pflicht des Operateurs, im ganzen Umfange der Geschwulst überall in genügender Entfernung von der bösartigen Neubildung im Gesunden zu operiren, ein Desiderat, dem alle phonetischen Rücksichten unterzuordnen sind; 3) möglichste Verhinderung septischer Complicationen, daher möglichstes Verhindern des Hinabgelangens von Blut in die tieferen Luftwege; wenn immer möglich Anwendung des Chloroforms als Anästheticum. Die totale Kehlkopfexstirpation will S. auf die Fälle von innerem Kehlkopfkrebs beschränkt wissen, bei denen das Leiden von vornherein von der Hinterwand des Kehlkopfes ausging, oder bei denen, wenn auch die Krankheit an einer günstigen Stelle des Kehlkopfes begann, die Diagnose erst so spät gestellt wurde, dass geringere Eingriffe, wie die Thyreotomie oder die partielle Kehlkopfexstirpation, nicht mehr ausreichen, um die Krankheit radical auszurotten, und ferner auf diejenigen von äusserem Kehlkopfkrebs, bei denen das Leiden auf der Hinterfläche der Ringknorpelplatte seinen Ursprung nimmt. Nach seinen Erfahrungen vermag S. dem Pessimismus hinsichtlich der Aussichten der äusseren Radicaloperationen bei bösartigen Kehlkopfneubildungen entgegenzutreten und giebt er seiner Ueberzeugung Raum, dass jene bei frühzeitiger Erkennung und frühzeitiger äusserer Operation eines inneren Kehlkopfkrebses mindestens ebenso gute, vielleicht bessere sind, als die bei bösartigen Neubildungen in irgend welchen anderen Theilen des Körpers.

Beschorner.

Larynxfremdkörper mittelst des Kirstein'schen Autoscops entfernt. (Corps étranger du larynx extrait à l'aide de l'autoscope de Kirstein.) Von Dr. Max Thorner. (The Journal of laryngolog. und Revue hebdomadaire de laryngologie dt d'otologie 1897, No. 28.)

Ein 24jähriger Mann bekam während des Essens einen Fremdkörper in den Larynx, welcher Fremdkörper zwei Tage lang intermittirende Erstickungsanfälle hervorrief. Patient war überzeugt, einen Fremdkörper im Larynx zu haben. Das Laryngoscop zeigte ein Knochenstück, welches sein dickes Ende im rechten Ventrikel und sein zugespitztes Ende gegen das linke Ligamentum aryepiglotticum gedreht hatte. Nach eingeführtem Autoscop wurde der Fremdkörper binnen einigen Secunden mittelst der gezahnten Krause'schen Zange entfernt.

Dr. P. K.

Digitized by Google

Ueber das Onodi'sche Phonationscentrum. (Du centre de la phonation d'Onodi.) Von Dr. Grabower. (Archiv für Laryngologie u. Revue hebdomadaire de laryngologie et d'otologie 1897, No 28.)

Verf. ist nicht derselben Ansicht wie Onodi; denn wenn er Hunde nach der Onodi'schen Methode operirte, so fuhren sie fort zu bellen; wurde aber der vierte Ventrikel über 14 mm durchschnitten, so wurden dieselben Hunde aphon: sie brachten nur ein dumpfes Exspirationsgeräusch hervor; die Glottis war 3 mm breit und blieb dieselbe bei der Inspiration und bei der Phonation. Wurde der Schnitt bis auf 16 mm über den Vierhügel verlängert, so machte die Abduction sich mit grosser Energie, so dass am Ende des Inspiriums die Stimmbänder an die Seitenwände des Larynx angeheftet erschienen.

Dr. P. K.

Die Diphtheritis im Hôpital Trousseau. (La diphtérie à l'hôpital Trousseau.) Von Dr. Variot. (Société médicale des hôpitaux, 2. juillet 1897 und Semaine médicale 1897, No. 32.)

Die Statistik für die im Jahre 1896 im Hôpital Trousseau beobachteten Fälle von echter klinisch und bacteriologisch nachgewiesener Diphtheritis ergab folgendes Resultat: Von 1087 Fällen, welche alle mit antidiphtheritischem Serum behandelt wurden, wurden 921 geheilt; die Mortalität betrug demnach 15,27 pCt.; im Jahre 1895 betrug bei derselben Behandlung die Mortalität 15,54 pCt. Dr. P. K.

Ueber toxische Aphonie. Von Dr. E. Stutter in Berlin. (Archiv für Laryngologie etc. 1897, Bd. VI, pag. 450.)

Ueberblick über das Thatsachenmaterial, das bisher über toxische Aphonien, d. h. den durch Verlust der Stimme, Stimmlosigkeit, gekennzeichneten Zustand, welcher durch ein mineralisches, pflanzliches, thierisches oder der Eiweisszersetzung entstammendes Gift hervorgerufen ist, vorliegt. Hierbei unterscheidet St. drei Entstehungsarten jener toxischen Aphonie: einmal durch Einwirkung des in den Kreislauf gelangten Giftes auf die nervösen und musculären Elemente des Stimmapparates, wobei Parese, Lähmung oder Krampf der Kehlkopfmuskeln entsteht (organische Aphonie); dann durch örtliche Wirkung von in den Kehlkopf gelangten Giftstoffen, welche dort Entzündung, Schwellung, Bildung von Pseudomembranen, Verletzungen der Schleimhaut etc. erzeugen (mechanische Aphonie), und endlich durch Adynamie, wenn die Allgemeinwirkung des Giftes eine solche Schwächung des Organismus hervorgerufen hat, dass neben anderen Functionen, besonders denen des Centralnervensystems, auch die des Stimmapparates ausser Thätigkeit gesetzt ist (adynamische Aphonie). Beschorner.

Ueber primäre laryngotracheale Ozäna. (De l'ozène laryngotrachéal primitif.) Von Dr. W. Vulpius. (Deutsche med. Wochenschrift und Revue hebdomadaire de laryngologie et d'otologie 1897, No. 29.)

V. behauptet, dass der Nachweis des Loewenberg'schen Diplococcus zur Diagnose Ozäna nicht genügt: denn mittelst Impfung mit diesem Microben ist es bisher nicht gelungen, das characteristische

Digitized by Google

Symptom, den specifischen Geruch nämlich, hervorzurufen. Man muss also bis jetzt annehmen, dass jedes mit Krustenbildung und Loewenberg'schen Diplococcen verbundene Nasenleiden nicht eigentliche Ozäna ist. In diesem gegebenen Falle konnten die Diplococcen in den subglottischen Krusten, nicht aber in denen der Nase nachgewiesen werden, was den Verf. veranlasste, die Laryngotrachealaffection als das Primäre anzusehen. Dr. P. K.

Ausserordentliche Beweglichkeit der Zunge. (Un cas de mobilité exagérée de la langue.) Von Dr. Bourdette. (Annales des maladies de l'oreille et du larynx 1897, No. 5.)

Ein an Ozäna leidender 20jähriger Patient konnte mittelst der Zunge hinter der Uvula den ganzen Nasopharynx ausputzen und von den Krusten befreien. Mittelst der Zunge fühlend beschrieb er ganz genau die Choanen, die Tuben und die Rosenmüller'schen Gruben. Seltener Fall. Dr. P. K.

Zur bacteriologischen Frage der Diphtheritis. (A propos de la bactériologie de la diphtérie.) Von Dr. Sevestre. (Société médicale des hôpitaux de Paris, 16. juillet 1897 und Semaine médicale 1897, No. 34.)

Sich auf einen Vortrag von Dr. Lemoine über dasselbe Thema stützend, betont Verf., dass man mit Unrecht immer den bacteriologischen Befund bei Diphtheritis den gewöhnlichen klinischen Symptomen feindlich gegenüberstellt. Die bacteriologische Untersuchung ist selbst ein klinisches Symptom, gerade so wie die Harnuntersuchung bei Morbus Brightii und die Blutuntersuchung bei Leucocythämie; man muss selbe also bei jeder Pseudomembran machen, wenn man sich nicht einem groben, oft unheilbringenden Irrthum aussetzen will. Dr. P. K.

Zehn Fälle von Larynxlähmung durch chirurgische Eingriffe. (Dix cas de paralysie laryngée de cause chirurgicale.) Von Dr. P. Raugé. (Communication au 10. congrès de l'association française de chirurgie und Annales des maladies de l'oreille et du larynx 1897, No. 2.)

Verf. giebt zehn Krankengeschichten, welche die Compression der betreffenden Larynxnerven und die daraus entstandenen Lähmungen als Hauptinteresse, im Ganzen aber nichts Neues darbieten.

Dr. P. K.

Grundzüge einer allgemeinen Lämoscopie. (Lehre von der Besichtigung des grossen Luftweges.) **Nebst einer Anmerkung: Ueber die Bezeichnung: „Autoscopie".** Von Dr. A. Kirstein in Berlin. (Archiv für Laryngologie etc. 1897, Bd. VI, pag. 482.)

K. bezeichnet die Kunst der Besichtigung des von der Mundöffnung bis zur Gabelung der Luftröhre reichenden Canales mit Lämoscopie (von *ὁ λαιμός*, der Hals), und zwar als Collectivausdruck für Pharyngoscopie, Laryngoscopie und Tracheoscopie, und unterscheidet zwei allgemeine Modi inspiciendi: den autoscopischen und den katoptrischen, sowie zwei lämoscopische Methoden: die paraglossische und die kataglossische. Die paraglossische umfasst folgende Bestandtheile der speciellen Lämoscopie: a. diesseits vom Grenzstrahl (auto-

Digitized by Google

scopisch): das einfache Hineinsehen in den geöffneten Mund; b. jenseits vom Grenzstrahl (katoptrisch): das, was man bis 1895 „Laryngoscopie" schlechtweg nannte. Die kataglossische Methode ist ziemlich identisch mit der Zungenspateltechnik und umfasst: a. diesseits vom Grenzstrahl (autoscopisch) α. die für gewöhnlich sogenannte Pharyngoscopie, unmittelbar übergehend in β. die sogenannte Autoscopie des Hypopharynx, des Larynx, der Trachea, der Bronchialeingänge; b. jenseits vom Grenzstrahl (katoptrisch): die sogenannte „combinirte Laryngoscopie". Was die Bezeichnung Autoscopie anlangt, die ja vielfach bekrittelt wurde, und die man wohl durch das Wort „Euthyscopie" (von εὐθυσκοπέω = gerade aussehen) richtiger ersetzen könnte, so meint K., dass seine zweijährige Beobachtung und Prüfung ihn zu der Ueberzeugung gebracht habe, dem letzteren, sprachlich untadeligen Worte fehle es an entscheidender Kraft, Schlagwort zu werden, während das Wort Autoscopie sich allen Bemängelungen zum Trotz so in der Praxis bewährt habe, dass es kaum mehr verdrängt zu werden vermöge.

Beschorner.

Immunität der Gallinaceen gegen die menschliche Tuberculose. (L'immunité des gallinacés contre la tuberculose humaine.) Von Dr. Achard und Dr. Lannelongue. (Académie des sciences de Paris, séance du 26. avril 1897 und Nature, de Gaston Tissandier.)

Culturen, Eiter, Tuberkelstücke, direct vom Menschen entnommen oder vorher durch den Organismus der Kaninchen und Meerschweinchen gegangen, wurden bei Hühnern injicirt und brachten immer nur locale Erscheinungen hervor, welche lange Zeit zur Heilung brauchten. Eben dieselben localen Erscheinungen bringt man aber auch hervor, wenn man todte Bacillen einspritzt.

Dr. P. K.

Lungentuberculose mit Erhalten des körperlichen Gewichtes. (Tuberculose pulmonaire avec conservation de l'embonpoint.) Von Dr. Queyrat, Dr. du Cazal, Dr. Chauffard und Dr. Debove. (Société médicale des hôpitaux de Paris, 16. juillet 1897 und Semaine médicale 1897, No. 34.)

Die Verff. erwähnen fünf Fälle von Fortbestehen des früheren gesunden Aussehens; dieses Beibehalten betrifft nicht nur das Fettpolster, sondern auch die Muskelsubstanz.

Dr. P. K.

Zwei Fälle von acutem Larynxödem durch Jodkalium. (Deux cas d'oedème aigue du larynx due à l'usage de l'iodure de Potassium.) Von Dr. Stankowsky. (Münchener med. Wochenschrift und Revue hebdomadaire de laryngologie et d'otologie 1897, No. 25.)

Zwei Fälle bei je einem Tuberculösen und Syphilitiker, einseitig, Schmerz auf der entgegengesetzten Seite. Heilung nach Aufhören der Jodbehandlung. Verf. macht folgende Bemerkungen: Es mussten sehr grosse Dosen Jodkalium gegeben werden, und zwar lange, bevor das Larynxödem eintrat; die Symptome dieses Jodödems sind bei Weitem nicht so gefährlich, wie die classischen Handbücher selbe schildern.

Dr. P. K.

Digitized by Google

Statistik über Diphtheritis im Hôpital des enfants malades in Paris vom Jahre 1896. (Statistique de la diphtérie à l'hôpital des enfants malades en 1896.) Von Dr. Sevestre. (Société médicale des hôpitaux, séance du 23. Juillet 1897 u. Semaine médicale 1897, No. 35.)

Es kamen 853 Fälle vor, von denen 147 starben: die Sterblichkeit betrug also 17,23 pCt.; rechnet man davon die 48 Kinder, welche in trostlosem Zustande in's Spital gebracht wurden, ab, so hat man nur mehr 12,29 pCt. Sterblichkeit. Verf. betont, dass eine einmalige bacteriologische Untersuchung nicht genügt zur Feststellung der Diagnose und um zu bestimmen, ob Serum eingespritzt werden soll oder nicht; zu letzterer Entscheidung muss man auch die gewöhnlichen klinischen Symptome in Betracht ziehen und die bacteriologische Untersuchung, namentlich die zweite, nicht abwarten. Verf. ist zu folgender (practischer d. Ref.) Handlungsweise gekommen: 1) Von Anfang an, wenn Pseudomembranen vorhanden sind, wird eine Injection gemacht, ohne das Resultat der bacteriologischen Untersuchung abzuwarten. 2) Wenn die Angina den folliculären oder interstitiellen Character zeigt, wartet man das Resultat der bacteriologischen Untersuchung ab, bevor man einspritzt. Dr. P. K.

Notiz.

Oesterreichischer Otologentag in Wien.

20.—21. Februar 1898.

Programm der wissenschaftlichen Verhandlungen:

1. Herr Gustav Alexander: Beitrag zur vergleichenden Anatomie des Labyrinthes: Ueber Pigment im Säugethierlabyrinth.
2. „ Prof. Dr. B. Baginsky: Traumatische Neurose und Ohr.
3. „ Prof. Dr. A. Politzer: Ueber persistente Trommelfelllücken.
4. „ Dr. Carl Bichl: Demonstration: Verschluss überhäuteter Trommelfelllücken.
5. „ Dr. Ferdinand Alt: Ueber cerebrale Taubheit.
6. „ Prof. Dr. J. Gruber: Ueber Cholesteatom des Schläfebeines.
7. „ Dr. B. Panzer: Zur Histologie des Mittelohres.
8. „ Prof. Dr. Urbantschitsch: Ueber Hördefecte bei Taubstummen. Demonstration eines automatisch wirkenden Rheostaten.
9. „ Dr. Ferdinand Alt und Dr. Victor Hammerschlag: Referat: Zur Diagnostik der Erkrankungen des schallempfindenden Apparates.
10. „ Dr. V. Hammerschlag: Thema vorbehalten.

Alle für die **Monatsschrift** bestimmten **Beiträge und Referate** sowie alle **Druckschriften, Archive** und **Tausch-Exemplare** anderer Zeitschriften beliebe man an Herrn Prof. Dr. **Gruber** in Wien I, Freiung 7, zu senden. Beiträge werden mit 40 Mark pro Druckbogen honorirt und die gewünschte Anzahl Separat-Abzüge beigegeben.

Verantwortlicher Redacteur: Prof. Dr. Ph. Schech in München.
Verlag von Oscar Coblentz. Expeditionsbureau: Berlin W. 35, Schöneberger Ufer 28.
Druck von Marschner & Stephan in Berlin SW., Ritterstrasse 41

Digitized by Google

Monatsschrift für Ohrenheilkunde

sowie für

Kehlkopf-, Nasen-, Rachen-Krankheiten.

Organ der Oesterr. Otologischen Gesellschaft.

(Neue Folge.)

Mitbegründet von weil. Prof. Dr. N. Rüdinger, Prof. Dr. R. Voltolini und weil. Prof. Dr. Fr. E. Weber-Liel

und unter Mitwirkung der Herren

Docent Dr. **E. Baumgarten** (Budapest), Hofrath Dr. **Beschorner** (Dresden), Prof. Dr. **Ganghofner** (Prag), Docent Dr. **Gomperz** (Wien), Dr. **Heinze** (Leipzig), Dr. **Hopmann** (Cöln), Prof. Dr. **Jurasz** (Heidelberg), Dr. **Keller** (Cöln), Prof. Dr. **Kiesselbach** (Erlangen), Prof. Dr. **Kirchner** (Würzburg), Dr. **Koch** (Luxemburg), Dr. **Law** (London), Docent Dr. **Lichtenberg** (Budapest), Dr. **Lublinski** (Berlin), Dr. **Michel** (Cöln), Docent Dr. **Moldenhauer** (Leipzig), Prof. Dr. **Onodi** (Budapest), Docent Dr. **Paulsen** (Kiel), Dr. **A. Schapringer** (New-York), Dr. **Schäffer** (Bremen), Dr. **E. Stepanow** (Moskau), Prof. Dr. **Störck** (Wien), Prof. Dr. **Strübing** (Greifswald) Dr. **Weil** (Stuttgart), Dr. **Ziem** (Danzig)

Herausgegeben von

Prof. Dr. JOS. GRUBER Wien. **Prof. Dr. v. SCHRÖTTER** Wien. **Prof. Dr. PH. SCHECH** München.

Prof. Dr. E. ZUCKERKANDL Wien.

Dieses Organ erscheint monatlich in der Stärke von 3 bis 3½ Bogen. Man abonnirt auf dasselbe bei allen Buchhandlungen und Postanstalten des In- und Auslandes.
Der Preis für die Monatsschrift beträgt 12 R.-M. jährlich; wenn die Monatsschrift zusammen mit der Allgemeinen medicinischen Central-Zeitung bestellt wird, nur 8 R.-M.

Jahrg. XXXII. **Berlin, Februar 1898.** **No. 2.**

I. Originalien.

Ueber den Zeitpunkt und die verschiedenen Methoden der Operation der Rachenmandel und der Gaumenmandeln bei acuten Mittelohrentzündungen.

Von

Prof. **Hessler,** Halle a. S.

Herr College Cholewa hat in dieser Monatsschrift[1]) geschrieben- „Wenn Hessler in seinem Aufsatz „Ueber die Behandlung der adenoiden Vegetationen mit dem Schütz'schen Pharyngotonsillotom", Archiv für Ohrenheilkunde, Bd. 38, sagt: „Ich habe schon seit Jahren Patienten auch mit acuter Mittelohreiterung nicht nach der wohl allgemein üblichen Methode behandelt, zuerst die Ohreiterung zu heilen

[1]) Ueber die Technik der Operation der adenoiden Wucherungen 1897, S. 542.

Digitized by Google

und zuletzt die Rachenaffection, sondern ich habe die Ohreiterung durch Paracentese, Ausblasung des Mittelohrs soweit behandelt, dass ich in der nächsten Zeit keine Eiterretention mehr zu befürchten brauchte, und entfernte nun erst Hals- und Rachenmandel", so heisst das mit dürren Worten, dass er es genau so macht wie andere Leute, d. h. den ersten Sturm in der Pauke verüberbrausen lässt und dann erst die Operation der adenoiden Vegetationen etc. unternimmt." Es liegt mir zuerst ob, den Zeitpunkt zu bestimmen, wann „andere Leute" die betreffenden Operationen bei den acuten Mittelohrentzündungen vorgenommen haben. Zu diesem Zweck werde ich zunächst, wie ich es vor drei Jahren gethan habe, ohne das weiter anzugeben, die Angaben der Lehrbücher der Ohrenheilkunde bringen. Wir finden bei Bürkner[2]), Politzer[3]) und Hartmann[4]) gar keine Zeitbestimmung, und das kommt zum Theil daher, dass in diesen Lehrbüchern die adenoiden Vegetationen bei den acuten Mittelohrentzündungen nur kurz als ätiologisches Moment angeführt, später aber ausführlich und in einem besonderen Capitel abgehandelt sind. Bei Kirchner[5]), Urbantschitsch[6]) und Jacobson[7]) heisst es nur im Allgemeinen, dass Nasen- und Rachenraum bei der Ohraffection behandelt werden müssen. Walb[8]), Rohrer[9]) und Bing[10]) lehren, dass die Behandlung des Nasenrachenraumes gleichzeitig stattfinden müsse, und Gruber[11]) baldmöglichst. Eine bestimmte Angabe findet sich nur bei Trautmann[12]): „Acute Entzündungen des Mittelohrs verbieten die Operation des hyperplastischen Nasenrachencatarrhs (Hyperplasie der Rachentonsille, adenoide Vegetationen), da sonst nach der Operation Eiterung des Mittelohrs eintritt." Auf Grund dieser Zusammenstellung glaubte ich mich vor vier Jahren dahin aussprechen zu dürfen, dass wohl allgemein die Operation der Rachen- und Halsmandeln erst nach Ablauf der Ohrentzündung vorgenommen werde.

Dem gegenüber empfahl ich 1894, zu einer ganz bestimmten Zeit, gleich nach dem Höhepunkt der allgemeinen und localen entzündlichen Erscheinungen, aber noch im entzündlichen Stadium der Ohraffection die Operation der Rachen- und Halsmandeln. Bei dem einfachen, schleimigen Mittelohrcatarrh wartete ich, bis ein Nachlass der entzündlichen Röthung und Durchfeuchtung am Trommelfell und hinter demselben eine Abnahme der Exsudation zu constatiren waren, die sich in der verminderten Vortreibung des Trommelfells und im Nachlassen der Rasselgeräusche documentirte. Das geht bekanntlich bei den zweifelhaften Fällen von schleimig-eitrigen Mittelohrcatarrhen erheblich

[2]) Bürkner: S. 157 u. 210, Anhang S. 347.
[3]) Politzer: 3. Aufl., S. 269, 282 u. 449.
[4]) Hartmann: 5. Aufl., S. 152 u. 160.
[5]) Kirchner: 3. Aufl., S. 111.
[6]) Urbantschitsch: 3. Aufl., S. 268, 293, 296 u. 324.
[7]) Jacobson: S. 197.
[8]) Walb: Schwartze's Handbuch der Ohrenheilkunde II, S. 182.
[9]) Rohrer: S. 104 u. 130.
[10]) Bing: S. 154, 162 u. 184.
[11]) Gruber: 2. Aufl., S. 433.
[12]) Trautmann: Schwartze's Handbuch der Ohrenheilkunde II, S. 141.

Digitized by Google

langsamer vor sich und macht häufigere Schwankungen, weshalb bei diesen in der Wahl der Zeit zur Operation grössere Vorsicht am Platze ist. Bei den reinen acuten und subacuten Mittelohreiterungen habe ich zuerst durch breite Paracentese des Trommelfells für freien Eiterabfluss gesorgt, und wenn die Otorrhoe und Hyperämie am Trommelfell nachgelassen hatte, nun erst die Operation der Rachen- und Halsmandeln eingeschoben. Den typischen Unterschied dieser Verlaufsarten habe ich an drei Brüdern nachweisen können. Bei dem ältesten mit doppelseitiger subacuter Mittelohreiterung und ausgedehnter Schwellung am Warzenfortsatz musste sofort die Aufmeisselung des Warzenfortsatzes gemacht werden, hierbei zeigten sich schon an der Oberfläche des letzteren ausgedehnte cariöse Zerstörungen; bei dem zweiten ging auf sofortige Paracentese zur Erweiterung der feinen Trommelfellöffnung und auf Eisbeutel auf Warzenfortsatz die Infiltration desselben, die bereits die Ohrmuschel vom Kopf abgerückt hatte, rasch zurück, und bei dem jüngsten liess allein auf die Entfernung der Rachen- und Halsmandel, und ohne dass eine Paracentese nöthig wurde, die schleimige Exsudation, die beiderseits zur Hervortreibung des Trommelfells geführt hatte, prompt nach —, und bei allen dreien war das Endresultat ein fast normales Gehör. Die Mutter hatte die beiden letzten Söhne nur mitgebracht, „um sie gleich bei Gelegenheit der Untersuchung des ältesten mit nachsehen zu lassen". Ich will gleich an dieser Stelle ein Missverständniss Cholewa's aufklären; er sagt: „H. hat also nicht im floriden Stadium der acuten Mittelohrentzündung operirt, und trotzdem ist es ihm passirt, dass er bei 65 in dieser Manier behandelten Fällen fünf Mal consecutiv eine Warzenfortsatzoperation unternehmen musste." Die beiden an genannter Stelle genauer berichteten Krankengeschichten von diesen fünf Fällen, sowie der oben skizzirte Fall erweisen, dass die Warzenfortsatzoperation lediglich durch den Fall bedingt, nicht consecutiv war, und deshalb der Behandlungsmethode nicht zuzuschreiben ist.

Ich bin auf den Gedanken, so frühzeitig die Operation der Rachen- und Halsmandeln vorzunehmen, durch die Praxis selbst gebracht. Aermeren Leuten wird der Aufenthalt ihrer Kinder in Privatheilanstalten für längere Zeit zu theuer und sie drängen zur Beschleunigung der Behandlung. In einem solchen Falle liess ich mich bestimmen, gleich nach Abnahme der Trommelfellhyperämie zu tonsillotomiren, und war erstaunt sowohl über den reactionslosen Verlauf auf das Mittelohr, als auch über die die Secretion in der Pauke herabsetzende Wirkung. Die von Trautmann ausgesprochene fatale Nachwirkung auf das Ohr war nicht nachgefolgt. Die practische Erfahrung lehrt ja, dass mit Abschwellung der Schleimhaut der Nasen- und Rachenhöhle und secundär der Tuba die so häufig aufgehobene Ventilation derselben wieder hergestellt und somit die Resorption des Exsudats im Mittelohre begünstigt wird. Wenn man nun im Beginn des Resorptionsstadiums der Ohrentzündungen die Rachen- und Halsmandeln operativ entfernt, wird die Tuba nach Ablauf der localen entzündlichen Reaction im Rachen möglichst rasch und vollständig wieder freigemacht und damit der allgemein giltigen Forderung, bald und gründlich die Resorption des Exsudats zu befördern zur Wiederherstellung des Gehörs und zur Ver-

Digitized by Google

hütung von subjectiven Geräuschen, am promptesten Genüge geleistet. Einen Rückfall der Ohrentzündung im Anschluss an diese Operationen in Mund- und Rachenhöhle habe ich nicht erlebt, noch weniger die Steigerung aus einfachem Mittelohrcatarrh in eine Mittelohreiterung. Dagegen habe ich mich verschiedentlich von dem hohen therapeutischen Werthe derselben überzeugen können und kann diese Behandlungsmethode ehrlich empfehlen. Nach Ablauf der Entzündung im Rachendach und in den Gaumenbögen drang die Luft beim Catheterisiren oder Politzern viel breiter in die Paukenhöhle hinein als früher, die Rasselgeräusche nahmen viel rascher an Menge und Zähigkeit ab und die Eitersecretion liess rasch nach gegenüber der Zeit, wo ich noch nicht so früh operirte. Neuerdings giebt auch Beckmann[13]) an, dass er schon 1893 in 285 Fällen von acuter Mittelohrentzündung noch im acuten Reizzustande des Ohrs die Rachenmandel operirt habe, mit vorzüglichem Erfolge auf die Resorption des Exsudats.

Ausser dieser curativen Wirkung wird durch die frühzeitige Operation der noch entzündlich geschwollenen Rachen- und Halsmandeln noch ein weiterer Zweck erreicht, der bisher nicht die rechte Würdigung gefunden hat, und den ich deshalb hier besprechen möchte. Wir Ohrenärzte bekommen Mandelschwellungen bei acuten Mittelohrentzündungen nicht so häufig im floriden Stadium in Behandlung, weil die secundären Otitiden nur dann uns überwiesen werden, wenn sie einen nicht normalen oder schweren Verlauf nehmen. Wir sahen bisher zu, freuten uns des therapeutischen Erfolges, wenn die Halsmandeln immer mehr abschwollen und sich hinter den Gaumenbögen zurückzogen und wurden später zu nicht geringer Ueberraschung gewahr, wie schwer nun die früher so leicht gewesene radicale Tonsillotomie geworden war. Wenn wir vor der totalen Rückbildung der Mandeln operiren, ist der Eingriff ein viel leichterer und sicherer, da wir viel grössere Partien derselben leichter zu fassen und abzuschneiden bekommen, und nur so werden auch weniger Geübte die radicale Tonsillotomie regelrecht ausführen können. Denn nur totale Entfernung der Mandeln und ganze Oberflächenvernarbung des drüsigen Gewebes schützen vor neuer Infection, vor Recidiven der secundären Otitiden. Abkappungen sind zwecklos und haben die Operation selbst im Laienpublikum in Misscredit gebracht. Die rechte Zeit ist in jedem einzelnen Falle eine sehr verschiedene und hängt zum grössten Theile von dem localen Befund im Ohre ab, die Wahl ist darum der ärztlichen Erfahrung zu überlassen. Eine stärkere locale Entzündung oder grössere secundäre Schwellung der Halslymphdrüsen, oder auffälligere Beeinträchtigung des Allgemeinbefindens bei dieser Art der frühzeitigen Tonsillotomie gegen die frühere Spättonsillotomie habe ich nicht beobachtet. Ich empfehle deshalb die frühzeitige Tonsillotomie vor vollständiger Rückbildung der Mandel ihres sicheren Erfolges wegen bei gleicher Ungefährlichkeit wie die bisher allgemein übliche Spättonsillotomie.

Nur kurz möchte ich die Frage über die Wahl des Tonsillotoms berühren. Die Abtragung der Gaumenmandeln wird wohl in der Mehrzahl mit irgend einem Tonsillotom gemacht und nur noch ausnahms-

[13]) Diese Monatsschrift 1897, S. 395.

Digitized by Google

weise mit Hakenzange und Messer von denen, die es einmal so gelernt haben. Mit dem Tonsillotom arbeitet es sich für den Practiker, der nicht häufig operirt, sicherer und ungefährlicher. Gerade diese Momente sind auch bei der operativen Entfernung der Rachenmandel von Bedeutung. Wer es einmal so gelernt hat und in der Uebung geblieben ist, mit dem Trautmann'schen Löffel oder mit dem alten, guten Gottstein'schen oder neuen Beckmann'schen Messer oder anderen zangenförmigen Instrumenten die Rachenmandel zu entfernen, der wird auch mit diesen Instrumenten bis zuletzt gute Resultate erzielen. Aber die meisten Practiker waren auf der Universität nicht in der glücklichen Lage, an Hunderten von Patienten sich das feine Gefühl bei der Rachenmandeloperation anzueignen, das für den Erfolg so unbedingt nöthig ist, und bei vielen sind Monate und Jahre vergangen, bis sie die erste Tonsillotomie machen konnten. Für diese Collegen — und diese dürften wohl die grössere Zahl sein — brauchen wir für die Rachenmandel ein gleich sicheres Instrument, wie es das Tonsillotom für die Gaumenmandeln ist. In diesem Sinne muss ich das Schütz'sche Pharynxtonsillotom als das rechte Instrument bezeichnen. Die von mir angegebene Modification desselben[14]) hat nach meinen bisherigen Erfahrungen die von Schütz und mir angegebenen Fehler verbessert, wir haben ein Messer, das ebenfalls in gedeckter Bahn verläuft und am Rachendach das von der Rachenmandel wegschneidet, was bei einfacher Anlegung des Instruments an dasselbe sich in das Fenster hineindrängt. Dieser Vorzug wird durch den Preis von je 30 Mark für ein grosses und kleines Pharynxtonsillotom nicht beeinflusst. Ich möchte dieses Instrument auch hier wegen seiner Einfachheit der Führung und Sicherheit des Erfolges empfehlen.

Schliesslich möchte ich noch auf die Frage eingehen, soll die Rachenmandeloperation ohne oder mit Narcose vorgenommen werden. Seit den Verhandlungen der Naturforscher und Aerzte 1883 in Freiburg i. B. bis auf den heutigen Tag stehen sich die Meinungen der Practiker in diesem Punkte direct gegenüber. Die Einen, wie Franks[15]), Hopmann[16]), Lenzmann[17]), Ollendorff[18]) und Stewart[19]) operiren nur in Chloroformnarcose, und in der laryngologischen Gesellschaft in London am 21. April 1894 waren in der Discussion über die Frage, ob bei der Operation der adenoiden Vegetationen die Narcose angewendet werden solle oder nicht, alle 15 Redner Anhänger der Narcose. Hallstedt[20]) braucht bei der Operation zur Narcose Aether und Thost[21])

---

[14]) Deutsche med. Wochenschrift 1896, No. 37, und Verhandlungen der deutsch. otolog. Gesellschaft, Dresden 1897, S. 201.

[15]) Diese Monatsschrift 1895, S. 137.

[16]) Die adenoiden Vegetationen als Theilerscheinung der Hyperplasie des lymphatischen Rachenringes und in ihren Beziehungen zum übrigen Körper, Bresgen's Sammlung, Heft 5 u. 6.

[17]) Therapeutische Monatshefte 1897, S. 465.

[18]) Ebenda S. 658.

[19]) Lancet, 20. September 1890.

[20]) Med. Record 1893.

[21]) Ueber die Symptome und Folgekrankheiten der hypertrophischen Rachenmandel, diese Monatsschr. 1896, S. 3.

Digitized by Google

operirt bei Kindern meist in leichter Narcose; Krebs[22]) hat in der Hälfte der Fälle und Lange[23]) in der Minderzahl mit Chloroform operirt. Andere, wie Bischof[24]), Halbeis[25]), Kayser[26]), Nägeli-Akerblom[27]) haben nur im Nothfalle bei unbändigen, schon ein Mal operirten oder nervös aufgeregten Kindern die Chloroform- oder Bromäthylnarcose angewendet, Leyser[28]) nur ein Mal die Chloroformnarcose. Diesen gegenüber operiren Beckmann[29]), Katz[30]), Stacke[31]), ich[32]) ausnahmslos ohne Chloroform. Hopmann, Moritz Schmidt und Franks haben alle drei Mandeln in derselben Narcose operirt, Ersterer ausserdem die Schwellungszustände der hinteren Enden der unteren Nasenmuschel behandelt. Nach den therapeutischen Monatsheften ist diese Frage im letzten Jahre zu einer brennenden Tagesfrage geworden. Ich habe in den letzten drei Jahren immer häufiger alle drei Mandeln, zuerst die Rachenmandel, in einer Sitzung entfernt ohne Chloroformnarcose, und alle Kinder haben ruhig gehalten, bis auf einen Knaben von 14 Jahren, fixirt allein durch mehr oder weniger festes Halten von Kopf und Füssen. Widerspänstige, ängstlich gemachte und verwöhnte Kinder habe ich einen Tag ohne weitere Untersuchung in der Gesellschaft ihrer Leidensgefährten verbringen lassen und mich oft überzeugt, wie überraschend günstig und beruhigend das gute Vorbild der letzteren auf die Stimmung der Neuangekommenen einwirkt. Ich habe es oft erlebt, dass Kinder, die vor 24 Stunden den Mund auf die Aufforderung, ihn zu öffnen, krampfhaft schlossen und mit beiden Händen noch schützten, schon am nächsten Morgen bei der Operation keinen Ton von sich gaben. Regelmässig wurde aus einem solchen Saulus ein Paulus, der die nachfolgenden Patienten zur Raison brachte und denselben die unumgänglich nothwendigen Manipulationen mit dem Spatel an sich selbst vormachte. Es thut hier ein ermahnendes und belobendes Wort, dort ein strenges und einschüchterndes mehr als viel Reden und Unterhandeln. Ich bin öfters, wenn mir die herausgeschnittene Rachenmandelportion zu klein erschien, mit dem Pharynxtonsillotom noch ein Mal in den Rachen eingegangen, nur um mich zu überzeugen, dass die Rachenmandel vollständig entfernt war, und habe bei nicht wenigen Fällen 2—3 Mal das Tonsillotom in den Mund wieder eingeführt, bis ich endlich die erwünschte Portion von der Halsmandel herausbekommen hatte. Zumeist hielten die Kleinen musterhaft ruhig, und ich übertreibe nicht, wenn ich sage, dass in einzelnen Fällen sie immer ruhiger wurden, wenn ich ihnen bedeutete, dass die beiderseits so fatalen Wiederholungen nothwendig seien zu ihrer vollständigen Heilung und

---

[22]) Therapeutische Monatshefte 1895, S. 299.
[23]) Ebenda 1895, S. 308.
[24]) Ebenda S. 555.
[25]) Die adenoiden Vegetationen des Nasenrachenraums 1891. S. 47.
[26]) Verhandl. d. deutschen otolog. Gesellschaft, Jena 1895, S. 172.
[27]) Therapeutische Monatshefte 1897. S. 518.
[28]) Ebenda 1897, S. 655.
[29]) Diese Monatsschrift 1897, S. 395.
[30]) Therapeutische Monatshefte 1896, S. 505.
[31]) Verhandl. d. deutschen otolog. Gesellschaft, Jena 1895, S. 172.
[32]) Archiv für Ohrenheilkunde 1894, S. 32.

Digitized by Google

zur baldigen Entlassung aus der Heilanstalt. Manche bäumten sich nur gegen den äusseren Zwang beim Festhalten und wurden sofort ruhig und hielten mäuschenstill, sowie sie sich so weit und so wenig frei bewegen konnten, dass sie mich bei der Operation nicht störten. Augenblicklich behandele ich einen Herrn von 24 Jahren an Mittelohreiterung nach Trommelfellruptur, den ich vor zehn Jahren tonsillotomirt habe. An dem damals zur Operation festgesetzten Tage war er weder durch gute Worte, noch durch Strenge zur Tonsillotomie zu bringen; am folgenden Tage stellte er sich ganz freiwillig und hielt, ganz frei sitzend, mäuschenstill bei der Operation, und als Grund dieser Sinnesänderung gab er damals einfach an, dass er doch am Tage vorher nicht hätte ruhig halten können. Nach Allem halte ich heute noch ebenso wie vor vier Jahren die Narcose bei Operation der Rachen- und Halsmandeln für unnöthig und ich hoffe, dass der erste Todesfall Hopmann's der letzte in der Praxis geblieben ist.

Ich bin hier deshalb näher auf diese praktischen Kleinigkeiten eingegangen, weil ich mich oft genug überzeugt habe, dass von der rationellen Berücksichtigung derselben allein der Erfolg der Behandlung abhing.

Ein Todesfall nach Fremdkörperextraction aus dem Ohre.

Von

Dr. **Gustav Brühl,**

Assistent der Universitätspoliklinik für Ohrenkranke in Freiburg i. B.

Anamnese: Am 10. VIII. 1897 kam das $4^1/_2$ Jahre alte Kind Theodor J. mit seiner Mutter in unser Ambulatorium. Das Kind soll sich am 7. VIII. einen Stein in das linke Ohr gesteckt und der Barbier im Dorfe wiederholt energische Versuche gemacht haben, den Fremdkörper mit Instrumenten herauszuziehen. Der Erfolg war eine Blutung aus dem Ohre, grosse Schmerzhaftigkeit. Ein Tag später sei Eiterung aufgetreten, das Kind soll Abends „heiss" gewesen sein, unruhig geschlafen haben; Appetit schlecht.

Das Kind soll schon früher ohrenkrank gewesen sein; jedoch vermag die Mutter nichts Genaueres anzugeben.

Status praesens: 10. VIII. Kräftiges, gut genährtes Kind mit blödem, adenoidem Gesichtsausdruck; das Kind hält sich mit der Hand die linke Kopfhälfte, wehrt sich lebhaft gegen die Untersuchung. Kein Fieber. Befund in den Ohren:

Rechts: Trommelfell geringgradig eingezogen.

Links: An der hinteren knorpligen Gehörgangswand eine Blutblase; sehr starke Schwellung und Röthung aller Gehörgangswände, durch welche sich dicker Eiter hindurchzwängt. Anscheinend bedeutende Hörverschlechterung.

Um Einblick in die Tiefe zu gewinnen, wird versucht, durch Eintropfungen von 5proc. Carbolglycerin und kalte Umschläge die Schwellung zu verringern. Ferner werden Eingiessungen und Ueberschläge

Digitized by Google

von essigsaurer Thonerde mit vorsichtiger Einführung steriler Gazestreifen verordnet. Damit gelingt es, die Schwellung ein wenig zu verringern, so dass man am 21. VIII. in der Tiefe des ganz engen Gehörgangsspaltes nach vorsichtigem Ausspritzen mit Borwasser eine grüne convexe Fläche erkennen kann, auf der Flüssigkeitsreflexe stehen. Sehr profuse Eiterung verdeckt das kleine Gesichtsfeld sofort wieder. Warzenfortsatz in der Antrumgegend ein wenig druckempfindlich. Ausspritzungsversuche, in allen Kopfhaltungen, nach vorherigen Oeleingiessungen sind erfolglos. Es wird mit der antiphlogistischen Behandlung fortgefahren, bis die Eiterung am 26. VIII. stark fötid wurde und blieb. Da befürchtet werden musste, dass die Eiterretention unübersehbare Folgen haben könnte, wurde das Kind zur Operation in das klinische Hospital aufgenommen.

30. VIII. Ohrbefund im Wesentlichen unverändert. Schmerzen in der linken Kopfhälfte. Temperatur 37,8°.

Am 31. VIII. führe ich die Operation aus:

Es wird versucht, den Gehörgang durch das Bonnafont'sche Ohrspeculum zu erweitern; man sieht nur den grünlichen Reflex in der Paukenhöhle. Versuche mit der Spritze ebenso erfolglos wie der Versuch, mit einem stumpfen Hakenhebel über den deutlich fühlbaren Fremdkörper zu kommen. Ablösung der Ohrmuschel und Abhebelung der hinteren häutigen Gehörgangswand wie bei der Radicaloperation. Die hintere Hälfte des Trommelfells ist durch die grüne convexe Fläche eines Steines ersetzt, welcher die fetzigen Trommelfellränder dicht anliegen. Versuch mit der Spritze erfolglos. Mit abgebogenem Haken gelingt es, über den Stein hinwegzukommen; jedoch folgt er beim Anziehen nicht; der Rest des Trommelfells mit dem Hammer wird entfernt. Versuche mit der Spritze wieder vergeblich. Beim Anziehen mit einem Haken dreht sich der Stein ein wenig um seine von hinten oben nach vorn unten gehende Längsaxe, sinkt beim Nachlassen wieder zurück. Es ist unmöglich, dem Stein eine andere Lagerung zu geben, weil er mit einem Ende im Recessus epitympanicus, mit dem anderen im Recessus hypotympanicus festgekeilt ist. Fortmeisseln des hintersten Teiles der Pars ossea und der oberen Gehörgangswand; das obere spitze Ende des Steins wird dadurch freigelegt; er wird nach vorn gehebelt und durch einen schwachen Spritzenstrahl herausgeschwemmt.

Es ist ein ca. 8 mm langer grünlicher Stein, mit einer Kante, zwei convexen Flächen, zwei zugespitzten Enden. Im Mittelohr Granulationen, foetider Eiter. Der Ambos wird entfernt, der ebenso wie der Hammer nichts Besonderes zeigt. Vorsichtiges Auskratzen der Paukenhöhle. Der häutige Gehörgangsschlauch wird nur in seinem hintersten Teil der Länge nach gespalten, in seine Lage zurückgebracht, der obere Wundwinkel genäht und mit steriler Gaze vom Gehörgange wie von der Wunde aus tamponirt. Temperatur Abends 37,2°.

2. IX. Temperatur: Morgens 37°, Abends 38,5°. Beim Verbandwechsel fötide Secretion. Sonst nichts Abnormes.

3. IX. Temperatur: Morgens 37°, Abends 38,4°. Wunde sieht gut aus; Eiterung weniger fötid; subjectives Wohlbefinden. Obstipation. Calomel 0,001.

Digitized by Google

4. IX. Temperatur: Morgens 37,6°, Abends 38,8°. Wunde sieht gut aus; kein Fötor. Hautfarbe leicht icterisch. An Körperorganen nichts Besonderes. Milz nicht palpirbar. Obstipation. Calomel 0,001.

5. IX. Temperatur: Morgens 39°, Mittags 41°, Abends 37,3°. Temperaturanstieg unter Schüttelfrost, Erbrechen. Druckempfindlichkeit auf den Warzenfortsatz; leichte Schwellung hinter der Wunde, die sonst gut aussieht. Keine Venenerweiterung am Halse. Reflexe, Bewusstsein normal. Augenhintergrund, Pupillarreflex ebenso; keine Nackenstarre. Abdomen aufgetrieben, schmerzhaft. Leberdämpfung einen Finger breit unter dem Rippenbogen. Im Urin Spur von Eiweiss. Milz nicht palpirbar. Herzgrenzen und Töne normal, Puls 120. Leichte Dyspnoe, rechts schwaches Vesiculärathmen, beiderseits vereinzelte Rhonchi; keine Dämpfung.

Da eine Eiterretention im Antrum mastoideum mit Thrombose des Sinus sigmoideus erwartet wird, führe ich am 6. IX. die zweite Operation aus. Schüttelfrost auf dem Operationstisch, Temperatur 40°. Trennung der Hautwunde; Aufmeisselung des Antrum mastoideum in Höhe der Spina supra meatum; Antrum in $^1/_2$ cm Tiefe, mit Eiter und Granulationen gefüllt. Fortmeisseln der knöchernen hinteren und oberen Gehörgangswand, des Restes der Pars ossea. Im Mittelohr Eiter und Granulationen. Der hyperämische Warzenfortsatz wird nach hinten fortgemeisselt, bis der Sinus sigmoideus in seinem absteigenden Theil freigelegt ist; da die Sinuswand völlig unversehrt aussieht, wird die Knochenlücke nach oben bis zur Umbiegung in den Sinus transversus und nach unten bis fast zur Spitze des Proc. mast. freigelegt. Die vorliegende Wandung ist unverändert; keine Granulationen; kein Eiter. Die Palpation ergiebt keinen Thrombus. Oben wird das Tegmen ant. in ca. $^3/_4$ cm Ausdehnung freigelegt; Dura mater normal. — Die Wundhöhle wird ausgekratzt, aus der hinteren Gehörgangswand ein viereckiger Lappen gebildet und die Wundhöhle von hinten tamponirt. Abendtemperatur 38°.

7. IX. Temperatur: Morgens 38°, Abends 40°. Die Wunde sieht ebenso wie der freiliegende Theil des Sinus gut aus. Sol. Chinin. mur. 1,0 : 80,0 (Acid. mur. dil. 0,5).

8. IX. Morgens 40°, Abends 40,5°. Das Kind ist sehr schwach, hat heftige Schmerzen im Körper, besonders in der rechten Bauchgegend. Das Abdomen aufgetrieben. Dyspnoe; beim Versuche, das Kind aufzusetzen, heftigste Schmerzäusserungen. Ueber der rechten Lunge vorn schwaches unbestimmtes Athemgeräusch, beiderseits Rhonchi. Hüsteln, kein Auswurf; Foetor ex ore. Sensorium halb benommen; des hoffnungslosen Zustandes wegen, und da Lungenmetastasen zu erwarten sind, wird von einem weiteren Eingriff, Freilegung des untersten Theiles des Sinus sigmoideus, des Bulbus und event. Unterbindung der Ven. jugul., Abstand genommen. Genaue Körperuntersuchung nicht mehr vornehmbar.

9. IX. Morgens 38,5°, Abends 39,5°. Hochgradige Dyspnoe, icterische Hautfarbe. Gegen Abend Cheyne-Stokes'sches Athmen. Nachts Exitus.

10. IX. Autopsie: Thrombophlebitis sin. transvers. sinistri; Pleuritis dextra. Lungenabscesse beiderseits. Milz, Leber, Nieren mässig geschwellt.

Digitized by Google

Section des linken Gehörorganes: $^1/_2$ cm unter dem unteren Rande der Trepanationsöffnung ist in Ausdehnung von ca. 1 cm die Sinuswand verfärbt, ebenso die anliegende Kleinhirnoberfläche. Der Sinus fühlt sich an dieser Stelle härter an, ist thrombosirt. Der Bulbus, die Ven. jugularis, die übrigen Hirnsinus frei; eine Ven. emissarii mast. in Höhe der Warzenfortsatzspitze in der Naht zwischen Warzenfortsatz und Hinterhauptbein thrombosirt. Um das Präparat zu schonen, wurde die Pyramide durch zwei Sägeschnitte von Warzenfortsatz und Schuppe getrennt. Das Mittelohr ist mit Eiter gefüllt; die Paukenhöhlenschleimhaut geschwollen und geröthet, in der Gegend des Schneckenfensters polypenartig verdickt. Steigbügel in Granulationen eingebettet. Im Antrum mast. Granulationen, welche die ganze Höhle auskleiden. Am Knochen nichts Besonderes, auch an dem der erkrankten Sinusstelle anliegendem. An der Promontorialwand zieht eine tiefe Rinne vom Schneckenfenster nach vorn unten (eine auf die Promontorialwand gewachsene besonders starke Crista tympanica). Weder an der Promontorialwand noch in der Fossa jugul. ein Zeichen einer Verletzung. Der Eiter in der Paukenhöhle zeigt microscopisch massenhaft haufenweise angeordnete Micrococcen.

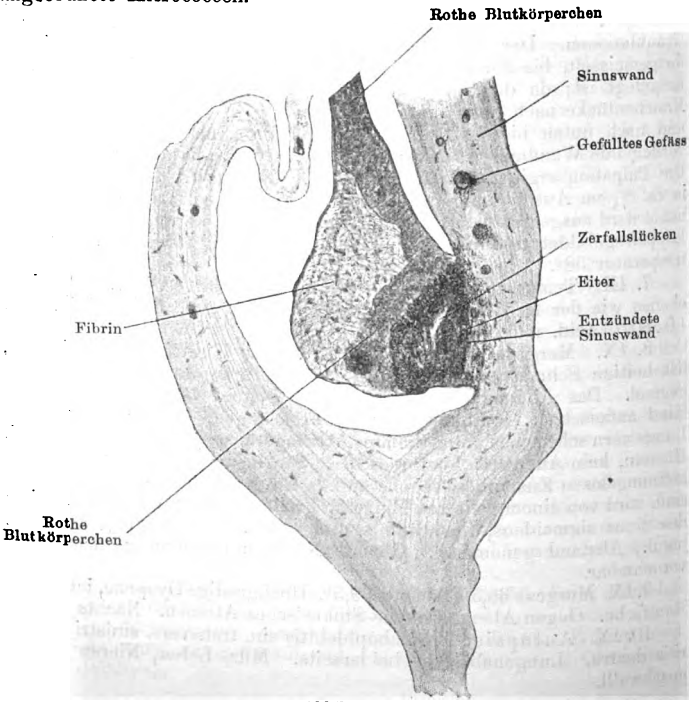

Abbildung 1.
Thrombophlebitis (Lupenvergrösserung).

Digitized by Google

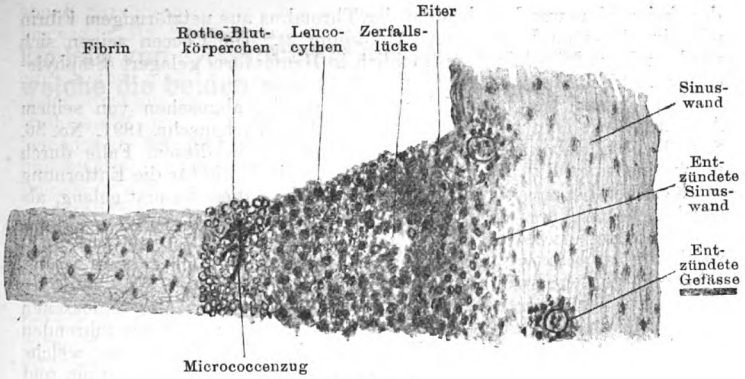

Abbildung 2.
Seibert. Ocular 1. Objectiv 3.

Micrococcen
Oel-Immersion 1/12

Dr. Brühl,
Sinusthrombose.

Abbildung 3.

Der thrombosirte Sinustheil wird in Formalin-Alcohol gehärtet, in Celloidin eingebettet, geschnitten, mit Hämatoxyin-Eosin und nach Gram (Nachfärbung mit Bismarckbraun) gefärbt. Die Schnitte, welche Herr Prof. von Kahlden zu controliren die Liebenswürdigkeit hatte, zeigen folgendes:

An der Stelle, an welcher der Thrombus der Sinuswand anliegt, ist das die normale Innenwand bekleidende Epithel zu Grunde gegangen, ebenso die elastischen Fasern der Dura; sie sind durch massenhafte Rundzellen, an der wandständigen Seite des Thrombus durch Eiter verdrängt; an einzelnen Partien ist derselbe durch kleine Lücken zerrissen. Jedoch zeigt die Sinuswand nur in der Nähe des vereiterten Thrombus entzündliche Veränderungen; ihre Gefässe sind prall gefüllt, theilweise von Leucocyten umgeben; der weiter entfernte, dem Knochen anliegende Theil ist nicht wesentlich verändert (Abbildung 1). Der Thrombus besteht aus Eiter an der Stelle, an der er wandständig ist, weiterhin aus angelagerten rothen Blutkörperchen; in dieser Partie zieht ein Micrococcenstreif von oben nach unten; nach

Digitized by Google

der freien Sinuswand zu besteht der Thrombus aus netzförmigem Fibrin mit eingelagerten Leucocyten (Abbildung 2). Die Coccen zeigen sich wieder wie im Mittelohr hauptsächlich in Haufenform gelagert (Staphylococcen). (Abbildung 3.)

Epicrise: Der beschriebene Fall ähnelt, abgesehen von seinem Ausgang, sehr dem von Bezold (Berl. klin. Wochenschr. 1891, No. 36, S. 883) beschriebenen. Ebenso wie dort ist in diesem Falle durch unzweckmässige Extractionsversuche der Stein in die für die Entfernung unglücklichste Lage gebracht worden, so dass dieselbe erst gelang, als der knöcherne Verschluss mit dem Meissel erweitert wurde.

Die Frage nach der Ursache des unglücklichen Ausganges kann wohl nur so beantwortet werden, dass die Lage des Steines in der Paukenhöhle sehr geeignet war, um Eiterretention in der Tiefe und ihre Folgen zu begünstigen; von diesem durch den Stein abgeschlossenen Eiterherde aus gelangten infectiöse Theile in die zum Sinus führenden Knochenvenen und erzeugten in ihm eine infectiöse Thrombose, welche an der Stelle, an der sie sich der Sinuswand anlegte, die Intima und die nächstanliegenden Durawandtheile entzündete (Thrombophlebitis). Möglich, dass diese Thrombose bereits bestand, als von uns der erste operative Eingriff unternommen wurde, und dass durch die Meisselerschütterung erweichte Thrombentheile losgerissen wurden und die Allgemeininfection erzeugten. Wenngleich der Exitus in diesem Falle bei den vorhandenen Lungenmetastasen auch selbst nach Entfernung des Thrombus nicht hätte aufgehalten werden können, so bestätigt er doch wieder, dass man bei dem Verdacht einer Sinusthrombose den ganzen Sinus bis zum Bulbus ven. jugul. verfolgen muss, wenn man den Thrombus nicht früher findet.

Die auswärts gemachten ungeschickten Extractionsversuche sind insofern an der Eiterretention schuld, als selbst bei einer schon zuvor bestehenden Eiterung die Lage des Fremdkörpers im Gehörgang nicht so gefährlich gewesen wäre, als das durch jene verursachte Hineingelangen des Steines in die Paukenhöhle. Direct sind die rohen Extractionsversuche für den letalen Ausgang nicht verantwortlich zu machen, weil eine Verletzung der Paukenhöhlenwandungen bei denselben nicht erfolgt ist, und der Sectionsbefund es wahrscheinlich machte, dass bereits eine Ohreiterung vorher bestanden hat.

Der Fall zeigt, dass ein Fremdkörper in der Paukenhöhle bei gleichzeitig bestehender Eiterung eine Lebensgefahr bedeutet, auch wenn keine gefahrdrohenden Erscheinungen vorhanden sind; man muss Bezold (l. c.) beistimmen, wenn er den Rath giebt, Fremdkörper aus der Paukenhöhle sogleich zu entfernen; denn unser operatives Vorgehen kann um so gewisser die unberechenbaren und verhängnissvollen Einwirkungen einer Eiterretention verhüten, je weniger Zeit dieselben gehabt haben, sich zu entwickeln; sind die Folgezustände erst erschienen, so ist ein operativer Eingriff nicht immer im Stande, sie zu beseitigen.

Digitized by Google

Ein Fall von cystenförmig degenerirten Neubildungen, welche die beiden wahren Stimmbänder umschlossen.

Von

Dr. **Stanislaus von Stein** und Dr. **A. Juschzenkoff.**

Mit zwei chromolithographischen Abbildungen.

Eudoxie Sch., 58 Jahre alt, Wittwe, klagt über häufige Ohnmachtsanfälle und fast vollständige Stimmlosigkeit (Flüstersprache).

Anamnese. Eltern waren sonst gesund und erreichten hohes Alter. Patientin war als Mädchen blühend und wohlgenährt. Ausser sieben gesunden Kindern hat sie mehrere Male abortirt. Seit 15 Jahren sistiren die Menses. Seit dem 20. Jahre leidet die Patientin an Husten und Schnupfen mit Pharyngitis; seit dem 42. Jahre raucht sie ca. 30 Cigaretten täglich.

Die letzten acht Jahre stellte sich zeitweise Heiserkeit ein, die Anfangs einige Tage anhielt, später aber häufiger und länger dauernd wurde. Die letzten drei Jahre spricht die Patientin mit einer Bassstimme, bei Erkältungen wurde sie ganz aphonisch. Gleichzeitig traten Anfälle von Athemnoth ein, welche erst selten, vorübergehend, später immer häufiger, ernsterer wurden. Die Athemnoth manifestirte sich durch einen Druck im Kehlkopf mit einem Stechen und ausstrahlenden Schmerzen in's rechte Ohr, auf welchem Pat. seit sechs Jahren schwerhörig ist. Die letzten neun Monate nahm die Heiserkeit progressiv bis zur vollen Aphonie zu. Die Athemnothanfälle wurden immer länger; im September 1894 dauerte ein solcher Anfall ca. drei Stunden. Seit Juni 1894 gesellten sich noch zeitweise plötzlich auftretende Ohnmachten hinzu, von denen die Patientin im August und September sehr oft heimgesucht wurde. College Juschzenko hatte einmal die Gelegenheit, einem solchem Erstickungsanfall beizuwohnen. Die Kranke empfindet ein Erkalten des Rückens mit Ameisenkriechen im Nacken, zuweilen feurige Kreise vor den Augen; darauf wird sie vollständig unbeweglich und bewusstlos. Gesichtsfarbe wird leichenblass, Athmung sistirt, Puls von guter Füllung und Spannung, aber unregelmässigem Rhythmus. Nach 10—15 Minuten kehrte das Bewuss'sein wieder zurück, wobei die Kranke vom Kehlkopf zum rechten Ohr irradiirende Schmerzen empfand.

Status praesens am 2. 10. 94. Patientin, eine lebhafte, bewegliche Person, ist klein gewachsen, von kräftiger Constitution, voll und wohlgenährt. Leichte cyanotische Färbung der Wangen, der Nasenspitze und der Lippen. Appetit gut, keine Verdauungsbeschwerden. Hernia umbilicalis. Der Brustkorb von emphysematöser Form. Häufiger starker Husten mit spärlichem Auswurf. Beim Gehen stellt sich Athemnoth ein. Keine Lungendämpfung, vesiculäres Geräusch, Lungengrenzen normal und beweglich. Kein Herzklopfen, Schmerzen in der Herzgegend. Herzstoss schwach fühlbar zwischen der fünften und sechsten Rippe innerhalb der Linea mammilaris. Mässige Erweiterung der Herzdämpfung in der Brustbeingegend. Ein leichtes, aber deutlich fühlbares Pulsiren in der Fossa jugularis. Töne deutlich hörbar, wobei

Digitized by Google

der Aortal- und Pulmonalton von Geräuschen begleitet werden. Arteriosclerose. Puls regelmässig, synchronisch, von guter Füllung und Spannung; 80—85 pro Minute. Die übrigen Organe weisen keine bemerkenswerthen anormalen Erscheinungen auf. Urin eiweissfrei, spec. Gewicht = 1018. Schlaf gut. Gemüthsstimmung gut.

Rhino-laryngologischer Befund. Hypertrophische Rhinitis. Kehlkopfuntersuchung wird durch grosse Empfindlichkeit und Athemnoth sehr gehindert. Pharyngitis retroarcualis. Schleimhaut des Schlundes und des Kehlkopfeinganges stark geröthet, sammtartig. Taschenbänder hyperämisch mit undeutlichen Grenzen. Statt der Stimmbänder sieht man zwei länglich-ovale Körper von bläulich-schmutziger Farbe; sie dehnen sich bis zu den Taschenbändern aus und sind an ihrer Basis hyperämisch. Während der Phonation nähern sich die Neubildungen so sehr, dass von der Stimmritze nur ein kleiner dreieckiger Raum an der hinteren Wand des Kehlkopfes zurückbleibt. Nach vorhergegangener Cocainisirung konnte man sich mit der Sonde überzeugen, dass diese Geschwülste von weicher, elastischer Consistenz, wie Gummiblasen, sind und sich leicht beim Phoniren zusammendrücken lassen. Ihre Basis ist unbeweglich. Sie machten den Eindruck von zwei dilatirten Venen, weshalb ich nicht sogleich zur Operation schritt.

Um die höchst empfindliche Schleimhaut abzustumpfen, verordnete ich erst Tannin-, dann schwache Lapislösungen mit vorheriger Cocainanästhesie. Innerhalb $1^1/_2$ Monat trat weder ein Anfall von Athemnot noch Ohnmacht ein. Die entzündlichen Erscheinungen besserten sich schnell und es schien, als ob auch die Neubildungen etwas an Grösse abgenommen hatten. Da aber eine fernere Besserung durch die medicamentöse Therapie nicht erzielt werden konnte, so entschloss sich die Patientin zur Operation.

Am 26. November 1894 nach Cocainanästhesie (10 pCt. mit $^1/_2$ pCt. Carbol) wurden fünf Stückchen entfernt. Keine Blutung. Die Neubildungen verschwanden gänzlich, die Stimmbänder traten hervor und die Stimme wurde laut. Eine halbe Stunde nach der Operation stellten sich Schwindel bis Ohnmacht mit Schmerzen in der Schläfengegend, Exophthalmus, allgemeine Schwäche ein. Puls wurde intermittirend. Nach zwei Stunden schwanden alle diese Erscheinungen, nur die gegen das rechte Ohr ausstrahlenden Schmerzen dauerten noch eine Zeit lang. Stimme laut, aber heiser. Keine Temperaturerhöhung.

28. November. Vollkommene Aphonie. Der Kehlkopf bietet folgendes Bild: die bläulichen Geschwülste sind verschwunden, die wahren Stimmbänder nicht mehr sichtbar; anstatt dieser sieht man vier flottirende milchweisse Läppchen mit rothen Pünktchen und Fäserchen. Die Ränder der Läppchen sind gezackt. Auf jedem wahren Stimmbande ruhen zwei Läppchen: das eine auf der Oberfläche näher zum Sinus, das andere auf der Unterfläche. Bei tiefer Ein- und Ausathmung flattern diese Läppchen, besonders die unteren, wobei sie die Stimmritze fast ganz verdecken. Bei der Phonation verhindern dieselben den Schluss der Stimmbänder. Aus der angeführten Beschreibung ist es jetzt klar, dass die Neubildungen zwei dickwandige Blasen darstellten, welche die wahren Stimmbänder in sich fassten. Das plötzliche Verschwinden der Wände nach der ersten Operation weist darauf hin, dass diese

Digitized by Google

Blasen theilweise mit Flüssigkeit gefüllt waren. An den auf die Operation folgenden Tagen traten die durch die entzündliche Reaction angeschwollenen Ueberreste der Blasenwände als flottirende Lappen abermals hervor. Die Eingänge in die Sinus Morgagni sind sichtbar. Das Allgemeinbefinden ist gut.

Nach Cocainisirung mit 10proc. Cocainlösung wird das zweite Mal zur Entfernung der Ueberreste geschritten. Sehr schwierig war es, die sich in ununterbrochener Bewegung befindlichen unteren Läppchen, welche an der unteren Stimmbandfläche hafteten, zu fassen. Es gelang nur, einige kleine Stücke zu entfernen, da die Operation von schnell eingetretenem Exophthalmus, Schwindel und aussetzendem Puls unterbrochen wurde.

30. November. Abends ein Erstickungsanfall mit starkem Husten, durch welchen ein schmales, 7 mm langes Stückchen der Neubildung herausbefördert wurde. Darauf sistirte der Anfall.

1. December 1894. Das am 30. Nov. ausgehustete Stückchen entspricht dem unteren rechtsseitigen Läppchen. Bei tiefer Einathmung sieht man links einen auf einem dünnen Stiele beweglichen Ueberrest. Diese Sitzung, in welcher fast sämtliche Ueberbleibsel entfernt wurden, wurde in Anbetracht der auftretenden allgemeinen Schwäche wieder unterbrochen. Die Stimmbänder frei. Patientin spricht laut, aber heiser.

8. December. Im vorderen Winkel der Stimmritze sind noch einige kleine Stücke zu sehen. Nach einmaliger Einpinselung mit 10proc. Cocainlösung tritt eine allgemeine Schwäche ein. Operation verschoben.

18. December. Einmalige Bepinselung mit 10proc. Cocainlösung ohne Carbolsäurezusatz. Es gelingt, ein paar Stückchen zu entfernen. Erscheinungen allgemeiner Schwäche.

29. December. Stimmritze frei; die Stimmbänder treten nicht deutlich hervor. Im vorderen Winkel sind noch kleine Stückchen zurückgeblieben. Einmalige Cocaineinpinselung. Es gelang, noch ein Stückchen zu entfernen. Nach 20 Minuten trat eine ganze Reihe drohender Symptome auf. Vor den Augen Feuerkreise; stark ausgeprägter Exophthalmus, die Augen starr, unbeweglich, gläsern, Schläfenschmerzen; Puls von guter Füllung, intermittirend; eine Cheyne-Stokes ähnliche Athmung. Dieser Zustand dauerte ca. eine halbe Stunde. Die Kranke schlief ein. Diesen Abend fühlte sich die Kranke gut, bis auf einen leichten Schmerz in der Richtung zum rechten Ohre.

In Berücksichtigung der immer schneller eintretenden Intoxicationserscheinungen und der nicht mehr zu befürchtenden Erstickungsgefahr, beschlossen wir, die Entfernung der letzten Ueberreste auf einige Monate hinauszuschieben.

Nach einem Monat sah man im vorderen Winkel der Stimmritze keine Neubildungen. Die Kranke sprach frei mit einer belegten Stimme. Anfälle von Athemnoth und Ohnmachten wiederholten sich nicht mehr.

Klinische Diagnose. Auf Grund der laryngoscopischen Untersuchung allein konnte man keine sichere Diagnose stellen. Annähernd können wir die Neubildung als ein degenerirtes, zweiblasiges, cysten-

Digitized by Google

förmiges, fibromatöses Gebilde bezeichnen. Einer Cyste ist die Geschwulst nicht ähnlich; dieselbe erscheint immer als eine halbkugelförmige, glatte durchscheinende Geschwulst mit einem Netze von Blutgefässen an der Oberfläche. Gewöhnlich sitzen die Cysten nur auf einer Seite. Die oben beschriebene Neubildung besitzt nicht die Eigenschaften einer Cyste, hat eine schmutzig-blaue Farbe, erinnert so sehr an ein venöses Gefäss, dass ich aus Furcht vor Blutung mich in der ersten Zeit nicht zur Operation entschliessen konnte. Auf beigefügter Chromolithographie stellt Zeichnung I die Neubildungen vor der Operation und Zeichnung II das Bild der Geschwulst nach der ersten Operation mit den beiden oberen Läppchen dar. Ich durchstöberte alle in letzter Zeit erschienenen Lehrbücher und Atlasse der Laryngologie, fand aber nirgends Beschreibung oder Abbildung einer Neubildung, welche der von mir dargestellten ähnlich wäre. Durch unseren Fall sind die klinischen Bilder der Kehlkopfgeschwülste noch durch einen neuen bereichert. Die schmutzig-blaue Färbung wurde wahrscheinlich durch die allgemeine venöse Stauung in Folge von Athembeschwerden bedingt. Mit der Beseitigung derselben schwand auch das cyanotische Aussehen der Kranken.

Microscopischer Befund. Herr Prof. der pathologischen Anatomie M. Nikiforoff hatte die Freundlichkeit, die microscopische Untersuchung der ersten exstirpirten Stücke auszuführen, wofür ich ihm meinen innigsten Dank ausspreche.

„Von den zur Untersuchung übersandten Stückchen stellt eins eine Hülle aus flachem, mehrschichtigem Epithel mit einer geringen Masse gleichzeitig entfernten Bindegewebes von sehr zarter, gallertartiger Structur (ähnlich den Trabecula) dar.

„Ein zweites Stückchen erweist sich gleichfalls mit mehrschichtigem, flachem Epithel bedeckt. Die Structur dieses zweiten Stückchens ist sehr einförmig; ich fand hier eine theils zarte, kleinmaschige, theils grobmaschige Grundmasse mit eingeschlossenen mehr oder weniger zahlreichen Zellen. Diese maschige Masse löst sich nicht in Essigsäure, färbt sich nicht, wie Fibrin, nach Weigert; stellenweise aber färbt sich die grobmaschige Masse blass-violett nach der Weigert'schen Methode.

„Die Zellen in dem eben beschriebenen Gewebe sind dreierlei Art: stellenweise einzelne Gruppen rother Blutkörperchen; andere Zellen sind, nach dem Character der Kerne zu schliessen, Leucocythen; andere wieder besitzen einen recht grossen Kern, der zuweilen von Protoplasma umgeben ist. Diese letztere Art von Zellen befindet sich vorherrschend an der Peripherie des Präparates, wo man noch erhaltene Blutgefässe und eine Zwischensubstanz in Form zarten (myxomatösen) Bindegewebes findet. Die Hauptmasse des Präparates besteht aus dem Product schleimig-degenerirten Gewebes. Dass in der netzförmigen Masse früher ein Gewebe sich befand, dafür sprechen die noch halb erhaltenen Blutgefässe. In der Folge kam es zum Bluterguss und fibrinöser Durchtränkung des degenerirten, erweichten Gewebes. Die beginnende Erweichung (der vielleicht die Entwicklung irgend einer Gewebewucherung voranging) wurde von einer Erweiterung der Blutgefässe und von Blutergüssen (in Folge starken Hustens) begleitet,

Digitized by Google

1.

Vor der Operation.

2.

Nach der ersten Operation.

Digitized by Google

Digitized by Google

welche beide Factoren zum Wachsthum des grob- resp. feinmaschigen Knotens beitrugen."

Zum Schluss muss ich noch bemerken, dass die im Jahre 1896 unternommene Untersuchung keine Neubildungen im Kehlkopf des Patienten constatiren konnte.

Oesterreichische otologische Gesellschaft.

Sitzung vom 25. Januar 1898.

Vorsitzender: Prof. Urbantschitsch.

Schriftführer: Doc. Dr. Pollak.

1) Prof. Gruber: Demonstration einer seltenen Missbildung des äusseren Ohrtheiles.

Prof. Gruber führt einen 18 Monate alten, gut entwickelten und ebenso genährten Knaben vor, der als einziges Kind von in jeder Beziehung gesunden Eltern stammt. Namentlich haben Vater und Mutter ganz normal entwickelte Hörorgane und erfreuen sich beide eines normalen Hörvermögens. Auch sonst kommt in der Familie der Eltern keine nennenswerthe Ohrenkrankheit oder Missbildung vor.

Während bei dem Kinde das rechte Ohr vollkommen normal entwickelt ist, zeigt sich am linken Ohr die folgende äusserlich wahrnehmbare Missbildung: Die Ohrmuschel dieser Seite ist nur sehr rudimentär entwickelt. Der Tragus ist in sehr verkleinertem Maasse vorhanden. Hinter demselben findet sich eine runde Oeffnung von 2 mm Durchmesser. Hinten ist diese Oeffnung von einem niederen Hautwulste begrenzt, welcher sich nach unten in einen Hautlappen fortsetzt, der den Lobulus darstellt. Nach oben schliesst sich an diesen Wulst ein zweiter an, welcher die Grösse einer kleinen Wallnuss hat und dessen Hautdecke ohne genaue Grenze sich nach vorn in die Wangenhaut fortsetzt. Nach oben hin befindet sich, durch eine Furche von diesem Wulst begrenzt, das oberste Stück der missbildeten Ohrmuschel in Form eines 1,3 cm langen und 1 cm breiten Gebildes, welches von normaler Haut überzogen und bei Betastung deutlich als ein mit seinem vorderen Rande eingerolltes Knorpelgebilde erscheint, also das oberste Ende der missbildeten Ohrmuschel darstellt. Vor diesem Theile und ungefähr 3 cm nach oben von der früher beschriebenen rundlichen Oeffnung findet sich eine zweite kleinere, durch welche eitriges Secret reichlich hervorquillt.

Die Sondenuntersuchung zeigte, dass sowohl die untere als auch die obere Oeffnung in Gänge führen, und zwar führt die untere Oeffnung in einen $1^1/_2$ cm langen Gang in der Richtung des äusseren Gehörganges, während die obere gleichfalls in einen 2 cm langen Gang führt, der aber in der Richtung etwas medial und nach hinten verläuft. Führt man die Sonde durch diesen Gang ein, so kann man die Spitze derselben durch die Haut durch in dem über dem Lobulus befindlichen grossen Wulste deutlich fühlen. Die Sondenspitze kann in dieser Geschwulst ziemlich grosse Excursionen machen, so dass man deutlich

Digitized by Google

wahrnehmen kann, dass sie sich in einer Höhle befindet. Uebt man nach Entfernung der Sonde auf diese Geschwulst von aussen einen Druck, entleert sich durch die Eingangslücke so lange eitriges Exsudat, bis die Geschwulst ganz entleert ist.

Gr. meint, man habe es hier mit jener seltenen Form von Missbildung zu thun, wo sich bei hochgradiger Verkümmerung der Muschel ein rudimentärer äusserer Gehörgang findet, und überdies bestehe eine Fistula auris congenita, die gleichfalls seltener Art ist, indem die äussere Oeffnung in einen 2 cm langen Gang führt, wo sonst diese angeborene Fistel sich gewöhnlich nur als kleine Lücke oder als sehr kurzer Canal repräsentirt.

Was die Geschwulst hinter der Ohrmuschel betrifft, in die die Sonde gelangt, meint der Vortragende, sie sei nichts Anderes als eine Abscessgeschwulst. Es ist ja bekannt, dass in den Gängen der Fist. auris congenita mitunter Secret gefunden wird und dass in den Gebilden der Fistel zuweilen eitrige Entzündungen entstehen. In unserem Falle konnte der Eiter, der sich gebildet hat, durch die Fistel um so schwerer entleert werden, weil er gegen das Gesetz der Schwere hätte nach aufwärts fliessen müssen und weil der Eiter durch die kleine Oeffnung sich nicht hinreichend entleeren konnte. In Folge dessen sammelte er sich in der Tiefe, und es bildete sich ein Abscess, welcher ein Vorspringen der Weichgebilde an dieser Stelle zur Folge hatte. Zum Beweise diene der Umstand, dass man durch Druck auf die Geschwulst den Eiter durch die Fistelöffnung herausdrücken kann, worauf sich die Geschwulst verkleinert, um nach kurzer Zeit wieder grösser zu werden. Die Mutter brachte das Kind zumeist wegen des Eiterflusses, möchte aber doch, wenn möglich, eine Bessergestaltung der Ohrmuschel wünschen.

Was sollen wir nun in diesem Falle thun? Gr. glaubt, die nächste Aufgabe ist in diesem Falle, die Entzündung zu beheben, beziehungsweise den Ausfluss aufhören zu machen.

Was den Ausfluss anlangt, müsse man den Fall gerade so wie einen Abscess behandeln. Durch Anwendung entsprechender Heilmittel durch den Fistelcanal würde man entweder gar nichts erreichen, oder es würde eventuell sehr lange dauern. Das Einfachste und Zweckmässigste wird sein, die Geschwulst an der tiefsten Stelle, d. i. an ihrer hinteren unteren Seite, einzuschneiden, sie von da aus zu entleeren und nach den Regeln der Chirurgie sie von oben her zum Verschluss zu bringen. Wenn man an dieser Stelle eingeschnitten hat, dürfte es auch gelingen, über die Beschaffenheit des äusseren Gehörganges Aufschluss zu bekommen, und vielleicht stellen sich die Verhältnisse dann derart, dass man durch operative Eingriffe etwas beitragen kann zur Correctur der Missbildung und zur Besserung des Hörvermögens.

Discussion.

Prof. Urbantschitsch: Eine milchartige Flüssigkeit, welche aus einer solchen Fistel austritt, braucht nicht nothwendiger Weise Eiter zu sein, wie es auch analog bei den Kiemenfisteln bekannt ist, dass oft ein milchiges Secret ausfliesst; es kann sich um eine Secretion nicht eitriger Natur handeln. Merkwürdig ist noch eines: Die Fistula

Digitized by Google

auris congenita geht sonst ziemlich parallel dem äusseren Gehörgang, hier aber schief, so dass sich die Achsen der beiden Gänge kreuzen.

Auf die Bemerkung Urbantschitsch's, dass in der Fistula auris cong. ebenfalls Secret gefunden werde, bemerkt Gruber, dass dies wohl richtig sei, aber das Secret wird erstens nie in solcher Quantität gefunden, wie im demonstrirten Falle, und zweitens ist in diesem Falle die Geschwulst schnell entstanden und gewachsen, was bei den von U. erwähnten Fällen, die ja Allen bekannt sind, nicht beobachtet wurde.

2) Prof. Gruber: Zufällige Entfernung des Steigbügels mit Besserung des Hörvermögens.

Prof. Gruber stellt ein 21jähriges Mädchen vor, bei welchem nach künstlicher Entfernung eingedickten Exsudates (die Kranke leidet an chronischer, in Folge von Scarlatina vor sechs Jahren entstandener Mittelohrentzündung) der Stapes aus seiner Verbindung am Rande des ovalen Fensters luxirt gefunden wurde. Das Hörvermögen hat sich darauf gebessert. Einige Tage darauf zeigte sich der Stapes ganz aus seiner Verbindung gelöst, er wurde mit der Pincette entfernt.

Die Kranke hört jetzt die Flüstersprache auf diesem Ohre 6 m weit; sie lateralisirt den Ton nach dem stapesfreien Ohre hin. Rinne negativ mit verlängerter Kopfknochenleitung.

Der Fall ist noch in Beobachtung, er wird später ausführlich in dieser Monatsschrift publicirt werden.

Discussion.

Prof. Politzer: Der Fall ist dadurch sehr interessant, dass bei den scarlatinösen, insbesondere bei den scarlatinös-diphtheritischen Mittelohrprocessen mit dem Steigbügel auch Hammer und Ambos ausgestossen werden. P. hat Fälle beobachtet, wo nach einer bilateralen diphtheritischen Mittelohreiterung beiderseits sämmtliche Gehörknöchelchen exfoliirt wurden; stets war totale Taubheit die Folge.

Prof. Urbantschitsch: Ich erinnere hier an den Fall Berthold's, wo der Steigbügel exfoliirt und in der Paukenhöhle gefunden wurde, das Foramen ovale wurde durch eine Pseudomembran geschlossen.

3) Docent Dr. Jos. Pollak: Demonstration eines Behälters zur antiseptischen Aufbewahrung von Paracentesennadeln.

In der Privatpraxis gestaltet sich die Desinfection der Paracentesennadeln oft recht schwierig. Um diese nun ständig steril zu erhalten, lässt P. beim Instrumentenmacher Reiner in Wien folgendes kleine Instrument construiren. Eine Glasröhre von 9 cm Länge und 1 cm lichter Weite ist beiderseits durch Zinndeckel hermetisch geschlossen. An der Innenfläche der letzteren sind etwas excentrisch je eine Oese angebracht, in welcher die Paracentesennadeln fixirt werden können. Das Glasrohr, mit abs. Alcohol gefüllt, hält die Nadeln ständig steril.

Discussion.

Prof. Urbantschitsch: Ich verfahre gewöhnlich in der Weise bezüglich der Nadeln, dass ich das vollkommen sterilisirte Instrument mit Watte umwickelt im Etui aufbewahre. Nach den angestellten Versuchen bleibt die Nadel vollkommen sterilisirt, da die Watte den Keimen den Zutritt zu derselben wehrt. Der Alcohol vermindert die Schärfe des Instrumentes, wenn es längere Zeit in demselben liegt.

Digitized by Google

4) Prof. Urbantschitsch stellt einen Fall von Gedächtnissschwäche in Folge eines Mittelohrcatarrhes vor.

Der Patient bietet in otologischer Beziehung eigentlich kein weiteres Interesse; er leidet nur an beiderseitigem Tubencatarrh. Bemerkenswerth ist jedoch, dass er, sobald er eine Zunahme des Druckes im Ohre spürt, was meistens in der Frühe geschieht, manchmal kleine Schwindelanfälle bekommt und dabei eine Abnahme des Gedächtnisses eintritt. Patient ist Kellner; in diesem Stadium erkennt er die Gäste nicht, weiss auch nicht ihren Namen anzugeben, vergisst die Aufträge und verwechselt die Speisen miteinander. Diese Anfälle von Gedächtniss-Schwäche können durch Bougiren der Ohrtrompete gehoben werden, während die Lufteinblasungen nichts wirken, weder auf den Druck im Kopfe, noch auf die Gedächtnissschwäche; beim Einführen der Bougie ergeben sich keine grossen Verengerungen, doch alsbald wird der Kopf frei und alles Vergessene fällt ihm sofort ein. Die Besserung bleibt jedoch nur für einen Tag bestehen; bei der Bougirung am Vormittag zeigt er sich gebessert, Nachmittags ist bereits eine Abnahme der Heilwirkung zu constatiren. Der Zustand besteht bereits seit zehn Jahren.

Einen ähnlichen Fall konnte ich bei einer deutsch-russischen Patientin aus dem Kaukasus beobachten, welche in französischer Sprache Unterricht ertheilte und an chronischem Mittelohrcatarrh litt. Während der Zunahme desselben verlor sie die Kenntniss der französischen Sprache, von Tag zu Tag wurde ihr französischer Wortschatz ärmer, so dass sie schliesslich ausser Stande war, im Französischen Unterricht zu ertheilen; die Kenntniss der deutschen Sprache blieb vollständig ungeschmälert. Wegen des Mittelohrcatarrhs wurde die Kranke bougirt, worauf binnen einem Monat die Erscheinungen der partiellen Amnesie schwanden und sie die französische Sprache in allmählich steigendem Grade wieder beherrschen konnte. Ein halbes Jahr später, während welcher Zeit sie nach dem Politzer'schen Verfahren behandelt worden war, berichtete sie, dass es ihr sehr gut gehe; seither habe ich nichts mehr von ihr gehört.

Sonst ist der Ausfall einzelner Sprachen bei Hysterie bekannt. Breuer hat einen einschlägigen Fall berichtet. Ein Mädchen in Wien, welches deutsch erzogen war, daneben aber auch die französische, italienische und englische Sprache sehr gut beherrschte, verlor während einer hysterischen Affection die Kenntniss der deutschen, italienischen und französischen Sprache, so dass man mit der Patientin nur in englischer Sprache verkehren konnte. Später kehrte wieder die Fähigkeit für die anderen Sprachen zurück.

5) Prof. Urbantschitsch demonstrirt die Präparate von zwei Fällen, in welchen eine chronische eitrige Mittelohraffection zu letal ausgegangenen Erkrankungen des Gehirns und seiner Häute geführt hatte.

1. Fall. Der Patient war 24 Jahre alt und litt durch zehn Jahre an Otorrhoe. Da Caries des Mittelohres constatirt wurde, wurde die Radicaloperation vorgenommen, wobei der Facialis als durch den cariösen Process freigelegt gefunden wurde. Nach der Operation fühlte sich der Kranke wohl, nur klagte er über Uebelkeit, Schwindel und Kopfschmerz. Am vierten Tage nach der Operation der gleiche Befund,

Digitized by Google

am fünften Tage Morgens klagte Patient über unerträgliche Kopfschmerzen und verschied plötzlich. Die von Prof. Kolisko vorgenommene Obduction zeigte eine Fistel an der oberen Fläche der Felsenbeinpyramide nach medialwärts vom oberen halbcirkelförmigen Canal. Die Dura mater darüber grünlich verfärbt, die inneren Meningen sind frei. Im Kleinhirn ein grosser alter Abscess, der bis an den Oberwurm reicht, mit jauchigen, stinkenden Massen erfüllt.

2. Fall. Patient verweigerte immer die Operation; seit 20 Jahren litt er an Otorrhoe, hatte in den letzten Monaten furchtbare Kopfschmerzen im Hinterkopfe, Erbrechen und Schwindel. Schliesslich wurde eine Radicaloperation vorgenommen, wobei grosse Cholesteatommassen aus dem Mittelohre entfernt wurden; der Ambos fehlte, der Hammer erwies sich als cariös. Nach der Operation fühlte sich der Kranke wohler, hielt jedoch den Kopf immer nach rückwärts. Der Kopfschmerz trat am vierten Tage nach dem Eingriffe in heftiger Weise wieder ein, es stellte sich Somnolenz und am sechsten Tage nach der Operation Exitus ein. Bei der Autopsie ergab sich ein frischer Thrombus im Sinus transversus, der sich in die Jugularvene nicht fortsetzt. An der Felsenbeinpyramide wird in diesem Falle eine Fistel, welche in die Cholesteatomhöhle führt, nachweisbar. Die Dura mater an ihrer Innenfläche mit einem eitrig-jauchigen Exsudat bedeckt. Am Kleinhirn entsprechend der Stelle der Erkrankung im Knochen eine schmutzig-graubraune Verfärbung und Pigmentirung mit oberflächlicher Necrose zu sehen. Auch am Stirnhirn ist eine ähnliche Pigmentirung zu sehen.

Ferner demonstrirt Vortragender ein Präparat, von einer Patientin stammend, bei welchem an der inneren Fläche des Amboskörpers eine Knochenauflagerung besteht; solche Fälle sind keineswegs häufig, gewöhnlich kommen Hyperostosen an dieser Stelle vor.

Bei einem anderen Präparate zeigt sich der Hammer mit dem Ambos durch eine fibrinöse Schwarte verbunden. Vortr. besitzt noch zwei Präparate mit einer analogen, aber knöchernen Verbindung. Im Ganzen sind solche Fälle nicht häufig.

6) Dr. Victor Hammerschlag demonstrirt einen Fall von ausgeheilter Perichondritis serosa der Ohrmuschel. Nach einem Stosse gegen die linke Ohrmuschel entwickelte sich bei dem Patienten unter geringfügigen Schmerzen eine Geschwulst entsprechend der Fossa intercruralis. Dieselbe war, als Patient auf der Klinik erschien, etwa nussgross, nicht druckschmerzhaft und von normaler Haut bedeckt. Ferner erwies sich die Geschwulst als durchscheinend. Die sofort vorgenommene Punction der Geschwulst ergab das Vorhandensein von etwa 5 ccm einer röthlich-gelben, honigdicken, stark eiweisshaltigen, klaren Flüssigkeit. Es wurde hierauf das gleiche Quantum einer stark verdünnten Jodtinctur eingespritzt. Als Patient am zweiten Tage darauf wieder auf der Klinik erschien, war die Geschwulst eher grösser, die Haut darüber leicht entzündet und schmerzhaft. Die abermalige Punction ergab 7 ccm der gleichen serösen Flüssigkeit.

Im Laufe der nächsten 14 Tage musste die Punction noch drei Mal wiederholt werden, worauf jedes Mal ein Druckverband angelegt wurde. Unter dieser Behandlung wurde die Geschwulst allmählich kleiner und heilte schliesslich mit einer geringfügigen Entstellung der Ohrmuschel

Digitized by Google

aus. Dass es sich in diesem Falle wirklich um das relativ seltene Krankheitsbild der Perichondritis serosa und nicht etwa um ein Othaematom handelte, ging schon aus der Durchleuchtung der Geschwulst hervor.

Ferner stellt Dr. Hammerschlag eine Patientin vor, bei der die Radicaloperation vorgenommen wurde und deren Krankheitsgeschichte einiges Interesse beansprucht. Die Patientin ist 42 Jahre alt. Als Kind hatte sie Blattern, mit 18 Jahren Cholera, später Lungenentzündung und Diphtheritis.

Ihr Ohrenleiden begann vor 18 Jahren mit Schmerzen im rechten Ohre, zu denen sich nach wenigen Tagen eine Otorrhoe hinzugesellte. Im Jahre 1891 trat eine Verschlimmerung ein; es kam zu heftigem Sausen und zeitweiligen Schwindelanfällen. Patientin stand auf der Klinik in ambulatorischer Behandlung und es wurden damals Cholesteatompartikel und Granulationen aus dem Ohre entfernt. Daraufhin trat eine Besserung ein, das Ohr blieb durch drei Jahre trocken und das Allgemeinbefinden war zufriedenstellend. Vor drei Jahren nun trat die Eiterung wieder auf, es stellte sich heftiges, permanentes Sausen ein und es kam wieder zu häufigen Anfällen von Schwindel, die aber jetzt fast ausnahmslos mit Bewusstseinsverlust verbunden waren. So blieb der Zustand trotz geeigneter Behandlung bis in die letzte Zeit. Da vor wenigen Wochen noch Schmerzen hinter dem Ohr zu dem Krankheitsbilde sich gesellten, wurde Patientin behufs Eröffnung der Mittelohrräume auf die Klinik aufgenommen.

Der Status bei der Aufnahme war folgender: Weber nach rechts. Linkes Trommelfell getrübt, leicht retrahirt. Hörweite daselbst normal. Rechtes Ohr äusserlich normal. An der Spitze des Warzenfortsatzes einige Druckschmerzhaftigkeit. Die vordere Hälfte des Trommelfells war erhalten und schloss mit dem Hammergriff ab. Die hintere Hälfte des Trommelfells fehlte; daselbst lag die epidermisirte Paukenwand bloss, und man übersah die Nische zum runden Fenster. Von hinten oben drängten sich Eiter und Epidermismassen aus dem Antrum hervor. Rinne rechts negativ. Bei dem geringsten Versuche nun, das Ohr auszuspritzen oder den Eiter aufzutupfen, trat momentan Sausen, Schwindel und tiefe Bewusstlosigkeit ein. Dasselbe geschah bei jedesmaligem Eintropfen irgend welcher antiseptischer Lösungen. Da auf diese Weise jede conservative Behandlung unmöglich geworden war, nahm Prof. Politzer am 3. Januar 1896 die Radicaloperation vor. Das Antrum und der Attic waren vollgepfropft mit Cholesteatommassen. Im Mittelohr fand sich der Hammergriff, der Hammerkopf war durch Caries verloren gegangen.

Am Tage nach der Operation konnte Patientin wegen andauernden Schwindels die Augen nicht öffnen. Sie erbrach mehrere Male. Am zweiten Tage hatte das Erbrechen aufgehört, und der Schwindel trat nur mehr bei raschen Kopfbewegungen auf.

Jetzt ist die Patientin von ihren Ohnmachtsanfällen befreit; sie hatte nach der Operation keinen der früher geschilderten Anfälle mehr. Sie verträgt die Tamponade der Wunde und selbst das feste Andrücken der Tampons an diejenigen Stellen der inneren Paukenwand, deren Berührung früher unfehlbar Schwindel und Verlust des Bewusstseins

Digitized by Google

ausgelöst hätte, ja selbst die volle Kraft des Irrigators, mit dem die Operationswunde einmal probeweise ausgespritzt wurde, ohne sonderliche Beschwerden.

Dr. Hammerschlag stellt eine radical operirte Patientin vor, bei der heute, acht Wochen nach der Operation, die ganze Operationswunde, bis auf eine kleine Stelle an der inneren Paukenwand, vollkommen glatt und epidermisirt erscheint.

7) Prof. Politzer demonstrirt microscopische und Lupenpräparate mit polypoider Wucherung der Mittelohrschleimhaut. Im Anschluss an die von P. am Moskauer Congress demonstrirten Fälle von polypoider Wucherung der Mittelohrschleimhaut bei Kindern in den ersten Lebensjahren demonstrirt P. ähnliche Veränderungen auch bei Erwachsenen. P. weist darauf hin, dass die Mittelohrschleimhaut bei Neugeborenen und im ersten Lebensjahre nicht selten einen papillären Character zeigt (Lucae), welcher später schwindet und einer glatten Beschaffenheit der Mittelohrschleimhaut Platz macht. Untersucht man nach P. die Promontorialwand macerirter Schläfebeine vom Neugeborenen, so sieht man besonders am vorderen, dem Tubenostium nahe gelegenen Abschnitt dieser Wand kleine, vorspringende Knochenleisten, welche in unregelmässigen Linien von hinten nach vorn verlaufen und durch unregelmässige Querleisten mit einander verbunden sind. Beim Erwachsenen findet man die entsprechenden Stellen glatt und eben. P. fand nun, dass bei eitrigen Processen im Mittelohr in den ersten Lebensjahren die genannten Knochenleisten die Grundlage der polypoiden Elevationen der hypertrophischen Mittelohrschleimhaut bilden und zeigt microscopische Präparate vor, an denen sich der Durchschnitt der dünnen Knochenleisten bis in die Nähe der Spitze der polypoiden Elevation nachweisen lässt. P. weist nach, dass diese am Präparat als papillare Wucherungen erscheinenden Elevationen nichts Anderes sind als die Durchschnitte von hypertrophischen Schleimhauthülsen, welche von der Schleimhaut der geschilderten Knochenleisten ausgehen. Daneben finden sich allerdings freie, papillare Wucherungen von ziemlicher Grösse, so auf dem Köpfchen des Steigbügels, der Tensorsehne und am Trommelfell in der Umgebung des Hammergriffs. Beim Erwachsenen finden sich diese Veränderungen mehr an der unteren, riffigen Trommelhöhlenwand. P. demonstrirt das Präparat einer chronischen Mittelohreiterung, an welchem auf einer von vorn nach hinten ziehenden Knochenleiste der unteren Trommelhöhlenwand ein hypertrophischer Schleimhautwulst aufsitzt, der auf dem Frontaldurchschnitt als eine 2 cm hohe pilzförmige Wucherung erscheint.

8) Dr. Ferdinand Alt hält hierauf einen Vortrag über „Ein Beitrag zur Pathologie des corticalen Hörcentrums“ (erschien ausführlich in der vorigen Nummer dieser Monatsschrift).

Prof. Politzer: Das vorliegende reichhaltige Material ist für das Studium der cerebralen Hörstörungen von grossem Interesse. Eine grosse Lücke macht sich indess bei der grossen Mehrzahl der sonst äusserst sorgfältig beobachteten Fälle bemerkbar, d. i., dass das Gehörorgan, mit wenigen Ausnahmen, anatomisch nicht untersucht wurde. Nach den von mir untersuchten Fällen von cerebralen Hörstörungen sind Complicationen von Hirntumoren und Erweichungsherden mit

Digitized by Google

chronischen Mittelohrprocessen und anatomischen Veränderungen im Labyrinth nicht selten, und es sollte in Zukunft in jedem solchen Falle ausser der genauen Hörfunctionsprüfung am Lebenden auch eine genaue anatomische Untersuchung des Gehörorgans vorgenommen werden.

Dr. Hammerschlag meint, dass die klinische Beobachtung allein wohl nicht zur Klarheit in dieser Frage führen werde. Die Ergebnisse der experimentellen Untersuchungen über diesen Gegenstand seien aber so vieldeutig, dass es heute noch kaum möglich erscheint, die Frage zu beantworten, ob nach Läsion des Schläfelappens beim Menschen Taubheit eintrete. Beim Thiere lässt sich durch Entfernung des corticalen Hörcentrums, ja selbst durch Entfernung der gesammten Grosshirnrinde, wie Goltz gezeigt hat, keine dauernde Taubheit erzeugen.

Sitzungs-Berichte der Gesellschaft der ungarischen Ohren- und Kehlkopfärzte.

IV. Sitzung vom 20. Mai 1897.

Vorsitzender: Herr von Navratil.

Secretär: Herr Polyák.

1) Herr v. Navratil: Rhinoplastik bei Sclerom.

Vortragender demonstrirt die 35 Jahre alte Patientin mit Rhino-Cheilosclerom, bei welcher er nach Entfernung des Scleroms der Oberlippe eine Oberlippenplastik ausführte und nun, da die erste Operation gelungen ist, nach Exstirpation des Nasenscleroms auch eine Rhinoplastik vornahm. Die Nase ist von der Stirn gebildet worden mit Benutzung des Periostes. Die Operation ist gelungen, der Lappen heilte überall per primam an. Bei der grossen Ausdehnung des Scleroms sind auch im Gesichte Narben zurückgeblieben und damit der Stirnlappen auf gesunden Boden kommt, musste er grösser wie gewöhnlich genommen werden, selbst so ist aber, wegen der breiteren Basis, die Nase etwas flacher ausgefallen. Das wird aber, wie es sich aus dem Heilverlaufe ersehen lässt, durch die Schrumpfung des Lappens noch ausgebessert, da heute, vier Wochen nach der Operation der Lappen sich schon mehr in die Höhe gehoben hat. Die Stirnwunde ist noch nicht vernarbt und an der Lappenwurzel muss noch eine kleine kosmetische Reparation vorgenommen werden. Vortragender stellt aber die Patientin deshalb schon heute vor, da vor den Ferien keine Sitzung mehr stattfindet und bis zum Herbst die Patientin nicht im Krankenhaus bleiben wird. Vortragender bemerkt, dass er diese mit der radicalen Exstirpation des Scleroms verbundene plastische Operation deshalb ausführte, da er in der Lage war, alles Kranke von der Nase, Oberlippe und vom Oberkiefer zu entfernen, das Leiden aber auf die tieferen Theile, wie Larynx und Luftröhre nicht ausgebreitet war.

2) Herr v. Navratil: Durch Operation geheilter Fall von hochgradiger Infractionsdeviation der Nasenscheidewand.

K. G., 18 Jahre alt, Maschinenschlosser. Das Leiden soll schon seit der Geburt bestehen, Nasenverstopfung ist aber erst seit drei bis

Digitized by Google

vier Jahren aufgetreten, und zwar so stark, dass Pat. immer durch den Mund athmen musste. Häufige Kopfschmerzen. Pat. ist vor zwei Jahren in Wien zweimal mit wenig Erfolg operirt worden.

Die Richtung der Nase weicht auffallend nach rechts ab. Die knorpelige Scheidewand zeigt bei Spiegeluntersuchung diese Deviation in gesteigertem Grade, besonders an ihrem unteren Theile am Naseneingange, so dass der rechte Nasengang nur als eine enge Spalte existirt, durch welche der Knopf einer Sonde kaum passiren kann. Der mittlere Nasengang ist genügend breit. Durch die rechte Nase kann sehr wenig Luft passiren. Linker unterer Nasengang zufolge der Concavität der Deviation etwas weiter. Hintere Rachenwand trocken.

Am 8. Mai Operation in Chloroformnarcose. Das in zwei Stücken entfernte Knorpelstück ist 14 mm lang und 9 mm breit. Die Nähte sind theils am dritten, theils am vierten Tage entfernt worden. Die Wunde heilte per primam. Pat. befindet sich gut, athmet auch in der Nacht mit geschlossenem Munde, die Kopfschmerzen haben aufgehört und die hintere Rachenwand ist auch nicht mehr trocken. Von dem Scheerenschnitt am Nasenrücken ist kaum mehr eine Spur zu sehen.

Herr Némai: In einem Falle von Nasenstenose in Folge linksseitiger Muschelhypertrophie, rechtsseitiger Septumdeviation und himbeerförmiger Hypertrophie der beiden hinteren unteren Muschelenden habe ich die Deviation mit dem Meissel corrigirt. Das Resultat ist gut, aber die sechs Wochen alte Wunde ist noch immer nicht zugeheilt. Im demonstrirten Falle ist die Operation schön und gründlich und die Heilung ist schnell erfolgt.

Herr Baumgarten: In ähnlichen Fällen pflege ich zuerst die Schleimhaut lappenartig abzulösen, die Blutung mit Tamponade zu stillen und entferne erst am nächsten Tag den Knorpel, worauf der Lappen reponirt wird.

Herr Zwillinger: Insofern hier ein intranasaler Eingriff zu keinem Resultat führen konnte, ist dieses Operationsresultat sehr zufriedenstellend.

Herr v. Navratil: Patient hat schon zwei caustische und eine Meisseloperation ohne Erfolg ausgehalten, bevor er zu mir kam; deshalb willigte er in die Operation ein und nur deshalb fühlte ich mich auch bewogen auf diese Weise vorzugehen.

3) Herr Hültl: Osteoplastik der Nase, ausgeführt wegen Nasenbeindefecte traumatischen Ursprungs.

G. J., 29 Jahre alt, Kutscher, ist vor 10 Jahren unter ein Mühlrad gekommen, bei diesem Unfalle ist das Gesicht zerquetscht und der rechte Unterarm gebrochen worden. Pat. ist erst nach langwieriger Krankheit gesund geworden, das Gesicht blieb aber entstellt. Gegenwärtig besteht bei vollständiger Abwesenheit der Nasenbeine an der Stelle des Nasenrückens ein thalergrosser Defect, welcher von narbigen Rändern begrenzt ist, die Form des Sinus pyriformis besitzt und von dem freiliegenden knöchernen Septum in zwei Theile getheilt ist. Von den Weichtheilen der Nase sind nur die Nasenspitze, die beiden Nasenflügel und die bewegliche Scheidewand (Septum cutaneum) übrig geblieben. An der Stirn ist eine gebogene, 10 cm lange, verschiebbare Narbe sichtbar. Vom Defecte abgesehen macht das Bild den Eindruck

Digitized by Google

einer hochgradigen Sattelnase. Mit Kenntniss der Versuche von Langenbeck, König und Schimmelbusch, welche sie vornahmen, um in solchen Fällen die Profilhöhe der zu bildenden Nase aufbauen zu können, bin ich bei der Operation dieses Falles folgender Weise vorgegangen:

Nach Auffrischung der narbigen Ränder des Defectes ist von der oberen Fläche der übrig gebliebenen Weichtheile der Nase ein Lappen von entsprechender Grösse und Form genommen, und auf die Weise umgeschlagen worden, dass die mit der Epidermis bedeckte Fläche gegen die Nasengänge liegt und dann ist er in den Defect eingenäht worden. Hierdurch ist einerseits der Defect vollständig zugedeckt worden, andererseits hat dieser Lappen, welcher als Unterfutter fungirte, die spätere Schrumpfung des Stirnlappens verhindert. Durch das Umlegen des Lappens ist eine Wunde, welche die doppelte Grösse des Originaldefectes besass, entstanden, welche in ovaler Form von der Nasenspitze bis zur Nasenwurzel zog. Zur Deckung dieses Epidermisverlustes ist von der Stirnhaut ein knöcherner Lappen gebildet worden. Nach pünktlicher Aufzeichnung dieses mit der Basis auf die linke obere Augenwinkelgegend gestützten ovalen Lappens auf die Stirnhaut, schnitt ich denselben mit dem scharfen Scalpell bis zum Knochen um. In derselben Linie ist die äussere Lamelle des Stirnbeins mit der Kreissäge von Krause, welche durch eine zahnärztliche Bohrmaschine gedreht wurde, bis zur Diploë durchgesägt worden. Hierauf habe ich in der Diploë vorwärtsgehend in Zusammenhang mit der Haut und dem Periost die äussere Lamelle des Stirnbeins mit einem feinen und sehr scharfen Osteotom abgelöst. Der hierdurch gewonnene knöcherne Lappen ist der Länge nach in der Mitte eingebogen, resp. gebrochen worden, damit dies aber in gerader Linie geschieht, ist der knöcherne Theil des Lappens mit der schon erwähnten Säge zur Hälfte durchgesägt worden. Nun war der Lappen gebogen und in dieser Lage mit einigen Nähten fixirt und bildete eine mit Weichtheilen reichlich bedeckte Kante, welche in die an der Stelle des zu bildenden Nasenrückens liegende und durch die Umlegung des unteren Lappens entstandene Wunde genau passte. Die Lappen sind per primam verheilt.

Die plastisch gebildete Nase besitzt heute, also acht Wochen nach der Operation, eine tadellose Profilhöhe, die Haut ist mit jener des Gesichts gleichfarbig und der knöcherne Umriss, welcher ganz fest ist, unterscheidet sich, Dank seiner Form, kaum von dem einer normalen Nase.

4) Herr Polyák: Lupus am Gesicht und an der Nasenschleimhaut.

In der Familie der 17 Jahre alten Patientin ist eine ähnliche oder tuberculöse Erkrankung nicht vorgekommen. Der Fleck auf der Wange ist vor 4—5 Jahren gleichzeitig mit einer Nasenverstopfung und Naseneiterung entstanden.

Gegenwärtig ist auf der rechten Wange ein ungefähr markstückgrosser, lupöser Fleck sichtbar, auf der einen Seite mit einigen Knötchen, sonst glatt und narbig. Die Nasenhöhle war vor 14 Tagen, als ich das Mädchen in Behandlung nahm, auf beiden Seiten mit eiternden, weichen, leicht blutenden Granulationen, welche aus der Scheidewand hervor-

Digitized by Google

wuchsen, ausgefüllt. Nach gründlichem Curettement und täglichen energischen 80proc. Milchsäureeinreibungen ist heute auf der Scheidewand der am Rande in Vernarbung begriffene lupöse Process sehr deutlich sichtbar; es scheint auch, dass das rechte vordere Muschelende ebenfalls lupös ist; ferner lässt sich der Scheidewandknorpel mit der Sonde etwas weich anfühlen. Auf der linken Seite ist die curettirte Stelle des Infiltrationsgewebes schon fast vollständig vernarbt.

Bemerkenswerth wird dieser Fall von Nasenlupus durch die zu Beginn der Krankheit etwas ungewöhnliche Form von reichlichen Wucherungen auf beiden Seiten der Scheidewand, weshalb ich im Anfange zur Annahme von Tuberculose neigte; doch wurde ich durch den histologischen Befund und die sehr geringe Zahl der Tuberkelbacillen (ein Bacillus auf 20 Schnitte) nachträglich zur Diagnose des Lupus geführt. Interessant ist auch die von einander isolirte Lage des Gesichts- und Nasenleidens, obwohl beide gleichzeitig aufgetreten sind, ferner der Umstand, dass bei einem so weit ausgebreiteten, vorn liegenden ulcerösen Lupusprocesse der häutige Theil des Naseneinganges bis jetzt noch gesund blieb. Ich will noch bemerken, dass sich über der rechten Lungenspitze eine Dämpfung finden lässt, mit lautem, indeterminirtem Athmen, doch ohne irgend welche Symptome der Erweichung und des Zerfalls. Patientin ist fieberfrei, hustet nicht und schwitzt nicht. Der Lungenprocess lässt sich mit Wahrscheinlichkeit als eine fibröse Phthise diagnosticiren.

Herr Baumgarten: Wegen des Lupus im Gesicht ist Jedermann geneigt, auch Lupus in der Nase anzunehmen. Besteht aber der Lupus über zwei Jahre, dann giebt es Zerstörungen und Defecte; diesen Fall halte ich für Tuberculose, um so mehr, da sich auf beiden Seiten Spuren von Tumorbildung sehen lassen. Der histologische Befund kann hier bei der nahen Verwandtschaft der beiden Leiden nicht entscheidend sein.

Herr Némai: Die Differenzirung hat blos einen academischen Werth. Der Fall ist sehr instructiv.

Herr v. Navratil: Das klinische Bild spricht eher für Tuberculose.

Herr Polyák: Das Bild sprach zumeist mehr für Tuberculose. Für Lupus spricht auch der Umstand, dass das Leiden in vier Jahren zu keinen tieferen Zerstörungen führte und mehr auf der Oberfläche blieb; bei Tuberculose, selbst wenn Tumorbildung erfolgt, also bei den Tuberculomen, habe ich die knorpelige Scheidewand stets zerstört und perforirt gefunden.

5) Herr Zwillinger: Fall von sogenanntem Prolapsus ventriculi Morgagni.

Anamnestisch ist die bei dem sonst immer gesund gewesenen, 27 Jahre alten Patienten nach einem im Regen und Kälte gemachten Ausflug plötzlich aufgetretene Heiserkeit und heftiger Husten hervorzuheben. Nach verschiedenen misslungenen Heilversuchen entschloss sich Patient zu dem vorgeschlagenen operativen Eingriff. Es wurden in fünf Sitzungen grössere Mengen kleinerer Partikel aus seinem Kehlkopf mittelst Pincette entfernt. Im Januar begann seine Stimme heller, reiner zu werden, im März war complete Wiederherstellung eingetreten,

Digitized by Google

gegenwärtig ist die Stimme wieder umflort. Bei der Inspection des Kehlkopfes fällt es sofort auf, dass nur der ganz schmale, rothgrau verfärbte Rand des linken Stimmbandes sichtbar ist, so zwar, dass derselbe während der Phonation ca. 2—3 mm von der vorderen Commissur nach hinten und in der Gegend des linken Stimmfortsatzes ganz verschwindet. Während der Inspiration, die ganz frei ist, wird der sichtbare Rand in der Mitte noch schmäler. Bei näherer Untersuchung zeigt es sich, dass das linke Stimmband bis auf den erwähnten schmalen Rand von einer dunkelgrau-rothen Schleimhautfalte bedeckt ist, welche sich vom linken Taschenbande scharf abgrenzt. Diese Falte schiebt sich aus dem linken Morgagni'schen Ventrikel hervor, ist in ihrem hinteren Antheile ganz wenig mit der Sonde abhebbar, die Reposition aber gelingt nicht. Es liegt in diesem Falle derjenige Zustand vor, welcher für gewöhnlich als Prolapsus ventriculi Morgagni angesprochen wird. Die Verhältnisse auf der rechten Kehlkopfhälfte sind normale, der Eingang in den rechten Ventrikel sichtbar, das rechte grau-roth verfärbte Stimmband zeigt die Symptome chronischen Catarrhs, so wie die übrigen Theile des Kehlkopfes. Die Beweglichkeit der Stimmbänder nicht behindert. Es scheint im gegenwärtigen Fall die laterale Wand des Ventrikels erkrankt zu sein, nicht die untere Fläche des Taschenbandes. Trotz der scharfen Abgrenzung der Falte gegen das Taschenband ist eine Nische nicht constatirbar, wie sie Schmidt bei Schiefhaltung des Kopfes des Patienten in einem Falle constatiren konnte, um daraus den Schluss zu ziehen, dass im betreffenden Falle eine circumscripte Entzündung der die Basis des Ventrikels bildenden, also dem Stimmbande zugehörenden Theile vorhanden ist.

Was die Entstehungsart des sogenannten Prolapses anbelangt, schliesst sich Z. der von B. Fränkel gegebenen Erklärung an, dessen Untersuchungen ergaben, dass von einem Prolaps sensu strictiori nicht die Rede sein kann, und dass wir es in diesen Fällen mit einem chronisch verlaufenden, mit Bindegewebshyperplasie einhergehenden Processe zu thun haben, welcher die Oberfläche des Stimmbandes — Chorditis vocal. superficial. hyperplast. —, die äussere Wand — Laryngitis lateral. hyperplast. — oder die untere Fläche des Taschenbandes — Chorditis ventricul. int. hyperplast. — befällt, oder aus einer Combination von drei Formen besteht. Die sogenannte prolabirte Partie hat in diesem Falle in die Glottis hineingeragt und dadurch die bedeutende Stimmstörung hervorgebracht, welche durch Entfernung dieser Theile so bedeutend gebessert wurde. Der Eingriff ist aus den sehr zarten, weisslichen Narben am Rande ersichtlich; der sogen. Prolaps hat dadurch die typische Form verloren. Das Resultat in diesen Fällen ist dann zufriedenstellend, wenn wir im Stande sind, die Stimmstörung so weit zu corrigiren, dass Patient event. in Ausübung seines Berufes nicht gestört ist. Ganz anders steht es, wenn der sogenannte Prolaps doppelseitig ist und ein Athemhinderniss darstellt. Zweckentsprechend ist die Operation mit der Zange oder gegebenen Falles das Verfahren, welches von v. Jelenffy angegeben wurde, auch die Galvanocaustik hat ihre Anhänger.

Herr Polyák: Den Fall halte ich nicht für einen Prolaps, sondern für eine partielle Hypertrophie der Ventrikelwand. Ich schliesse mich

Digitized by Google

in dieser Frage an Fränkel an und halte den completen wirklichen Prolaps der Ventrikelschleimhaut für ausgeschlossen. Es unterliegt keinem Zweifel, dass dieser Fall dem Bilde entspricht, welches man früher als Prolaps des Ventrikels bezeichnet hat, und der Unterschied zwischen dem Herrn Vorsitzenden und mir liegt nur in der dem Wesen des Processes entsprechenden Benennung; ich glaube, dass für diesen Fall die Benennung „Chorditis vocalis superior hyperplastica" passt.

Herr v. Navratil: Ebenso wie einzelne Partien des Ventrikels hypertrophiren und sich vorstülpen können, kann der ganze Ventrikel hypertrophiren und sich vorstülpen. Ich habe seiner Zeit Jelenffy's Fall gesehen, wo die ganze Ventrikelwand hypertrophisch war und vorfiel. Im vorliegenden Fall ist noch ein kleiner Theil des Stimmbandes sichtbar, in Jelenffy's Fall hing der Tumor in die Glottis hinein.

6) Herr Zwillinger: Fall von Ulcus septi perforans.

Sz. J., 38 Jahre alter Incassant, giebt an, vor 6—7 Jahren sehr oft an heftigem Schnupfen und Nasenbluten gelitten zu haben, es bildeten sich sehr häufig Krusten, welche er mit dem Fingernagel zu entfernen suchte. Nach solchem Wegkratzen traten heftigere Blutungen auf. Sein jetziger Zustand dauert seit 2—3 Jahren und wurde wiederholt behandelt. Lues wird negirt. Pat. ist Neurastheniker und steht in Behandlung eines Nervenarztes. Wie Sie sehen, ist Pat., obwohl von blasser Gesichtsfarbe, gut genährt; von Lues kein Zeichen vorhanden. Bei Untersuchung der Nase finden wir an der rechten Fläche der knorpeligen Scheidewand, ziemlich der Mitte der Cartilago quadrangularis entsprechend, also an der bekannten Prädilectionsstelle, die Schleimhaut in der Grösse eines Fünfhellerstückes grau-weisslich verfärbt, dünn, mit der Sonde nicht abhebbar, in der Mitte dieser verfärbten Partie eine circa erbsengrosse Stelle, welche, mit der Sonde untersucht, das Gefühl einer unebenen rauhen Fläche ergiebt; die Stelle ist von dunkler Farbe. Ohne Zweifel ist dies der blossgelegte, in der Mitte des Substanzverlustes befindliche Knorpel. Nach der Eintheilung Hajek's haben wir es in diesem Falle mit dem dritten Stadium: Blosslegung des Knorpels, zu thun. Die Geschwürsränder sehr dünn, die umgebende Schleimhaut wenig gelblich-braun verfärbt. Die dem Process entsprechende linke Fläche der Scheidewand normal, wenig blutreicher, eine andere mit blossem Auge oder Sonde erkennbare Veränderung an dieser Stelle nicht constatirbar. Das Gesagte zusammengefasst, finden wir, dass an der rechten Fläche der knorpeligen Scheidewand, an der bekannten Prädilectionsstelle derselben sich ein runder Substanzverlust befindet, dessen Grund der blossgelegte Knorpel bildet, während die dem Process entsprechende andere, in diesem Falle die linke Fläche des Septums, unverändert ist. Wenn nun in Betracht gezogen wird, dass Pat. sich mit chemischen Producten nicht befasst, dass Diphtheritis, Tabes, Abscess und Tbc. auszuschliessen sind, und die anamnestischen Daten genügenden Anhalt bieten, so bleibt keine andere Annahme übrig, als die, dass wir es in diesem Falle mit dem sog. Ulcus perforans septi rotundum zu thun haben, dessen erstes Stadium die weisslichgraue Verfärbung der oberflächlichen Schleimhautschichte, resp. der oberflächliche Substanzverlust bildet, dessen zweites Stadium: scharf-

Digitized by Google

randiges Geschwür, dessen Boden necrotische Gewebselemente bedecken; drittes Stadium: Blosslegung des Knorpels, wie in unserem Falle, es folgt hierauf die Perforation des Knorpels, später totale Perforation der Scheidewand und schliesslich complete Perforation mit vernarbten Geschwürsrändern. Die Aetiologie der Erkrankung betreffend, wissen wir, dass Rhinitis sicca anterior, Trauma, Blutung, Zuckerkandl'sche Xanthose, Einwanderung von Staphylococcen, eintretender tieferer geschwüriger Zerfall mit schliesslicher Necrotisirung des Knorpels die maassgebenden Momente darstellen. Wie Sie sehen, meine Herren, stehe ich bezüglich der Aetiologie dieses Zustandes auf vermittelndem Standpunkt. Die Therapie betreffend, erlaube ich mir, auf meinen im Jahre 1894 auf der Wanderversammlung ungarischer Aerzte und Naturforscher in Fünfkirchen gehaltenen, dieses Thema behandelnden Vortrag hinzuweisen.

Herr Baumgarten hält den Fall für Xanthose, da er keine Vertiefung sieht.

7) Herr Krepuska: Primäres Sarcom des Ganglion Gasseri und seine Beziehung zur Function des Gehörorgans der entsprechenden Seite.

N. J., 38 Jahre alt, Beamter, wurde am 19. Februar 1895 auf die Klinik des Herrn Prof. Kétly aufgenommen. Pat. litt in seiner Jugend öfters an Blennorrhoe, hatte mit 25 Jahren angeblich ein „Ulcus durum", aber ohne nachfolgende Halsschmerzen, und benutzte damals eine Quecksilberkur. Im Januar 1895 trat angeblich nach einer Unterhaltung ein derartig grosser Kopfschmerz auf, dass er bewusstlos wurde; seit dieser Zeit tritt der Kopfschmerz in täglichen Anfällen auf, besonders rechtsseitig, und strahlt in das rechte Ohr aus.

Pat. ist gut entwickelt und genährt, mit starkem Knochenbau. Pupillen mittelweit, gleich, gut reagirend. Visus gut. Stimme etwas näselnd. Rechter M. sternocleidomastoideus etwas gespannter, schmerzhaft. Keine Halsdrüsen. Athmungs-, Verdauungs- und Circulationsorgane normal. Pat. leidet am rechten Ohre ausser den erwähnten Schmerzen an Schwerhörigkeit und Sausen. Geschmacksempfindung an der Zunge ganz geschwunden, am Gaumen vorhanden.

Ich sah den Patienten zum ersten Male acht Tage nach der Aufnahme und fand damals Folgendes: Die Ohrengegend ist empfindlich, besonders der Warzenfortsatz und die retromaxilläre Region, eine Formveränderung ist aber, abgesehen von dem etwas gespannten M. sternocleidomastoideus, nicht sichtbar; Gehörgang gesund und weit, Trommelfell transparent, blass, nicht injicirt, etwas matter und eingesunkener. Paukenhöhle frei, ohne Entzündung. Weber wird rechts gehört. Flüstern rechts von $1^1/_2$ m; Einblasung gelingt nach Politzer nicht, nur durch den Catheter, der Ton ist trocken und hoch. Das Einblasen hat auf Gehör und Schmerzen keinen Einfluss. Patient kann den Mund nicht öffnen, die Schneidezähne gehen höchstens auf 1—2 cm weit auf, in der Mundrachenhöhle, obwohl die Untersuchung nur mangelhaft gelang, war nichts Abnormes wahrnehmbar, weicher Gaumen ist nicht gelähmt, Schlucken geht gut. Nasenathmung erschwert, doch sind die Nasengänge, abgesehen von einer catarrhalischen Schleimhautschwellung, ziemlich frei. Der Nasenrachenraum, welcher wegen des Trismus nur

Digitized by Google

mit Mühe und nur mit dem Finger zu untersuchen war, ist von Herrn Klar ganz frei gefunden worden. Patient klagt über sehr starke rechtsseitige Kopfschmerzen, welche er genau zu localisiren unfähig ist, es werden abwechselnd Os parietale, Warzenfortsatz und Ohr als Stellen des Schmerzes bezeichnet. Durch die starken Kopfschmerzen werden Schlaf und Essen unmöglich gemacht. Sämmtliche antineuralgische Mittel werden versucht, mit sehr wenig Erfolg.

Mit Rücksicht auf den negativen Paukenhöhlenbefund, auf die vorhandene heftige Hemikranie und auf den Trismus und da Patient in seiner Jugend an Lues litt, gewann die Supposition an Wahrscheinlichkeit, dass hier an der Schädelbasis, wahrscheinlich am Keilbeinkörper, eine luetische Periostitis besteht und deshalb bekam Patient, welcher die Klinik am 13. März verliess, den Rath, eine Quecksilberkur vorzunehmen.

Patient kam im Monat August desselben Jahres wieder nach Budapest und liess sich im St. Stephans-Krankenhaus auf die Abtheilung des Herrn Primarius Hochhalt mit folgendem Status aufnehmen: Die rechte Hälfte des Stirnbeins, das Os parietale, besonders die Gegend der Sutura coronaria sind beim Anklopfen schmerzhaft; der N. supraorbitalis d. und der N. infraorbitalis d. an der Austrittsstelle druckempfindlich. Die Schneidezähne gehen nur $1^1/_2$ cm weit auseinander, der Rachen ist frei, im linken Kieferwinkel eine nussgrosse, harte Drüse. Beim Heben des rechten Armes ist die rechte Mamillargegend sehr empfindlich; der rechte VI.—VII. Intercostalraum ist stark druckempfindlich. Es bestehen beiderseits aus den Foramina ischiadica längs der Nn. ischiadici ausstrahlende starke Schmerzen, welche in der Nacht zunehmen. Ohrensausen und Schwerhörigkeit rechts. Trommelfell matt, glanzlos, eingesunken, aber nicht entzündet; in der Paukenhöhle kein Exsudat. Taschenuhr wird rechts nur in unmittelbarer Nähe vernommen; bei der Weber'schen Untersuchung wird der Ton in der Mitte gehört. Die aurotympanale Leitung ist rechts besser als die Knochenleitung.

Patient ist blutarm, abgemagert, kann sich nur mit Hilfe eines Stockes vom Sitze erheben, der Gang ist erschwert. Klagt hauptsächlich über grosse Schmerzen im Kopfe und in den unteren Extremitäten. Es wurde „Neuritis multiplex luetica" diagnosticirt und Patient bekam subcutane Sozojodolinjectionen. Am 15. August wurde die lumbale Gegend schmerzhaft, am 22. August wurde der rechte Fussrücken unempfindlich und die active Beweglichkeit des rechten Fusses hörte ebenfalls auf. Am 26. August war die Gegend des linken Foramen ischiadicum angeschwollen, bei der Berührung äusserst schmerzhaft, auf der linken Seite des Kreuzbeines entstand, ungefähr dem zweiten oder dritten Foramen sacrale entsprechend, eine thalergrosse, druckempfindliche Emporwölbung. Rechts kein Patellarreflex, links etwas gesteigert. Die Kopfschmerzen hörten theilweise auf. Patient starb in Folge der allgemeinen Entkräftung am 27. September.

Auszug aus dem Obductionsprotocoll: Dem rechten Ganglion Gasseri entsprechend liegt eine $3^1/_2$ cm lange und 2 cm breite Geschwulst von glatter Oberfläche, welche an der Schnittfläche gelblichweiss, dicht und gleichmässig glatt ist. Die Geschwulst ragt etwas in die Schädelhöhle hinein, die Dura lässt sich von ihr leicht abheben,

Digitized by Google

ihre innere Fläche ist an dieser Stelle glatt und glänzend. Die Geschwulst hat die Spitze und den vorderen Theil der Felsenbeinpyramide usurirt, die vordere Wand der Carotis interna liegt in der Geschwulst und die Geschwulst zieht in Verbindung mit der Arterienwand weiter, brach aber in die Paukenhöhle nicht durch. Der fleischige Theil des M. tensor tympani ist in eine Geschwulst umgewandelt, stark verdickt, füllt aber die Länge der knöchernen Tube nicht vollständig aus, so dass der Endtheil der Sehne scheinbar normal und die Paukenhöhle ganz frei ist. Von dieser Geschwulst kommen die Trigeminusäste hervor. Der obere Ast ist weisslich, nicht verdickt; der mittlere Ast ist etwas gelblicher, durchscheinender, verdickter, der untere Ast ist fingerdick und das Foramen ovale ist entsprechend erweitert. Dieser zu einer Geschwulst verwandelte Nervus inframaxillaris steht mit der Neubildung des Nasenrachenraumes im Zusammenhang. Der Nasenrachenraum ist vom Fornix beginnend über die Pharynxtonsille bis zum hinteren und der rechten lateralen Pharynxwand und bis zur Höhe der Tubenmündungen durch eine ca. 2—3 cm dicke, dichte, weissliche Masse von granulirter Schnittfläche, welche durch die geschwollene Schleimhaut bedeckt war, theilweise ausgefüllt. Die Mündung der Tube erscheint in Form einer halbmondförmigen Spalte reducirt. Hinter der Geschwulst ist der Knochen überall intact. Die knorpelige Tube ist durch die Geschwulst stark nach vorwärts gedrängt, in Folge dessen sind die knorpelige und die knöcherne Grenze in scharfem Winkel geknickt; die äussere, membranöse Wand der Tube ist genügend dünn, durch gesunde Schichten gebildet, um so dicker ist aber die mediale knorpelige Wand, so dass der Tubenknorpel wie eingegraben erscheint. Linke Pharynxseite und Mundrachenhöhle sind frei. Die Halsdrüsen sind stark vergrössert, dicht, mit glatter, glänzender Schnittfläche. Metastasen waren vorhanden in dem rechten VI. Rippenknorpel, im Körper des VI.—VIII. Brustwirbels, in der Synchondrosis sacroiliaca dextra, im Kreuzbeine und in der Leber.

An Schnitten, welche aus der primären Geschwulst und aus den übrigen Metastasen angefertigt werden, ist die histologische Structur überall gleich. Die Neubildung besteht aus kleinen Zellen mit wenig Plasma, aber mit grossem, stark granulirtem centralen Kern, welche in das umgebende Gewebe in Bündelform eindringen; die einzelnen Bündel werden durch feine brückenartige „Stränge", welche von denselben Zellen zusammengesetzt sind, unter einander verbunden; neben dieser alveolären Anordnung ist aber die Infiltration der Stellen der Neubildung in das umgebende Gewebe überall sichtbar. In der primären Geschwulst an der Stelle des Ganglion Gasseri ist keine Ganglienzelle mehr erkennbar, hier und da ist noch eine Nervenfaser mit Markscheide sichtbar; daneben fällt in der Neubildung, besonders im Verlaufe der Gefässe, die Calcification auf. Dieselbe Calcification ist an der an die Geschwulst angrenzenden Wand des Felsenbeinastes der Carotis interna sichtbar (Endarteriitis chron. deformans). In Schnitten des zweiten Astes des Trigeminus, an der Austrittsstelle vom Foramen rotundum sind in kleinen Fascikeln noch verhältnissmässig intacte Nervenfasern sichtbar, obzwar schon stark auseinander gedrängt durch die Elemente der Geschwulst.

Digitized by Google

Die Geschwulst ist ein alveoläres Sarcom, welches, da es an manchen Stellen, besonders in den Metastasen, sich im Lumen der Lymphgefässe entwickelt hat, mit Recht auch als Endotheliom bezeichnet werden könnte.

Als Endresultat und Conclusion kann in diesem Falle hervorgehoben werden, dass in Fällen, wo ohne entsprechende Paukenhöhlensymptome oder Tubenerkrankung unstillbare Otalgie besteht, an die Erkrankung des Trigeminus oder seines Hauptganglions gedacht werden muss. Bemerkenswerth ist ferner, dass mit dem Fortschreiten des Leidens die Leitungsfähigkeit der entsprechenden Gehirnnerven stufenweise abnahm, ohne dass eine Ursache in der Paukenhöhle oder Tube nachweisbar gewesen wäre, was seine Erklärung wahrscheinlich in einer reflectorischen Wirkung auf die Endapparate des Acusticus von dem Trigeminus her findet. Dieser Fall ist ein anotomischer Beweis für Schiff's Theorie über die Rolle des N. lingualis bezüglich des Geschmacksvermögens der Zunge, da in diesem Falle auf der rechten Zungenhälfte die Geschmackempfindung bis zu den Papillis circumvallatis fehlte. Auffallend ist noch, dass trotz vollständiger Degeneration des Ganglion Gasseri Symptome seitens des rechten Auges niemals vorhanden waren.

II. Referate.

a) Otologische:

Ueber leichte Fälle von Mittelohrtuberculose und die Bildung von Fibrinoid bei denselben. Von Scheibe, München. (Zeitschrift für Ohrenheilkunde, XXX, Heft 4.)

Neben der meist im letzten Stadium der Lungenphthise auftretenden und mit unaufhaltsamem Gewebszerfall einhergehenden, ausgesprochen phthisischen Form der Mittelohrtuberculose und jenen seltenen Fällen derselben, welche zur Heilung kommen, stellt Sch. auf Grund mehrerer, bei sechs Fällen besonders eingehender Beobachtungen noch eine dritte Form auf, bei welcher der Process zwar nicht ausheilt, aber auch keinen progredienten Character annimmt, sondern stationär bleibt. Derselbe verläuft im Allgemeinen unter dem Bilde der gewöhnlichen chronischen Mittelohreiterung, auffällig ist jedoch die meist totale Zerstörung des Trommelfells, wie man sie sonst z. B. bei Scharlachotitiden antrifft, sowie die starke Herabsetzung der Hörschärfe, besonders für die Sprache. Secretion pflegt gering zu sein, trotz unausgesetzter Behandlung (drei bis zehn Jahre hindurch) aber fortzudauern. Characteristisch war in den beobachteten Fällen das mit plötzlich vermehrter Secretion einhergehende Auftreten eines grauen, sich über die umgebende Schleimhaut etwas erhebenden und dadurch von derselben scharf differenzirten Belages, der sich aber nicht, wie eine Croupmembran, bald abstösst, sondern viele Wochen unverändert fortbesteht, bis er durch aufschiessende Granulationen allmählich verdrängt wird, worauf sich die darunter befindliche Schleimhaut wieder regenerirt oder mit Epidermis überzieht; die zu Anfang vermehrte Secretion vermindert sich wieder auf ihr

Digitized by Google

früheres geringes Maass. Da Sch. einen ähnlichen Belag einige Male bei der phthisischen Mittelohrtuberculose beobachtet hatte, so vermuthete er auch hier denselben Zusammenhang. Die bacteriologische Untersuchung ergab nunmehr in allen Fällen zahlreiche Tuberkelbacillen; dieser Nachweis war nach Abstossung des Belages in dem geringen Secret weit schwieriger zu führen, doch gelang derselbe in zwei Fällen, wodurch der Fortbestand des tuberculösen Processes bewiesen ist. Die allgemeine Körperuntersuchung der Patienten, welche bis dahin ihres guten Aussehens halber hierzu keine Veranlassung gegeben hatten, ergab bei Allen mehr oder weniger deutliche Anhaltspunkte tuberculöser Erkrankung. Bei der histologischen Untersuchung des Belages fand sich eine körnige, schollige Grundsubstanz mit zahlreich eingelagerten Tuberkelbacillen; diese Substanz steht histologisch und chemisch dem Fibrin sehr nahe, zeigt aber nicht die Weigert'sche Fibrinreaction, scheint vielmehr dem Verf. identisch zu sein mit einer „Fibrinoid" bezeichneten Substanz, welche nach neueren Untersuchungen als eine Vorstufe der Verkäsung des Tuberkels gedeutet wird.

Der häufigeren Verwerthung dieses characteristischen Belags zur Diagnose steht jedoch der Umstand im Wege, dass sich derselbe mit nur einer Ausnahme, wo er mehrere Male auftrat, sonst in allen Fällen trotz Jahre langer Beobachtung nur je ein Mal gezeigt hat, also ein nur zufällig zu beobachtendes Symptom darstellt. Verf. fasst das Resultat seiner Beobachtungen in folgendem Schlusssatz zusammen: „Wenn ein Fall von chronischer Mittelohreiterung bei Jahre langer, regelmässiger antiseptischer Behandlung nicht heilt, so muss das den dringenden Verdacht auf Tuberculose erwecken, vorausgesetzt, dass die Eiterung nicht mit Cholesteatom der oberen Mittelohrräume complicirt ist."

Keller.

Chemische Analyse des Cerumen. (Analyse chimique du cerumen.) Von Dr. Lannois und Dr. Martz. (Annales des maladies de l'oreille et du larynx 1897, No. 6.)

Die bis jetzt bestehenden Analysen des Cerumen sind sehr nothdürftig und der Kritik unterworfen. Verff. haben nun das Cerumen auf seinen Wassergehalt, dann die Aschen untersucht; dann haben sie das Cerumen mit purem Aether, absolutem Alcohol, kaltem und kochendem destillirten Wasser untersucht und sind zu folgenden Schlüssen gelangt: 1) Die in Alcohol und Aether löslichen Fettstoffe bilden mehr als den dritten Theil des trockenen Cerumen; freie Fettsäuren, Fette, Cholestearin wurden getrennt untersucht und in Alcohol löslich gefunden; sie bilden den Hauptbestandtheil, und in diesem wiegt wieder das Cholestearin vor. 2) Das gelbe Pigment des Cerumen scheint dem Pigment des menschlichen Fettes ähnlich zu sein; es ist nämlich in Alcohol und in Fett löslich, unterscheidet sich aber von ihm durch seine geringe Löslichkeit in Aether. 3) Es bestehen sehr wahrscheinlich Leucomaine im Cerumen. 4) Das bittere Princip des Cerumen ist noch nicht bestimmt; man kann blos behaupten, dass es in Wasser und Alcohol löslich ist und wahrscheinlich eine Säure darstellt, welche noch später untersucht werden muss.

Dr. P. K.

Digitized by Google

Ueber inspiratorisches Zusammenklappen des blossgelegten Sinus transversus und über Luftembolie. Von O. Koerner, Rostock. (Zeitschrift für Ohrenheilkunde, XXX, Heft 3.)

Bei einer operativen Freilegung des Sinus transversus beobachtete K., wie plötzlich nach einem Hustenstosse beim Inspirium die Sinuswand total zusammenklappte, beim Exspirium sich der Sinus wieder füllte, um bis zur Beendigung der Operation diesen Rhythmus beizubehalten. Die Ursache dieser bisher nur vereinzelt beobachteten Erscheinung ist entweder darin zu suchen, dass die Blutbahn herzwärts frei, nach dem Hirn zu verschlossen ist, oder dass der Ersatz des angesaugten Blutes in Folge hochgradiger Anämie des Gehirns nur langsam erfolgen kann. Da in dem betreffenden letal endenden Falle keine Section gemacht wurde, blieb die plötzliche Entstehung des Phänomens unaufgeklärt. K. vermuthet, dass bei dem Hustenstosse ein den Sinus bis dahin herzwärts obturirender Thrombus losgerissen worden sei, betont aber besonders die practische Bedeutung vorstehender Beobachtung, insofern die Gefahr der Luftembolie bei Eröffnung des Sinus transversus doch wohl grösser sein dürfte, als bisher angenommen wird; er hält es am gerathensten, die Unterbindung der Jugularis vor Eröffnung des Sinus nicht blos dann auszuführen, wenn sich respiratorische Bewegungen am Sinus zeigen, sondern auch, da die Ansaugung plötzlich geschehen kann, überhaupt in allen Fällen, wo kein fester Verschluss herzwärts nachgewiesen ist. Keller.

Casuistische Beiträge zur Pyämiefrage. Von Dr. Eulenstein, Frankfurt a. M. (Zeitschrift für Ohrenheilkunde, XXX, Heft 4.)

Die durch Leutert angeregte Frage der Entstehung otogener Pyämie, ausser durch totale Hirnsinusthrombose oder Osteophlebitis, durch wandständige Sinusthrombose bei scheinbar freiem Sinus bedarf zu ihrer Lösung noch einer grösseren Casuistik. E. hatte Gelegenheit, einen einschlägigen Fall durch die Section nachzuweisen, einen zweiten aber, der nicht zur Section kam, bei der Operation jedoch eine entzündliche Erkrankung der äusseren Wand des Sinus transversus ergab, ebenfalls in obigem Sinne zu deuten. Verf. betont mit Leutert die Wichtigkeit genauester Prüfung der Sinuswand event. durch Abpräparirung der Dura, statt sich auf die übliche Eröffnung des Sinus von oben her zu beschränken; auch weist er auf die Nothwendigkeit hin, in Fällen mit sehr hohen Temperaturen, auch ohne sonstige typische Zeichen von Pyämie, den Sinus transversus immer freizulegen.
Keller.

---

b) Rhinologische:

Ueber das Jacobson'sche Organ. Von Prof. G. Mihalkovics. (Sitzungsbericht der k. ung. Academie der Wissenschaften in Budapest.)

Eine vergleichende Arbeit über das Jacobson'sche Organ bei allen Haupttypen der Vertebralen fehlte bisher, und Mihalkovics unternahm es, diese Lücke in der Literatur auszufüllen. Wir können

Digitized by Google

hier nur einen Auszug dieser interessanten Arbeit geben, welche allgemein gekannt zu werden verdient.

Bei den Fischen ist keine Spur des Organes vorhanden, ebenso bei den caudalen Amphibien, die auf einer geringeren Stufe der Entwicklung stehen als die schwanzlosen, obwohl Seydel das Organ auch bei diesen gefunden haben will, doch hält Mihalkovics, sowie auch Born, die accessorische Seitenblase der Nasenhöhle für eine Kieferhöhle.

Bei den schwanzlosen Amphibien stellt das Jacobson'sche Organ eine kleine Bucht von Sinnesepithel der medialen accessorischen Nasenblase dar, in deren Nachbarschaft Drüsengruppen liegen, und zu welcher Zweige des Riechnerven ziehen. Das Jacobson'sche Organ ist daher das Sinnesorgan des unteren Antheiles der Nasenhöhle, der sogenannten Respirationsgegend, und sucht sich dort das Sinnesepithel eine Art von Versteck, damit die aspirirte Luft darin länger verweilen kann, möglich deshalb, weil es für solche Gerüche eingerichtet ist, welche längere Zeit brauchen, den Geruchsinn zu erregen, während die Riechzellen der olfactorischen Gegend wegen des schnellen Luftaustausches dazu nicht fähig sind. Nachdem, wie auch bei allen Vertebraten, in der Nähe der Blase die grosse Drüse vorhanden ist, die im Vergleiche zur Blase sehr gross ist, wird die Feuchterhaltung des Organes gesichert, und scheint der Riechact durch chemische Reaction des Secretes, je nach der Erregung, zu erfolgen. Dass das Organ ein Riechorgan ist, war dadurch zu beweisen, dass es einen eigenen Stamm des Riechnerven bildet, an dessen medialer Seite verläuft und mit der medialen Wurzel des Riechstranges der Säugethiere identisch sein dürfte.

Bei den Schlangen und Eidechsenarten ist das Jacobson'sche Organ am entwickeltsten. Es stellt eine Art unterer Nasenhöhle dar, eine halbmondförmige Blase, an deren Dache eine starke Schicht von Sinnesepithel sich befindet. Sie unterscheidet sich von dem Sinnesepithel der oberen Nasenhöhle, der Riechgegend, durch Anwesenheit einer starken Lage von Nervenzellen, welche strangförmige Anordnung zeigt, weshalb Born sie für Drüsen hält, Leydig hingegen, weil keine Hohlräume dabei zu finden waren, für Sinnesepithelknospen. Nach Mihalkovics bilden sie die tieferen Lagen des Sinnesepithels, eine Art der kleinen Nervenzellen, wie die körnige Schicht der Seehaut; die strangförmige Anordnung wird durch die zwischen diesen aufsteigenden marklosen Nervenzweige gebildet. Die dünne Oeffnung des Organes beginnt im vorderen Drittel des medialen Theiles des halbmondförmigen Gebildes und endet am Dache der Mundhöhle bei diesen Thierarten, bei allen anderen endet die Oeffnung höher in der Nase oder im Stenson'schen Gange.

Bei den Schildkröten bildet das Organ nur eine kleine Einstülpung des Septums, bei den Krokodilen (die Embryonen ausgenommen) ist es verkümmert, ebenso bei den Vögeln. Es scheint das Organ für die Thiere, die in den Lüften leben, keine Bedeutung zu haben, sondern eher für solche Thiere wichtig zu sein, die auf der Erde kriechen oder auf der Oberfläche schnüffeln, sei es, um Nahrung zu suchen oder Feinde und Schädlichkeiten zu riechen oder wegen des Geschlechtstriebes. Bei diesen Thieren ist das Organ gut ausgebildet, beim

Digitized by Google

Menschen, da der Instinct fehlt und das Denken vorherrscht, verkümmert es.

Von den Säugethieren haben diejenigen, die den Schlangen ähnlich sind, die Rüsselthiere das entwickelteste Jacobson'sche Organ. Die Einrichtung ist wie bei den Schlangen, nur mündet die Ausführung schon im Stenson'schen Gange, bei den Nagern hingegen höher oben im Septum. Bei allen diesen Thieren ist der Ausführungsgang bedeutend enger als die Höhle und sind am Septum in der Nähe viel Drüsengruppen zu finden (Jacobson'sche Drüsen), die hauptsächlich in das Organ münden. Bei manchen Thieren sind um das Organ herum glatte Muskelfasern, durch welche der Gang erweitert werden kann, wodurch die Luft besser eindringt; das Thier kann daher die Function des Organs reguliren.

Beim Menschen besteht das Organ nur aus einem engen Epithelcanal, und da keine Nerven dahin ziehen, kann man behaupten, dass es zu den functionslosen degenerirten Organen gehört und nur eine atavistische Bedeutung hat, dass es ferner mit der Zeit ganz in Verlust gerathen dürfte, da es bei fünf bis sechs Fällen schon auf einer Seite nicht mehr vorhanden ist. Es verhält sich wie die Riechhaut, oder z. B. die Appendices der Nebenhoden. An der betreffenden Stelle ist das Septum immer etwas dünner, häufig verbogen, und die Schleimhaut sehr gefässreich, worauf Kiesselbach schon aufmerksam machte (locus Kiesselbachi). Dass an diesen Stellen Blutungen so häufig sind und Perforationen so oft vorkommen, ist nicht auf Kosten des Organs, wie einige Autoren behaupten, zu setzen, sondern auf den Blutreichthum der Schleimhaut und vielleicht auf Reste von Epithelkeimen.

Baumgarten.

Behandlung der Ozäna mittelst interstitieller Electrolyse. (Du traitement de l'ozaene par l'électrolyse interstitielle.) Von Dr. Brindel. (Revue hebdomadaire de laryngologie et d'otologie 1897, No. 34.)

Dieses bekanntlich so hartnäckige Leiden wurde nach den Angaben von Dr. Cheval und Dr. Bayer bei 30 Patienten in 100 Sitzungen durch die interstitielle Electrolyse bekämpft. Zuerst wird bei jeder Sitzung die Nase ausgespült und mit einer 10proc. Cocainlösung bepinselt; dann wird die kupferne Nadel vorsichtig längs der unteren Muschel zwischen Mucosa und dem knöchernen Skelett geführt. In Ausnahmefällen wird die mittlere Nasenmuschel durchstochen. Die stählerne Nadel wird immer in die Nasenscheidewand zwischen Mucosa und dem Knorpel resp. Knochen eingeführt, ganz der unteren Muschel parallel. Die kupferne Nadel ist wegen ihrer grossen Biegsamkeit am schwersten einzuführen; wenn man also eine stählerne mit galvanoplastisch aufgelegter Kupferschicht haben kann, so ist letztere vorzuziehen. Beide Nadeln sind 10—15 cm lang. Um deren Contact sicher zu vermeiden, zieht man über deren mittleren Theil ein Stück einer Blasensonde von rothem Kautschuk. Auf diese Weise ist man vor anderweitigen Verbrennungen und vor Verletzungen der Tuba gesichert. Die kupferne Nadel wird an den positiven Pol, die stählerne Nadel an den negativen Pol einer galvanischen Batterie gebracht. Man kann

Digitized by Google

zwei Kranke zugleich behandeln, indem man die kupferne Nadel mit dem positiven Pol, die erste Stahlnadel mit der Kupfernadel des zweiten Patienten und die Stahlnadel des letzteren mit dem negativen Pol der Batterie verbindet. Die Drähte müssen so dünn wie möglich sein und werden mittelst federnder Pincette mit den Nadeln verbunden. Man darf keine plötzlichen Veränderungen in der Stromintensität vornehmen. Am besten ist die sitzende Stellung für die Patienten. In 30—35 Secunden war die gewünschte Intensität erreicht. Wenn man etwas höher steigt, als man soll und dann bis zur gewünschten Höhe niedersteigt, so verschwindet der Anfangs empfundene Schmerz. Eine Sitzung von 10 Minuten genügt, während welcher man den Kranken nicht allein lassen soll. Es ist eine Ausnahme, wenn die Patienten gar nicht leiden; bei Zahncaries treten Zahnneuralgien auf. Opticuserscheinungen und Ohrenschmerzen können auftreten, ebenso oft einen ganzen Tag andauernde Kopfschmerzen. In 15—20 Secunden Zeit wird der galvanische Strom auf Null gebracht, ohne dass Patient es merkt. Die Stahlnadel entfernt sich leicht, die Kupfernadel schwer; letztere scheint mehr entzündliche, oft mehrere Tage andauernde Schwellung, erstere mehr Atrophie der Gewebe hervorzurufen. Verf. giebt eine ganze Versuchsreihe von solchen Patienten und kommt am Ende zu folgenden Schlussfolgerungen: das Resultat 30 genau beobachteter electrolytisch behandelter Fälle ist weit hinter den günstigen von Bayer und Cheval beobachteten Resultaten; namentlich sind die Resultate denen von Rethi fast entgegengesetzt. Verf. fragt sich, ob die Resultate die complicirte Einrichtung der Electrolyse werth sind. Die vibrirende Massage mit nachfolgenden Argentum nitricum-Pulverisationen giebt ebenso gute, wenn nicht bessere Resultate. Dr. P. K.

Neue Erfahrungen betreffend die Ogston-Luc'sche Methode zur Radicalheilung des Stirnhöhlen-Empyems. Kritische Beleuchtung der Misserfolge und Ereignisse, welche aus mangelhafter Ausführung jenes Verfahrens entstehen können. (Nouveaux faits relativs à la méthode Ogston-Luc pour la cure radicale de l'empyème frontal. Examen critique des insuccès et des accidents pouvant resulter de son exécution defectueuse.) Von Dr. Luc in Paris. (Arch. internat. de laryngol. etc. 1897, Bd. X, No. 5.)

Die Misserfolge und ungünstigen Ereignisse nach und während der Ogston-Luc'schen Operationsmethode sind nach L. auf Rechnung der mangelhaften Ausführung der Operation, nicht auf diese selbst zu setzen. Vor Allem ist auf die sorgfältigste und ausgiebigste Curettage des eröffneten Sinus ein Hauptgewicht zu legen, wobei natürlich viel von den Dimensionen desselben abhängt; dann wird die Entscheidung von grösster Wichtigkeit sein, ob es sich um eine Affection einer oder beider Stirnhöhlen handelt, wobei L. seiner Erfahrung Raum giebt, dass es sich sehr häufig um beide handelt, und drittens wird man streng darauf achten müssen, dass man auch den fronto-nasalen Canal, sowie dessen Ausmündungsstelle in dem mittleren Nasengang von etwaigen Fungositäten säubert. L. berichtet über eine Anzahl von einschlägigen Fällen, welche die Wichtigkeit der Beachtung vorstehend genannter Cautelen klar vor Augen führen. Beschorner.

Digitized by Google

Ueber ein bei Gehirnleiden oft eintretendes Symptom, welches durch stundenlanges Aufhören des Athmens vor dem Erlöschen des Herzschlages sich kennzeichnet. (Sur un syndrome observé au cours d'affections cérebrales et caractérisé par l'arrêt complet de la respiration plusieures heures avant celui du coeur.) Von Dr. Dyce Duckworth. (Congrès de Moscou und Semaine médicale 1897, No. 40.)

Verf. bespricht vier von ihm beobachtete, hierher gehörige, sowie mehrere von Anderen, namentlich von Macewen beobachtete Fälle und knüpft hieran sehr interessante Beobachtungen und Schlüsse.

Dr. P. K.

Zur Chirurgie der oberen Nasennebenhöhlen. Von Dr. E. Winckler in Bremen. (Archiv für Laryngologie etc. 1897, Bd. VI, pag. 22.)

W. unterzieht die Operationsmethoden, welche im Allgemeinen bei Erkrankung der oberen Nasennebenhöhlen angewendet werden (Grünwald, Jansen, Kuhnt, Killian, Ollier, Gussenbauer u. Roser), einer Kritik, welche um so werthvoller erscheint, als er die meisten jener Methoden in den ihm geeignet erscheinenden Fällen zu prüfen Gelegenheit hatte. Hierbei empfiehlt er dringend, zur Blutstillung, soweit sie nicht durch Unterbindung zu beherrschen ist, nur Gaze zu verwenden und alle Styptica zu vermeiden, da durch letztere die Wundhöhle in ungünstiger Weise beeinflusst wird. Auch vor Application des Jodoforms warnt er, um so mehr, als Jodoformgaze vollkommen genügt.

Beschorner.

---

c) Pharyngo-laryngologische:

Bleilähmung der Larynxmuskeln. (Un cas de paralysie saturnine des muscles du larynx.) Von Dr. R. Flatow. (Deutsche medicin. Wochenschrift und Revue hebdomadaire de laryngologie et d'otologie 1897, No. 31.)

Ein Anstreicher ist seit 2 Jahren heiser, Anfangs bestand Lähmung des linken Stimmbandes. Jetzt bestehen starke Gelenkschmerzen und asphyctische Zustände. Linkes Stimmband steht in der Cadaverstellung, rechtes Stimmband in Abductionslähmung. Zahnfleisch characteristisch. Tracheotomie konnte durch energische Behandlung vermieden werden. Das rechte Stimmband wurde geheilt, das linke blieb unbeweglich.

Dr. P. K.

Die Intubation in der Kinderheilkunde, abgesehen von der Anwendung derselben bei Diphtheritis. Von Prof. J. Bókay. (Orvosi Hetilap 1897, No. 40, 41.)

Die Intubation ist angezeigt bei allen chronischen Stenosen des Kehlkopfes und der Luftröhre. Es werden mehrere Fälle mitgetheilt, einige hat Referent bereits veröffentlicht, auch die Spiegelbefunde sind vom Referenten beschrieben.

1) Ein Fall von narbiger Larynxstrictur nach Diphtheritis; beim Patienten machte Referent die Laryngofission, das narbige Diaphragma unter den Stimmbändern wurde durchtrennt, ein Tubus eingeführt und

Digitized by Google

über diesem der Kehlkopf und die Luftröhre vernäht; nachher noch lange Intubation. Heilung.

2) Narbige Larynxstrictur nach Diphtherie; der erste Tubus musste mit Gewalt durchgeführt werden. Heilung.

3) und 4) Tracheostenosis luetica. 5) Laryngitis subglottica chron. hypertrophica. Heilung. Die Intubation wird mit Erfolg bei erschwertem Decanulement angewendet, in einem Falle sogar nach sechsjährigem Tragen der Canüle.

Die Intubation bei in die oberen Luftwege gelangten Fremdkörpern hatte nur einen palliativen Erfolg.

Die Intubation wird als Hilfsfactor der Tracheotomie wärmstens empfohlen; es kann dadurch die Tracheotomie in grösster Ruhe ausgeführt werden.

Die Intubation wurde ausserdem bei Glottiskrampf, Pertussis, Papillomen etc. angewendet, und endlich wird auf das von L. Loewy empfohlene Intubationsinstrument, welches mit einem Blasebalg verbunden ist, aufmerksam gemacht, welches nicht nur bei Asphyxie angewendet wird, sondern bei Operationen im Munde ausgezeichnete Dienste leisten kann. Baumgarten.

Lähmung der Cricoarytenoidei postici. (Paralysie des cricoaryténoidiens postérieurs.) Von Dr. Bernoud. (Lyon médical und Revue hebdomadaire de laryngologie et d'otologie 1897, No. 31.)

Trat in der dritten Woche eines Typhus auf; Schmerz und inspiratorische Dyspnoe. Erstickungsanfälle. Dann trat Gaumensegellähmung auf, kein eigentlicher Laryngotyphus, sondern die sonst gesunden Stimmbänder entfernten sich nicht von einander beim Inspirium. Seltene Fälle. Verf. konnte blos sechs in der Literatur finden. Dr. P. K.

Ueber die Differentialdiagnose zwischen Cyste und Antrumempyem. Von A. Kunert, Zahnarzt in Breslau. (Arch. für Laryngol. etc. 1897, Bd. VII, pag. 34.)

Nach dem Antrum Highmori zu entwickelte Cysten mit eitrigem Inhalt und eventuell Spontanperforation, wie sie leicht ein Empyem der Highmorshöhle vortäuschen können, haben eine günstigere Prognose als wirkliche Empyeme und da die endgiltige Ausheilung oder mindestens Heilungsdauer sehr wesentlich von der Therapie, welche eingeschlagen wird, abhängt, so ist die richtige Diagnose für den Patienten und für den Operateur von grösster Bedeutung. K. hat nun nach dieser Richtung hin und nach seiner Erfahrung folgende Thatsachen festgestellt: dass 1) der blosse Nachweis, es sei in der Gegend der Kieferhöhle Eiter vorhanden, für die Diagnose Empyema antri Highmori nicht genügt, da bei einer nach dem Antrum zu entwickelten Cyste mit eitrigem Inhalt und eventueller Spontanperforation nach dem Antrum oder der Nase zu ebenfalls beides der Fall sein kann; dass 2) das Austreiben von Eiter durch eine Fistel mittelst des Luftstromes vom Ostium maxillare her, das Eindringen mit einer Sonde durch eine Fistel einige Centimeter nach der Gegend der Kieferhöhle zu mit ziemlicher Sicherheit; 3) Aufblähung der Knochenwände, mit Erhaltung der Conturen aber und dadurch bedingte scheinbare Weichtheilsschwellung

Digitized by Google

mit voller Sicherheit auf eine Cyste schliessen lassen. Erst wenn die genaue Untersuchung eine Cyste ausschliesst und die oben angeführten Symptome vorhanden sind, kann man mit ziemlicher Sicherheit auf Empyema antri schliessen, obgleich hier die Möglichkeit nicht ausgeschlossen ist, dass eine Cyste nach dem Antrum zu spontan perforirte, ehe es zu einer merklichen Aufblähung der Knochenwände kam. In diesen zweifelhaften Fällen wird endlich 4) die microscopische Untersuchung, sowie 5) das Verhalten des eitrigen Secrets, das, bei vorhandener Cyste mehr krümelig-eitrig, durch ein- oder zweimalige Ausspülung bei breiter Eröffnung endgiltig beseitigt wird, bei Empyem, mehr zähschleimig eitrig, einer mindestens wöchentlichen, meist Monate, oft Jahre langen Behandlung bedarf, den endgiltigen Aufschluss geben. K. giebt seiner Ueberzeugung Raum, dass manche Cyste mit eitrigem Inhalt für ein Empyem gehalten und als solches behandelt worden ist, in Folge dessen die Heilresultate, die man bei Empyem erzielt haben will, als unzulässig angesehen werden müssen. Beschorner.

Ein Fall von Molluscum pendulum der rechten Mandel. (Un cas de molluscum pendulum de l'amygdale droite.) Von Dr. Furet. (Société française de laryngologie, Mai 1897, und Archives internationales de laryngologie 1897, No. 4.)

Das einzige subjective Symptom war ein beständiger Reiz im Halse und Hustenanfälle. Der Tumor bestand zugleich mit unzähligen Mollusca pendula der äusseren Haut und ihre gleiche Zusammensetzung war durch das Microscop bestätigt. Verf. konnte kein Beispiel von Molluscum pendulum auf einer Mucosa finden. Dr. P. K.

Ueber die Beziehungen zwischen Schädelform, Gaumenwölbung und Hyperplasie der Rachenmandel. Von Dr. Schwartz, Rostock. (Zeitschrift für Ohrenheilkunde, XXX, Heft 4.)

Körner u. A. haben die bei Vergrösserung der Rachenmandel häufiger vorkommenden Oberkieferverbildungen auf die beeinträchtigte Nasenathmung zurückgeführt, falls dieselbe während der Wachsthumsperiode längere Zeit und in höherem Maasse bestand. Andere (E. Fränkel) bringen dagegen die Oberkieferbildung mit der Schädelform in Verbindung und wollen dieselbe besonders bei Dolichocephalen gefunden haben; auch soll sich bei denselben besonders oft Rachenmandelhypertrophie zeigen (M. Schmidt). Schw. hat nun an 161 macerirten Schädeln und 154 Lebenden zunächst den Nachweis geführt, dass Schädelform und Gaumenbildung von einander unabhängig sind, und glaubt auch des Weiteren durch die Untersuchungen von 33 Patienten mit starken Rachenmandelhyperplasien und 52 anderen, denen die vergrösserte Rachenmandel schon exstirpirt worden war, die Frage verneinen zu können, ob besagte Hyperplasie hauptsächlich bei Dolichocephalen vorkomme; es befand sich nämlich unter den Untersuchten kein einziger mit dieser Schädelbildung. Allerdings bemerkt der Autor dazu, dass Dolichocephalen in Mecklenburg überhaupt selten vorkommen.
Keller.

Digitized by Google

Vorläufige Bemerkungen über die chirurgische Behandlung der Larynxtuberlose. (Note préléminaire sur le traitement chirurgical de la tuberculose du larynx prise au début.) Von Dr. Goris. (Société médico-chirurgicale de Bruxelles, mars 1897 und Revue de laryngologie et d'otologie 1897, No. 23.)

Diese unglückselige Complication der Lungentuberculose, welche das Ende der Kranken so sehr und so qualvoll beschleunigt, wird trotz aller angepriesenen endolaryngealen Behandlungsweisen nicht curirt; das Auskratzen und nachfolgende glühende Ausbrennen der im Entstehen begriffenen Larynxphthise ist namentlich bei relativ gut erhaltenen Lungen die rationellste Behandlung; sie ist wenigstens bei Haut- und Knochentuberculose sehr oft von Erfolg gekrönt; nur ist ihre vorwurfsfreie Ausführung bei der endolaryngealen Methode eine Sache der Unmöglichkeit. Verf. macht daher statt der endolaryngealen die extralaryngeale Operation: Prophylactische Tracheotomie, Tamponade der Trachea, Thyrotomie, Curettage, ergiebiges Ausbrennen der ausgekratzten Stellen, Catgutnaht der Knorpel, Seidennaht der Muskelschichte und Naht der Hautwunde; die nachfolgende Dysphagie ist in einigen Tagen geschwunden. Verf. giebt zwei Fälle von Heilung, wobei nicht nur alle localen Symptome, sondern sogar der specifische Bacillus im Auswurf verschwanden. Dr. P. K.

Ueber die Diagnose der Larynxtuberculose. (A propos du diagnostic de la tuberculose laryngée.) Von Dr. Massei. (Archiv. ital. di laringol. und Revue hebdomadaire de laryngologie et d'otologie 1897, No. 25.)

Die Diagnose ist oft sehr schwer. So hat Verf. den tuberculösen Character einer chronischen Corditis festgestellt, welche er bei Fehlen der Koch'schen Bacillen und der Larynxsymptome als einfach catarrhalisch angesehen hatte. Solche Facta lassen an die Möglichkeit einer primären Larynxphthise denken, welche locale primäre Formen dann auch zur localen chirurgischen Behandlung ermuntern. Dr. P. K.

Ueber die Bezeichnungen Autoscopie, Lämoscopie und Vorschlag des Namens Isthmia für obere Luftwege. Von Prof. B. Fränkel, Berlin. (Archiv für Laryngologie etc. 1897, Bd. VI, pag. 489.)

F. findet eine Collectivbezeichnung für das, was wir obere Respirationsorgane nennen, also für Halsorgane nebst Nase, Nasenrachen dringend nothwendig und erachtet hierfür das Wort *Ἰσθμια* (die Engpassorgane, die Pässe, die Engen) geeignet, für sprachlich gerechtfertigt und als Namen für weitere Zusammensetzungen bequem. So würde z. B. unsere Disciplin Isthmiologie, die oculare Untersuchungsmethode Isthmioscopie, die Localtherapie Isthmiatrie heissen. Beschorner.

Experimenteller Beitrag zur motorischen Larynxinnervation. (Contribution expérimentale à l'étude de l'innervation motrice du larynx.) Von Dr. Grossmann. (Wiener klinische Rundschau und Revue hebdomadaire de laryngologie et d'otologie 1897, No. 23.)

Bisher wird die bekannte von F. Semon begründete Theorie der Stimmbandlähmungen bei centraler oder peripherer Recurrensaffection

Digitized by Google

angenommen. Dabei wird aber die Frage unberücksichtigt gelassen, ob der vom Nervus laryngeus inferior versehene Musculus cricothyroideus keinen Einfluss auf die Stellung der Stimmbänder hat. So hat z. B. Wagner nachgewiesen, dass nach totaler Durchtrennuug des Recurrens unter dem Einfluss des Musculus cricothyroideus eine Adduction der Stimmbänder, aber nicht die Cadaverstellung der letzteren entsteht. Verf. kommt nun nach Schluss seiner Experimente zu folgenden Folgerungen: 1) Durchschneiden eines Recurrens bringt eine bedeutende Verengerung der Glottis; 2) Durchschneiden desselben Nerven auf der anderen Seite vermehrt diese Verengerung; 3) bei der darauf folgenden Durchschneidung beider Laryngei superiores entfernen die Stimmbänder sich von einander, sie stehen sich aber noch näher, wie in der Cadaverstellung. Daraus schliesst Verfasser, dass die Adductorenstellung der Stimmbänder nicht immer auf eine Lähmung der Cricoarytenoidei schliessen lässt. Verf. nimmt sogar an, dass die eigentliche Cadaverstellung der Stimmbänder nie beim Lebenden vorkommt, da ausser den vier Nervi laryngei die äusseren Larynxmuskeln und der innere Lungendruck einigen Einfluss auf die Stimmbandstellung ausüben.

Dr. P. K.

Dermoidcyste des Bodens der Mundhöhle. Operation. Heilung. (Kyste epidermique du plancher de la bouche. Ablation. Guérison.) Von Dr. Bousquet. (Bulletin médical u. Revue lebdomadaire de laryngologie et d'otologie 1897, No. 23.)

Eine 26jährige Frau hat eine hühnereigrosse Geschwulst in der Medianlinie der Suprahyoidalgegend; im Innern des Mundes hebt dieselbe Geschwulst den Mundboden und die Zunge in die Höhe; dabei besteht Speichelfluss, schwieriges Sprechen und Schlucken. Operation durch den Mund.

Dr. P. K.

Herr Grossmann und die Frage der Posticuslähmung. Von Prof. Sir Felix Semon in London. (Archiv für Laryngologie etc. 1897, Bd. VI, pag. 492.)

Kritik der Arbeit: „Experimentelle Beiträge zur Lehre von der „Posticuslähmung" von Dr. M. Grossmann (Arch. f. Laryng., Bd. VI, pag. 282, ref. in dieser Monatsschr., Jahrg. XXXI, 8), welche in den Worten gipfelt, dass G.'s Argumentation eine fortlaufende Kette von Unrichtigkeiten darstellt, welche von ihrem Verfasser mittelst persönlicher Anschuldigungen und in ihrer Wirkung systematisch irreführender Schilderungen, mittelst logischer Trugschlüsse und Aufstellung wilder Hypothesen, mittelst Zweideutigkeit der Ausdrucksweise und falscher, aus irreleitenden Experimenten gezogener Deductionen verfochten wird. Nach ausführlicher Widerlegung der in genannter Arbeit gegen seine Lehre enthaltenen Einwendungen erklärt S., dass er an Allem, was er in der Posticusfrage je öffentlich ausgesprochen (einschliesslich der klinischen, pathologischen, experimentellen und historischen Seite, ebenso wie der Prioritätsfrage), unverbrüchlich festhalte.

Beschorner.

Digitized by Google

Sängerknötchenartige Larynxtuberculose. (Tuberculose laryngée nodulaire.) Von Dr. Castex. (Revue hebdomadaire de laryngologie et d'otologie 1897, No. 26.)

Es kommen relativ viele solche Fälle vor, wo dann die Diagnose des Allgemeinleidens und der Verlauf zur richtigen Diagnose führt. Verf. giebt eine ziemlich verworrene Differentialdiagnose der tuberculösen und nichttuberculösen Sängerknötchen, welche aber weit entfernt ist, im gegebenen Falle eine Entscheidung zu treffen. (Ref.)

Dr. P. K.

Ist der Satz von der verschiedenen Vulnerabilität der Recurrensfasern berechtigt? Von Prof. Rosenbach in Berlin. (Archiv für Laryngologie etc. 1897, Bd. VI, pag. 588.)

R. bestreitet den in M. Grossmann's Arbeit „Experimentelle Beiträge zur Lehre von der Posticuslähmung“ [33]) enthaltenen Satz, dass seine These erst durch Semon's Bemühungen zum Gesetz der Muskelreaction bei organischen Erkrankungen geworden sei und hält daran fest, dass das von ihm formulirte Gesetz durch die Einwendungen G.'s weder vernichtet noch gefährdet sei, da er in seinen Ausführungen die Vorgänge im Kehlkopf nur auf Grund reichlichen klinischen Materials als speciellen Fall eines allgemeinen Gesetzes der Nervenlähmung zu betrachten versucht habe.

Beschorner.

Zwei Fälle von Lähmung des linken Stimmbandes alcoholischen Ursprungs. (Deux cas de paralysie de la corde vocale gauche d'origine alcoolique.) Von Dr. Dundas-Grant. (Société française de laryngologie, Mai 1897, und Revue hebdomadaire de laryngologie et d'otologie 1897, No. 26.)

Verf. giebt die Krankengeschichten eines Klerikers und einer Dame (!), welche dem heimlichen Genuss des Branntweins ergeben waren und bei welchen keine Ursache der Stimmbandlähmung gefunden werden konnte. Nach geordneter Lebensweise trat bei beiden ohne jede andere Behandlung Heilung ein.

Dr. P. K.

Chirurgische Behandlung des Lupus des Larynx. (Traitement chirurgical du lupus du larynx.) Von Dr. Gouguenheim u. Dr. Guinard. (Annales des maladies de l'oreille et du larynx 1897, No. 8.)

Brondgeest hat zuerst den Larynxlupus mittelst Pharyngotomia subhyoidea und Laryngofissur behandelt. Sechs Jahre nach der Operation war noch keine Recidive eingetreten. Der von den Autoren beschriebene Fall ist der zweite in der Literatur zu findende. Die Heilmethode liegt nahe, eben weil wir jetzt wissen, dass der Lupus eine langsam verlaufende, milde Tuberculose darstellt. Die Operation begreift folgende Punkte: 1) Medianschnitt bis zur Trachea führend; 2) Tracheotomie und Einführen der Trendelenburg'schen Tamponcanüle; 3) Eröffnen des Larynx in der Mittellinie und des Pharyngolaryngealraumes; 4) Offenhalten der in der Mittellinie durchtrennten

---

[33]) Archiv für Laryngologie etc., Bd. VI, pag. 282; ref. in dieser Monatsschrift, Jahrgang XXXI, 8.

Digitized by Google

Larynxplatten; 5) Gebrauch des scharfen Löffels bis in die äussersten Grenzen, Gebrauch des Galvanocauters auf den ausgekratzten Stellen, Auskratzen der Morgagni'schen Taschen und der Stimmbänder; die meistentheils angefressene Epiglottis exstirpiren. Verff. geben die genaue Beschreibung ihres so operirten Falles, welcher microscopisch diagnosticirt war und heilte. Sie gestehen, auf die genannte Methode der Lupusbehandlung gekommen zu sein durch die Phthisis laryngea, welche man ebenso, aber mit viel weniger Erfolg, chirurgisch zu behandeln anräth. Wenn also die genannte chirurgische Behandlung der Larynxphthise zu manchen Enttäuschungen geführt hat, so hat selbe das Gute an sich gehabt, dass sie den Weg zur chirurgischen Behandlung des Larynxlupus gezeigt hat. In diesem Falle wirkte die Operation radical, weil der Lupus nur eine milde Form der Tuberculose darstellt. In diesem Falle wurde während der Operation eine vorher nicht diagnosticirte Drüsenschwellung entdeckt; letzteres ist insofern wichtig, weil die Lymphdrüsenschwellung bei Lupus bis jetzt geleugnet wurde. Was die Technik der Operation betrifft, so ist zu bemerken, dass der mediane Verticalschnitt vom Os hyoideum bis zum Sternum vollkommen genügt und dass keine Transversalschnitte ausgeführt zu werden brauchen. Vor der Eröffnung der Trachea muss absolute Blutstillung vorhanden sein, der Knorpelschnitt muss mathematisch median sein; zwei Seidennähte genügen, den Schildknorpel nachher zu vereinigen.

Dr. P. K.

Stroboscopische und photographische Studien über die Stellung der Stimmlippen im Brust- und Falsett-Register. Von Dr. A. Musehold in Berlin. (Archiv für Laryngologie etc. 1897, Bd. VII, pag. 1.)

Das von Stampfer in Wien und Plateau in Brüssel im Jahre 1832 erfundene Stroboscop, auch Phaenacystoscop oder Phantoscop genannte, von Oertel, Koschlakoff und Simanowsky den Untersuchungen über den physikalischen Character der Stimmbandlähmungen dienstbar gemachte Instrument wurde von M. derart vervollkommnet, dass es auch zum Photographiren benutzt und das, was die Photogramme zeigten, an den schwingenden Stimmbändern direct gesehen werden konnte. Er theilt die mit dem Apparat erzielten Resultate seiner Untersuchungen, welche sich zunächst auf die Stimmbänder von Männern und auf die Stellung derselben im Brust- und Falsett-Register erstrecken, mit.

Beschorner.

Ueber die Functionen der Nebenschilddrüsen. (Du rôle des glandules parathyroides dans la fonction thyroidienne.) Von Dr. Gley. (Société de biologie, séance du 31. juillet 1897, und Semaine médicale 1897, No. 37.)

Bekanntlich hat Bauman aus der Schilddrüse ein jodhaltiges Präparat entnommen, welches, wenn nicht der einzige, so doch einer der Hauptbestandtheile der Schilddrüse ist. Nach Verf.'s Experimenten besteht dieses Thyroidin in weit grösserer Menge in den Nebenschilddrüsen. Es ist dies ein neuer Beweis der Wichtigkeit der Nebenschilddrüsen.

Dr. P. K.

Digitized by Google

Chronische Hypertrophie der Zungentonsille. Klinischer und physiologisch-pathologischer Rückblick. (Hypertrophie chronique de l'amygdale linguale. Revue clinique et de physiologie pathologique.) Von Dr. G. Didsbury. (Arch. internat. de laryngol. etc. 1897, Bd. X, No. 5.)

Rückblick auf die von französischen und ausländischen Autoren über die Anatomie dieser Drüse und deren Erkrankungen veröffentlichten Arbeiten mit Hinzufügung zweier eigener Beobachtungen, betreffend einen 41jährigen Bankbeamten und ein 20jähriges Mädchen. Bei ersterem wurde der bestehende Husten, bei letzterer die Stimmstörung durch galvanocaustische Behandlung der hypertrophischen Zungentonsille rasch zum Schwinden gebracht. Beschorner.

Bewegungsaphasie mit Erhaltung der dem Patienten sehr gangbaren Sing- und Betstimme. (De l'aphasie motrice avec conservation de la parole chantée ou priée, familière au malade.) Von Prof. Dr. Bernheim. (Bulletin médical und Revue hebdomadaire de laryngologie et d'otologie 1897, No. 34.)

Verf. bringt zwei solcher Beispiele. Das Leiden ist in den klassischen Handbüchern blos erwähnt, aber nicht genau beschrieben. Verf. giebt die klassische Beschreibung. Dr. P. K.

Erwiderung auf den Aufsatz des Herrn Privatdocenten Dr. Michael Grossmann: Experimentelle Beiträge zur „Posticuslähmung“[34]. Von Prof. B. Fränkel in Berlin. (Archiv für Laryngologie 1897, Bd. VI, pag. 598.)

Von Grossmann sind in obengenanntem Aufsatze Versuche einer abfälligen Kritik unterzogen worden, welche J. Gad und B. Fränkel im Jahre 1889 angestellt und im Centralblatt für Physiologie, Bd. III, pag. 49 veröffentlicht haben. Fränkel hat diese Versuche einer Nachprüfung unterworfen, und zwar unter Berücksichtigung gewisser von G. namhaft gemachter Desiderate. F. konnte bei den neuen Versuchen in keiner Weise die Aussagen von Grossmann bestätigen, musste vielmehr seine früheren Angaben als richtig erkennen. Danach wären sie geeignet, dem Semon'schen Gesetze die werthvollste Stütze zu bieten und, da sie nach ihrem Resultat mit der Semon'schen Lehre in vollem Einklang stehen, jeden Zweifel an deren Richtigkeit zu beheben. Beschorner.

Ventrikellaryngocele. (Laryngocèle ventriculaire.) Von Dr. Paul Rangé. (Annales des maladies de l'oreille et du larynx 1897, No. 6.)

Sehr seltene Fälle, welche man in zwei Categorien eintheilen kann: 1) Der lufthaltige Bruch dringt durch einen Substanzverlust der membranösen oder knorpeligen Larynxwandungen (durch das Ligamentum cricothyroideum, Hutchinson; durch eine angeborene Oeffnung zwischen den zwei Schildknorpelplatten, Madelung); 2) in der zweiten Categorie handelt es sich einfach um eine colossale Erweiterung eines Morgagnischen Ventrikels, jedenfalls durch eine pathologisch-anatomische prä-

---

[34]) Archiv für Laryngologie etc., Bd. VI, pag. 282; ref. in dieser Monatsschrift, Jahrgang XXXI, 8.

Digitized by Google

existirende Veranlagung des betreffenden Gewebes begünstigt und durch übergrosse expiratorische Anstrengungen hervorgebracht (Parker und Beausoleil). Verf.'s Beispiel gehört in diese zweite Categorie und wird nach Virchow als ventriculare Laryngocele gekennzeichnet. Der Fall ist ganz vollständig beobachtet, seine Entstehung mechanisch klar nachgewiesen und verdient im Original nachgelesen zu werden.

Dr. P. K.

Indicationen und Contraindicationen bei chirurgischer Behandlung der Kehlkopftuberculose und deren zu erhoffende Resultate. (Indications et contre-indications du traitement chirurgical dans la tuberculose du larynx et résultats que l'on peut espérer.) Von Dr. R. Botey in Barcelona. (Arch. internat. de laryngol. etc. 1897, Bd. X, No. 5.)

B. resumirt: Bei den acuten und subacuten Formen der Kehlkopftuberculose ist die chirurgische Behandlung contraindicirt. Dasselbe kann man von den Fällen von Tuberculose sagen, wo es sich um chronische, ulcerirende Infiltrate handelt, welche das ganze oder fast ganze Organ betreffen. In 20 pCt. der übrigen Fälle, d. h. bei Lupus des Kehlkopfes, den tuberculösen Neubildungen und Polypen, den einseitigen oder auf den Kehlkopfeingang beschränkten Infiltraten, den chronischen, ulcerirenden Infiltraten der einen Hälfte oder beider Drittel des Kehlkopfes ist die chirurgische Behandlung vollständig angezeigt, zum Mindesten, wenn das Allgemeinbefinden des Kranken nicht allzu ungünstig. Scarificationen und Electrolyse sind unnütz; nur der Galvanocauter kann bei Lupus des Kehlkopfeinganges dienlich sein. Der Erfolg der Eingriffe hängt grossentheils von der richtigen Auswahl der Fälle ab. B. erreichte fast stets dauernde Besserung, manchmal Heilung.

Beschorner.

Beitrag zur Lehre von der eunuchoiden Stimme. (Contribution à l'étude de la voix eunuchoïde.) Von Dr. Kayser. (Medicinisch-pädagogische Monatshefte und Revue hebdomadaire de laryngologie et d'otologie 1897, No. 34.)

Bei mit Eunuchenstimme Behafteten tritt während der Phonation der Larynx auffallend in die Höhe, wie im Allgemeinen beim Hervorbringen hoher Töne. Bei solchen Patienten verhinderte Verf. beim Phoniren durch Fingerdruck das Aufsteigen des Larynx und machte den Tönen so einen tieferen Klang. Die Patienten machten dieses Manöver eine Zeit lang selbst und heilten so ihren Stimmdefect allmählich.

Dr. P. K.

Ueber intermittirende Parese des Gaumensegels bei Neurasthenie. (De la parésie intermittente du voile du palais dans la neurasthénie.) Von Dr. J. Garel. (Revue hebdomadaire de laryngologie et d'otologie 1897, No. 33.)

Das Hauptzeichen dieser Lähmungsart besteht darin, dass selbe intermittirend ist. Verf. erzählt drei genaue hierher gehörige Krankengeschichten.

Dr. P. K.

Digitized by Google

Traumatische Lähmung des Gaumensegels. (Paralysie traumatique du voile du palais.) Von Dr. P. Raugé. (Arch. internat. de laryngologie etc. 1897, Bd. X, No. 5.)

Ein 59 Jahre alter Mann stürzte etwa 3 m hoch herab, und zwar mit der linken Halsseite auf einen Kistenrand. Er verlor das Bewusstsein, und nachdem er dies nach Verlauf einer Stunde wiedergewonnen, constatirte man nasale Sprache und Unvermögen, Flüssigkeiten zu schlucken, da diese beim Versuche hierzu zur Nase wieder herauskamen. Weder Gesichts- noch Lähmung der Extremitäten. Keine Blutung aus dem Ohre. Geringes Nasenbluten; kurz, nur Sprach- und Schlingstörungen, also lediglich eine auf das Gaumensegel beschränkte Lähmung. R. glaubt danach nicht, dass es sich um eine periphere oder cerebrale Läsion, sondern eher um einen circumscripten Bluterguss handelt, welcher durch Alteration der betreffenden Bewegungsnerven die Krankheitserscheinungen hervorrief. Beschorner.

Betrachtungen über den Ictus laryngeus. (Considérations sur l'ictus laryngé.) Von Dr. Moll. (Revue hebdomadaire de laryngologie et d'otologie 1897, No. 32.)

Man versteht darunter jedes Hinfallen mit Verlust des Bewusstseins, hervorgerufen durch einen pathologischen Zustand der oberen Respirationsorgane; der Laryngeus superior wird gereizt, der Reiz wird centripetal auf das Expirationscentrum gebracht, welch' letzteres Hustenstösse hervorruft und zugleich das Moderationscentrum des Herzens reizt; letzteres ruft dann Gehirnanämie und Bewusstlosigkeit hervor.
Dr. P. K.

Notiz.

Oesterreichische otologische Gesellschaft.

Am 21. und 22. Februar l. J. tagte in Wien der von der Oesterreichischen otologischen Gesellschaft einberufene, sehr besuchte Otologen-Tag. Die Vorträge, welche dabei gehalten wurden, zeichneten sich sowohl durch ihren wissenschaftlichen, als auch durch ihren practischen Werth aus. Dabei manifestirte sich eine herzlich collegiale Stimmung unter den Theilnehmern, die bei Gelegenheit eines gemeinsamen Diners kräftigen Ausdruck fand. Die Theilnehmer an diesem sehr gelungenen Otologen-Tage trennten sich mit dem Versprechen, sich beim nächsten Otologen-Tage wieder einfinden zu wollen.

Den wissenschaftlichen Bericht bringt die nächste Nummer unserer Monatsschrift.

Alle für die **Monatsschrift** bestimmten **Beiträge und Referate** sowie alle Druckschriften, **Archive** und **Tausch-Exemplare** anderer Zeitschriften beliebe man an Herrn Prof. Dr. **Gruber** in Wien I, Freiung 7, zu senden. Beiträge werden mit 40 Mark pro Druckbogen honorirt und die gewünschte Anzahl Separat-Abzüge beigegeben.

Verantwortlicher Redacteur: Prof. Dr. Ph. Schech in München.
Verlag von Oscar Coblentz. Expeditionsbureau: Berlin W. 35, Schöneberger Ufer 28.
Druck von Carl Marschner, Berlin SW., Ritterstrasse 41.

Digitized by Google

Monatsschrift für Ohrenheilkunde

sowie für

Kehlkopf-, Nasen-, Rachen-Krankheiten.

Organ der Oesterr. Otologischen Gesellschaft.

(Neue Folge.)

Mitbegründet von weil. Prof. Dr. N. Rüdinger, Prof. Dr. R. Voltolini und weil. Prof. Dr. Fr. E. Weber-Liel

und unter Mitwirkung der Herren

Docent Dr. **E. Baumgarten** (Budapest), Hofrath Dr. **Bescherner** (Dresden), Prof. Dr. **Ganghofner** (Prag), Docent Dr. **Gomperz** (Wien), Dr. **Heinze** (Leipzig), Dr. **Hopmann** (Cöln), Prof. Dr. **Jurasz** (Heidelberg), Dr. **Keller** (Cöln), Prof. Dr. **Kiesselbach** (Erlangen), Prof. Dr. **Kirchner** (Würzburg), Dr. **Koch** (Luxemburg), Dr. **Law** (London), Docent Dr. **Lichtenberg** (Budapest), Dr. **Lublinski** (Berlin), Dr. **Michel** (Cöln), Docent Dr. **Moldenhauer** (Leipzig), Prof. Dr. **Onodi** (Budapest), Docent Dr. **Paulsen** (Kiel), Dr. **A. Schapringer** (New-York), Dr. **Schäffer** (Bremen), Dr. **E. Stepanow** (Moskau), Prof. Dr. **Störck** (Wien), Prof. Dr. **Strübing** (Greifswald) Dr. **Weil** (Stuttgart), Dr. **Ziem** (Danzig)

Herausgegeben von

Prof. Dr. JOS. GRUBER Wien. **Prof. Dr. v. SCHRÖTTER** Wien. **Prof. Dr. PH. SCHECH** München.

Prof. Dr. E. ZUCKERKANDL Wien.

Dieses Organ erscheint monatlich in der Stärke von 3 bis 3½ Bogen. Man abonnirt auf dasselbe bei allen Buchhandlungen und Postanstalten des In- und Auslandes.
Der Preis für die Monatsschrift beträgt 12 R.-M. jährlich; wenn die Monatsschrift zusammen mit der Allgemeinen medicinischen Central-Zeitung bestellt wird, nur 8 R.-M.

Jahrg. XXXII. **Berlin, März 1898.** **No. 3.**

I. Originalien.

Aus der k. k. Universitätsklinik für Ohrenkranke des Prof. Jos. Gruber in Wien.

Ueber den Einfluss des gesteigerten intracraniellen Druckes auf den schallempfindenden Apparat.

Von

Dr. **Ferdinand Alt**, Assistent an der Klinik.

Der erhöhte intracranielle Druck vermag mannigfache anatomische und functionelle Veränderungen des schallempfindenden Apparates im weitesten Sinne des Wortes — und darunter verstehe ich den Weg vom Labyrinth bis zum corticalen Hörcentrum — herbeizuführen.

Zu diesen Veränderungen gehört vor Allem eine der Stauungspapille entsprechende Alteration des peripheren Endes des Nervus acusticus. Es liegt in der Literatur eine Reihe von einschlägigen klinischen Beobachtungen, anatomischen Befunden und physiologischen Untersuchungen vor, die von den betreffenden Autoren zur Aufstellung verschiedener Theorien über die Entstehung dieser Affection verwerthet

Digitized by Google

wurden. Diese Theorien gleichen so sehr jenen über die Entstehung der Papillitis optica bezw. Neuritis optica, daß ich es für nothwendig halte, zunächst die Anschauungen der Ophthalmologen ganz kurz zu streifen.

Der Theorie von Graefe (die noch weiter von Schwalbe, Schmidt und Manz ausgebildet wurde), welcher die Stauungspapille auf das mechanische Moment der Stauung zurückführt, steht die Theorie von Leber-Deutschmann gegenüber, welche als Ursache des Processes eine echte primäre Entzündung der Papille und des Nervenstammes annehmen, während Adamkiewicz eine neuroparalytische Entzündung der Papille als Resultat einer krankhaften Reizung der Sehnervencentren supponirt.

Die Anschauungen über das Wesen der Stauungspapille sind demnach durchaus nicht übereinstimmende, und die meisten Ophthalmologen acceptiren entweder die Graefe'sche Druck- oder die Leber'sche Entzündungstheorie.

Ganz analoge Anschauungen gelten für die anatomischen und functionellen Läsionen des Nervenendapparates des Acusticus, welche bei Krankheitsprocessen mit gesteigertem Hirndruck vorkommen können.

Bevor ich zur Besprechung dieser Theorien schreite, will ich zunächst zur besseren Beleuchtung der Frage eine Zusammenstellung aller mir in der Literatur zugänglichen einschlägigen Befunde geben.

Steinbrügge hatte Gelegenheit, einen 12jährigen Knaben zu beobachten, welcher an einem Tumor der Zirbeldrüse zu Grunde gegangen war. Die einige Tage vor dem Tode vorgenommene Functionsprüfung des Gehörorgans hatte verminderte Hörschärfe sowohl für Luft- als auch für Knochenleitung ergeben, doch konnte dieses Resultat nicht für die gefundene Labyrinthveränderung maassgebend sein, da ausserdem eine rechtsseitige Otitis externa mit Trübung und Verdickung des rechten Trommelfells bestand und der Patient sich bereits in einem somnolenten Zustande befand. Die ophthalmoscopische Untersuchung hatte namentlich rechtsseitige, beginnende Neuritis optica ergeben. Bei der Section desselben wurde eine Abflachung der Hirnwindungen, hochgradiger Hydrocephalus internus, ein wallnussgrosser Tumor (Teratom) der Glandula pinealis mit ausgedehnter Usur des Balkenwulstes, beider medianer Flächen der Sehhügel und der linken Haubengegend durch die Geschwulst nachgewiesen. In beiden Schnecken zeigte sich die Reissner'sche Membran deprimirt, wodurch der Raum des Ductus cochlearis erheblich beeinträchtigt worden war; durch diese Depression erschien auch die Corti'sche Membran gegen die Köpfe der Corti'schen Pfeiler gedrängt und die letzteren von oben nach abwärts gedrückt, an einzelnen Stellen förmlich geknickt. Im Uebrigen fanden sich Spuren beginnender Entzündung, kleine Blutextravasate zwischen den Nervenfasern, Ablösung der Epithelzellen des Ductus cochlearis, Untergang der zelligen Gebilde des Corti'schen Organs.

Gomperz hat bei einem Tuberculösen, der mit Otitis media et interna suppurativa behaftet und an Oedema cerebri acutum verstorben war, eine ähnliche Depression der Reissner'schen Membran in allen Windungen beobachtet, wodurch der Ductus cochlearis nur noch als Spalt auf den Durchschnitten sichtbar war.

Digitized by Google

Gradenigo sah bei einem Falle, wo die Section Meningitis an der Basis des Gehirns und Kleinhirns mit bedeutendem Hydrocephalus internus und externus, bindegewebige Neubildung an der Convexität, zwei Erweichungsherde im Kleinhirn ergab, die Nervi facialis und acusticus an ihren Austrittsstellen in den Meatus acusticus internus verdünnt und fand bei der microscopischen Untersuchung in den Stämmen beider eine reichliche interstitielle lymphatische Infiltration, welche ziemlich gleichmässig vertheilt war, entlang dem ganzen Verlaufe genannter Nerven im inneren Gehörgange. Entzündliche Infiltration war ausgeschlossen.

Elschnig und Habermann beobachteten einen Kranken, der angeblich seit 5—6 Wochen krank war und folgende Symptome darbot: Schwäche in den Beinen, allgemeine Müdigkeit, Schwindel, Kopfschmerz, Sprache erschwert, lallend und undeutlich. Typische Stauungspapille an beiden Augen bis 6 D. hoch. Die otiatrische Untersuchung ergab Herabsetzung der Knochenleitung (Acusticus-Affection). Zunahme der diffusen Hirnsymptome, Tage lang Somnolenz mit Unbeweglichkeit der Augen, Nystagmus atacticus. Bei der Section fand man: Glioma cerebelli progrediens ad pontem et medullam oblongatam; Hydrocephalus internus chron., compressio cerebri, usura cranii. Bei der microscopischen Untersuchung des Gehörorgans wies Habermann nach: Deutliche Entzündung in und um den Nervus acusticus und facialis.

Von einschlägigen Mittheilungen über functionelle Läsionen hebe ich nur die Beobachtung von Moos hervor, der in mehreren Fällen von Hirntumor eine auffallend verminderte Hörschärfe für hohe musikalische Töne fand und deshalb glaubt, dass sich ein gesteigerter intraauraler Druck am frühesten durch eine verminderte Perception hoher musikalischer Töne geltend mache. Zur Begründung dieser Anschauung zieht Moos die Versuche von Burnett und Helmholtz heran, welche ergaben, daß das runde Fenster bei Druckzunahme im Labyrinth seine Function früher einstelle bei Zuleitung von hohen als bei solchen von tiefen Tönen.

Andere Beobachtungen liegen von Gradenigo vor, der annimmt, dass beim Acusticus der Stauungspapille eine lymphatische Infiltration entspreche, welche sich nicht durch nennenswerthe functionelle Störungen, sondern blos durch eine beträchtliche Steigerung der electrischen Erregbarkeit der Nerven äussere. Gradenigo verweist auf zehn von ihm beobachtete Fälle von wahrscheinlichem Cerebraltumor (in acht Fällen bestand Papillitis optica), bei welchen eine ausgezeichnete electrische Reaction des Acusticus vorhanden war.

Derartige functionelle Störungen des Acusticus treten unverhältnissmässig seltener auf als die des Opticus. Nach Moos kommen etwa 11—28 pCt. Gehörstörungen gegen 95,4 pCt. Gesichtsstörungen bei Hirntumoren vor, während andere Autoren ein noch selteneres Auftreten annehmen, bezw. Läsionen dieser Art gar nicht erwähnen, so Oppenheim, der bei 23 Fällen von Gehirntumoren Gesichtsstörungen in 82 pCt. der Fälle beobachtete und Gehörstörungen gar nicht anführt. Immerhin muss aber darauf hingewiesen werden, dass man bisher diesen Alterationen fast gar keine Beachtung widmete, und dass sorgfältige Beobachtungen ganz andere Resultate ergeben dürften.

Digitized by Google

Ueber die Art der Entstehung dieser Affection liegen folgende Theorien vor.

Huguenin nimmt an, dass fast alle Hirntumoren zu einer gewissen Zeit ihres Bestehens eine chronische Entzündung an der Basis des Gehirns hervorrufen, die ihrerseits wieder eine Neuritis descendens mit Atrophie der exponirtesten Nerven zur Folge habe, was bei der Localdiagnose von Hirntumoren, namentlich bei Störungen des Seh-, Hör- und Riechvermögens berücksichtigt werden müsse.

Nach Gradenigo existiren beim Acusticus wie beim Opticus Scheidenräume, welche mit lymphatischen Räumen der Schädelhäute communiciren und am peripherischen Ende eine Tabula cribrosa, analog der Lamina cribrosa, die wie diese ein gewisses Hinderniss dem Abflusse der Cerobrospinalflüssigkeit gegen das peripherische Organ entgegensetzt, aber das Stauen und die Ansammlung derselben erleichtert.

Ich komme nun zur Theorie Steinbrügge's, welche Veranlassung zu einer lebhaften Streitfrage bot, ob der gesteigerte intracranielle Druck überhaupt eine Druckstörung im Labyrinth herbeiführen könne. Zum leichteren Verständniss der hierbei in Betracht kommenden Verhältnisse bringe ich ein einfaches Schema von Asher:

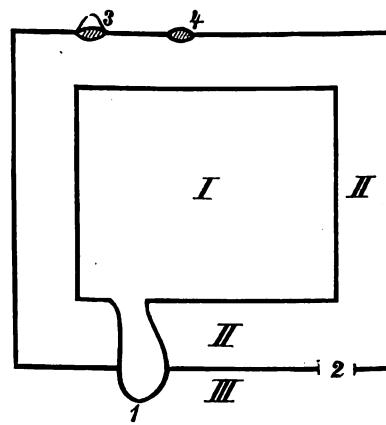

I. Endolymphatischer Raum.
II. Perilymphatischer Raum.
III. Lymphraum des Schädels:
1. Saccus endolymphaticus.
2. Ductus perilymphaticus (Aquaeductus cochleae).
3. Ovales Fenster mit Stapes.
4. Fenestra rotunda.

Bei Steigerung des intracraniellen Druckes wirkt derselbe, nach Steinbrügge, durch den Ductus perilymphaticus auf den perilymphati-

Digitized by Google

schen Raum, vom Saccus endolymphaticus aus auf den endolymphatischen Raum. Die gleichmässige Drucksteigerung dauert so lange an, bis der Saccus endolymphaticus an die hintere Wand des Felsenbeines angedrückt wird, von da an kommt es dadurch, dass jetzt nur noch vom Ductus perilymphaticus aus der Druck wirken kann, zu einem Ueberdruck im perilymphatischen Raum, einer Auswärtswölbung der Membran des runden Fensters und einer Depression der Reissner'schen Membran gegen das Corti'sche Organ, welche eine mechanische Läsion des letzteren durch diese zur Folge haben kann.

Diese Anschauung Steinbrügge's fand eine Stütze durch den citirten analogen Befund von Gomperz, der Versuche anstellte, ob solche Depressionen nicht bei der Einbettung durch fehlerhafte Methoden entstehen könnten und zu dem Schluss kam, dass durch zu starke Schrumpfung der Einbettungsmasse die verschiedensten Verkrümmungen und Ausbauchungen der Reissner'schen Membran und auch der Lamina spiralis zu Stande kamen, nie aber dieses regelmässige, in allen Windungen in gleicher Weise vorhandene Sichanschmiegen der Reissner'schen Membran an das Corti'sche Organ.

Diese Theorie wurde hauptsächlichst von Asher und Ostmann bekämpft.

Asher behauptet, sowie im Schädelinnenraum der Druck steigt, werde sich die Erhöhung des Druckes durch den Ductus perilymphaticus und vermittelst des Saccus endolymphaticus auf den peri- und endolymphatischen Raum gleichmässig fortpflanzen. Gleichzeitig mit dieser Veränderung tritt eine andere ein, eine Einwirkung auf das Gefässsystem, und zwar muss zunächst ein vermehrter Widerstand gegen den venösen Abfluss stattfinden. Es kommt zu einer beträchtlichen localen, arteriellen Blutdrucksteigerung. Die durch venöse Stauung erzeugte Druckvermehrung hat eine vermehrte Lymphbildung zur Folge. Der von der Lymphe erzeugte Gegendruck steigt immer mehr an. Vor Allem muss dies im endolymphatischen Raume eintreten, da in diesem das lymphbildende Organ, die Stria vascularis, liegt. Deshalb könne es zu keiner Depression der Reissner'schen Membran und zu keiner Beschädigung der Hörfunction kommen.

Zu gleichen Schlussfolgerungen gelangte Ostmann auf Grund experimenteller Untersuchungen.

Gleichwohl weist Asher darauf hin, dass in den geschilderten Schutzvorrichtungen des Labyrinths Verwicklungen eintreten können, dass bei einer Läsion der Stria vascularis eine Druckverminderung im endolymphatischen Raume bei gesteigertem intracraniellen Druck vorkommen dürfte, und Steinbrügge führt in einer Gegenschrift aus, dass eine Herabsetzung des endolymphatischen Druckes möglicher Weise von Störungen in der Bereitung der Endolymphe, also von einer Verminderung der Flüssigkeitsmenge innerhalb der endolymphatischen Räume herrühren könne.

Bei diesen Untersuchungen und kritischen Erwägungen scheinen mir zwei wichtige Punkte zu wenig Berücksichtigung gefunden zu haben.

Erstens die Thatsache, dass beim Hydrocephalus nicht so sehr eine constante Drucksteigerung, als vielmehr grosse Druckschwankungen vorkommen. Der Wechsel der Hirndrucksymptome spricht dafür, dass

Digitized by Google

wir es bald mit beträchtlichen Drucksteigerungen, bald mit nicht wesentlich veränderten Druckhöhen zu thun haben.

Zweitens das anatomische Verhalten des Saccus endolymphaticus, der die Uebertragung des Druckes vom Schädelraum auf die Endolymphe vermitteln soll. Schon unter normalen Verhältnissen kann sich der gesteigerte intracranielle Druck viel besser durch den offenen Ductus perilymphaticus auf die Perilymphe fortpflanzen, als durch den kleinen Saccus endolymphaticus (der geradezu als blind endigender Sack aufzufassen ist, da hierbei die von Rüdinger beschriebenen Abzugscanälchen fast gar nicht in Betracht kommen) auf die Endolymphe. Wenn der Druck plötzlich ansteigt, wie dies beim Hydrocephalus der Fall sein kann, dann wird diese ungleichartige Druckübertragung zweifellos eine allerdings transitorische Druckdifferenz zwischen Peri- und Endolymphe herbeiführen, d. h. die Perilymphe wird eine Zeit lang unter einem höheren Drucke stehen, als die Endolymphe.

Nun kommen nach den Untersuchungen von Gruber ausserordentlich mannigfache Varietäten in der Entwicklung des Saccus endolymphaticus vor, wie ich dies wiederum in jüngster Zeit an sehr instructiven Präparaten an der Klinik zu sehen Gelegenheit hatte. Bald findet man den Saccus so klein, dass man Mühe hat, einen Hohlraum zu entdecken, und gleich wieder eine Höhle, wo man eine grosse Bohne unterbringen könnte. Mitunter fehlt der Saccus Cotugni überhaupt und der Aquaeductus läuft in einen scheinbar soliden Strang der Dura mater aus. Ferner können auch die Blätter des Sackes durch vielfache Bindegewebszüge mit einander verwachsen sein.

Ein so verkümmerter Saccus endolymphaticus wird bei einer plötzlich auftretenden Drucksteigerung um so weniger zur Uebertragung des Druckes auf die Endolymphe geeignet sein; es wird gewiss eine Zeit lang ein geringerer Druck im endolymphatischen Raume herrschen, welcher eine Depression der Reissner'schen Membran zur Folge haben kann. Wenn nun nach einer plötzlich eingetretenen, sehr hochgradigen Drucksteigerung, z. B. nach einem Oedema cerebri acutum rasch Exitus letalis des Kranken erfolgt, dann ist die niedergedrückte Reissner'sche Membran im Sinne Steinbrügge's nachweisbar.

Wenn wir noch hinzufügen, dass durch die oft wiederkehrende Druckerhöhung und die damit verbundene Stauung eine Schädigung der Gefässwände, der Stria vascularis, sowie der zarten Wandungen des häutigen Labyrinths bedingt sein kann, wenn wir bedenken, dass analog der Leber'schen Theorie über die Entstehung der Neuritis optica Stoffwechselproducte der vorhandenen intracraniellen Tumoren sich mit den entzündlichen Transsudaten, wie sie beim Hydrocephalus vorkommen, vermengen und als Entzündungsreize auf das periphere Nervenende wirken können, dann haben wir reichlichst Veranlassung für anatomische und functionelle Alterationen des Labyrinthes geboten. Gleichwohl möchte ich auf die Depression der Reissner'schen Membran allein nicht allzu grosses Gewicht legen, da diese Depression von der als Kunstproduct, zufällig oder durch fehlerhafte Einbettung, entstandenen schwer zu unterscheiden ist. Das Wesentliche bei diesen pathologischen Befunden wäre die mechanische Läsion des Corti'schen

Digitized by Google

Organs und die entzündliche Veränderung der membranösen Gebilde und des Nervenendapparates in der Schnecke.

Aus den citirten anatomischen Befunden, bei welchen es sich einerseits um eine interstitielle lymphatische Infiltration des Nervus acusticus und andererseits um eine mechanische Läsion des Corti'schen Organs durch die niedergedrückte Reissner'sche Membran handelte, geht hervor, dass der erhöhte intracranielle Druck auf das periphere Ende des Nervus acusticus in analoger Weise einzuwirken vermag, wie auf die periphere Endausbreitung des Nervus opticus. Es tritt uns hier die gleiche Streitfrage entgegen, wie bei der Drucktheorie Graefe's und der Entzündungstheorie Leber's.

Nach den citirten klinischen Beobachtungen kommen als Symptome dieser Affection weniger functionelle Störungen in Betracht, als vielmehr die von Moos nachgewiesene verminderte Hörschärfe für hohe musikalische Töne und die von Gradenigo constatirte ausgezeichnete electrische Reaction des Acusticus. Im Laufe der letzten Jahre hatte ich Gelegenheit, an mehreren Kliniken und Abtheilungen des allgemeinen Krankenhauses und ganz besonders an der Klinik des Herrn Hofrathes von Krafft-Ebing, eine grössere Anzahl von Hirntumoren von verschiedener Localisation, mit und ohne Stauungspapille, mit Rücksicht auf den Befund des Gehörorgans zu untersuchen. Ich habe speciell jenen Fällen, bei welchen eine Läsion des corticalen Hörcentrums, bezw. der cerebralen Hörbahn mit einiger Sicherheit ausgeschlossen werden konnte und Symptome eines gesteigerten intracraniellen Druckes bestanden, Aufmerksamkeit geschenkt und gelangte zur Schlussfolgerung, dass unsere heutigen, einschlägigen Untersuchungsmethoden durchaus nicht übereinstimmende, unverlässliche Resultate ergeben. Selbst bei Tumoren, welche die cerebrale Hörbahn betreffen dürften, verdient die Functionsprüfung mit Stimmgabeln keinen differentialdiagnostischen Werth. In manchen Fällen ist keinerlei Veränderung für die Perception hoher oder tiefer Töne wahrnehmbar, mitunter konnte ich eine verminderte Perception für die obere Grenze der Tonscala nachweisen, wobei stets eine beträchtliche Verkürzung der Kopfknochenleitung vorhanden war, bald, und dies in nahezu ebenso vielen Fällen, war eine Einengung der Perception für die untere Grenze der Tonscala zu constatiren und schliesslich sah ich Fälle, bei welchen Töne mittlerer Höhe relativ am besten gehört wurden.

Ich kann meine diesbezüglichen Untersuchungen durchaus nicht als abgeschlossen betrachten und möchte nur dem Zweifel Ausdruck verleihen, ob die Stimmgabelprüfung überhaupt geeignet erscheint, für Läsionen der cerebralen Hörbahn jemals absolut verlässliche differentialdiagnostische Anhaltspunkte zu gewähren.

Nicht minder grossen Varietäten begegnet man bei der Untersuchung auf die electrische Erregbarkeit des Nervus acusticus. Wenn schon unter normalen Verhältnissen Stromstärken von verschiedenster Intensität erforderlich sind, um Klangempfindung oder Schwindelgefühl hervorzurufen, gilt dies umsomehr von diesen pathologischen Fällen: doch ist im Allgemeinen eine erhöhte galvanische Erregbarkeit des Nervus acusticus nachweisbar.

Ich gelange nun zu einer kurzen Besprechung einer zweiten Form

Digitized by Google

von Störungen des schallempfindenden Apparates, welche durch gesteigerten intracraniellen Druck herbeigeführt werden.

Urbantschitsch hat zwei Fälle von acutem Hydrocephalus beobachtet, wo anfallweise bei sonst intactem Bewusstsein (z. B. während der richtigen Beantwortung gestellter Fragen) auf kurze Zeit bald Taubheit, bald Erblindung eintrat. Die Fälle kamen zur Section. Der Stamm des Acusticus erschien nicht verändert. Die vorübergehende, öfter des Tages aufgetretene Taubheit war gleich der transitorischen Erblindung auf ein rasch vorübergehendes Oedem in den Hör- und Sehcentren zu beziehen.

Politzer nimmt an, dass der acute Hydrocephalus intern. durch die begleitenden entzündlichen Erscheinungen zur Erweichung und Schrumpfung der Acusticuskerne führe. Die gesetzten Veränderungen können sich mitunter zurückbilden, wie Fälle beweisen, bei welchen im Verlaufe der Erkrankung entstandene totale Taubheit nach Ablauf des Processes vollkommen schwindet.

Eine derartige Schädigung der Acusticuskerne kann schon während des Fötallebens erfolgen; so fand Meyer bei einem taubgewordenen Individuum mit normalem Gehörorgane die Residuen einer fötalen Ependymitis in Form von knötchen- und höckerartigen Ependymverdickungen der Rautengrube mit Verstreichen der Striae acusticae und Zerstörung der Hörnervenanfänge.

Dass der acute und chronische Hydrocephalus auch dauernde Hörstörungen, speciell bleibende Taubheit herbeiführen kann, ist eine so bekannte Thatsache, dass Hydrocephalus in den statistischen Berichten über die Aetiologie von Ohrenerkrankungen eine ständige Rubrik bildet.

Oppenheim hat auf die Möglichkeit hingewiesen, dass der Hydrocephalus indirect eine Alteration der basalen Hirnnerven, Abplattung und Atrophie zur Folge haben könne, indem die den Tumor oder Hydrocephalus internus beherbergende Hemisphäre auf die Nerven drückt.

Einen hierher gehörigen Fall hat Politzer beschrieben:

Ein junger Mann, der unter den Erscheinungen eines Hydrocephalus im Verlaufe mehrerer Jahre an allen Extremitäten gelähmt, ferner ganz blind und taub wurde, ging unter marastischen Erscheinungen zu Grunde. Die Section ergab eine von der Sella turcica ausgehende Geschwulst (Osteosarcom), Hydrocephalus extern. und intern., Atrophie der Hirnsubstanz, Verdünnung der Schädelknochen, die Opticusursprünge plattgedrückt, die inneren Gehörgänge um das Dreifache erweitert; der Nervus acusticus mit dem Nervus facialis zusammen stellte ein dünnes fadenförmiges Nervenbündel dar.

So liegen denn bezüglich des acuten und chronischen Hydrocephalus intern. und extern. zahlreiche klinische und vereinzelte anatomische Befunde vor, welche die Annahme gestatten, dass in Folge dieser Processe eine Schädigung der Hörcentren durch Oedem, eine Druckatrophie der Acusticuskerne am Boden des vierten Ventrikels und schliesslich Abplattung und Atrophie des Hörnervenstammes eintreten können.

Literatur.

Steinbrügge: Ueber das Verhalten der Reissner'schen Membran bei intracranieller Drucksteigerung. (Versamml. deutsch. Naturforscher und Aerzte in Heidelberg 1889. Bericht Zeitschr. f. Ohrenheilk. 1889.)

Digitized by Google

Gomperz: Beitrag zur pathologischen Anatomie des Ohres. (Archiv für Ohrenheilkunde, Bd. XXX.)
Gradenigo: Krankheiten des Labyrinths und des Nervus acusticus. (Handbuch der Ohrenheilkunde von Schwartze, Bd. II, 1893.)
Moos: Geschichte eines Hirntumors. (Zeitschr. f. Ohrenheilkunde, Bd. 25.)
Elschnig: Ueber die pathologische Anatomie und Pathogenese der sogen. Stauungspapille. (Graefe's Archiv für Ophthalmologie, Bd. 41.)
Oppenheim: Die Geschwülste des Gehirns. (Specielle Pathologie und Therapie von Nothnagel, Bd. IX.)
Huguenin: Citirt nach Moos.
Meyer: Virchow's Archiv, XIV.
Asher: Ueber den Druck im Labyrinth, vornehmlich bei Hirntumor. (Zeitschrift für klin. Medicin 1895.)
Ostmann: Druck und Drucksteigerung im Labyrinth. (Archiv f. Ohrenheilkunde, Bd. XXXIV.)
Steinbrügge: Bemerkungen zu der Arbeit des Herrn Dr. Asher. (Zeitschrift für klin. Medicin, 28.)
Politzer: Lehrbuch der Ohrenheilkunde 1893.
Gruber: Ueber Morbus Ménièrei. (Monatsschrift für Ohrenheilkunde 1895.)
Urbantschitsch: Lehrbuch der Ohrenheilkunde.
Moos: Zur Genese der Gehörsstörungen, sowie über den diagnostischen Werth von Stimmgabelversuchen bei Gehirntumoren. (Archiv für Ohrenheilkunde, Bd. 22.)

Oesterreichische otologische Gesellschaft.

Bericht

über den in Wien, den 21. und 22. Februar 1898 abgehaltenen

dritten österreichischen Otologentag,

erstattet von dem Privatdocenten Dr. **Jos. Pollak**, derz. I. Schriftführer der österr. otolog. Gesellschaft.

I. Administrative Sitzung.

Nachdem der Vorsitzende, Prof. Urbantschitsch, die Mitglieder der Gesellschaft und die in grosser Zahl erschienenen Gäste begrüsst hatte, erstattete der Secretär der Gesellschaft, Dr. Jos. Pollak, den Jahresbericht.

Seit dem letzten, im Juni abgehaltenen Otologentage fanden, diesen nicht miteingerechnet, drei wissenschaftliche Sitzungen statt.

Die Zahl der ordentlichen Mitglieder betrug am Schluss des vorigen Vereinsjahres: 27 ordentliche und 1 correspondirendes Mitglied. Am letzten Otologentage wurden 5 ordentliche und 2 correspondirende Mitglieder neugewählt.

Der jetzige Stand ist: 32 ordentliche und 3 correspondirende Mitglieder.

Im October 1897 wurde der 70jährige Geburtstag des Herrn Prof. Gruber festlich begangen. Herr Prof. Urbantschitsch sprach bei dieser Gelegenheit dem hochverdienten Jubilar die Glückwünsche der

Digitized by Google

österr. otolog. Gesellschaft aus, die sich corporativ an dem schönen Fest betheiligte.

Die nach Genehmigung des Rechenschaftsberichtes und Feststellung des Jahresberichtes vorgenommene Neuwahl des Bureaus ergab folgendes Resultat: Vorsitzender: Prof. Dr. Jos. Gruber; Vorsitzender-Stellvertreter: Prof. Dr. V. Urbantschitsch; Schatzmeister: Prof. Dr. A. Politzer; Schriftführer: Privatdocent Dr. Jos. Pollak und Dr. Dan. Kaufmann. Zum correspondirenden Mitgliede wurde gewählt: Herr Dr. Victor Lange in Kopenhagen.

Präsenzliste:

Dr. Alexander, Wien,
Dr. V. J. Crotto, Buenos-Ayres,
Dr. E. Amberg, Amerika,
Docent Dr. Lothar v. Frankl-Hochwart, Wien,
Docent Dr. H. Schlesinger, Wien,
Prof. Dr. Urbantschitsch, Wien,
Dr. Löb, Reichenhall,
Demonstrator cand. med. Josef Wiesel, Wien,
Demonstrator cand. med. Carl Dömény, Wien,
Dr. Schüler, Brünn,
Dr. Liambey, Paris,
Dr. de Vogel, Holland,
Demonstrator cand. med. Rosenfeld, Wien,
Dr. Sussmanowitsch, Russland,
Docent Dr. Jos. Pollak, Wien,
Prof. J. Gruber, Wien,
Dr. Luzatto, Udine,
Prof. Dr. A. Politzer, Wien,
Dr. Spira, Krakau,
Dr. Krepuska, Budapest,
Dr. Kaufmann, Wien,
Prof. E. Zuckerkandl, Wien,
Dr. J. Buchstet, Russland,
Dr. Panzer, Wien,
Dr. V. Hammerschlag, Wien,
Dr. J. Alt, Wien,
Dr. Lazarus, Australien,
Dr. A. Singer, Wien,
Dr. A. Bing, Wien,
Doc. Dr. B. Gomperz, Wien,
Dr. Eckstein,
Dr. Biehl, Wien,
Dr. Hrubesch, Wien,
Dr. Craigh, Canada,
Dr. Milligan, Pittsburg,
Dr. Sanders, New-York,
Dr. L. Woodruff Snow, Salt Lake City, Utah,
Dr. Josef Blumenfeld, Russland.

Digitized by Google

II. Wissenschaftliche Verhandlungen.

I. Prosector Gustav Alexander (Wien): Ueber Pigment am membranösen Gehörorgan des Meerschweines (Cavia cobaya). (Vorläufige Mittheilung.)

In Bezug auf das Vorkommen von Pigment im Ohrlabyrinth von Säugethieren sind in der Literatur einige Thatsachen bekannt:

1) Das Auftreten von Pigment in Form kleinster Körnchen in den Sinneszellen der Cristae und Maculae acusticae im Labyrinth des Menschen wird von Henle, Retzius und Schwalbe beschrieben.

2) Das Vorhandensein körniger Ablagerungen gelblichen Pigmentes in den Zellen zwischen den Capillaren der Stria vascularis und in den cylindrischen Zellen des Sulcus spiralis externus wurde von Schwalbe im Besonderen an der Meerschweinschnecke beobachtet.

Ein Befund, den Henle mit folgenden Worten beschreibt: „An der Macula acustica (nähere Bezeichnung fehlt, Anm. d. A.) fiel mir öfter eine gelbröthliche Färbung auf, welche von unregelmässig zerstreuten grösseren und kleineren Körnern eines dem Blutfarbstoff alter Extravasate ähnlichen Pigmentes herrührt", gehört vielleicht einer dritten Gattung an, sofern er nicht etwa einem pathologischen Zustand entspricht.

Ich habe reichlich Pigment in ganz characteristischer Form und Anordnung an den Labyrinthen des Meerschweines und der Hausmaus vorgefunden und schildere im Folgenden die Verhältnisse, welche ich am Meerschwein angetroffen habe.

Ich beginne mit der Darstellung des Befundes, den man bei macroskopischer Untersuchung bezw. unter Lupenvergrösserung am körperlichen Object erheben kann.

Wenn wir ein frisches Felsenbein des Meerschweines nach oberflächlicher Entfernung der umliegenden Knochentheile betrachten, so nehmen wir ohne weitere Präparation, in der Region der beiden vorderen Ampullen (Ampulla anterior et externa), dunkel durch den Knochen durchscheinende Flecke wahr. Entfernt man hier den deckenden Knochen, so erscheinen die beiden häutigen Ampullen an umschriebenen Stellen dunkel gefärbt, an welchen bei microscopischer Untersuchung in phys. Kochsalzlösung das Vorhandensein einer Pigmentschicht nachgewiesen werden kann.

Die Untersuchung durchsichtig gemachter Objecte mit der von Zeiss in jüngster Zeit construirten binocularen Lupe giebt weitere Aufschlüsse: Auch die hintere Ampulle und das ovale Säckchen erweisen sich pigmentirt, und nur die dicke, überlagernde Knochenschicht hat die directe Besichtigung des Pigments am frischen Object verhindert.

Die obere[1]) Wand des ovalen Säckchens ist, von der am meisten

[1]) Die Ortsangaben: oben, unten etc. sind diejenigen Bezeichnungen, welche aus der Lage des Felsenbeins im Schädel des Thieres folgen; ein geringes Schematisiren in Bezug auf Lage und Begrenzung der einzelnen Wände ist nicht zu vermeiden: so z. B. wäre die obere Wand eigentlich als obere, innere zu bezeichnen.

Digitized by Google

medial gelegenen Partie abgesehen, allenthalben gleichmässig pigmentirt, sie erscheint dunkel gesprenkelt. Von der oberen Wand setzt sich die Pigmentschicht unverändert auf die beiden langen Seitenwände des Säckchens (die vordere und die hintere Wand) fort. Die vordere Wand ist durchaus pigmentirt, das Pigment hört am Uebergang der vorderen in die untere Wand auf. Die hintere Seitenwand ist an der Mündungsregion des äusseren Bogenganges pigmentfrei, im Uebrigen setzt sich die Pigmentschicht von ihr einerseits auf den vorderen Abschnitt der unteren Wand, andererseits auf den Sinus utricularis posterior, denselben vollständig umgreifend, fort, drittens endlich auf die Commissur der Bogengänge. Die untere Wand ist entsprechend der Ausdehnung des Recessus utricularis und dem medial von ihm gelegenen Wandabschnitt pigmentfrei.

Die Commissur der Bogengänge mündet im Winkel, in welchem die innere, die obere und die hintere Säckchenwand zusammentreffen; an diesem Winkel ist nur die hintere Wand mit Pigment versehen, und von ihr setzt sich dasselbe in Form eines allmählich schmäler werdenden und spitz endigenden Streifens auf die Commissur fort: das Rohr, das als Commissur bezeichnet wird, ist daher nicht im ganzen Umfange pigmentirt, sondern trägt nur lateralwärts einen Pigmentstreifen. Unvermittelt setzt sich die Pigmentschicht vom Säckchen auf die beiden vorderen Ampullen vom Sinus utricularis posterior auf die hintere Ampulle fort. Der grösste Theil der Ampullenwand (die Ampullen verhalten sich in dieser Hinsicht untereinander gleich) ist jedoch nicht pigmentirt, nur in der Umgebung der Crista acustica findet sich Pigment, und zwar in Form zweier der Längsrichtung der Crista parallelgestellter Sichelmonde. Der eine liegt zwischen Crista acustica der Ampulle und dem Säckchen: ich bezeichne ihn als utriculare Sichel; der andere zwischen Crista und Bogengang: tubulare Sichel. Zwischen beiden Sicheln liegt die unpigmentirte Crista: der convexe Rand jeder Sichel ist gegen die Crista gerichtet, der concave Rand der utricularen sieht gegen das Säckchen, der der tubularen gegen den Bogengang. Die vom Säckchen auf die Ampulle fortgesetzte Pigmentschicht steht mit der utricularen Sichel in Zusammenhang, die tubulare Sichel ist allseits isolirt.

Alle übrigen Abschnitte der Pars superior labyrinthi sind nicht pigmentirt.

In der Pars inferior labyrinthi finden wir nun an der Schnecke ein den Schneckengängen parallel laufendes, in der Mitte der äusseren Wand gelegenes spirales Band von Pigment, das an der Schneckenbasis beginnend sich bis in die Schneckenspitze verfolgen lässt. Das Band erscheint viel schwächer pigmentirt als die beschriebenen Abschnitte der Pars superior.

Die microscopische Untersuchung des neugeborenen Meerschweines ergiebt zunächst, dass an den unter der Lupe pigmentirt erscheinenden Wandtheilen der Pars superior labyrinthi eine der membranösen Labyrinthwand aussen anliegende Pigmentschicht vorhanden ist. Das Pigmentstratum ist an die Stelle der Schicht perilymphatischen Bindegewebes getreten, welche bei anderen Säugern sich der Oberfläche des häutigen Theiles direct anschliesst.

Digitized by Google

Betrachten wir zunächst die der Labyrinthwand anliegende Pigmentschicht: An Flächenschnitten ist wahrzunehmen, dass sich diese Schicht aus eigenthümlich geformten Pigmentzellen zusammensetzt. Von einem grossen, unregelmässig gestalteten Zellkörper laufen Fortsätze (3—8 an Zahl) peripherwärts, er umschliesst einen central oder peripher gelagerten, kugeligen oder ellipsoiden Kern. Zellkörper und Zellfortsätze sind von einem dunkelbraunen Pigment erfüllt, das sich bei Anwendung der homogenen Immersion Apert. 1,30 (Zeiss) aus kleinsten, stark lichtbrechenden Körnern gleicher Farbe zusammengesetzt erweist. Die Fortsätze sind mehr oder minder zart, das Bild der Zelle kann im ersten Falle treffend mit dem einer multipolaren Ganglienzelle verglichen werden. Die Ausläufer der einzelnen Zelle anastomosiren untereinander nicht, wohl aber mit den Ausläufern der benachbarten Pigmentzellen; auch frei endigende Fortsätze können wahrgenommen werden. An ungefärbten Zellen erscheint die Stelle, an welcher der Kern liegt, bei hoher Einstellung lichter gefärbt als die Umgebung und von einem besonders dunkel pigmentirten Streifen contourirt. Ob es sich in diesem letztgenannten um eine stärkere Anhäufung von Pigment oder um Ansammlung stärker gefärbten Pigments handelt, ist noch zu untersuchen. An gefärbten Präparaten ist der blaue Zellkern (Haemalaun-Eosin) durch die blau gefärbten Pigmentmassen hindurch sichtbar. Manche der Zellen enthalten ein so intensiv braunes Pigment, dass weder die Region des nicht gefärbten Kernes, noch der gefärbte Kern wahrgenommen werden können.

An senkrecht zur Flächenausdehnung der Labyrinthwände gelegten Schnitten erscheinen die Pigmentzellen in Form langgestreckter, schmaler Spindeln. Die Zellkörper besitzen also eine linsen- oder scheibenförmige Gestalt und verästeln sich nur in der Fläche, welche den Formen der Labyrinthwände parallel läuft. Weiter ist an solchen Schnitten wahrzunehmen, dass nur eine einfache Lage von Pigmentzellen vorhanden ist; die Schicht liegt subepithelial zwischen membranöser und knöcherner Labyrinthwand, an den meisten Stellen der ersteren dicht angeschlossen, an manchen von ihr durch einen schmalen Spalt getrennt; vielleicht entspricht das letztere Verhalten nicht dem natürlichen.

Auch in vereinzelten Zellen des bindegewebigen Maschenwerkes der perilymphatischen Räume lassen sich Pigmenteinschlüsse nachweisen. Dieselben setzen sich aus Körnchen zusammen, welche den oben beschriebenen gleichgestaltet und -gefärbt sind, sie erfüllen jedoch das Plasma nicht diffus, sondern sind zu kleinen Kugeln vereinigt. Sind solche Kugeln in einer Zelle in grösserer Zahl vorhanden, so ballen sie sich, einen kugeligen Haufen bildend, zusammen, ohne untereinander zusammenzufliessen, die Zelle schwillt mächtig an, die Plasmamenge nimmt mit der Zunahme der eingeschlossenen Pigmentmassen ab. Die Zellfortsätze solcher Pigmentzellen werden meist pigmentfrei getroffen, nur selten enthalten sie spärliche Körnchen oder sind ganz von solchen erfüllt, verdickt, wie angeschwollen und an den Enden kolbig aufgetrieben. Der Kern enthält kein Pigment und ist meist wandständig: er wird wohl durch das sich ansammelnde Pigment peripheriewärts gedrängt und ist an gefärbten Präparaten in der Regel sichtbar. Er liegt im Gesichtsfeld in der Zelle neben dem Pigment

Digitized by Google

oder ist zum Theil oder vollständig von demselben gedeckt, im letzteren Falle kann er unscharf oder überhaupt nicht zu sehen sein.

Bezüglich der Topographie bestätigt die microscopische Untersuchung das am Lupenbild Gefundene, sowohl dahin, dass alle unter der Lupe pigmentirt erscheinenden Stellen wirklich Pigment in den Zellen enthalten (von dem in der Schnecke beobachteten Pigmentstreifen sehe ich ab), als auch dahin, dass die übrigen Theile des Labyrinthes pigmentfrei gefunden werden.

Zuzufügen ist noch Folgendes:

Ductus endolymphaticus und Canalis utriculo-saccularis sind pigmentfrei, an den ovalen Mündungscontour des letzteren in das ovale Säckchens reicht von der vorderen Wand des Säckchens her die Pigmentschicht heran, um an der Mündungsstelle selbst scharf begrenzt zu enden. An der hinteren Hälfte der Mündungsregion findet sich kein Pigment.

An den Cristae acusticae ist das Verhalten des Pigments nicht an allen Stellen gleich: in der Mitte der Crista, wo dieselbe eine schmale Basis besitzt und sehr hoch ist, reicht die Pigmentschicht bis zum Uebergang des Ampullenepithels in das Neuroepithel der Crista und endet mit dem ersteren in gleicher Linie. Gegen die beiden Enden zu wird die Basis breiter, die Crista niedriger, der Pigmentsaum weicht nach und nach von der Crista zurück, daher die Form der beiden von einander abgekehrten Sichelmonde. Die Plana semilunata sind pigmentfrei.

An der Pars inferior labyrinthi finden wir in der Stria vascularis reichlich Pigment (Schwalbe), dasselbe ist körnig, stellenweise schollig, von bräunlicher Farbe, Pigmentzellen von dem oben beschriebenen Bau sind hier nicht zu finden.

In entwicklungsgeschichtlicher Beziehung erwähne ich nur, dass ich an Embryonen, an welchen die Pigmentbildung im Auge schon weit vorgeschritten war, das Labyrinth pigmentfrei gefunden habe, so bei einem Meerschwein-Embryo von 26 mm SS-Länge. Ein Meerschwein-Embryo von 46 mm SS-Länge bildet bis jetzt das jüngste Stadium, in welchem ich am membranösen Labyrinth, im Besonderen an den Ampullen, Pigment nachzuweisen im Stande bin.

II. Prof. Gruber: 1) Vorstellung eines Kranken mit erworbenem doppelseitigen Verschluss des äusseren Gehörganges.

Der 18jährige, körperlich mässig entwickelte Kranke, welcher hochgradig schwerhörig ist, giebt an, in seiner Kindheit lange an Ohrenfluss gelitten zu haben, ohne dass er dabei von sonstigen Beschwerden belästigt wurde. Ueber die Entstehung des Leidens, sowie über den weiteren Verlauf vermag der geistig sehr beschränkte Patient nichts weiter anzugeben. Seine hochgradige Schwerhörigkeit soll erst seit etwa sechs Monaten bestehen.

Eine genaue Untersuchung ergiebt seitens der übrigen Hirnnerven keine Störung. An der linksseitigen Hornhaut findet sich eine kleine Narbe, sonst alles normal.

Ungefähr $1^1/_2$ cm von der äusseren Ohröffnung nach innen findet man beide äussere Gehörgänge total verschlossen. Den Verschluss

Digitized by Google

bildet, soweit man mit der Sonde eruiren kann, Cutisgewebe mit knöcherner Unterlage.

Die Functionsprüfung ergiebt: Laute Sprache wird nur in unmittelbarer Nähe der Ohrmuschel verstanden. Weber mehr nach rechts; Rinne beiderseits negativ mit verlängerter Kopfknochenleitung. Hohe Töne (C^4) werden relativ gut, tiefe (C) gar nicht gehört. Die Schallrichtung bezeichnet der Kranke für das linke Ohr sehr präcise; für das rechte Ohr sehr ungenau. Wird eine Pfeife bei geschlossenem rechten Gehörgange angeblasen, giebt er die Richtung immer ganz genau an; wird aber der linke Gehörgang abgeschlossen, ist er nicht im Stande die Schallrichtung anzugeben.

Die Tubae Eust. sind beiderseits vollkommen permeabel; aber die Auscultation des Ohres ergiebt beim Einblasen von Luft durch den Katheter, dass wohl die Luft in das Mittelohr dringt, dass aber das Blasegeräusch linkerseits dem auscultirenden Ohre näher rückt als rechterseits. Daraus kann der Schluss gezogen werden, dass die den rechten Gehörgang verschliessende Knochensubstanz mächtiger entwickelt ist und den Gehörgang auf eine grössere Ausdehnung in die Tiefe hinein verschliesst, als dies am linken Ohre der Fall ist.

Gr. meint, es wäre möglich, dass darin die Ursache gelegen ist, warum rechterseits die Schallrichtung nicht erkannt wird. Der Vortragende geht mit der Idee um, den Verschluss durch operative Eingriffe zu beheben, und glaubt, man werde vielleicht auf die Weise dem Kranken das Hörvermögen bessern können und wahrscheinlich auch Aufschluss bekommen, ob die genannte Ursache thatsächlich die mangelhafte Orientirung über die Schallrichtung bedingt.

2) Vorstellung eines Kranken, bei welchem nach der Radicaloperation und Abstossung eines Sequesters der Canalis caroticus auf eine grosse Ausdehnung eröffnet ist, die Carotis interna freiliegt und wegen drohender tödtlicher Blutung die Carotis communis prophylactisch unterbunden wurde.

Patient ist Drechsler, 45 Jahre alt, von mässigem Körperbau. In seinem 16. Lebensjahre überstand er den Typhus. Seit 1894 besteht rechterseits Otorrhoe, welche ohne bekannte Ursache schmerzlos begann und auch weiter mit Ausnahme von geringem Ohrensausen und etwas Schwerhörigkeit keine Beschwerden verursachte.

Im April 1896 verschlechterte sich sein Zustand insofern, als sich heftige Kopfschmerzen, Schwindel und Schwächegefühl hinzusellten.

Am 27. Mai 1896 liess er sich deshalb auf die Klinik aufnehmen.

Die Untersuchung ergab damals: Rechts profuse Otorrhoe, Gehörgangslumen durch Hineinragen der hinteren Wandgebilde fast aufgehoben. Warzenfortsatz nicht druckempfindlich.

Am 6. Juni 1896 Trepanation, Ausräumung von Granulationen aus dem Antrum.

Nach der Operation und in den nächsten Tagen afebril, ohne Schmerzen und ohne sonstige Beschwerden. Patient wird von der Klinik entlassen, um in ambulatorische Behandlung zu kommen.

Seinem Versprechen untreu, blieb er durch Monate von der Klinik ganz weg, und als er dann, von Unwohlsein geplagt, wieder erschien, erwies sich die Wundhöhle von Granulationen erfüllt, stark secer-

Digitized by Google

nirend. Anhaltender Kopfschmerz, Schwindel, Parese des rechten N. facialis.

Am 30. Juli 1897 wurde neuerlich operirt, wobei man die Knochensubstanz des Labyrinthes bereits cariös zerstört fand. Es wurde alles Krankhafte entfernt und der gewöhnliche Jodoformverband angelegt.

Nach der Operation war die Lähmung des Facialis eine totale.

Zwei Monate nach der Operation zeigte sich ganz in der Tiefe der Wunde ein schwarzer Knochensequester. Dabei erneuerte sich der Kopfschmerz und die Schwindelanfälle, und so wurde der in der letzteren Zeit in ambulatorischer Behandlung stehende Kranke am 5. Februar 1898 wieder auf die Klinik aufgenommen. Patient ist auch jetzt afebril. Puls 64.

Status praesens: Linkes Ohr normal. Rechtes Ohr: Ohrmuschel etwas tiefer stehend und nach vorn gedrängt. Gehörgangslumen normal; seine Länge $1^1/_2$ cm. Ueber dem Warzenfortsatze eine Fistelöffnung von 2 cm Länge und $1^1/_2$ cm Breite, welche in eine Höhle führt, die die Form eines abgestumpften Kegels hat, deren Spitze 3 cm tief liegt. An ihrer hinteren Wand ist diese Höhle etwa 1 cm weit in die Tiefe mit Epidermis ausgekleidet, sonst mit flachen Granulationen. In der Tiefe entsprechend der Promontoriumgegend eine schwarze festsitzende Knochenmasse; weiter nach vorn und unten eine pulsirende weiche Substanz.

Weber nach links. Vor dem rechten Ohre werden weder hohe noch tiefe Stimmgabeltöne wahrgenommen. Flüstersprache wird bei geschlossenem linken Gehörgange rechterseits nicht gehört.

Die Untersuchung ergab mit Sicherheit das Blossliegen der Carotis interna nach Zerstörung der hinteren Wand des Canalis caroticus. Der Sequester stak in der Tiefe sehr fest, so dass er ohne Gefahr einer Verletzung der Carotis nicht entfernt werden konnte. Dieser Umstand, sowie die Aussicht, dass aus der freiliegenden, von Eiter umspülten Carotis plötzlich eine tödtliche Blutung entstehen könnte, bestimmte Gr., die Unterbindung der Carotis communis vornehmen zu lassen. Die Operation wurde auf der Abtheilung des Herrn Prof. von Mosetig am 12. Februar ausgeführt.

Nach der Operation steigerte sich der Puls von 64 auf 80. Besondere Beschwerden zeigten sich darauf nicht und heute, 21. Februar, wo Gr. den Kranken vorstellt, befindet er sich den Umständen entsprechend wohl. In der Tiefe der Wunde nach oben hin liegt etwas Hirnsubstanz, welche pulsirende Bewegung zeigt, die bis vor zwei Tagen nicht wahrzunehmen war. Unmittelbar nach der Unterbindung war nirgend Pulsation in der Tiefe wahrzunehmen. — Ueber den weitern Verlauf wird noch berichtet werden.

3) Zum Cholesteatom im Schläfenbeine.

Prof. Gruber stellt sodann acht Patienten vor, bei denen wegen Caries mit Cholesteatombildung die Trepanation ausgeführt werden musste und bei denen, obwohl in gewöhnlicher Art behandelt, ohne jedwelches weitere Dazuthun die durch die Operation gesetzten Knochenkanäle offen blieben. Gr. hatte 12 Kranke mit ähnlichem Befunde zur Vorstellung bestimmt, vier davon blieben aber der Sitzung fern.

1. Fall. J. E., Tischlergehilfe, 27 Jahre alt. Seit dem fünften Lebensjahre linkerseits Otorrhoe. Bis auf eine Rippenfellentzündung

Digitized by Google

während der Militärdienstzeit stets gesund gewesen. Seitens des Ohres keine beträchtlichen subjectiven Beschwerden. Erst seit 14 Tagen Anschwellung hinter dem linken Ohre, hohes Fieber, Kopfschmerz, Sausen im Ohre.

Im rechten Gehörgange schmutzig-weiße Massen, deren Ausspritzung nur in geringem Grade gelingt. Temperaturen 39—39,5. Fluctuirende Geschwulst über dem linken Warzenfortsatze. Erbsengroße Knochenfistel über der Mitte des Warzenfortsatzes. Erweiterung der Lücke, Freilegung einer Höhle, die mit schmutzig-weisslichen Massen erfüllt ist, Ausräumung derselben, die Höhle ist 3 cm tief, $2^1/_2$ cm breit und 3 cm lang, die hintere obere Gehörgangswand ist zum grössten Theile in den Massen aufgegangen. Der Sinus sigmoideus liegt weit freigelegt. Zwei Tage nach der Operation Temperaturen bis 38,5, dann afebril. Nach sechs Wochen Secretion sistirt. Cuticulabildung in der Wundhöhle. Die Häutchen bestehen hauptsächlich aus Faserstoffgerinnseln mit Epidermiszellen und spärlichen Cholestearincrystallen ohne eigentliches Cutisgewebe. Nach Wegnahme dieser Häutchen sind die Wandungen der Höhle trocken, weisslich gefärbt. Der Sinus zeigt sich an der hinteren verdickten Wand der Wundhöhle bläulich durchschimmernd. Epidermisirung nach acht Monaten.

2. Fall. K. E., 20 Jahre, Schneidergehilfe, in klinischer Behandlung vom 11. Mai bis 10. Juni 1896. Seit sieben Jahren rechtsseitiger Ohrenfluss. Gleich nach Beginn Durchbruch des Eiters am Warzenfortsatze. Otorrhoe continuirlich während der ganzen Zeit. Die Fistel am Warzenfortsatze schloss sich nach einigen Wochen, um nahezu alljährlich unter Schmerzen und Fieber wieder aufzubrechen.

Status praesens: Afebril, verengerter Gehörgang, granulirende Paukenschleimhaut sichtbar, Gehörknöchelchen nicht wahrnehmbar, 3 cm lange, 1 cm breite Fistelöffnung am Warzenfortsatze. Laute Sprache ad concham, Uhr 0. Bei der Trepanation nach Ausräumung von Cholesteatom wurde eine grosse Knochenhöhle geschaffen, deren Eingangsöffnung, 3 cm lang und 2 cm breit, in das weit eröffnete Mittelohr führt. Bei der Entlassung nach vier Wochen minimale Secretion. Vollständige Epidermisirung nach sechs Monaten.

3. Fall. S. F., 8 Jahre, in klinischer Behandlung vom 18. October bis 15. November 1896. Seit Jahren linksseitige Otorrhoe, keine genaue Anamnese.

Status praesens: Afebril, Granulationen im Gehörgang, fluctuirender Abscess und eine kleine Fistelöffnung über dem Warzenfortsatz, welche auf 2 cm in die Tiefe führt. Uhr links 8 cm, Flüstersprache $^1/_2$ m. Warzenfortsatz, Antrum und Mittelohr erweisen sich bei der Operation mit Granulationen und cholesteatomatösen Massen erfüllt. Bei der Entlassung geringe Secretion, Zugang zur Wunde 2 cm im Durchmesser. Hörweite für Flüstersprache 2 m. Nach 6 Monaten Epidermisirung.

4. Fall. H. E., 13 Jahre, in klinischer Behandlung vom 19. October bis 1. November 1896. Nach einer exanthematischen Erkrankung im dritten Lebensjahre rechtsseitige Otorrhoe. Im neunten Lebensjahre trat eine Eitergeschwulst hinter dem Ohre auf, die nach Incision heilte.

Status praesens: Afebril. Hineinragen der hinteren oberen Gehörgangswand. Destruction des Trommelfells. Abscess über dem Warzen-

Digitized by Google

fortsatz. Bei der Operation eine bohnengrosse Fistelöffnung über dem Warzenfortsatz, die zu einer mit schmutzig-weissen cholesteatomatösen Massen erfüllten Höhle führt. Durch Ausräumen von dicken Massen, Erweiterung der Fistelöffnung und Wegmeisselung der hinteren oberen Gehörgangswand wird eine Höhle von 3 cm Breite und Länge, die das Mittelohr mit einbegreift, geschaffen. Nach acht Monaten epidermisirt.

5. Fall. L. S., 18 Jahre alt. Schlossergehilfe, in klinischer Behandlung vom 23. October bis 14. December 1897. Seit dem sechsten Lebensjahre beiderseitige Otorrhoe.

Status praesens: Afebril, Parese des linken Facialis. Rechtes Ohr: Das Gehörgangslumen etwa 1 cm hinter der Concha durch eine häutige Stenose auf Stecknadelkopfgrösse verengt, trocken. Linkes Ohr gleichfalls in einer Tiefe von 1 cm durch Knochenverdickung verengt. Geringe Otorrhoe. Ueber dem Warzenfortsatz eine linsengrosse Fistelöffnung, welche etwa 2 cm in die Tiefe führt. Bei der Trepanation links hintere Gehörgangswand durch Granulationen und cholesteatomatöse Massen substituirt. Bei der Abmeisselung in einer Tiefe von $^1/_2$ cm cholesteatomatöse Massen, die nahezu den ganzen Warzenfortsatz und das Antrum erfüllen. Knochenhöhle von 5 cm Länge, 3 cm Breite und 3 cm Tiefe. Secretion nach vier Wochen vollständig sistirt. Epidermisirung noch nicht vollendet.

6. Fall. F. B., 7 Jahre, in klinischer Behandlung vom 29. October bis 6. November 1897. Seit Jahren rechtsseitige Otorrhoe, seit einem Jahre bei Docent Bing in Behandlung, hohes Fieber, Kopfschmerz, fluctuirender Abscess am Warzenfortsatz.

Status praesens: Temperatur 39°, starke Otorrhoe, Gehörgangslumen aufgehoben durch Hereinragen der hinteren, oberen Wand, periostaler Abscess. Wegen unaufhörlichen Weinens des Kranken keine Hörprüfung möglich. Bei der Operation erweist sich der Warzenfortsatz, Antrum und Mittelohr mit cholesteatomatösen Massen erfüllt. Zur Knochenhöhle führt eine linsengrosse Fistelöffnung etwa in der Mitte des Warzenfortsatzes. Normaler Verlauf, nach zehn Wochen Secretion sistirt, zum grössten Theil die Wundhöhle epidermisirt.

7. Fall. J. K., 40 Jahre alt, Tischler, in klinischer Behandlung vom 2. Mai bis 19. Juni 1897. Seit 1884 linksseitige Otorrhoe, keine wesentlichen subjectiven Beschwerden, bis seit etwa zehn Tagen Schmerzen und druckempfindliche Schwellung hinter dem Ohr.

Status praesens: Temperatur 38,5°—39°. Fluctuirende Schwellung vor dem linken Ohr, bei Druck daselbst reichlicher Ausfluss aus dem Ohr, fluctuirende Schwellung über dem Warzenfortsatz. Im verengerten Gehörgang Granulationen. Laute Sprache nur in unmittelbarer Nähe des Ohres. Bei der Operation Knochenfistel etwa in der Mitte des Warzenfortsatzes, grosse Knochenhöhle mit Cholesteatom erfüllt, bis in das Mittelohr ragend. Nach siebenwöchentlichem Spitalaufenthalt am Warzenfortsatz eine 1 cm im Durchmesser besitzende persistente Lücke, minimale Secretion. Nach fünf Monaten Wundhöhle epidermisirt. Keine Verbesserung des Hörvermögens.

8. Fall. A. J., 20 Jahre alt, Hilfsarbeiter, in klinischer Behandlung vom 10. November bis 11. December 1897. Seit Kindheit rechtsseitiger Ohrenfluss. Bei der Aufnahme Temperatur über 40°. Ver-

Digitized by Google

engerung des Gehörganges durch die hintere, obere Wand. Bei gewaltsamem Abdrängen der Wände in der Tiefe Granulationen sichtbar. Schwellung der Weichtheile über dem Warzenfortsatz. Bei der Operation Periost, Corticalis unverändert. Erst bei Eröffnung des Antrums cholesteatomatöse Massen sichtbar. Nach Entfernung derselben liegt ein Cavum frei, das hinten an den Sinus reicht, nach vorn das Mittelohr umfasst, so dass behufs Entfernung der hinteren, oberen Gehörgangswand nur eine schmale Knochenbrücke abgetragen zu werden braucht. Breite Freilegung des Sinus, hinten oben perisinuöser Abscess. Es entleert sich übelriechender, mit Blut vermengter Eiter in der Menge von ca. drei Esslöffeln. Die Operationsöffnuug reicht nach vorn durch das Tegmen tympani an die Gehirnbasis, die Dura daselbst grünlich verfärbt. Einen Tag nach der Operation noch Schüttelfrost, von da ab normale Temperatur. Normaler Verlauf. Epidermisirung nach $3^1/_2$ Monaten.

Der Vortragende glaubt, dass die vorgeführten Fälle wieder zeigen, dass zur Offenhaltung der Knochenhöhle nach Operation des Cholesteatoms im Schläfenbein, so wie er dies schon in einem früheren Vortrage betonte, ein weiteres operatives Verfahren (Transplantation etc.) nicht nothwendig ist. Wenn die Cholesteatombildung erschöpft ist, schliessen sich solche Höhlen entweder gar nicht, oder, wenn dies der Fall wäre, wäre ein solcher Verschluss ohne Gefahr. Im Gegentheil aber könnte eine Transplantation bei noch stattfindender Cholesteatombildung leicht zu gefährlichen Complicationen führen.

Hierauf hielt Gruber einen theoretischen, mit Demonstration von macroscopischen und microscopischen Präparaten verbundenen Vortrag über das Cholesteatom im Schläfebein. Nach Besprechnng der verschiedenen Lehrmeinungen über die Entstehung des Cholesteatoms kommt der Vortragende zu dem Schlusse, dass das Cholesteatom fast ausschliesslich im Mittelohr und zwar bei chronischer eitriger Entzündung der Schleimhaut mit oder ohne Caries des Knochens entsteht, und dass eine andersartige Entwicklung durch Einwanderung der Epidermis vom äusseren Gehörgang aus wohl nicht ganz geleugnet werden könne, aber gewiss zu den grössten Seltenheiten gehöre. Begünstigt werde die Entstehung des Cholesteatoms, nach der Meinung Gr.'s, durch mangelhaften Luftzutritt zu den entzündeten Gebilden. Demzufolge entwickle sich die Neubildung zumeist am obersten Trommelhöhlenraum, im Antrum und in den Warzenzellen. Damit stimmt auch die Angabe, welche Politzer und Bezold machten, wonach durch Verschluss der Tuba Eustachii die Cholesteatombildung begünstigt werde, überein. In practischer Beziehung folgert Gruber, dass dieser Anschauung entsprechend in allen zu Cholesteatombildung neigenden Fällen die passende Reinigung und künstliche Ventilation vom äusseren Gehörgang aus angezeigt sei. Bei Perforation des Trommelfells sei die künstliche Ventilation vom äusseren Gehörgang aus angezeigt. Zu diesem Behuf seien Ballons zu benutzen, welche mit längeren, entsprechend zugebogenen Ansatzröhrchen versehen sind. Das Ende dieser Röhrchen wird durch die Lücke im Trommelfell (Perforatio membranae Shrapnelli etc.) eingeführt und nach den verschiedensten Richtungen der Luftstrom dirigirt. Diese Methode werde noch zu kurz geübt, um

Digitized by Google

ein vollgiltiges Urtheil abzugeben, immerhin verdiene sie geprüft zu werden.

Discussion:

Dr. Bing pflichtet der von Prof. Gruber geäusserten Anschauung, dass Cholesteatombildung meist neben Entzündungsprocessen einhergehe — bei. Man findet zumeist nach Entfernung der cholesteatomatösen Massen an einer oder verschiedenen Stellen der bezüglichen Höhle Granulationen. — B. meint, dass sich die Epithelien in der Umgebung der Granulationen mit dem von diesen abgesonderten Eiter imbibiren und dadurch feucht geworden und aufgelockert sitzen bleiben. — Dasselbe ist mit den darunter neugebildeten Massen der Fall — wodurch es zur Ansammlung kommt. — Wenigstens spräche der Erfolg einer entsprechenden Therapie, welche auf Schrumpfung und Schwinden der Granulation gerichtet ist, für diese Anschauung. — Touchirt man diese Granulationen und lässt Alcohol einträufeln, so ist die Heilung bald erfolgt. — Einer Wiederbildung und Ansammlung neuer cholesteatomatöser Massen pflegt ein neuerliches Spriessen von Granulationen vorauszugehen.

Spira fragt, inwiefern die die Bildung und das Wachsthum des Cholesteatoms im Mittelohr betreffenden Theorien und Ansichten auch zur Erklärung eines primären Cholesteatoms des äusseren Gehörganges, der sog. Otitis ext. desquamativa oder des Epidermispfropfes herangezogen werden könnten, da doch hier gewöhnlich keine Entzündung vorausgegangen.

Daraus, dass oft neben Cholesteatomen Granulationen sich finden, ist durchaus noch nicht der Schluss berechtigt, dass letztere den Mutterboden und die Basis des Ersteren abgiebt. Thatsächlich findet man oft Cholesteatom ohne Granulationen und es scheint ihm wahrscheinlicher, dass dort, wo sich Granulationen neben Cholesteatom finden, sie eher als die Folge wie als die Ursache des letzteren anzusehen sind.

Dr. Gomperz glaubt, dass bei der Erklärung des Warum's der Cholesteatombildung auch die Berücksichtigung der Constitution nothwendig ist. G. hat schon 1894 seine Cholesteatomfälle nach dieser Richtung hin gesichtet und konnte mittheilen[2]), dass die Mehrzahl der an Cholesteatom Erkrankten entweder selbst Zeichen von Tuberculose aufwiesen, oder aus Familien stammten, welche mit Tuberculose belastet waren. Ein kleinerer Theil der Kranken litt an Lues, acquirirter und hereditärer.

Urbantschitsch hat in einigen Fällen von Radicaloperation, wo bereits ein glänzendes Narbengewebe als Auskleidung der Mittelohrräume durch viele Monate bestand, einmal am Tegmen tympani, ein andermal an der Wand des Antrum mastoideum die Neubildung einer erbsengrossen weissen Cholesteatom-Kugel beobachtet, die sich als Ganzes leicht entfernen liess und in dem einen Falle einer glatten, in dem andern Falle einer unebenen Stelle aufsass. Granulationsbildungen fanden sich in diesen Fällen nicht vor.

Gr. macht darauf aufmerksam, dass die Anschauung von Bing wohl insofern richtig sei, dass beim Cholesteatom häufig Granulationen

[2]) Naturf.-Versammlung Wien.

Digitized by Google

gefunden werden, allein auch ohne solche komme es dazu und demnach können die Granulationsbildungen nur als Begleiterscheinung angesehen werden. Dass es auch primäre Cholesteatombildung gebe, sei richtig und Gr. selbst hat ein zuckererbsengrosses Cholesteatom aus dem Trommelfelle entfernt; allein das sind sehr seltene Vorkommnisse und beschäftigen den Ohrenarzt viel weniger als die Cholesteatome im Mittelohre. Was die Meinung Gomperz's betrifft, ist diese Theorie nicht aufrecht zu halten. Unter den 12 Fällen, die Gruber heute vorstellen wollte und deren acht die Anwesenden auch gesehen haben, sei nicht einer mit Tuberculose behaftet.

III. Prof. A. Politzer: Ueber persistente Trommelfelllücken.

In der Einleitung seines Vortrages erörtert G. die Narbenbildung am Trommelfell bei traumatischen und pathologischen Substanzverlusten desselben, welche die grosse Regenerationfähigkeit dieser Membran beweist. Nicht alle Schichten des Trommelfells betheiligen sich gleichmässig am Regenerationsprocesse. Bei kleinen Substanzverlusten, nach Trauma oder nach Perforation in Folge von acuten Mittelohreiterungen kann die Trommelfelllücke durch neugebildetes Gewebe ohne merklichen Unterschied in der Structur der Membran verschlossen werden. Bei grösseren Substanzverlusten bildet sich in der Regel eine dünne Narbe, in welcher die Elemente der Substantia propria fehlen oder nur in einigen Zügen vorhanden sind. Bei traumatischer Perforation kann der Verschluss der Trommelfelllücke zunächst von der Epidermisschicht aus erfolgen (Rummler) oder, wie P. beobachtete, von der Schleimhautschicht aus. Letzteres ist wohl am häufigsten der Fall. P. demonstrirt das Lupenpräparat eines Trommelfelles von einer 78jährigen Frau mit Narbenbildung am Trommelfell, an welchem mit Sicherheit die Bildung der Narbe von der Schleimhautschicht constatirt werden kann. Er führt indess Fälle an, bei denen in vivo die Ocularinspection das Bild einer Trommelfellnarbe zeigte, während die Untersuchung post mortem ergab, dass die Trommelfelllücke durch eine Epidermisplatte überwachsen war, dass es sich somit nicht um eine wirkliche Narbe gehandelt hat.

Dass traumatische Trommelfelllücken fast ohne Ausnahme wieder verwachsen, während nach chronischen Mittelohreiterungen Trommelfelllücken nicht selten persistent bleiben, ist allgemein bekannt. Man hat als Grundlage dieser Persistenz die Ueberhäutung der Wundränder angesehen. Der Vortragende hat zuerst in Freiburg[3]) ein Trommelfellpräparat demonstrirt, an welchem das Hinüberwachsen der Epidermis der äusseren Cutisschicht über den Perforationsrand in die Trommelhöhle gezeigt wurde, und schloss daraus, dass durch diese Ueberwucherung des Perforationsrandes durch die Gehörgangsepidermis das Anwachsen von Narbengewebe verhindert werde, dass dies somit die Ursache der Persistenz der Trommelfelllücke bilde.

P. ist nun in der Lage, durch drei neue Sectionsbefunde diese

[3]) Bericht über die XI. Versammlung süddeutscher und schweizerischer Ohrenärzte zu Freiburg (Baden), Ostern 1889. Erstattet im Auftrage der Versammlung von Dr. E. Bloch (Freiburg), S. 7.

Digitized by Google

Ansicht zu erhärten. Der erste Fall betrifft ein 17jähriges, an acuter, tuberculöser Basilarmeningitis verstorbenes Mädchen mit rechtsseitiger Mittelohreiterung und linksseitig abgelaufenem Mittelohrprocesse. An dem microscopisch untersuchten linken Trommelfelle fand sich eine grössere Perforation vor dem Hammer, eine kleine hinter demselben. Microscopische Schnitte, entsprechend dem Querdurchmesser des Trommelfells, ergaben: die Epidermislage der äusseren Fläche des Trommelfellrestes durch Uebereinanderschichtung flacher, kernhaltiger Epithelzellen verdickt. Sowohl am vorderen als auch am hinteren Perforationsrande schlägt sich die Epidermis hakenförmig über den Perforationsrand hinüber, um, an der Innenseite des Trommelfellrestes sich verschmächtigend, gegen das Epithel der Mucosa des Trommelfells sich abzusetzen. Am Perforationsrande selbst ist die Epidermisschicht stellenweise mächtiger als an der äusseren Cutisschicht. Radiäre und circuläre Faserschicht erscheinen am Durchschnitte gegen den Perforationsrand hin scharf abgesetzt und von der meist verdickten Schleimhautschicht des Trommelfells überwuchert. Diese bei der Narbenbildung des Trommelfells besonders betheiligte Schicht wird, indem sie durch das Ueberwachsen des Perforationsrandes von der Cutisfläche des Trommelfells an der verschliessenden Narbenbildung gehindert wird, am oberen Perforationsrande eingerollt, wodurch an der Aussenfläche des Trommelfellrestes eine winklige Einbuchtung entsteht, in welche sich die Epidermis in Form eines spitzen oder stumpfen Zapfens hineinschiebt. Aehnliche Epidermiszapfen finden sich auch in der Nähe des hinteren Perforationsrandes an der äusseren Fläche des Trommelfellrestes.

An dem Trommelfellpräparat eines zweiten Falles mit centraler Perforation des rechten Trommelfells sind dieselben histologischen Veränderungen nachweisbar wie in dem vorhergehenden Falle, nur ist der an der äusseren Fläche des Trommelfellrestes nach innen sich vorschiebende Epidermiszapfen stärker ausgeprägt als im früheren Falle. Verschieden von diesen zwei Fällen ist der Befund an einem dritten Präparat mit rechtsseitigem centralen Trommelfellreste, an welchem der von Epidermis bedeckte Perforationsrand an der äusseren Seite eine wulstförmige Erhabenheit zeigt. An Frontaldurchschnitten des Trommelfells findet man die radiäre und circuläre Faserschicht im Trommelfellrest scharf abgesetzt, die Schleimhautschicht der Membran verdickt, gefässreich, cystenhaltig, an der Spitze des Perforationsrandes mit der Cutisschicht verschmolzen. Letztere, ebenfalls hypertrophisch, zeigt an der Aussenseite des Trommelfellrestes eine am Perforationsrand beginnende, kolbige Anschwellung von der Dicke eines halben Millimeters, welche stellenweise an ihrem unteren Rande eine scharfe Einschnürung zeigt und an manchen Durchschnitten das Aussehen einer am Trommelfellreste aufsitzenden polypösen Wucherung darbietet. Sie besteht, wie die hypertrophische Cutisschicht, aus kernhaltigem, von Gefässen durchsetztem Bindegewebe, welches von einer aus mehr cubischen Epithelzellen gebildeten Epidermislage bedeckt wird. Diese setzt sich von hier ununterbrochen auf dem Perforationsrande fort, schlägt sich über denselben hinüber und lässt sich eine Strecke weit auf der Schleimhautschicht des Trommelfells gegen die untere Trommelhöhlenwand zu verfolgen.

Digitized by Google

Diese Fälle beweisen zweifellos, das die Persistenz der Trommelfelllücken nach abgelaufenen Mittelohreiterungen durch das Hinüberwachsen der Gehörgangsepidermis über den Perforationsrand bedingt wird.

P. bespricht hierauf die Vor- und Nachtheile der persistenten Trommelfelllücken und hebt die Thatsache besonders hervor, dass in manchen Fällen nach Verschluss der Perforationsöffnung eine bedeutende Verschlimmerung sowohl in Bezug auf Hörvermögen als auch auf subjective Geräusche eintritt, dass somit bei solchen Kranken das Offenbleiben der Trommelfelllücke als günstiger Ausgang des Krankheitsprocesses bezeichnet werden muss. Es wird ferner vom Vortragenden auf die längst bekannte Thatsache hingewiesen, dass man bei den nicht eitrigen Mittelohrprocessen, bei denen nach Herstellung einer künstlichen Perforation des Trommelfells eine Hörverbesserung eintritt, von jeher bestrebt war, die künstliche Perforation offen zu erhalten, dass dies aber bisher trotz Aetzungen, Einlegen von Stäbchen, Röhren, Oesen etc. nicht gelungen ist. P. führt nun des Weiteren aus, dass in dem Heilungsvorgange bei pathologischen persistenten Perforationen ein Fingerzeig gegeben ist, das Offenhalten künstlicher Perforationen zu verwirklichen. Gelingt es, durch eine künstlich hervorgerufene entzündliche Reizung der äusseren Cutisschicht des Trommelfells, event. auch des knöchernen Gehörganges eine stärkere Wucherung des Epithels herbeizuführen, so ist die Möglichkeit nicht ausgeschlossen, dass nach Herstellung einer künstlichen Trommelfelllücke deren Ränder von dem äusseren Epithel des Trommelfells überwachsen und der Verschluss der Oeffnung durch Narbengewebe verhindert wird. P. berichtet über einige Fälle, bei denen er nach Herstellung einer galvanocaustischen Lücke deren Umgebung mit einer 10proc. Lösung von Trichloressigsäure bestrich, um eine entzündliche Wucherung der Epidermis am Trommelfell herbeizuführen. In zwei Fällen trat eine schwache, nicht reactive Mittelohreiterung ein, welche in einem Falle nach einigen Tagen sistirte, wonach eine merkliche Vergrösserung der Lücke sichtbar war. Eine längere Beobachtung dieser Fälle wird ergeben, ob die Trommelfelllücke persistent bleiben wird oder nicht. Der Vortragende ist der Ansicht, dass es sich bei den künftigen Versuchen empfehlen wird, vorerst die entzündliche Epidermiswucherung an der äusseren Fläche des Trommelfells anzuregen und erst dann zur Anlegung einer künstlichen Trommelfelllücke zu schreiten.

Der Vortrag wurde durch eine Reihe von grossen Kohlenzeichnungen und durch Demonstration von microscopischen und Lupenpräparaten erläutert.

IV. Oberarzt Dr. C. Biehl: Verschluss überhäuteter Trommelfell-Oeffnungen.

„Bleibende Durchlöcherung des Trommelfells" hebt nach einer Vorschrift für den militärärztlichen Dienst (Post No. 12, Verzeichniss e des Dienstbuches No. 1) die Tauglichkeit zum Waffendienste vollkommen auf. Das Hörvermögen wird hierbei nicht berücksichtigt; es kann nahezu, wenn nicht vollständig normal sein.

Bei der Abfassung dieser Vorschrift ging man sicherlich von dem sehr richtigen und durch die Erfahrung leider nur zu oft bestätigten

Digitized by Google

Standpunkte aus, dass, wenn eine Durchlöcherung des Trommelfells vorhanden ist, sei es, dass dieselbe von Anfang an trocken war, sei es, dass der früher bestandene Eiterungsprocess zum Stillstand gekommen ist, die Paukenhöhlenschleimhaut ihres natürlichen Schutzes beraubt und frischen Entzündungen sowohl wie Rückfällen derselben zugänglich ist. Gemäss dieser Vorschrift wird nun alljährlich eine stattliche Anzahl oft ganz kräftiger Burschen vom Waffendienste enthoben sowohl gleich am Assentplatze als auch später durch die Ohrprüfungs- und Superarbitrirungs-Commission.

Der Ohrenabtheilung des hiesigen Garnisons-Spitals No. 1 werden im Laufe des Jahres, namentlich im Frühjahr zur Zeit der Stellung und wiederum im Herbst, wenn die assentirte Mannschaft zur Ableistung ihres Dienstes einrückt, eine Anzahl solcher Fälle meist zur „Constatirung ihres Gebrechens" übergeben. Hierbei kommt der Arzt nun gar oft in die Lage, eigentlich gegen seine Ueberzeugung, nur weil es die Vorschrift verlangt, Leute, welche mit einem alten, aber trockenen Defecte des Trommelfells behaftet sind, von dessen Existenz sie oft nicht einmal Kenntniss haben oder haben wollen, oder welcher, in anderen Fällen wiederum, ihnen gar keine Beschwerden verursacht, als zum Waffendienste untauglich zu erklären. Gegen seine Ueberzeugung deshalb, weil wir ja wissen, dass durch eine dermoide Umwandlung der Paukenschleimhaut sich diese selbst gegen äussere Schädlichkeiten schützt, und bietet diese ja nach Schwartze den sichersten Schutz gegen solche. Dass diese Epidermisirung der Schleimhaut nicht absoluten Schutz verleiht, kann man sich wohl hier und da überzeugen. Allerdings ist andererseits zu erwägen, dass das Ohr des Mannes beim Militär Witterungseinflüssen, überhaupt Schädlichkeiten aller Art, immerhin mehr ausgesetzt ist als im civilen Leben; jedoch auch zu Hause, wo der Mann sein Brot durch der Hände Arbeit verdienen muss, wird er sich und damit sein Ohr nicht sonderlich schonen können.

Der Militärarzt hatte daher stets regen Antheil genommen an dem Bestreben, Lücken im Trommelfell zum Verschluss zu bringen, und zwar, wenn irgendwie möglich, zu einem organischen Verschluss; in erster Linie wohl deshalb, um der Schleimhaut der Paukenhöhle ihren natürlichen Schutz zu geben; in zweiter Linie, um, wenn möglich, eine Besserung des Hörvermögens zu erzielen. Weniger Schwierigkeiten stellen sich hierbei in den Weg, wenn es sich um frische Oeffnungen handelte, sei es, dass dieselben durch ein Trauma, sei es durch eine Eiterung zu Stande gekommen sind. Wenn jedoch die Ränder der Perforation schon vernarbt, überhäutet, dieselbe trocken, „bleibend", so liessen meist alle angewandten Eingriffe im Stich, sie hatten im Gegentheil oft den entgegengesetzten Effect, dass sich die Oeffnung vergrösserte. Die einzelnen Methoden, welche geübt wurden, um einen Verschluss zu erzielen, sollen hier nicht näher erörtert werden. Was deren Ausübung und Anwendung anbelangt, so sind die Worte Gomperz's, gesprochen am Wiener Otologentage im Jahre 1896, genug bezeichnend hierfür. „Die Ansichten der erfahrensten Ohrenärzte über die Möglichkeit, alte Trommelfelllücken zum Verschluss durch Narbenbildung zu bringen, lauteten bis in die letzte Zeit so skeptisch, dass

Digitized by Google

wir Jüngeren wenig Lust hatten, diese mühevollen, zeitraubenden Versuche wieder aufzunehmen und den Patienten eine längere, mit Schmerzen verbundene Behandlung vorzuschlagen, ohne ihnen viel Aussicht auf Erfolg verheissen zu können."

Die günstigen Erfolge, welche Okuneff, Ordinator an der Ohrenabtheilung des St. Petersburger Nicolai-Militärhospitals, durch Anätzung der Perforationsränder mit Trichloressigsäure erzielten, veranlassten zuerst Gomperz, diese Versuche einer Nachprüfung zu unterziehen. Diese Resultate, wie auch die Mittheilungen von Barnick aus der Grazer Ohrenklinik und von Alt aus der Klinik Gruber über die Anwendung von Trichloressigsäure behufs Verschliessung von Trommelfelllücken müssen mit grosser Freude begrüsst werden und fordern zu weiterer Anwendung dieses Mittels auf.

Die Technik dieses Verfahrens bietet keine Schwierigkeiten und giebt sie Okuneff folgendermassen an. Nach vorausgegangener Anästhesirung des Mittelohres mit einer 10—15proct. Cocainlösung werden die Perforationsränder, sowie auch die erkrankte Schleimhaut des Mittelohres mit einem in eine Schlinge eingeschmolzenen Krystalle der genannten Säure bestrichen. Um das Auseinanderfliessen der Säure zu verhüten, theils auch überflüssige Mengen derselben zu entfernen, ist es nothwendig, mit Wasser das Ohr hernach auszuspritzen. Will man das Zuwachsen von Perforationen bezwecken, „darf man nicht öfter, als alle acht bis neun Tage cauterisiren, da eine zu oft erfolgende Cauterisation zerstörend auf das neugebildete Granulationsgewebe einwirkt."

Während Gomperz und auch Barnick die Cocainisirung der Mittelohrschleimhaut noch vornehmen, unterliess dieselbe bereits Alt und unterblieb diese auch in den später erwähnten Fällen. Was den Grad der Concentration anbelangt, so wurde nur eine 10 bis höchstens 50proct. Lösung genommen und geschah die Anwendung derart, dass mit einem in der Säure getränkten feinen Wattetupfer genau die Perforationsränder bestrichen, eventuell leicht gerieben wurden. Wiederholt wurde dieser Eingriff alle vier bis acht Tage.

Nachstehend nun einzelne Krankengeschichten.

1) Unterpionier Schaupp überstand als Kind Blattern; vor fünf Jahren fiel Patient in eine Grube und lag danach durch sieben Wochen mit einer Gehirnerschütterung im hiesigen Franz Josefs-Spitale; damals soll auch Ausfluss aus dem rechten Ohre bestanden haben, welcher jedoch bald sistirte. Seit dieser Zeit schlechtes Gehör.

$$\text{Die Hörprüfung ergab: } \frac{\text{R}}{12\text{ fl }10} < \frac{\text{L}}{\text{W}}$$

Befund: Rechtes Ohr: Trommelfell zeigt normalen Glanz und Farbe.

Linkes Ohr: In der hinteren Hälfte des Trommelfells eine grosse sichelförmige (3 : 2 mm) Perforation; die Ränder sind geröthet, geschwollen, ebenso auch die dahinter liegende Paukenschleimhaut; die Nische zum runden Fenster eben sichtbar.

Wiederholt vorgenommene Aetzungen, selbst mit der stärkeren Lösung, liessen auch nicht die geringste Tendenz einer Verkleinerung der Lücke erkennen. Die Behandlung wird daher aufgegeben.

2) Infanterist Johann Baumann: Vor vier Monaten erhielt Patient

Digitized by Google

bei einem Ueberfalle Schläge auf den Kopf, besonders auf das linke Ohr. Einige Tage später trat kurzdauernder Ausfluss aus diesem Ohre auf; seither schwerhörig, zeitweilig schwindlig.

Die Hörschärfe beträgt beiderseits mehr als sechs Meter für die accentuirte Flüstersprache.

Befund: Rechtes Ohr: Trommelfell perlgrau, wenig eingezogen, Lichtkegel matt.

Linkes Ohr: Trommelfell perlgrau, hinten unten, in der Flucht des Hammergriffes eine etwa hirsekorngrosse Perforation, deren Ränder derb callös erscheinen. Die sichtbare Paukenschleimhaut blass, trockenglänzend.

Vier Aetzungen genügten, um die Oeffnung dauernd zum Verschluss zu bringen. Beim Catheterismus normales Blasegeräusch.

14 Tage später wurde Patient wiederum dem Spitale übergeben, da er auf das früher erkrankte Ohr eine Ohrfeige erhalten hatte und seit dieser Zeit wieder die Luft beim Schneuzen herausblasen spürte.

Der Befund war folgender: Linkes Ohr: Im äusseren Gehörgang und am Trommelfelle aufgestreut ein feinkörniges, gelbes Pulver (Xeroform). Im hinteren unteren Quadranten eine deutliche, etwa stecknadelkopfgrosse Narbe. Vorne unten, in der Gegend der Basis des Lichtkegels ein schlitzförmiger Spalt, dessen Ränder blass und reactionslos sind. Die Gefässe der Paukenschleimhaut leicht injicirt.

Das Ohr wurde vollständig in Ruhe gelassen, etwas Xeroform eingestäubt und war die Lücke nach acht Tagen wieder vollkommen geschlossen.

3) Infanterist Joh. Bopdaneszk bekam in seinem achten Jahre eitrigen Ausfluss aus dem linken Ohre, welcher seit ungefähr 10 Jahren sistirte. Vor zwei Wochen erhielt er angeblich auf dieses Ohr eine Ohrfeige und wurde er deshalb auch dem Spitale übergeben.

Die Hörschärfe betrug beiderseits mehr als sechs Meter für die accentuirte Flüsterstimme.

Untersucht, bot er folgenden Befund: Rechtes Ohr: Trommelfell perlgrau, matt, glanzlos.

Linkes Ohr: Trommelfell perlgrau, entsprechend der Basis des Lichtkegels ein dreieckiger Substanzverlust.

Nachdem durch drei Wochen keine Veränderungen an den Rändern der Lücke zu bemerken war, so wurden Aetzungen vorgenommen. Nach fünf Sitzungen vollkommener Verschluss. Beim Catheterismus normales Blasegeräusch.

4) Infanterist D. Denika. Vor fünf Jahren aus unbekannter Ursache Ausfluss aus dem rechten Ohr, welcher jedoch bald aufhörte; seither merkt Patient Luft beim Schneuzen aus dem Ohre blasen.

Hörschärfe für die accentuirte Flüsterstimme am rechten Ohr 6 m, linkerseits 8 m.

Untersucht bietet er folgenden Befund: Rechtes Ohr: Trommelfell perlgrau, verdickt, glanzlos; im hintern unteren Quadranten nahe dem Rande eine kreisrunde Perforation mit derben, callösen Rändern.

Linkes Ohr: Trommelfell atrophisch, durchscheinend, glanzlos; Lichtkegel fehlt; vorn unten ein dunklerer Fleck.

Digitized by Google

Fünf Aetzungen genügten, um dauernden Verschluss zu erzielen; eine entzündliche Reaction nach denselben war nicht zu bemerken.

5) Infanterist Stoykoy überstand im 14. Jahre Blattern; damals soll auch das rechte Ohr geflossen sein. Seit dieser Zeit verspürte Patient in diesem Ohre beim Schneuzen ein blasendes Geräusch.

Die Hörschärfe betrug an diesem Ohre 2 m, linkerseits 6 m für die accentuirte Flüsterstimme.

Befund: Rechtes Ohr: Trommelfell glanzlos, atrophisch, durchscheinend; hinten unten eine wandständige Perforation, durch welche die Nische zum runden Fenster sichtbar ist.

Linkes Ohr: Trommelfell glanzlos, atrophisch, durchscheinend.

Wiederholte Aetzungen selbst mit der 50proct. Lösung erzielten nicht die geringste Reaction; höchstens trat einmal eine kleine Blutung in der Paukenschleimhaut auf, die sich jedoch wieder, ohne weitere Erscheinungen hervorzurufen, resorbirte.

6) Arrestant Ludwig M.: Derselbe hatte in der Kindheit Ausfluss aus dem rechten Ohre, welcher jedoch bald sistirte; Schwerhörigkeit und angeblich auch Kopfschmerzen blieben zurück.

Die Hörschärfe auf diesem Ohre betrug 3 m, linkerseits 12 m für die accentuirte Flüsterstimme.

Rechtes Ohr: Trommelfell atrophisch, glanzlos, grosse der Innenwand anliegende Narbe mit central gelegener, etwa hirsekorngrosser Perforation.

Linkes Ohr: normal.

Nachdem in 10 Sitzungen keine nennenswerthe Aenderung eingetreten, wurde von weiteren Aetzungen Abstand genommen.

7) Corporal Morawetz erkrankte Anfangs November v. J. an heftigem Husten und Brustschmerzen mit schleimigem Auswurf; vor ca. 10 Tagen trat noch Summen im rechten Ohre hinzu, welches vor vier Tagen nach einer Nachtwache stark zunahm: Ausfluss negirt, früher stets ohrengesund.

Hörschärfe beiderseits mehr als 6 m für die accentuirte Flüsterstimme.

Die Untersuchung ergab folgenden Befund: Rechtes Ohr: Trommelfell im hinteren oberen Quadranten durch eine sich vorwölbende, bis zum Umbo reichende Epithelblase, welche mit einer schwach getrübten Flüssigkeit gefüllt erscheint, verdeckt; vorne unten eine Kalkeinlagerung.

Linkes Ohr: Trommelfell verdickt, hinten unten nahe dem Rande eine nierenförmige Perforation (2 : 1 mm) mit derben, callösen Rändern.

Vom 23. November bis 3. Januar d. J. wurden sieben Aetzungen vorgenommen, Anfangs mit 10proct. Lösung; da auf dieselbe nur geringe Reaction erfolgte, wurde zur 50proct. gegriffen, worauf rasche Verkleinerung erfolgte, bis am 3. Januar eine zarte Narbe an Stelle der früheren Perforation zu erkennen war.

8) Husar Andreas M. erhielt angeblich vor fünf bis sechs Tagen vor seiner Spitalübergabe von einem Patrouillenführer eine Ohrfeige auf das rechte Ohr; seither klagte er Sausen auf diesem Ohre und Schwerhörigkeit. Bereits vor drei Jahren hatte er ebenfalls auf dieses Ohr einen Schlag erhalten und merkte er seit dieser Zeit bereits beim Schneuzen die Luft durchblasen.

Digitized by Google

Hörschärfe beiderseits mehr als 6 m für die accentuirte Flüsterstimme.

Die Untersuchung ergab: Rechtes Ohr: Trommelfell perlgrau, wenig eingezogen, Lichtkegel schmal.

Knapp unter dem kurzen Fortsatz, dem Hammergriffe anliegend, eine ca. 2 mm lange Perforation, deren Ränder blass, wenig verdickt sind.

Linkes Ohr: Trommelfell matt, perlgrau, stark eingezogen, Lichtkegel nur an der Spitze.

Von dem Gedanken geleitet, welchem auch im gerichtlichen Gutachten Ausdruck verliehen wurde, dass die Perforation nicht Folge des jüngst erlittenen Insultes sei, sondern der vor drei Jahren applicirten Ohrfeige, wurden Anfrischungen der Ränder durch Aetzen derselben mit Trichloressigsäure unternommen. Die Reaction, selbst nach der stärkeren Lösung, war immer eine äusserst träge. Innerhalb zweier Monate waren 13 Aetzungen nothwendig, um endlich Verschluss zu erzielen.

9) Herr Hauptmann K. hatte in den Jahren 1877—1880 rechtsseitigen Ohrenfluss. Beim Verlassen der Academie wurde ihm in Bezug auf sein Ohrenleiden bedeutet: Sind Sie ruhig, sonst werden Sie superarbitrirt; mit Ihrem jetzigen Leiden können Sie noch General werden. (Kann zwar oft richtig sein, bietet aber dem Kranken wenig Trost.) Der Ohrenfluss sistirte, die Schwerhörigkeit nahm zu. Starke Schmerzen und später Ausfluss aus dem linken Ohre veranlassten den Herrn Hauptmann, das hiesige Spital aufzusuchen.

Die Hörprüfung ergab: Rechts 3 m, links 1m. Der Befund war folgender:

Rechtes Ohr: Grosser, trockener Defect des Trommelfells; der Rest des Trommelfells verdickt, grauweiss; die sichtbare Paukenschleimhaut blass, trocken.

Linkes Ohr: Im äusseren Ohr viel schleimiger Eiter; nach Reinigung sieht man das Trommelfell fast vollständig fehlend, die Paukenschleimhaut zum Theil epidermisirt, zum Theil geröthet und geschwollen.

Die sieben Aetzungen, welche gemacht wurden, wurden hier derart vorgenommen, dass die Säure, da die Ränder der Perforation sehr derb zu sein schienen, eingerieben wurde. Der Erfolg war überraschend. Unangenehme Reizerscheinungen waren nicht zu bemerken. Normales Blasegeräusch beim Catheterisiren.

10) Unterkanonier Buchta hatte bereits als Kind Ausfluss aus dem rechten Ohre, welcher bald sistirte. Seit einem Monat angeblich nach einer Schiessübung wieder Eiterung.

Die Hörschärfe beträgt am rechten Ohre 5 m, linkerseits 12 m für die accentuirte Flüsterstimme.

Rechtes Ohr: Im äusseren Ohre viel eitriger Schleim; nach Reinigung erscheint die Epidermis hier und am Trommelfell aufgelockert, das Trommelfell geröthet, geschwollen, vorn unten eine hirsekorngrosse, scharfrandige Perforation mit pulsirendem Lichtreflex.

Linkes Ohr: Trommelfell zeigt normalen Glanz und Farbe.

Nachdem nach vier Wochen die Secretion aufgehört hatte, wurde mit den Aetzungen begonnen. Nach der zweiten Sitzung trat abermals eine kurzdauernde, geringe Eiterung auf. Nach der vierten Aetzung

Digitized by Google

war die Perforation geschlossen. Normales Blasegeräusch beim Catheterismus.

11) Ulan J. Zareba kann sich nicht erinnern, Ohrenkrankheiten gehabt zu haben. Wegen catarrhalischer Lungenentzündung dem Spital übergeben. Am fünften Tage des Spitalsaufenthaltes trat Ausfluss aus dem linken Ohre auf.

Die Hörschärfe beträgt beiderseits 12 m für die accentuirte Flüsterstimme. Die Spiegeluntersuchung ergab:

Rechtes Ohr: Grosser Defect in der hinteren Hälfte des Trommelfells; die Paukenschleimhaut dahinter blass, von einzelnen, etwas stärker gefüllten Gefässen durchzogen.

Linkes Ohr: Im äusseren Gehörgang viel eitriger Schleim; die Epidermis aufgelockert; Trommelfell geröthet, geschwollen, vorgebaucht; vorn unten kleine Perforation.

Gleich nach der ersten Aetzung rechterseits profuse Eiterung, welche bis heute (d. s. bereits fünf Wochen) andauert.

12) Frau K. W., Prot. No. A 14, 22 Jahre alt. Patientin hatte als Kind im Alter von neun Jahren Scharlach; nach Ablauf desselben trat beiderseitiger Ohrenfluss auf; seit etwa zehn Jahren Trockenheit. Die Untersuchung ergiebt folgenden Befund:

W
R < L
0,1 u 0,5

Rechtes Ohr: Vorn unten grosser Defect des Trommelfells; die Ränder der Perforation scharf, die Paukenschleimhaut blass.

t $\binom{us}{mr}$ b
5,0 fl 6,0
+ 12 st + 12

Linkes Ohr: Hinten unten ebenfalls grosser Defect mit zum Theil verkalkten Rändern.

8 ip 10
+ 4 R —
cr 10

Fünf Sitzungen, auch Einreiben selbst mit der stärkeren Lösung hatten nicht den geringsten Erfolg. Behandlung aufgegeben.

Wie aus den mitgetheilten Beobachtungen, denen ich einige aus dem heurigen Jahre hinzufügen könnte, zu ersehen ist, wirkt die Trichloressigsäure, und zwar auch in nicht concentrirter Lösung, in ausserordentlich günstiger Weise auf die regenerative Thätigkeit der Trommelfellmembran nur insofern, als sich in verhältnissmässig kurzer Zeit selbst grössere Defecte schliessen. Fast bei allen den citirten Fällen war der ursächliche Process, welcher die Perforation zur Folge gehabt, schon seit geraumer Zeit, meist seit Jahren, abgelaufen. Man kann also mit voller Berechtigung annehmen, dass sich die Epidermis des Trommelfells, wie es uns ja die pathologische Anatomie lehrt, bereits über den Perforationsrand bis zum inneren Rand desselben verfolgen lässt; einmal sogar (Fall 12) war eine Kalkeinlagerung in den Perforationsrand zu beobachten.

Was den Erfolg dieser Aetzungen anbelangt, verglichen mit den auf andere Weise gewonnenen Resultaten, so muss Einen derselbe vollkommen befriedigen. In allen Fällen eine sichere Wirkung zu erzielen, wie es eben Alt behauptet, ist im Optimismus entschieden zu weit gegangen.

Die Besserung des Hörvermögens war nur in einem Fall mit

Digitized by Google

Bestimmtheit zu erkennen (Fall 7); hier stieg dieselbe von 3 m vor der Aetzung auf 16 m bei gebildeter Narbe. Diese Besserung fiel nicht nur dem Kranken selbst auf, sondern vielmehr seinen Kameraden, welche den Patienten als schwerhörig kannten und nun über sein Gehör erstaunt waren. In den übrigen Fällen ist vielleicht nicht so sehr dem Dolus bei den Hörprüfungen als vielmehr aus dem Grunde keine Besserung der Hörschärfe zuzuschreiben gewesen, weil ja die Leute bei der Assentirung ein gewisses Minimum (6 m) von Hörschärfe für die accentuirte Flüsterstimme haben müssen, um für den Waffendienst tauglich erklärt zu werden.

Weder die Grösse noch die Lage ist ein Hindernis, die Aetzungen zu versuchen. Manchmal gelingt es, ganz beträchtliche Lücken zum Verschluss zu bringen (Fall 9), manchmal wiederum lässt die regenerative Thätigkeit bei kleinen Defecten im Stich. Erklärlich ist es, dass man nicht viel zu erwarten hat, dort, wo die Lücke im Narbengewebe gelegen ist, oder wenn deren Ränder bereits verkalkt sind. Was die Lage anbelangt, so gelang es auch, wandständige Perforationen zum Verschluss zu bringen (Fall 4 und 5).

Schmerzen wurden fortwährend, als auch nach den einzelnen Sitzungen nicht beobachtet, höchstens ein Jucken und Beissen verspürt, welches jedoch bald hernach aufhörte. In einem Falle (11) trat eine auch heute noch bestehende Eiterung auf, und zwar gleich nach der ersten Aetzung; in einem anderen Falle (5) war eine Blutung in die Paukenschleimhaut zu beobachten. Möglich ist, ich gebe es zu, dass beim Aetzen vielleicht die Schleimhaut der Pauke diese beiden Male auch gereizt wurde.

Durch die Anwendung der Trichloressigsäure auch in nicht concentrirter Lösung ist es also dem Militärarzt ermöglicht, in gewissem Grade anzukämpfen gegen jene Eingangs erwähnte Bestimmung der ärztlichen Dienstbücher und nicht blos nach Constatirung des Gebrechens, ohne einen Erfolg versprechenden Eingriff unternommen zu haben, das Zeugniss behufs Vorstellung vor der Superarbitrirungs-Commission auszustellen. Ich will jedoch gleich hier darauf aufmerksam machen — und, meine Herren, Sie werden sicherlich mit mir übereinstimmen —, dass nur ein mit dem Ohr vollkommen vertrauter Arzt es unternehmen soll, diese Aetzungen vorzunehmen. Ist auch die event. eintretende Eiterung eine gutartige, wie sie Gomperz nennt, so müssen wir uns doch immer Wilde's Ausspruch vor Augen halten: „Solange ein Ohrenfluss vorhanden ist, vermögen wir niemals zu sagen, wie, wann und wo er endigen mag, noch wohin er führen kann."

Discussion.

Dr. A. Singer (Wien): Die eben von Dr. Biehl in so ausführlicher Weise besprochene Methode der Aetzung der Perforationsränder mit Acidum trichloraceticum wurde auch von mir an der Ohren-Abtheilung der Wiener Allgemeinen Poliklinik im Auftrage des Herrn Prof. Urbantschitsch an zahlreichen Fällen erprobt. Nach meinen Erfahrungen halte ich dieses Mittel für ganz ausgezeichnet und begrüsse dasselbe als eine werthvolle Bereicherung des Medicamentenschatzes der Ohrenheilkunde auch für diesen Zweck, nachdem ja dasselbe zum Wegätzen von hypertrophirtem Schleimhautgewebe, Polypen

Digitized by Google

und Granulationen schon viel früher angewandt wurde. Ich glaube auch, dass wir nicht mehr, wie Gomperz es auf dem ersten österreichischen Otologentag that, von einem Experimente sprechen können, und diese Behandlung als solches dem Patienten gegenüber stellen, sondern, dass wir von einer wahren Therapie sprechen müssen. Die Erfolge sind so sichtlich und überraschend, dass ich glaube, es könne sich kein Otiater der Anwendung dieses in seiner Verabreichung ebenso einfachen als prompt wirkenden Heilmittels widersetzen. Betreffs der Anwendung der Trichloressigsäure wurden, wie wir eben hörten, die verschiedensten Modificationen angegeben; ich habe mich bemüht, eine möglichst verdünnte Lösung zu benutzen, und kam hierbei auf eine 60—70proc., nachdem mir eine 50proc. vollständig nutzlos schien. Es war dies mein Trachten nach einer möglichst verdünnten Lösung aus dem Grunde erfolgt, um die Schmerzen so gering als möglich zu machen und so die Anästhesirung mit einer, wie Okuneff angegeben hat, 10—15proc. Cocainlösung vermeiden zu können, denn es erschien mir immer als ein Wagniss, bei einer trockenen Perforation Flüssigkeit auf die blossliegende Paukenschleimhaut kommen zu lassen. Was die Zeit der Application anlangt, so richtete ich mich nach dem Aussehen des Aetzschorfes und konnte zu diesem Behufe die ambulanten poliklinischen Patienten öfters zu mir kommen lassen, als ich zu ätzen für nothwendig fand. Im Allgemeinen halte ich den Zeitraum von 4 bis 8 Tagen als Zwischenpause für geeignet, obwohl ich nie ätzte, wenn ich sah, dass die Verengung der Perforation fortschritt und so manches Mal mit einer einzigen Aetzung zum Ziele kam. Mitunter bildete sich auf dem Aetzrand eine eigenthümliche Kruste; wenn man auf derselben weiter ätzte, erzielte man keinen Erfolg; schliesslich konnte ich dieses Secrethäutchen mit der Pincette entfernen, und nun sah ich die alte Perforation vor mir. Was die Zeitdauer bis zum Verschluss der Lücke betrifft, so richtet sich dieselbe nach meinen Erfahrungen nicht immer nach der Grösse der Perforation. So gelang es mir in einem Falle, eine sehr grosse, etwa 5 mm im Längendurchmesser betragende und etwa 2 mm breite Perforation nach drei Aetzungen innerhalb dreier Wochen zum Verschluss zu bringen, oder ein anderes Mal genügte bei einem 13jährigen Mädchen eine einzige Aetzung, um die linsengrosse Perforation zum Verschluss zu bringen, während in anderen Fällen plötzlich der Erfolg auf einem bestimmten Punkte stehen bleibt, so dass man an ein weiteres Fortschreiten des Verschlusses zweifelt, besonders dann, wenn die Lücke nur mehr stecknadelkopfgross ist. Ich glaube, dass dies seinen Grund darin hat, dass das Aetzmittel durch die so kleine Perforation nicht mehr an den inneren Schleimhautrand gelangt, welcher ebenfalls zur Regeneration angeregt werden muss. In anderen Fällen täuscht einen der Erfolg ein wenig. Man hält die Perforation für vollständig geschlossen, und doch giebt der Patient an, er spüre beim Schneuzen Luft durch das Ohr dringen, oder man hört beim Politzer'schen Verfahren ein feines Perforationsgeräusch. In solchen Fällen lasse ich während der Aetzung einen kräftigen Valsalva ausführen und dringe durch die oft nur stecknadelspitzgrosse Oeffnung mit einer in Trichloressigsäurelösung getauchten dünnen Haarsonde. Was das Gehör anlangt, so sah ich in keinem einzigen Fall eine Ver-

Digitized by Google

schlechterung. Besserungen desselben von 5 cm Flüstersprache bis zu 6 m finde ich in meinen Aufzeichnungen wiederholt angegeben. Schliesslich möchte ich noch die Beschaffenheit der nach Aetzung mit Trichloressigsäure gebildeten Narben kurz nach meinen Befunden schildern. Es fehlten ihnen mancherlei Symptome anderer Narben am Trommelfell, so das Merkmal des unter dem Niveau Liegen, der scharf abgesetzten Grenze gegen das übrige Trommelfell, die dunklere Farbe und schliesslich das Flottiren bei dem Gebrauch des Siegle'schen Trichters. Gomperz und Barnick geben übereinstimmend mit meinen Erfahrungen an, dass die durch Trichloressigsäure erzeugten Narben ein verschiedenes Aussehen von den sonst beobachteten haben. Ihr Gewebe ist fest, dicht, fast die ganze Dicke des übrigen Trommelfells scheinbar erreichend. Wenn ich weiter in Betracht ziehe, dass die Schleimhautschicht des Trommelfells mit der circulären Faserschicht der Membrana propria innig verwachsen ist, so kann ich nicht umhin, mit Gomperz zu vermuthen, dass die durch Trichloressigsäure hervorgerufenen Verschlüsse Theile der Membrana propria enthalten.

Dr. Gomperz erwähnt, dass er bis jetzt in 29 Fällen die Aetzungen persistenter Lücken übte und 16 Mal vollständigen Verschluss und 8 Mal wesentliche Verkleinerung der Substanzverluste erzielt hat. Viele der verschlossenen Perforationen reichten bis an den Annulus tympanicus. Auf die Anästhesie vor der Aetzung möchte Gomperz nicht verzichten; er übt jetzt die Cocainisirung so, dass er ein mit 10proc. Cocainlösung getränktes Wattekügelchen auflegt und zehn Minuten an der Lücke belässt.

Hörverbesserung sah G. in der überwiegenden Majorität der geheilten Fälle, Hörverschlechterung nie. Auch das Aufhören subjectiver Geräusche erreichte er nach dem Verschluss der Perforation.

Vorsicht empfiehlt Gomperz bei Aetzung atrophischer Trommelfelle, wo es zu unliebsamen Vergrösserungen der Lücke kommen könne.

In einem Fall, wo eine das halbe Trommelfell einnehmende Lücke sich bis zu Hanfkorngrösse verkleinerte und hartnäckig den Aetzungen zu Trotz nicht kleiner wurde, half das Auflegen eines Hühnereihäutchens, das dem Gewebe als Stütze diente; es kam danach zu rascher Vernarbung.

Sehr bemerkenswerth erscheinen Gomperz folgende Erfahrungen. Bei einem Fall von Zerstörung des ganzen Trommelfelles bis auf einen kurzen Hammerstumpf, wo der lange Ambosschenkel zerstört war, konnte durch Aufblasen eines Pulvertrommelfelles die Hörweite sehr gehoben werden, das Pulver zerfloss aber schon nach $^1/_4$ Stunde. Andere künstliche Trommelfelle riefen Eiterung hervor. Hier wurde durch Aetzungen eine zarte Narbe gebildet, und jetzt bleibt die aufgeblasene Borsäure trocken und ist auch das Hörvermögen dadurch sehr bedeutend gehoben. Der Patient, dessen zweites Ohr ganz verloren ist, ist dem Verkehr mit der Gesellschaft in einer Weise wiedergegeben, die er früher nicht geahnt hätte.

Er findet also den Verschluss grosser Lücken auch dort indicirt, wo keine directe Hörverbesserung erwartet werden kann, wie bei Unterbrechung der Schallleitung durch die Kette der Gehörknöchelchen, Adhäsionen des Hammers am Promontorium, deren dauernde Lösung

Digitized by Google

aus technischen Gründen unmöglich ist, wenn Aussicht vorhanden ist, durch Bildung einer epidermisirten Narbe die Toleranz für künstliche Trommelfelle herzustellen.

Dr. F. Alt: Vor Okuneff hat schon Barratoux in Paris die Trichloressigsäure zum Verschluss trockener Perforationen verwendet, wenn auch die erste ausführliche Mittheilung von Barratoux ausging. Wenn Alt günstigere Resultate erzielte, während man von mehreren Seiten heute hörte, es komme ein Zeitpunkt, wo es mitunter mit den Aetzungen nicht weiter gehen wolle, führe er dies auf den Umstand zurück, dass eingetrocknetes Secret, welches als das Product der nothwendigen reactiven Entzündung dem Rande der Perforation eng anliege, nicht entfernt wurde. Mitunter sei dieses anhaftende Secret kaum sichtbar, nur mit der Sonde als festere Substanz tastbar. Wolle man in solchen Fällen zu einem Resultate kommen, müsse man eine Ausspritzung riskiren; dann tritt wieder ein Aetzschorf auf und die Heilung schreitet weiter fort.

Pollak spricht sich den Ausführungen des Vorredners conform aus.

V. Dr. Panzer: Zur Anatomie der acuten Tympanitis.

Mit einer anatomischen Untersuchung im Institut des Herrn Hofrathes Toldt beschäftigt, bei der ich eine Anzahl von Gehörorganen in Serienschnitte zerlegte, fand ich unter denselben eines, welches bei der microscopischen Untersuchung nicht normale Verhältnisse darbot, sondern die Veränderungen einer acuten Tympanitis zeigte, wie ich sie jetzt an den folgenden Präparaten demonstriren will. Das Gehörorgan entstammt einem 11 Tage alten Kinde, von dessen Geschichte ich sonst nichts weiss. Die Schnitte sind nach der gewöhnlichen Technik, Fixirung mit Alcohol, Entkalken mit 5 pCt. HCl, Auswässern, Härtung, Einbetten in Celloidin hergestellt. Die Färbung geschah mit Lithiancarmin. Die Schnittrichtung ging von hinten nach vorne, senkrecht durch die Paukenhöhle. Die ersten Schnitte gehören also dem Antrum, und die Schleimhaut zeigt folgende pathologische Erscheinungen: Allenthalben ist sie reichlich mit Rundzellen durchsetzt, dadurch um's Vielfache des Normalen geschwellt. In den tieferen Schnitten findet sich ein stark entwickeltes Netz von erweiterten und vielfach verzweigten Blut- und Lymphgefässen. Die Schleimhautwucherung ist an verschiedenen Stellen von ungleicher Mächtigkeit, stellenweise finden sich Granulationszapfen, die frei in die Höhle des Antrum hineinragen. Besonders auf vorspringenden Knochenleisten sind solche Zapfen oft verzweigt anzutreffen. Die Höhle des Antrum ist theils frei, theils mit Exsudat erfüllt, das besonders in den Buchten angesammelt ist. Das Epithel an der Schleimhautoberfläche ist zum Theil sehr gut erhalten, an einzelnen Stellen jedoch, besonders dort, wo Exsudatmassen auflagern, in Abstossung begriffen, so dass es an manchen Punkten zu einem directen Auflagern des Exsudates auf der Membrana propria gekommen ist. Auch die Knochenzellen, welche das Antrum umgeben, sind pathologisch verändert, insofern als daselbst das Gewebe viel zahlreicher als die Norma ist. Gehen wir weiter nach vorne, so kommen wir allmählich gegen die Paukenhöhle, speciell den hinteren unteren Antheil derselben. Es ist ganz characteristisch, dass sich daselbst die grösste Menge des Exsudates in der freien Höhle angesammelt findet,

Digitized by Google

so dass dadurch das Trommelfell bedeutend vorgebaucht erscheint. Mehrere Präparate illustriren die Veränderungen am Trommelfell. In der Schleimhautschicht zeigen sich die erweiterten Blut- und Lymphgefässe, welche besonders im unteren Theile, nahe der Insertion des Trommelfells ausgeprägt sind. Der innere Epithelbesatz ist auch nur im unteren Antheil deutlich erhalten, gegen die Mitte des Trommelfells hin ist er jedoch grösstentheils abgestossen. Die äussere Epidermisschicht ist meistens abgehoben und liegt zum Theil in losen Fetzen dem Trommelfell auf, zum Theil sind diese offenbar durch die Präparation gänzlich verloren gegangen. An einzelnen Stellen sieht man, wie auch die Substanz des Trommelfells durch Infiltration mit Rundzellen verdickt ist, die Infiltration begreift jedoch nie die Schleimhautpartie, die Substantia propria selbst erscheint frei.

Die Perforationsstelle am Trommelfell ist weiter vorn gelegen, in der Nähe des kurzen Fortsatzes. Man sieht daselbst das Trommelfell vorgebaucht durch eine starke Exsudatansammlung, welche förmlich zur Perforationsstelle hinausdrängt.

Ein Präparat demonstrirt den Prussak'schen Raum, welcher ebenfalls mit Exsudat erfüllt ist und an dem auch das Trommelfell eine bedeutende Convexität nach aussen zeigt.

Gehen wir nun zum freien Raum der Paukenhöhle selbst, so zeigt sich in demselben allenthalben angesammeltes Exsudat, jedoch an verschiedenen Partien in verschiedener Menge; am reichlichsten sieht man es, wie schon erwähnt, im hinteren, oberen Theil der Paukenhöhle, dann aber noch im unteren Abschnitt, sowie im Gebiet der Pelvis ovalis. Das Exsudat besteht, bei stärkerer Vergrösserung betrachtet, aus ein- und mehrkernigen Leucocythen. Der Schleimhautüberzug der Paukenhöhle ist überall pathologisch verändert. Zunächst fällt die Dicke der Schleimhaut auf. Diese ist durch massenhaft eingelagerte Rundzellen bedingt, welche die Schleimhaut von der Oberfläche bis zu den tiefsten Schichten durchsetzen. Ausserdem betheiligen sich auch die Blut- und Lymphgefässe daran durch Bildung von Maschen und Netzen. Die Oberfläche ist nur stellenweise mit Epithel besetzt, grösstentheils desselben beraubt. Die Schleimhaut überzieht nicht glatt die Wände, sondern ist überall zu bald grösseren, bald kleineren Wülsten ausgewachsen. Die Vertheilung dieser zottigen Gebilde ist nicht überall gleichmässig; während die mediale Wand mit mehr weniger plumpen Excrescenzen bedeckt ist, finden sich besonders im unteren und speciell vorderen Theil der Paukenhöhle vielfach gelappte, oft handschuhfingerförmige Auswüchse, in etwa derselben Weise, wie sie von Politzer bereits bei chronischen Mittelohreiterungen beschrieben worden sind.

Auch im Attic finden sich Granulationen, welche die Räume zwischen den Gehörknöchelchen, sowie zwischen der äusseren Atticwand und den Gehörknöchelchen ausfüllen. Hier sind sie jedoch oberflächlich glatt und überziehen die Wände nun wie ein dickes Polster. Der noch übrig bleibende Raum wird von Exsudat eingenommen.

Die Gehörknöchelchen zeigen in ihrem Schleimhautüberzug ebenfalls die Veränderungen, wie sie an den übrigen Schleimhautpartien ausgeprägt sind; auch hier dasselbe Bild der Infiltration der Schleimhaut, und zwar sowohl der Theile, die noch im Atticus liegen, als auch

Digitized by Google

der Partien, die der eigentlichen Paukenhöhle angehören. Die Knochensubstanz selbst erscheint intact, nur sind die kleinen Knochenräume zahlreicher, als der Norm entspricht.

An der Oberfläche des Ambosses findet sich nur eine kleine Stelle, die eine pathologische Veränderung aufweist. Man sieht einen oberflächlichen Verlust der Knochensubstanz und bemerkt daselbst mit der starken Vergrösserung grosse Zellen angehäuft. Es kann sich da um eine Howship'sche Lacune mit angesammelten Osteoklasten handeln; da jedoch diese Veränderung sich nur in geringem Umfang und nur an einer Stelle findet, möchte ich nicht weitgehende Folgerungen daran knüpfen. Besonders auffallend ist das Granulationspolster am Steigbügel; dasselbe ist so dick, dass es den Umfang des Knochens überwiegt. Zwischen den Schenkeln des Stapes ist wieder freies Exsudat angesammelt.

An dem Entzündungsprocess nehmen auch die anderen Gebilde Theil, welche die Paukenhöhle zu passiren haben, indem sie in ihrem Schleimhautüberzug eine Grundlage, oder wenn man so sagen darf, eine Crystallisationsfläche für Granulationen abgeben. In schöner Weise ist dies an den Sehnen des Tensor tympani zu sehen. Das Präparat zeigt die Stelle, an der die Sehne frei aus dem Knochen in die Paukenhöhle hervortritt, gleich von da an ziehen von den benachbarten Partien der Paukenhöhlenwand Granulationen auf die Sehne hinüber, die an Mächtigkeit die Dicke derselben um's Vielfache übertreffen. Dasselbe Verhältniss zeigt auch die Chorda tympani; auch diese ist förmlich in einem Granulationspolster eingebettet.

Ein sehr interessantes Verhältniss zeigt der Nervus facialis. In mehreren Präparaten ist der Canalis Fallopiae getroffen und zeigt eine Lücke in seiner Wandung. Man sieht nun, wie an einzelnen Stellen das Exsudat bis an das Perineurium hintritt, stellenweise sogar bis in die Maschen des fibrösen Gewebes hineingeht. Es ist dieses Verhalten auch practisch von Wichtigkeit, denn es zeigt, wie leicht es in Folge eines solchen Verhaltens des Facialcanals bei Kindern im Verlauf einer acuten Tympanitis dazu kommen kann, dass eine Facialparalyse oder -Parese auftritt.

Discussion.

Prof. Politzer bemerkt zu den instructiven Präparaten des Vortragenden, dass er bereits vor langer Zeit das Vorkommen erweiterter Lymphgefässnetze in den tieferen Schichten der chronisch entzündeten Mittelohrschleimhaut beschrieben hat. Auch besitzt P. Präparate, an denen das Neurilem der Facialis bei defectem Canalis Fallopii von Rundzellen infiltrirt ist.

VI. Dr. Ferdinand Alt: Ueber den Einfluss des gesteigerten intracraniellen Druckes auf den schallempfindenden Apparat. (Dieser Vortrag ist im Anfange dieses Heftes in extenso wiedergegeben.)

Discussion.

Dr. Hammerschlag bemerkt, dass er, ohne in irgend einer Weise zu der Theorie Steinbrügge's Stellung nehmen zu wollen, doch auf das Eingesunkensein der Membrana Reissneri kein allzugrosses Gewicht legen möchte. Es werde dieser Befund bei der microscopischen Untersuchung auch ganz normaler Gehörgänge oft constatirt und dürfte in

Digitized by Google

der Mehrzahl der Fälle auf Fehler in der Fixationsmethode zurückzuführen sein.

VII. Urbantschitsch hält seinen angekündigten Vortrag: Ueber Hördefecte bei Taubstummen.

Der Vortragende hat die Untersuchungen an der israelitischen Taubstummen-Schule in Wien angestellt, Dank dem freundlichen Entgegenkommen des Directors dieser Anstalt Herrn Dr. Brunner.

Unter den 80 Zöglingen der Anstalt erwiesen sich acht in ihren Angaben als unverlässlich, daher U. nur die Untersuchungs-Ergebnisse von 72 Zöglingen verwerthen konnte.

Von diesen 72 hörten 54 mit beiden Ohren sämmtliche Prüfungstöne vom Contra A bis zum 4 Mal gestrichenen f.

Eine vergleichsweise Prüfung der Hörintensität an beiden Ohren ergab, dass 19 Mal beide Ohren gleich stark hörten, 11 Mal das rechte, 23 Mal das linke Ohr besser; in einem Falle vernahm das rechte Ohr die tiefen und mittelhohen Töne besser, dagegen das linke Ohr die hohen und höchsten Töne. Es zeigte sich also, entsprechend den früheren Beobachtungen von U., dass bei beiderseits ungleicher Hörfähigkeit bei Taubstummen das linke Ohr häufiger besser hört als das rechte.

Von den übrigen 18 Fällen hörten 3 mit dem einen Ohr alle Töne (das andere Ohr erwies sich in dem einen Falle für alle Töne taub, in den beiden anderen Fällen bestand im anderen Ohr eine partielle Tontaubheit), 14 Fälle zeigten eine partielle Tontaubheit an beiden Ohren, 1 Fall eine beiderseits vollständige Taubheit.

Diese Befunde bestätigten die frühere Beobachtung U.'s, dass eine auf alle Töne sich erstreckende Taubheit bei Taubstummen selten ist. Unter den 72 Fällen ergab sich eine bilaterale Taubheit in einem Falle, eine unilaterale Taubheit ebenfalls nur in einem Falle, also unter 144 Gehörorganen nur 3 Gehörorgane.

Partielle Taubheit fand U. unter 144 Gehörorganen 30 Mal (an 16 Taubstummen), und zwar betraf dieselbe 5 Mal die tiefsten Töne (an 3 Individuen), 11 Mal die höchsten Töne (an 6 Individuen), 8 Mal die tiefsten und höchsten Töne (an 4 Individuen); 6 Mal (in 3 Fällen) wurden inmitten der Tonscala einzelne Töne nicht gehört; doch zeigte sich bemerkenswerther Weise dieser Tonausfall an verschiedenen Tagen nicht immer für dieselben Töne, so dass an einem Versuchstage bestimmte Töne gehört wurden, andere nicht, an einem anderen Tage dagegen früher nicht gehörte Töne zur Perception gelangten und dafür wieder früher gehörte Töne aus der Perception ausgefallen erschienen.

Eine Vergleichung der von U. und von Bezold erhaltenen Prüfungsergebnisse betreffs der Hörfunction an Taubstummen zeigt Folgendes: Bezold constatirt unter 150 Gehörorganen 48 Mal vollständige Taubheit, an 108 Gehörorganen Hörreste und in keinem Falle ein Gehör für alle Prüfungstöne. U. fand unter 144 Gehörorganen an 3 eine Taubheit für alle Töne, an 30 eine partielle Taubheit und an 111 ein Gehör für alle Töne von Contra A bis zum 4 Mal gestrichenen f. In den Fällen von partieller Taubheit bestanden bei U. kein so ausgedehnter Tonausfall und nicht so zahlreiche Tonlücken wie bei Bezold.

Digitized by Google

Derartige grosse Verschiedenheiten der Prüfungsergebnisse sind nicht auf ein thatsächlich verschiedenes Verhalten der Gehörfunction in den Fällen von Bezold und U. zurückzuführen, sondern auf die Art der Prüfungsmethode. Bekanntlich wandte Bezold bei seinen Untersuchungen eine continuirliche Tonreihe an, und zwar Stimmgabeln (von Contra C bis a‴), und für die höheren und höchsten Töne gedeckte Orgelpfeifen und das Galtonpfeifchen. Nach U. ist die Bezold'sche Tonreihe, sowie jede schwachtönende Schallquelle ganz ungeeignet zur Bestimmung, ob eine Tontaubheit besteht oder nicht, da bei einer schwereren acustischen Erregbarkeit nur durch eine intensivere Schalleinwirkung eine Acusticus-Reaction ausgelöst werden kann. Deshalb bedient sich U. bei seinen Hörprüfungen an Taubstummen stark einwirkender Harmonikatöne, wobei eine besonders träge Acusticus-Function eine entsprechende, besonders starke und lange Toneinwirkung zur Erregung der ersten Hörspur für den betreffenden Ton erheischt. Deshalb konnte auch Bezold mit seiner Tonreihe nur einen Aufschluss über eine ungleiche Perceptionsfähigkeit für die verschiedenen Töne, nicht aber für die absolute Tontaubheit bei Taubstummen erlangen.

U. bespricht die so leicht eintretende Verwechselung einer schweren acustischen Erregbarkeit für einzelne Töne oder Tongruppen mit einer Taubheit für diese Töne, wodurch jeder Versuch einer Hörerkrankung auch in jenen Fällen für aussichtslos gehalten werden kann, wo die thatsächliche Möglichkeit einer solchen besteht. Damit findet auch die paradox erscheinende Beobachtung ihre Erklärung, dass so manche Taubstumme für die verschiedenen schwach einwirkenden musikalischen Töne, besonders für die Bezold'sche Tonreihe taub erscheinen, während durch die Hörübungen auch in diesen Fällen die Sprachtöne zur Perception gelangen können, als Beweis, dass für die betreffenden Töne keine Taubheit, sondern nur eine sehr träge acustische Erregbarkeit vorlag, die durch fortgesetzte Uebung gebessert werden konnte.

U. führt schliesslich Parallelversuche an, die er an manchen Taubstummen mit der Bezold'schen Tonreihe und dann mit den Harmonikatönen vornahm; während bei der ersteren Tonreihe eine Anzahl von Tönen inmitten der Tonscala, ferner grössere Tongruppen ausgefallen schienen, ergaben die stärkeren Harmonikatöne eine Perception von Contra A bis f‴ ohne Tonlücken, als Beweis, dass in diesen Fällen die durch die Bezold'sche Tonreihe ermittelte partielle Tontaubheit nur eine scheinbare und keine absolute war, und dass sich schwache Tonquellen für die Untersuchung hochgradiger Schwerhörigkeit als nicht geeignet erweisen. U. ist überzeugt, dass er bei Verwendung einer noch stärker tönenden Harmonika für so manchen Ton eine Gehörserregung erzielt hätte, die in dem betreffenden Falle durch den Prüfungston nicht ausgelöst werden konnte.

VIII. Dr. Victor Hammerschlag hält seinen angekündigten Vortrag: Ueber den Tensorreflex.

Vortr. berichtet über die Ergebnisse einer Reihe experimenteller Untersuchungen, die er im hiesigen physiologischen Institut angestellt hat.

Zweck dieser Untersuchungen war es, die Zuckungen des Musculus tensor tympani, die, wie bekannt, auf sensorische Eindrücke erfolgen,

Digitized by Google

beim Thiere zu prüfen und festzustellen, ob diese Zuckungen an die Intactheit der Grosshirnrinde gebunden sind, oder ob dieser physiologische Vorgang subcortical abläuft.

Zur Klarstellung dieser Frage schickt H. folgende Bemerkungen über die verschiedenen Unterarten der Reflexe voraus. Diese Vorbemerkungen entnimmt Vortr. dem Exner'schen Buche „Entwurf einer physiologischen Erklärung der psychischen Erscheinungen", und zwar dem Capitel: Sensomobilität.

Die unterste Stufe in der Reihe der „Reflexe" nehmen die sog. „echten Reflexe" ein. Bei diesen kommt weder die sensorische Erregung, d. h. die centripetale Phase, noch der durch die sensorische Erregung hervorgerufene Bewegungsvorgang, d. h. der Effect der centrifugalen Phase, zum Bewusstsein. Ein solcher echter Reflex ist z. B. die Erweiterung des Pylorus, hervorgerufen durch den Reiz der verdauten Mageningesta.

Bei der nächst höheren Stufe der Reflexbewegungen kommt der centripetale Reiz zum Bewusstsein. Ein Beispiel dafür ist die Reaction der Pupille auf Licht. Die sensorische Erregung, in diesem Falle der Lichtreiz, erregt im Centralorgan die Vorstellung des Lichtes.

Diese beiden Arten des Reflexes sind vom Grosshirn vollkommen unabhängig und können in keiner Weise durch Willensimpulse beeinflusst oder gehemmt werden.

Bei einer noch höheren Stufe des Reflexes kommen bereits beide Phasen des Reflexvorganges zum Bewusstsein. Als Beispiel diene das Blinzeln. Sowohl die das Blinzeln auslösende Berührung der Cornea erregt eine tactile Empfindung, als auch der Vorgang selbst. Das Blinzeln kann nun sowohl willkürlich erregt werden, als auch durch einen Willensimpuls gehemmt werden. Indess ist auch noch dieser Reflexvorgang in so hohem Grade vom Grosshirn als dem Organe des Bewusstseins unabhängig, dass er auch nach vollständiger Entfernung des Grosshirns zu Stande kommt.

Hammerschlag's Versuche sollten nun klarstellen, ob und zu welcher Unterart der Reflexe die Zuckungen des Tensor zu rechnen sind.

H. kommt nunmehr zu seinem eigentlichen Thema zurück.

Man weiss seit Politzer, dass der Tensor tympani vom Nervus trigeminus innervirt wird. Es gelang Politzer, durch Trigeminusreizung den Tensor zur Contraction zu bringen und diese Contraction direct zu beobachten.

Im Jahre 1878 fand nun Hensen, dass der Tensor tympani beim Hunde auf Schallreize regelmässig mit einer Zuckung reagirt. Er constatirte diese Thatsache an schwach curarisirten Hunden, denen er nach Eröffnung der Bulla ossea eine Nadel in die Sehne des Tensor eingestochen hatte. Bei jedem Tone trat eine Bewegung dieser Nadel ein, und zwar bei hohen Tönen eine sehr energische, bei tiefen Tönen eine schwächere.

Hensen fand auch gleichzeitig, dass diese „Reflexaction" nur durch Schallreize hervorgerufen werden könne. Berührung der Wandungen des Gehörganges, Berührung der Membrana tympani secundaria oder das Einstechen einer Nadel in die Schnecke und den Nerven brachte keine Zuckung hervor. Zum Schluss schreibt Hensen, „dass noch

Digitized by Google

kein Anhaltspunkt dafür gefunden sei, die Frage wegen des Weges der Reflexactionen zu erledigen".

In der Folge nahm Bockendahl die Untersuchungen über den Tensorreflex wieder auf, aber auch er liess die eben erwähnte Frage unberührt.

Bockendahl schlug im Laufe seiner Untersuchungen statt der von Hensen geübten, sehr mühsamen Freilegung und Eröffnung der Bulla ein anderes Operationsverfahren ein, das auch Vortr. mit kleinen Vereinfachungen anwandte. Bockendahl löste nämlich den knorpeligen Gehörgang und das Trommelfell ab und bohrte in den so freigelegten Hammer eine feine Nadel ein.

Die Untersuchungen Hensen's und Bockendahl's wurden von Pollak im Jahre 1886 wieder aufgenommen und vielfach ergänzt.

Auch Pollak wählte das ursprünglich von Hensen angegebene Operationsverfahren, doch nahm er zu seinen Versuchen stets ganz junge Hunde, da bei diesen die Operation viel leichter ausführbar ist, eine Thatsache, die Vortr. bestätigt.

Pollak ist der Erste, der auch die physiologischen Bedingungen der Tensorzuckung mit in den Bereich seiner Untersuchungen zog. Er fand, dass nach beiderseitiger Zerstörung der Schnecke die Reaction des Muskels ausbleibt. Er schliesst daraus, dass „die Schallwellen erst den Hörnerven resp. dessen periphere Enden in der Schnecke treffen müssen. Von da kann aber die Erregung nicht direct zum Muskel gehen, sie muss, um zum Muskel zu gelangen, erst zum centralen Nervensystem geleitet werden, um von da aus reflectorisch auf den Muskelnerven zu wirken".

Pollak constatirte ferner, dass bei einem Hunde, dessen Tensor sehr prompt reagirt hatte, nach Durchschneidung der Medulla obl. die Reaction ausblieb. Er hatte endlich noch Gelegenheit, sich bei einem von Geburt an taubstummen Hunde von der Reactionslosigkeit des Tensor zu überzeugen. Vortr. bemerkt nur vorläufig, dass Pollak aus seinen Untersuchungen den Schluss zog, dass, da die Schallwellen zuerst das centrale Nervensystem treffen, auch die Hörwahrnehmung der Zuckung vorausgehe.

Da hier Hammerschlag's Untersuchungen einsetzen, so führt er folgende Ausführungen Pollak's wörtlich an: „Nach dem gewöhnlichen Gebrauche des Wortes „Reflex" sollte man darunter nur solche Uebertragungen verstehen, die unbewusst erfolgen, und vom anatomischen Standpunkte aus nur solche, die unterhalb der Hirnrinde als dem Sitze des Bewusstseins, also im subcorticalen Centrum ausgelöst werden."

Und weiter sagt Pollak: „Aus meinen Versuchen geht nun allerdings nicht direct hervor, dass die Uebertragung der Erregung des Hörnerven auf den Tensor tympani in der Hirnrinde stattfindet. Indem es aber beim Menschen erwiesen ist, dass der Tensor willkürlich innervirt werden kann, muss auch eine reflectorische Uebertragung in der Hirnrinde für den Menschen als möglich und bei gewissen Menschen als sicher gestellt erscheinen."

Hammerschlag geht nun zur Erörterung seiner eigenen Untersuchungen über. Diese begannen damit, dass er eine einfache und

Digitized by Google

leicht zu handhabende Methode einübte, um vorerst die Zuckungen des Tensor jederzeit leicht beobachten zu können.

Er wählte zu diesen Vorversuchen stets junge Hunde. Die Operation bestand darin, dass H. in Morphium-Aethernarcose durch einen senkrechten Schnitt hinter der Ohrmuschel vorerst den knorpeligen Gehörgang blosslegte. Der Gehörgang wurde nun unter vorsichtigem stumpfen Präpariren bis zu seiner Insertion am Os tympanicum verfolgt und daselbst mit dem Raspatorium abgelöst. Dadurch wurde das Trommelfell vollkommen freigelegt. Dasselbe wurde eingerissen und der Hammer frei präparirt, dieser selbst mit einer feinen Pincette aus seinen gelenkigen Verbindungen subluxirt und nach aussen hinten gezogen. Diese Subluxation erwies sich als sehr zweckentsprechend, da nach derselben die Excursionen des Hammers viel ausgiebiger ausfielen als ohne dieselbe.

Autor konnte sich nunmehr in jedem Falle überzeugen, dass bei Reizung des Hörnerven, diese geschah durch hohe Pfeifentöne, der leicht nach aussen luxirte Hammer in mehr oder minder ausgiebiger Weise nach innen gezogen wurde.

H. hatte bei den ersten Versuchen den Hammergriff in eine freie Fadenschlinge gefasst und diesen Faden an einem Fühlhebel befestigt, der die jedesmalige Zuckung entsprechend vergrössert wiedergab. Es gelang ihm auch, mittelst dieses Fadens und einer Marey'schen Trommel die Zuckungen zu schreiben. Das alles erwies sich aber als zu umständlich, und zog es H. in der Folge als das Einfachste vor, die Hammerbewegungen direct zu beobachten.

Damit war der Zweck der Voruntersuchungen erfüllt, denn Autor brauchte nur eine Methode, mittelst deren er sich jeder Zeit rasch und leicht von dem Vorhandensein der Tensorzuckungen überzeugen konnte. Endzweck der Untersuchungen war die Beantwortung der Frage nach der Betheiligung oder Nichtbetheiligung des Grosshirns bei der in Rede stehenden Reflexaction.

Die Frage, die sich der Autor stellte, war also: Ist die Reaction des Tensor tympani auf Töne ein wirklicher „Reflex", d. h. ein Vorgang, der sich ohne Betheiligung des Grosshirns, also subcortical abspielen kann, oder nicht? und: Ist das Zustandekommen der Tensorzuckung an die Hörwahrnehmung gebunden, d. h. an die Intactheit der Theile der Hirnrinde, die als das acustische Rindencentrum bekannt sind, oder an sonst eine bewusste Vorstellung, also an die Intactheit irgend eines Theiles der grauen Hirnrinde?

Vortr. hält es für das Vortheilhafteste, dem Bericht über seine Untersuchungen den Gedankengang zu Grunde zu legen, der ihn bei der Ausführung derselben leitete.

Seine ursprüngliche Absicht war also, Hunde durch Exstirpation des corticalen Hörcentrums rindentaub zu machen, dieselben am Leben zu belassen und nach einiger Zeit auf ihren Tensorreflex zu prüfen. Das Gelingen dieser Absicht war a priori problematisch, und H. will dies an der Hand einiger weniger Daten aus der Literatur der Physiologie der Hirnrinde begründen.

Die wichtigsten und grundlegenden Arbeiten über die Localisation

Digitized by Google

des acustischen Rindencentrums stammen von Goltz, Munk, Schäfer, Luciani und Tamburini und Ferrier. Diese Autoren arbeiteten theils an Affen, theils an Hunden, kamen aber zu grossentheils divergenten Resultaten.

Nach Munk befindet sich das acustische Rindencentrum in der Rinde des Schläfelappens. In den hinteren Partien der zweiten und dritten äusseren Windung, schon mehr an deren abhängigem Theile, befindet sich nach Munk die Stelle, in der die grösste Menge der acustischen Erinnerungsbilder gewissermaassen aufgespeichert ist, und nach deren beiderseitiger Exstirpation jener Zustand eintritt, den Munk Seelentaubheit nennt.

Der so operirte Hund ist nicht taub, sondern es ist ihm nur die Bedeutung seiner acustischen Eindrücke verloren gegangen. Dieser Zustand ist nach Munk kein bleibender. Allmählich lernt das Thier wieder hören, es erkennt immer vollkommener wieder die Verschiedenheit der Geräusche, es werden neue acustische Erinnerungsbilder in den erhalten gebliebenen Theilen des Schläfelappens deponirt, und nach 4—5 Wochen ist der betreffende Hund von einem normalen Thiere kaum noch mehr zu unterscheiden. Nach vollständiger Exstirpation beider Schläfelappen soll indess, wie Munk behauptet, wenige Zeit nach der Operation das Thier unter dem Einflusse des mechanischen Eingriffes und der reactiven Entzündung wirklich rindentaub sein. Die Frage, ob dieser Zustand unter Umständen auch bleibend werden kann, lässt Munk offen.

Zu theilweise divergenten Resultaten kommt Ferrier.

Nach ihm liegt das corticale Hörcentrum in der oberen Schläfewindung des Menschen und dem homologen Rindenfelde der niederen Thiere. Ferrier operirte an Affen und fand, dass diese Thiere, wenn ihnen die obere Schläfewindung beiderseitig zerstört worden war, Anfangs absolut auf keine Schallreize reagirten. Wenn aber so operirte Thiere länger und zwar etwa ein Jahr lang am Leben gelassen wurden, so erlangten sie mit der Zeit doch wieder einen gewissen Grad von Hörempfindung. Es ist Ferrier nicht gelungen, Affen, denen beide Schläfen in toto exstirpirt worden waren, ebensolange am Leben zu erhalten. Da also seine Versuchsthiere keinen vollkommenen Defect der Schläfelappen davongetragen hatten, lässt er die Frage offen, ob diese Thiere deshalb wieder Gehörempfindung erlangten, weil vielleicht noch Theile des Rindencentrums unversehrt geblieben waren oder weil vielleicht „bei den Affen gerade so wie bei den niederen Säugethieren noch eine einfache Form von Hörempfindung durch functionelle Vermittelung der untergeordneten Centren möglich ist". Ferrier neigt allerdings mehr dieser letzteren Ansicht zu, wobei er sich auf Longel und Goltz beruft.

Ganz im Gegensatz zu Munk und Ferrier will Schäfer im Verein mit Sänger-Brown gefunden haben, dass das Gehör von Affen selbst nach Entfernung beider Schläfelappen kaum merklich vermindert war (citirt nach Ferrier).

Luciani und Tamburini fanden hingegen, dass schon durch einseitige Zerstörung der dritten äusseren Windung bei Hunden eine Herabsetzung des Hörvermögens auf beiden Ohren erreicht wird, und

Digitized by Google

zwar soll das Ohr der entgegengesetzten Seite mehr in seiner Function geschädigt sein. Diese Differenz soll sich aber wieder ausgleichen und nach wenigen Tagen wieder verschwunden sein. Wenn hierauf die correspondirende Region der anderen Seite exstirpirt wurde, so beobachteten L. und T. fast vollständige Taubheit. Jedoch auch dieser Zustand blieb nicht stationär, sondern auch hier trat eine allmähliche Besserung ein. Ob eine vollständige Restitution eintritt, lassen die Autoren dahingestellt.

Schliesslich führt Vortr. kurz die folgenden, in mehrfacher Hinsicht bemerkenswerthen Ansichten von Goltz an.

Goltz theilt zunächst durchaus nicht die Meinung der meisten Physiologen, wonach die Hirnrinde des Menschen und der Thiere in eine Reihe abgegrenzter, functionell verschiedener Centren zerfällt. Seine Resultate seien aber deshalb besonders werthvoll, weil es Goltz gelungen ist, Hunde am Leben zu erhalten, denen im Verlaufe mehrfacher Operationen die ganze Grosshirnrinde zerstört worden war. Einer dieser Hunde lebte nach der letzten Operation noch zwei Jahre und war der Gegenstand wiederholter und eingehender Beobachtungen. Dieses Thier war durchaus nicht taub, wie Goltz berichtet. Es hörte zwar weder auf seinen ihm vorher geläufigen Namen, noch auf Pfeifen oder Anrufe, doch reagirte es noch auf laute Geräusche und lautes Anschreien, konnte auch durch lautes Schreien aus dem Schlafe geweckt werden. Goltz verwahrt sich entschieden dagegen, als könnte das Verhalten dieses Hundes etwa als Beweis für die Berechtigung des von Munk eingeführten Begriffes der Seelentaubheit gedeutet werden. Er glaubt, dass ein Thier, welches überhaupt noch Bewusstsein hat, und das in Folge eines Schalleindruckes noch die Ohren spitzt, auch noch eine Schallempfindung hat.

Aus dem Gewirre dieser divergenten Ansichten findet Hammerschlag als das für ihn Wichtigste, dass es weder durch Exstirpation beider Schläfelappen, noch sonst irgend eines Theiles der Grosshirnrinde gelungen ist, ein Thier dauernd taub zu machen.

Autor kommt nun auf die eigenen Versuche zurück. Es leitete ihn ursprünglich die Absicht, durch Exstirpation der Schläfelappen Hunde rindentaub zu machen.

Ueber diese Vorversuche will er vielleicht später an anderer Stelle berichten und erwähnt nur, dass es ihm nicht gelang, auf diese Weise gehörlose Hunde zu erhalten. Er hat daher diese Art der Untersuchung aufgegeben und ist in einer einfacheren Weise zu dem erwünschten Ziele gekommen.

Es wurden nämlich junge Hunde in Morphium-Aethernarcose nach der früher beschriebenen Methode zum Tensorversuch hergerichtet und dann die Tensorreaction mittelst einer hohen Pfeife geprüft. Wenn die Zuckung des Muskels sich als genügend ausgiebig erwies, wurde der Schädel erst auf der einen, dann auf der anderen Seite trepanirt und die beiden Schläfelappen in möglichst grosser Ausdehnung mit dem Messer entfernt. Dann wurde der Versuch mit der Pfeife wiederholt und das Verhalten des Tensor geprüft. Sofort nach dem Versuch wurde das Thier durch Oeffnen der Halsgefässe getödtet und der am Gehirn gesetzte Defect constatirt. (Demonstration der betreffenden Gehirne.)

Digitized by Google

Die Prüfung dieser Thiere hat nun ergeben, dass die Tensorreaction an die Existenz der Schläfelappen nicht gebunden ist, denn es ergab sich ausnahmslos das Erhaltensein des Reflexes, selbst nach gelungener vollständiger Exstirpation.

Es war somit noch die Möglichkeit vorhanden, dass in den höher gelegenen subcorticalen Centren, z. B. im Thalamus opticus, wo die instinctiven Bewegungen des Lachens (nach Nothnagel), oder in der Regio subthalamica, wo nach Rethi die analogen Bewegungen des Kauens und Schluckens localisirt sind, auch die Tensorbewegung ihr Centralorgan besitzt. Deshalb wurde noch ein zweites Operationsverfahren eingeschlagen, welches dahin zielte, das gesammte Grosshirn auszuschalten. Dieser Zweck wurde erreicht durch einen Schnitt, der vor oder durch die Vierhügelregion gehend die Hemisphären vollständig vom Hirnstamme trennt.

Es wurden wiederum junge Hunde in der geschilderten Weise zu dem Tensorversuch operirt. Hierauf wurde über dem linken Hinterhauptslappen eine grosse Trepanationsöffnung angelegt, der Hinterhauptslappen ein wenig gelüftet, unter denselben entlang dem Tentorium mit einem Scalpell eingegangen und ein bis an die Basis cranii reichender, frontaler Schnitt geführt.

Dieser Schnitt trennt das Gehirn in der früher geschilderten Weise in eine rückwärtige Partie, welche die Medulla oblongata, die Brückenregion und das Kleinhirn enthält, und in eine vordere Partie, die das gesammte Grosshirn umfasst, das nun ausser Function gesetzt ist. Selbstredend bleiben Acusticus und Trigeminus, sowie ihre Kerne durch diesen Schnitt unberührt.

Bei den derart operirten Thieren konnte sich nun Hammerschlag in jedem Falle überzeugen, dass der Tensor auf Pfeifentöne in derselben Weise reagirte, wie bei dem unversehrten Thiere. (Demonstration der betreffenden Gehirne.)

Auf diese Weise glaubt H. den Beweis erbracht zu haben, dass die Reaction des Tensor tympani auf Schallreize bei Thieren ohne Betheiligung des Grosshirns zu Stande kommen kann, und dass sich diese Reaction demnach ebenso verhält, wie die grosse Zahl der schon bekannten Reflexe.

Mit Bezug auf die Eingangs gegebene Eintheilung könnte man den Tensorreflex mit der Lichtreaction der Pupille vergleichen. Auch hier kommt die sensorische Phase und zwar als Schallvorstellung zum Bewusstsein. Ein Unterschied zwischen Tensor und Pupillenreflex läge nur darin, dass ersterer willkürlich von manchen Menschen hervorgerufen werden kann.

Zum Schlusse kommt Vortr. noch auf einen Punkt der Beobachtungen Pollak's zurück. Pollak giebt nämlich an, dass er bei einem Hunde die Medulla obl. durchschnitt, worauf die vorher constatirte Tensorzuckung ausblieb. Aus den Ausführungen ist nicht zu ersehen, in welcher Höhe dieser Schnitt geführt wurde, doch giebt Pollak an, dass sein Thier künstlich geathmet worden sei. Aus dieser Andeutung geht hervor, dass der von Pollak geführte Schnitt tiefer gelegen gewesen sein musste, als der von Hammerschlag geführte, denn die vom Vortr. operirten Thiere athmeten alle selbstständig. Es ist dem-

Digitized by Google

nach anzunehmen, dass beim Versuche Pollak's der Reflexbogen an irgend einer Stelle durchtrennt wurde, woraus sich das nachherige Ausbleiben der Zuckung leicht erklären liesse.

II. Kritiken.

Chirurgische Anatomie des Schläfenbeins insbesondere für Radicaloperation. Von Prof. Dr. Trautmann. Berlin 1898. Verlag von Hirschwald.

Bei operativen Eingriffen am Schläfenbein kommen so viele Varietäten der anatomischen Verhältnisse und so feine topographisch-anatomische Details in Betracht, dass man wohl die Radicaloperation sehr häufig gesehen und am Cadaver geübt haben muss, um mit einiger Sicherheit an die Ausführung derselben zu schreiten. Für Aerzte und Studenten, denen ein reiches Präparatenmaterial nicht zur Verfügung steht, sowie überhaupt für Lehrzwecke ist das vorliegende Werk Trautmann's ein dringendes Bedürfniss. Auch die erfahrensten Fachcollegen werden Trautmann's topographisch-anatomische Ausführungen, welche mit einer Fülle von practischen Winken für operative Eingriffe versehen sind, mit grossem Interesse lesen.

Diesen Ausführungen liegen 2 Tafeln und 72 naturgetreue, in trefflicher Weise hergestellte Stereoskope bei, welche einem das Präparat nahezu ersetzen und überaus instructiv die feinsten anatomischen Details vergegenwärtigen. Das sehr schön ausgestattete Werk wird kaum an einer Stätte fehlen, wo Ohrenheilkunde gelehrt wird. A.

III. Referate.

a) Rhinologische:

Vier neue Beispiele von Nasensteinen durch Kirschkerne hervorgebracht. (Rhinolithes. Quatre nouveaux cas dus à des noyaux de cérise.) Von Dr. Garel. (Annales des maladies de l'oreille et du larynx 1897, No. 9.)

Auffallender Weise erinnerte keiner der vier Patienten sich, dass irgend ein Fremdkörper in die Nase gekommen war. Dasselbe war bei einem früher vom Verf. beschriebenen Rhinolithen der Fall. Verf. hat überhaupt blos fünf Rhinolithen gesehen, uud alle hatten einen Kirschkern als Ursache. Das häufige Verschlucken von Kirschkernen, ihr leichtes Eindringen von hinten durch die Choanen, ihre schwerere Entfernung aus der Nase auf natürlichem Wege im Vergleich mit kleineren Fremdkörpern erklärt theilweise dieses häufige Vorkommen. Die von vorn in die Nase eingeführten Fremdkörper, welche zu Rhinolithen später Anlass geben, sind meistens Glasperlen, Stücke Holz, Knöpfe von Schuhen. Rhinolithen können nur mit tertiärer syphilitischer Necrose verwechselt werden: Cephalalgie, Nasenbluten, Ozäna kommen bei Beiden vor. Dr. P. K.

Digitized by Google

Papilläre ödematöse Nasenpolypen und ihre Beziehung zu Adenomen und Adeno-Carcinomen. Von Dr. J. Wright in Brooklyn. (Arch. f. Laryngol. etc. 1897, Bd. VII, pag. 96.)

Nasenpolypen sind nach W. gewöhnlich nicht myxomatös, wirkliche Myxome kommen in der Nase überhaupt nie vor; nach seinen vielfältigen Untersuchungen sind die Schleimpolypen und Adenome vielmehr alle das Resultat einer chronischen Entzündung. Zunächst findet man den Eintritt von Serum in das Gewebe von den Blutgefässen aus, dann, oder gleichzeitig, zeigt sich die Proliferation von Bindegewebe, und dies stellt dann den ödematösen Schleimpolypen dar. In den seltenen ödematösen papillären Geschwülsten der Nase findet sich die Proliferation des Drüsen- und Oberflächenepithels. Die Neigung von Adenomen, sarcomatösen und carcinomatösen Character anzunehmen, ist längst wohlbekannt und erwiesen. Beschorner.

---

b) Pharyngo-laryngologische:

Ueber eunuchoide Stimme und ihre Behandlung. (De la voix eunuchoïde et de son traitement.) Von Dr. Bonnes. (Société française de laryngologie et d'otologie, Mai 1897, und Revue hebdomadaire de laryngologie et d'otologie 1897, No. 35.)

Es ist eine Gewohnheit, welche unter psychischen Einflüssen entstanden ist; bei solchen Leuten ist der Larynx normal entwickelt, meistens aber geröthet wegen der vielen Anstrengungen. Die Behandlung besteht einfach in Abgewöhnung der eunuchoiden und in der Angewöhnung der gewöhnlichen Stimme, wobei der Wunsch der Patienten, geheilt zu werden, viel mithilft. Die Heilung tritt in 1 bis 2 Tagen ein. Dr. P. K.

Einfaches und practisches Mittel, die Larynxspiegel vor dem Anlaufen zu bewahren. (Sur un moyen très simple et très pratique d'empêcher les miroirs laryngiens de se couvrir de buée.) Von Dr. Vachez. (Annales des maladies de l'oreille et du larynx 1897, No. 9.)

Das gewöhnliche, auf einer Lampe oder in einer warmen Flüssigkeit, bewirkte Erhitzen der Spiegel erforderte immer eine Probe auf der Wange oder dem Handrücken des Arztes; das von Kirstein angerathene Bestreichen mit Schmierseife zeigt sich nicht als practisch. Am besten entfettet man den Spiegel in einer Natron-Carbonicumlösung ($^1/_{100}$) ganz genau und taucht ihn nachher zur Desinfection in eine Cyan-Quecksilberlösung (1—2 : 1000); den so zubereiteten Spiegel lässt man ablaufen und führt ihn nass in den Mund. Auf diese Weise verderben die Spiegel lange nicht so leicht, wie bei den früher angewandten Methoden. Dr. P. K.

Ueber die Behandlung des Keuchhustens mit Phenocoll. Von Dr. Poliewktow, Moskau. (Wratsch 1897, No. 49.)

Das Phenocoll wurde von Martinez Vargas im Jahre 1895 zuerst gegen Keuchhusten angewendet. Derselbe will damit derartig günstige Resultate erzielt haben, dass dasselbe nach seiner Meinung geradezu

Digitized by Google

als Specificum gegen den Keuchhusten angesprochen werden könnte. Verf. hatte nun Gelegenheit genommen, die Angaben von Vargas an sieben Patienten zu prüfen, und kann dieselben auf Grund der dabei gemachten Erfahrungen nur bestätigen. In sämmtlichen Fällen trat in kurzer Zeit bedeutende Besserung ein, in zwei Fällen sogar derart, dass man fast von vollständiger Genesung sprechen durfte. Das Phenocoll verringert nach Verf. die Häufigkeit und auch die Intensität der Anfälle; besonders rasch hören die Nachtanfälle auf. Ausserdem wird bei der Phenocoll-Behandlung die Krankheitsdauer bedeutend abgekürzt. Die Dosis beträgt 1,0 bis 2,0 täglich.

Auf Grund dieser Resultate nimmt nun Verf. an, dass das Phenocoll eine hervorragende Stellung in der Behandlung des Keuchhustens einnehmen würde, namentlich in Fällen, in denen es sich um kleine Kinder handelt, schon aus dem Grunde, weil das Phenocoll bei diesen gar keine Nebenerscheinungen hervorruft.

Neue Untersuchungen über die Betheiligung des Kehlkopfes bei der Bildung von klanglosen und tönenden Mitlautern (laute Stimme, Flüsterstimme, Hauchstimme). (Nouvelles recherches sur le rôle du larynx dans les consonnes sourdes et sonores (voix haute, voix chuchotée, voix respiratoire.) Von Dr. Rosapelly in Paris. (Arch. internat. de Laryngol. etc., Bd. X, No. 5, September/October 1897.)

R.'s Untersuchungen ergeben, dass bei der lauten Stimme der Kehlkopf nicht nur Schwingungen hervorbringt, welche die Mitlauter tönend wie die Selbstlauter machen, sondern dass diese Schwingungen wie bei Selbstlautern in verschiedenen Stufen der Tonleiter sich produciren können. Die Glottis bewahrt dieselbe Form während der tönenden Mitlauter, wie während der Selbstlauter; bei den klanglosen Mitlautern aber wechselt sie ihr Aussehen. Beim Flüstern werden die Kehlkopfschwingungen durch ein Geräusch anderer Natur, immer aber laryngealen Ursprungs, ersetzt, welches sich, wie die Schwingungen beim lauten Worte, selbst gleichbleibt, sowohl bei den tönenden Mit-, wie bei den Selbstlautern. Endlich besteht noch ein dritter Typus, den man Hauchwort oder Hauchstimme nennen könnte. Bei dieser, übrigens ungewöhnlichen Art zu sprechen, behält die Glottis immer dasselbe Aussehen, und jeder Unterschied zwischen klanglosen und tönenden Lauten ist aufgehoben. Beschorner.

Ueber Mandelsteine. (Des calculs des amygdales.) Von Dr. Porquet. (Revue mensuelle de laryngologie et d'otologie 1897, No. 33.)

Bei einem 13jährigen Kinde wurde ein haselnussgrosser, 3,70 g wiegender Mandelstein entfernt; er bestand aus Kalkphosphat, Magnesiaphosphat und kohlensaurem Kalk. Die Sondenuntersuchung verhilft immer zur Diagnose. Dr. P. K.

Ueber Angina und Rheumatismus. Von Dr. F. W. Peltesohn in Berlin. (Arch. f. Laryngol. etc. 1897, Bd. VII, pag. 58.)

Ausführlicher Rückblick auf die geschichtliche Entwicklung der Frage über die Auffassung von der Angina lacunaris als Infectionskrankheit und ihren Zusammenhang mit Rheumatismus. P. kommt

Digitized by Google

hierbei zu der Ueberzeugung, dass die Angina lacunaris, acuter Gelenkrheumatismus, Muskelrheumatismus und gewisse dabei vorkommende Hauterkrankungen ätiologisch einander nahestehende Krankheiten sind, welche ihre Existenz gewissen Infectionsträgern verdanken, die wahrscheinlich in ihrer Virulenz abgeschwächte Microben der Pyämie sind. Die Invasion der Microben wird begünstigt durch gewisse krankhafte Zustände der Nase und Mundrachenhöhle. Ungünstige sociale und hygienische Verhältnisse, wie schlechte Ventilation und Canalisation, niedriger Grundwasserstand, verminderte Alcalescenz des Blutes, starke Uebermüdung, Obstipation scheinen die Möglichkeit einer Infection zu vergrössern. Die Verschiedenheit der Symptome hängt von der Virulenz der Microben, der Widerstandsfähigkeit des Organismus und den Wegen, welche den Coccen freistehen, ab. Beschorner.

Chirurgische Behandlung des Larynxlupus. (Traitement chirurgical du lupus du larynx.) Von Dr. Gouguenheim und Dr. Guinard.

Während der Versuche, die Larynxphthise chirurgisch zu behandeln, ist man auf dieselbe Methode bezüglich des Larynxlupus gekommen. So trostlos die Erfolge der Operation bei der ersteren, so erfolgreich ist die Operation bei letzterem. Verff. geben ein Beispiel, wo nach der Tracheotomie, Tamponade der Trachea, Laryngofissur, Auskratzen und Ausbrennen des Larynxinnern Heilung eintrat. Dr. P. K.

Ueber die Behandlung der Tracheocele. (Sur le traitement du trachéocèle.) Von Dr. Roquez Casadesus. (Premier congrès espagnol d'otorhinologie und Annales des maladies de l'oreille et du larynx 1897, No. 8.)

Sich auf ein Beispiel stützend, räth Verf., wenn bei ausgedehnter, den Patienten quälender Tracheocele der Compressionsapparat nicht vertragen wird, die prophylactische Tracheotomie, Tamponade der Trachea, Excision des Sackes und Zunähen der Communicationsöffnung der Trachea. Dr. P. K.

Entzündung der Zungenmandel. (Inflammation de l'amygdale linguale.) Von Dr. L. Bar. (Revue hebdomadaire de laryngologie et d'otologie 1897, No. 36.)

Mancher jeder Behandlungsweise trotzende Pharyngealhusten hört nach regelrechter Behandlung der kranken Zungenmandel auf. Verf. giebt die Aetiologie, die Symptomatologie und die Diagnose nebst Behandlung der acuten, subacuten und chronischen Form der Entzündung der Zungenmandel, ohne etwas Neues zu bringen. Dr. P. K.

Larynxfractur; Tracheotomie; Thyrotomie; Heilung. (Un cas de fracture du larynx; trachéotomie; thyrotomie; guérison.) Von Dr. Shield. (Lancet 1896 und Annales des maladies de l'oreille et du larynx 1897, No. 9.)

Eine 23jährige Frau stiess mit dem Halse gegen eine Stuhllehne; Dyspnoe, Cyanose, Geschwulst, chirurgisches Emphysem, Aphonie, Blutspeien. Tracheotomie. Nach 19 Tagen glaubte Patientin geheilt zu sein, aber schon nach drei Tagen traten die Symptome schlimmer

Digitized by Google

als Anfangs auf und die Tracheotomie musste abermals ausgeführt werden; nach der darauf ausgeführten Thyrotomie fand man den ganzen Larynx mit weichem Narbengewebe verschlossen; ein verschobener Larynxknorpel wurde nicht entdeckt und fand man den Sitz der Fractur nicht. Jedenfalls war derselbe unterhalb der Stimmbänder. Man soll die Tracheotomie bei festgestellter Fractur gleich ausführen, wenn auch momentan keine Dyspnoe besteht. Dr. P. K.

Studie über die Dauer der Immunität gegen Diphtheritis. (Etude sur la durée de l'immunité antidiphthéritique.) Von Dr. F. Passini. (Wiener klin. Wochenschrift und Annales des maladies de l'oreille et du larynx 1897, No. 9.)

Dauer 10—15 Tage nach der Einspritzung. Dr. P. K.

Blutung nach ausgeführter Tracheotomie in Folge von Erosion des Truncus anonymus. (Un cas d'hémorrhagie survenue après une trachéotomie, par suite de l'érosion de l'artère anonyme.) Von Dr. Hecker. (Münchener medicinische Wochenschrift und Revue hebdomadaire de laryngologie et d'otologie 1897, No. 36.)

Tod durch plötzlich auftretende Blutung. Der Truncus anonymus ist wegen seiner Lage den Entzündungen und Erosionen nach ausgeführter Tracheotomie ausgesetzt; Verf. giebt mehrere Beispiele solcher Art und räth, bei der Operation so wenig wie möglich die Region zu reizen, ganz aseptisch zu verfahren, den Canülenwechsel mit Schonung vorzunehmen und bei der geringsten Blutung Narcotica zu reichen.

Dr. P. K.

Notiz.

Deutsche otologische Gesellschaft.

Die siebente Versammlung der Deutschen Otologischen Gesellschaft wird in diesem Jahre

am 27. und 28. Mai in Würzburg

stattfinden.

Diejenigen Herren Collegen, welche Vorträge oder Demonstrationen zu halten beabsichtigen, werden gebeten, ihre Themata bis zum 20. April d. J. an Herrn Prof. Dr. K. Bürkner in Göttingen gelangen zu lassen.

Anmeldungen zur Aufnahme in die Gesellschaft sind gleichfalls an Prof. Bürkner zu richten.

Die ausführliche Tagesordnung wird Anfang Mai versendet werden.

Alle für die **Monatsschrift** bestimmten **Beiträge und Referate** sowie alle **Druckschriften, Archive** und **Tausch-Exemplare** anderer Zeitschriften beliebe man an Herrn Prof. Dr. **Gruber** in Wien I, Freiung 7, zu senden. Beiträge werden mit 40 Mark pro Druckbogen honorirt und die gewünschte Anzahl Separat-Abzüge beigegeben.

Verantwortlicher Redacteur: Prof. Dr. Ph. Schech in München.
Verlag von Oscar Coblentz. Expeditionsbureau: Berlin W. 35, Schöneberger Ufer 26.
Druck von Carl Marschner, Berlin SW., Ritterstrasse 41.

Digitized by Google

Monatsschrift für Ohrenheilkunde

sowie für

Kehlkopf-, Nasen-, Rachen-Krankheiten.

Organ der Oesterr. Otologischen Gesellschaft.

(Neue Folge.)

Mitbegründet von weil. Prof. Dr. M. Rüdinger, Prof. Dr. R. Voltolini und weil. Prof. Dr. Fr. E. Weber-Liel

und unter Mitwirkung der Herren

Docent Dr. **E. Baumgarten** (Budapest), Hofrath Dr. **Bescherner** (Dresden), Prof. Dr. **Ganghofner** (Prag), Docent Dr. **Gomperz** (Wien), Dr. **Heinze** (Leipzig), Dr. **Hopmann** (Cöln), Prof. Dr. **Jurasz** (Heidelberg), Dr. **Keiler** (Cöln), Prof. Dr. **Kiesselbach** (Erlangen), Prof. Dr. **Kirchner** (Würzburg), Dr. **Koch** (Luxemburg), Dr. **Law** (London), Docent Dr. **Lichtenberg** (Budapest), Dr. **Lublinski** (Berlin), Dr. **Michel** (Cöln), Docent Dr. **Moldenhauer** (Leipzig), Prof. Dr. **Onodi** (Budapest), Docent Dr. **Paulsen** (Kiel), Dr. **A. Schaprinzer** (New-York), Dr. **Schäffer** (Bremen), Dr. **E Stepanow** (Moskau), Prof. Dr. **Störck** (Wien), Prof. Dr. **Strübing** (Greifswald) Dr. **Weil** (Stuttgart), Dr. **Ziem** (Danzig)

Herausgegeben von

Prof. Dr. IOS. GRUBER Wien. **Prof. Dr. v. SCHRÖTTER** Wien. **Prof. Dr. PH. SCHECH** München.

Prof. Dr. E. ZUCKERKANDL Wien.

Dieses Organ erscheint monatlich in der Stärke von 3 bis 3½ Bogen. Man abonnirt auf dasselbe bei allen Buchhandlungen und Postanstalten des In- und Auslandes.
Der Preis für die Monatsschrift beträgt 12 R.-M. jährlich; wenn die Monatsschrift zusammen mit der Allgemeinen medicinischen Central-Zeitung bestellt wird, nur 8 R.-M.

Jahrg. XXXII. Berlin, April 1898. No. 4.

I. Originalien.

Bericht über die 1895 und 1896 in meiner (früher Prof. Gottstein'schen) Privatpoliklinik für Hals-, Nasen- und Ohrenkrankheiten behandelten Krankheitsfälle.

Von

Dr. **R. Kayser**, Breslau.

Es sind in den Kalenderjahren 1895 und 1896 zur Behandlung neu aufgenommen worden im Ganzen 3246 Personen, und zwar: 1187 Männer, 1008 Frauen und 1091 Kinder bis 14 Jahren.

Dem Wohnort nach stammten von den Kranken aus:

Breslau	2850
Schlesien	287
Prov. Posen	25
Russ. Polen	76
anderen benachbarten Ländern	8

Digitized by Google

Die Zahl der Krankheitsfälle betrug 3478, die sich in Bezug auf die einzelnen Krankheitsgebiete nach Alter und Geschlecht folgendermassen vertheilen:

Erkranktes Organ.	—2	3—5	6—9	10—14	15—19	20—24	25—29	30—39	40—49	50—59	60—69	70—	Summa.
	Jahre.												
Ohr:													
männlich	39	73	93	94	115	61	66	127	98	45	19	18	848
weiblich	36	58	67	94	54	59	47	72	81	36	14	8	626
Nase:													
männlich	14	21	11	39	45	30	20	51	28	8	4	1	272
weiblich	10	10	25	42	61	42	25	44	23	10	6	2	300
Rachen:													
männlich	14	62	43	57	57	32	49	52	34	15	2	—	417
weiblich	6	25	50	61	41	44	43	72	38	16	15	2	413
Kehlkopf:													
männlich	—	1	5	11	19	29	33	71	37	15	5	3	229
weiblich	—	6	2	7	21	21	19	24	18	10	6	1	135
Varia:													
männlich	6	5	9	8	14	7	5	14	13	7	1	1	90
weiblich	2	8	14	20	28	16	15	19	18	6	2	—	148
Zusammen:													
männlich	73	162	161	209	250	159	173	315	210	90	31	23	1856
weiblich	54	107	158	224	205	182	149	231	178	78	43	13	1622
Ges.-Summe	127	269	319	433	455	341	322	546	388	168	74	36	3478

Als Assistenzärzte fungirten während der Berichtjahre die Herren DDr. Löwenthal, Alexander, Ollendorf, Radeke, Laqueur und Hendelsohn.

Von den zur Anwendung gekommenen Operationen — abgesehen von Aetzungen, Cauterisationen und dgl. — sind folgende notirt:

Ohr:

Plastik des gespaltenen Ohrläppchens	1
Incision im äusseren Gehörgang	27
Paracentese des Trommelfells	32
Abschnürung von Polypen	40
Entfernung von Fremdkörpern	30
Excision der Gehörknöchelchen	7
Aufmeisselung des Warzenfortsatzes	14

Kehlkopf:

Curettement von Geschwüren	4
Exstirpation von Polypen	8
Excision von Geschwulstpartikeln	5
Entfernung eines Fremdkörpers	1

Rachen:

Exstirpation der Gaumenmandeln	32
Entfernung von Fremdkörpern	4
Amputation der Uvula	2
Entfernung von Polypen am weichen Gaumen	2

Digitized by Google

Exstirpation der Rachenmandel	193
Eröffnung von Retropharyngealabscessen	3
Operation von Retronasaltumoren	2
Nase:	
Durchtrennung von Synechien	4
Operation der Deviatio septi	14
Exstirpation von Nasenpolypen	56
Abtragung von Nasenmuschelschwellungen	19
Entfernung von Fremdkörpern	11
Entfernung von Rhinolithen	2
Eröffnung eines perichondrit. Abscesses des Septum	1
Eröffnung des Empyems der Kieferhöhle	21
Operation der Keilbein- und Siebbeinhöhlen	14

Die Art und Zahl der behandelten Krankheiten ergiebt sich aus folgender Tabelle:

Ohr.	Männlich	Weiblich	Zusammen
Krankheiten der Ohrmuschel (Dermatitis, Erfrierung etc.)	5	7	12
Lupus der Ohrmuschel	—	1	1
Eczem des äusseren Gehörgangs	11	8	19
Fremdkörper	16	14	30
Cerumen	104	91	195
Atresie des äusseren Gehörgangs	2	2	4
Otitis ext. circumscr. acut.	48	49	97
Otitis ext. diffusa acut.	2	5	7
Traumat. Perforation des Trommelfells	17	7	24
Myringitis acuta haemorrhagica	—	1	1
Tubencatarrh	14	12	26
Otitis med. acut. catarrh.	64	43	107
Otitis med. chron. catarrh.	184	103	287
Otitis med. chron. sclerot.	33	28	61
Otitis med. acut. purul.	100	59	159
Otitis med. chron. purul.	152	118	270
Caries der Gehörknöchelchen	5	4	9
Polypen des Mittelohrs	31	14	45
Cholesteatom des Mittelohrs	1	4	5
Mastoiditis	6	6	12
Residuen chron. Mittelohreiterung	17	11	28
Otalgie	4	6	10
Nervöses Ohrensausen	4	11	15
Entotisches Geräusch	1	2	3
Acute Nerventaubheit (1 nach Diphtheritis, 4 nach Scharlach, 4 nach Meningitis, 3 nach Trauma, 1 nach Influenza, 1 nach Entbindung)	8	8	16
Chronische Nerventaubheit	14	7	21
Centrale Taubheit (5 taubstumm)	3	3	6
Commotio nervi acustici	2	2	4
Summa	848	626	1474

Digitized by Google

Kehlkopf.	Männlich	Weiblich	Zusammen
Anaemia laryngis	—	1	1
Laryngitis acuta	77	49	126
Laryngitis chronica	31	13	44
Laryngitis sicca	9	7	16
Laryngitis hypoglott. acut.	1	2	3
Pachydermia laryng.	5	1	6
Laryngit. juvenil. nodosa	8	3	11
Oedema laryng. genuin.	2	—	2
Tuberculos. laryngis	29	21	50
Lues laryngis	5	1	6
Tumores benigni lar.	8	3	11
Carcinoma laryng.	2	—	2
Pares. thyreo-arytaen. int.	4	17	21
Pares. interaryt.	4	9	13
Paralys. m. postici	5	1	6
Paralys. n. recurrent.	7	5	12
Aphonia spastica	—	1	1
Eventrat. sin. Morgagni	1	—	1
Epiglottitis	1	—	1
Haemorrhagia laryng.	1	—	1
Corp. alien. in laryng.	1	—	1
Mogiphonia	2	1	3
Mutatio vocis	2	—	2
Vox eunuchica	2	—	2
Dislocatio laryngis	2	—	2
Summa	229	135	364

Rachen.	Männlich	Weiblich	Zusammen
Pharyng. (Angina) acuta	38	22	60
Diphtheria pharyngis	5	2	7
Pharyngit. chron.	45	29	74
Pharyng. granul. et later.	7	8	15
Pharyng. sicca	14	15	29
Pharyng. mycotica	3	—	3
Retropharyngealabscess	3	—	3
Lues pharyngis	13	6	19
Paraesthesia pharyng.	13	60	73
Angina follicul. acut.	18	37	55
Angina follicul. chronic.	12	12	24
Angina phlegmonos.	15	16	31
Hypertrophia tonsill.	34	30	64
Tonsillit. pharyng. acut.	1	1	2
Hypert. tons. pharyng. (aden. Veget.)	156	142	298
Pharyng. retronasal.	18	18	36
Corp. alien. in pharyng.	—	2	2
Tumor retronasal.	—	2	2
Uvula elongat.	4	—	4
Transport	399	402	801

Digitized by Google

	Männlich	Weiblich	Zusammen
Transport	399	402	801
Uvulitis	7	—	7
Papillomat. uvul. et palat. moll.	6	3	9
Paralysis velipalat.	4	4	8
Insufficientia veli	1	4	5
Carcinoma pharyngis inferior[1])	1	1	2
Hypertrophia tonsill. lingual.	2	6	8
Venectasia bas. linguae	1	—	1
Abscess. bas. linguae	1	1	2
Glossitis superficial.	1	1	2
Tumor linguae	1	—	1
Frenul. linguae accretum	1	—	1
Stomatitis	5	3	8
Cyste der Wangenschleimhaut	1	1	2
Summa	431	426	857

Nase.	Männlich	Weiblich	Zusammen
Erkrankungen der äusseren Nase	21	20	41
Eczema aditus narium	27	28	55
Rhinitis acuta	11	9	20
Rhinitis fibrinosa	6	4	10
Rhinitis chronica	29	37	66
Rhinitis hypertrophica	26	30	56
Rhinitis atrophica foetida (Ozäna)	15	61	76
Rhinitis nervosa	3	4	7
Epistaxis	25	16	41
Synechiae	7	3	10
Perichondritis septi	2	—	2
Deviatio et cristae septi	23	18	41
Ulcus et perforatio septi simplex	6	3	9
Tuberculosis nar.	—	2	2
Lues nasi	—	3	3
Polypi narium	35	32	67
Tumores maligni	3	1	4
Corp. alien.	6	5	11
Rhinolith	1	1	2
Catarrh. sin. frontal.	6	5	11
Empyema sin. Highmori	14	8	22
Empyema sin. sphenoidal.	5	6	11
Empyema sin. ethmoidal.	1	5	5
Summa	272	300	572

Varia.	Männlich	Weiblich	Zusammen
Struma	5	55	60
Parotitis	2	1	3
Transport	7	56	63

[1]) Diese und die acht folgenden Rubriken sind in der allgemeinen Tabelle S. 146 zu Varia gezählt.

Digitized by Google

	Männlich	Weiblich	Zusammen
Transport	7	56	63
Lymphadenitis colli	12	11	23
Bronchial- und Lungenerkrankungen .	17	16	33
Strictura oesophagi	3	—	3
Oesophagismus	1	1	2
Tumor cysticus ad collum	1	1	2
Zahn- und Kiefererkrankungen . . .	3	5	8
Sprachstörungen	9	3	12
Tussis nervosa	3	1	4
Bulbärparalyse	1	—	1
Paralysis facialis	4	2	6
Neuralgia trigemini	3	3	6
Alii morbi	12	33	45
Sine diagnosi	—	3	3
Summa	76	135	211

Zur Therapie der acuten Mittelohreiterung.

Die Wandlungen der allgemein-pathologischen Anschauungen und die Fortschritte der Chirurgie haben natürlich auch auf die Otiatrie ihren Einfluss ausgeübt und Antisepsis, Asepsis, alexive Reaction haben sich speciell bei der Behandlung der acuten Mittelohrentzündung geltend gemacht. Indess sind hier besondere Schwierigkeiten vorhanden. Einer energischen antiseptischen Behandlung der Mittelohreiterung, deren infectiöser Ursprung heut zu Tage selbstverständlich erscheint, steht die schwere Zugänglichkeit und der buchtige Bau der Höhle, sowie die grosse Empfindlichkeit der Schleimhaut entgegen. Die beiden Verbindungsrohre mit der Aussenwelt, Tuba und äusseren Gehörgang, zu aseptischen Räumen zu machen, ist bei der ersteren garnicht, bei dem letzteren auch nur unvollkommen möglich. Es spitzt sich demnach die Frage der Behandlung der acuten Mittelohrentzündung — abgesehen von der kaum noch strittigen Indication zur Paracentese — hauptsächlich darauf zu, wie soll man sich zu dem entzündlichen Exsudat flüssiger oder eitriger Natur nach spontanem resp. künstlichem Durchbruch des Trommelfells verhalten? Vor nicht zu langer Zeit galt es als Postulat, das Secret möglichst gründlich zu entfernen, durch Ausspritzen desselben sowohl vom Gehörgang als von der Tube aus. Von autoritativer Seite wurde vorgeschrieben: „bei einseitiger Paracentese muss die Masseninjection des Salzwassers durch den Katheter gemacht und so lange fortgesetzt werden, bis bei Auscultation des Luftraumes und Inspection des Trommelfells die völlige Entleerung der Exsudatmassen aus der Paukenhöhle erkennbar ist.“ In neuerer Zeit dagegen ist unter dem Eindruck der Entdeckung mannigfacher alexiver Hilfsmittel des Organismus immer mehr die Forderung zum Durchbruch gekommen, sich jedes eingreifenden Verfahrens zur Entfernung des Exsudats zu enthalten und die acute Entzündung unter möglichster Abhaltung jeder neuen Infectionsgefahr ihrem natürlichen Ablauf zu überlassen. Diese, alle Spülungen verwerfende, trockene Behandlungsmethode wird durch die Erfahrnng unterstützt, dass eine Reihe acuter

Digitized by Google

Mittelohrentzündungen auch mit Durchbruch des Trommelfells spontan, ohne jeden Eingriff heilen, wie dies ja auch bei acuten Entzündungen anderer Organe selbst unter ungünstigen Bedingungen, z. B. bei der Rhinitis acuta oder der Angina der Fall ist. In der verflossenen Berichtszeit ist die trockene Behandlungsmethode auch bei uns in allen frischen Fällen, insbesondere in solchen, wo die Paracentese ausgeführt wurde, zur Anwendung gekommen. Zunächst wurde Ohrmuschel und äusserer Gehörgang sorgfältig gereinigt, dann der Einstich gemacht und sofort danach ein Gazestreifen, meist Jodoformgaze, in den äusseren Gehörgang geführt, Watte darüber gelegt und das Ohr verbunden. Dieser Verband blieb 24 Stunden liegen. Nach Verlauf derselben zeigt sich die Gaze mehr oder weniger feucht, sie wird entfernt und ohne jegliche Ausspritzung neue trockene Gaze für 24 Stunden eingeführt und so fort. In vielen Fällen nahm die feuchte Durchtränkung der Gaze in den nächsten Tagen ab, nach kurzer Zeit, zuweilen schon in 5—8 Tagen sistirte die Absonderung, die Trommelfellperforation heilte und es erfolgte vollkommene Restitution. Indess ist dieser günstige Ausgang nicht immer eingetreten. Der Erfahrung von der Spontanheilung vieler Entzündungen steht die Erfahrung von der progressiven Verschlechterung oder dem Chronischwerden anderer Entzündungen gegenüber. Die natürlichen Schutzmittel des Organismus sind eben beschränkt und reichen gegen schwere Attacken nicht aus. Die Schwere einer Mittelohrentzündung ist ein Product complicirter Verhältnisse — Art, Menge, Virulenzgrad der Infectionskeime, anatomische Varietäten, Beschaffenheit des Schleimhautgewebes, allgemeine Beschaffenheit des Organismus etc. — die sich von vornherein garnicht übersehen lassen und sich gewöhnlich erst im weiteren Verlauf durch die Stärke der Krankheitserscheinungen kundgeben. Alle Krankheitserscheinungen aber als zweckmässige Abwehrmittel des Organismus anzusehen und danach zu behandeln, wozu jetzt von mancher Seite Neigung besteht, ist ein unhaltbarer Standpunkt. Also zu sagen, wenn aus dem serösen Ausfluss ein eitriger wird, so ist der vermehrte Zustrom von Leukocyten ein Massenaufgebot gegen die Microben, eine grössere Oeffnung des Trommelfells, also eine grössere Zerstörung seines Gewebes schafft günstigere Abflussbedingungen u. s. w., muss schliesslich zu absurden Vorstellungen führen. Dann ist der Tod auch nur eine zweckmässige Abwehrerscheinung, weil er den specifischen Microben den Nährboden des lebenden Gewebes entzieht.

Aus alledem ergiebt sich, dass für das indifferente Verhalten gegenüber der acuten Mittelohrentzündung eine Grenze besteht, jenseits derselben ein actives Eingreifen zur Entfernung des Secrets geboten und heilsam ist. Geht das seröse Exsudat sehr rasch in ein profuses eitriges über, so dass ausser der Gaze auch die Wände des Gehörganges und die Trommelfelloberfläche in kurzer Zeit von Eiter bespült sind, die oberflächlichen Schichten macerirt werden, ein progressiver Zerfall des Trommelfellgewebes sich einleitet, so tritt die Ausspülung des Ohres in ihre Rechte. Ein einfacher Conjunctivalcatarrh wird durch Fernhaltung aller Schädlichkeiten abheilen, aber bei einer Ophthalmoblennorrhoe muss der Eiter möglichst gründlich und rasch fortgeschafft werden, sonst wird das Organ zerstört. Aehnlich liegt die Sache im

Digitized by Google

Ohr. Es ist nicht einzusehen, warum ein trockenes Abtupfen einen geringeren Reiz darstellen soll, wie die Ausspritzung mit einer Kochsalzlösung oder schwach desinficirenden Flüssigkeit. Die Ausspritzung hat aber den Vortheil, die Reinigung viel gründlicher zu besorgen und vom Kranken oder seiner Umgebung bequem mehrmals am Tage wiederholt werden zu können. Gewiss wird durch die Ausspülung das Mittelohr direct wenig oder gar nicht beeinflusst. Indess ist es schon von Werth, die Wände des Gehörganges zu reinigen und sie vor der zerstörenden Wirkung des eitrigen Secrets einigermaassen zu schützen. In solchen Fällen erweist sich auch die Einblasung von Borsäurepulver unter ärztlicher Controle häufig von guter und überraschender Wirkung. Wir haben es mehrmals erlebt, dass wir eine Mittelohrentzündung, welche längere Zeit der trockenen Behandlung ohne Erfolg unterworfen war, sofort zum Stillstand und zur Heilung brachten, nachdem wir zur Ausspritzung und Borsäureeinblasung übergingen. Zur Illustration möchten wir zwei Fälle anführen, die wir gleichzeitig unter gleichen Bedingungen behandelt haben. Am 30. October 1896 trat ein 30jähriger Schmied in unsere Behandlung mit den Erscheinungen einer seit einigen Tagen bestehenden rechtsseitigen Mittelohrentzündung, das Trommelfell stark diffus geröthet und vorgewölbt. Es wird sofort die Paracentese gemacht und die trockene Behandlung durchgeführt. Dieselbe führte in sechs Tagen zur Heilung, so dass der Kranke wieder am 9. October als arbeitsfähig entlassen wird. Am 5. October 1896 kommt ein 21jähriger Schlosser mit einer gleichen rechtsseitigen Mittelohrentzündung in Behandlung. Das Trommelfell ist gleichfalls stark geröthet und blasig vorgetrieben. Es wird genau ebenso paracentesirt und trocken behandelt. Indess steigert sich die Secretion in den nächsten Tagen in erheblicher Weise, so dass nach Verlauf einer Woche, am 12. October, eine Ausspritzung mit schwacher Sublimatlösung und Einblasung von Borsäure vorgenommen wird. Sofort am nächsten Tage ist die Secretion minimal, und drei Tage danach kann der Kranke als arbeitsfähig entlassen werden.

Eröffnung des Warzenfortsatzes resp. der Mittelohrräume.

Unter den 14 operirten Fällen ist ein Todesfall zu verzeichnen. Es handelte sich um ein vier Monate altes Kind, bei welchem eine acute Mittelohrentzündung zu einem Abscess hinter dem Ohr geführt hatte. Der Abscess wurde eröffnet und der blossliegende cariöse Knochen mit dem scharfen Löffel abgekratzt. Hierbei verletzte aber derselbe sofort die Dura. Es trat nach wenigen Tagen eine Meningitis ein, welcher das Kind erlag. Es ist dies ein Unglücksfall, der zu besonderer Vorsicht bei kindlichem Schädel mahnt. Wir erinnern an einen ähnlichen Fall aus der Schwartze'schen Klinik (Arch. f. Ohrenheilkunde, Bd. 38, S. 222), wo bei einem vier Monate alten Kinde durch Ausgleiten des Raspatorium die Schädeldecke durchbrochen wurde und eine tödtliche Meningitis erfolgte. In einem anderen Falle (Archiv für Ohrenheilkunde, Bd. 23, S. 221) war beim Abhebeln des Periost die „in Folge von Rachitis papierdünne Knochenschaale“ eingebrochen mit demselben unglücklichen Ausgang. Von den übrigen operirten Fällen betrafen acht Erkrankungen des Warzenfortsatzes bei acuten Mittelohr-

Digitized by Google

eiterungen, sechs davon wurden vollkommen geheilt. In zwei Fällen handelte es sich um sehr schwere Scharlach- resp. Masernotorrhoen mit totaler Zerstörung der Trommelfelle, bei denen die Schwere der Allgemeinerscheinungen die Operation indicirte und in der That auch eine Heilung erzielt wurde. Nur war bei der völlig freiliegenden Paukenhöhle eine geringfügige Secretion zurückgeblieben. Der eine Fall betraf einen sechsjährigen Knaben A. B., bei welchem während eines sehr schweren Scharlachs eine heftige linksseitige Otorrhoe zur Entzündung des Warzenfortsatzes und spontanem Durchbruch mit Fistelbildung geführt hatte. Es wurde die Radicaloperation gemacht und zwei grosse Sequester entfernt. Nach drei Monaten war die Wunde verheilt, nur bestand noch nach einem Jahre geringe Absonderung aus der Paukenhöhle.

Der zweite Fall bietet besonderes Interesse.

Ein dreijähriger Knabe W. R. war vier Wochen vorher an Masern, heftiger Otorrhoe links und Pneumonie erkrankt. Seit acht Tagen bestand eine complete Facialislähmung und täglich 2—3 Mal Schüttelfrost. Das Trommelfell zeigte eine grosse Zerstörung, frei herabhängenden Hammergriff, gewulstete Paukenschleimhaut, Warzenfortsatz nicht besonders empfindlich, Drüsenschwellung am Halse, ein kleiner Abscess oberhalb des Handgelenks, Beginn der Abscessbildung über dem linken Knie, an der linken Halsseite kein Strang zu fühlen. Bei der Operation ist die Knochenoberfläche nicht verändert, in der schon ziemlich ausgedehnten Warzenhöhle nur mässige Granulationen. Die Ohrmuschel wird vorgeklappt, die hintere Gehörgangswand und die äussere Atticuswand abgemeisselt, Hammer und Ambos entfernt, die sich übrigens nicht cariös erweisen. Hinten zeigt sich der Sinus blossliegend, blaugrau, nicht pulsirend. Es wird mit der Pravaz'schen Spritze eine Probepunction gemacht, die flüssiges Blut ergiebt. Weder in diesem, noch in einer der Zehe entnommenen Blutprobe sind Bacterien nachzuweisen. Die Wunde wird abgespült und mit Jodoformgaze verbunden, der Abscess an der Hand gespalten. In der nächsten Zeit erfolgte keine Besserung. Täglich stellen sich ein bis zwei Schüttelfröste mit Temperaturen bis 41° und zwei- bis dreistündiger Dauer ein, in der Zwischenzeit mässig gutes Allgemeinbefinden. Der unterdess über dem linken Knie ausgebildete Abscess wird entleert. Aussehen der am sechsten Tage geöffneten Operationswunde sehr gut. Es bildet sich ein neuer Abscess am rechten Oberarm. Acht Tage nach der Operation hören die Schüttelfröste auf, die Temperatur ist normal, der Wundverlauf ein glatter, auch der Abscess am Oberarm wird gespalten, das Kind erholt sich rasch. Nach vier Monaten ist die Operationswunde völlig verheilt und nur noch eine geringe Secretion aus der Paukenhöhle vorhanden. Ein Jahr später zeigt sich das Kind kräftig und wohlgenährt, die Facialislähmung ist theilweise verschwunden, es besteht aber noch eine geringfügige Absonderung aus dem Ohr.

Es erscheint gerechtfertigt, den beschriebenen Fall unter die von O. Körner beschriebene Pyämie durch Osteophlebitis im Schläfenbein einzureihen. Auch die Metastasen in der Nähe der Gelenke und der günstige Verlauf stimmen damit gut überein. Jedenfalls ist eine Vermittelung der pyämischen Erkrankungen durch den Sinus wohl aus-

Digitized by Google

zuschliessen. Indess drängt sich eine andere Frage auf, nämlich: Hat die operative Eröffnung des Warzenfortsatzes und der Mittelohrräume den günstigen Ausgang verursacht? Es ist doch auffallend, dass auch nach der Operation noch eine Woche lang die Schüttelfröste und die Metastasenbildung fortbestanden haben. Wäre es nicht möglich, diesen und ähnliche Fälle als eine Pyämie aufzufassen, die überhaupt nicht vom Ohr ausgegangen ist, sondern als Folge der ursprünglichen noch fortwirkenden Infection aufgetreten ist? Das Maserngift hat zuerst eine Pneumonie und eine Mittelohrentzündung erzeugt und später die allgemein pyämische Erkrankung — Schüttelfröste und Metastasen im Unterhautzellgewebe — hervorgerufen. Die Mittelohr- und Warzenfortsatzerkrankung wäre dann nicht als Ursache der Pyämie anzusehen, sondern es hätte eine Masernpyämie bestanden, als deren Ausdruck die Mittelohreiterung ebenso aufzufassen ist wie die successiv auftretenden Abscesse. Und die Genesung wäre eingetreten, weil der Organismus im Stande war, die pyämische Allgemeinvergiftung zu überwinden. Hierbei wäre aber die Operation am Warzenfortsatz ebenso indicirt wie die Eröffnung der einzelnen Abscesse an den Extremitäten.

Von den bei chronischer Mittelohreiterung ausgeführten Mastoidoperationen wurden drei Fälle geheilt, einer gebessert und einer entzog sich der weiteren Behandlung. Erwähnenswerth erscheint folgender Fall von Bezold'scher Mastoiditis. Ein 30jähriger Kutscher aus Polen litt seit Jahren an einer linksseitigen Otorrhoe mit Perforation im hinteren oberen Theil des Trommelfells und polypösen Wucherungen. In der letzten Zeit waren heftige Schmerzen hinter dem Ohr aufgetreten. Nach Entfernung der Polypen und Reinigung des Ohres besserte sich Anfangs der Zustand, indessen traten bald auf's Neue Kopfschmerzen auf der linken Seite und eine Anschwellung hinter und unter dem Warzenfortsatz am Sternocleidomastoideus auf. Es bestand kein Fieber, der Warzenfortsatz an der Spitze empfindlich, plötzliche Vermehrung des Eiterabflusses aus dem Ohr. Am 1. März 1896 wird die Operation vorgenommen. Nach Eröffnung des Warzenfortsatzes erweist sich dieser selbst frei von Eiter; dagegen dringt die Sonde nach hinten und aussen durch die Spitze in eine Eiterhöhle. Es wird nun im stumpfen Winkel zum ersten Schnitt ein zweiter angelegt, die Spitze des Warzenfortsatzes weggemeisselt und eine mit Eiter gefüllte Höhle unter dem M. sternocleidomast. blossgelegt und entleert. In den ersten Tagen war das Allgemeinbefinden nicht besonders, indessen trat bald eine erhebliche Besserung ein, welche andauernd fortschritt, so dass der Kranke schon nach sechs Wochen in seine Heimath entlassen wurde und sich am 19. Mai 1896 mit völlig geheilter Wunde und trockenem Ohr wieder vorstellte.

Ein Weiterkriechen der Eiterung durch den Warzenfortsatz hindurch ohne merkliche Entzündung desselben und ohne Mastoidoperation beobachteten wir in folgendem Fall. Ein 70jähriger Mann H. S. erkrankte Mitte Februar 1897 an einer acuten linksseitigen Mittelohrentzündung. Am 17. Februar wird die Paracentese gemacht, und in den nächsten Tagen zeigte sich eine stark schmerzhafte Anschwellung am linken Hinterhaupt. Der Warzenfortsatz selbst ist frei von Schmerz und Schwellung. Die Mittelohrentzündung läuft rasch ab, recidivirt

Digitized by Google

aber nach kurzer Pause, so dass die Paracentese wiederholt wurde. In der nächsten Zeit wird in die Schwellung hinten wiederholt Probepunktion gemacht, ohne aber irgend welchen Eiter zu Tage zu befördern. Am 13. Mai wird unter Schleich'scher Anästhesirung eine tiefe Incision ausgeführt; es zeigt sich erst acht Tage später am Grunde derselben Eiter. In diesem sind Tuberkelbacillen nicht nachzuweisen (auf Pneumococcen wurde nicht geachtet).

Die Geschwulst nimmt etwas ab, indess steigert sie sich bald wieder mit dem Schmerz, so dass im Juni der Einschnitt nach oben und unten erweitert wird. Die Sonde dringt auf blossliegenden Knochen. Unterdess war die Mittelohrentzündung mit Erhaltung des Trommelfells geheilt. Als sich Ende Juni das Allgemeinbefinden des Kranken verschlechterte, liess er sich in die königliche chirurgische Klinik aufnehmen, wo eine nochmalige Incision vorgenommen, aber nur wenig Eiter entleert wird. Aus der Klinik entlassen kommt er Ende Juli mit noch offener Wunde wieder in unsere Behandlung. Im Laufe der nächsten Zeit bessert sich allmählich der Zustand. Am 26. August sind alle Wunden vernarbt, der Kranke wird als geheilt entlassen und erfreut sich noch jetzt des besten Wohlseins. Es ist in diesem Falle wohl anzunehmen, dass die Entzündung durch den Warzenfortsatz hindurch auf das tiefe Nackenzellgewebe bis auf den Hinterhauptknochen fortgeschritten ist, ohne dass im Warzenfortsatz selbst sich eine erhebliche Veränderung entwickelte.

Commotio nervi acustici durch Berufsthätigkeit.

In dem einen Falle handelt es sich um einen 25jährigen Schlosser, der mehrere Tage in einem Maschinenkessel zu arbeiten hatte und danach neben geringfügiger Verminderung des Gehörs ein continuirliches Klingen im linken Ohr verspürte. Das Trommelfell war normal, Rinne + die Empfindung für hohe Töne (c^5) abgeschwächt, die Perceptionsdauer für Knochenleitung verkürzt.

Der zweite Fall betraf einen 18jährigen Schlosser, der gleichfalls mehrere Tage Kesselschmiedearbeit verrichtete und darauf über erhebliche Gehörsverminderung auf dem linken Ohre und continuirliches Klingen klagte. Auf dem rechten Ohre bestand seit Jahren ein sehr schlechtes Hörvermögen. Das Trommelfell war beiderseits etwas trübe und eingezogen, Flüsterstimme wird rechts gar nicht, links kaum a. c. gehört, Rinne unbestimmt, Knochenleitung für die Uhr aufgehoben, Perceptionsdauer verkürzt. Der Catheterismus bleibt ohne jeden Erfolg. In beiden Fällen trat Heilung nach einigen Tagen der Ruhe ein und nachdem das Ohr mit geölter Watte verstopft war. Es erhöhte sich danach im zweiten Falle das Gehörvermögen im linken Ohre der Art, dass Flüsterstimme auf drei Schritte wahrgenommen wird, Knochenleitung für die Uhr wieder eintrat und die Perceptionsdauer sich zu normaler Grösse verlängerte.

Nebenhöhlenerkrankungen der Nase.

Es kamen in der Berichtszeit zur Beobachtung 22 Kieferhöhlenentzündungen, wovon 14 weibliche, 8 männliche Individuen betrafen. 9 Mal war die rechte, 11 Mal die linke, 2 Mal beide Kieferhöhlen er-

Digitized by Google

griffen. Für die Diagnose kam hauptsächlich der bekannte örtliche Befund in der Nase zur Geltung. In vielen Fällen wurde die Durchleuchtung zu Hilfe genommen. Diagnostische Schwierigkeiten zeigten sich, wenn der Eiter nicht im vorderen Theil des äusseren mittleren Nasenspaltes zu Tage trat, sondern in Folge der eigenthümlichen Lage der mittleren Muschel nach hinten abfloss und sich am Boden der Nasenhöhle, die ja die allgemeine Sammelrinne des Nasensecrets ist, anhäufte.

In diesen Fällen, wo der Ursprung des Eiters nicht sicher festzustellen ist, tritt die Probepunction in ihre Rechte. Lag ein cariöser Mahlzahn vor, so wurde nach Extraction desselben das Alveolendach durchbohrt und die Kieferhöhle durchgeblasen resp. durchgespült Fand sich Eiter in der Höhle, so wurde die Oeffnung mittelst eines etwas breiteren Hartmann'schen Bohrers sofort erweitert und offen gehalten. War die Höhle leer, so heilte die gemachte Oeffnung, nachdem die Alveole mit Jodoformgaze die ersten 24 Stunden tamponirt war, in wenigen Tagen wieder zu. In ähnlicher Weise wurde verfahren, wenn einer der Mahlzähne nicht mehr vorhanden war; nur wenn die oberen Mahlzähne sämmtlich intact waren, wurde die Probepunction vom unteren Nasengang aus vorgenommen. In einem Falle ergab sich dabei ein seröses Exsudat in der Kieferhöhle. Es handelte sich um eine 43jähr. Frau, in deren Nase ein schleimig eitriges Secret am Nasenboden sich ansammelte, der mittlere Nasengang war frei, blieb es auch nach Seitenlage, Supra- und Infraorbitalgegend empfindlich, Durchleuchtung negativ. Die Probepunction vom unteren Nasengang förderte durch Aspiration mit der Spritze eine klare citronengelbe Flüssigkeit zu Tage, die auch bei der Durchspülung abfloss. In den nächsten Tagen floss aus der Nase eine reichliche Flüssigkeit und nach ca. 3 Wochen trat völlige Heilung ein. Die Operation des Kieferhöhlenempyems wurde meist in der oben angegebenen Weise vom Alveolarfortsatz ausgeführt und die Oeffnung durch ein Gummiröhrchen mit Klappe (nach Partsch) offen gehalten. Es bildete sich dann nach einiger Zeit ein glatter Fistelcanal, durch welchen man bei stark rückwärtsgebeugtem Kopf direct oder mit einem Kehlkopfspiegel indirect in die Kieferhöhle hineinsehen und sich über die Beschaffenheit ihrer Wände orientiren kann. Diese Besichtigung erwies sich manchmal von Werth, um die Ursache einer lang anhaltenden Eiterung zu erkennen. Denn es gelang zuweilen im Innern der Höhle granulöse Wucherungen zu sehen, welche durch den Fistelcanal abgekratzt oder geätzt wurden. Manchmal stellten sich als Ursache der Heilungsverzögerung kleine Knochensplitter heraus, die extrahirt wurden. Zur Nachbehandlung wurde die Höhle je nach der Menge der Absonderung mehr oder minder häufig durchgespült oder nur durchgeblasen und eingepulvert. Die Dauer der Behandlung war sehr verschieden, einzelne Fälle heilten nach wenigen Wochen, in anderen bestand die Secretion noch nach Jahresfrist fort, selbst wenn keine Combination mit anderen Empyemen vorlag und bei der Besichtigung die Höhlenwände ganz glatt erschienen.

Zwei Mal recidivirte die Eiterung, weil die Röhrchen zu früh entfernt waren. Es wurde dann ohne Schwierigkeit die Stelle der alten Oeffnung wieder angebohrt. Am hartnäckigsten erwies sich ein Fall

Digitized by Google

von doppelseitigem Kieferhöhlenempyem bei einem 22jährigen Mädchen. Es wurde hier schliesslich von der Fossa canina aus eröffnet, ohne dass in den Höhlenwandungen erhebliche Veränderungen constatirt werden konnten. Die rechte Seite ist erst nach $1^1/_2$jähriger Dauer verheilt, links besteht noch immer eine mässige Eiterung fort, ohne der Kranken aber bei gehöriger Reinhaltung merkliche Beschwerden zu machen.

In Bezug auf die Stirnhöhlenempyeme ist erwähnenswerth, dass in vier Fällen spontan Durchbruch des Eiters nach der Nasenhöhle mit rascher Heilung eintrat. Es bestanden in diesen Fällen seit mehreren Wochen zunehmende Schmerzen an der betreffenden Stirnseite, starke Druckempfindlichkeit, auch mässige Anschwellung aussen. In der Nase selbst waren geringe Eitermengen im vorderen Theil des mittleren Nasenganges zu finden. Plötzlich trat (in einem Falle nach Entfernung von Polypen) profuser Eiterabfluss aus der Nase ein, worauf alle Beschwerden verschwanden.

Von den Keilbeinhöhlenempyemen seien folgende Fälle als typische Beispiele erwähnt. Ein 26jähr. Schlosser K. D. leidet seit Jahren an Eiterabfluss besonders aus der linken Nase und spült dieselbe fast täglich aus. Es zeigt sich in der linken Nase auf der mittleren Muschel eine grünliche Borke, nach deren Entfernung Eiter zwischen mittlerer Muschel und Scheidewand vorquillt. Eine in dieser Gegend eingeführte Sonde dringt 8 cm tief von der Nasenspitze unter krachendem Geräusch ein. Es wird in dieser Tiefe mit dem Grünwald'schen Löffel ausgekratzt und ein Knochenstück entfernt, worauf die Eiterung aus der Nase völlig sistirt.

Ein 36jähriger Kaufmann E. B. litt im Anschluss an Influenza seit einigen Wochen an Kopfschmerz in der Stirngegend und Verstopfung der Nase. Zwischen mittlerer Muschel und Scheidewand ist linkerseits Eiter vorhanden, auch im Nasenrachenraum Eiter. Linker Supraorbitalnerv empfindlich, die Sonde stösst in der Tiefe von fast 8 cm auf rauhen Knochen. Nach Auskratzung desselben und mehrfacher Ausspülung tritt nach 14 Tagen Heilung ein.

Eine 53jährige Frau K. leidet seit Jahren an Verstopfung beider Nasenhöhlen, häufiger Kopfschmerz im Hinterkopf und der linken Schläfe, eitrige Absonderung aus der Nase. Auch hier findet sich in der ziemlich engen Nase Eiter zwischen mittlerer Muschel und Scheidewand und im Nasenrachenraum. Die Sonde trifft in der Tiefe von $8^1/_2$ cm auf rauhen Knochen. In diesem Falle mussten auf beiden Seiten erst die vorderen Hälften der mittleren Muschel abgetragen werden (theils mit dem Meissel, theils mit der Grünwald'schen Zange). Dann wurde mehrmals ausgekratzt und nach ca. 3 Monaten war die Secretion fast völlig verschwunden. Zugleich gab die Patientin an, dass ihr jetzt nicht nur die Nase frei sei, sondern dass sie sich auch geistig freier und leistungsfähiger fühle. Sie hätte früher nicht anhaltend lesen können, keinen Namen im Gedächtniss behalten, kein Bier vertragen, was alles jetzt möglich sei.

In anderen Fällen war der Erfolg kein so vollkommener und rascher. Insbesondere, wenn zugleich Empyem der Siebbeinzellen bestand. Es ist diagnostisch nicht leicht, ja vielfach unmöglich zu ent-

Digitized by Google

scheiden, ob die Eiterung aus den hinteren Siebbeinzellen oder der Keilbeinhöhle stamme und es bleibt dann therapeutisch nichts Anderes übrig als Schritt für Schritt die Eiterquellen aufzusuchen und zu behandeln, so dass die Behandlung sich zuweilen auf ein Jahr und noch länger erstreckt.

Was die Combination der Polypen mit Nebenhöhlenerkrankung betrifft, so waren unter den 22 Fällen von Kieferhöhlenempyem acht Fälle mit Polypen behaftet. Unter den 27 Fällen der übrigen Nebenhöhleneiterungen hatten neun Fälle Polypen. Drei Fälle, in denen Kieferhöhlenempyem mit Empyem der Stirn- oder Keilbeinhöhle combinirt waren, zeigten sämmtlich Polypen. Beachtenswerth ist, dass die Polypen bei Nebenhöhleneiterung meist ein rötheres Aussehen, derbere Consistenz haben und gewöhnlich in grösserer Zahl vorhanden sind, während vereinzelte, blasse und sehr wasserhaltige Polypen gewöhnlich nicht mit Empyem verbunden sind.

Ueber Ozänabehandlung mit Electrolyse

hat bereits Dr. Hendelsohn in dieser Monatsschrift (1897, No. 8) berichtet.

Ein Fall von Ozäna wurde mit Diphtherieheilserum behandelt. Er betraf ein 27jähriges Mädchen, das seit Jahren an heftiger Ozäna litt (massenhaft übelriechende Borken beiderseitig, starke Atrophie der Muscheln). Es wurden der Kranken im Laufe von fünf Tagen erst 500 Einheiten und dann über den anderen Tag je 1000 Einheiten Diphtherieheilserum eingespritzt, ohne dass irgend eine deutliche oder constante Abnahme der Borkenbildung und des Geruches eintrat. Im Uebrigen wurde die Einspritzung sehr gut vertragen und keine Veränderung in Bezug auf Temperatur, Puls, Urinbeschaffenheit und Allgemeinbefinden constatirt.

Rhinitis caseosa.

Eine 24jährige Frau aus Salzbrunn gab an, seit $1^1/_2$ Jahren an Verstopfung der rechten Nase, Entleerung übelriechender Massen aus derselben und Kopfschmerzen zu leiden. Es zeigt sich die Tiefe der rechten Nase mit dickem, übelriechendem Eiter angefüllt und bei der Rhinoscopia posterior sieht man die ganze rechte Choane mit einer schmierigen Masse vollgestopft. Die linke Nase ist völlig frei. Durch Sonde und Spritze wird aus der rechten Nase eine Menge käsigen Eiters entfernt. Bei der Palpation des Nasenrachenraumes ergiebt sich eine ausserordentliche Weite der rechten Choane, so dass man mit dem Finger tief in die Nasenhöhle hineingelangt und eine dicke Masse vorschiebt, die von vorn mit der Zange gefasst und entfernt wird. Sie documentirt sich als zusammengeballter, käsiger, stark übelriechender Eiter. Man sieht jetzt einen lappigen Anhang in der hinteren Hälfte der mittleren Muschel, welcher kalt abgeschnürt wird. Mit der Sonde fühlt man im hinteren Theil der Scheidewand, dicht vor der Choane in der Höhe der mittleren Muschel rauhen, cariösen Knochen. Dieser wird abgekratzt und mit Jodoform bestreut. Nach kurzer Zeit kann die Kranke mit freier Nase und ohne jeglichen Ausfluss geheilt entlassen werden.

Digitized by Google

Retropharyngealabscess bei Erwachsenen.

Ein 38jähriger Mann erkrankte im Februar 1895 an Influenza, zugleich mit Schmerzen im Halse und Anschwellung einer Lymphdrüse an der linken Seite. In der nächsten Zeit treten Schlingbeschwerden ein, häufiges Verschlucken und Veränderung des Sprachtimbres, schliesslich gesellt sich auch Athembeengung dazu. Die Untersuchung ergiebt am 18. April eine grosse, pralle Geschwulst vor der Wirbelsäule im unteren Theil des Rachens, wodurch der Kehldeckel nach abwärts gedrängt, das Kehlkopfinnere unsichtbar ist. Die Probepunction fördert einen grünlichen, krümeligen Eiter zu Tage, derselbe enthält weder Tuberkelbacillen noch Actinomyces. Es wird ein Einschnitt in die Geschwulst gemacht und aus der grossen Höhle mit der Pincette Fetzen necrotischen Gewebes entfernt. Nach 14 Tagen schliesst sich die Höhle und tritt vollkommene Heilung ein.

Im zweiten Falle handelte es sich um einen 16jährigen Jungen, der im März 1895 an Influenza mit ziemlich schwerem Verlauf erkrankte. Dabei bestanden heftige Kopfschmerzen auf der rechten Seite, welche zwar allmählich nachliessen, aber im Juni durch Schmerzen in der rechten Nackenhälfte abgelöst wurden, so dass der Kopf nicht seitwärts bewegt werden konnte. Im Juli gesellten sich Schlingbeschwerden und Behinderung beim Sprechen dazu. Bei der Untersuchung fand sich an der hinteren Rachenwand eine ziemlich weiche, in den Nasenrachen hinaufragende Geschwulst. Adenoide Vegetationen waren nicht zu fühlen. Die Probepunction ergiebt Eiter, welcher nach einer Incision sich massenhaft entleert, zugleich mit zahlreichen Gewebsfetzen. Nach mehrmaliger Ausspülung wird in acht Tagen vollkommene Heilung erzielt.

Zur Therapie der Diphtherie mit Behring'schem Heilserum.

Die Zahl der Diphtheriefälle, die uns zur Beobachtung kam, ist naturgemäss eine sehr kleine. Indess hatten wir doch Gelegenheit, einige erwähnenswerthe Beobachtungen zu machen. In allen Fällen, in denen wir das Serum einspritzten, ist der Mandelbelag bacteriologisch vom hiesigen hygienischen Institut untersucht worden. Während man in früherer Zeit geneigt war, nur die schweren Fälle für echte Diphtherie zu halten, zeigt sich, dass auch in Fällen, die klinisch als Angina lacunaris erschienen und allerdings mehrere Geschwister hintereinander betrafen, die bacteriologische Untersuchung echte Diphtheriebacillen ergab. Den günstigen Verlauf hierbei dem Heilserum zuzuschreiben, war kein zwingender Grund vorhanden. Ein Mal wurde uns ein dreijähriges Mädchen zugeführt, das seit mehreren Tagen an diffusem Belag der Mandeln und Nasendiphtherie litt. Die bacteriologische Untersuchung ergab Reincultur von Diphtheriebacillen. Das Allgemeinbefinden des Kindes war dabei, wie schon aus der Zuführung in die Sprechstunde hervorgeht, ein relativ gutes. Es wurde eine Serum-injection von 600 Einheiten gemacht, und das Kind war in ca. acht Tagen geheilt. Auch ist unter den Geschwistern der Kranken, die mit ihr in einem Zimmer unter ärmlichen Verhältnissen lebten, keine Ansteckung vorgekommen. Ein anderes Mal wurde von auswärts ein neunjähriger Knabe zu uns gebracht, dem wir ein halbes Jahr vorher ade-

Digitized by Google

noide Vegetationen entfernt hatten. Der Knabe war am 13. October 1896 unter Fieber, Halsschmerzen und Mandelbelag erkrankt. Als er am 17. October nach fünfstündiger Eisenbahnfahrt zu uns kam, zeigten sich beide Mandeln und der ganze, weiche Gaumen mit einer dicken, weissen Membran belegt. Die Temperatur war 38,2°, das Allgemeinbefinden leidlich gut, bis auf ziemlich starke Athembeschwerden, welche durch die sehr stark geschwollenen, sich fast berührenden Mandeln bedingt waren. Es wurde sofort eine Seruminjection von 800 Einheiten gemacht und dem hygienischen Institut ein Membranpartikel zur Untersuchung übergeben. Am nächsten Morgen lief die Antwort ein, dass keine Diphtheriebacillen gefunden worden seien. In der That verlief die Erkrankung ausserordentlich günstig; innerhalb sechs Tagen hatten sich die Membranen völlig abgestossen, die Mandeln schwollen ab, der Kranke war fieberfrei und konnte in seine Heimath zurückkehren. Allein am 11. November erschien er wieder und zeigte eine vollkommene Gaumensegel- und Accommodationslähmung. Es ist von Interesse, dass in diesem Falle alle klinischen Zeichen echter Diphtherie — membranöser Belag des weichen Gaumens, nachfolgende Lähmung des Gaumensegels — vorhanden waren, ohne dass Diphtheriebacillen, wenigstens in dem untersuchten Membranstück, gefunden wurden. Irgend eine nachtheilige Wirkung nennenswerther Art haben wir von den Serumeinspritzungen nicht gesehen.

Carcinom des untersten Pharynxendes.

Frau H., 66 Jahre alt, litt seit einem halben Jahre an Schlingbeschwerden, zu welchen in der letzten Zeit Halsschmerzen und Heiserkeit zugekommen waren. Die Untersuchung ergiebt in der Höhe der Aryknorpel hinter denselben eine höckerige, den Eingang in den Oesophagus versperrende Geschwulst, bei Sondenberührung leicht blutend. Die Kehlkopfschleimhaut ist geröthet und etwas ödematös. In der Fossa jugularis findet sich eine harte Drüse. Von der höckerigen Geschwulst wird ein Probestückchen excidirt, die microscopische Diagnose desselben lautet Carcinom. Die Kranke wird der chirurgischen Klinik überwiesen, wo zunächst die Oesophagotomie ausgeführt wurde. Zwar erholte sich die Kranke in der ersten Zeit erheblich und reiste in ihre Heimath, starb aber dort unter nicht bekannt gewordenen Erscheinungen.

Der zweite Fall betrifft einen 42jährigen Arbeiter, welcher seit mehreren Wochen an Halsschmerzen und der Unfähigkeit, feste Speisen zu schlingen, litt. Die sehr erschwerte Untersuchung des Kranken, der ein sehr starker Potator war, ergab äusserlich am Halse keinerlei Drüsenschwellungen, am Eingang in den Oesophagus, hinter den Aryknorpeln und auf den linken übergreifend, eine höckerige Geschwulst, beide Stimmbänder unbeweglich in Medianstellung. Auch hier ergiebt die microscopische Untersuchung eines excidirten Stückchens Carcinom. Wie uns später von dem behandelnden Arzt mitgetheilt wurde, ist der Pat. beim Versuch einer Operation in der Chloroformnarcose gestorben.

Therapie der Larynxtuberculose.

1) Ein 55jähriger Handelsmann aus Russisch-Polen ist seit vier Jahren heiser und hat mehrmals Hämoptoe gehabt. Er war bereits im

Digitized by Google

Winter 1893 in unserer Behandlung und zeigte damals ein grosses Geschwür am hinteren Ende des linken Stimmbandes und der anstossenden hinteren Larynxwand, das linke Stimmband unbeweglich etwa in Cadaverstellung. Er wurde mehrere Wochen mit 10proc. Carbolglycerin gepinselt und reiste wenig gebessert in seine Heimath zurück. Dort hat er sich seiner Angabe nach keiner weiteren Behandlung unterzogen. Er ist jetzt[2]) wieder hierhergekommen, um sich wegen einer tuberculösen Rippencaries mit Fistelbildung behandeln zu lassen. Die Untersuchung des Kehlkopfes ergiebt vollkommene Ausheilung. An der Stelle des Geschwürs sieht man eine glatte, deutliche Narbe, das Stimmband ist unbeweglich fixirt, nur der linke Aryknorpel erscheint etwas dicker. Die Stimme ist rauh, aber ziemlich laut, bei der Phonation geht das rechte Stimmband dicht an das linke heran.

2) Eine 30jährige Frau aus tuberculöser Familie erkrankte im dritten Monat der Gravidität an Tuberculose der Lunge und des Kehlkopfes. Kurze Zeit nach ihrer Niederkunft mit Zwillingen, als wir die Frau zum ersten Male sahen[3]), hatte sie heftige Schlingschmerzen, war sehr heiser und stark heruntergekommen. Es bestand Oedem des linken Aryknorpels, eine grosse Ulceration am linken Stimmband auf die hintere Larynxwand übergreifend, Rasseln in beiden Lungenspitzen. Der trostlose Zustand liess ein baldiges Ende erwarten. Zur Erleichterung wurden von dem behandelnden Arzte Pinselungen mit Cocain und Carbolglycerin vorgenommen. Indessen besserte sich das Leiden wider Erwarten. Drei Monate später hatte sich nicht nur das Allgemeinbefinden bedeutend gehoben, auch im Kehlkopf war das Oedem völlig verschwunden, es war aber noch ein Geschwür auf dem linken Stimm- und Taschenband vorhanden. Obgleich die Patientin im Winter 1895 eine rechtsseitige Pleuritis durchmachte, schritt die Besserung des Kehlkopfes ohne jegliche örtliche Behandlung stetig fort. Nach einem sechswöchentlichen Gebirgsaufenthalt erwies sich Ende Juli 1896 die Kehlkopftuberculose geheilt. Es war nichts mehr von einer Ulceration zu sehen, ein Theil des linken Taschenbandes hatte sich abgestossen, so dass das Stimmband verbreitert erschien. Ende des Jahres 1896 trat wieder eine Verschlimmerung ein, es machte sich jetzt auf der rechten Hälfte der hinteren Larynxwand ein kleines, zackiges Geschwür geltend, und in der nächsten Zeit steigerte sich die Lungenerkrankung so, dass die Frau nach einigen Monaten zu Grunde ging.

3) Ein 40jähriger Mann erkrankte 1889 an Husten und Heiserkeit. Im August 1891 constatirten wir ein längliches Geschwür auf der Mitte des linken Stimmbandes mit granulöser Umgebung und Infiltration beider Lungenspitzen. Das Geschwür wurde nur einige Tage mit Milchsäure gepinselt, weil der Kranke wieder in seine Heimath zurückfuhr. Im Januar 1892 erscheint er wieder. Das Geschwür besteht noch, der linke Aryknorpel ist etwas ödematös, es ist eine acute eitrige Mittelohrentzündung ausgebrochen. Diese bildet sich in ca. zehn Tagen zurück, während dieser Zeit wird der Kehlkopf örtlich mit Milchsäure behandelt. Ein Jahr später, im Januar 1893, ergiebt die Untersuchung des Kehl-

[2]) September 1896.
[3]) October 1895.

Digitized by Google

kopfes vollkommene Heilung des Geschwürs. Das linke Stimmband tritt als ein glatter, narbiger Strang hervor. Der linke Aryknorpel ist verkleinert, wie geschrumpft. Derselbe Befund wird auch im Februar 1894 erhoben, zugleich mit sehr gutem Allgemeinbefinden. Dieser befriedigende Zustand dauert fast zwei Jahre. Im December 1895 erscheint der Kranke wieder mit starker Heiserkeit und Athemnoth. Es zeigt sich unterhalb der Stimmbänder eine mächtige Schwellung der Schleimhaut, welche die Luftpassage verengt, und Infiltration der hinteren Larynxwand. Jedoch bessert sich auch dies wieder. Im März 1896, als wir den Kranken zum letzten Male sahen, hatte die Schwellung erheblich abgenommen, so dass nur noch geringe Anzeichen davon zu sehen waren.

Die beschriebenen drei Fälle kann man wohl als spontan geheilte Larynxtuberculose betrachten. Sie geben auf's Neue den Beweis, dass tuberculöse Ulcerationen im Larynx nicht immer eine absolut ungünstige Prognose gewähren. Allerdings ist der Procentsatz so günstiger Fälle nur klein und die Heilung selbst gewöhnlich nur eine temporäre. Auch ist für das endgiltige Schicksal der Patienten in erster Reihe die Erkrankung der Lunge maassgebend. Aber die Thatsache der spontanen Heilungsmöglichkeit der Larynxtuberculose wird einerseits unser Bestreben erhöhen, durch zweckmässige Eingriffe ein solches Resultat zu verallgemeinern, andererseits uns zur Kritik bei Beurtheilung unserer Maassnahmen mahnen.

Wir theilen jetzt einige Fälle mit, bei denen die Heilung der Larynxtuberculose anscheinend durch therapeutisch-chirurgische Eingriffe herbeigeführt wurde.

1) Ein 44jähriger Mann, ziemlich gut genährt, leidet seit längerer Zeit an Husten und Auswurf, seit einiger Zeit an mässiger Heiserkeit. Bei der Untersuchung im Januar 1894 findet sich Rasseln in der linken Lungenspitze, einzelne Tuberkelbacillen im Auswurf und auf dem hinteren Ende des linken Taschenbandes ein rundes Geschwür. Es wird im Januar und Februar dasselbe mehrmals curettirt und regelmässig mit Milchsäure gepinselt. Ende April 1894 ist das Geschwür geheilt. Zwei Jahre später sieht man an der Stelle des Geschwürs eine deutliche, weissliche Narbe, der Lungenspitzencatarrh besteht noch im mässigen Grade fort.

2) Ein 44jähriges Fräulein aus tuberculöser Familie leidet seit vier Jahren an Lungencatarrh — deutlicher Herd im rechten oberen Lungenlappen, starker Auswurf mit Tuberkelbacillen —, sie kommt im December 1896 in Behandlung wegen einer seit einigen Wochen bestehenden Heiserkeit. Das rechte Stimmband ist in ganzer Länge erodirt, am vorderen Ende desselben, dicht an der Commissur, sitzen mehrere granulöse Wucherungen, die theilweise das Aussehen glatter Polypen haben, die Taschenbänder stark geschwellt. Die Wucherungen werden mehrmals mit der Zange vollständig entfernt und längere Zeit der Kehlkopf mit Milchsäure oder 10proc. Carbolglycerin gepinselt. Im Juli 1897 ist der Kehlkopf geheilt, von den Granulationen ist nichts mehr zu sehen, die Stimmbänder sind ziemlich blass und rein, die Taschenbänder abgeschwollen, die Stimme gut. Die Lungenerkrankung besteht unverändert fort, das Allgemeinbefinden leidlich.

Digitized by Google

3) Ein 52jähriger Kanzlist von schwächlichem Körperbau leidet seit einigen Jahren an Husten und Heiserkeit, zu der in den letzten Wochen erhebliche Athemnoth zugetreten war. Die Untersuchung im März 1895 zeigt beiderseits unterhalb der Stimmbänder eine circuläre Verdickung, welche für die Luft nur einen engen Spalt frei lässt. Die Stimmbänder selbst sind unbeweglich, geröthet und granulös, am hinteren Ende des linken Stimmbandes ein tiefes Geschwür, bei der Phonation berühren sich die Taschenbänder, Infiltration der rechten Lunge, Tuberkelbacillen im Auswurf. Zur Erweiterung der Luftpassage werden zunächst Schrötter'sche Bougies eingeführt, sodann die Wucherungen excidirt, das Geschwür ausgekratzt. Der Zustand bessert sich so, dass der Kranke im October 1895 wieder seine Function aufnehmen und den ganzen Winter ausüben kann. Die Stimmritze hatte nun die Form eines ovalen, ziemlich breiten Spaltes, die Stimmbänder zeigten ein narbiges Aussehen, blieben aber unbeweglich, die Stimme heiser, weil durch die Taschenbänder erzeugt. Im Sommer 1896 bilden sich zwei kleine Excrescenzen am vorderen und hinteren Theil. Der Kranke ist einige Monate später durch den Fortschritt der Lungenerkrankung und den Kräfteverfall gestorben.

Geheilte Recurrensparalyse.

Ein 24jähriger Tischler, H. H., giebt an, seit sechs Jahren öfters heiser gewesen und deshalb auch vom Militair entlassen zu sein, dabei mässiger Husten. Jetzt (Nov. 1895) besteht die Heiserkeit angeblich seit acht Tagen und als deren Ursache ergiebt sich eine vollkommene Lähmung des rechten Stimmbandes, das sich etwa in Cadaverstellung befindet, doch keine Excavation zeigt. Die Untersuchung des Thorax ergab Dämpfung und unreines Athmen in der rechten Lungenspitze. Der Patient bleibt nur kurze Zeit in Behandlung, erscheint aber am 31. April 1896 wieder mit völlig klarer Stimme und frei beweglichem, rechten Stimmband. Die Dämpfung an der Lungenspitze ist noch nachweisbar.

Acutes Stottern.

Der elfjährige Knabe A. S., der bisher immer gesund war und gut gesprochen hatte, wurde eines Abends, als er sich mit seinen Brüdern herumbalgte, stark auf die Brust geschlagen. Als er am nächsten Morgen erwachte, fühlte er sich unwohl, erbrach mehrmals und zeigte eine stotternde Sprache. Bei näherer Prüfung stellt sich heraus, dass er bei allen Consonanten zu Beginn eines Satzes heftig stottert, auch beim Flüstern und selbst beim Singen bleibt das Stottern nicht aus. Zugleich macht der Knabe beim Sprechen stossende Bewegungen des Kopfes nach vorn. Dieser Zustand hält nicht lange an. Schon in den nächsten Tagen bessert sich die Sprache erheblich, nur die Mitbewegungen des Kopfes treten noch deutlich hervor. Im Laufe von acht Tagen war die Erkrankung völlig verschwunden.

Digitized by Google

Ueber die Bedeutung der Mandeln im Organismus.

Von

Dr. **F. Pluder** in Hamburg.

Die grösseren Ansammlungen von adenoidem Gewebe im lymphatischen Rachenringe, die vom freien Lumen der Rachenhöhle nur durch die Epithelschicht getrennt sind und ihrer umschriebenen Form wegen als Mandeln bezeichnet werden, zeigen eine solche Uebereinstimmung in Bezug auf ihre histologische Zusammensetzung, dass ihre Einheitlichkeit und Gleichwerthigkeit auch in physiologischer Hinsicht auf der Hand liegen muss. Zwar unterscheidet sich die Zungentonsille als Balgdrüsenconglomerat äusserlich von den beiden eigentlichen Mandeln, der Gaumen- und der Rachenmandel, deren grober Aufbau besonders durch tiefere Einsenkungen und Taschen der Oberfläche characterisirt wird; in ihrer Hauptstructur hingegen zeigt sie das gleiche Gepräge, reticuläres Bindegewebe mit diffuser Leucocyteninfiltration und mit innerhalb dieser Infiltration zerstreut liegenden, sich scharf abhebenden und bis an die Oberfläche reichenden Follikeln, wie es dem ganzen lymphatischen Apparat im Rachen zukommt. Wenn im Nachstehenden nur von den drei gewöhnlich unterschiedenen Mandeln, der Tonsilla pharyngea, palatina und lingualis die Rede ist, und zwei weitere Stellen, die gelegentlich auch als solche bezeichnet werden, die Tonsilla tubaria und die Tonsilla sinus pyriformis, unberücksichtigt bleiben, so geschieht es nur deswegen, weil diese Stellen von einer geringen practischen Bedeutung in pathologischer Hinsicht sind und insbesondere an der das Interesse beherrschenden Mandelhypertrophie nur ganz ausnahmsweise theilnehmen.

Als Theile des lymphatischen Rachenringes zeigen die drei Mandeln das Uebereinstimmende ihrer mehr flächenhaften Ausdehnung, während sich ihr Wachsthum nach aussen in das Rachenlumen hinein in bescheidenen Verhältnissen hält. Besonders ist dies bei der Rachen- und Zungentonsille der Fall, während bei der Gaumenmandel in Folge ihrer im Sinus tonsillaris eingeengten und scharf umgrenzten Lage ein stärkeres Hervortreten schon eher erwartet werden kann, auch im Hinblick auf ihre abweichende entwicklungsgeschichtliche Anlage, die nach Bickel eine kraterförmige Vertiefung der Schleimhaut darstellt, aus der dann die lymphatische Masse herauswächst. Die normale Rachenmandel hingegen mit ihren sagittalen und frontalen Kämmen ist derartig flächenhaft innerhalb des Niveaus der Schleimhaut des Fornix retronasi eingebettet, dass im Spiegelbilde von ihr kaum etwas zu sehen ist. Hinter dem Velum palatinum befindliche palpable Massen müssen demnach schon bei geringer Grösse als pathologisch angesehen werden, und der Sprachgebrauch, nach dem der Name „Rachenmandel“ gewöhnlich für ihren Zustand der chronischen Hyperplasie angewendet wird, lediglich aus Bequemlichkeitsgründen, ist zu rügen, weil dadurch die Verhältnisse der Norm für weniger Orientirte leicht verwischt werden können. Hopmann ist geneigt, jede bei gewöhnlicher Inspection sichtbare Gaumentonsille schon als hypertrophisch zu erklären und nur die als normal, deren Oberfläche erst zu Gesicht gebracht werden kann, wenn

Digitized by Google

man mit der Sonde den vorderen Gaumenbogen abhebt. Gewiss kann eine Gaumenmandel, die das Niveau der Bögen noch lange nicht erreicht, schon abnorm vergrössert sein; denn die Formen ihrer Hypertrophie sind recht verschiedene. Nur dürfen dabei die mit der Gesammtentwicklung wachsenden und schwankenden Grössenverhältnisse des Sinus tonsillaris nicht unberücksichtigt bleiben, gerade so wie der gewöhnliche Gebrauch der Praxis, eine Zungentonsille als hypertrophirt anzusehen, wenn bei herausgestreckter Zunge der Kehldeckel berührt wird, sehr mit der variablen Stellung des letzteren zu rechnen hat. Wichtig ist es, sich über die normale Grössenentwicklung der drei Mandeln das richtige Bild zu machen, da für die Beurtheilung ihrer Bedeutung im Organismus die ausserordentliche Häufigkeit ihrer pathologischen Vergrösserungen in's Gewicht fallen muss.

Die aus der Gleichartigkeit des histologischen Substrats gefolgerte einheitliche physiologische Bedeutung wäre nach einer Richtung hin sichergestellt, wenn nämlich die im lymphadenoiden Gewebe constant gelegenen Schleimdrüsen mit ihrer Schleim produzirenden Thätigkeit etwas unbedingt Wesentliches für die Tonsillen darstellen würden. Da dies bei der grossen Verbreitung derselben über die gesammte Schleimhautfläche der Athmungs- und Speisewege sicher nicht der Fall ist, so ist in der Schleimproduction eine gesonderte Thätigkeit der tonsillären Organe zu erblicken, die mit ihrer eigentlichen Bedeutung nichts zu thun hat. Ferner kann in der kürzlich von J. L. Goodale experimentell sichergestellten resorbirenden Fähigkeit nur etwas Beiläufiges erkannt werden, soweit die grossen zur Erhaltung des Individuums nöthigen Arbeitsleistungen des Organismus in Betracht kommen. Gegenüber der äusseren Haut ist die Aufsaugungsfähigkeit der Schleimhäute durch die lockere Fügung ihrer Decke an sich schon gesteigert, und bei einem Organ mit solch tiefen und engen Taschen, wie sie die Gaumenmandel aufweist, können, vorausgesetzt, dass diese Taschen leer sind, hineingelangte resorbirbare Massen oder in wässeriger Lösung fein vertheilte, mechanisch zu Versuchszwecken hier deponirte Fremdkörper eine theilweise Aufnahme in's Gewebe schon erreichen, zumal die Beeinflussung gerade der Tonsilla palatina durch die Wirkung der benachbarten Musculatur nicht zu unterschätzen ist. Die resorbirende Kraft der normalen Rachendachtonsille dürfte recht schwierig zu erweisen sein; ich wüsste auch nicht, was am Fornix retronasi überhaupt aufgesaugt werden soll. Die im Gegensatz zu Hingston Fox und Scanes Spicer von E. Hodenpyl ausgesprochene und an der Hand von Experimenten begründete Meinung, dass die Mandeln weder flüssige noch feste Substanzen aus dem Mundinhalt aufnehmen, mithin unter normalen Verhältnissen keine Resorptionsorgane sein können, muss auch gegenwärtig noch als zu Recht bestehend gelten; Ansichten, dass die beiden im Speisewege gelegenen Organe dazu berufen wären, das von den Speicheldrüsen im Ueberschuss gebildete Secret dem Körper wieder einzuverleiben, die Rachentonsille das Gleiche für das Thränen- und Nasensecret leiste, sind zu hypothetischer Natur, um ein weiteres Eingehen darauf zu rechtfertigen.

Auf die Leistung der in den Mandeln gelegenen acinösen Drüsen gründet sich die Sonderstellung, die man den beiden in der Schluck-

Digitized by Google

passage gelegenen Tonsillen in digestiver Hinsicht gegeben hat. Ihre diesbezügliche Rolle, den gekauten Bissen noch mehr zu durchfeuchten und für den weiteren Transport genügend schlüpfrig zu machen, kann nur als sehr untergeordneter Art erachtet werden, was schon die blos momentane Berührung des Bissens mit den Flächen des Isthmus faucium im Schluckact beweist. Die gleichen Drüsen sind so reichlich in Mund- und Rachenschleimhaut zerstreut, dass sie besondere Unterstützung nicht brauchen, und auch mit Rücksicht auf die versteckte Lage der Gaumenmandel, auf das späte Erscheinen der Zungentonsille, die beim Säugling kaum vorhanden ist und erst mit Beginn der Pubertät sich scharf ausprägt, auf beider Variabilität und Neigung zur Rückbildung wäre diese Unterstützung nicht einmal eine sehr gesicherte. Nach dieser Richtung hin ist die Rolle der Mandeln früher entschieden überschätzt worden. Verschiedene höhere Thiergruppen, die die beim Menschen übliche langsame Vorbereitung ihrer Nahrung in den obersten Speisewegen vernachlässigen, zeigen eine starke Entwicklung desselben lymphatischen Systems. Ernstlich in Betracht käme die digestive Rolle der Mandeln nur, wenn Rossbach Recht hätte, der den auswandernden Leukocyten des adenoiden Gewebes die Mitbetheiligung an der Bereitung des saccharificirenden Mundfermentes zuschreibt. Seine Annahme ist meines Wissens von anderer Seite nicht bestätigt, und die Experimente, die sie stützen sollen, dürfen als nicht einwandsfrei angesehen werden. Jedenfalls besässen im Falle der Richtigkeit der Rossbach-schen Annahme die im Respirationstractus gleichfalls an der Schleimhautoberfläche erscheinenden Leucocyten eine Eigenschaft, für die sie schlechterdings keine Verwendung haben.

Der Leucocyten-Auswanderungsstrom, auf den uns aufmerksam gemacht zu haben das Verdienst Stöhr zukommt, ist eine auffallende Erscheinung schon deswegen, weil wir ihn mehr unter pathologischen Bedingungen zu sehen gewohnt sind, während er sich hier in imponirendem Umfange und unter vollständig physiologischen Verhältnissen dokumentirt. Nimmt man hinzu, dass derselbe während der ganzen Lebenszeit des Menschen besteht, dass er, ebenso wie die besprochene Thätigkeit der acinösen Drüsen, in der That eine constante, continuirliche und gemeinsame Thätigkeit der drei Tonsillen ist, so kann es nicht Wunder nehmen, wenn derselbe nicht blos unser Interesse in hohem Grade fesselt, sondern dass er auch geeignet schien, die Bedeutung des Organs mit sich zu identificiren. Da die nächste Vermuthung sein musste, dass sein Zweck sei, etwas aus dem Körper hinaustragen zu wollen, gerade so wie die eigentlichen Drüsen ihre Producte an die Oberfläche ergiessen, so war damit auch der Gegensatz zu letzteren, den Henle nie recht gelten lassen wollte, in gewisser Weise überbrückt. Nun hatte schon Waldeyer darauf aufmerksam gemacht, wie in Form eines grossen Ringes oder besser eines Doppelringes das lymphatische Gewebe den Anfangstheil der Athmungs- und Speisewege umkreist. Berücksichtigt man die Mandeln allein, so muss auffallen, wie sie zur Choanenöffnung, zum Larynxeingang und zum Speiseröhrenanfang gewissermassen Gegenpolster bilden. So dunkel aber Ziel und Zweck des Auswanderungsstromes dennoch blieb, um so actuelleres Interesse gewann er, als die Theorien der fortschreitenden bacteriologischen

Digitized by Google

Wissenschaft mit ihm verknüpft wurden. Wenn man daran denkt, wie die obersten Athmungs- und Speisewege die häufigste Gelegenheit für den Eintritt bacterieller Gifte in den Organismus abgeben, wie mit dem Athmungsstrom eindringende oder mit den Speisen zugeführte Keime hier passiren, was lag da näher als die Annahme, dass die Natur in diesen tonsillären Organen einen wirksamen Schutzapparat gebildet hat, und die Vermuthung, diese Schutzwirkung basire gerade auf dem Leucocyten-Auswanderungsstrom. Daher die Heranziehung der bekannten Theorie der Phagocytose und die aus ihr hervorgehende Vorstellung: die Leucocyten des lymphatischen Rachenringes stünden, um einen drastischen Vergleich zu gebrauchen, als Wächter am Thore, um jeden gefährlichen Eindringling abzufassen und zu vernichten. Je reichlicher das adenoide Gewebe entwickelt ist, desto grösser müsse die Schutzkraft sein, und da bei pathologisch vergrösserten Mandeln, wenigstens der weichen Form, der Auswanderungsstrom beträchtlich gesteigert ist, so sei die Hypertrophie eine natürliche Reaction des geschwächten, bacteriellen Angriffen leicht ausgesetzten Organismus und ihr Vortheil naheliegend. In eingehender Weise ist diese Theorie von G. L. Gulland vertheidigt worden, und wieviel Anhänger sie zählt, bewies mir eine auf der letzten Versammlung deutscher Ohrenärzte zu Dresden stattgefundene Discussion. Um die Wirksamkeit der Phagocytose auf Mund- und Rachenschleimhaut zu illustriren, kann zunächst auf die altbekannte Thatsache hingewiesen werden, dass Verletzungen der Zunge, Wunden nach Zahnextractionen, nach Mandelexstirpationen zu Infectionen wenig geneigt sind, vielmehr in der Regel schnell und reactionslos heilen. Ganz im Einklang mit der Theorie der Schutzwirkung steht auch eine kürzliche Bemerkung B. Fraenkel's, ihm hätten Untersuchungen an grösserem Material gezeigt, dass die Kinder mit adenoiden Vegetationen und Gaumenmandelhypertrophie bei einer Diphtherieepidemie weniger erkranken, als solche mit normalem Rachen. Freilich hat man früher gemeint, dass gerade Kinder mit vergrösserten Tonsillen, speciell mit solchen, die eine zerrissene Oberfläche aufweisen, mehr Chancen, Diphtherie zu acquiriren, hätten, aber „das Alte stürzt". Mit den bisherigen Ausführungen deckt sich auch ganz gut die anatomische Thatsache, dass der lymphatische Ring im Retropharynx weniger scharf geschlossen ist, als der im Isthmus faucium durch die beiden Gaumenmandeln und die Zungentonsille gebildete, weil hier der Schutz nicht so nötig ist, indem gegen die Schädlichkeiten des inspiratorischen Luftstromes schon die Nasenwege mit ihrer Flimmerepithelbekleidung genügend wirksam sind. Die Metschnikoff'sche Lehre, nach der die weissen Blutkörperchen die wahren activen Kampforgane des menschlichen Körpers gegen eingedrungene Microorganismen sind, ist seitens deutscher Bacteriologen in den letzten Jahren so ausgebaut worden, dass von der ursprünglichen Annahme der Fressthätigkeit der Leucocyten nicht viel übrig geblieben ist. Wenn man nun nicht annehmen will, dass es die einfach mechanische Wirkung des nach aussen gerichteten Stromes sein soll, die den Keimen den Eintritt in's Gewebe versperrt, so müssten schon Stoffwechsel- und Zerfallsproducte der farblosen Zellen und dadurch bedingte Immunisirung der Mandeloberfläche diesen Effect hervorrufen. Letzteres stimmt auch am besten mit den

Digitized by Google

heutigen Tages im Vordergrunde stehenden Immunitätstheorien überein. Denn es kann nach den Experimenten in den bacteriologischen Laboratorien den Anschein haben, als ob Tod und Auflösung der Zellelemente erst vorangehen müssen, ehe die keimtödtenden (alexiven) Stoffe ausgeliefert werden, wenn auch nicht bestimmt sicher ist, dass solches im menschlischen Körper unbedingt immer nöthig sei. Für unseren Gegenstand wird dieser Modus deshalb nahegelegt, weil die im Epithellager der Mandeln liegenden, in Auswanderung begriffenen Leucocyten schon Merkmale ihres bevorstehenden Unterganges bieten. Träfe alles dies für die Tonsillen wirklich zu, so würde sich an denselben den auf Gelegenheit zum Angriff lauernden Microben eine doppelte Schranke entgegenstellen, erstens die Aussenfläche der Organe, speciell in den Crypten, und zweitens die oberflächlichen Gewebsschichten, in die die gebildeten Schutzstoffe theilweise wieder aufgesaugt werden können. Diese doppelte Schranke müsste erst durchbrochen werden, ehe der eigentliche Kampf beginnt. Von diesem letzteren, in dem sich die Mandel wie jedes andere angegriffene Organ wehrt, ist hier nicht weiter die Rede, und eine Rolle, wie sie die Körperlymphdrüsen bei peripheren Entzündungen spielen, gelangt nicht zur Erörterung.

Da die practische Seite der Verknüpfung dieser Phagocytosetheorie mit dem Leucocyten-Auswanderungsstrom und die daraus entstandene Meinung einer wichtigen Schutzkraft der Mandeln auf der Hand liegt, und da besonders die Gefahr vorliegt, dass in Folge dieser Vorstellungen unsere durch langjährige Arbeit gewonnene und fixirte chirurgisch-therapeutische Stellung rückschrittliche Bewegungen machen kann, erscheint mir eine nochmalige Erörterung geboten, zumal meine Auffassung von dem von Gulland vertretenen Standpunkt durchaus abweicht. Um die Schutzkraft der Mandeln in's rechte Licht zu stellen, halte ich die Beantwortung folgender Fragen für nöthig:

1) Ist die Schutzwirkung eine besondere Eigenthümlichkeit gerade der Tonsillen?

2) Ist dieselbe eine in die Augen fallende und frappante?

3) Ist der ganze Aufbau der Mandeln ein nach dieser Richtung hin zweckentsprechender?

4) Bewähren sich die Tonsillen im Allgemeinen dem Organismus als vortheilhafte Organe?

Das feste Gepräge der Epitheldecke der äusseren Haut ist ein Panzer, den, wenn er unverletzt ist, virulente Keime nur in Ausnahmeverhältnissen zu durchdringen vermögen. Demgegenüber sind die gesammten Schleimhäute ungünstiger gestellt, ihre epitheliale Oberflächenbekleidung ist weniger stark, undichter und verletzlicher, bacteriellen Angriffen leichter ausgesetzt. Da nun die Anlage des Körpers im Ganzen und in allen seinen Theilen eine den Microorganismen feindliche sein muss, wenn das Individuum im Kampf um seine Integrität bestehen will, so werden wir auf den Schleimhäuten besondere Abwehrvorrichtungen zu erwarten haben, deren Wirksamkeit natürlich keine gleichmässig gute sein wird. Ausser der allgemeinen Giftunempfindlichkeit der Gewebe kommt die ganze normale Secretionsthätigkeit in Betracht — für den Nasenschleim besonders von Lermoyez und

Digitized by Google

Wurtz betont! —, ferner die reichlichere Versorgung und innigere Durchtränkung mit Blut- und Lymphflüssigkeit und die darauf beruhende grössere Regenerationskraft der Schleimhautoberfläche. Während in den Speisewegen besonders der Magensaft sich den Microben ungünstig verhält, ist das Organ der Athmung in allen Theilen des Luftrohres, dicht hinter dem Naseneingang mit seinen Vibrissis angefangen bis zu den kleinsten Bronchialverzweigungen herunter, recht gut durch den in der Beseitigung kleinster fremder Körper erfolgreichen Mechanismus des Flimmerepithelkleides geschützt. Weil also die gesammte Schleimhaut Abwehrbestimmungen genügt, neben ihrer eigentlichen Function natürlich, so soll sie den Tonsillen auch nicht abgesprochen werden. Nur eine besondere Eigenthümlichkeit derselben sind sie nicht; sie fügen sich nur in den allgemeinen Rahmen ein. Dass von einem Ueberragen gegenüber anderen Schleimhautgebieten der Nachbarschaft bei den Tonsillen keine Rede ist, vielmehr ihr natürlicher Schutz durch besondere Momente stark herabgesetzt und gebrochen wird, so dass diese Organe geradezu als schwache Punkte im Gesammtgefüge der oberen Athmungs- und Speisewege erscheinen, zeigt die Beantwortung der übrigen Fragen, die auch darlegen soll, dass von den auswandernden Leucocyten durchaus nicht das erwartet werden kann, was nach den obigen Ausführungen die Theorie ihnen zuschieben möchte.

Wenn die Schutzwirkung der Mandeln eine in die Augen fallende und frappante sein würde, so müsste man zunächst erwarten können, dass sich die Organe selbst genügend zu schützen im Stande sind. Kein Abschnitt der Schleimhäute der oberen Athmungs- und Verdauungswege zeigt aber, von der Nasenhöhle abgesehen, so leicht und so oft acut entzündliche Läsionen, als die Mandeln. Von der Gaumenmandel ist dies nicht weiter zu betonen nötig, jedoch auch die acuten Schwellungen der beiden anderen Organe sind, seitdem man mehr darauf achtete, als viel häufiger erkannt worden, als man früher annahm. In der Mehrzahl der Fälle ist die stark verbreitete chronische Hypertrophie der Mandeln das Resultat verschiedener, einander folgender acuter Tonsillitiden, und schon in solcher Entstehungsart ist ihre Hinfälligkeit und Schwäche gegenüber äusseren Angriffen gekennzeichnet. Die Schutzwirkung kann auch in Bezug auf die Keimmenge, die von der Mandeloberfläche erreicht wird, keine auffallende sein. Dass die in der Inspirationsluftsäule schwebenden und die inmitten des Bissens gelegenen Microben, deren tieferes Eindringen in die Luft- und Speisewege verhängnissvoll werden kann, ganz ohne Einwirkung bleiben, ist selbstverständlich. Von einem Schutz könnte Bacterien gegenüber die Rede sein, die auf der Mandeloberfläche abgelagert werden, und dass nach dieser Richtung hin die normalen Tonsillen eine umfangreiche Thätigkeit entfalten, ist schon ihrer Lage wegen nicht sehr wahrscheinlich. Nur die Zungentonsille liegt mit breiter Fläche in der Schluckpassage; aber gerade diese prägt sich in dem von Infectionskrankheiten besonders bedrohten Kindesalter relativ spät aus und findet in dieser Periode zu Hypertrophien kaum Gelegenheit. Die Gaumenmandel versteckt sich oft ganz in der Bogennische oder bietet doch nur dem freien Lumen eine kleine Oberfläche, während die Rachendachtonsille ausscheidet, weil sie in einem verhältnissmässig todten Raum gelegen ist. Wenn letztere zum keimtragenden

Digitized by Google

Einathmungsstrom hätte in innige Beziehungen treten wollen, konnte sie einen geeigneteren Platz finden, gegenüber der Rückfläche des Zäpfchens über dem Passavant'schen Wulste. Wesentlich anders liegt es jedoch bezüglich der Mandelhypertrophien, die aber in ihren mässigen Graden schon als pathologisch vergrösserte Gebilde gelten müssen, nicht etwa aus grösserer Arbeitsleistung resultirende physiologische Gewebszunahmen. Die hypertrophische Gaumen- und Zungenmandel bildet zugleich mit dem adenoiden Gewebe der Vorderfläche der Uvula bei geschlossenem Munde einen guten Abschluss nach dem Rachen hin, und ebenso bricht sich bei stärkerer Hyperplasie der Rachenmandel an ihrer Oberfläche der Inspirationsstrom. Demnach müssten wir für alle drei Mandeln die auffallende Erscheinung registriren, dass das pathologisch vergrösserte Organ das zweckdienlichere sein soll, ein Gesichtspunkt, der schon jeden Fernerstehenden stutzig machen wird, nicht blos die Aerzte, die durch tägliche Beschäftigung mit dem lymphatischen Rachenringe die sonstige Dignität dieser Hypertrophien genau kennen. Dass der catarrhalische Zustand der Nasenschleimhaut beim chronischen Schnupfen, wo gleichfalls die Leucocytenauswanderung sehr gesteigert ist, einen besseren Schutz gewähren soll, als die normale Schleimhaut dieses physiologisch wichtigen Theiles des Athmungsrohres, wird ernstlich wohl Niemand behaupten wollen. Nach meinen Erfahrungen ist es ferner durchaus nicht der Fall, dass gerade schwächliche, Infectionen mehr zugängliche Kinder als natürliche Reaction des Körpers überwiegend die stärkeren Grade der Mandelvergrösserung aufweisen, und ganz besonders gilt dies nicht für die Rachentonsille, deren Hyperplasie ich eher mehr in den mittleren und besseren Ständen gefunden habe, bei sonst gesunden Kindern, und eher etwas weniger bei Scrophulösen und Rachitischen. Das zweithäufigste ätiologische Moment, die Erblichkeit, hat auch mit der Constitution an sich nichts zu thun. Wenn die angeführten klinischen Thatsachen uns wenig von einer besonderen Schutzkraft der Tonsillen überzeugen können, so müsste um so mehr die Sachlage ein anderes Gesicht bekommen und gewichtige neue Momente heranschaffen, wenn man sie an der Hand unserer gangbaren bacteriologischen Immunitätstheorien prüft. Dies ist aber nicht der Fall. Die experimentell festgestellte alexive Wirkung knüpft sich hauptsächlich an das Blut und seine Leucocyten, die anscheinend als alte, im Kampfe erprobte Krieger dastehen. Ueber die bactericide Wirkung der Lymphe liegen zur Zeit nur wenige Mittheilungen vor, und nach diesen hat es den Anschein (Löwit), dass auf dem Wege vom Blut zur Lymphe ein Theil der Schutzstoffe des ersteren, oft gewiss auch seine gesammte keimtödtende Fähigkeit in Verlust geräth. Beim Tonsillen-Auswanderungsstrom handelt es sich nicht einmal um Zellen der Lymphe, sondern um ganz junge Zellen, Tochterzellen der inmitten der Follikel gelegenen Keimcentrumszellen, die soeben erst zu mobilen Leucocyten ausgereift sind, und inwieweit derartige Zellen schon Schutzstoffe zu liefern befähigt sind, bezw. ob sie auf dem kurzen Wege vom Keimcentrum bis zum Epithel sich mit solchen zu beladen in die Lage kommen, darüber fehlt uns jeder auch nur einigermaassen sichere Anhalt. Dass für diesen Auswanderungsstrom auch die Blutgefässe Material hergeben, eine solche Annahme

Digitized by Google

wird schon durch den Umstand widerlegt, dass man niemals an den Wandungen derselben Anhäufungen von weissen Blutkörperchen und Auswanderungserscheinungen bemerken kann, so lange es sich um eine nicht acut entzündliche Tonsille handelt. Bei acuter Läsion mögen freilich die einfachen Verhältnisse dieses Auswanderungsstromes Aenderungen erfahren. Wer sich allerdings an Metschnikoff's weitgehende Auffassung hält, dass als Phagocyten alle Zellen, seien es mobile, seien es fixe, gelten müssen, die fremde Körper in sich aufzunehmen im Stande sind, und gläubiger Anhänger seiner Auslegung ist, dass die natürliche und künstliche Immunität ausschliesslich und von vornherein auf der Fresstätigkeit dieser Zellen beruhe, der kann dazu gelangen, den Leucocyten-Auswanderungsstrom der Mandeln dem Standpunkte Gulland's entsprechend zu beurtheilen. In dieser Anschauung steht Metschnikoff jedoch zu vereinzelt da, und die zahlreichen Arbeiten auf diesem Gebiete beweisen, dass etwas Anderes, die Leistungsfähigkeit der Microben Herabsetzendes vorausgehen müsse, ehe Phagocytose eintreten kann. Uebrigens hat uns Stöhr auf einige Zustände aufmerksam gemacht, in denen der Auswanderungsstrom stockte. In diesen Fällen hätten die Tonsillen, besonders die in dem am wenigsten keimfreien Isthmus faucium gelegenen, dem Angriff erliegen müssen, da ihnen der vermeintliche Schutz fehlte, wenn man nicht annehmen will, dass die oft sehr erheblichen Epitheldefecte sich ganz rasch und vollkommen schliessen.

An der Thatsache, dass gerade die Tonsillen die bevorzugten Eingangspforten für bacterielle Gifte sind, kann nicht gezweifelt werden; sowohl ihr grober als auch ihr feinerer Aufbau erklären das zur Genüge. In ersterer Beziehung sind es die Taschen und Einsenkungen der Oberfläche, die infectiöses Material aufnehmen, wobei für die Gaumenmandel noch gewisse Ansaugungsmomente in Betracht kommen, auf die Domochowski aufmerksam gemacht hat. Hinsichtlich des feineren Aufbaues haben das grösste Interesse die häufigen, als „physiologische Wunden" aufzufassenden Epithellücken und -Defecte, die sogenannten Stöhr'schen Wege, zum kleineren Theil wohl auch die zahlreichen Drüsenausführungsgänge. An der äusseren Haut wenigstens benutzen die Eitererreger gern die Gänge der Schweiss-, Talgdrüsen und Haarbälge als Eingangspforten und für die Schleimhauttuberculose, speciell im Larynx, ist dieser Infectionsmodus bekannt. Wie häufig die Epithellücken diese Rolle übernehmen, beweist die Mitbetheiligung der nächstgelegenen Lymphdrüsen an der Entzündung, bezw. deren Erkrankung bei anscheinend unverdächtigen Tonsillen, die allgemein in der Art erklärt wird, dass das Gift in rascher Weise das adenoide Gewebe zu durchdringen und in die tieferen Lymphwege zu gelangen vermag, ohne an der Eintrittsstelle besondere Erscheinungen hervorzurufen. Wie oft die Tonsillen primäre Eingangspforte für zahlreiche Microorganismen sind und die Entwicklung verschiedener Infectionskrankheiten, besonders des kindlichen Alters, begünstigen, ist zu bekannt und die Literatur darüber so reichlich, dass ein blosser Hinweis darauf genügt. Um nur eins hervorzuheben, die vor Jahren von Virchow ausgesprochene Meinung, dass die Tuberkelbacillen im tonsillären Gewebe keinen günstigen Entwicklungsboden finden, hat sich nicht nur

Digitized by Google

für die secundäre, sondern auch für die primäre Tuberculose als haltlos herausgestellt. Ein Schutzwall also, der nicht blos so häufig versagt, sondern auch durch seine Oberflächendefecte das Eindringen pathogener Keime direct begünstigt, muss als fragwürdiges Geschenk der Natur erscheinen. Auch mit Rücksicht auf gewisse latente Zustände in den Halslymphdrüsen erscheint mir eine aus der Schutztheorie der Mandeln sich leicht ergebende geringschätzige Beurtheilung der tonsillären Infectionspforten als unerfreuliches Moment.

Wenn auch mässige Grade von Hypertrophie der Gaumen- und Zungentonsille an sich von einer auffallenden schädlichen Bedeutung nicht sind (von der soeben erörterten Rolle als Infectionspforte und von den häufigen acuten Entzündungen natürlich abgesehen!), so ist doch die Rachenmandelhyperplasie in Folge der besonderen Oertlichkeit ihres Sitzes vor Allem bei kleinen Kindern anders zu beurtheilen, und zudem basiren ihre Nachtheile für Athmung und Gehörorgan weniger auf ihrem Grössenumfang, sondern meist auf ihrer Hypersecretion, die doch gerade den Schutzstoff liefern soll. Ein schwer lösbarer Widerspruch! Es ist hier nicht der Raum, diese Schäden zu erörtern; ich erinnere kurz an die Verminderung der gesammten Ernährung nicht nur beim Säugling, die die Widerstandsfähigkeit des Trägers herabsetzt, an die mangelhafte Entwicklung des Brustkorbs, an die Beeinflussung des Nervensystems, an die Beziehungen zur wahren und falschen Scrophulose und an die der physiologischen Involution sich anschliessenden hartnäckigen und schwerwiegenden, pathologischen Ereignisse. Beckmann nennt die Rachenmandelhyperplasie bei Kindern den Angelpunkt der Erkrankungen der gesammten Luftwege und des Mittelohres. Die chronischen Mandelhypertrophien in ihrer ungemein grossen Verbreitung, zumeist combinirt, wie dies Hopmann eingehend ausführt, krankhafte Zustände, um es nochmals zu wiederholen, beherrschen die Verhältnisse des lymphatischen Rachenringes im kindlichen Alter und beim Erwachsenen die in der verschieden grossen Neigung der einzelnen Gebilde zur Rückbildung begründete Variabilität, die Vergrösserung, Entartung und Schwund neben einander zeigt. Wenn in der Hypertrophie der weichen Form durchaus ein vortheilhaftes Moment gegenüber Infectionen gesucht werden soll, warum erscheint sie im Retropharynx am häufigsten, wo ein Schutz nicht so nöthig ist, und warum fehlt sie in diesem Raum, wo solcher Schutz wirklich angebracht wäre, nämlich wenn die Nasenschleimhaut, wie bei Ozäna oder bei Palatum fissum, in ihrem physiologischen Werth sinkt? Rachenmandelhyperplasie und Ozäna schliessen sich nach Kayser aus. Die ganze Buntgestaltigkeit der Mandeln von der auffallenden Hypertrophie bis zur fast vollkommenen Atrophie können den Menschen in seinem Lebensgange begleiten, und dass an ein derartig veränderliches Organ eine wichtige, zu jeder Zeit nöthige und unersetzliche Function geknüpft ist, ist als ganz unwahrscheinlich zu erachten.

Alles zusammengenommen, muss also geleugnet werden, dass es Anspruch auf grosse Wahrscheinlichkeit hat, dass die Bedeutung des Leucocyten-Auswanderungsstromes in der Richtung der Schutzwirkung allein und besonders tendirt. Bequem ist solche Deutung wohl und

Digitized by Google

auch sehr interessant, wenn man annimmt, dass die farblosen Zellelemente dieses Stromes von aussen her angelockt seien, vielleicht durch Ausscheidungen im Rachen befindlicher Keime[4]), und sich hier ein Ereigniss in physiologischer Breite abspielt, ganz ähnlich den bei Entzündungen eintretenden Effecten unserer Microorganismen. Wenn man aber bedenkt, dass die Entwicklung der Gaumen- und Rachenmandel in die Fötalperiode fällt, wie mit den ersten Anzeichen von lymphatischen Follikeln auch die ersten Merkmale von durch das Epithel wandernden Leucocyten sich einstellen, und dass dies nicht blos im Rachen der Fall ist, sondern überall dort, wo lymphadenoides Gewebe in grösserer Menge sich ausbildet, wird man gezwungen sein, nach einer anderen Erklärung zu suchen. Stöhr deutet auch den Zweck des Stroms in anderer Weise, indem er die Vermuthung aufstellt, dass die Leucocyten die Entfernung des der Rückbildung anheimfallenden Körpermaterials vermitteln und in dieser Thätigkeit zu Grunde gehen. Durchaus zurückgewiesen muss werden, dass die Zubilligung einer ganz minimalen Schutzkraft auf unser gegenwärtig übliches therapeutisches Handeln besonderen Einfluß auszuüben berufen ist. Denn prüft man unsere Thätigkeit an der Hand der Phagocytoselehre, so muss zugegeben werden, dass sowohl gegenüber den mässigen Graden der Gaumen- und Zungentonsillenhypertrophie blutige Operationen nicht im Gebrauch sind, als auch, wenn stärkere Grade solche erheischen, von radicaler Vernichtung der Organe nicht die Rede ist. Nur für die Rachenmandelhyperplasie muss ein anderes Princip gelten: die Forderung ihrer vollkommenen Ablösung von der Fibrocartilago basilaris, aus verschiedenen Gründen, die nicht näher erörtert werden können, und nicht zum wenigsten wegen der bei unvollkommener Operation nicht seltenen Recidive. Uebrigens bleibt auch hier an der Seiten- und Hinterwand des Nasenrachens soviel lymphoides Gewebe zurück, dass ängstlich an der Schutzwirkung der Mandeln hängende Gemüther nicht beunruhigt zu werden brauchen. Denn wer die rasche und reactionslose Heilung von Wunden in Mund und Rachen von der Phagocytose abhängig betrachtet, wird sich der Thatsache nicht verschliessen können, dass auch die bei radicaler Entfernung der Rachenmandelhyperplasie gesetzte, ziemlich grosse Wundfläche in ihrem weiteren Verhalten nicht das geringste Bedenken hervorruft, vielmehr gewöhnlich sich reactionslos verhält und vielleicht rascher heilt, als andere Wunden im Rachen (z. B. Verletzungen des oralen Theils der hinteren Rachenwand). Die Theorie der Phagocytose birgt noch viel zu viel Aufzuklärendes in sich, als dass sie auf unsere segensreiche Therapie gegen-

[4]) Nach Hugenschmidt soll der Speichel eine positiv chemotactische Wirkung auf die weissen Blutkörperchen ausüben. Auch theilt dieser Autor unter den die gute Wundheilung in Mund und Rachen begünstigenden einzelnen Factoren den Leucocyten des Auswanderungsstromes eine superiore Rolle zu. Ob die Verhältnisse frischer Schleimhautwunden, wo zur Vertheidigung gegen bacterielle Invasion ein Zusammenwirken verschiedener Factoren statthat, ohne Weiteres auf die Erscheinungen an den normalen Tonsillen übertragen werden können, erscheint mir nach dem gegenwärtigen Stande unserer Immunitätstheorien höchst fraglich.

Digitized by Google

über den Rachenmandelhyperplasien Einfluss auszuüben im Stande sein wird.

Die Frage, woher die Leucocyten des Auswanderungsstromes stammen, führt uns zur Erkenntniss, dass hierin nur eine Begleiterscheinung der Tonsillenthätigkeit zu erblicken ist, und zur eigentlichen Bedeutung der Organe als Theile des hämatopoetischen Systems, speciell des lymphatischen Apparates. Diesbezüglich haben die Arbeiten Flemming's und seiner Schüler entscheidend gewirkt, nachdem schon Brücke, die Mandeln ihrer structurellen Zusammensetzung wegen periphere Lymphdrüsen genannt hatte. Wenn auch Flemming in einzelnen Ausführungen einige Opposition erfahren hat, so bleibt die Thatsache doch bestehen, dass Neubildung von Lymphocyten in den Keimcentren auf dem Wege indirecter Kernteilung eine constante und reichliche Erscheinung sowohl in den normalen, als auch in den hypertrophischen Tonsillen ist, und dass die Zellen freie Leucocyten werden, die in die Lymphwege und schliesslich in die Blutbahn gelangen, wo sie Regenerationsmaterial für Blut und Lymphe abgeben, darf als gesichert gelten. Wenn die Organe als Neubildungsstätten von Leucocyten aufgefasst werden müssen, so treten sie damit in die Reihe der zahlreichen, dem gleichen Zweck dienenden Gebilde und spielen eine Rolle, die Allen näher characterisirt hat. Seiner Meinung nach fällt die Hauptthätigkeit in die Kindheit, bezw. das jugendliche Alter, wo der ganze lymphatische Apparat besonders herangezogen wird, in die Zeit, wo ein grosses, blutbildendes Organ, die Thymus, langsam verschwindet, und ihre Vollwerthigkeit tritt ein an Stelle dieser letzteren, dem Untergang geweihten Blutdrüse, ganz in Uebereinstimmung mit der Eigenthümlichkeit des hämatopoetischen Systems, in allen seinen Theilen nicht gleichzeitig die volle Wirksamkeitshöhe zu erreichen, sondern Eines für das Andere im Entwicklungslauf einzutreten. In der That wird durch solche Characterisirung alles das klar, was sonst unverständlich bleibt, das Auftreten der Mandeln sowohl im Athmungs- als im Speisewege, ihr Blühen im Kindesalter, ihre inconstante Grössenentwicklung, ihre Differenz im zeitlichen Erscheinen, ihre Neigung zur Erkrankung und zur Rückbildung, sowie ihre enge Beziehung zu den Körperlymphdrüsen in pathologischer Hinsicht. Mit der Thymusdrüse stimmen sie wohl in einigen Momenten überein, in der minderwerthigen Bedeutung für den ausgebauten Organismus, in den Involutionserscheinungen, und zeigen zu ihr die genannte Wechselbeziehung in der zeitlichen functionellen Bedeutung, differiren aber vollständig in entwicklungsgeschichtlicher Hinsicht und dem Auftreten der Mitosenvorgänge. Hingegen ist ihre Verwandtschaft mit den Lymphdrüsen eine sehr innige, mit denen sie die volle Gleichheit der Erscheinungen in den Keimcentren zeigen. Während aber die Lymphdrüsen ein Nebeninteresse als Filtrirapparate für die sie durchsetzende Lymphe bieten, als deren Ausdruck die in reichlicher Menge vorhandenen Pigmentzellen gelten, gründet sich bei den Mandeln eine Begleitthätigkeit, die dem Leucocyten-Auswanderungsstrom entspricht, auf ihre periphere Lage. Drei Möglichkeiten des Schicksals der in den Tonsillen erzeugten Leucocyten lässt Gulland zu: 1) Können sie im Organ selbst liegen bleiben, 2) finden sie auf dem Lymphwege den

Digitized by Google

Weg in das Gefässsystem, und 3) gelangen sie durch das Epithel an die Aussenfläche des Körpers. Die im Organ liegen bleibenden Zellen haben insofern Interesse, als ihnen die Fähigkeit zugeschrieben werden muss, sich in Keincentrumszellen zurück zu verwandeln. Für die functionelle Bedeutung kommen jedoch nur die beiden anderen Gruppen in Betracht, die man den Innen- und den Aussenstrom nennen kann, von denen letzterer seine Elemente dem Untergang zuführt, ersterer die Concurrenz mit den anderen blutbildenden Organen repräsentirt. Werthet man beide Ströme quantitativ gegeneinander ab, so wird für Jeden, der im gefärbten microscopischen Präparat beobachtet hat, wie strotzend mit Leucocyten gefüllt die abführenden Lymphgefässe meist sind, das bedeutende Ueberwiegen des ersteren zweifellos sein. Ganz kurz ausgedrückt kann man sagen: Die Tonsillen sind Productions- und Excretionsorgane von Leucocyten.

Eine sichere Deutung des Zweckes der Leucocytenwanderung durch das Epithel fehlt bis jetzt. Man könnte geneigt sein, darauf zu verzichten und sich mit zweierlei Erwägungen zufrieden zu geben, erstens, dass in Folge der Zelltheilung im Innern der Follikel eine Druckzunahme entstehen muss, die die jungen Elemente allseitig nach der Peripherie zudrängt, und zweitens, dass dieselben, nachdem sie an die Peripherie, mithin an den dicht an der Oberfläche des Organs liegenden Follikeln zum Theil direct unter die Epithelschicht gelangt sind, die sie kennzeichnende Wanderlust veranlasst, von der gegebenen Gelegenheit, auszubrechen, Gebrauch zu machen. Das erklärt aber nur den Mechanismus der Auswanderung, nicht die periphere Anordnung des ganzen lymphadenoiden Gewebes und die periphere Lage der Tonsillen im Besonderen, die nicht zwecklos sein kann. Da wir im lymphadenoiden Gewebe ein grosses System vor uns haben, das wohl in der Hauptsache, jedoch nicht ausschliesslich das Gebiet der Luft- und Speisewege betrifft, kann entsprechend dieser grossen Ausdehnung nur eine allgemeine Vorstellung seines Zweckes am Platze sein, die sich nicht an bestimmte Verhältnisse des Rachens anschliesst. Eine solche wäre die Stöhr's, deren Einfachheit und Gefälligkeit jedoch gleichfalls den Umstand gegen sich hat, dass es junge Zellen sind, die zur Abstossung gelungen. So scheint die ganze Ueberlegung zu der Annahme zu führen, dass es fehlgegriffen ist, auf die Anordnung des lymphatischen Gewebes im Rachen in Form des Waldeyer'schen Ringes das Hauptgewicht zu legen und darauf die Theorien aufzubauen, und speciell betreffs der Mandeln kann man sich vorstellen, dass ihre Anwesenheit daselbst eine mehr zufällige ist. Sie hängt eben mit der entwicklungsgeschichtlichen Thatsache zusammen, dass ein Theil der blutbildenden Organe sich im Anschluss an die primitive Mundrachenhöhle entwickelt, und zur Ausfüllung von Vertiefungen und Buchten war gerade dieser Abschnitt der Leibeshöhle sehr geeignet. Möglich allerdings, dass mit der besseren Kenntniss des Zweckes der Auswanderung diese Annahme wieder hinfällig wird. Dass dem Aussenstrom ein besonderer Zweck zukommen muss, scheint mir auch aus dem Gesichtspunkt sich zu ergeben, dass die functionelle Bedeutung der Mandeln, wenn man nur ihre blutbereitende Thätigkeit in Berücksichtigung ziehen würde, im Hinblick

Digitized by Google

auf die grosse Zahl der Körperlymphdrüsen sehr herabgedrückt werden und so den Organen von vorn herein der Stempel der Minderwerthigkeit aufgedrückt würde, den ihr ganzes Verhalten während der einzelnen Lebensperioden des Menschen in unseren heutigen Culturverhältnissen zu rechtfertigen scheint.

Bosworth's und Woolen's Meinung, dass die Mandeln erkrankte lymphatische Gebilde darstellen, die besser aus dem Körper zu eliminiren seien, weicht, so unberechtigt diese Anschauung an sich ist, vom Thatsächlichen nicht weit ab, da der Befund vollkommen normaler Mandeln, von der Säuglingszeit abgesehen, keine Häufigkeit ist. Ihre auffallende therapeutische Schlussfolgerung muss hingegen vollkommen verworfen werden. Hopmann sieht in der ungemein grossen Verbreitung der pathologisch vergrösserten Tonsillen und in ihrer Beziehung zu den Körperlymphdrüsen, die in der sogenannten lymphatischen Constitution sich darbietet, ein Degenerationszeichen des menschlichen Geschlechts. In ganz allgemeiner Auffassung mag das seine Geltung haben als Ausdruck dessen, dass sich die Gebilde unseren gegenwärtigen Lebensbedingungen nicht anzupassen vermögen. Im Speciellen jedoch, bei einzelnen Gruppen von Kindern, die unter dem Einfluss vererbter organischer oder nervöser Schwächezustände der Eltern stehend am meisten gelten können, bin ich eher zu einem entgegengesetzten Resultat gekommen. Ich stütze mich hier auf frühere Schuluntersuchungen, die Lehranstalten für schwach befähigte Kinder, für Stotternde und für Taubstumme betrafen. Schon gelegentlich der Naturforschergesellschaft zu Lübeck habe ich der Meinung Ausdruck gegeben, dass geistig zurückgebliebene Kinder, die als vorwiegendes Sprachleiden Stammeln zeigen, seltener Stottern oder beide Gebrechen vereinigt, im Durchschnitt die stärkeren Grade der Rachenmandelhyperplasie vermissen lassen und oft auch keine Spur davon zeigen, und ich freue mich, eine Bestätigung dessen in einer kürzlich erschienenen Arbeit von Lange über den adenoiden Habitus zu finden. Diese Kinder müssen, von einzelnen Ausnahmen abgesehen, die eine greifbare Ursache (z. B. starke Schwerhörigkeit) erkennen lassen, überwiegend als neuropathische gelten, und als ätiologische Momente drängten sich mir hereditäre und sociale Verhältnisse, nicht zum Wenigsten der elterliche Alcoholismus, und ferner die Rhachitis auf. Auch bei hörstummen Kindern, die ich in reichlicher Zahl in meiner Sprechstunde sah, habe ich nur selten — im Gegensatz zu Flatau — zu chirurgischer Therapie Veranlassung gefunden, und wenn ich mich dennoch zur Entfernung einer bescheiden vergrösserten Rachendachtonsille entschloss, so geschah es in Erwägung anderer Umstände und mehr aus der leicht verständlichen Neigung, etwas zu thun, als aus der Ueberzeugung eines nahen Zusammenhanges der Affection mit der Sprachbehinderung. Wenn stotternde und taubstumme Schüler die Hyperplasie und ihre stärkeren Grade reichlicher vertreten zeigen, so ist zu berücksichtigen, dass bei letzteren der erworbene Zustand, die bedeutende Majorität, vom angeborenen zu trennen ist und bei ersteren, bei denen weniger die Begabung, als das Temperament mitspielt, hinsichtlich der Verbreitung des Uebels, ähnlich wie bei der Rachenmandelhyperplasie, ein Voranstehen der unteren Volksschichten nicht

Digitized by Google

zu constatiren ist. Bezüglich der Idioten brachte eine Königsberger Dissertation ein abweichendes Urteil; die Zahl der Fälle, die sie enthält, ist aber eine geringe, und die Patienten dieser Art, die ich ab und zu zu sehen Gelegenheit hatte, stimmen mit dem Eindruck überein, den die schwach befähigten und geistig zurückgebliebenen Kinder mir hinterlassen hatten. Auf solches Beobachtungsmaterial scheint Harrison Allen zu fussen, wenn er die Rachenmandel vom übrigen lymphathischen Ringe zu trennen und mit einem gewissen Schein von Recht zur allgemeinen körperlichen und geistigen Entwicklung der Kinder in ein directes Verhältniss zu bringen sucht und Störungen ihres Gedeihens und ihrer Intelligenz auf einer Entwicklungshemmung beruhend auffasst, bedingt durch Erkrankung und pathologische Vergrösserung des fraglichen Organs, das in der Oeconomie des Körpers eine Rolle, ähnlich der der Schild- oder der Zirbeldrüse, spielen soll. Diesbezüglich soll nach seinen Ausführungen eine Gruppe von Kindern in Betracht kommen, die eine schädliche Einwirkung auf den gesammten Stoffwechsel zeigen, ohne dass Nasenobstruction besteht und die Grösse der Rachenmandelhyperplasie zur Erklärung hinreicht. Man kann bei diesen neuropathischen Kindern oftmals am Fornix retronasi eine vollkommen glatte und dünne Schleimhaut antreffen, und ich erinnere mich, durch öfteren solchen Befund in Versuchung gewesen zu sein, den Schwund der Tonsille für Alles verantwortlich zu machen, was Allen der Hypertrophie zuschieben möchte. Die Beziehungen des Lymphgefässsystems zum körperlichen Wachsthum und besonders zur Knochenbildung sollen unbestritten bleiben, aber in diesem System ist die Tonsilla pharyngea ein recht bescheidener Theil. Auch hat zur Erklärung aller Erscheinungen, die man ohne Zwang der Rachendachtonsille zur Last legen konnte, ein indirecter Zusammenhang vollkommen ausgereicht, nur dass die Grösse der Hyperplasie nicht allein bestimmend ist, sondern auch ihre Begleiterscheinungen, speciell die Hypersecretion und die Störung der Lymphbewegung. Wenn die complicirten Verhältnisse, wie sie Acromegalie und Myxödem bieten, mit Unrecht hier herangezogen werden, so braucht kaum hinzugefügt zu werden, dass von den chemischen Details, wie sie die Schilddrüsenfrage beherrschen, bei der Rachenmandelhyperplasie niemals die Rede war und die alte Luschka'sche Meinung, Bursa pharyngea und Hypophysencanal ständen in enger Beziehung zu einander, längst als nicht stichhaltig verlassen ist. Dass diese Stoffwechselbeeinflussung überhaupt nur für eine gewisse Minderzahl von Hyperplasieträgern gelten soll, für die Mehrzahl unsere bisher übliche Erklärung mehr mechanischer Wirkung hingegen bestehen bleibt, hat ebenso viel Willkürliches in sich, als der ganze Versuch, die Rachenmandel aus der Einheitlichkeit und Untrennbarkeit des lymphatischen Rachenringes herauszulösen.

Digitized by Google

Die submucöse Cauterisation mittelst der galvanocaustischen Glühnadel zur Behandlung der Rhinitis hypertrophicans nebst Beschreibung und Abbildung des neu aseptisch construirten allgemeinen Platinbrenners.

Von

Dr. **F. Bloebaum** in Köln a. Rh.

Ueber die Wahl derjenigen Mittel, welche zur Beseitigung der Hypertrophien der unteren Nasenmuscheln dienen, herrschen in denjenigen Fällen, in denen energische Maassnahmen in Betracht kommen, unter den Rhinologen bedeutende Meinungsdifferenzen.

Einige wollen zur Beseitigung der Schwellungen nur chemische Agentien angewendet wissen, von welchen hauptsächlich die Trichloressigsäure und das Resorcin, letzteres in 50proc. Lösung, verwandt werden. Die Chromsäureätzungen scheinen vielfach verlassen zu sein.

Andere Aerzte beseitigen die Hypertrophie durch Abtragung mit dem Messer oder der geraden Scheere.

Am meisten bevorzugt und ausgeübt sind jedoch die Operationen mit dem galvanocaustischen Brenner, als Flächencauterisationen mit dem Flachbrenner oder mit messerförmigen Instrumenten, indem man mehrere parallele Striche durch das Schwellgewebe bis auf den Knochen zieht. Die lappigen, namentlich am hinteren Muschelende vorkommenden Excrescenzen werden meist mit der glühenden Stahldrahtschlinge entfernt.

Um den Effect bei starken Schwellungen noch zu vergrössern, wurden nach der Operation mit dem messerförmigen Cauter von vielen Operateuren gleich nach diesem Eingriff noch Aetzungen mit Trichloressigsäure in die Wunde hinein vorgenommen.

Es ist nicht zu leugnen, dass manche übereifrige Operateure die gerechtfertigte Warnung Mackenzie's viel zu wenig berücksichtigen, wenn dieser Autor sagt; „Es ist unnöthig, da das Naseninnere selbst bei gesunden Personen immens variirt, eine geometrische Symmetrie der Nasenmuscheln herzustellen oder die Schleimhaut der Nase dem künstlerischen Auge wohlgefällig zu machen."

Ebenso muss aber zugestanden werden, dass auch vorsichtig erwägende Aerzte nach galvanocaustischen Maassnahmen häufig üble Zufälle und Krankheitserscheinungen erlebt haben: Angina follicularis, Erysipelas, allgemeine Sepsis, Neurasthenie u. s. w., deren Genesis unbekannt blieb oder auf nachherige Infection zurückgeführt wurde.

Meiner Ansicht nach ist die Schuld an diesen Vorkommnissen vielfach der Construction der bis jetzt allgemein üblichen Brenner zuzuschreiben. Sämmtliche Brenner sind nicht aseptisch construirt. Man glaubte, und auch ich war der Meinung, dass ein galvanocaustischer Brenner eo ipso aseptisch sei, weil die erglühende Platinschlinge es ist. Man betrachte sich aber einen nur ein Mal gebrauchten Nasenbrenner. Man wird sofort sehen, dass die zur Isolirung der Kupferschenkel dienenden Seidenfäden derart mit Schleim, Blut, Eiter be-

Digitized by Google

schmutzt werden, dass nicht mehr mit ihm operirt werden sollte, weil er weder vollständig gereinigt noch ordentlich desinficirt werden kann.

Da es unmöglich ist, bei weiteren Operationen tief in der Nase oder im Halse zu vermeiden, dass man diese Stellen des Brenners mit den Geweben in Berührung bringt, so sind gewiss viele Erkrankungen auf die Uebertragung von pathogenen Microorganismen durch diese nicht aseptisch angefertigten und bis jetzt meines Wissens noch allgemein gebräuchlichen Instrumente veranlasst worden.

Es ist klar, dass solche Brenner, wenn sie auch durch Auskochen keimfrei gemacht werden könnten, doch von dem in den Isolirungsfäden bei jeder Operation sich ansammelnden Schmutz nicht gänzlich zu befreien sind.

Diese Brenner genügen aber dem Princip der Reinlichkeit ebenso wenig, „als etwa eine Pincette, die zwar ausgekocht, aber nicht durch mechanische Entfernung der Schmutztheile, die an dem gezähnten Ende festhaften, gesäubert wurde, oder wie Halsspiegel, die nicht durch einen auf der Rückseite angebrachten galvanoplastisch erzeugten Kupferbeschlag geschützt sind und bei welchen auch die Fassung nur nach Herausnahme des Glases gereinigt und sterilisirt werden kann".

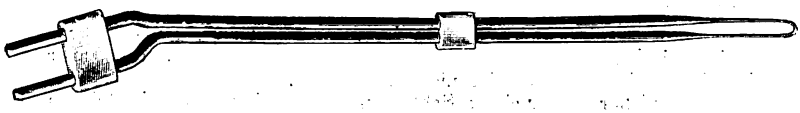

Aus diesen Betrachtungen geht hervor, dass der Arzt sich peinlichst vorsehen muss, keine Eitererreger mit seinen Instrumenten zu übertragen, und habe ich deshalb Veranlassung genommen, einen neuen aseptischen galvanocaustischen Platinbrenner, bei welchem die Isolirung der beiden Zuleitungsschenkel durch Elfenbein, Horn, Porzellan oder dergleichen leicht sterilisirbares Material erfolgt, zu construiren (D. R.-G.-M.-Sch. 55451 vom 11. September 1897).

Nunmehr ist es möglich, vor und nach jeder Operation durch die bekannten Mittel die Brenner leicht zu sterilisiren und zu reinigen, so dass mit ihm aseptisch operirt werden kann.

Ebenso wie bei der Galvanocaustik sind auch die electrolytischen bipolaren Instrumente nicht aseptisch angefertigt, auch diesem Uebelstande kann man nach meinem Muster abhelfen.

Wenn nun auch nach solchen aseptischen Aetzungen die geschilderten üblen Zufälle vermieden werden, so bleiben doch vielfach Beschwerden bei den Patienten nach Aetzungen jeder Art und ebenso nach Abtragung der Schwellungen mittelst schneidender Instrumente zurück, welche darauf zurückgeführt werden müssen, dass in jedem Falle die Schleimhaut, welche gewiss in der Nase ihre respiratorischen Zwecke hat, in mehr oder minder grosser Ausdehnung vernichtet und in Narbengewebe umgewandelt wird und somit ihre physiologischen Eigenschaften verlieren muss.

Dies hat mich bestimmt, die erwähnten üblichen Methoden zu ver-

Digitized by Google

lassen und statt ihrer nur noch die submucöse Cauterisation auszuführen, welche aber erst möglich geworden ist, nachdem ich meine neu construirte Glühnadel dazu verwende, die es gestattet, diese Operation in subtilster Weise zu vollziehen und nur an den Einstichpunkten minimale Narben zu setzen.

Die submucöse Cauterisation erwähnt auch Prof. M. Schmidt in seinem Lehrbuch. Er beschreibt die Ausführung der Art, „dass man mit einem spitzen gewöhnlichen Cauter einen oder mehrere Einstiche unter der Schleimhaut her in das Schwellgewebe macht und das Instrument möglichst weit vorstösst. Liegt durch die vorherige Cocainisirung die Schleimhaut dicht an der Muschel an, so wird diese Methode kaum ausführbar, ohne Cocain aber zu schmerzhaft sein. M. Schmidt hält sie nicht für practisch, giebt aber zu, dass sie die Schleimhaut weniger beeinträchtigt."

Auch Prof. Dr. Stetter berichtet über diese Operation in seinem Jahresbericht 1897, „dass er die Oberflächencauterisation ganz verlassen habe, um die Schleimhaut zu schonen". Er brennt ebenfalls mit dem Cauter einige möglichst feine Canälchen in die Muschel zwischen Schleimhaut und Knochenoberfläche, sah aber zuweilen das Schleimhautgewebe zwischen und über den Stichcanälen necrotisch werden, weil er dieselben zu nahe aneinandergelegt hatte und die Hitze zu lange wirken liess.

Ich halte diese Behandlungsweise für die beste, nur muss die Operation mit einem dafür geeigneten Instrument ausgeführt werden, auch ist die Cocainanästhesie hier nicht anwendbar.

Die bisher gebrauchten Schlingenbrenner sind selbst in feinster Construction noch zu voluminös, und das Cocain contrahirt die Schleimhaut zu sehr nach dem Knochen hin.

Mit meiner Glühnadel, der ich für Operationen in Körperhöhlen eine besondere Form gegeben habe, führe ich die Aetzung in folgender Weise aus.

Zunächst wird die Muschelschwellung nach der Methode von Schleich unempfindlich gemacht. Nachdem durch Betupfen mit einem Tropfen 10proc. Carbolsäure der erste Einstichpunkt für die Nadel der Injectionsspritze gefühllos geworden ist, wird sie eingestochen und die ganze Muschel bis auf den Knochen mit 0,2proc. Salzlösung der Formel 2 von Dr. Schleich ödematisirt.

Die Schwellung bläht sich auf und es tritt absolute Anästhesie ein.

Nunmehr lasse ich die Nadel erglühen, sie hat eine Länge von 1—1½ cm, senke sie möglichst weit submucös dem Knochen entlang ein und ziehe dieselbe noch glühend momentan zurück. So bilde ich je nach der Breite der Hypertrophie mehrere parallele feine Brandcanäle. Bei der Heilung wird die Schleimhaut durch das Narbengewebe fest gegen den Knochen gezogen und die erwünschte Erweiterung des Nasenlumens hierdurch bewirkt, ohne dass die Schleimhaut in ihrer Function später beeinträchtigt ist.

Da meine Glühnadel in ähnlicher Weise, wie ich oben den allgemeinen Platinbrenner beschrieben und abgebildet habe, aseptisch construirt ist, so operirt man mit derselben, ohne selbst eine Infection veranlassen zu können.

Digitized by Google

Die Reaction bei meinen Behandelten war nach der Operation, was die Schwellung anbelangt, in den ersten 24 Stunden ziemlich bedeutend, was wohl auch mit der Oedemisirung im Zusammenhang steht.

Durch sofortige Einführung von einem Chinolin-Naphtholgaze-Tampon nach der Aetzung, der 24 Stunden liegen blieb, nahm dieselbe jedoch rasch ab.

Ueble Zufälle, nicht einmal Kopfschmerz konnte ich beobachten, Nachkrankheiten blieben in allen Fällen aus. Nachdem der erste Tampon entfernt worden, war die Wundbehandlung eine offene, die sehr grosse Vorzüge hat.

Die Heilung erfolgte etwa in acht Tagen; der Endeffect war äusserst befriedigend.

Selbst die lappigen Hypertrophien der Muscheln sind, wenn auch öfter erst nach mehrfachen Cauterisationen dieser Art, auf die Norm zu verkleinern, dass sie der Luftpassage nicht mehr hinderlich sind.

Auch auf electrolytischem Wege ist die Operation in ähnlicher Weise wie mit der Glühnadel zu vollziehen, wie ich es häufig erprobt habe.

Einen diesbezüglichen Fall habe ich bereits in einer Abhandlung: Mittheilungen über galvanocaustische und electrolytische Operationen, 1892, No. 44, 45 und 46 der deutschen Medicinalzeitung beschrieben: „Eine spitze goldene Nadel an dem negativen Pol wird von vorn nach hinten durch die Basis der Muschel parallel dem Knochen geführt, die Plattenelectrode des + Poles setzt man auf das Brustbein, und wird der Strom des Voltolini'schen Apparates allmählich einschleichend bis auf zehn Elemente verstärkt, fünf Minuten lang in Wirkung gesetzt. Die Schleimhaut verfärbt sich. Schmerzen sind trotz Cocain bedeutend, namentlich in den Schneidezähnen. Ohne besondere Nachbehandlung trat in ca. zehn Tagen Heilung ein und vollständig freie Nasenathmung."

Wenn nun auch besonders nach Infiltrationsanästhesie diese electrolytische Procedur gute Resultate erzeugt, so möchte ich doch der Glühnadeloperation deshalb den Vorzug geben, weil dieselbe weit schneller ausgeführt werden kann und die sensitiven Fasern des Nasopalatinus nicht in dem Maasse gereizt werden, wie die Electrolyse es thut, ausserdem kann die locale Einwirkung der Glühhitze genauer bemessen werden.

In kurzer Frist gedenke ich eine Beschreibung und Abbildung meiner Glühnadel, auf welche ich Anfangs September 1897 einen Patentantrag gestellt habe, der Redaction dieser Zeitschrift zur Verfügung zu stellen. Ich habe dieselbe in zwei Formen anfertigen lassen, je nach Art der mit ihr auszuführenden Operation resp. je nach dem Gebrauch bei Oberflächencauterisationen an der Cutis und am Auge: zur Entfernung lästiger Haare, zur Cauterisation von Hornhaut-Geschwüren, zur Behandlung von Naevus, Lupus erythematosus, Telangiectasien u. s. w., in welchen Fällen es darauf ankommt, möglichst feine Narbenbildung zu erzielen, oder je nach Verwendung in Körperhöhlen in Nase, Ohr, Hals und Uterus. Hierüber habe ich bereits in No. 96 bis 98 der deutschen Medicinalzeitung 1897 berichtet.

Vorläufig können die aseptisch construirten Brenner, sowie die ebenso angefertigten galvanocaustischen Glühnadeln nur durch meine

Digitized by Google

Adresse bezogen werden, und kann ich eine exacte Ausführung seitens des Instrumentenmachers, die namentlich für die Glühnadel erforderlich ist, verbürgen, da ich dieselben vor der Absendung einer genauen Probe unterwerfe.

Sitzungs-Bericht der Gesellschaft der ungarischen Ohren- und Kehlkopfärzte.

Sitzung vom 15. October 1897.

Vorsitzender: Herr v. Navratil.

Secretär: Herr Polyák.

1) Herr v. Navratil: Deviation und Spina der Nasenscheidewand.

Patient, ein 17 Jahre alter Buchhalter, hat schon seit seiner Jugend eine schiefe Nase und hat links nur wenig Luft. Seit 3—4 Jahren links totale Verstopfung; Patient leidet dauernd an Schnupfen und schläft mit offenem Munde.

Die Nase ist auch von aussen schief, der knöcherne Theil ist nach links, der knorpelige Theil nach rechts verbogen. Der linke Nasengang wird 5 mm weit vom Introitus durch die halbkugelförmige Emporwölbung der Scheidewand, welche hier den Nasenflügel berührt, derartig verengt, dass eine dünne Sonde den unteren Nasengang nur schwer passiren kann. Rechter Nasengang entsprechend erweitert. Choanen frei. Chronischer Rachen- und Kehlkopfcatarrh. Patient schläft mit offenem Munde.

Operation am 5. October 1897 in Chloroformnarcose. Die linke Nasenhöhle wird durch einen bis zum Nasenbein reichenden paramedianen Schnitt mit der Scheere eröffnet; es zeigte sich nun, dass die Scheidewand nicht allein verbogen, sondern auf der Grenze des Vomers mit einer scharfkantigen, knorpeligen Leiste, welche die äussere Wand berührt, versehen ist. Schleimhaut und Perichondrium werden abpräparirt, die Leiste und ein Theil der verborgenen Scheidewand resecirt. Tamponade. Vernähen der Wunde. Heilung per primam. Entfernung der Nähte und Tamponwechsel am 7. October. Die linke Nase ist nun total luftdurchgängig.

Der Zustand des Patienten ist nun ganz zufriedenstellend, er schläft mit geschlossenem Munde. Rachen- und Kehlkopfcatarrh bildet sich langsam zurück.

Herr Baumgarten: Bei Gelegenheit des in der vergangenen Sitzung vorgestellten ähnlichen Falles haben wir unseren Standpunkt schon genügend gekennzeichnet und diesmal will ich nur bemerken, dass selbst in Fällen, wo die Spina so gross ist, dass sie mit der unteren Muschel verwächst, die intranasale Operation stets genügt.

2) Herr v. Navratil: Kehlkopfpolyp.

Der 48 Jahre alte Tagelöhner ist seit drei Jahren heiser. Die zunehmende Heiserkeit hat sich letzterer Zeit zuweilen mit Erstickungsanfällen complicirt. Patient ist gut entwickelt und genährt, mit intacten

Digitized by Google

Brustorganen. Nase, Mund und Rachen gesund. Unter der vorderen Commissur ist eine beinahe pflaumengrosse, doppellappige, blass-graurothe, an der Spitze etwas belegte, breitgestielte Geschwulst sichtbar, welche bei der Exspiration sich über die rechte Stimmlippe wirft, bei der Inspiration in die Rima glottidis aspirirt wird, welche sie grösstentheils ausfüllt. Die Stimme ist heiser, die Athmung momentan ruhig. Die Stimmlippen sind injicirt, ihre Beweglichkeit ist frei.

Wir müssen in diesem Fall einen selten grossen, doch benignen Polyp annehmen. Ob Fibrom, oder Schleimhautpolyp, kann nur nach der Entfernung festgestellt werden. Ich stimme eher für den letzteren. Die Entfernung werde ich in diesem Falle mit Laryngofission vornehmen, da eine schnelle und radicale Entfernung hier nur auf diese Weise möglich ist.

Herr Baumgarten: Es ist kaum möglich, eine solche grosse Geschwulst intralaryngeal zu entfernen, und deshalb stimme ich der Ansicht des Herrn v. Navratil bei, mit der Bemerkung, dass ich die transversale Eröffnung vorziehen möchte, aus dem Grunde, weil man dann dem Tumor näher kommen und ihn besser fassen kann.

Herr Polyák: Es sei mir erlaubt, vorerst einige Bemerkungen über das Bild dieser Geschwulst fallen zu lassen. Es ist auffallend, dass diese Geschwulst, welche gestielt und ziemlich frei beweglich ist, eine ungleichmässige kleinknollige Oberfläche zeigt und mit Eiter bedeckt ist; an der Spitze ist ein bohnengrosses Geschwür mit aufgeworfenen Rändern, dessen Basis mit schmutzigem Detritus bedeckt ist. Ich denke kaum, dass diese Geschwulst ein einfacher Polyp, also nur hypertrophische Schleimhaut ist, eher ist es möglich, dass sie ein infectiöses Granulom, wahrscheinlich Tuberculom, oder event. eine maligne Geschwulst ist. Gegen letztere Annahme spricht allerdings die ungestörte Motilität und das scheinbare Unverändertbleiben der Stimmlippen. Von dieser Voraussetzung über die Natur des Leidens stimme ich auch für die extralaryngeale Operation.

Herr Paunz: Ich kann die Ansicht des Herrn Polyák, dass diese Geschwulst bösartig ist, nicht theilen, da schon der Spiegelbefund dagegen spricht. Die sichtbare Epithelexcoriation ist ein Resultat des durch die Athembewegungen verursachten Flottirens.

Herr Zwillinger: Ich halte die Geschwulst für eine benigne Neubildung, für ein ödemätöses Fibrom. Die Operation per os, das allgemein benützte Verfahren, ist in diesem Falle, da das ödematöse Fibrom so gross ist, dass es schon die Grenze berührt, wo man an Laryngofission denken kann, weniger geeignet, als das letztgenannte Verfahren.

Herr v. Navratil: Ueber die Diagnose werde ich mich nach der Operation äussern. Ein Ballottement während der Phonation bemerkte ich ebenfalls. Trotzdem die Geschwulst auf breiter Basis sitzt, ist das Grundgewebe nicht erkrankt, es ist also nicht wahrscheinlich, dass sie bösartig ist.

3) Herr Baumgarten: Siebbeinzellenempyem mit Orbitalabscess.

Die 12jährige Patientin hatte vor zwei Jahren Scarlatina durchgemacht, seit einem Jahre bemerkt sie eine schmerzhafte Hervorwölbung

Digitized by Google

im linken vorderen oberen Augenwinkel. Herr Prof. Szili war so freundlich, mir die kleine Patientin aus seiner Augenklinik zu übersenden, da er sogleich an den nasalen Ursprung des Leidens dachte.

In der linken Orbita, dem Thränenbeine entsprechend, war eine bohnengrosse Geschwulst sichtbar, die Haut darüber geröthet, bei Berührung war die Geschwulst schmerzhaft und nach längerer Untersuchung hatte ich den Eindruck der Fluctuation.

In der linken Nasenhöhle, die im Vergleich zur rechten Seite etwas erweitert ist, sieht man das vordere Ende der mittleren Muschel mit normaler Schleimhaut bedeckt, jedoch den Knochen ungefähr auf das Dreifache vergrössert. Ich habe diese blasige Auftreibung des Knochens sofort eröffnet, nach Entfernung eines Theiles der harten Knochenschale gelangte ich in eine Höhle, die mit Granulationen und Eiter gefüllt war. Nach Säuberung der Höhle kann ich mit einer Sonde durch einen Gang nach vorn, aussen, oben gelangen. Als ich nun die Geschwulst in der Orbita drückte, floss dicker rahmartiger Eiter durch den Gang in die Höhle und gelang es langsam, die ganze Geschwulst in der Orbita zum Schwinden zu bringen.

Die Höhle wurde erweitert und wird offen gehalten, Patientin kann sie selbst täglich ausdrücken, und ist jetzt nach drei Monaten schon so wenig Secret vorhanden, dass sich die Vorwölbung nur dann mehr zeigt, wenn 2—3 Tage hindurch nicht ausgedrückt wird.

Bei uns in Ungarn werden offene Empyeme der Siebbeinzellen häufig, geschlossene seltener, Durchbruch gegen die Orbita hingegen sehr selten beobachtet (in Amerika und England häufiger), wie ich dies schon in einem Vortrage hervorgehoben habe. Selbst die Herren Augenärzte haben selten Gelegenheit, diese Fälle zu sehen. Nebenhöhlen-Empyeme im Kindesalter sind ebenfalls selten, kommen aber nach Scharlach, Influenza u. s. w. vereinzelt vor.

4) Herr Polyák: Septumresection.

Das Präparat stammt von einem 40 Jahre alten Manne, bei welchem die mit Leistenbildung complicirte Deviation der Scheidewand die linke Nase total verlegte. Die Kante der Leiste lag der äusseren Wand dicht an und presste eine tiefe Furche in den Körper der unteren Muschel. Operation mit der Säge. Das entfernte Stück ist heute in Alcohol geschrumpft noch $2^1/_2$ cm lang und 1 cm hoch, war nach der Loslösung im Nasengange noch immer derart eingekeilt, dass es nur mit ziemlicher Kraftanwendung mit der Zange extrahirt werden konnte.

Sitzung vom 11. November 1897.

Vorsitzender: Herr v. Navratil.

Secretär: Herr Polyák.

1) Herr v. Navratil: Kehlkopfpolyp, durch Laryngofission entfernt.

Patient ist in der vorigen Sitzung vorgestellt worden, der beinahe pflaumengrosse Kehlkopfpolyp, welcher unter dem vorderen Theile der rechten Stimmlippe hing, ist durch die gespaltene Larynx mit einem Scheerenschnitte entfernt worden. Patient ist seitdem schon geheilt entlassen worden und verreist. Da er sich trotz seines Versprechens

Digitized by Google

nicht wieder meldete, bin ich nicht in der Lage, ihn zu demonstriren, habe aber das Präparat mitgebracht. Es ist ein Schleimpolyp. Patient wurde mit fast intactem Kehlkopf entlassen, nur die rechte Stimmlippe war mässig injicirt. Die Stimmlippen lagen in demselben Niveau, die Stimme war hell und klar. Die Heilung war durch Eiterung einer Nahtwunde etwas verzögert.

2) Herr v. Navratil: Multiple Papillome, durch Laryngofission entfernt.

Bei dem 47 Jahre alten Patienten ist schon vor 16 Jahren in Wien die Diagnose Kehlkopfgeschwulst gestellt worden, er kümmerte sich aber trotz der heiseren Stimme wenig darum, bis vor vier Wochen Athemnoth auftrat. Unter der linken Stimmlippe sass eine haselnussgrosse papillomatöse Geschwulst, welche bei der Exspiration in die Rima glottidis kommt und dieselbe fast gänzlich versperrt. Ein anderes Papillom sass unter dem hinteren Theile der rechten Stimmlippe. Am 2. November Laryngofission ohne Tracheotomie, es wurden ausser den erwähnten zwei Papillomen noch zwei kleinere entfernt. (Demonstration der Präparate.)

3) Fall von Laryngitis fibrinosa.

Patient leidet seit einigen Tagen an Schlingbeschwerden. Mundhöhle frei, Rachen und Kehlkopf injicirt. Auf dem rechten Aryknorpel eine von einem rothen Hofe umgebene, unregelmässige dreieckige, 10pfennigstückgrosse fibrinöse Auflagerung. Seit dem Auftreten der streng kalten Witterung ist dieser schon der zweite Fall, den ich sah. Ich habe überhaupt erfahren, dass, so oft die kalte Witterung plötzlich auftritt, Fälle von Laryngitis fibrinosa häufiger werden. Das Leiden kommt in dieser circumscripten Form recht selten vor.

Discussion:

Herr Némai: Es kommt selten vor, dass eine Geschwulst in der Grösse, wie im Falle I, 20 cm lang und 8—10 cm breit, keine Suffocation verursacht. Das ist so zu erklären, dass sie sich dort, wo sie sass, durch Druck auf die Seitenwände Raum geschaffen hat, leicht beweglich war und ihre Lage bei der Ein- und Ausathmung ventilartig wechselte und die Luftbewegung nicht hinderte. Ich denke, sie hat nicht nur den Sinus Morgagni, sondern auch die Trachealwand ein wenig dilatirt, da aber Herr v. Navratil davon keine Erwähnung that, bin ich so frei, jetzt die Frage zu stellen, ob eine Erweiterung des Morgagnischen Ventrikels sichtbar war.

Herr Szenes: Blos zur Completirung möchte ich im Anschluss an den demonstrirten Fall erwähnen, dass ich in den letzten Tagen einige Fälle von Otitis media suppurativa acuta beobachten konnte, welche abweichend von dem gewöhnlichen Verlaufe, mit auffallend intensiven Schmerzen, mit hohem Fieber und überaus profuser Secretion einhergingen. Besonders fiel mir die Masse von häutigen Partikelchen auf, welche in dem herausgespülten Ohrsecrete zu sehen war; dieselben erwiesen sich bei microscopischer Untersuchung fibrinösen Characters. Die Fälle zeigten wohl einen protrahirten Verlauf, doch endeten sie mit vollkommener Genesung; der Verlauf wurde durch das Auftreten einer Schwellung der tieferen Gehörgangspartien, welche eine Desquamation zur Folge hatte, verzögert. Als ätiologisches

Digitized by Google

Moment wäre ich geneigt, den für die demonstrirte Laryngitis fibrinosa erwähnten raschen Temperaturwechsel anzunehmen, da meine Ohrenfälle aus derselben Zeit datiren, wie der demonstrirte Kehlkopffall, und ich kaum ein treffenderes Moment zur Aetiologie erwähnen könnte.

Herr v. Navratil: Der Polyp lag im Falle I theilweise im Morgagni'schen Ventrikel, eine Dilatation aber, wie sie Herr Némai supponirt, war nicht sichtbar; es fiel uns bei der Operation die bedeutende Grösse des Kehlkopfinneren auf, wodurch das Fehlen von Athembeschwerden genügend erklärt war.

4) Herr Hültl: Fall von knöcherner Nasenplastik.

Patient ist schon in der IV. Sitzung demonstrirt worden, ich will jetzt nur zeigen, dass nach Durchschneiden des Lappenstieles und einigen kleinen Correctionen die nachgebildete Nase viel besser gerathen ist. (Demonstration.) Die Nase hat jetzt ein normales Profilniveau, die bedeckende Haut ist der am Gesichte ganz gleich und das Resultat kann auch von cosmetischem Standpunkte kaum bemängelt werden.

5) Herr Väli: Carcinoma epitheliale Auris.

Der 39jähr. Bäcker Alexander Sch. wurde am 31. October 1897 in das Budapester Spital des Barmherzigen-Ordens auf meine Abtheilung aufgenommen. Bezüglich seiner Krankheit giebt er an, dass er schon seit fünf Jahren aus einer ihm unbekannten Ursache an rechtsseitigem Ohrenfluss leide; obzwar er seitdem auf die Reinhaltung seines Ohres immer Sorge trägt, war das Secret doch fötid, eitrig. Seit August d. J. entleert sich jedoch ein blutig-eitriges Secret, dabei ist das Ohr auch schmerzhaft. In den letzten Wochen stand er unter ärztlicher Behandlung, wobei er durch fünf Wochen Einspritzung irgend einer Medicin erhielt, welche Behandlung jedoch keine Besserung herbeiführte. Einige Tage vor seiner Aufnahme in's Spital nahmen die Schmerzen zu, darauf stellten sich in der Gegend des Unterkiefergelenkes Schmerzen und Schwellung ein, so dass der Patient in Folge der Unmöglichkeit, den Mund zu öffnen, Tage hindurch blos flüssige Nahrung zu sich nehmen konnte. Hierauf meldete er sich zur Aufnahme in unserem Spitale mit folgendem Status praesens:

Bei dem schwächlich genährten, abgemagerten, cachectisch aussehenden Patienten ist die rechte Gesichtsoberfläche, besonders in der Gegend des äusseren Ohres und des Unterkiefergelenkes, bedeutend geschwellt, prominirend; wenn man auf diese Schwellung dem Ohre zu einen zarten Druck ausübt, kommt aus dem äusseren Ohre eine beträchtliche blutig-eitrige fötide Entleerung. Bei der äusseren Oeffnung des äusseren Gehörganges ragt — von blutig-serösem Eiter umflossen — ein graulich-roth gefärbtes, stangenförmiges, kleinfingerdickes Gebilde von körnigem Aeusseren hervor, welches sich bei Berührung hart anfühlt und leicht blutet; die Sonde kann über die normale Entfernung des Trommelfells (längs der hinteren Wand des äusseren Gehörgangs bis auf 30 mm) hineingeführt werden. An der Wandung des äusseren Gehörganges findet sich keine rauhe Knochenfläche; auch die Unterkiefergrube ist nicht zugänglich. Ueber dem Warzenfortsatz ist nichts Abnormes bemerkbar. Die Lymphdrüsen des Halses sind in geringem Maasse geschwellt. Patient vermag das Unterkiefergelenk nicht zu

Digitized by Google

bewegen, in Folge dessen ist er unfähig, feste Nahrung zu sich zu nehmen, auch ist seine Sprache unverständlich.

Gehöruntersuchung. Nach Angabe des Patienten habe er schon seit fünf Jahren eine allmähliche, aber anhaltende Abschwächung seiner Hörschärfe, seit dem Sommer jedoch eine rapide Abnahme derselben bemerkt. Rechte Seite: Hört Uhrticken ad concham; Rinne: «—»; Weber: nach links lateralisirt. Linke Seite: Hört Uhrticken in 1 m Entfernung; Rinne: «+»; Flüstersprache in 1 m Entfernung.

Nachdem ich den Patienten auf meiner Abtheilung durch einige Tage beobachtet, habe ich aus unten noch darzulegenden Gründen — obschon mir die Diagnose nicht mehr zweifelhaft war — ein excidirtes Neoplasmatheilchen doch auch patho-histologisch untersuchen lassen. Ueber das Ergebniss dieser Untersuchung giebt mein Freund Dr. Minnich folgenden Bericht: Der aus dem äusseren Gehörgange excidirte Gewebspartikel besteht in histologischer Beziehung aus sehr losem zellenreichen, zum Theile gallertig bindegewebigem Grundgewebe, in welchem in Form unregelmässiger Zellnester und von der Oberfläche sich einstülpender Zellzapfen Plattenepithelien gelagert sind; an der einen Oberfläche zeigt sich mehrschichtiges Plattenepithel; das Grundgewebe ist überall von vielen dünnwandigen und weiten Gefässen durchwoben. Diagnose: Carcinoma epitheliale.

Ohne Kenntniss der soeben mitgetheilten Gewebsuntersuchung könnte das Krankheitsbild am ehesten noch mit einem Sarcom oder Papillom verwechselt werden. Letzteres ist jedoch vom Verlauf desselben sofort diagnosticirbar. Das Sarcom hingegen tritt eher bei jungen Leuten auf, es wächst schnell und erreicht eine bedeutende Grösse; in gegenwärtigem Falle spricht die histologische Untersuchung auch gegen das Sarcom. Wir können also das bei dem Patienten aufgetretene Krankheitsbild ebenso auf Grund einer klinischen Beobachtung, auf Grund der histologischen Untersuchung, als auch per exclusionem als Carcinoma epitheliale bezeichnen. Als Ausgangspunkt desselben wäre — meiner Ansicht nach — eben auf Grund des negativen Befundes im äusseren Gehörgange die Trommelhöhle anzunehmen. Die Annahme wird auch durch das Ergebniss der Gehöruntersuchung unterstützt.

Die Erkrankung ist als solche eine der selten beobachteten, deren in der Literatur kaum 20 Fälle erwähnt werden. In der Trommelhöhle kann diese Affection auch primär auftreten; in diesem Falle kann ihr Vorkommen so erklärt werden, dass Epidermistheile schon im Vornherein aus dem äusseren Gehörgange in die Trommelhöhle hineingewachsen sind; oder dass das Cylinderepithel der Trommelhöhlenschleimhaut sich in Folge äusserer Reize in Plattenepithel umgewandelt hat, obschon das Cylinderepithel sich auch direct in Krebszellen umwandeln kann, wie man dies im Darme bei krebsiger Degeneration der Ausführungsgänge der Folliculardrüsen beobachten kann. Dem Carcinom der Trommelhöhle geht — wie wir dies auch in unserem Krankheitsfalle gesehen — durch einige Jahre ein eitriger Ohrenfluss voraus. Aus der Trommelhöhle ragt bald eine schmutziggefärbte, körnige, solide Geschwulst hervor, welche — über breitem Grunde sitzend — bei Betastung sich rauh und hart anfühlt und sehr leicht blutet. Bei Anwachsen der

Digitized by Google

Krebszellen wird der Zerfallsvorgang beschleunigt und der ganze Process geht auch schon nach kurzer Zeit auf die Nachbarschaft über. Entsprechend der Richtung, in der sich die Affection ausbreitet, treten verschiedene Störungen, wie Schwindel, Schwerhörigkeit, Ohrensausen, Kiefersperre und Facialisparalyse auf; später, bei weiterem Fortschreiten des Processes in die Tiefe, werden die Pyramiden, der Warzenfortsatz, das Keil- und Hinterhauptbein gezerrt, derselbe dringt bis zum Gehirn hervor und unter Symptomen von Meningitis tritt der Tod ein.

Bei der Natur der Sache ist die Prognose ungemein ungünstig. Die Autoren sind einhellig der Ansicht, dass die Exstirpation der Neubildung von der Trommelhöhle und event. deren Nebenhöhlen aus kaum möglich sei. Einige Erleichterungen können wir dem Patienten auf die Art verschaffen, indem wir die oberflächlich liegenden Geschwulsttheile zeitweise entfernen, um dadurch den Abfluss des Secrets und andererseits auch eine etwa nöthig werdende Blutstillung zu ermöglichen. Natürlich ist der Werth einer solchen particllen Geschwulstexstirpation sehr problematisch; wird ja doch oftmals gerade hierdurch der Endausgang beschleunigt. In unserem Falle liegt noch kein dermaassen vorgeschrittenes Stadium vor, dass ich eine arteficielle Entfernung von einem grösseren Theile der soliden Geschwulst — wahrscheinlich nach vorheriger provisorischer Abtrennung der Muschel — als unmöglich betrachten sollte.

Herr Krepuska: Ich bedaure, die Demonstration der histologischen Präparate vermissen zu müssen, da gerade bei ulcerirten Granulationen im äusseren Gehörgange, welche vom Epithel leicht überdeckt werden, Bilder an den Schnitten vorkommen — besonders, wenn letztere aus kleinen Randpartien und parallel der Epithelschicht angefertigt werden — welche das Bild des Carcinoms imitiren. Ich will diesmal weder für, noch gegen die Diagnose Stellung nehmen, glaube aber, dass noch die Untersuchung eines aus der Tiefe excidirten grösseren Geschwulststückes mit Berücksichtigung der Schnittrichtung nothwendig ist, umsomehr, da der demonstrirte Fall macroscopisch ebenso gut für ein grösseres exulcerirtes Granulom, Tuberculom oder Condyloma latum betrachtet werden kann. Ich habe vor zwei Jahren Präparate eines Falles von primärem Epithelialkrebs demonstrirt, wo aber Zerstörung und Zerfall hochgradig waren. Einen operativen Eingriff halte ich in diesem Fall für indicirt.

Herr Baumgarten: Der Fall ist zur Operation geeignet; denn selbst wenn Carcinom vorhanden ist, wofür der microscopische Befund spricht, muss es, und zwar um so eher, versucht werden, die Geschwulst zu exstirpiren.

Herr Szenes: Bezüglich eines vorzunehmenden therapeutischen Eingriffes wird sich in dem demonstrirten Fall wohl Jeder mit Rücksicht auf die bis nun noch günstigen Verhältnisse um so rascher zu einem operativen Eingriff entscheiden. Doch betreffs des zu erwartenden Erfolges möchte ich zwei Fälle anführen, welche mich über Aetiologie und Entwicklung des Carcinoms eines Sonderbaren belehrten. Im ersten Falle, bei einem 40 Jahre alten Lehrer, hatte sich zu einer seit Jahren bestandenen rechtsseitigen Otitis med. suppur. chron. Warzenfortsatz-Caries hinzugesellt, weshalb auch Patient anderen Ortes

Digitized by Google

operirt würde. Patient kam einige Monate nach dieser Operation in meine Behandlung, mit fötoiöser Paukenhöhleneiterung, Facialisparalye und mit einem linearen Substanzverlust am Warzenfortsatz, welchen eine Kruste bedeckte, unter der Kruste Caries. Trotz der sofort vorgenommenen breiten Eröffnung des Warzenfortsatzes und Beseitigung der cariösen Knochentheile wollte der Process nicht heilen und erheischte eine zweite Operation. Die hierbei speckig infiltrirten Theile ergaben bei microscopischer Untersuchung einen negativen Befund betreffs eines schon damals supponirten Carcinoms. Nach dieser Operation wurde der Heiltrieb noch geringer, das Bild der Caries necrotica trat stets mehr in den Vordergrund, und nur nach Monaten entwickelte sich allmählich das klinische Bild eines Cancroids. Letzteres erstreckte sich auf die ganze rechte Kopfhälfte, um einen Substanzverlust herum, von der Grösse eines Kindhandtellers. Der zweite Fall betrifft einen 40 Jahre alten Buchdrucker mit beiderseitiger Otorrhoe seit seiner Kindheit; Patient suchte mich wegen seiner linksseitigen heftigen Ohrenschmerzen auf. Indem eine durch Wochen hindurch fortgesetzte antiseptische Behandlung erfolglos blieb, führte ich die radicale Eröffnung des Warzenfortsatzes aus, wobei auch der noch vorhanden gewesene cariöse Ambos entfernt wurde. Trotz des Eingriffes wollte der Process nicht heilen. Anfangs trat eine Facialisparalyse auf, später entwickelte sich das klinische Bild einer Caries necrotica des linken Warzenfortsatzes. Nach drei Monaten wurde Patient in der Wiener Poliklinik ein zweites Mal operirt, und da dies auch erfolglos blieb, liess sich Patient später auf der ersten chirurgischen Klinik in Budapest zum dritten Male operiren, woselbst die Diagnose auf Knochen-Tuberculose gestellt wurde. Nach Monaten trat nun das von Cachexie begleitete typische Bild eines Cancroids zu Tage. Beiden Fällen gegenüber stand ich stets unter der Impression, als hätte der operative Eingriff den Impuls zur Entwicklung des Carcinoms gegeben, d. h. ich hatte den Verdacht, dass die Operation die Entwicklung des Carcinoms beschleunigt hätte. Das Carcinom konnte Anfangs selbst microscopisch nicht nachgewiesen werden, und der Process zeigte nur das klinische Bild einer Caries necrotica. Nun fragt es sich, ob in dem demonstrirten Fall ein event. tief dringender Eingriff das Weiterentwickeln des bereits microscopisch festgestellten Carcinoms nicht beschleunigen wird.

Herr Váli: Den von competenter Seite gewonnenen histologischen Befund musste ich umsomehr acceptiren, weil er das klinische Bild bestätigte. Was die Operation betrifft, so habe ich gegen die Excochleation, tief in das Gewebe einzugreifen, einige Bedenken, dass dadurch der Process beschleunigt wird. Die Entfernung der vorstehenden Partie will ich vornehmen, den tieferen Eingriff halte ich weder für nützlich noch für nothwendig.

6) Herr Váli: Condylomata lata Auriculae et meat. aud. ext. l. d.

Der 26jährige Constabler Peter B., der mir durch die Güte meines Freundes, Polizei-Spitalsarzt Dr. Desider Perémi, zugeführt wurde, kam am 2. November 1897 in meine Beobachtung.

Patient giebt an, dass er im Jahre 1895 ein hartes Geschwür

Digitized by Google

gehabt, wogegen er im Budapester Polizeispitale ein Inunctionskur von zwei Monaten mitmachte. Danach fühlte er sich eine Zeit lang wohl, später kam er mit Rachenschmerzen mehrere Male wieder in's Polizeispital, wo er gegen diese Affection 21 Injectionen erhielt. Im August laufenden Jahres bemerkte er, dass sich an seinem rechten Ohr eine bohnengrosse, prominirende Pustel bildete, welche er in Folge heftigen Juckgefühls abkratzte; auf mehrmaliges Abkratzen hatte das hiervon abfliessende gelblich-seröse Secret auch an den gesunden Theilen ähnliche Pusteln und Geschwüre verursacht.

Bei der Untersuchung habe ich entsprechend der ganzen Muschel, besonders aber in der Gegend des Antihelix lebhafte Röthung und Infiltration gefunden; in der Fossa intercruralis, der Incisura intertragica und an der gewölbten Fläche des Antihelix befinden sich mehrere mit schmutzigem, gelblich-grauem Secret bedeckte, der Epitheldecke entblösste, ein wenig prominirende, mit einander confluirende Stellen.

Der ganze äussere Gehörgang zeigt ebenfalls röthliche Verfärbung und Infiltration; an der unteren vorderen Fläche befinden sich kleine papillenartige Erhebungen, deren einige schon aufgebrochen und an der Oberfläche ein gelblich-graues, seröses, ein wenig foetides Secret absondern. Die Lymphdrüsen des Halses sind vergrössert. Gehör: Rechte Seite: Hört Uhrticken auf 1 m.; Versuch nach Rinne «+»; Weber: Nach rechts lateralisirt, Flüstersprache auf 6 m. Linke Seite normal.

An dem äusseren Ohr kommen die Erscheinungen der Lues wie an allen anderen Körpertheilen in den mannigfaltigsten Formen und den verschiedensten Entwicklungsstadien vor. Es kommen also daselbst ebenso specifische Schuppenbildungen, pustulöse und papulöse Exantheme, wie auch oberflächliche oder bis zu den Knorpeln und Knochen dringende destructive Geschwüre etc. vor. Dieselben können auch primär entstehen; abgesehen von denen, die durch Küsse oder Bisse verursacht werden, sind die Umstände ihrer Entstehung unbekannt. Häufiger sind die secundär entstandenen, als deren häufigste Formen die Macula, die Papel und das Condylom erscheinen. Diese Formen kommen angeblich bei Frauen häufiger vor, namentlich bei solchen, deren äusserer Gehörgang enge, bei denen die Lues schon manifest und die auch ausserdem unreinlich sind oder an einer eitrigen Ohrenentzündung leiden; manche Autoren meinen, secundäre Erscheinungen kämen bei Frauen darum häufiger am Ohre vor, weil dasselbe durch das auf die Muschel gekämmte Haar fortwährend irritirt wird. Die Secundäraffectionen erscheinen meistens an der Oberfläche des knorpeligen Meatus. In diesem Falle is der äussere Gehörgang in Folge der Schwellung und Infiltration verengt, dieselbe entleert ein foetides, seröses Secret, welches die äusseren Theile leicht excoriirt. Auf die Ulceration des Condyloms folgt sodann narbige Heilung, welche — wenn mehrere Condylome sich nahe zu einander befanden — eine entstellende Strictur des äusseren Gehörganges zur Folge haben kann. Ist die Lues von leichterem Verlauf, kann das Condylom anfänglich mit Perichondritis oder Furunkel verwechselt werden. Das Condylom entwickelt sich langsam, ist schmerzlos und heilt nur langsam (auch nur auf antiluetische Behandlung) bei gleichzeitiger Drüseninfiltration der Umgebung.

Digitized by Google

Die Therapie bestand in unserem Fall in Sublimatumschlägen, Ungu. und Empl. Hg. und Sublimatinjectionen. Wie man sieht, befindet sich die Krankheit bereits in einem fortgeschrittenen Heilungs stadium.

II. Referate.

a) Rhinologische:

Zur Chirurgie des Sinus sphenoidalis. Von Dr. G. Spiess in Frankfurt a. M. (Arch. f. Laryngol. etc. 1897, Bd. VI, pag. 145.)

Für die Fälle, in denen die Diagnose einer Erkrankung der Keilbeinhöhle feststeht oder doch so wahrscheinlich ist, dass ein kleiner operativer Eingriff Berechtigung hat, empfiehlt S. ein Operations-Verfahren, welches den Zweck verfolgt eine Oeffnung in der vorderen Wand anzulegen, möglichst nahe dem Boden, also möglichst an tiefster Stelle. Um nun bei der Gewalt des Durchbohrens zu verhindern, dass die Trephine — und eine solche empfiehlt G. zur Operation — zu tief eindringe und nach der Schädelhöhle perforiren könne, liess er eine „Sondentrephine“ construiren. Ein genau über die Trephine passendes Rohr besitzt an seinem vorderen Ende ein ca. 1 cm langes Stäbchen von der Dicke einer Sonde. Wird das Rohr über die in dem Handgriff befestigte Trephine gesteckt, so ist die Länge des Rohres so abgepasst, dass die Trephine nur so weit aus jenem hervorgeschoben werden kann, dass ihre Krone in gleicher Höhe mit dem freien Ende der Sonde zu stehen kommt. Dadurch ist es ausgeschlossen, dass die hintere Wand der Keilbeinhöhle verletzt wird, da die Sonde nur bis an dieselbe reichen kann. Beschorner.

Ueber wahre Ozäna und ihre interstitielle kupferelectrolytische Behandlung. (Sur l'ozène vrai et spécialement de son traitement par l'électrolyse interstitielle cuprique.) Von Dr. P. Hugues. (Thèse de doctorat de Lyon und Revue hebdomadaire de laryngologie et d'otologie 1897, No. 38.)

Verf. kommt zu folgenden Schlussfolgerungen: 1) Wahre Ozäna ist eine Krankheit für sich, deren chronischer Verlauf nur durch gewisse physiologische Zustände gestört werden kann. 2) Bei normalem Verlauft neigt selbe im Alter von 35—40 Jahren zur Heilung, und dann bleibt die Atrophie als einziges Symptom. 3) Spontane Heilung kann aber auch in jedem Alter eintreten. 4) Diese Spontanheilungen sprechen für die Theorie einer Trophoneurose und gegen die Bacterientheorie. 5) Es liegt gar kein Grund vor, den Abel-Loewenberg'schen oder den Belfanti'schen oder den Della Vedova'schen Bacillus als specifisch für Ozäna zu nehmen; im Gegentheil, man muss selbe als Merkmal einer secundären, durch die Erkrankung der Mucosa und die Secrete hervorgebracht betrachten. 6) Die chirurgische Behandlung nach Rouge kommt nur bei symptomatischer Ozäna in Betracht und gehört nicht hierher. 7) Die palliative Behandlung besteht in dem

Digitized by Google

Entfernen der Krusten, die curative besteht a. in der vibrirenden Massage, welche bis jetzt keine Resultate aufzuweisen hat, b. in der Serotherapie, deren Wirkung zweifelhaft und nicht gefahrlos ist, und c. in der interstitiellen Kupferelectrolyse, welche wirklich günstig zu wirken scheint und jedenfalls gefahrlos ist. 8) Wenn die Ozäna wirklich eine Trophoneurose ist, so scheint jedenfalls die Electrolyse als angezeigt. 9) Auf 17 so behandelte Fälle kommen drei Heilungen, zwei zweifelhafte Heilungen, sechs Besserungen. Dr. P. K.

Ein Fall von Adeno-Carcinoma der Nase. Von F. E. Hopkins M. D. (Arch. f. Laryngol. etc. 1897, Bd. VII, pag. 107.)

Der Fall betraf einen 83 Jahre alten Eingeborenen von Massachusetts; die Neubildung, seit 12 Jahren bestehend, hatte ihren Sitz in der linken Nase, welche durch den immerwährenden Druck deformirt war. Das linke Auge wurde nach auswärts geschoben vorgefunden. Die Gewebsmasse ragte in das Vestibulum hinein, dehnte sich nach hinten in den Pharynx, hatte das Septum ergriffen und den Verschluss auf der rechten Seite zur Folge. Die microscopische Untersuchung eines excidirten Stückes bestätigte die Diagnose Adeno-Carcinoma. Beschorner.

---

b) Pharyngo-laryngologische:

Langdauernde Larynxdiphtheritis. (Diphthérie prolongée du larynx.) Von Dr. Concetti. (Gazetta degle ospedali und Annales des maladies de l'oreille et du larynx 1897, No. 9.)

Kommt ziemlich häufig vor und wird dann verkannt. Schon früher machte Cadet de Gassicourt darauf aufmerksam, dass Pseudomembranen drei Monate dauern können und nach dieser Zeit noch die Tracheotomie erfordern. Interessant ist, dass der Anfangs nachgewiesene Löffler'sche Bacillus am Ende nicht mehr vorhanden war.
Dr. P. K.

Ueber die Behandlung chirurgischer Kropfformen mit Schilddrüsenpräparaten. Von K. P. Serapin. Aus der academischen chirurgischen Klinik des Prof. N. A. Weljaminow. (Letopis russk. Chirurgii 1897, No. 1.)

Nach einer kurzen Uebersicht über die einschlägige Literatur berichtet Verfasser über die Resultate seiner auf Anregung von Prof. Weljaminow in St. Petersburg an einem vorwiegend ambulatorischen Material angestellten Beobachtungen. Dieselben beziehen sich auf 31 Fälle von mit Schilddrüsenpräparaten behandelten Kröpfen. Die Beobachtungsdauer beträgt bei keinem einzigen Fall weniger als drei Wochen, meistens bedeutend mehr. Es wurden angewendet: Thyreoidinum siccatum Poehl, rohe Kalbsschilddrüse, Bauer's Jodothyrin. Die Resultate seiner Beobachtungen fasst Verf. in folgenden Sätzen zusammen:

1) Die Behandlung des Kropfes mit Schilddrüsenpräparaten ist die am meisten vorzuziehende Therapie bei derjenigen Grundform des

Digitized by Google

Kropfes, welche als Struma parenchymatosa s. follicularis bezeichnet wird. Es lassen sich dabei bedeutende Geschwülste manchmal selbst bis zur Norm verkleinern.

2) Bei der Behandlung aller Kröpfe ohne Auswahl kann man in 70 pCt. der Fälle auf guten resp. mässigen Erfolg rechnen. Vollständige Heilung ist Ausnahme und wird nur bei jugendlichen Personen mit unlängst bestehenden Kröpfen beobachtet. Solche Fälle bilden circa 7 pCt. In 30 pCt. der Fälle lässt sich die Geschwulst bis auf unbedeutende Reste reduciren, mässiger Erfolg wird in 33 pCt., negativer resp. unbedeutender in 30 pCt. beobachtet.

3) Die Behandlung hat keinen Einfluss auf secundäre Metamorphosen in der Geschwulst, wie colloide, fibröse, cystische Degeneration; davon hängt auch der Erfolg der Behandlung ab, der am besten ist bei frischen Kröpfen.

4) Schon nach einigen Dosen der Präparate äussert sich die Wirkung in Weicherwerden der Geschwulst und Erleichterung der Beschwerden. Das Maximum der Wirkung wird nach 2—4 Wochen erreicht.

5) Die Verkleinerung der Geschwulst betrifft vorzüglich den Dickendurchmesser.

6) Das beste Präparat scheint das von Baumann entdeckte Thyrojodin zu sein.

7) Das Thyrojodin kann in jedem guten Laboratorium dargestellt werden.

8) Die Anwendung der rohen Schilddrüse hat keine Berechtigung mehr. Im Nothfall kann sie mit Erfolg durch die getrocknete Drüse ersetzt werden.

9) Die Wirkung der Schilddrüsenpräparate ist viel ausgesprochener als die von Jodpräparaten.

10) In den Anfangsstadien des Morbus Gravesii bei jugendlichen Personen lässt sich die Schilddrüsenbehandlung nicht ohne Erfolg anwenden. Bei weit vorgeschrittener Erkrankung hat die Therapie einen ungünstigen Einfluss auf das Herz und das Nervensystem.

11) In einem Falle hatte die Behandlung Verschlimmerung einer schon bestehenden Albuminurie zur Folge.

12) Während der Behandlung lässt sich immer die Allgemeinwirkung der Schilddrüsenpräparate mehr weniger constatiren.

13) Den Erfolg der Behandlung muss man immer durch nachträgliche Verabfolgung kleiner Dosen der Präparate unterstützen.

Gorodecki.

Die Verwerthung der Röntgenstrahlen für die Physiologie der Sprache und Stimme. Von Dr. M. Scheier in Berlin. (Arch. f. Laryngol. etc. 1897, Bd. VII, pag. 116.)

Bericht über die neue Methode, durch Anwendung der Röntgenstrahlen auf directem Wege den Mechanismus der menschlichen Sprache in deutlich sichtbarer Weise zu demonstriren. Wenn nämlich das Gesicht der zu untersuchenden Person in einem dunklen Raum den Röntgenstrahlen zugekehrt und darauf ein Schirm von Baryumplatincyanür an die andere Seite des Gesichts derart gehalten wird, dass der Schirm ganz parallel zur Medianlinie des Kopfes steht, so bekommt

Digitized by Google

man auf demselben einen vollkommenen Idealdurchschnitt des Kopfes, und sieht man dann nicht allein die Lippen, sondern die Zunge, das Gaumensegel, den Kehldeckel, Kehlkopf etc. Nach weiterer genauer Beschreibung des Verfahrens, zu dessen Gelingen allerdings ganz vorzügliche Instrumente erforderlich sind, geht Sch. näher auf das Wirken aller derjenigen physischen Factoren über, welche für das Sprechen in Betracht kommen, sowie auf die, die Sprache umfassenden Bewegungsvorgänge, die sich im Ansatzrohr des menschlichen Stimmorganes vollziehen. Aus seinen Ausführungen geht hervor, dass die Röntgenstrahlen noch über viele Fragen in der Physiologie der Stimme und Sprache genaue Aufschlüsse und Klarheit uns zu verschaffen berufen sind und dass die X-Strahlen auch im Stande sind, in pathologischen Fällen der Stimme und Sprache die betreffenden Störungen präciser festzustellen. Beschorner.

Subglottischer Tumor mit Dyspnoe, Tracheotomie und Auskratzen. (Un cas de tumeur sousglottique ayant déterminé de violente accès de dyspnée; ablation par trachéotomie et curettage.) Von Dr. J. Farlow. (Société américaine de laryngologie und Revue hebdomadaire de laryngologie 1897, No. 38.)

Eine 37jährige Frau leidet seit vier Jahren an Dyspnoe. Die Tracheotomie musste schleunigst ausgeführt werden und man fand an der hinteren Trachealfläche einen nicht gestielten, sich bis in den Oesophagus fortsetzenden Tumor, welcher weich, braun und bleistiftdick war. Stimme normal. Heilung. Dr. P. K.

Asphyxia ex abscesso retropharyngeali. Von J. Sila, Novitzki. (Detskaja Medicina 1897, No. 1.)

Ein viermonatliches, mit Abscessus retropharyngealis behaftetes Kind wurde am 5. November 1896 in's Ambulatorium des Moskauer Kinderspitals der Hl. Olga gebracht. Beim Herabdrücken der Zunge mit dem Spatel stockte die Athmung. Trotz der Eröffnung des Abscesses und Entleerung einer grossen Menge dicken Eiters, sowie eingeleiteter künstlicher Athmung wollte letztere nicht wiederkehren. Es wurde daher das Kind mehrere Male mit dem Kopf nach unten gekehrt und geschüttelt und auf diese Weise noch ziemlich viel dicken Eiters herausbefördert; dabei künstliche Athmung fortgesetzt. Endlich nach $^3/_4$stünd. anstrengender Arbeit gelang es, die Athmung in Fluss zu bringen.
Gorodecki.

Primäre acute Entzündung des submucösen Gewebes des Larynx. (Inflammation aigue primitive du tissu sousmuqueux du larynx.) Von Dr. Chiari. (Wiener klin. Wochenschrift und Annales des maladies de l'oreille et du larynx 1897, No. 10.)

Je nachdem diese Entzündungen diffus oder abgegrenzt sind, rufen sie ganz verschiedene Symptome hervor. Verf. bringt drei Beispiele acuter Halsabscesse, welche den Hautabscessen ähnlich verlaufen.
Dr. P. K.

Digitized by Google

Zur Entstehung des sog. Kehlkopfschwindels. Von Dr. P. Mc Bride in Edinburgh. (Arch. f. Laryngol. etc. 1897, Bd. VII, pag. 111.)

B. fand in dem meisten Fällen von Ictus laryngis die Reihenfolge der Erscheinungen folgendermaassen: Eine Anzahl von Hustenanfällen endet mit so dichtem Verschluss der Glottis, dass die Stimmbänder der innerhalb der Lungen und der Trachea comprimirten Luftsäule nicht weichen. Als eine Folge entsteht intrathoracischer Druck und Ohnmacht tritt ein. Unmittelbar hierauf erschlaffen die Stimmbänder, so dass wahrscheinlich Nichts eine Athmungsverhinderung andeutet. Bisher wurde nur über zwei Fälle mit tödtlichem Ausgang berichtet.

Beschorner.

Primärer Larynxlupus. (Lupus primitif du larynx.) Von Dr. Emil Mayer. (Société américaine de laryngologie und Revue hebdomadaire de laryngologie et d'otologie 1897, No. 38.)

Gestützt auf 2 eigene und 14 fremde Beobachtungen kommt Verf. am Ende seiner Arbeit zu folgenden Schlussfolgerungen: 1) Es besteht ein primärer Larynxlupus; 2) er zeigt Anfangs keine auffallenden Symptome und kann Jahre lang latent bleiben; 3) Tuberkelbacillen bestehen immer darin, sie sind aber wenig zahlreich und schwer aufzufinden; 4) beim ersten Anblick sieht der Lupus viel mehr der Syphilis als der Tuberculose ähnlich; 5) das Fehlen narbiger Verwachsungen ist für Lupus characteristisch, während selbe bei Syphilis nie fehlen; 6) die Prognose ist günstig.

Dr. P. K.

Zur Casuistik der Oesophagotomia externa bei Fremdkörpern. Von S. W. Wladislawlew. Aus dem St. Petersburger männlichen Obuchow-Hospital. (Letopis russk. Chirurgii 1897, No. 1.)

Verf. berichtet nach einem kurzen Ueberblick über die einschlägige Literatur über einen von ihm beobachteten Fall, wo die Operation 36 Stunden nach Verschlucken eines dreieckigen Knochenstückes, dessen Dimensionen $3^1/_2 \times 3 \times 1$ cm betrugen, ausgeführt wurde. Sowohl die Hautwunde als die Wunde in der Speiseröhre wurden nach der Operation vernäht, eine Sonde à demeure durch die Nase in den Oesophagus eingeführt. Vollständige Heilung nach 23 Tagen. Zum Schluss stellt Verf. folgende Sätze auf:

1) Bei der gegenwärtigen Sicherheit der operativen Methoden sollen forcirte Extractionsversuche von Fremdkörpern in der Speiseröhre immer mehr der Oesophagotomia externa weichen.

2) Bei günstigen Verhältnissen ist der primäre Verschluss der Operationswunde der offenen Behandlung vorzuziehen.

3) Die Einführung einer Sonde à demeure nach der Operation ist keine unerlässliche Bedingung.

Gorodecki.

Die Autophonie, d. h. die pathologische Resonanz der eigenen Stimme. (De l'autophonie ou résonance pathologique de la propre voix.) Von Dr. Brunner. (Klinische Vorträge und Revue hebdomadaire de laryngologie et d'otologie 1897, No. 38.)

Das Phänomen beruht auf unvollständiger Obstruction der Portio pharyngea der Eustachi'schen Trompete. Eine sich im Verlaufe der

Digitized by Google

Trompete befindende Verengerung bringt das Phänomen nicht hervor, denn 1) es tritt auf, wenn die Trompete offen ist, aber dennoch eine kleine Verwachsung am Pharyngealende besteht, 2) es tritt nicht auf, wenn die Trompete in ihrem Verlaufe auch gänzlich verschlossen ist. Das Leiden kommt bei Erwachsenen, welche lange an Pharynxcatarrh gelitten haben, vor. Alle Momente, welche die regelrechte Verbindung der knorpeligen mit der membranösen Tuba beeinträchtigen, welche also die spontane Rückkehr der geöffneten Tuba in die geschlossene Tuba verhindern (Steifigkeit, Trockenheit, Verdickung), müssen als Ursache der Autophonie betrachtet werden. Die Behandlung muss immer darin bestehen, dass die Ursache bekämpft wird. Dr. P. K.

Ueber die Absorption von Fremdkörpern durch die Gaumentonsillen des Menschen mit Bezug auf die Entstehung von infectiösen Processen. Von J. L. Goadale in Boston. (Arch. f. Laryngol. etc. 1897, Bd. VII, pag. 90.)

Als Fremdkörper wurde Carmin als die zu den Versuchen geeignetste Substanz erkannt. Der in Wasser suspendirte Carmin wurde vorsichtig mittelst einer stumpfen, biegsamen silbernen Canüle, welche einer hypodermatischen Spritze aufsass, in die Crypten eingebracht. Es wurden darauf, und zwar nach Verlauf von 20 Minuten bis zu 10 Tagen (im Ganzen 12 Fälle), die Tonsillen excidirt, und zeigten die hierauf vorgenommenen microscopischen Untersuchungen, dass Aufsaugung normaler Weise in den Tonsillen, und zwar durch die Schleimhaut der Lacunen stattfindet, dass der Weg der aufgesaugten Stoffe durch die folliculären Lymphräume in der Richtung der grösseren Bindegewebszüge führt, dass ferner die Fremdkörper während des Aufsaugungsvorganges der phagocytischen Thätigkeit der vielkernigen Neutrophilen, die in und neben der Schleimhaut befindlich sind, unterliegen, und dass endlich Bacterien normaler Weise in den Lacunen vorhanden, für gewöhnlich aber im Tonsillargewebe nicht nachweisbar sind. Demnach erscheint die Annahme möglich, dass die Bacterien ihren Weg beständig in die Tonsillargewebe nehmen, aber im Augenblick des Eintritts auf Bedingungen stossen, die ihrem Leben ein Ende bereiten.

Beschorner.

Pharyngolaryngeal- und Magenkrebs zusammen. (Cancer pharyngolaryngé et stomacal concomitants.) Von Dr. Fontognont. (Bulletin de la société anatomique de Paris und Annales des maladies de l'oreille et du larynx 1897, No. 10.)

Zwei microscopisch ganz verschiedene Krebse bei demselben Patienten. Dr. P. K.

Zur Casuistik der Oesophagusperforation. Von N. N. Essaulow. Aus dem Wologod'schen Gouvernements-Landes-Hospital. (Letopis russk. Chirurgii 1897, No. 1.)

Verf. berichtet über einen Fall, wo ein 42jähriger Arbeiter ein Knochenstück (Wirbelbogen) von $2^1/_2 \times 2 \times 1$ cm Dimensionen verschluckte. Dasselbe verblieb acht Tage in der Speiseröhre. Patient willigte in eine Operation erst ein, als bereits hohe Temperatur, In-

Digitized by Google

filtration des Zellgewebes der unteren rechten Halsseite und Kräfteverfall bestand. Eine instrumentelle Extraction des Fremdkörpers erwies sich als unmöglich. Bei der nunmehr vorgenommenen Oesophagotomie erwies sich die Speiseröhre an zwei gegenüberliegenden Stellen perforirt und communicirte mit einem grossen, mit stinkendem Eiter und gangränösen Fetzen erfüllten Hohlraume. Die Wunde wurde gereinigt, drainirt, mit Jodoformgaze tamponirt, in die Speiseröhre eine Sonde à demeure vom Munde aus eingeführt. Der weitere Verlauf war günstig. Vollständige Heilung nach $6^1/_2$ Wochen.

Gorodecki.

Bronchialdrüsenerkrankung; Durchbruch einer verkästen Drüse in den rechten Bronchus. (Adénopathie trachéobronchique, perforation de la bronche droite par un ganglion caséeux.) Von Dr. Bayeux und Dr. Audians. (Bulletin de la société anatomique de Paris und Annales des maladies de l'oreille et du larynx 1897, No. 10.)

Ein siebenjähriges Kind war während zwei Wochen krank, kam unter Erstickungserscheinungen in's Spital und starb nach vier Stunden. Die Section ergab Durchbruch der Trachea ganz nahe am rechten Bronchus durch eine käsige Drüse, welche während des Lebens den Bronchus durch Druck verstopft hatte. Der Fall ist insofern interessant, weil sein Verlauf so latent und langsam, die Endsymptome aber so stürmisch waren.

Dr. P. K.

Ein neues Laryngostroboscop. Von Dr. G. Spiess in Frankfurt a. M. (Arch. f. Laryngolog. etc. 1897, Bd. VII, pag. 148.)

Um die Versuche mit dem Laryngostroboscop, wie sie von Oertel (Arch. f. Laryngol. etc., Bd. III) eingehend beschrieben wurden, zu vereinfachen und die Untersuchung im Sprechzimmer mit Leichtigkeit an jedem Patienten gleich ausführen zu können, hat S. mit Beez in Frankfurt a. M. ein Laryngostroboscop construirt, welches genau die von Oertel aufgestellten Forderungen erfüllt, aber durch seine Kleinheit sich wesentlich von Oertel's Instrument unterscheidet. Die Handhabung des Apparates ist sehr einfach, und lassen sich bei starker Beleuchtung die Schwingungsvorgänge der Stimmlippen mit grosser Deutlichkeit beobachten.

Beschorner.

Die Pharynxschleimhaut als Ausgangspunkt und Eingangspforte pyogener Infectionen. (La muqueuse du pharynx comme point de départ d'infections pyogènes.) Von Dr. Lexer. (Archiv für klinische Chirurgie und Revue hebdomadaire de laryngologie et d'otologie 1897, No. 38.)

Das Resultat der vom Verf. auf Meerschweinchen ausgeführten Experimente ist folgendes: Die selbst in grossen Quantitäten in den Mund eingeführten Staphylococcen und Pneumococcen brachten nie eine tödtliche Allgemeininfection hervor; die Staphylococcen brachten zwei Mal einen Drüsenabscess am Unterkiefer und einmal einen Abscess an einem gebrochenen Tibia hervor. Aber bei Streptococcenculturen, selbst in geringen Quantitäten in den Mund gebracht, entstand immer Allgemeininfection und trat der Tod in spätestens zwei Tagen ein.

Digitized by Google

Schon nach einer Stunde fand man Streptococcen im Herzen und später auch in den anderen Organen. Der Speichel und andere Bacterien scheinen den grösseren Widerstand gegen Staphylococcen und Pneumococcen zu bedingen. Dr. P. K.

Pharyngotomia subhyoidea zur Entfernung eines Fremdkörpers. Von M. M. Trofimow. Aus der chirurgischen Abtheilung des Gouvernements-Landschaftshospitals in Poltawa. (Letopis russk. Chirurgii 1897, No. 1.)

Verf. giebt einen Ueberblick über die einschlägige Literatur und berichtet alsdann über den von ihm operirten Fall, betreffend einen 26jährigen Bauern, bei dem ein im oberen Larynxabschnitt eingekeilter Knochen mittelst der erwähnten Operation entfernt wurde.

Gorodecki.

Primäre pseudomembranöse Tracheobronchitis diphtheritischer Natur. (Trachéobronchite pseudomembraneuse primitive d'origine diphtéritique.) Von Dr. Hache. (Société médicale de Reims, séance du 16. Juin 1897.)

Ein 16jähriger Knabe kam mit Larynxdyspnoe, aphonischer Stimme und aphonischem Husten in's Spital. Im Pharynx nichts zu ersehen. Man machte eine Serumeinspritzung, und bald nachher trat Erbrechen ein; in dem aus den Bronchien stammenden Schleim wurde der Löffler'sche Bacillus in Mischform aufgefunden; des Nachts während eines Erstickungsanfalles wurden mit vielem Schleim zwei 1 mm dicke und 3—5 cm lange Pseudomembranen ausgehustet; durch ihre Zusammensetzung kann man das Trachealrohr nachbilden. Heilung ging langsam von Statten. Verf. kommt zu folgenden Schlüssen: 1) Es handelte sich hier um eine diphtheritische pseudomembranöse Tracheobronchitis, gemäss der bacteriologischen und physicalischen Brustuntersuchung. 2) Es lässt sich mit Wahrscheinlichkeit aber nicht absolut bestimmen, dass es sich um ein primäres Leiden handelte. 3) Das Leiden war fieberlos. Es handelte sich nicht um Lungencomplicationen, weil die Percussions- und Auscultationserscheinungen auf Verstopfung der Bronchien zurückzuführen waren. Dr. P. K.

Zur Medianstellung des Stimmbandes. Von Dr. Grabower in Berlin. (Arch. f. Laryngol. etc. 1897, Bd. VII, pag. 128.)

Nachprüfung der Experimente von Grossmann (vergl. Bd. VI des Archives) an Hunden und Katzen, welche diesen zu der Annahme führten, es sei die bisherige Auffassung, dass nach Lähmung der Nn. recurrentes die Rima glottidis die Cadaverweite zeige und die hieran sich anlehnende Behauptung, dass Medianstellung eines oder beider Stimmbänder auf alleinige Lähmung der Erweiterer hinweise, unhaltbar und erschüttert. Diese Nachprüfung lehrte, dass nach Durchschneidung des M. posticus das betreffende Stimmband bis zu 3 mm von der Mittellinie absteht, d. h. in der sogenannten Cadaverstellung oder besser an der Schwelle der Abduction sich befindet; ferner, dass wenn zur einseitigen Durchschneidung des M. posticus auch noch die der anderen Seite hinzutritt, sich nach ganz kurzer Zeit bis wenige Stunden danach eine Medianstellung beider Stimmbänder einstellt. Diese Medianstellung

Digitized by Google

wird nicht oder nur ganz unwesentlich durch darauffolgende Ausschaltung beider Mm. cricothyroidei beeinflusst, hingegen aufgehoben nach Durchschneidung der Nervi recurrentes, d. h. nach Ausschaltung der Adductoren. Nach Maassgabe dessen erscheint es also nicht richtig, dass das Auftreten einer Medianstellung nach Recurrensdurchschneidung die Möglichkeit einer Medianstellung bei Posticuslähmung ausschliesst; es besteht vielmehr eine auf physiologischen Ursachen begründete schnell und prompt eintretende Medianstellung nach Posticuslähmung und ist hiernach das Rosenbach-Semon'sche Gesetz durchaus möglich, ein Grund gegen seine Möglichkeit jedenfalls aus der nach Recurrensdurchschneidung eintretenden „Medianstellung" nicht ableitbar. Für die Richtigkeit spricht der Umstand, dass mit hoher Wahrscheinlichkeit die grössere „Vulnerabilität" des M. posticus begründet ist in der eigenthümlichen Beschaffenheit seiner Nervenendigungen, zu deren Erforschung G. die Methode von Stiehler angewendet hat und deren Ergebnissen, welche G. zur Zeit nur andeutet, mit Spannung entgegengesehen werden kann. Beschorner.

Ueber die vasomotorische Innervation des Larynx. (Sur l'innervation vasomotrice du larynx.) Von Dr. Hédou. (Presse médicale und Annales des maladies de l'oreille et du larynx 1897, No. 10.)

Es besteht kein physiologisches Experiment, welches das Bestehen der vasomotorischen Nerven für die Larynxgefässe beweist. Die Arbeit von Spiess ergiebt nur negative Resultate. Verf. beweist, dass dies von einem technischen Fehler herrührt. Er operirt auf einem curarisirten Thier, welches künstlich athmet und beweist, dass Reizung des peripheren Endes des Laryngeus superior regelmässig Röthung der betreffenden Schleimhaut und Secretion der entsprechenden Larynxdrüsen hervorbringt. Also ist der Laryngeus superior ein vasomotorischer und secretorischer Larynxnerv. Verf. beschreibt seine Methode und schliesst daraus, dass der Nervus laryngeus superior zu den seltenen vasodilatatorischen Nerven zu rechnen ist. Dr. P. K.

Nadel im Larynx, durch Röntgenstrahlen bestimmt und durch äussere Operation entfernt. (Une épingle dans le larynx, localisée par les rayons Röntgen et extraite par la voie externe.) Von Dr. Walker Downie. (Edingb. Medical Journal und Annales des maladies de l'oreille et du larynx 1897, No. 10.)

Ein 19jähriger Bursche verschluckte eine Stecknadel, welche die gewöhnlichen Symptome hervorrief; Digital- und Spiegeluntersuchung ergaben kein Resultat; es bestanden blos Pharyngitis und Schwellung der rechten Larynxhälfte, so dass das obere falsche Stimmband das wahre grösstentheils bedeckte. Nach verschiedenen gescheiterten Versuchen gelang es, durch eine 45 Minuten dauernde Sitzung die das untere Horn des Schildknorpels horizontal durchdringende Stecknadel zu entdecken, an welcher Stelle auch Schmerz empfunden wurde. Die Wirbelsäule konnte aber nicht entdeckt und folglich die Stellung der Stecknadel zur Medianlinie nicht festgestellt werden. Da schwere laryngeale Symptome fehlten, nahm man an, dass die Stecknadel sich ausserhalb des Larynx befinde; eine in diesem Sinne ausgeführte

Digitized by Google

Operation führte aber nicht zum Ziel. Man behandelte nun exspectativ, bis nach fünf Monaten man in Besitz eines starken Apparates gelangte, welcher nach einer Sitzung von zehn Minuten eine anteposteriore vollständige Photographie ergab. Man sah nun ganz deutlich, dass die Stecknadel horizontal mit ihrer Spitze in den dritten Zwischenwirbelknorpel eingedrungen war und dass ihr Kopf sich etwas höher, beinahe in der Medianlinie sich befand. Die Stecknadel befand sich also im Larynx selbst, durchbohrte den rechten Ventrikel. Die Operation war also ganz einfach: Man führte eine einfache Thyrotomie aus und kam direct auf den Kopf der Stecknadel, welcher den Knorpel ulcerirt und durchbohrt hatte. Die Heilung ging normal von Statten. Blos trat zehn Tage nach der Sitzung eine Entzündung der Haut des Occiput ein, welche Entzündung einer Verbrennung dritten Grades ähnlich sah und eine bleibende Alopecie hinterliess. Dr. P. K.

Zur Frage des medullaren Phonationscentrums. Von Dr. Onodi in Budapest. (Archiv für Laryngologie etc. 1897, Bd. VII, pag. 161.) Antwort von Dr. Grabower in Berlin. Replik von Prof. Onodi in Budapest. (Ebendaselbst, pag. 162.)

Polemik über die Frage der Lage des Phonationscentrums. O. verweist auf seine demnächst im Arch. f. Laryngol. etc. erscheinenden Untersuchungen, die subcerebralen Phonationscentren und die centralen Phonationsbahnen betreffend. Beschorner.

Larynxlähmung bei Typhus. (Paralysie laryngée typhique.) Von Dr. Bernoud. (Province médicale und Annales des maladies de l'oreille et du larynx 1897, No. 10.)

Posticuslähmung trat am 15., Gaumensegellähmung am 20. Tage auf. Die Tracheotomie konnte umgangen werden. In 17 Fällen von typhischer Larynxlähmung konnte die Posticuslähmung nur sechs Mal festgestellt werden. Bei diesen sechs Fällen musste die Tracheotomie ausgeführt werden und vier mussten die Canüle fortwährend tragen. Das gleichzeitige Eintreten der Gaumenlähmung beweist, dass die Ursache nicht im peripherischen Nervensystem, sondern im Bulbus zu suchen ist. Dr. P. K.

Notiz.

Die fünfte Versammlung der süddeutschen Laryngologen wird am Pfingstmontag, den 30. Mai l. J., in Heidelberg stattfinden.

Alle für die **Monatsschrift** bestimmten **Beiträge und Referate** sowie alle Druckschriften, **Archive** und **Tausch-Exemplare** anderer Zeitschriften beliebe man an Herrn Prof. Dr. **Gruber** in Wien I, Freiung 7, zu senden. Beiträge werden mit 40 Mark pro Druckbogen honorirt und die gewünschte Anzahl Separat-Abzüge beigegeben.

Verantwortlicher Redacteur: Prof. Dr. Ph. Schech in München.
Verlag von Oscar Coblentz. Expeditionsbureau: Berlin W. 35, Derfflingerstrasse 22a
Druck von Carl Marschner, Berlin SW., Ritterstrasse 41.

Digitized by Google

Monatsschrift für Ohrenheilkunde

sowie für

Kehlkopf-, Nasen-, Rachen-Krankheiten.

Organ der Oesterr. Otologischen Gesellschaft.

(Neue Folge.)

Mitbegründet von weil. Prof. Dr. M. Rüdinger, Prof. Dr. R. Voltolini und weil. Prof. Dr. Fr. E. Weber-Liel

und unter Mitwirkung der Herren

Docent Dr. **E. Baumgarten** (Budapest), Hofrath Dr. **Beschorner** (Dresden), Prof. Dr. **Gaughofner** (Prag), Docent Dr. **Gomperz** (Wien), Dr. **Heinze** (Leipzig), Dr. **Hopmann** (Cöln), Prof. Dr. **Jurasz** (Heidelberg), Dr. **Keller** (Cöln), Prof. Dr. **Kiesselbach** (Erlangen), Prof. Dr. **Kirchner** (Würzburg), Dr. **Koch** (Luxemburg), Dr. **Law** (London), Docent Dr. **Lichtenberg** (Budapest), Dr. **Lublinski** (Berlin), Dr. **Michel** (Cöln), Docent Dr. **Moldenhauer** (Leipzig), Prof. Dr. **Onodi** (Budapest), Docent Dr. **Paulsen** (Kiel), Dr. **A. Schapringer** (New-York), Dr. **Schäffer** (Bremen), Dr. **E Stepanow** (Moskau), Prof. Dr. **Störck** (Wien), Prof. Dr. **Strübing** (Greifswald), Dr. **Weil** (Stuttgart), Dr. **Ziem** (Danzig)

Herausgegeben von

Prof. Dr. JOS. GRUBER Wien. **Prof. Dr. v. SCHRÖTTER** Wien. **Prof. Dr. PH. SCHECH** München.

Prof. Dr. E. ZUCKERKANDL Wien.

Dieses Organ erscheint monatlich in der Stärke von 3 bis 3½ Bogen. Man abonnirt auf dasselbe bei allen Buchhandlungen und Postanstalten des In- und Auslandes.
Der Preis für die Monatsschrift beträgt 12 R.-M. jährlich; wenn die Monatsschrift zusammen mit der Allgemeinen medicinischen Central-Zeitung bestellt wird, nur 8 R.-M.

Jahrg. XXXII. Berlin, Mai 1898. No. 5.

I. Originalien.

Erfahrungen im Gebiete der Ohren-, Nasen- und Mundkrankheiten.

IX. Jahresbericht

vom 1. Januar 1897 bis 1. Januar 1898 aus dem Ambulatorium

von

Prof. Dr. **Stetter.**

Im Jahre 1897 sind im Ganzen behandelt worden:

1995 Patienten,

und zwar

1044 Ohrenkranke,
484 Nasen- und Rachenkranke,
172 Halskranke,
295 Zahnkranke.

Digitized by Google

Von diesen Patienten stammten

1574 aus Königsberg,
303 „ Ostpreussen,
22 „ Westpreussen, Pommern, Schlesien,
94 „ Russland,
2 „ anderen Ländern.

Bezüglich des Alters und Geschlechts ergiebt sich folgende Tabelle:

A. Ohrenkranke.

Alter	männlich	weiblich	Summa
0— 1 Jahr	20	7	27
2—10 Jahre	120	77	197
11—20 „	115	108	223
21—30 „	91	119	210
31—40 „	86	84	170
41—50 „	57	53	110
51—60 „	42	29	71
61—70 „ u. mehr	18	18	36
	549	495	1044

B. Nasen- und Rachenkranke.

Alter	männlich	weiblich	Summa
0— 1 Jahr	1	5	6
2—10 Jahre	70	50	120
11—20 „	47	81	128
21—30 „	37	52	89
31—40 „	29	43	72
41—50 „	20	24	44
51—60 „	6	13	19
61—70 „ u. mehr	3	3	6
	213	271	484

C. Mund- und Halskranke.

Alter	männlich	weiblich	Summa
0— 1 Jahr	2	0	2
2—10 Jahre	9	3	12
11—20 „	16	19	35
21—30 „	14	43	57
31—40 „	14	24	38
41—50 „	4	13	17
51—60 „	1	6	7
61—70 „ u. mehr	0	4	4
	60	112	172

Ausserdem wurden an 295 Patienten 364 Zahnextractionen gemacht, so dass also im Ganzen

1995 Kranke

im Ambulatorium, und zwar meistens unentgeltlich, behandelt worden sind. —

Digitized by Google

Um auch weiterhin ein Bild über die Frequenz der Ohrenkrankheiten in den verschiedenen Lebensaltern zu geben, wie ich es in den früheren Jahresberichten bereits angefangen habe, folgt hier die Tabelle, welche Alter und Frequenz aller von dem 1. Januar 1889 bis zum 1. Januar 1898 im Ambulatorium behandelten Ohrkranken angiebt.

Alter	männlich	weiblich	Summa	
0— 1 Jahr	110	72	182	
2—10 Jahre	967	868	1835	3960
11—20 „	1149	794	1943	
21—30 „	691	742	1433	
31—40 „	576	460	1036	
41—50 „	450	361	811	4213
51—60 „	300	254	554	
61—70 „ u. mehr	171	208	379	
	4414	3759	8173	

Auch aus dieser Tabelle ergiebt sich, wie aus allen früheren, wiederum das Ueberwiegen der ersten zwei Decennien, denn diese stehen nur mit 253 Patienten gegen die folgenden fünf Decennien zurück. Während aber in den ersten vier Jahren (1891—1894 incl.) die Summe der Ohrkranken aus den letzten fünf Decennien kleiner war, als die Summe derjenigen aus den ersten zwei Decennien, hat sich das Verhältniss vom Jahre 1895 an insofern verändert, als die Summe der Kranken im Alter von 1—20 Jahren kleiner wurde als die entsprechende Summe derjenigen Kranken im Alter von 20—70 Jahren, und zwar zunehmend; denn

im Jahre 1895 betrug die Differenz ein Plus von 64,
„ „ 1896 „ „ 102,
„ „ 1897 „ „ 253,

d. h. mit anderen Worten, die Krankheiten des Ohres sind im Kindesalter im Abnehmen begriffen. Es wird aber trotzdem daraus noch nicht der Schluss gestattet sein, dass etwa die ätiologischen Momente, welche in den Kinderkrankheiten liegen, weniger gefährlich geworden sind; denn wir müssen bedenken, dass die Kinder meist erst zur Behandlung gebracht werden, wenn Eiterung aus den Ohren eingetreten ist.

Dass aber im Ganzen weniger Kinder in das Ambulatorium gebracht worden sind, während die Gesammt-Frequenz der Ohrenkranken vom ersten Jahre des Bestehens desselben bis jetzt von 818 bis 1044 gestiegen ist, bleibt immer ein erfreuliches Zeichen dafür, dass vielleicht doch auch weniger Kinder wie früher chronisch erkrankt sind, d. h., dass die jeweilig behandelnden Hausärzte das in Folge der allgemeinen Kinderkrankheit auftretende acute Ohrenleiden sogleich lege artis behandelt und geheilt haben. Die Freude über diesen schönen Erfolg der Bestrebungen gerade meines Ambulatoriums wird nun allerdings sehr beeinträchtigt, wenn ich hinzufüge, dass in den letzten Jahren die Ambulatorien für Ohren- und Nasenkranke wie Pilze hierselbst in die Höhe geschossen sind und dass selbstverständlich das Krankenmaterial dadurch sehr zersplittert wird. Dass trotzdem die Frequenz sich immer mehr gehoben hat, erkenne ich dankbar an, und dass be-

Digitized by Google

stimmt mich, meinen einmal eingeschlagenen Weg weiter zu verfolgen, d. h. der conservativen Therapie den weitesten Raum zu geben, mich aber der operativen nicht consequent und a priori zu verschliessen.

Ich stimme dem Ausspruche Stacke's[1]) in vollstem Umfange bei, dass die Operation stets die Ultima ratio sein soll, und dass im concreten Falle erst alles Andere versucht werden soll, ehe man zur Operation schreitet. Wenn alle Ohrenärzte so dächten und danach handelten, dann erst würde die Stacke'sche Operation der Freilegung der Mittelohrräume ihre volle und ganze segensreiche Wirkung ausüben.

Dass die Zuhörerzahl der Studirenden im Laufe der Jahre zugenommen hat — obgleich die Ohrenheilkunde leider noch immer nicht Prüfungsgegenstand im Staatsexamen geworden ist — gehört auch zu den erfreulichen Zeichen des Fortschrittes unserer Wissenschaft, und ich freue mich, hinzufügen zu können, dass ich von Jahr zu Jahr, wenn auch in sehr langsamem Tempo steigend, wahrnehmen kann, dass bei der Prüfung in der chirurgischen Station des Staatsexamens einige Anforderungen auf dem Gebiete der Otiatrie gestellt werden dürfen, und dass die Candidaten heute bereits einen ganz unzweifelhaften Fortschritt in ihren otriatrischen Kenntnissen gegen früher gemacht haben. Ganz ebenso steht es mit den practischen Aerzten, und zwar könnte ich hier eine ganze Anzahl von Collegen aus der Stadt und der Provinz direct namhaft machen, weil ich von ihnen seit neun Jahren immer und immer wieder Ohrenkranke aus ihrer Praxis zugeschickt erhalte und daraus ersehen kann, um wie viel rationeller von ihnen von Anfang an jetzt die Therapie geleitet wird und um wie viel richtiger die Diagnosen geworden sind. Auf der ganzen Linie der angehenden und der fertigen Praxis sehen wir also ein erfreuliches, zielbewusstes Vorwärtsschreiten. Hoffentlich tritt kein Stillstand ein, denn er wäre Rückschritt und in gleicher Weise für die Kranken wie für die Aerzte tief zu bedauern. Ich danke es ganz speciell dem jetzigen Director der Kgl. chirurgischen Klinik, Herrn Prof. Freiherr v. Eiselsberg, dass er den Studirenden auch Patienten mit chronischen Mittelohreiterungen und deren Folgen vorstellt, dass er dabei die heutigen Anschauungen über die Therapie ohne Voreingenommenheit bespricht, die Gefahren hervorhebt, denen diese Kranken ausgesetzt sind, und diese dann auch klinisch operirt. Dadurch wird allen Studirenden die Wichtigkeit und practische Bedeutung der Ohrenheilkunde viel intensiver klargelegt, als es im Ambulatorium resp. im Colleg vor verhältnissmässig nur wenigen Zuhörern möglich ist.

Die behandelten Krankheitsformen waren folgende:

A. Ohrenkrankheiten.

	R.	L.	D.	Sa.
Eczem der Muschel und des Gehörganges . . .	6	2	—	8
Furunkel der Muschel und des Läppchens . . .	8	2	4	14
Vulnera der Muschel und des Gehörganges . . .	4	1	1	6

[1]) Die operative Freilegung der Mittelohrräume. Tübingen 1897.

Digitized by Google

	R.	L.	D.	Sa.
Accumulatio ceruminis	96	76	48	220
Fremdkörper im Gehörgang	5	4	—	9
Otitis ext. diff. acuta	39	38	9	86
„ „ circumscripta	19	14	—	33
„ „ desquamativa	5	5	3	13
Myringitis acuta haemorrhagica	54	46	12	112
„ chronica purulenta	15	16	9	40
„ „ sicca	23	18	21	62
„ „ desquamativa	2	5	3	10
„ „ purul. c. granulat.	6	10	2	18
Verkalkungen im Trommelfell	3	2	4	9
Ecchymose im Trommelfell	2	—	—	2
Perforatio myringis traumatica	1	1	1	3
„ „ obsoleta	5	2	2	9
Atresia meat. ext.	—	1	—	1
Otitis med. acuta	20	18	27	65
„ „ chron.	53	57	65	175
„ „ adhaesiva	15	14	33	62
„ „ chron. purul. c. perf. myring.	88	74	27	189
„ „ „ „ c. perf. et granulat.	34	36	9	79
Residuen abgelaufener Mittelohreiterungen	8	4	3	15
Periostitis proc. mast.	7	7	—	14
Labyrinthleiden	2	3	3	8
Nervöse Schwerhörigkeit	4	1	2	7
Taubstummheit	—	—	8	8

B. Nasenkrankheiten.

Eczema nasi	25
Acne rosacea	5
Choryza	6
Teleangiectasia septi	5
Scoliosis septi nach links	15
„ „ „ rechts	8
Epistaxis	3
Ulcus perforans septi	1
Angioma nasi	1
Ulcera luetica	2
Rhinit. hypertrophicans	146
„ atrophicans	14
Ozäna	18
Nasenpolypen	16
Rhinosclerom	1
Adenoide Vegetationen im Nasenrachenraum	52
Rhino-Pharyngitis	97
Fibrom im Nasenrachenraum	1
Empyema antr. Highmori	2

Digitized by Google

C. Mund- und Halskrankheiten.

Eczem und Furunkel auf den Lippen	10
Labialcyste	1
Unterkiefercyste	1
Glossitis	17
Parulis	4
Gingivitis ulcerosa	4
Tonsillitis acuta	19
Angina acuta	30
Hypertrophia tonsill.	19
Tonsillarabscess	5
Pharyngitis acuta	78
„ granulosa	67
„ atrophicans	3
Ulcera luetica pharyngis	4
Laryngitis acuta et chron.	117
„ luetica ulcerosa	2
Tuberculosis laryngis	8
Stimmbandpolypen	4
Stimmbandparese	4
Lymphomata colli	10
Struma	2
Fremdkörper im Pharynx	2
Caries dentium	364

Es wurden folgende Operationen ausgeführt:

Furunkel-Incisionen	14
Paracentese des Trommelfells	160
Extraction von Ohrpolypen	6
Ecrasement von Granulationen aus dem äusseren Gehörgang	10
Wilde'sche Incision	11
Exerasement des Antr. mastoid.	25
Cauterisation v. Granulationen im Mittelohr	5
Plastik der äusseren Gehörgangsöffnung	1
Nasenpolypen-Entfernung	16
Geraderichtung des Septum	4
Cauterisation bei Teleangiectasia septi	5
Zungenpapillom-Exstirpation	1
Scarification bei Tonsillit. acuta	5
Incision bei Tonsillarabscess	4
Tonsillotomie	8
Ecrasement adenoider Vegetationen	32
Exstirpation des Fibroms im Cav. pharyngo-nas.	1
Cauterisationen bei Hypertrophie der Nasenmuscheln	22
„ „ Glossitis papill.	10
Transport	340

Digitized by Google

Transport	340
Cauterisationen bei Pharyngit. granul. . .	5
„ „ Larynxpolyp	2
Excision einer Labialcyste	1
„ „ Unterkiefercyste	1
Eröffnung des Antr. Highmori	2
Exstirpation von Lymphomat. colli . . .	3
Summa	354

Bei einem Vergleiche der behandelten Krankheitsformen und der Summe der Operationen muss die Kleinheit der letzteren auffallen, wenn z. B. der Summe von 19 Tonsillen-Hypertrophien nur eine solche von 8 Tonsillotomien gegenübersteht oder bei 67 Fällen von Pharyngit. granulosa nur in 5 Fällen die Cauterisation gemacht wurde.

Bezüglich der Mastoidoperationen und der Stacke'schen Operation zur Freilegung der Mittelohrräume bin ich noch auf meinem früheren conservativen Standpunkt stehen geblieben; denn ich habe noch im vergangenen Jahre wieder die Erfahrung bestätigt gefunden, dass man zur Heilung alter Ohreiterungen die genannte Operation nicht nothwendig braucht. Ich bemerke bei dieser Gelegenheit, dass mir bezüglich zweier Patienten, die ich in meinem vorjährigen Bericht[2]) angeführt habe, von dem Assistenzarzt der Halle'schen Ohrenklinik Herrn Dr. Grunert die Nachricht zuging, dass der eine (W. M., 21 Jahre, stud. theol.) sich vor Beendigung der Behandlung entfernt habe, bei dem anderen (C. G., 24 Jahre, Rittergutsbesitzer) das Antrum nicht eröffnet worden war. Ich habe dem hinzuzufügen, dass ich den Nutzen einer Operation nicht einsehen kann, welche auch nach 8 Monaten noch keine Heilung gebracht hat, so dass so lange Zeit hinterher noch dem Kranken der Vorwurf gemacht werden muss, dass er sich vorzeitig aus der Behandlung entfernt habe. Die durchschnittliche Behandlungsdauer beträgt nach Stacke (l. c.), wenn keine Complicationen (Tuberculose, intracranielle Erscheinungen) vorliegen, bei jeder noch so veralteten Mittelohreiterung $3^1/_2$ Monate. Wenn nun nach 8 Monaten noch keine Heilung eingetreten ist, so liegt wohl ohne allen Zweifel ein sog. ossales Recidiv (Stacke) vor, d. h. entweder, dass die Operation keine radicale gewesen ist oder dass sie nicht zur radicalen Heilung geführt hat. Wenn in dem zweiten der oben angeführten Fälle das Antrum mastoid. nicht eröffnet worden ist, so liegt vielleicht hierin der Grund für das Recidiv; es wäre vielleicht ausgeblieben, wenn auch hier die Stacke'sche Radicaloperation gemacht, d. h. das Antrum vom Mittelohr her eröffnet worden wäre, — eine Möglichkeit, die viel an Sicherheit gewinnt, wenn wir den Stacke'schen Ausführungen (l. c. pag. 17) folgen, dass es zu den Haupterfordernissen der Radicaloperation gehört, den Kuppelraum auszuräumen, den Aditus zu erweitern und das Antrum mast. in breite Verbindung mit dem Gehörgang zu bringen, dass die typische Aufmeisselung nach Schwartze dagegen nicht für alle Fälle genügt.

Das oben angegebene Missverhältniss zwischen der Anzahl der

[2]) Monatsschrift für Ohrenheilkunde 1897, No. 3.

Digitized by Google

Tonsillenhypertrophien und der Tonsillotomien beruht auf der durchgängig vorhandenen Messerscheu der Patienten resp. deren Eltern. Sowie von der Exstirpation gesprochen wird, verweigern die betreffenden Patienten entweder sofort die Vornahme derselben oder geben vor, wiederkommen zu wollen — und erscheinen selbstverständlich nie mehr. Selbst bei hochgradigen Schluck- und Schlingbeschwerden, bei behinderter Athmung, bei heftigen Schmerzen ist mir kürzlich von einer erwachsenen Frau, welche an einem acuten Tonsillarabscess litt, die Ausführung der Incision nicht gestattet worden, trotz ruhiger Vorstellung von der Nothwendigkeit der kleinen Operation. Leider ist diese Messerscheu im Laufe der Jahre grösser und grösser geworden, und zwar nicht nur bei den sog. gebildeten Classen, sondern auch bei den ungebildeten. Nachdem ich vier Jahre lang die sehr grosse Poliklinik der Königl. chirurgischen Klinik mit pr. pr. 6000 Patienten pro Jahr geleitet und jetzt seit dem 1. Januar 1889 in meinem eigenen Ambulatorium über 11000 Kranke behandelt habe, also im Ganzen 12 Jahre in engster Fühlung mit den Patienten der ärmeren Classe stehe, darf ich mir wohl ein Urtheil über das Fühlen und Denken dieser Leute dem Arzt und seinem Handeln gegenüber erlauben. Auch hier, wo es sich um die eigene Gesundheit oder die der Familie handelt, spricht sich das horrende gesteigerte Selbstbewusstsein, die Negation jeglicher Autorität immer mehr und mehr aus; ja, man bekommt oft den Eindruck, als ob ein Arbeiter oder eine Proletarierfrau nur deshalb die Poliklinik aufsuche, um sich die schon vorher selbst gestellte Diagnose bestätigen zu lassen, um, falls dies nicht geschieht, mit ungläubiger Miene wieder davonzugehen. Das sind die Früchte ebenso sehr der socialpolitischen Bestrebungen unserer Zeit, als wie auch der Kurpfuscher und sog. Naturheilärzte.

Ueber die einzelnen Operationen ist nicht viel hinzuzufügen. Die Wilde'sche Incision hat in allen Fällen auch die zugleich bestehende chronische Mittelohreiterung zur Ausheilung gebracht, und ich kann mich daher auch heute noch nicht den Otologen anschliessen, welche sich der Wilde'schen Incision gegenüber ablehnend verhalten. Das Ecrasement des Antr. mastoideum wurde nur dann an die Incision angeschlossen, wenn eine Knochenfistel vorlag, oder wenn der Knochen bläulich verfärbt und, wie in zwei Fällen, eindrückbar war. Nicht immer gelang es, dadurch die Passage nach dem Mittelohr freizulegen; denn die in das Antr. mastoideum gespritzte antiseptische Lösung floss nicht immer aus dem Meatus ab. Die Krankengeschichte eines Patienten, der im Alter von 54 Jahren stand, ist durch den Befund im Antrum mast. interessant, weshalb ich sie hier folgen lasse:

R. G., Matrose eines Pregelkahns, 44 Jahre alt, erkrankte während seines Aufenthalts in Königsberg vor drei Wochen an Influenza, und nachdem er nur drei Tage ohne ärztliche Behandlung in seiner hiesigen Wohnung bettlägerig gewesen war, ging er am vierten Tage wieder auf das Schiff, das am nächsten Tage seine Reise pregelaufwärts antrat. Nur kurze Zeit nach der Ausfahrt bekam er (also am fünften Tage nach Beginn der Krankheit) plötzlich einen ca. 1/4 Stunde dauernden Schüttelfrost und fühlte unmittelbar darauf heftige Schmerzen im rechten Ohre, aus dem „gleich danach" sich eitriger Ausfluss einstellte. Im

Digitized by Google

Anschluss daran traten sehr bald heftige, den Schlaf raubende, nach der Schläfengegend ausstrahlende Schmerzen hinter dem Ohre auf, die Weichtheile um das Ohr herum schwollen mächtig an, die Haut färbte sich nach Aussage des Kapitäns dunkelroth und nahm ein glänzendes Aussehen an. Im Laufe der nächsten 14 Tage nahmen die genannten Symptome immer mehr an Heftigkeit zu, obgleich warme Umschläge und warme Oeleinträufelungen gemacht worden waren. Unter diesen Umständen verliess der Kranke den Kahn und kam per Eisenbahn nach Königsberg zurück. Die Untersuchung ergab eine rechtsseitige Otitis media purulenta mit einer im hinteren oberen Quadranten des Trommelfells liegenden Perforation, aus der Eiter abfloss, der einen pulsirenden Lichtreflex trug. Die Haut über dem Proc. mast. war geröthet, ödematös und jede Berührung sehr schmerzhaft. Temperatur 38,5°. In Anbetracht der für den Eiterabfluss sehr ungünstig gelegenen Perforation spaltete ich sofort das Trommelfell bis unten hin, worauf sich eine überraschend grosse Menge Eiter entleerte, die unmöglich aus dem Mittelohre allein stammen konnte. Es war also klar, dass sich irgendwo ein grösseres Eiterdépôt befinden müsse. Am nächsten Tage (23. März) wurde daher die Aufmeisselung des Proc. mast. von einem 6 cm langen Schnitte aus gemacht, der 1 cm hinter dem Muschelansatz und parallel mit ihm verlief. Es wurde eine dicht unter dem Knochen liegende Höhle eröffnet, aus der sich viel Eiter ergoss, und die in ihr befindlichen, schwammigen Granulationen mit dem scharfen Löffel ausgekratzt. Die genaue Abtastung mit der Sonde liess deutlich eine Höhle von mindestens 1 cm im Durchmesser erkennen, aber eine Communication mit dem Mittelohre war nicht nachzuweisen. Die Wunde wurde ebenso wie der äussere Gehörgang mit Haug'scher Chinolinnaphtholgaze tamponirt. Die Operation brachte aber durchaus nicht den gewünschten Erfolg, die Schmerzen liessen nicht nach, das Fieber blieb auf derselben Höhe wie vorher, die Eiterung aus dem Ohre verminderte sich nicht. In der Voraussetzung, dass noch ein zweiter Eiterherd im Proc. mast. vorhanden sein müsse, machte ich am dritten Tage nach der ersten Operation (25. März), von einem zu der ersten Incision senkrecht nach hinten verlaufenden Schnitt aus, eine zweite, gleichfalls 1,5 cm im Durchmesser haltende Meisselöffnung nahe der Basis des Proc. mast. Ich gelangte wiederum in eine mit Eiter und schwammigen Granulationen erfüllte Knochenhöhle, die hinter und etwas über der zuerst eröffneten lag und mindestens denselben Durchmesser hatte. Weder mit der feinsten Anel'schen Sonde, noch durch den Lysolwasserstrahl liess sich eine Communication mit der ersten Höhle nachweisen, dagegen entleerte sich sowohl Blut aus dem Gehörgang, als floss auch die zur Ausspülung dieses Hohlraumes benutzte Flüssigkeit in einem dicken, trägen Strahle aus dem äusseren Gehörgang ab. Es bestand also unzweifelhaft eine verhältnissmässig breite Communication dieses Antrums mit dem Mittelohr, und erst durch diese zweite Operation war das Antrum mast. eröffnet worden. Dieser Befund ist sofern interessant, als zwei annähernd gleich grosse Höhlen im Proc. mast. vorhanden waren, von denen die hintere dem Antrum mast. entsprach. Es geht aus diesem Befunde hervor, dass es unter gewissen Umständen sehr schwer sein kann, bei einer Aufmeisselung

Digitized by Google

vom Proc. mast. aus sogleich die Natur der eröffneten Knochenhöhle zu erkennen, und dass es ein unzweifelhaftes Verdienst Stacke's ist, mit vollem Nachdruck darauf hingewiesen zu haben, dass man die Eröffnung des Antrums vom Mittelohre her ausführen solle. Denn man wäre dann wohl in dem vorliegenden Falle mit der gekrümmten Sonde an dem ersten Eiterherde vorbei durch den Aditus direct in das Antrum gelangt. Für die operative Behandlung der vom Mittelohre ausgehenden Eiterungen des Proc. mast. ist die mitgetheilte Krankengeschichte deshalb von grossem Interesse, als nicht unter allen Umständen die eine oder andere Operation (vom Proc. mast. oder vom Mittelohre aus) genügend ist. Denn es ist fraglich, ob durch die Stacke'sche Operation im vorliegenden Falle die erste Höhle überhaupt eröffnet worden wäre. Nach der zweiten Operation ging die Temperatur bald zur Norm herab und vier Wochen danach, am 27. April, konnte Patient mit fast vernarbter Wunde und vollständig trocknem Mittelohr aus der Behandlung entlassen werden. Die Hörweite betrug für die Uhr 10/200, für Flüstersprache 2 m.

Die auch im Laufe des Jahres 1897 niemals ganz erloschene Influenzaepidemie war die Veranlassung, dass relativ viele acute Trommelfellentzündungen hämorrhagischer Natur zur Beobachtung gelangten. Ich habe nach den Erfahrungen, die in dem Jahresbericht von 1896 niedergelegt sind, hier stets sofort die Eröffnung der Blutblasen vorgenommen und danach nicht ein einziges Mal eine Eiterung eintreten sehen. In allen Fällen ist zugleich der Nasenrachenraum mitbehandelt worden, worauf grosser Werth zu legen ist, und zwar entweder mit Einstäubungen von 1 proc. Solut. zinci sozojod. oder mit Inhalationen einer Kal. chlor.-Lösung.

Die Myringitis chron. sicca ist wie bisher so auch weiterhin mit Einträufelungen einer Lösung von Acid. sozojodol. in Ol. Ricini mit einem kleinen Zusatz von Alcohol. absol.[3]) mit gutem Erfolge behandelt worden, denn das Gehör aller Kranken besserte sich im Laufe einiger Wochen. Oft nahm ich dabei die Massage des Trommelfells zu Hilfe, die ich seit einigen Monaten mit dem electrisch betriebenen Dr. Breitung'schen Massageapparat ausführe, nachdem ich vorher dazu nur den Katheterismus und den Haug'schen Massageschlauch angewendet hatte. Der Umstand, dass bei einzelnen Kranken die Hörfähigkeit nur sehr langsam und minimal zunahm, brachte mich auf den Gedanken, dass dies wohl daran liegen könne, dass das verdickte Trommelfell den Massagebewegungen einen zu grossen Widerstand entgegensetzte, und ich verordnete in Folge dessen eine vorhergehende 3—4wöchentliche Einträufelung der oben angegebenen Lösung von Acid. sozojodol., um eine Resorption der zelligen Infiltration im Trommelfell herbeizuführen, dadurch seine Schwingungsfähigkeit zu erhöhen und der Einwirkung der Massage zugänglicher zu machen. Die Hörfähigkeit nahm danach schneller zu. Dieser Erfolg ist nicht nur in dieser Richtung bezw. der Verbesserung des Gehörs von Bedeutung, sondern ganz wesentlich auch deshalb, weil die Behandlungsdauer dadurch abgekürzt wird. Die Geduld der Patienten wird auf keine zu

[3]) Monatsschrift für Ohrenheilkunde 1897, No. 3.

Digitized by Google

harte Probe gestellt, wenn schon auch so noch die Behandlungszeit durchschnittlich etwa zwei bis drei Monate dauert, denn sie endet erst dann, wenn die Patienten mit ihrem wiedererlangten Gehör zufrieden sind; absolut normale Function habe ich in keinem Falle in der angegebenen Zeit eintreten sehen, aber eine derartige Function, dass die betreffenden Menschen vollständig dem socialen Verkehr wiedergegeben sind, ist in der genannten Zeit zu erreichen — und dann bleiben sie eben von selbst fort.

Diejenigen Trommelfelle, welche eine bemerkenswerthe Injection der Memb. Shrapnelli oder des Hammergriffgefässes zeigten oder welche diffus blutreich waren, sind mit einer 2proc. Lösung von Zinc. sozojodol. behandelt worden. Das Mittel hilft ausgezeichnet gegen diese Myringitiden, die nicht selten für sich allein noch bestehen bleiben, nachdem die Ursache — etwa ein acuter Nasenrachencatarrh — bereits beseitigt ist.

Die grosse Anzahl der chronischen eitrigen Mittelohrentzündungen ist conservativ behandelt worden; ich freue mich, constatiren zu können, dass ein erheblicher Procentsatz derselben auch auf diesem Wege geheilt worden ist. Es geht für mich daraus unzweifelhaft hervor, dass die Operation nicht in allen Fällen alter Eiterungen des Mittelohres zur Heilung nothwendig ist, sondern dass nur ganz bestimmte Symptome die Stacke'sche Operation rechtfertigen. Es kann diesem an sich gewiss segensreichen Verfahren nur nützen, wenn nicht Alles in einen Topf geworfen, sondern wenn wirklich eine richtige Auswahl getroffen wird. Es ist kein Geringerer als Lucae[4]), der auch jetzt noch in dieser operationslustigen Zeit der conservativen Behandlung das Wort redet und so mehr für die Stacke'sche Operation Terrain erobert, als alle Diejenigen, die da glauben, nur das Messer und der Meissel könnten jede chronisch-eitrige Mittelohrentzündung heilen. Ich habe die Behandlung folgendermaassen geleitet: Zuerst ist es nothwendig, sein Augenmerk auf die Beschaffenheit des Eiters zu lenken. Ist er sehr zähe, dick-fadenziehend, schleimig, so verordne ich vier Mal des Tages Eingiessungen einer Lösung von 30 Tropfen Lysoli puri in $^1/_2$ l abgekochtem Wasser. Diese Lösung bleibt etwa drei Minuten im Ohre, wird dann herausgelassen und nun ein Tampon Haug'scher Chinolin-Naphthol-Gaze möglichst tief und schonend in den Gehörgang eingeführt. Durch die Eingiessung wird nicht nur antiseptisch gewirkt, sondern es wird das zähe Secret verflüssigt und dadurch leichter aufsaugungsfähig, so dass die sehr weiche, grosse ansaugende Kraft besitzende Gaze nun intensiver wirken kann. Wenn die Menge des Eiters abnimmt, was relativ schnell einzutreten pflegt, so geschieht die Eingiessung und Auswechselung des Tampons seltener, schliesslich nur ein Mal des Tages, dann jeden zweiten, dritten Tag ein Mal. Da die Erfahrung aber gelehrt hat, dass ambulatorische Patienten von der Behandlung fortbleiben, sowie eine ihnen deutlich wahrnehmbare Besserung ihres Leidens eintritt, so habe ich stets den Kranken stricte anbefohlen, sich noch mehrere Wochen hindurch wenigstens ein Mal in der Woche, und zwar gewöhnlich Sonntags, als ihrem arbeitsfreien

[4]) Therapeutische Monatshefte 1897, No. 8.

Digitized by Google

Tage, vorzustellen; wenn dann einige Wochen hintereinander die Gaze innerhalb der acht Tage trocken geblieben war, so habe ich die Patienten entlassen, jedoch stets mit der Weisung, sich sofort wieder vorzustellen, wenn von Neuem eine eitrige Absonderung eintreten sollte. Es ist aus diesem Jahre 1897 keiner wiedergekommen, aus dem Jahre 1896 nur fünf; und doch kann ich absolut fest überzeugt sein, dass mehr wiedergekommen wären, wenn sie wieder erkrankt wären.

Ist dagegen der Eiter dünnflüssig, so lasse ich die Lysolwasser-Eingiessungen, sowie überhaupt jede Ausspülung ganz fort und verordne nur das Einführen eines Chinolin-Naphthol-Gazetampons, nach vorheriger Austupfung mittelst eines in Lysolwasser getauchten Watte-Tampons, was je nach der Menge des Secretes anfänglich event. alle zwei oder drei Stunden, später seltener geschieht. Hierzu gehört entschieden von Seiten der Patienten resp. deren Angehörigen einige Geschicklichkeit. Die Erwachsenen lernen aber überraschend schnell, den Eiter mit dem Tampon zu entfernen und sich mit einer kleinen Pincette die Gaze tief genug, absolut schmerzlos, schonend einzuführen und unterziehen sich um so lieber dieser kleinen Mühe, als sie sehr bald gewahr werden, wie schnell die Eiterung abnimmt und wie sich dadurch die Häufigkeit der Auswechselung des Tampons vermindert.

Wenn dieses Stadium eingetreten ist, die Erneuerung der Gaze vielleicht nur jeden zweiten oder dritten Tag nothwendig ist, dann schreite ich zur Entfernung resp. directen Behandlung etwa vorhandener Granulationen, sei es, dass dieselben aus dem Mittelohre, sei es, dass sie vom Trommelfell stammen. Hierzu habe ich mich ausser der Wilde'schen Schlinge oder des scharfen Löffels in der Mehrzahl der Fälle der Trichloressigsäure bedient, und zwar mit ausgezeichnetem Erfolg. Ich habe entschieden den Eindruck bekommen, dass die Trichloressigsäure auch auf die Rückbildung der ganzen Erkrankung der Mittelohrschleimhaut einen günstigen Einfluss ausübt, denn oft trat eine auffallend schnelle Besserung und baldige definitive Heilung der chronischen Media purulenta ein. Ein unangenehmes Hinderniss bei Anwendung der genannten Säure bilden meist die Chlordämpfe, die sich momentan im Meatus entwickeln, so wie man die Sonde in den Gehörgang eingeführt hat. Wenn man sehr langsam eingeht, so kann durch die genannten Gase das Bild der betreffenden Granulation, die man touchiren will, momentan ganz undeutlich werden. Es ist also ein relativ rasches Handeln nothwendig. Nach der Aetzung lasse ich sofort eine Ausspülung mit Lysolwasser folgen und lege dann einen Chinolin-Naphthol-Gazetampon ein. Auf diesem Wege habe ich viel chronische Mittelohreiterungen heilen sehen und werde hoffentlich noch viel heilen sehen. Ich kann mich nur voll und ganz unbedingt dem anschliessen, was Stacke (l. c.) über die Indicationen zu seiner Operation sagt. Um ganz exact die Stacke'sche Operations-Methode kennen zu lernen, habe ich seinem hier practicirenden Schüler, Herrn Dr. Jerosch, dem im Krankenhause der Elisabethinerinnen ein guter aseptischer Operationsraum zu Gebote steht, in letzter Zeit zwei Patienten überwiesen, die er in meiner Gegenwart nach Stacke operirt hat. Nur auf diese Weise ist es möglich, der Operation selbst Herr zu werden; denn die Vorschriften, die man gedruckt liest, werden selten genügen,

Digitized by Google

den absolut richtigen Weg einzuschlagen; denn die Individualität des Operateurs tritt dann doch mehr weniger hervor.

Bei einer Atresie des Gehörganges, wobei speciell die äussere Oeffnung in Folge Einfliessens von ungelöschtem Kalk narbig verengert war, habe ich mit Erfolg eine plastische Operation gemacht, die in den Haug'schen Vorträgen[5]) genauer beschrieben ist.

Die Krankheiten der Nase und des Nasenrachenraumes geben zu besonderen Bemerkungen bezüglich der Behandlung kaum Anlass. Bei der Schleimhauthypertrophie der Muscheln habe ich auch weiterhin die Flächencauterisation nicht angewendet, sondern mit einem kleinen spitzen Brenner Stichcanäle in die Schleimhaut eingebrannt und durch die spätere Narbenbildung die Lichtung des betreffenden Nasenganges definitiv erweitert. Es wird dadurch die Schleimhaut sehr viel weniger angegriffen, ohne den Erfolg zu verringern; auch die Gefahr der Verwachsung zwischen Muschel- und Septumschleimhaut wird ganz beseitigt. Wenn die Muschel dem Septum in grosser Ausdehnung fest anliegt, so ist es bei der Flächencauterisation nicht zu vermeiden, dass beide Schleimhautflächen angebrannt werden; es liegen sich dann also zwei Wundflächen gegenüber, die sich bei geringster Schwellung berühren müssen und auf diese Weise miteinander verwachsen werden. Aber auch, wenn eine directe Berührung des Septums mit dem Brenner nicht stattfand, so kann leicht durch die ausstrahlende Hitze seine Schleimhaut necrotisch und auch auf diesem Wege eine Verwachsung mit der Muschel ermöglicht werden. Erst vor wenigen Wochen habe ich bei einem aus Russland zugereisten Patienten eine derartige Verwachsung gesehen. Die Narbenstränge mussten durchtrennt werden. Da aber der Patient noch vor vollständiger Vernarbung der Wundflächen wieder in seine Heimath reiste, so steht ihm sicher eine neue Vernarbung bevor; denn die Einlegung eines Tampons unterbleibt von dem Tage seines Austritts aus der Behandlung.

Auch in diesem Jahre habe ich mit Erfolg die Laker'sche[6]) Schleimhautmassage angewendet und damit, wenn es sich um reine Schleimhauthypertrophie handelte, auch dauernde Rückbildung erzielt.

Die Rhinitis atrophicans foetida ist gemäss den Erfahrungen, die ich in den früheren Jahren gemacht habe, auch weiter mit Ausspülungen von Lysolwasser und Einstäubung von Kal. sozojodol. pulv. behandelt worden. Das Pulver wurde selbstverständlich erst dann angewendet, wenn durch das Lysolwasser alle Borken entfernt waren, und zwar unmittelbar nach der Durchspülung. Nachdem ich diese Behandlungsmethode nunmehr drei Jahre hindurch angewendet habe, darf ich sie mit Recht gegen den Fötor einerseits und gegen die Krustenbildung andererseits empfehlen. Der intensive Gestank lässt sehr schnell nach, hört bald ganz auf, aber es bleibt noch geraume Zeit der fade, süssliche Geruch zurück, und zwar wahrscheinlich so lange, wie noch die Neigung zur Borkenbildung besteht. Je weiter aber die Neubildung der Schleimhaut zur Norm fortschreitet, um so

---

[5]) Klin. Vorträge II, Heft 9, pag. 316.

[6]) Laker: Die Anwendung der Massage bei den Erkrankungen der Athmungsorgane. Leipzig, Wien 1897.

Digitized by Google

spärlicher wird die Borkenbildung, und allmählich hört auch dieser Geruch ganz auf. Dass auf die Heilung der Schleimhaut neben dem Lysolwasser in erster Linie das Kal. sozojodol. von gutem und bestimmendem Einfluss ist, ergiebt sich für mich ganz unzweifelhaft aus dem Umstande, dass die Borkenbildung am längsten an jenen Stellen bestehen bleibt, an welche das Pulver am schwersten in genügender Menge gelangt, d. i. an dem oberen Theil der hinteren Rachenwand. Die Muscheln können jeder Zeit mit dem Pulver bestäubt werden und hier schwindet auch die Neigung zur Krustenbildung bald, um nicht mehr wiederzukehren. Damit scheint auch die Thatsache zusammen zu hängen, dass sich am ehesten im obersten Abschnitt der hinteren Rachenwand und am Rachendach wieder von Neuem Borken bilden.

Die adenoiden Vegetationen habe ich nur operativ behandelt, da ich von der vor zwei und einem Jahre versuchsweise manchmal angewendeten Pinselung mit einer 50proc. Resorcin-Lösung keine ermunternden Erfolge gesehen habe; denn abgesehen von der langen Dauer der Behandlung, sind mir Recidive bekannt geworden. Auch ist das Ecrasement, das ich nur ganz ausnahmsweise in Narcose (mit hängendem Kopf) mache, eine so kurzdauernde, entschieden nicht sehr schmerzhafte Operation, dass es ohne allen Zweifel den Pinselungen oder der sogar auch geübten Massage bei Weitem vorzuziehen ist. Es hat sich bei oder nach der Operation nie ein übler Zufall ereignet, die Blutung stand in allen Fällen sehr bald von selbst. Zur Nachbehandlung diente die Bestäubung der Wundfläche mit einer 1proc. Zinc. sozojodol.-Lösung mittelst eines Refraichisseurs, wodurch auch die gewöhnlich noch nebenbei vorhandene chronische Rhinitis geheilt wird.

Die Eröffnung des Antrum Highmori habe ich im Hinblick auf die fraglichen Vortheile der Eröffnung vom unteren Nasengang oder von einer Alveole aus durch Resection eines Theiles der Facialwand bewerkstelligt. Ich löste die Weichtheile, wie zur Dieffenbach'schen Resection, des Oberkiefers ohne Durchschneiden der Oberlippe vom Knochen ab und entfernte etwa die untere Hälfte der Facialwand des Antrums. Die Höhle wurde exact mit dem scharfen Löffel ausgekratzt und dann die Hautwunde bis auf eine kleine Stelle im inneren unteren Winkel, aus der der Jodoformgazetampon herausgeführt wurde, genäht. Die eine Patientin musste sich später noch der Eröffnung der gleichseitigen Stirnhöhle unterziehen, wobei ebenso wie aus dem Antrum Highmori Eiter entleert wurde. Sie ist zur Zeit vollkommen geheilt. Ich kann nach diesen Erfahrungen nur sehr energisch der Resection der Facialwand des Antrums das Wort reden. Da doch immer vorauszusehen ist, dass die Hautwunde per primam int. heilt, so ist auch in kosmetischer Hinsicht nichts gegen die Operationsmethode zu sagen. Die feine Narbe am unteren Augenlide und in der Nasolabialfalte ist später nur bei genauer Betrachtung sichtbar und der Patient prognositisch entschieden besser daran, als wenn man eine der anderen üblichen Operationsmethoden wählt. Nach Entfernung des Tampons am dritten Tage post operat. wurden noch einige Zeit Durchspülungen gemacht, bis die Spülflüssigkeit rein aus der Nase abfloss.

Unter den Mundkrankheiten verdienen besondere Erwähnung

Digitized by Google

die Erkrankungen des Zungenhintergrundes und eine grosse Unterkiefer-Cyste.

Ueber die ersteren habe ich mich bereits aus Anlass einer tuberculösen Form der Erkrankung anderswo[7]) näher ausgesprochen. Ich habe hier nur hinzuzufügen, dass ich auch weiterhin auf die Veränderungen, in specie auf die Verhornungsprocesse der Papillae circumvallatae mein Augenmerk gerichtet und die l. c. gemachten Beobachtungen auch noch in anderen Fällen bestätigt gefunden habe. Es giebt ohne Zweifel eine Form der Glossitis papillaris, welche in erster Linie die Region der Papillae circumvallatae befällt und welche zur Hypertrophie und Verhornung derselben führt. Nicht immer findet man zu gleicher Zeit eine Hypertrophie der Balgdrüsen des Zungengrundes, also der eigentlichen Zungentonsillenparthie, und niemals habe ich bisher eine Mitbeteiligung der Papillae fili- und fungiformes gesehen. Die Symptome, über welche die Patienten klagen, gipfeln in fortwährendem Hustenreiz und „Kratzen im Halse"; man findet bei der laryngoscopischen Untersuchung den Larynx gesund, aber sofort fallen die Schwellungen der genannten Zungenhintergrundstheile in die Augen, objectiv ist dann weiter die auffallende Härte der Pap. circumvallatae zu constatiren. Wenn man die am meisten prominirenden mit der Scheere abträgt und die geschwollenen Theile der Zungentonsille cauterisirt, so ist die Heilung zu erwarten. Nur nebenbei — weil eigentlich selbstverständlich — bemerke ich, dass es nothwendig ist, dass der Patient nach der Cauterisation des Zungengrundes in den ersten 24 Stunden hin und wieder ein Eisstückchen im Munde zergehen lässt, um der möglichen Entstehung eines Glottis-Oedems vorzubeugen.

Die Unterkiefer-Cyste sass im Bereiche der Molarzähne des linken Unterkiefers, war etwa hühnereigross, von einem prall gespannten, bläulich-weissen, derben Sacke umgeben und hatte sich bei einer 52 Jahre alten Patientin schmerzlos im Laufe von ca. $1^1/_2$ Jahren entwickelt. Die Molarzähne fehlten. Sie waren nach Aussage der Frau während der letzten Monate allmählich so lose geworden, dass sie sich sie selbst mit den Fingern habe herausziehen können. Sie sollen ganz gesund gewesen sein, auch konnte sich die Patientin nicht entsinnen, jemals an der betreffenden Stelle Zahnschmerzen oder überhaupt Schmerzen gehabt zu haben.

Nach Entfernung des in die Mundhöhle ragenden Theiles des dicken Balges entleerte sich eine dickliche, weisse Flüssigkeit. Der zahnlose Mutterboden der Cyste wurde ausgekratzt und ein Jodoformgaze-Tampon eingelegt; im Laufe von drei Wochen hatte sich der Rest des Balges wie normales Zahnfleisch an den Kiefer angelegt und bedeckte den grossen Defect, der durch das Ausfallen der Molares entstanden war. Die Cystenwand war an ihrer Innenfläche mit Zahnfleischepithel bekleidet. Nach fünf Monaten sah ich die Patientin wieder. Die betreffende Unterkieferparthie sah so aus, als ob die Molares vor längerer Zeit gezogen worden und das Zahnfleisch wie gewöhnlich über die Lücken gewachsen wäre. Nirgends bestand eine Schwellung, die als ein Recidiv hätte gedeutet werden können. Eine

[7]) Langenbeck's Archiv, Bd. 56, Heft 2.

Digitized by Google

Labial-Cyste kam an der Unterlippe zur Beobachtung, und zwar an der Schleimhautfläche. Die äusserst zarte Bedeckungshaut liess es von vornherein unmöglich erscheinen, die Cyste in toto zu exstirpiren, ich schnitt daher ein möglichst grosses Stück der Cystenwand incl. der bedeckenden Schleimhaut heraus und kratzte den Sack energisch aus. Es handelte sich um eine reine Schleimcyste.

Miscellanea rhinologica.

Von

Dr. **Zarniko** in Hamburg.

Manche von den Dingen, die ich im Folgenden vortragen will, findet man bereits in einem von mir im Jahre 1894 veröffentlichten Lehrbuche[8]) vor. Sie treten hier aber hinter dem übrigen Stoffe derart zurück, dass sie nicht die gebührende Beachtung und Verbreitung gefunden haben. So wird man es denn erklärlich finden, wenn ich an dieser Stelle noch einmal darauf zurückkomme.

Was ich nicht besser ausdrücken kann, das sei mir wörtlich zu citiren erlaubt.

Bemerkungen zur Antiseptik und Aseptik in der Rhinolaryngologie.

1) Ueber die Sterilisation der Instrumente.

Es gehört nicht viel kritischer Sinn zu der Erkenntniss, dass die Reinigung der Instrumente, wie sie bei der Mehrzahl der Laryngologen gang und gäbe ist, Vieles, wenn nicht Alles zu wünschen übrig lässt, nicht allein im ästhetischen, sondern noch viel mehr im chirurgischen Sinne. Zwar treiben es die wenigsten soweit, wie jener alte Herr, der sich — nach glaubwürdiger Versicherung — den Kehlkopfspiegel mit Vorliebe am Rockfutter abwischte, aber man trifft doch vielfach auf ein Uebermaass von Nonchalance und Unsauberkeit, das jeder Beschreibung spottet.

Die Ursachen dieser höchst bedauerlichen Erscheinung möchte ich nur mit wenigen Worten streifen. Ich glaube hierher die eigenartige, rapide Entwickelung der Laryngologie zu einer abgeschlossenen und sich abschliessenden Specialdisciplin rechnen zu dürfen, ferner die Kraft der Tradition, den alten Zopf, der auch hier bedenklich herumpendelt; endlich etwas rein Aeusserliches: eine Anzahl von Eigenthümlichkeiten vieler von unseren Instrumenten. Sie sind entweder aus heterogenen Theilen zusammengesetzt, wie die Kehlkopf- und Rachenspiegel, die galvanocaustischen Brenner; oder complicirt gebaut, wie die Kehlkopfzangen und -Pincetten, das Conchotom u. a. m.; daneben sind sie theuer und man scheut deshalb um so mehr den Versuch einer gründlichen Reinigung, weil man sie zu verderben fürchtet.

Ich habe nun gefunden, dass alle Bedenken, die man gegen eine exacte Reinigung im Sinne der modernen Chirurgie hegt, hinfällig sind.

---

[8]) Zarniko: Die Krankheiten der Nase, ihrer Nebenhöhlen und des Nasenrachenraumes. Berlin 1894. S. Karger.

Digitized by Google

Man kann sämmtliche Instrumente, auch die feinsten und complicirtesten **ohne jegliche Schädigung** keimfrei machen. „Dazu genügt es freilich nicht, das zu reinigende Instrument in eine Carbollösung zu tauchen. Es ist vielmehr zunächst mechanisch zu reinigen (mit Seife und Bürste) und sodann fünf Minuten lang in einer 1 proc. Sodalösung zu kochen. (über die Begründung dieser Vorschriften und die näheren Details vgl. Schimmelbusch, Anleitung zur aseptischen Wundbehandlung, Berlin 1892).

Das Auskochen kann in jedem Kochtopfe geschehen. Bequemer ist es, ein eigens dafür geformtes Gefäss zu besitzen, das nur für diesen Zweck benutzt wird. Derartige Kochapparate giebt es in jüngster Zeit eine grosse Zahl. Ich kann aus eigener Erfahrung den Körteschen und den freilich sehr theuren Schimmelbuschischen empfehlen. — Nach dem Kochen werden die Instrumente in kaltem, vorher gekochtem Wasser abgespült, mit einem frisch gewaschenen Leinentuche abgetrocknet und an einem staubfreien Ort aufbewahrt. — Die Reinigung jedes Instruments muss nach jeder Benutzung geschehen. Der Nasenspecialist muss deshalb von den Instrumenten, die er während der Sprechstunde häufig benutzt (Nasenspecula, Zangen, Sonden) einen reichlichen Vorrath besitzen, damit er nicht in Verlegenheit geräth.“[9])

Diesen Ausführungen hat Schech widersprochen. In einer Kritik meines Buches[10]) sagt er: „Dass alle Naseninstrumente vor dem Gebrauch erst ausgekocht werden müssen, geht zu weit, es genügt eine gründliche mechanische Reinigung und nochmalige Säuberung mit 5 proc. Carbolsäure.“ Das ist kurz und bündig, und wenn es eben so richtig wäre, dann wären meine Forderungen in der That höchst überflüssige Prätensionen!

Ich muss gestehen, dass mich diese Aeusserung Schech's zuerst etwas frappirt hat. Ich konnte sie mir nicht recht erklären. Dass die Carbolsäure, so sagte ich mir, zur Desinfection der Instrumente nichts taugt, lernt doch seit manchem Jahr jeder Student in klinischen Semestern. Was mag nur Schech zu seinem Widerspruch veranlasst haben? — Ich fand und finde für diese Frage keine andere Antwort, als die, dass ihm das von mir empfohlene Verfahren zu umständlich oder — aus früher berührten Gründen — als undurchführbar erschienen ist.

Diese Annahme nun werde ich am besten entkräften, wenn ich etwas näher schildere, wie ich seit nunmehr fünf Jahren im Sinne der citirten Grundzüge meine Instrumente in der Sprechstunde behandele. Ich hoffe, dadurch zugleich manchem anderen Collegen meine Vorschläge acceptabler zu machen und ihn zur Nachprüfung zu veranlassen.

Wie schon erwähnt, habe ich ziemlich viele Instrumente im Gebrauch. Dass dasselbe Instrument ohne dazwischengeschobene Reinigung für 2 Patienten benutzt wird, kommt natürlich nicht vor. Aber auch für denselben Patienten brauche ich nach Bedarf öfters mehrere Instrumente von derselben Sorte. Habe ich z. B. eine Nasenhälfte sondirt, in der eitriges Secret lagerte, so werde ich für die andere Nasenseite eine

---

[9]) § 302 meines Lehrbuches.

[10]) Münchener med. Wochenschr. 1894, 21. August. Ich citire nach einer Abschrift, die mir s. Zt. mein Verleger zugestellt hat.

Digitized by Google

frische Sonde nehmen. Ebenso nehme ich für jedes Ohr einen anderen Trichter, wie das auch Körner[11]) befürwortet. — Die Instrumente lege ich während der Untersuchung auf einen flachen Fayenceteller, wie man ihn für etwa 20 Pfennige überall kauft. Von diesen Tellern steht ein ganzer Stapel immer in greifbarer Nähe. — Ist der eine Patient abgefertigt, so wandern die gebrauchten Instrumente sämmtlich in eine grössere Schale, auf den Fayenceteller wird ein anderer gestellt und alles ist für den nächsten Besuch sauber. Sind 4—5 Patienten abgefertigt, so erscheint auf ein Glockensignal die Wärterin, nimmt die mit gebrauchten Instrumenten gefüllte Schale fort und stellt eine andere an ihre Stelle. In einem besonderen Raum (ich habe einen Theil meines sehr geräumigen Operationszimmers dafür abschlagen lassen) werden die gebrauchten Instrumente weiter behandelt. Hier steht ein grosser Tisch mit weisser Holzplatte, die täglich abgeseift wird, darauf ein Schimmelbuschischer mit Gas zu heizender Kochapparat, Waschschalen, Bürsten, Spritze, Ballon etc. — Zunächst werden die auseinandernehmbaren Instrumente in die einzelnen Theile zerlegt. Diese werden tüchtig mit Seifenlauge abgebürstet, Röhrchen werden ausserdem unter starkem Druck ausgespritzt. Die also vorbereiteten Stücke nimmt der Einsatz des Apparates auf, in dem 1 proc. Sodalösung bereits kocht. Der Einsatz verbleibt fünf Minuten, die durch eine Sanduhr bestimmt werden, im kochenden Sodawasser, dann wird er herausgenommen und in eine passende Nickelschale mit kaltem, gekochtem Wasser gestellt. Hier kühlen die jetzt sicher keimfreien Instrumente sehr schnell ab und werden von der ihnen adhärirenden Sodalösung befreit. Weiter werden sie mit einem frisch gewaschenen und geplätteten (also sterilen) Leinentuch abgetrocknet, — die Röhrchen, nachdem sie mit dem Ballon tüchtig ausgeblasen sind, — und können jetzt zusammengefügt und wieder benutzt werden. Die Zusammenfügung der einzelnen Theile besorgt bei den einfachen Instrumenten (Zangen, Scheeren etc.) die Wärterin, bei etwas complicirteren (Tonsillotomen, Conchotomen u. a.) besorge ich es selber. Denn ich kenne keine weibliche Person, die ein Tonsillotom andauernd correct zusammensetzen könnte. Ganz zarte und teure Instrumente (Krause's Doppelcuretten, Hartmann's Fremdkörperzängchen u. a.) werden überhaupt separat gekocht und besonders sorgfältig von aller Flüssigkeit befreit. Man kann sie zu diesem Zweck aus dem Wasser nach oberflächlichem Abtrocknen in absoluten Alcohol legen und diesen entweder durch einen starken Luftstrom oder durch Aether vertreiben.

Ich hätte hier noch Einiges über das von mir in meinem Lehrbuch (§ 303) und später auf der Lübecker Naturforscher-Versammlung (Semon's Centralbl. 1896, S. 87) empfohlene

Auskochen der Kehlkopfspiegel

zu sagen, wenn ich nicht im Hinblick auf eine Mittheilung Körner's in der vorjährigen Octobernummer dieser Monatsschrift und die sich daran schliessenden Berichtigungen desselben Autors und Hopmann's eod. loc., December 1897) davon absehen dürfte. Bemerkenswerth erscheint

[11]) Monatsschr. f. Ohrenheilk. 1897, S. 556.

Digitized by Google

es mir, dass meine Empfehlung, die doch so leicht nachzuprüfen war, in keinem der seither erschienenen Handbücher Erwähnung gefunden hat.

Das Auskochen der galvanocaustischen Brenner habe ich in meinem Buche leider besonders zu besprechen versäumt. Ich will deshalb hier nachtragen, dass ich seit 5 Jahren meine sämmtlichen Brenner genau so wie die übrigen Instrumente in Sodalösung koche. Ich verliere durch das Kochen ganz überaus selten einmal einen Brenner. Fast alle werden dadurch unbrauchbar, dass das Platin durchbrennt.

Bei den von der Firma W. A. Hirschmann in Berlin fabricirten Brennern sind die Kupferdrähte durch einen isolirenden Streifen, dessen Zusammensetzung die Firma geheim hält, von einander getrennt, und das Ganze ist mit Seide dicht und gleichmässig umwickelt. Den Kupferdraht, die Seide, das Isolirmaterial, jedes kann man einzeln ohne Schaden kochen, weshalb nicht alles zusammen?

Ich betone ausdrücklich, dass sich meine Bemerkungen nur auf die Hirschmann'schen Brenner beziehen. Ich habe ausschliesslich solche im Gebrauche und lasse auch jede Reparatur bei Hirschmann ausführen. Diese Brenner stellen, was Gracilität und Solidität anlangt, das Ideal jedes Brenners dar.

Ich möchte hier noch einem Einwande begegnen, den man, so unglaublich es auch klingt, manchmal hört: Die galvanocaustischen Brenner brauche man nicht zu sterilisiren, Glühhitze tödte ja an und für sich die Infectionserreger. Ja, wenn diese uns nur den Gefallen thäten, sich sämmtlich auf der Platinarmatur und nur auf dieser festzusetzen, um hier gelegentlich geschmort zu werden!

Die unbegreifliche Scheu vor der Anwendung kochender Sodalösung hat bei der Sterilisation der Brenner dieselbe Rolle gespielt, wie bei der der Spiegel. Dort wie hier hat man, anstatt zuerst einmal das Einfachste zu probiren, die Frage durch Construction neuer Modelle zu lösen gesucht.

Die Resultate sind die Kehlkopfspiegel von Killian (Deutsche med. Wochenschr. 1893, 42; Therap. Monatsschr. 1893, Dec.), Hopmann (Deutsche med. Wochenschr. 1894, 9), Ziem (Diese Monatsschr. 1894, 6) u. a., und die electrischen Brenner von B. Fränkel (Arch. f. Laryngol. II, S. 414), sowie die einschlägigen Bemühungen von Avellis (ibidem S. 308). So hübsch nun auch die Fränkel'schen Brenner erdacht und ausgeführt sind (von W. A. Hirschmann), sie können, wie ich finde, mit der einfachen nicht concurriren, denn 1) sind sie plumper, 2) werden sie im Ganzen leicht heiss, 3) sind sie beträchtlich theurer (wenn ich mich recht erinnere, um's Doppelte).

* * *

Wer das soeben empfohlene Verfahren mit Verständniss benutzt, wird für die Untersuchung und Behandlung seiner Patienten durchweg keimfreie Instrumente zur Verfügung haben. Die nach dem Kochen etwa auffallenden Luftkeime können bekanntlich vernachlässigt werden.

Für selbstverständlich erachte ich es, dass man die mit der Reinigung betraute Person von Zeit zu Zeit unvermuthet controlirt, um sich zu überzeugen, dass sie die Instrumente nach der Anweisung gewissen-

Digitized by Google

haft behandelt. Ich habe in dieser Hinsicht keine üblen Erfahrungen gemacht und glaube, dass das nicht allein an der Propretät meiner Wärterin, sondern ebensoviel an der grossen Einfachheit und der leichten Ausführbarkeit der nothwendigen Maassnahmen liegt.

Wenn ich diese mit dem von Schech empfohlenen Verfahren vergleiche, so finde ich, dass der einzige Unterschied in Folgendem besteht: Schech legt seine Instrumente aus dem Seifenwasser, das benutzt er doch gewiss zur „mechanischen Reinigung", in 5proc. Carbolwasser und „säubert sie hier noch einmal"; ich lasse sie nach dem Abseifen kochen, dann auslaugen und abkühlen. Ich glaube, dass dieses Verfahren wenigstens eben so einfach, wenn nicht einfacher ist, als das andere. Aber selbst wenn es viel complicirter wäre: wir hätten es trotzdem vorzuziehen. Denn nicht die Einfachheit ist in unserem Falle das Bestimmende (sonst brauchten wir unsere Instrumente ja blos am Rockfutter abzuwischen!), sondern, dass wir erreichen, was wir anstreben und nach dem heutigen Stande der Medicin anzustreben verpflichtet sind, nämlich an unsere Patienten mit reinen, d. h. mit keimfreien Instrumenten heranzugehen.

Antwort auf die „Miscellanea rhinologica".

Von

Prof. **Schech**, München.

Wenn eine wissenschaftliche Methode zur Nachahmung empfohlen wird, so verlangt man von ihr mit Recht, dass man mit derselben bessere und zuverlässigere Resultate erziele, als mit einer anderen, die man als antiquirt oder ungenügend bezeichnet. Der Beweis dafür, dass die von Zarniko empfohlene Methode der Sterilisirung der Nasen-instrumente bessere Erfolge aufzuweisen habe, ist bisher noch nicht erbracht worden; giebt doch Zarniko auf Seite 112—113 seines Lehrbuches selbst zu, dass unglückliche Ausgänge von Nasenoperationen vorkämen, wenn sie auch zu den allergrössten Seltenheiten gehörten. Ich kann nun Herrn Zarniko zu seiner Beruhigung mittheilen, dass mir bei meiner Methode seit den 25 Jahren meiner rhinologischen Thätigkeit noch kein einziger unglücklicher Ausgang einer Nasenoperation vorgekommen ist, was doch wohl dafür spricht, dass meine Methode der Desinfection nicht so mangelhaft sein kann. Meine Opposition erklärt sich einzig und allein aus dem Umstande, dass man mit einer einfacheren Desinfectionsmethode dasselbe erreicht, oder mindestens nicht schlechter fährt, als mit einer complicirten. Wenn die von Herrn Zarniko so sehr geschmähten Desinficientien, Carbolsäure, Sublimat etc., völlig unnütz und verwerflich sind, wie die Studenten jetzt lernen, wie erklären sich dann die epochemachenden und die medicinische Welt in Staunen versetzenden Erfolge Lister's und seiner Schüler? Warum erheben sich ferner in der letzten Zeit wieder Stimmen, welche die Rückkehr von der Asepsis zur Antisepsis befürworten?

Digitized by Google

Dass jeder Operateur die peinlichste Reinlichkeit befolge, ist absolute Pflicht; wie er aber zu der nöthigen Reinlichkeit gelange, mag demselben überlassen bleiben, zumal nach den von v. Bergmann jüngst in einem berühmt gewordenen Processe abgegebenen Erklärungen die Frage der Anti- und Asepsis noch keineswegs abgeschlossen ist.

(Aus dem Gouvernements-Landschaftsspitale in Kischinew-Südrussland.)

Zur Casuistik der Fremdkörper in der Trachea.

Von

Dr. med. **H. Gorodecki.**

Trotzdem die Casuistik der Fremdkörper in den Luftwegen bereits sehr bedeutende Dimensionen angenommen hat, soll doch der nachfolgende Fall der Oeffentlichkeit nicht vorenthalten werden, da der glückliche Ausgang desselben wohl auf das operative Eingreifen, welches stattgefunden hatte, zurückzuführen ist.

Am 4. November 1897 wurde die 15jährige Marie Tinerel in das Kischinewer Gouvernementshospital, mit stark ausgeprägter Dyspnoe behaftet, eingeliefert. Die Anamnese ergab, dass vor ca. zwei Wochen das Mädchen einen Knopf verschluckt und sofort darauf Athembeschwerden verspürt hatte. Sie verheimlichte Anfangs aus Furcht vor Strafe den Vorfall und schob ihr Unwohlsein auf Erkältung. Die allmählig zunehmenden Beschwerden zwangen sie jedoch zum Geständniss, welches ihre Transportirung in's Hospital zur Folge hatte.

Status praesens: Das von gesunden Eltern abstammende wohlgebaute Mädchen zeigt keine pathologischen Abweichungen im Zustand der inneren Organe. Die Athmung ist hochgradig dyspnoeisch, laryngealer Stridor auf weite Entfernung hin vernehmbar. Trotz bedeutender Reizbarkeit und Dyspnoe gelingt die laryngoscopische Untersuchung und zeigt ungefähr 1—1½ cm unter den wahren Stimmbändern einen dunklen, im unteren Larynx- resp. oberen Trachealabschnitt eingekeilten Körper.

Da der Fall mir zur Vornahme von endolaryngealen Extractionsversuchen ungeeignet erschien, schritt ich unter gefälliger Beihilfe der Herren Collegen Oberarzt Dr. Twerdochlebow und Dr. Bojko zur sofortigen Tracheotomie. Ich führte den Schnitt in der Weise, um an die Tracheotomie event. sofort die Extraction des Fremdkörpers anschliessen zu können. Ich spaltete daher den Ringknorpel, sowie die oberen Trachealringe und liess die Ränder der Trachealwunde vorsichtig mit scharfen Häkchen auseinanderziehen. Zu meinem Bedauern war jedoch der Fremdkörper bereits aus seiner früheren Lage verschwunden und nicht aufzufinden. Offenbar wurde er bei den die Dyspnoe begleitenden forcirten Athemzügen im Moment der Spaltung der Trachea und der damit verbundenen Behebung der Einklemmung in die Tiefe aspirirt. Ich begnügte mich daher, eine Trachealcanüle einzulegen und provisorisch einen Theil der Operationswunde durch die Naht zu verschliessen.

Digitized by Google

Der fernere Verlauf gestaltete sich folgendermaassen. Am nächsten Tage zeigte sich mässiges Fieber bis 39°, das jedoch nur 24 Stunden anhielt. Dann sank die Temperatur auf die Norm. Das Allgemeinbefinden war vortrefflich. Der einzige Umstand, der auf die Anwesenheit des Fremdkörpers in den tieferen Luftwegen schliessen liess, war mässiger Husten und etwas Blutbeimengung zum Sputum.

Am 9. November, nachdem Patientin sich vom Operationsshok erholt hatte, nahm ich eine gründliche Untersuchung vor. Ich entfernte die Trachealcanüle und begann nach dem Fremdkörper zu forschen. Und siehe da, als ich Patientin einige kräftige Hustenstösse ausführen liess, wurde der Fremdkörper emporgeschleudert und auf kurze Zeit im Niveau der Wunde festgekeilt. Ich entfernte sodann die provisorisch angelegten Nähte, liess die Wundränder auseinanderziehen, und bei Wiederholung des Hustenmanövers gelang es, den Fremdkörper in's Bereich der Wunde zu bringen und mit einem stumpfen Löffel zu extrahiren. Derselbe erwies sich als ein flacher, runder Hornknopf von 12 mm Durchmesser. Sofort nach Entfernung des Fremdkörpers liess ich die Trachealcanüle endgiltig weg und vernähte die Operationswunde bis auf eine kleine Lücke, die ich zunächst offen liess, um Zellgewebsemphysem zu vermeiden. Der weitere Verlauf bot nichts Bemerkenswerthes, und am 15. November, also 11 Tage nach Vornahme der Operation, konnte Patientin mit vollständig geschlossener äusserer Wunde und klarer, reiner Stimme, sowie normaler Athmung entlassen werden.

Wollen wir den mitgetheilten Fall kritisch beleuchten, so glaube ich, dass er deutlich zu Gunsten der wichtigen und segensreichen Bedeutung der Tracheotomie in der Therapie der Fremdkörper in Larynx und Trachea spricht. Abgesehen von der in diesem Falle bestandenen Indicatio vitalis und der leider nicht verwirklichten Hoffnung, den Fremdkörper sofort im Anschluss an die Operation zu entfernen, hatte die Tracheotomie einen unverkennbar günstigen Einfluss auf den weiteren Verlauf. Abgesehen von der Behebung der Gefahr einer neuerlichen Einklemmung des Körpers in der Glottis mit darauffolgender Asphyxie war die Aushustung des Körpers aus der Tiefe der Luftröhre durch die bestehende weite, operativ angelegte Fistel derselben ausserordentlich erleichtert.

II. Referate.

Jahresbericht über die an den deutschen Universitäten auf dem Gebiete der Ohren-, Nasen- und Halskrankheiten erschienenen Doctor-Dissertationen (August 1896/97). Von Privatdocent Dr. Dreyfuss in Strassburg i. E.

A. Ohr.

Asch, Paul: Das Sarcom des Ohres. Strassburg 1896.

Vorzügliche literarische Arbeit. Vollständige Besprechung der verschiedenen Localisationsformen mit Mittheilung von drei Fällen aus der Strassburger Ohrenklinik.

Digitized by Google

Badt, Alfred: Zur Lehre von den Verletzungen des Processus mastoideus. München 1897.

Beschreibung einiger interessanter Fälle von Traumen des Processus und der Pauke durch Schlag oder Fall. Ein Mal handelte es sich um eine hühnereigrosse Pneumatocele des Warzenfortsatzes, entstanden bei der gewöhnlichen Politzer'schen Luftdouche. Ausser dem Emphysem der Kopfhaut zeigte sich eine Anzahl Luftblasen auf dem Trommelfell.

Bayer, Adolf: Beitrag zur Casuistik des otitischen Hirnabscesses. Erlangen 1896.

Zwei an Leptomeningitis zu Grunde gegangene Fälle aus der Erlanger Ohrenpoliklinik. Beide Male war zuerst nur die Aufmeisselung des Warzenfortsatzes ausgeführt worden, im zweiten nachträglich noch die Eröffnung der Schädelhöhle. Auffallend war im Fall I die Pulsverlangsamung auf 60, die zur fälschlichen Diagnose eines Hirnabscesses geführt hatte.

Benjamin, Adolf: Zur Casuistik der Geschwülste am Ohrläppchen. Würzburg 1896.

Keloidbildung an beiden Ohrläppchen in Folge Tragens von Messingohrringen.

Berneick, Eugen: Die Sozojodoltherapie bei Ohren-, Nasen- und Rachenkrankheiten. Königsberg 1897.

B. empfiehlt die verschiedenen Sozojodolpräparate auf Grund seiner Erfahrungen am Stetter'schen Ambulatorium für alle catarrhalischen und eitrigen Processe in obigem Gebiete.

Heile, Bernhard: Ueber maligne Geschwülste der Ohrmuschel. Göttingen 1897.

Lesenswerthe Arbeit. Bericht über 17 von Braun (Göttingen) operirte Fälle von Carcinom und 1 Lymphosarcom des Ohres.

Hoopmann, W.: Ueber Fremdkörper im Ohre. Tübingen 1896.

Casuistik.

Ketterl, Franz: Ueber einen Fall von erworbener Atresie des einen Gehörganges, sowie beider Nasengänge, complicirt mit luetischer Sattelnase. München 1897.

Zur Correctur der Sattelnase wurde das von Israel angegebene Verfahren der Einheilung einer Knochenspange aus der Tibia angewandt.

Lewerer, Karl: Influenza und Erkrankungen des Ohres. Würzburg 1895.

Die Arbeit bringt nichts Neues, und das Alte, was sie bringt, ist unvollständig.

Lippert, Victor: Zur Casuistik der Fremdkörper in der Paukenhöhle. Berlin 1897.

Die lesenswerthe Dissertation bringt die Krankengeschichte eines Falles von Fremdkörpern im Ohre, zwei abgebrochenen Streichhölzern,

Digitized by Google

die Jahre lang darin verweilt hatten und zu Caries des Bodens der Paukenhöhle und des knöchernen Gehörganges mit consecutiver Pyämie führten. Nach der ersten Operation trat Heilung ein. Ein halbes Jahr später erneute Eiterung.

Senkungsabscess vor dem Sternocleidomastoideus. Plötzlicher Exitus. Die Section ergab Meningitis acuta. Auf welchem Wege diese sich entwickelt hatte, wurde nicht geklärt.

Roeder, Hans: Die neueren Operationen am Proc. mastoid. nach Otitis media purul. mit Berücksichtigung des otitischen Hirnabscesses. Bonn 1897.

Eine Reihe von Fällen aus der Bonner chirurgischen Klinik. Die Fälle 5 und 6 sind lesenswerth, weil sie zeigen, was sich heutzutage ein Patient mit druckempfindlichem Warzenfortsatz alles gefallen lassen muss.

Speth, Josef: Ein Beitrag zur Missbildung am Ohr. Würzburg 1897.

Die lesenswerthe Arbeit, die durch zwei Tafeln illustrirt wird, enthält die Beschreibung einer angeborenen gestielten Geschwulst des linken äusseren Ohres, die operirt wurde. Sie zeigte die Characteristica der äusseren Haut, ein blumenkohlartiges Aussehen und muss als Papillom bezeichnet werden.

Stein, Walther: Beitrag zur Lehre von den Geschwülsten des Ohres. Königsberg 1896.

Casuistik von Polypen und zwei Carcinomen des Ohres. Letztere, Carcinome des Gehörgangs, wurden beide operirt; bei dem einen Ausgang ungewiss, bei dem zweiten vollständige Heilung.

Wiegner, Alfred: Ueber Sinusthrombose nach Otitis media. Erlangen 1896.

Klinischer Essay ohne neue Casuistik.

Dem Referenten nicht zugänglich:

Bastanier, Ernst: Ueber traumatische Perforationen des Trommelfells mit Berücksichtigung der Fremdkörper des Ohres. Berlin 1897.

B. Nase und Nasenrachen.

Boehncke, Georg: Electrolyse und juvenile Fibrome des Nasenrachenraums. Königsberg 1897.

Die interessante Arbeit aus Kafemann's Ambulatorium hat für Jeden grossen Werth, der sich mit der electrolytischen Behandlung beschäftigen will. Es wird ausser einer allgemeinen Beschreibung des electrolytischen Verfahrens auch noch eine Statistik der bisher bekannt gewordenen Fälle von electrolytisch behandelten Nasenrachentumoren nebst Beschreibung eines neuen Falls gegeben.

Fethke, Josef: Ueber einen selteneren Fall von Nasenstein. Königsberg 1897.

Die Complication bestand in einem consecutiven Empyem der Kieferhöhle, das nach Entfernung des Steins nach wenigen Durchspülungen heilte.

Digitized by Google

Friedheim, Ernst: Ueber Hämatom und Perichondritis des Nasenseptums. Berlin 1897.

Nichts Neues.

Levy, Georg: Casuistik zur Lehre von der Tuberculose der Schädelknochen. Würzburg 1896.

In einem Fall von multipler Tuberculose der Schädelknochen bei einem $2^1/_2$jährigen Kinde erfolgte der Exitus an einer profusen Blutung aus Mund und Nase. Die Section erwies, dass die Hämorrhagie von einer tiefgreifenden Caries des Keilbeinkörpers herrührte. Die Caries erstreckte sich links und rechts bis in die Highmorshöhle; die linke war mit Eitermassen, käsigen Bröckeln und Knochensplittern gefüllt. Ausserdem bestand am rechten Margo supraorbitalis eine Fistel, die bis in den Frontallappen des Gehirns führte.

von Mieczkowski, Leo: Ueber die Fremdkörper in den oberen Luftwegen unter Berücksichtigung des in der Heidelberger ambulatorischen Klinik für Hals- und Nasenkranke beobachteten Materials. Heidelberg 1896.

Casuistik von Fremdkörpern, die zum Theil bereits in dem Juraszschen Werke „Die Krankheiten der oberen Luftwege" verwerthet wurde.

Scherliess, Arthur: Ueber fibrinöse Entzündungen der oberen Luftwege nebst vier neuen Fällen von Rhinitis fibrinosa diphtherica. Königsberg 1897.

Die Arbeit ist eine casuistische Erweiterung von früheren Arbeiten aus dem Gerber'schen Ambulatorium.

In dem Resumé behauptet Scherliess bezüglich der Rhinitis fibrinosa: Nur dem Grade, nicht der Art nach ist die Rhinitis fibrinosa von der Nasendiphtherie verschieden. Die Richtigkeit dieser Ansicht lässt sich vom Standpunkt des Bacteriologen aus allerdings kaum widerlegen, wohl aber von Seiten des Klinikers. Es giebt eben Fälle von Nasendiphtherie, die sehr schwer verlaufen, und diese sind, obwohl sie sich von der Rhinitis fibrinosa bacteriologisch nicht unterscheiden, doch ihrer Art nach, d. h. klinisch und anatomisch von ihr verschieden. Ein wichtiges Unterscheidungsmerkmal findet Ref. regelmässig in fast allen Arbeiten unerwähnt, die Diphtherie stinkt, die Rhinitis fibrinosa ist geruchlos!

Schmalöwski, Robert: Ueber Nasensteine nebst Mittheilung von zwei neuen Fällen. Königsberg 1897.

Noch zwei Nasensteine!

Schnucklake, Herrmann: Beitrag zur Operation der Tumoren des Siebbeins und Oberkiefers mit Hilfe der temporären Ligatur der Carotis communis. Würzburg 1896.

Die Arbeit citirt zwei Beobachtungen von Sarcomen des Oberkiefers bezw. des Siebbeins, die von Schönborn operirt wurden, jedoch rasch dem Eingriff bezw. Metastasen erlagen. Ausserdem Beschreibung eines von Schönborn angegebenen Compressoriums für die Carotis communis.

Digitized by Google

Schulz, Engelbert: Ueber Oberkieferresectionen mit einer kurzen Besprechung der in den letzten zehn Jahren in der Greifswalder chirurgischen Klinik zur Operation gelangten Fälle. Greifswald 1897.

Aus der Arbeit geht in erster Linie hervor, welch' verzweifelte Fälle es sind, an denen die totale Resection des Oberkiefers vorgenommen wird. Von 18 Operirten konnte das definitive Resultat bei 12 ermittelt werden; davon waren nur noch 2 am Leben, der eine mit grossem Recidiv, der andere war erst drei Monate vorher operirt worden. Für solche Fälle, Carcinome, Sarcome, Myxadenome liegt also nur die Frage vor: Soll man sie operirt oder nicht operirt sterben lassen?

Günstiger war der Verlauf bei den partiellen Resectionen; von 16 Operirten liessen sich noch 11 ermitteln; von diesen waren 4 gestorben.

Strauss, Alfred: Ueber Sarcome der Nase. Würzburg 1897.

Strauss beschreibt zwei Fälle von Rundzellensarcom der Nasenhöhle aus Seifert's Praxis. Die eine Geschwulst ging vom Siebbein, die andere vom knöchernen Septum aus. Bei beiden Patienten Radicaloperation mittelst Aufklappen der Nase. Bei dem ersten Exitus vier Tage post oper. an Pneumonie; bei dem zweiten Heilung, jedoch keine weitere Beobachtungsdauer bezüglich etwaigen Recidivs möglich.

Tiemann: Ueber die Bildung der primitiven Choane bei Säugethieren. Würzburg 1896.

T.'s Untersuchungen bestätigen die Befunde von Hochstetter, nämlich dass die primitive Choane sich bildet durch Einreissen der immer dünner werdenden Membrana bucco-nasalis, welche nichts anderes darstellt als den tiefsten Punkt der Riechgrube, also ganz aus ectodermalem Epithel zusammengesetzt ist.

Dem Referenten nicht zugänglich:

Simon, Max: Ueber angeborene knöcherne Choanalatresie im Anschluss an zwei neue Fälle. Leipzig 1897.

C. Pharynx und Larynx.

Ach, Narciss: Beitrag zur Aetiologie des Keuchhustens. Würzburg 1895.

Ach hat auf Veranlassung von Rindfleisch Larynx und Trachea eines im frischen Stadium des Keuchhustens verstorbenen Kindes alsbald nach dem Tode in Alcohol gehärtet und dann microscopisch untersucht. Er fand auf oder zwischen den Epithelien der Schleimhaut ausser den verschiedensten Coccenformen constant eine bestimmte Art von Diplococcen. Selbstverständlich lässt sich ohne culturelle Versuche, die unerklärlicher Weise unterlassen wurden, mit diesem Befund gar nichts anfangen.

Blume, Fr.: Ein Beitrag zur Statistik der Serumtherapie bei Diphtherie. Göttingen 1896.

Die Diphtheriefälle der Göttinger medicinischen Klinik hatten sich in den Jahren vor der Einführung der Serumtherapie stets durch Milde

Digitized by Google

des Verlaufs (8 pCt. Mortalität) ausgezeichnet. Mit Serum wurden deshalb auch jetzt nur die mittelschweren und schweren Fälle behandelt und wurde eine raschere Abheilung des Processes beobachtet. Ueble Nebenwirkungen kamen nicht vor.

Czwiklitzer, Carl: Ueber den heutigen Stand der Resection und Exstirpation des Kehlkopfes wegen maligner Tumoren. Breslau 1896.

Die lesenswerthe Arbeit, der das Krankenmaterial der Klinik von Mikulicz (13 Fälle) zu Grunde gelegt ist, berücksichtigt im Speciellen die Operationstechnik und Wundbehandlungsmethode. Die definitiven Resultate waren keine besonders gute, woran aber die weit vorgeschrittenen Fälle, die noch zur Operation gelangten, die Schuld tragen.

Ellenbeck, Joh.: Ueber Varianten des normalen Kehlkopfbildes. Rostock 1896.

Die statistischen Erhebungen, unter Körner's Leitung angestellt, erstrecken sich auf die Farbe der Stimmbänder und des Sehnenflecks; auf die Stellungsanomalien des Kehlkopfes in toto und seiner einzelnen Theile und auf Anomalien in der Gestalt und Lage der Giessbeckenknorpel, eignen sich aber nicht zu kurzem Referat.

Gebauer, Gustav: Ueber die Erkrankungen der oberen Luftwege während des Klimacteriums. Würzburg 1895.

19 Fälle pharyngealer Parästhesien bei Frauen, die kurz vor oder im Klimacterium standen. Es fanden sich auch sonst allgemeine anämische und nervöse Beschwerden, so dass ein Connex mit den klimacterischen Zuständen wohl anzunehmen war. Für die übrigen Fälle von catarrhalischer Erkrankung bleibt uns jedoch der Verfasser den Beweis des Causalnexus schuldig.

Höchtlen, W.: Ueber Fremdkörper, speciell Nadeln im Halse. München 1897.

Eine aspirirte Nadel hatte sich im rechten Taschenband und der rechten Hälfte des Oesophagus verfangen, war laryngoscopisch nicht sichtbar, sondern ihr Sitz wurde durch Röntgenstrahlen bestimmt.

Entfernung mittelst Operation von aussen, seitlichen Halsschnitts beiderseits und Abtasten des Gewebes zwischen Kehlkopf und Oesophagus.

Leopold, Albert: Missbildungen und Stellungsanomalien des Zäpfchens. Rostock 1897.

Leopold's statistische Erhebungen erstrecken sich auf 1686 Soldaten, 150 Patienten der Rostocker Hals- und Ohrenklinik und 221 Geisteskranke. Von den Resultaten ist hervorzuheben, dass Leopold die Dana'sche Annahme, wonach Stellungsanomalien der Uvula ein Stigma degenerationis seien, widerlegt.

Peplau, Georg: Lupus laryngis. Würzburg 1897.

Zwei Fälle, die local nicht behandelt wurden.

Digitized by Google

Peters, Joseph: Ueber Ecchondrome des Kehlkopfes, sowie deren Behandlung. Bonn 1897.

Das Ecchondrom ging von der vorderen und von der hinteren Wand des Ringknorpels und den obersten Trachealringen aus, die sämmtlich exstirpirt wurden. Der Patient entzog sich mit seiner Canüle der weiteren Behandlung.

Reichel, Albert: Ueber die Betheiligung des Trigeminus und Vagus bei Tabes dorsalis. Erlangen 1896.

Ein Fall von Larynxkrisen. Laryngoscopischer Befund: Laryngitis, keine Motilitätsstörungen.

Rose, Ulrich: Ein Beitrag zur Lehre von der apoplectiformen Pseudobulbärparalyse. Strassburg 1897.

Der sehr gut und übersichtlich beschriebene Fall bietet für den Laryngologen besonderes Interesse.

Der Schluckact erfolgte ganz prompt mit starker Hebung des Kehlkopfes, ohne dass der Kranke sich verschluckte; es war also der Schlundheber nicht gelähmt. Dagegen bestand Parese des weichen Gaumens und Fehlen seiner Reflexerregbarkeit. Die Sprache war näselnd und tonlos, die Stimme schwach, hauchend. Dem entsprach der laryngoscopische Befund: beim Intoniren war der Schluss der Stimmritze kein ganz vollständiger und kräftiger. Es blieb, wie bei Schwäche der Mm. interni, eine etwa 1 mm breite Spalte.

Die Section des Grosshirns ergab eine ganze Reihe apoplectischer Herde auf der Basis einer nephritischen Arteriitis, und zwar im Thalamus opticus, Corpus striatum und dem Linsenkern beiderseits.

Siegele, H.: Ueber den N. accessorius Willisii im Anschluss an einen Fall von rechtsseitiger isolirter Accessoriuslähmung. Heidelberg 1896.

Periphere, rechtsseitige Accessoriuslähmung aus unbekannter Ursache, sich kundgebend in rechtsseitiger Gaumensegellähmung, Cadaverposition des Stimmbandes, Lähmung und Atrophie des Cucullaris.

Simon, Hugo: Die Laryngologie des Hippocrates. Berlin 1897.

Auszüge aus den Ausgaben von Littré, Grimm, Foesius und Fuchs.

Stender, Otto: Ueber einen Fall von Syringomyelie mit bulbären Symptomen, insbesondere Hemiatrophie der Zunge, Recurrenslähmung, Lähmung des weichen Gaumens und Hemiataxie. Erlangen 1896.

Der Titel enthält die wichtigsten Befunde; die Lähmungen waren linksseitig, die Schling- und Würgreflexe bedeutend abgestumpft.

Stuffer, Ernst: Ueber toxische Aphonie. Berlin 1897.

Das Studium dieser Arbeit ist für Jeden unentbehrlich, der sich auf dem Gebiet der toxischen Aphonien orientiren will. Verf. theilt die Aphonien ein in mechanische, organische und adynamische. Zu den ersteren zählt er vor Allem die Säuren- und Laugenverätzungen des Larynx, zu den zweiten die Erkrankung der Stimmmusculatur oder

Digitized by Google

der Nerven, zu den dritten die in Folge der Gesammtvergiftung auftretende allgemeine und locale Körperschwäche.

Sydow, Franz: Beiträge zur Geschichte der Tracheotomie. München 1896.

Die werthvolle Arbeit, die durch fünf Tafeln illustrirt wird, giebt einen guten geschichtlichen Ueberblick über das in Frage stehende Gebiet bis zum Jahre 1894.

Wagner, Albert: Ueber einen Fall von Sarcoma tonsillae. Würzburg 1896.

Rundzellensarcom. Operation nach Präventivtracheotomie und Tamponcanüle mittelst modificirter Pharyngotomia subhyoidea. Exitus an Pneumonie.

Wattendorf, Felix: Hysterischer Mutismus. Erlangen 1897.

Zwei Fälle, die durch plötzlichen Schreck entstanden und durch locale Electrisation geheilt wurden.

Weigel, H.: Beitrag zur Casuistik der Syringomyelie. Erlangen 1897.

Drei Fälle. In Fall I bestand rechtsseitige Cadaverposition des Stimmbandes.

Dem Referenten nicht zugänglich:

Heinze, Max: Nephritis nach Angina. Leipzig 1897.

Kaminski, Louis: Drei Fälle von Insufficienz des Gaumensegels und neue Messungen der Länge des harten Gaumens. Leipzig 1897.

Kunik, Ernst: Ueber das Vorkommen von Diphtheriecidiven nach Injectionen mit Behring's Diphtherieheilserum. Leipzig 1897.

Rahn, Arthur: Die Ergebnisse der Diphtherie-Behandlung mit Behring's Heilserum in der medicinischen Klinik zu Leipzig einschliesslich der Fälle der chirurgischen Klinik. Leipzig 1897.

Schnurr, Gerhard: Ueber Fremdkörper in den Luftwegen. Leipzig 1897.

D. Varia.

Bachmann, Wilhelm: Fremdkörper im Oesophagus. München 1897.

Operative Entfernung eines Gebisses.

Beckmann, Heinrich: Ueber einen Fall congenitaler Knorpelreste am Halse. München 1897.

Oberflächliche Beschreibung eines solchen ohne jede weitere Untersuchung.

Bonge, Richard: Fin Fall von Aphasie und seine Behandlung. Berlin 1897.

Behandlung mit Sprach- und Schreibübungen nach Goldscheider's Methode.

Bossler, Carl: Ueber Fremdkörper-Periösophagitis. Berlin 1896.

Klinische und anatomische Beschreibung eines Falles.

Digitized by Google

Ciriaci, Wilhelm: Zur Phosphornecrose. München 1897.

Die Arbeit enthält ausser mehreren Krankengeschichten aus der Phosphorindustrie des bayerischen Waldes einen sehr guten historischen Ueberblick über die Frage und berücksichtigt im Besonderen auch die Therapie.

Clauditz, H.: Zwei Fälle von Carcinoma oesophagi mit Durchbruch in Trachea und Bronchus, resp. in das periösophageale Bindegewebe. Göttingen 1897.

Der Titel enthält Alles.

Cohaus, Heinrich: Ueber gleichzeitiges Vorkommen von Diphtherie und Tuberculose. Kiel 1896.

Der Verfasser kommt auf Grund des achtjährigen Sectionsmaterials des pathologischen Institutes zu Kiel zu dem Resultat, dass die Diphtherie eine verderbliche Rolle spielt, insofern sie zum Stillstand gekommene Tuberculose neu erwecken, bezw. schleichend verlaufene Fälle zu floriden umwandeln kann. Auch Frischinfection mit Tuberculose im Verlaufe der Diphtherie glaubt Verf. als höchst wahrscheinlich bezeichnen zu dürfen.

Erlanger, Arthur: Struma colloides sarcomatosa mit multiplen metastatischen Erkrankungen der Lunge. Würzburg 1896.

Der Titel besagt Alles.

Frank, Louis: Ein Fall von doppelter Lippen-Kiefer-Gaumenspalte mit Defect des Os intermaxillare und des Vomer. Würzburg 1896.

Der Fall ist gut beschrieben und die einschlägige Casuistik mit berücksichtigt.

Glaser, Sigmar: Ein Beitrag zur Casuistik der Struma maligna. Würzburg 1896.

Medullarcarcinom der Thyreoidea.

Goede, Fr.: Verschluckte Gebisse als Fremdkörper im Oesophagus und ihre Entfernung durch Oesophagotomie. Jena 1896.

2 Fälle aus der Chirurg. Klinik zu Jena, von denen der eine, durch Struma complicirt, ungünstig verlief.

Goetz, Adalbert.: Ueber den abnormen Verlauf der Arteria subclavia dextra. (Dysphagia lusoria.) Königsberg 1896.

2 anatomische Präparate. Ueber die Krankengeschichten ist nichts enthalten, so dass nicht bekannt wird, ob in diesen Fällen Dysphagie bestand.

Haas, Hans: Ueber einen merkwürdigen Fall von Geschwürsbildung am Oesophagus. Erlangen 1897.

Geschwürsbildung in Folge Tractiondivertikel. Durchbruch. Mediastinalabscess. Exitus.

Hall, Julius: Ueber Kiefercysten. Freiburg 1896.

3 Oberkiefercysten von Wurzelperiostitis ausgehend. Heilung nach Abtragung der lateralen Wand.

Digitized by Google

Hendelsohn, Martin: Ueber spastische Oesophagusstricturen. Breslau 1896.

Mittheilung eines Falles.

Heymann, Ludwig: Ein Fall von primärem Oesophagus-Carcinom, interessant durch seltene primäre Erscheinungen. München 1896.

Nichts Besonderes.

Karo, Wilhelm: Ueber Blutungen aus Oesophagusvaricen. Würzburg 1896.

Ein Fall, der durch ein Carcinom des Colon ascendens complcirt war und vielleicht durch dieses Carcinom wegen der mit ihm verbundenen Koth- und Blutstauungen veranlasst wurde.

Koch, Wilhelm: Ueber Parotistumoren. Freiburg 1897.

Anatomische Beschreibung von 4 Fällen.

Milbradt, Adolf: Ein Fall von Zungentuberculose. Würzburg 1896.

Bot keine Besonderheiten.

Otto, Martin: Beiträge zur vergleichenden Anatomie der Glandula thyreoidea und thymus der Säugethiere. Nebst Bemerkungen über die Kehlsäcke von Lemur varius und Troglodytes niger. Freiburg 1897.

Die Resultate der Arbeit können in kurzem Referat nicht zusammengefasst werden. Ueber die Kehlsäcke wird nur wenig gesagt.

Rüdinger, Gustav: Ein Fall von congenitaler Atresie des Oesophagus mit Tracheo-Oesophagealfistel. München 1897.

Das Kind trank, erbrach aber nach wenigen Schlücken. Tod nach 6 Tagen. Der obere Theil des Oesophagus endete blind im oberen Drittel; der untere Theil des Oesophagus war ebenfalls ausgebildet, gleichfalls ein Blindsack, hatte jedoch eine kleine Fistelöffnung, die mit der Trachea communicirte.

Schmidt, Herrmann: Ueber Tractionsdivertikel des Oesophagus. Freiburg 1896.

6 Sectionsergebnisse. 5 Mal Sitz an characteristischer Stelle in Folge verkäster Drüsen an der Bifurcatio tracheae; 1 Mal Sitz an der rechten Lungenspitze in Folge pleuritischer Verwachsung des Oesophagus mit dieser.

Schmidt, Otto: Ueber die Behandlung des Carcinoms der Speiseröhre. Tübingen 1897.

Schmidt sucht auf Grund literarisch-statistischer Erhebungen nachzuweisen, dass die Sondenbehandlung des Oesophaguscarcinoms durchaus nicht in dem Grade die Gefahr einer artificiellen Perforation biete, als es im Allgemeinen hingestellt zu werden pflegt. Es sind nur ganz wenige Fälle bekannt, wo dieses Mißgeschick sich ereignete.

Schöngarth, Otto: Ueber Leucoplacia lingualis et buccalis, insbesondere über ihr Verhältniss zur Lues. Breslau 1896.

Schöngarth's Statistik umfasst 596 Fälle und kommt zu dem Ergebniss, dass in $^2/_3$ der Fälle Lues in der Anamnese sich vorfindet.

Digitized by Google

Schroeder, Paul: Lungengangrän bei Perforation des Oesophagus durch verschluckte Fremdkörper. Berlin 1897.

Der Fall heilte aus, ein bis jetzt bei Lungengangrän in Folge von Perforation des Oesophagus durch Fremdkörper noch nie beobachtetes glückliches Ereigniss.

Smidt, Henry: Beitrag zur operativen Behandlung der Kiefercysten. Bonn 1897.

Ein Fall von vereiterter Cyste des Unterkiefers.

Spiegel, Albert: Ueber Dauererfolge der Anstaltsbehandlung der chron. Lungentuberculose. Ein statistischer Beitrag. Bonn 1897.

Statistik über 40 Patienten der Anstalt Hohenhonnef. Das Material ist natürlich zu klein, um für sich allein verwerthet werden zu können.

Wenzel, Friedrich: Ueber Speichelsteine. Halle 1896.

Casuistik. 2 Fälle von Steinen der Submaxillaris, 1 der Parotis.

Wrede, Carl: 1 Fall von Oesophaguscarcinom mit Fortsetzung auf den Bronchus. Kiel 1897.

Der Titel enthält Alles.

Dem Referenten nicht zugänglich:

Grahl, Albert: Beitrag zur Behandlung der Speichelfistel. Leipzig 1897.

Hirschfeld, Berthold: Ueber Zungengummata. Berlin 1897.

Soldin, Max: Zur Diagnose und Behandlung der Fremdkörper im Oesophagus. Leipzig 1897.

Weber, Rudolf: Oesophagotomia interna. Eine historisch-kritische Studie. Leipzig 1896.

---

a) Otologische:

Anwendung der Radiographie zur Extraction der Kugeln, welche in's Innere des Kopfes gedrungen sind. (Application de la radiographie à l'extraction des projectiles ayant pénétré dans l'intérieur du crâne.) Von Dr. Péan. (Académie de médecine de Paris, decembre 1897, und Semaine médicale 1897, No. 57.)

Zwei Selbstmordversuche durch Schiessen einer Kugel in's Ohr, ohne dass durch die gewöhnliche Untersuchung die Kugel nachgewiesen werden konnte. Beim Auftreten gefahrdrohender Symptome wurde durch die X-Strahlen der Sitz der Geschosse genau festgestellt und demgemäss operirt. Heilung in beiden Fällen. Dr. P. K.

Feststellung einer Trommelfellperforation. (Therapeutische Monatshefte 1897, No. 9, und Wiener med. Presse 1897, No. 41.)

Stiel in Köln hat von einem seiner Patienten eine neue Methode der Feststellung einer Trommelfellperforation gelernt: Beim Valsalva-

Digitized by Google

schen Versuche empfand der Kranke das Durchströmen der Luft durch das Ohr; er sagte sich, dass die nach aussen entweichende Luft einen Beschlag auf einen angelegten Spiegel hervorrufen müsse. Die Ausführung dieses Versuches ergab selbstverständlich den Beweis der Trommelfellperforation. Dr. P. K.

Ein Fall von eitriger Phlebitis des Sinus lateralis nach zufälliger Eröffnung dieses Gefässes im Verlaufe einer Ausräumung des Felsenbein-Warzenfortsatzes. Eröffnung und Ausspülung des gesammten inficirten Sinus. Tod. (Un cas de phlébite suppurée du sinus latéral consecutivement à l'ouverture accidentelle de ce vaisseau, au cours d'un évidement pétro-mastoidien. Ouverture et nettoyage de toute la longueur infectée du sinus. Mort.) Von Dr. Luc in Paris und Jacquin in Reims. (Arch. internat. de laryngol. etc., Bd. X, No. 6, November/December 1897.)

Der Fall, dessen Verlauf durch die Ueberschrift genügend gekennzeichnet ist, betraf ein 9jähriges Mädchen, welches seit mehreren Jahren an Eiterung des rechten Ohres litt. Beschorner.

---

b) Rhinologische:

Rheumatisch ähnliche Zustände in Folge von Injectionen von antidiphtheritischem Serum bei Ozäna. (Accidents rhumatoides consécutifs à des injections de sérum antidiphthérique dans un cas d'ozène.) Von Dr. Garnault. (Académie de médecine de Paris, décembre 1897, und Semaine médicale 1897, No. 57.)

Bei einer 37jährigen syphilitischen Frau wurden, weil jede andere Behandlungsmethode im Stich liess, fünf Mal jedes Mal 5 ccm Serum eingespritzt. Es entstanden sehr heftige Gelenkschmerzen, Fieber mit Delirien und ein sehr schlechter Allgemeinzustand; diese Symptome dauerten drei Wochen, ohne dass die Ozäna im Geringsten beeinflusst wurde. Verf. glaubt, dass dieses Factum ein neuer Beweis gegen die microbische Natur der Ozäna ist. Dr. P. K.

Beiträge zur Pathologie der sogenannten Schleimpolypen der Nase, nebst einigen Bemerkungen über Schleimfärbung. Von Dr. W. Okada. (Arch. f. Laryngol. etc. 1898, Bd. VII, pag. 204.)

Untersuchungen, welche sich wesentlich mit dem Nachweis des Mucins der Schleimpolypen der Nase beschäftigen, und zwar durch chemische Untersuchung derselben in frischem Zustande und durch Behandlung von Schnittpräparaten mit specifischen Farbstoffen. Hierbei stellte O. fest, dass diese Gebilde entzündlicher Natur sind und Epithel, Bindegewebe, Drüsen und Gefässe durch den Entzündungsprocess in Mitleidenschaft gezogen werden, dass ferner sich das Oberflächenepithel im Zustande der schleimigen Metamorphose, und zwar einer totalen bezw. partiellen befindet. Neben dieser schleimigen Metamorphose giebt es noch eine Umwandelung des Cylinderepithels in Plattenepithel, und zwar an Stellen, die den Insulten der äusseren Atmosphäre ausgesetzt sind. Die meist vermehrten Drüsen der Polypen haben überwiegend den Character der Schleimdrüsen. Bisweilen kommen neben

Digitized by Google

ihnen, selten allein, sog. seröse Drüsen vor. Die Acini der Drüsen sind oft cystös erweitert, so stark bisweilen, dass eine derartige Cyste die Hauptmasse des Polypen darstellt. Ihr Inhalt ist Schleim, zeitweilig mit Einlagerung von Colloid- resp. Hyalingebilden. Zur histologischen Darstellung der schleimhaltigen Theile der Polypen eignet sich wegen ihrer Metachromosie vornehmlich Thioninfärbung. Das Stroma der Polypen besteht aus alveolärem mehr oder weniger lockerem Bindegewebe, dessen Maschen: Rundzellen und Eiweissserum, nur dann aber Schleim enthalten, wenn sich, was selten, neben den Drüsencysten cystös erweiterte schleimerfüllte Bindegewebsspalträume vorfinden, was auf eine Communication zwischen den letzteren und der Drüsencyste schliessen lässt. Beschorner.

Ueber einen Fall von Nasensyphilis. (Un cas de syphilis nasale.) Von Dr. Taptas. (Revue hebdomadaire de laryngologie et d'otologie 1897, No. 42.)

Fast gänzliche Zerstörung der Nasenscheidewand und dennoch Fortbestehen der Nasenform von aussen. Die grossartigen Zerstörungen lassen sich nur aus vernachlässigter rhinologischer Untersuchung und antisyphilitischer Behandlung erklären. Dr. P. K.

Die syphilitischen Granulome (Syphilome) der Nase. Von Dr. A. Kuttner in Berlin. (Arch. f. Laryngologie etc. 1898, Bd. VII, pag. 272.)

Vier Fälle, in denen gummöse Neubildungen der Nase, welche wahrscheinlich vom Periost der Muschel bezw. des Septum ausgingen, durch Zerfall cariöse Zerstörung dieser Gebilde veranlassten. Im Allgemeinen bemerkt K., dass für die differentialdiagnostische Entscheidung, ob „syphilitisches Granulom", wie K. diese Neubildungen zu nennen vorschlägt, oder gewöhnliche Granulationstumoren, oder entzündliches Fibrom, Tuberculose bezw. Lupus, Sarcom, vielleicht auch Lepra oder Rotz vorliegen — und der Localbefund in der Nase bietet nach K.'s Meinung keine ausreichende Sicherheit für eine Unterscheidung beider Erkrankungen — neben Anamnese und Untersuchung des ganzen übrigen Körpers, nur die microscopische Exploration, nöthigenfalls auch Probeinjection mit Tuberculin von nahezu entscheidender Wichtigkeit ist. Beschorner.

Ueber nasale Hydrorrhoe. (De l'hydrorrhée nasale.) Von Dr. Jankelevitch. (Revue hebdomadaire de laryngologie et d'otologie 1897, No. 51.)

Der langen Arbeit kurzer Sinn kommt zu dem Schluss, dass wir nicht viel von der Krankheit wissen, dass selbe von den Einen als ein Leiden für sich, von Anderen als ein symptomatisches Leiden angesehen wird und dass die von Moritz Schmidt angerathene Massage das am besten wirkende Mittel ist. Dr. P. K.

Rhinitis caseosa. Von Dr. L. Wroblewsky in Warschau. (Archiv für Laryngol. etc. 1898, Bd. VII, pag. 229.)

Mittheilung von drei Fällen. W. ist zwar der Meinung von Duplay und Cozzolino, dass es sich bei der Rhinitis caseosa oft um eine

Digitized by Google

selbstständige, streng gekennzeichnete Erkrankung handelt, die sich durch übelriechende Massen auszeichnet, nach deren Entfernung sofortige Genesung zu Stande kommt, abgesehen davon, dass diese Massen zuweilen sehr tiefe Veränderungen in den Knochen hervorrufen, glaubt aber, dass jedes Hinderniss, welches den Abfluss des Secretes der Schleimhaut, die im entzündlichen Zustande sich befindet, erschwert, und zwar: Fremdkörper, Geschwüre mit reichlichem Secret, Tumoren, Polypen, Verbiegungen der Nasenscheidewand, Schwellung der Muscheln, besonders bei vorhandenen Eiterungen in den Nasenhöhlen, Ursachen zur fraglichen Erkrankung bieten können. Verhältnissmässig häufig treten übrigens die käsigen Massen ohne sichtbare Ursache auf.

Beschorner.

Ueber die Behandlung der Ozäna mittelst interstitieller Electrolyse. (Du traitement de l'ozène par l'électrolyse interstitielle.) Von Dr. Maurice Magnan. (Thèse de Bordeaux und Revue hebdomadaire de laryngologie et d'otologie 1897, No. 50.)

Diese auf chemischer Galvanocaustik beruhende Methode ist schnell wirkend, aber von sehr vorübergehender Dauer; es entsteht eine kleine, bald verschwindende Modification in der Ernährung der Mucosa; die crustenbringende Secretion und der üble Hauch kehren bald wieder; auf die pathogenen Microorganismen und deren Toxine sind sie von gar keiner Wirkung.

Dr. P. K.

Beitrag zur Aetiologie einiger nasalen Reflexneurosen. Von Dr. G. Spiess in Frankfurt a. M. (Archiv f. Laryngologie etc. 1898, Bd. VII, pag. 303.)

Was die Entstehungsweise der nasalen Reflexauslösungen anlangt, so ist als feststehend zu betrachten, dass die Berührung zweier Schleimhautflächen oder -Punkte die Hauptursache derselben darstellt. S. fügt dem noch hinzu, dass er ausserdem eine Verschiebung dieser beiden Flächen gegen einander, oder einen zwischen beide eingelagerten, beide Seiten reizenden dritten Körper — Polyp, Staub, durchströmenden Luftstrom und dergl. — oder auch den Zug, den ein Verwachsungsstrang auf beiden Seiten ausübt, für erforderlich erachte. Als wichtig zur Erklärung der nasalen Reflexneurosen bezeichnet er ferner das, als Tubercul. septi von Morgagni zuerst (1723) beschriebene, am Septum, in der Höhe des vorderen Endes der mittleren Muschel und dieser gegenüber gelegene Drüsenpolster, welches unter gewissen Verhältnissen anschwellen und mit jener in directe, wenn auch leichteste Berührung zu kommen vermag. Der Grad der Reflexäusserung hängt auch hier natürlich von der jedesmaligen nervösen Disposition des betreffenden Individuums ab. Der Therapie fällt selbstverständlich in erster Linie die Aufgabe zu, die beiderseitigen Flächen so weit von einander entfernt zu rücken, dass sie auch bei Schwellungen sicher nicht in Berührung treten können. Hierzu ist der chirurgische Weg der beste; dann aber sind Mittel, welche Ableitung von der Nase hervorrufen und solche, welche eine Besserung der, die Disposition verursachenden allgemeinen Nervosität herbeiführen, anzuwenden.

Beschorner.

Digitized by Google

c) Pharyngo-laryngologische:

Ueber adenoide Vegetationen im ersten Lebensjahre. (Des végétations adénoides pendant la première année de l'enfance.) Von Dr. Cuvillier. (Congrès international de Moscou, section de laryngologie und Semaine médicale 1897, No. 45.)

Verf. hat 64 solcher Fälle gesammelt und giebt deren Symptome, welche insgesammt von der ungenügenden Athmung und dem erschwerten Schlucken abhängen. Die Behandlung besteht, wenn das Leiden nicht eine rasche chirurgische Intervention erheischt, in mehrere Mal täglich ausgeführten Eintröpfelungen in die Nase von Mentholöl 1 : 60 oder Resorcinöl 1 : 50 und 1 : 25, Einpinseln von Borglycerin oder Jodglycerin 1 : 100. Dr. P. K.

Ueber Störungen, durch adenoide Vegetationen bei Erwachsenen hervorgebracht. (Des troubles causés par les végétations adénoides chez les adolescents et les adultes.) Von Dr. Bonain. (Société française de laryngologie, Mai 1897 und Revue hebdomadaire de laryngologie et d'otologie 1897, No. 39.)

Es ist heute bewiesen, dass die adenoiden Vegetationen im späteren Alter nicht von selbst, wie allgemein angenommen wird, verschwinden und dass selbe bei Erwachsenen recht häufig vorkommen; blos sind selbe hier nicht so auffallend und wird die Untersuchung des Nasenrachenraumes weniger häufig vorgenommen. Verf. giebt vier Beispiele zum Beweis. Dr. P. K.

Entgegnung auf Prof. B. Fränkel's Aufsatz: „Ueber die Bezeichnungen Autoscopie u. s. w." (Arch. f. Laryngol. etc. 1897, Bd. VI, pag. 489). Von Dr. A. Kirstein in Berlin. (Arch. f. Laryngol. etc. 1897, Bd. VII, pag. 163.) — **Erwiderung auf vorstehende Entgegnung.** Von Prof. B. Fränkel in Berlin. (Ebendaselbst, pag. 165.)

Polemik über die Berechtigung bezw. den Nutzen der Einführung bezw. Beibehaltung der Bezeichnungen: Autoscopie, Laryngoscopie, Speculirung, Lämoscopie, Isthmia etc. Beschorner.

Ueber unangenehme Ereignisse bei der Operation der adenoiden Vegetationen. (Des accidents désagréables qui accompagnent l'opération des végétations adénoides.) Von Dr. M. Kahn. (Clinique des maladies du nez et des oreilles du Professeur Seifert à Würzbourg. Revue hebdomadaire de laryngologie et d'otologie, traduit par le Dr. Jankelevitch.)

Es besteht in manchen Fällen eine scharfe knöcherne Kante in der Medianlinie an der hinteren Pharynxwand, der Höhe der vorderen Seite des Atlas entsprechend. Nach Zuckerkandl besteht diese senkrechte Prominenz zur Hälfte oberhalb, zur Hälfte unterhalb der Höhe des Gaumensegels, misst 3 cm in ihrem verticalen Höhendurchmesser, 14 mm in der Breite und 12 mm in der Tiefe. Hebt man das Gaumensegel in die Höhe, so sieht man, dass die knöcherne Prominenz spitz nach oben zuläuft, eine beiderseitige Furche lateral besitzt, welche 7 mm von der Medianlinie entfernt liegt. Die obere Hälfte dieser knöchernen Hervorwölbung fühlt sich knochenartig, die untere Hälfte elastisch an.

Digitized by Google

Nach Zuckerkandl ist dieser knöcherne Vorsprung physiologisch, entspricht dem Tuberculum der vorderen Fläche des Körpers des ersten Cervicalwirbels und dient dem Musculus longus colli, sowie der Crista epistrophei zum Ansatzpunkte. Diese knöcherne Hervorwölbung erschwert in vielen Fällen die Operation der adenoiden Vegetationen des Nasenrachenraumes. Verf. giebt vier hierher gehörende Beispiele, welche alle normal verliefen. Schneidet man die Exostose mit durch, so tritt gewöhnlich eine beunruhigende Blutung ein. Verf. erinnert an eine von der hinteren Kante des Septum ausgehende, von Grünwald zuerst erwähnte und nach ihm Ala septi genannte knöcherne Hervorragung, welche ebenfalls die Operation beeinträchtigen kann. Dr. P. K.

Oesophagusverbrennung durch Ammoniak, Abtrennung der Oesophagusmucosa. (Brûlure de l'oesophage per l'ammoniaque, expulsion de la muqueuse oesophagienne.) Von Dr. A. Gilbert und Dr. F. Grenet. (Bulletin de la société anatomique de Paris und Annales des maladies de l'oreille et du larynx 1897, No. 10.)

Das zehn Tage nach Verschlucken von 100 g Ammoniakflüssigkeit ausgeworfene Schleimhautrohr hatte eine Länge von 14 cm.

Dr. P. K.

Ein Beitrag zur pathologischen Anatomie der Kehlkopfpolypen. Von F. Swiezyński in Warschau. (Arch. f. Laryngologie etc. 1897, Bd. VII, pag. 151.)

Die Untersuchung von zwölf exstirpirten Stimmbandpolypen der v. Sokolowski'schen Abtheilung im Heiligen Geist-Hospital zu Warschau ergab, dass die Neubildungen sich nicht scharf von dem umgebenden Bindegewebe abgrenzten, sondern dass die normalen Bestandtheile der Bänder stufenweise in den Polypen selbst übergingen. Sie bestanden aus mehr oder weniger hypertrophischem, vielschichtigem Plattenepithel, losem Bindegewebe und stark entwickelten Gefässen und müssen daher zu den circumscripten Hypertrophien der Stimmbänder, nicht zu den Fibromen gezählt werden. Was ihre Entstehungsursache anlangt, so sind sie als das Product eines entzündlichen Processes anzusprechen, was auch die Anamnese beinahe jedes einzelnen Falles bewies. Beschorner.

Todesgefahr durch Verschlucken eines Fremdkörpers. (Ménace de mort par hémorrhagie causée par un corps étranger avalé.) Von Dr. Hochenegg. (Wiener klinische Wochenschrift und Annales des maladies de l'oreille et du larynx 1897, No. 10.)

Ein verschlucktes und nicht in den Magen gelangtes Knochenstück konnte trotz aller Untersuchungsmethoden nicht gefunden werden. Am siebenten Tage traten die Symptome einer Oesophagusperforation auf. Die beiderseitig ausgeführte und wegen einer Struma sehr erschwerte Oesophagotomie ergab Perforation des Oesophagus rechts hinten in der Höhe des Ringknorpels und Blutung aus einer varicös erweiterten Vene. Dieser Fall giebt Verf. Anlass, an der Leiche Experimente mit den Röntgenstrahlen bei verschluckten Fremdkörpern zu machen. An der Leiche macht Verf. die Gastrotomie, führt ein Seil vom Magen aus in

Digitized by Google

den Mund und bringt so durch den Mund die verschiedensten Fremdkörper in jeder beliebigen Höhe in die Speiseröhre. Die so präparirte Leiche wird aufgesetzt und direct durch den fluorescirenden Schirm untersucht; jeder Fremdkörper wird in Bezug auf seinen Sitz und seine Natur gleich erkannt; dasselbe gilt von eingeführten und hier functionirenden Instrumenten. Ebenso gut kann man statt des Schirmbildes Photographien anfertigen. Verf. giebt sehr interessante Bilder bei; eins derselben ahmt den oben beschriebenen Fall sowie das verschluckte Hühnerknochenstück nach. Dr. P. K.

In der Speiseröhre sitzende Münzen. (Pièces de monnaie arrêtées dans l'oesophage.) Von Dr. Howard Marsh. (Clinical Society of London, British Medical Journal und Annales des maladies de l'oreille et du larynx 1897, No. 10.)

Ein $3^1/_2$jähriges Kind hatte eine Münze verschluckt und zeigte während fünf Wochen nur von Zeit zu Zeit Brechneigung; eine Skiagraphie zeigte ganz deutlich die Münze in der Höhe des zweiten Brustwirbels. Ein anderes 3jähriges Kind zeigte dieselben Symptome und hatte ebenfalls eine Münze im Oesophagus sitzen. Beide Münzen konnten nicht mit den classischen Instrumenten, sondern nur mittelst eines flachen, in einer Gummisonde sich befindenden Hakens entfernt werden. Dr. P. K.

Erfahrungen über electro-medicinische Anschlussapparate an Gleichstromstationen. Von Dr. H. Wagner in Saarbrücken. (Archiv für Laryngologie etc. 1897, Bd. VII, pag. 157.)

Der Hauptvortheil dieser Apparate liegt nach W. in der Möglichkeit, über eine durchaus genügende Electricitätsquelle verfügen zu können, die fast keiner Abwartung bedarf und in dem Umstande, dass in Folge Fortfalles jedweder Säuren das lästige Oxydiren nicht nur des Apparates selbst, sondern auch aller im Operationsraume befindlichen Metallinstrumente absolut ausgeschlossen ist. Beschorner.

Pulsirende kalte Abscesse am Thorax. (Abcès froids pulsatils du thorax.) Von Dr. Peyrot. (Semaine médicale 1897, No. 47, und Onzième congrès français de chirurgie, octobre 1897.)

Ein 38jähriger Mann zeigte am linken Thorax zwei Ansammlungen von Flüssigkeiten, deren eine links vom Sternum bis in die Axillarlinie, die andere weiter nach hinten sich erstreckte. Der erstere zeigte mit dem Herzen isochrone Pulsationen, ähnlich wie beim pulsirenden Empyem. Man dachte demgemäss an zwei von einander unabhängige kalte Abscesse. Als aber der erste eingeschnitten war, fand man im Innern einen intrathoracischen Sack; der hintere zweite, ebenfalls eingeschnittene Abscess zeigte dieselbe Communication. Die elfte Rippe, welche krank erschien, wurde resecirt und der Kranke starb nach einigen Tagen. Die Section ergab einen extrapleuralen Herd, welcher die parietale und Zwergfellpleura entblösst und das Herz verschoben hatte; auf diese Weise erklärten sich die Pulsationen am vorderen Teil, welcher direct in Contact mit dem Herzen war. Dr. P. K.

Digitized by Google

Seramschleimige Cyste des Halses, der Zungenbasis und des Larynx. Heilung durch die Jodjodkaliumlösung von Lugol. (Cyste séro-muqueux du cou, de la base de la langue et du larynx. Guérison par l'injection iodo iodurée de Lugol.) Von Dr. Lichtwitz. (Archives de laryngologie und Annales des maladies de l'oreille et du larynx 1897, No. 10.)

Bei einem 47jährigen Patienten wagte Verf. die blutige Operation nicht wegen der bei den vielen tiefen Verzweigungen sicher eintretenden Blutungen. Eine einzige Einspritzung von Lugol'scher Lösung brachte Heilung. Dr. P. K.

Mediane schleimige Bronchialcyste. (Kyste bronchial mucoïde median.) Von Dr. Claisse und Dr. Heresco. (Bulletin de la société anatomique de Paris und Annales des maladies de l'oreille et du larynx 1897, No. 10.)

Ein in der Höhe des Larynx und dessen Bewegungen mit ausführender, Athmung und Schlucken nicht beeinträchtigender Tumor. Operation. Der Tumor hing fest an dem Ligamentum hyothyroideum an, der Inhalt war colloider, blutiger Natur, seine Structur war fibrös und sein Epithelium cylindrisch: es war also eine mediane Branchialcyste. Dr. P. K.

Ueber Stimmstörungen pharyngo-nasalen Ursprungs bei Sängern. (Des troubles de la voix d'origine naso-pharyngienne chez les chanteurs.) Von Dr. A. Courtade. (Arch. internat. de laryngol. etc., Bd. X, No. 6, November/December 1897.)

Oft sind Stimmstörungen lediglich abhängig von Pharynxaffectionen, und steht C. nicht an, seinen Erfahrungen gemäss zu behaupten, dass von den Lungen die Mächtigkeit der Stimme, vom Kehlkopfe die Tonbeschaffenheit und vielleicht der Stimmtimbre, vom Cavum pharyngonasale aber der Timbre und der Wohlklang der Töne abhängig ist.
Beschorner.

Die bacteriologische Diagnose der Diphtheritis und die durch die pseudodiphtheritischen Bacillen verursachten Schwierigkeiten. (Le diagnostic bactériologique de la diphtérie et les difficultes causées par les bacilles pseudodiphtéritiques.) Von Dr. C. H. H. Spronck. (Semaine médicale 1897, No. 45.)

Verf. kommt am Schlusse seines klinischen Vortrages zu folgenden Folgerungen: 1) Die makroskopische und microscopische Untersuchung der auf Serum entwickelten Colonien erlauben nicht, die absolut sichere Diagnose der Diphtheritis zu stellen. 2) Die Inoculation auf Thiere ist absolut nothwendig; nur in schweren Fällen und während einer ausgesprochenen Diphtheritisepidemie kann man diese Impfung übergehen. 3) Wenn 2 ccm einer frischen Fleischbrühecultur ein 300 g wiegendes Meerschweinchen nicht tödten und nur ein ausgesprochenes Oedem hervorrufen, so handelt es sich in den meisten Fällen um Pseudodiphtheritis, welche von wahrer Diphtheritis ganz verschieden ist. Der Versuch mit einer Einspritzung von antidiphtheritischem Serum lässt keinen Zweifel mehr übrig. 4) Die Diphtheritis entsteht nie aus nicht virulenten Bacillen, welche man bei vielen Patienten im Munde findet;

Digitized by Google

diese Saprophyten gehören vielen Arten von Bacillen an, welche mit den Löffler'schen gar nichts zu thun haben.

Wenn man auf diese Weise die bacteriologische Diagnose der Diphtheritis von den pseudodiphtheritischen Bacillen reinigt, so erklärt man sich die Gutartigkeit vieler avortirter Anginen und Croupfälle, welche von den Bacteriologen als Diphtheritis bezeichnet worden waren, währenddem die Kliniker diese selben Fälle als nicht diptheritisch bezeichneten; in solchen Fällen wenden wir das antidiphtheritische Serum nicht mehr an, weil es doch nicht hilft. Wenn man einmal von der Idee ausgeht, dass banale Bacterien des Mundes keine Diphtheritis erzeugen können, so finden wir die Ursache der diphtheritischen Infection immer ausserhalb des Körpers, und es wird uns gelingen, die Fortpflanzung des Giftes zu verhindern. Diese exacte Diagnose erfordert also zu lange und zu schwierige Arbeiten, um im Bereich der Klinik ausgeführt zu werden und muss einstweilen in den Laboratorien ausgeführt werden. Dr. P. K.

Ein neues diagnostisches Zeichen des thoracischen Aortenaneurysma. (Un nouveau signe diagnostique de l'anévrysme de l'aorte thoracique.) Von Dr. Levachev. (XII. congrès international de Moscou, section de médecine und Semaine médicale 1897, No. 45.)

Ausser den bekannten physikalischen Symptomen und den Symptomen der Nervencompression bestehen nervöse Störungen, welche bisher noch nicht beschrieben worden sind; unter diese letzteren muss man besonders die Neuralgia cervico occipitalis zählen, deren Vorhandensein von grosser Wichtigkeit zur Diagnose ist. Ihre Abhängigkeit von einem thoracischen Aortenaneurysma muss desto mehr beachtet werden, weil die gegen die idiopathischen und essentiellen Neuralgien gewöhnlich angewandte Therapie diese secundäre Neuralgie nicht nur nicht heilt, sondern im Gegentheil die weitere Entwicklung des Aortenaneurysma und den frühzeitigen Tod nur beschleunigt. Dr. P. K.

Ueber die ärztliche Behandlung von Störungen der Singstimme. Von Dr. med. et phil. W. Bottermund in Dresden. (Arch. f. Laryngol. etc. 1898, Bd. VII, pag. 336.)

Missverhältniss zwischen Anstrengung und individueller Leistungsfähigkeit, d. h. Ueberanstrengung der Stimme, von B. Fränkel „professionelle Stimmschwäche" genannt, wird zumeist hervorgerufen: einmal durch falsches Singen bezw. in unangemessener Stimmlage, mangelhafte Gesangstechnik, Aufwärtstreiben des Brustregisters; dann durch krankhafte Veränderungen oder Anomalien im Gebiete des Phonationsapparates; endlich durch krankhafte Allgemeinzustände, insbesondere psychische Alterationen, Anämie und Chlorose, Neurasthenie, Hysterie, sowie auch durch bestimmte Organleiden, wie Verdauungsstörungen, beginnende Lungenschwindsucht, physiologische, sowie pathologische Erregungszustände der Sexualorgane. B. unterzieht alle diese Factoren eingehender Prüfung und Würdigung, sowie auch die Hilfsmittel, durch die wir zu einer stricten Diagnose der Stimmstörungen zu gelangen vermögen. Ein Hauptgewicht hierbei legt er auf Prüfung der Stimme mittelst des geübten und specifisch gesanglich gebildeten Gehörs. Die

Digitized by Google

Behandlung der Stimmstörungen geht naturgemäss darauf aus, die etwa vorhandenen Ursachen der Ueberanstrengung zu beseitigen. Zur Behebung der Parese der Kehlkopfmusculatur empfiehlt B. Faradisation und Galvanisation der äusseren Kehlkopfgegend mittelst der Fränkelschen Doppelelectrode; ferner die electromotorische Percussionsmassage, die hydrotherapeutische Behandlung mittelst der schottischen Douche, d. h. schnell abwechselnde Einwirkung eines kalten und heissen Wasserstrahles auf die Kehlkopfgegend; schliesslich Heilgymnastik der Stimme, bestehend in Flüsterübungen, bei denen die Thätigkeit der Articulationsmuskeln in den Vordergrund gestellt wird; Stimmübungen, wobei das Verfahren durch Aufsetzen schwingender Stimmgabeln auf die Tonentwicklung mit in Anwendung gezogen zu werden verdient; endlich Athemübungen, einmal zur Vergrösserung der Athemcapacität und Stärkung der Respirationsmuskeln, dann aber, um der unzweckmässig überwiegenden Arbeit der Athmung und der Verschwendung des Luftstromes entgegenzutreten. Boschorner.

Folgen der Exstirpation der Nebenschilddrüsen. (Résultats de l'extirpation isolée des glandules parathyroides.) Von Dr. A. Rousseau. (Bulletin de la société de biologie und Annales des maladies de l'oreille et du larynx 1897, No. 10.)

Folgen der Exstirpation der Nebenschilddrüsen bei Kaninchen und Hunden. (Effets de l'extirpation des glandules parathyroidiennes chez le lapin et le chien.) Von Dr. E. Gley. (Bulletin de la société de biologie und Annales des maladies de l'oreille et du larynx 1897, No. 10.)

Rousseau hat die interessante Beobachtung gemacht, dass diese Folgen viel schlimmer als nach der Totalexstirpation der Schilddrüse selbst sind und dass man der Entfernung der Nebenschilddrüse bei der Totalexstirpation eines Kropfes alle üble Folgen beizumessen hat. Deshalb treten denn auch bei Totalexstirpation der Kröpfe diese üblen Folgen nicht auf, wenn man die Nebenschilddrüsen erhält.

Gley kommt zu denselben Resultaten beim Thierexperiment. Wie dem auch sei, diese Resultate der Exstirpation der Nebenschilddrüsen könnten wohl zu einem anderen Begriff über die physiologische Rolle der Schilddrüse selbst führen. Vielleicht kommt die bisher der Schilddrüse zugedachte Rolle den Nebenschilddrüsen zu. Dr. P. K.

Pupillendifferenz bei Oesophaguscarcinom. Von Dr. Hitzig in Zürich. (Deutsche med. Wochenschrift 1897, No. 36, und Wiener med. Presse 1897, No. 41.)

Verf. hat gefunden, dass eine Verengerung der linken Pupille bei Oesophaguscarcinom ziemlich häufig sei; bei höhersitzenden Carcinomen könnte dies durch Druck auf den Sympathicusstamm an Stellen, wo er pupilläre Fasern führt, zu erklären sein; doch gilt diese Erklärung für tiefer sitzende Carcinome nicht, und ausserdem ist dann das Freibleiben des Recurrens auffallend, da dieser Nerv dem Oesophagus dicht benachbart ist und eher lädirt werden könnte, als der ziemlich fernliegende Sympathicus. Dr. P. K.

Digitized by Google

Polyp der Epiglottis. Von Prof. Dr. Chiari. (Wien. med. Presse 1897, No. 43, und k. k. Gesellschaft der Aerzte in Wien, 22. October 1897.)

Verf. operirte in der Chloroformnarcose; der Polyp war erbsengross, ragte von der hinteren Epiglottisfläche in den Larynxraum hinein und gab zu stetem Hustenreiz Anlass. Ein Versuch intralaryngealer Abschnürung war an der auffallenden Härte des Tumors gescheitert. Bei der histologischen Untersuchung erwies sich der Tumor als aus fibrösem Gewebe, Fettgewebe und Drüsen zusammengesetzt.

Dr. P. K.

Zwei Fälle von Larynxexstirpation wegen Carcinoms. Von Priv.-Doc. N. M. Wolkowitsch. Aus der chirurgischen Abtheilung des Alexander-Hospitals in Kiew. (Letopis russk. Chirurgii 1897, No. 2.)

Verf. berichtet über zwei von ihm ausgeführte Larynxexstirpationen. In dem einen Falle handelte es sich um einen 48jährigen Mann, bei dem das Carcinom sich auf dem Boden eines langjährigen Catarrhs mit polypösen Wucherungen der Nase und des Kehlkopfes entwickelte. Ausserdem trieb Patient Missbrauch mit Lapispinselungen, die er sich selbst machte. Eine probeweise eingeleitete antisyphilitische Behandlung hatte temporär günstigen Einfluss. Ferner sei hervorzuheben, dass Patient sechs Tage nach der sonst günstig verlaufenen Operation bei normaler Temperatur unter Erscheinungen von Tachycardie (140 Pulsschläge) zu Grunde ging. Verf., der die von Störk zur Erklärung ähnlicher Fälle aufgestellte Theorie nicht acceptirt, sucht den Exitus einfach reflectorisch als Chock in Folge der Schwächung der Musculatur und des Nervensystems des Herzens zu erklären.

Der zweite Fall betraf eine 49jähr. Frau. Der Fall verlief günstig und Patientin konnte nach der Heilung mit weit vernehmbarer Flüsterstimme sprechen, während sie einen Billroth-Gussenbauer'schen künstlichen Kehlkopf wegen der durch denselben bedingten beschränkten Luftpassage nicht vertragen konnte.

Gorodecki.

Einseitige Larynxlähmung in Folge von Trauma des Accessorius Willisii. (Laryngoplégie unilatérale par lésion traumatique du spinal.) Von Dr. Molinié. (Société française de laryngologie, Mai 1897, und Revue de laryngologie et d'otologie 1897, No. 40.)

Verletzungen des Accessorius Willisii, namentlich von aussen, sind sehr selten. Das Trauma von aussen muss auffallender Weise das hinter dem Ohre vor dem Processus mastoideus sich befindende Grübchen treffen; es treten dann Stimmveränderung, Schwierigkeit beim Schlucken, Rückfluss der geschluckten Flüssigkeiten durch die Nase ein.

Dr. P. K.

Ueber offene Behandlung der Schusswunden am Thorax. (De l'intervention large dans les plaies de poitrine par armes à feu.) Von Dr. Lejars. (Semaine médicale 1897, No. 47, und Onzième congrès de chirurgie français, octobre 1897.)

Ein 16jähriger Knabe schoss sich mittelst einer Pistole 60 Schrotkörner in die rechte Brustseite. Starke Blutung durch die Wunde, Brustbeklemmung, Collapsus; dann Fieber, Anaemie, hippokratisches

Digitized by Google

Gesicht; Dämpfung hinten bis zur Hälfte der Thoraxhöhe, immer zunehmende Bronchopneumonie. Zunahme des pleuritischen Ergusses und blutiger Ausfluss aus der Schussöffnung. Verf. machte nun einen ersten Schnitt in der Höhe der Eingangsöffnung und resecirte ein grosses Stück der entsprechenden Rippe; es flossen nun sehr viel Blut und Gerinnsel heraus. Dann vollführte er einen zweiten Schnitt und eine zweite Rippenresection an dem tiefsten Abhange der Pleura. Nun wurde die ganze so gebildete Höhle ausgekratzt, ausgewaschen, sehr viel Detritus entfernt und zwei grosse Drains von einer Eingangsöffnung zur anderen Ausgangspforte eingelegt. Unter geeigneter Behandlung trat die Heilung nach zwei Monaten ein. In solchen Fällen also, wo wie hier sehr starke Bronchopneumonie, ausgedehnter Hämothorax u. s. w. bestehen, soll man die doppelte Thoracotomie ausführen, tüchtig ausputzen und drainiren. Dr. P. K.

Lungenhydatidencysten. Einschnitt, Heilung. (Kystes hydatiques du poumon; incision; guérison.) Von Dr. Potherat. (Semaine médicale 1897, No. 47, und Onzième congrès français de chirurgie, octobre 1897.)

Zwei Fälle, welche beide als Tuberculose diagnosticirt waren, wurden mittelst Thoracotomie, Incision, Ausspülung und Drainage geheilt. Bei beiden war nie der Koch'sche Bacillus festgestellt worden, und Verf. betont mit Recht das Gewicht dieses Symptoms, wenn es sich in zweifelhaften Fällen um die Differentialdiagnose zwischen Tuberkelinfiltration und Hydatidencyste handelt. Dr. P. K.

Frühzeitiges Oedem bei secundärer Larynxsyphilis. (Oedème précoce dans la syphilis secondaire du larynx.) Von Dr. P. Lacroix. (Arch. internat. de laryngol. etc., Bd. X, No. 6, November/December 1897.)

Während sich Oedem bei Larynxsyphilis gewöhnlich im tertiären oder am Ende des secundären Stadiums der Syphilis, und zwar meist um eine specifische Ulceration herum entwickelt, zeigte es sich in einem von Verf. genau beschriebenen Falle bei einer 23jährigen Patientin ohne jede Ulceration oder Erosion als einziges Symptom der Larynxsyphilis bereits im frühen secundären Stadium. Die vielfachen, durch das Oedem bedingten Beschwerden, insbesondere die Schlingstörungen verschwanden sofort nach den ersten Quecksilberdosen.

Beschorner.

Die Isolirung bei Infectionskrankheiten (L'isolement dans les maladies transmissibles.) Von Dr. A. Netter. (Semaine médicale 1897, No. 46.)

In dieser alle contagiösen Infectionskrankheiten behandelnden Arbeit kommt Verf. natürlich auch auf die Diphtheritis zu sprechen: Trotz aller Aufmerksamkeit ist man nicht im Stande, alle Fälle ohne Ausnahme zu isoliren. Die Diagnose ist klinisch oft unmöglich, denn sogenannte herpetische und lacunäre Anginen sind oft diphtheritisch; die Diagnose ist klinisch noch schwieriger, wenn es sich um einfache Angina ohne Pseudemembranen und dennoch um Diphtheritis handelt, wie Le Gendre und Pochon solche Fälle beschrieben haben. Für

Digitized by Google

solche zweifelhafte Fälle ist es absolut nothwendig, ein besonderes Spital zu haben, wie es in den „Enfants malades à Paris“ besteht. Alle Diphtheritisreconvalescenten sollen in eine eigens dazu hergestellte Abtheilung gebracht werden können, statt dass man selbe direct in ihre Familie zurückschickt, woselbst sie dieselben Zimmer wie vor der Erkrankung bewohnen und ihre Geschwister anstecken. In New-York besteht ein Laboratorium, welches eigens die Diphtheritiskranken bacteriologisch untersucht bis zu dem Moment, wo keine Löffler'schen Bacillen mehr nachzuweisen sind. Dr. Park, der Director dieses Laboratoriums, hat folgende Statistik veröffentlicht: In 752 Fällen war der Diphtheritisbacillus zugleich mit den Pseudomembranen verschwunden, 201 Mal verschwand er am 7. Tage, 84 Mal am 12. Tage, 69 Mal am 15. Tage, 57 Mal nach 3 Wochen, 11 Mal nach 4 Wochen, 5 Mal nach 5 Wochen, 1 Mal nach 7 Wochen. Solch' eine Abtheilung für zweifelhafte Patienten leistet die grössten Dienste. Rauchfuss hat das Verdienst, die ersten ähnlichen Abtheilungen in Moskau und in St. Petersburg geschaffen zu haben; eben eine solche Abtheilung mit 20 Zimmern befindet sich im Hôpital Trousseau in Paris.

Dr. P. K.

Zwei Fälle von Papillom des Gaumensegels. (Deux cas de papillomes du voile du palais.) Von Dr. P. Goad in Enghien. (Arch. internat. de laryngol., Bd. X, No. 6, November/December 1897.)

Der eine Fall betraf einen 66 Jahre alten Mann. Das Papillom, dem freien Rande des Gaumensegels, 5 mm vom Zäpfchen nach aussen aufsitzend, war gestielt und von der Grösse einer Erbse. Es wurde mittelst galvanocaustischer Schlinge abgetragen. Der andere Fall eine 30jährige Dame. Auch hier war die kleine Geschwulst gestielt, sass aber dem Zäpfchen auf und wurde mittelst heisser Schlinge mühe- und reactionslos entfernt.

Beschorner.

Ueber branchiales Halsepithelioma und accessorisches Thyroidalepithelioma. (Epithéliomes branchiogènes du cou et epithéliomes aberrants de la thyroïde.) Von Dr. Berger. (Onzième congrès français de chirurgie, 18. octobre 1897 und Semaine médicale 1897, No. 48.)

Bei einer 26jährigen Frau wurde ein grosser, Larynx und Trachea verschiebender, vorn ulcerirender und hinten fluctuirender Tumor entfernt, welcher nur als Epithelioma angesehen werden konnte. Die Jugularis interna war innigst damit verwachsen und musste ihrer ganzen Länge nach mit entfernt werden. Die Carotis und der Vagus wurden in derselben Länge blossgelegt. Die Heilung ging normal von Statten. Die microscopische Untersuchung ergab das im Jahre 1865 von Cornil beschriebene Epithelioma der Nebenschilddrüsen. Auf dieselbe Weise entstehen die von Volkmann zuerst beschriebenen branchialen Epitheliomata. Man muss also bei den von Langenbeck beschriebenen Tumoren der Halsgefässscheide zwei Arten, nämlich die branchiogenen und die der Nebenschilddrüsen, unterscheiden.

Dr. P. K.

Digitized by Google

Behandlung der Basedow'schen Krankheit durch totale Resection des Sympathicus. (Traitement du goître exophtalmique par la résection totale du grand sympathique.) Von Dr. J. L. Faure und Dr. Doyen. (Semaine médicale 1897, No. 47 und Onzième congrès français de chirurgie, octobre 1897.)

Dr. Faure hat in drei Fällen von Morbus Basedowi operirt. Eine Patientin starb in der Narcose; die zweite hatte eine lebensgefährliche Syncope, kam aber wieder zu sich; die dritte Operation verlief ohne Zwischenfall. Verf. glaubt, dass durch den Ausfall der Sympathicuswirkung das Herz einer seiner Kräftequellen beraubt ist und leicht gefährliche Ohnmachtsanfälle auftreten. Künftig will er Aether statt Chloroform anwenden; immer aber räth er zur Operation wegen der günstigen Erfolge. Dr. Doyen bemerkt, dass er die totale Exstirpation der Schilddrüse, deren Gefahren er als übertrieben ansieht, anräth. Die Operation ist viel leichter als früher, Dank der neueren Methoden; bei Morbus Basedowi ist sie leichter als bei Kropf; die Resultate der Operation sind viel günstiger als bei der Sympathicusresection. In den vier von Doyen operirten Fällen trat nicht nur kein gefährliches Symptom, sondern gänzliche Heilung und nicht nur Besserung wie bei den von Faure operirten Fällen ein. Dr. P. K.

Entwicklungsgeschichtliche, anatomische und klinische Untersuchungen über Mandelbucht und Gaumenmandel. Von Dr. J. Killian in Worms a. Rh. (Arch. f. Laryngol. etc. 1898, Bd. VII, pag. 167.)

Die leicht festzustellende, auffallende und bedeutsame Thatsache, dass man bei zahlreichen Individuen von einer ganz bestimmten Stelle am oberen Rande der Gaumenmandel aus die Hakensonde mit Leichtigkeit eine Strecke weit (bis zu $1^1/_2$ cm) in das Gaumensegel hinein vorschieben kann, dass im Gaumensegel ungemein häufig Hohlräume vorhanden sein müssen, die mit der Mandelbucht in offener Verbindung stehen, Thatsachen, die schon Tourtual, W. His und vor ihm Sappey anerkennen, veranlasste K., sich über diese Region Aufklärung zu verschaffen, und zwar indem er Mandelbucht und Gaumenmandel an Embryonen, anatomischen Präparaten von Kindern und Erwachsenen und weiterhin an hundert lebenden Individuen nach bestimmter Methode genauer untersuchte. Die Resultate dieser Untersuchungen nach den in der Ueberschrift gekennzeichneten Richtungen hin bilden den Inhalt der vorliegenden Arbeit. Beschorner.

Anatomie des oberen Winkels der Rachenmandel. (Anatomie de l'angle supérieur de l'amygdale palatine.) Von Dr. Killian. (Quatrième réunion des laryngologistes de l'Allemagne du sud. Revue hebdomadaire de laryngologie et d'otologie 1897, No. 42.)

An einem Punkt des oberen Randes der Rachenmandeln kann man mittelst der Sonde gewöhnlich einen halben Centimeter weit in die Tiefe dringen. Verf. untersuchte nun diese Verhältnisse an 100 Lebenden und 105 anatomischen Präparaten; die Untersuchung macht sich leichter, wenn man die Zunge hervorstreckt, die entgegengesetzte Lippencommissur nach hinten drückt, he sprechen lässt und mit einem Haken den betreffenden Arcus palatoglossus bei Seite schiebt. Verf.

Digitized by Google

fand nun, dass ganz nahe unterhalb des oberen Mandelrandes, welch' letzteren er Margo semilunaris nennt, eine mehr weniger grosse Oeffnung besteht, welche in den Theil der Mandel führt, welcher im Gaumensegel sich befindet. Verf. nennt diese Oeffnung den Hilus der Mandel. Von diesem Hilus aus kann man in irgend einer Richtung in's Innere des Gaumensegels dringen. Als Rest der Mandel beim Neugeborenen sieht man eine Furche, welche von unten hinten zum Hilus verläuft und nach hinten oben den dreieckigen Theil der vor dieser Furche gelegenen Mandel abtrennt. Der diese beiden Theile der Mandel verbindende Theil heisst der „laterale Theil" und der sich im Gaumensegel befindende heisst „Gaumentheil". Verf. giebt des Weiteren eine sehr complicirte und phantastische Beschreibung der Varietäten dieses oberen Winkels der Mandel, welche Beschreibung auch nicht von practischem Werthe ist. Mit Recht aber behauptet Verf., dass das Gros dieser Mandelconstruction bei Mandel- und Gaumenleiden berücksichtigt werden muss; namentlich muss man bei Peritonsillitis darauf achten. Peripherische Mandelabscesse sind ganz einfach mittelst der Sonde durch den Hilus zu eröffnen, ohne Messer; die Methode ist unfehlbar. So wird der gewöhnliche classische Schnitt überflüssig; durch diese Methode wird das Leiden im Allgemeinen abgekürzt.

Ref. betont den grossen Nutzen dieser anatomischen Beschreibung, namentlich in practischer Beziehung. Sie erklärt das Entstehen mancher Mandelsteine, mancher Mandelpfröpfe mit schleppendem Verlauf, mancher einige Tage lang latent bleibender Infectionskrankheit des Rachens, die Vorliebe der Microorganismen die Mandeln zu befallen u. s. w.. Ref. erinnert an das schon vor mehreren Jahren von Dr. Ruault in Paris angerathene Princip, bei jedem Mandelabscess gleich Anfangs in die Tiefe nach aussen und oben von der betreffenden Mandel direct einzuschneiden; Ruault ging also, ohne zu wissen warum, in die von Killian beschriebene Höhle direct mit dem Messer statt mittelst der Sonde durch die beschriebene Eingangsöffnung. Ref. gesteht ferner, diese von Killian beschriebene Höhle bis jetzt immer für eine einfache Crypte angesehen zu haben; bei jeder Gelegenheit spaltete er mittelst eines gekrümmten, spitzen Messers durch einen nach vorn und innen geführten Schnitt diese grosse Crypte und machte so aus einer Tasche eine klaffende Wunde, welche langsam heilte und statt einer Tasche eine Narbe zurückliess.

Dr. P. K.

Die Lehre von der primären Posticuslähmung. Erwiderung an die Herren Prof. Sir Felix Semon, Prof. O. Rosenbach und Geh. Med.-Rath Prof. B. Fränkel. Von Dr. M. Grossmann in Wien. (Archiv für Laryngol. etc. 1898, Bd. VII, pag. 364.)

Beantwortung der vorstehend von Herrn Grossmann an mich gerichteten Frage. Von Prof. B. Fränkel in Berlin. (Ebendas., pag. 402.)

Redactionelle Erklärung. Von Prof. B. Fränkel in Berlin. (Ebendas., pag. 403.)

Zumeist persönliche Auseinandersetzungen, die sich für ein Referat nicht eignen und von den Interessenten im Originale nachgelesen werden müssen.

Beschorner.

Digitized by Google

Larynxpapillom bei einem Kinde. Heilung nach einfacher Tracheotomie. (Papillome du larynx chez un enfant. Guérison après trachéotomie.) Von Dr. Hunter Makenzie. (The Lancet und Revue hebdomadaire de laryngologie 1897, No. 40.)

Ein $2^1/_2$jähriges Kind musste wegen Larynxpapillomen tracheotomirt werden. Die Canüle blieb sieben Monate lang, während welchen Zeitraumes das Kind besonders beim Canülenwechsel kleine Papillomstückchen auswarf; zwei Monate nachdem zum letzten Male solche Stückchen ausgeworfen worden waren, entfernte man die Canüle und die Heilung trat ein. Die Stimme wurde normal. Verf. betont diese exspectative Behandlung der Larynxpapillome bei kleinen Kindern, während intra- oder extralaryngeale Exstirpationsmethode immer von einem Recidive gefolgt sind. Dr. P. K.

Maligne Larynxneubildung bei einem Tuberculösen. (Tumeur maligne du larynx chez un tuberculeux.) Von Dr. L. Bar in Nizza. (Arch. internat. de laryngol. etc., Bd. X, No. 6, November/December 1897.)

Bösartige Kehlkopfgeschwülste bei Tuberculösen sind selten. Bar beobachtete einen solchen Tumor, und zwar von der Grösse einer Erbse, an der linken aryepiglottischen Falte bei einer 65 Jahre alten Frau. Jeder operative Eingriff wurde abgelehnt. Bald liess sich ausgedehnte Infiltration der benachbarten Kehlkopfgebilde und Schwellung der Submaxillardrüsen constatiren, es traten Schling- und Athembeschwerden ein, und ging die Kranke 13 Monate nach Feststellung des obigen Befundes cachectisch zu Grunde. Wahrscheinlich handelte es sich um Sarcom. Beschorner.

Compression des Vagus und des Laryngeus superior gegen die Hustenanfälle und das Erbrechen bei Keuchhusten. (Compression des nerfs vague et laryngé supérieur contre les quintes et les vomissements de la coqueluche.) Von Dr. A. de Miranda. (Semaine médicale 1897, No. 48.)

Auf die günstigen Erfolge bei unstillbarem Erbrechen bei Schwangeren gestützt, wandte Verf. dieselbe Methode bei Keuchhusten an; selbe soll nur in einer späteren Periode, wenn keine Schleimansammlungen mehr sich in den Bronchien bilden, angewandt werden.
Dr. P. K.

Histologische Beiträge zur Lehre von den gutartigen Neubildungen der Stimmlippen. Von Dr. A. Alexander in Berlin. (Archiv für Laryngol. etc. 1898, Bd. VII, pag. 239.)

Untersuchungen über die Betheiligung der Drüsen an der Entstehung und dem Aufbau der gutartigen Stimmlippentumoren (Sängerknötchen, Stimmlippenknötchen der Kinder, Retentionscysten). Was die ersteren anlangt, so glaubt A., dass unter den wahrscheinlich zahlreichen, bislang noch unbekannten Entstehungsursachen derselben die Schwellung der von B. Fränkel aufgefundenen Drüse, welche an dem Prädilectionssitze jener Gebilde, dicht vor der Mitte des freien Stimm-

Digitized by Google

lippenrandes, ihren Sitz hat, eine recht häufige und wichtige ist. Dass nicht alle Sängerknötchen derartiger Abstammung sind, dafür liegt der Beweis in dem Ergebnisse der histologischen Untersuchungen, welche viele jener Knötchen als völlig drüsenfrei erkennen liessen. Auch bei den Stimmlippenknötchen der Kinder sprechen Secretion, sowie spontanes Verschwinden für Fränkel's Hypothese von dem glandulären Ursprung, und findet diese Annahme darin eine Stütze, dass die grösste Anzahl der Träger dieser Neubildungen mehr oder weniger ausgeprägt den Symptomencomplex der Scrophulose darbieten, so dass man von „scrophulösen Knötchen der Stimmlippen" zu sprechen wohl berechtigt wäre. Natürlich giebt es auch Fälle, welche nicht auf Scrophulose zurückzuführen sind, sondern für welche alle anderen von A. besprochenen Gelegenheitsursachen verantwortlich gemacht werden müssen. Die Entstehung der Retentionscysten am freien Stimmlippenrande erklärt sich leicht aus dem glandulären Ursprung der Sängerknötchen. Während bei diesen die zur Schwellung der Drüse führende Verlegung des Ausführungsganges oder einzelner Acini immerhin nur eine so hochgradige war, dass das Secret der Drüse, wenn auch retinirt wurde, so doch schliesslich seinen Abfluss fand, hat bei der Bildung der Retentionscysten eine völlige Behinderung des Secretabflusses stattgefunden. Den histologischen Beweis für die Existenz der Drüsencysten bringt A. durch Photogramme von zwei Cysten, welche an der Grenze des vorderen und mittleren Drittels der Stimmlippe sassen, und deren glandulärer Ursprung, wie aus den Präparaten ersichtlich, zweifellos ist.

Beschorner.

Radiographie des Thorax. (Radiographies du thorax.) Von Dr. Garrigou. (Académie des sciences de Paris, décembre 1897, und Semaine médicale 1897, No. 57.)

Verf. zeigt ein Bild, welches im Vergleich mit früheren radioscopischen Bildern und mit den damaligen klinischen Symptomen das Verschwinden von Indurationen in den oberen Lungentheilen zeigte. Verf. zeigt ein zweites, in gerichtlicher Beziehung wichtiges Bild, welches die vor einem Jahr stattgefundene Fractur einer Rippe und des Schulterblattes zeigte, welche Fracturen auf keine andere Weise festgestellt werden konnten.

Dr. P. K.

Notiz.

Herr Prof. Dr. Emil Zuckerkandl wurde zum correspondirenden Mitglied der k. k. Academie der Wissenschaften in Wien gewählt.

Alle für die **Monatsschrift** bestimmten **Beiträge und Referate** sowie alle **Druckschriften Archive und Tausch-Exemplare** anderer Zeitschriften beliebe man an Herrn Prof. Dr. **Gruber** in Wien I, Freiung 7, zu senden. Beiträge werden mit 40 Mark pro Druckbogen honorirt und die gewünschte Anzahl Separat-Abzüge beigegeben.

Verantwortlicher Redacteur: Prof. Dr. Ph. Schech in München.

Verlag von Oscar Coblentz. Expeditionsbureau: Berlin W. 35, Derfflingerstrasse 22a.

Druck von Carl Marschner, Berlin SW., Ritterstrasse 41.

Digitized by Google

Monatsschrift für Ohrenheilkunde

sowie für

Kehlkopf-, Nasen-, Rachen-Krankheiten.

Organ der Oesterr. Otologischen Gesellschaft.

(Neue Folge.)

Mitbegründet von weil. Prof. Dr. N. Rüdinger, Prof. Dr. R. Voltolini und weil. Prof. Dr. Fr. E. Weber-Liel

und unter Mitwirkung der Herren

Docent Dr. **E. Baumgarten** (Budapest), Hofrath Dr. **Bescherner** (Dresden), Prof. Dr. **Ganghofner** (Prag), Docent Dr. **Gomperz** (Wien), Dr. **Heinze** (Leipzig), Dr. **Hopmann** (Cöln), Prof. Dr. **Jurasz** (Heidelberg), Dr. **Keller** (Cöln), Prof. Dr. **Kiesselbach** (Erlangen), Prof. Dr. **Kirchner** (Würzburg), Dr. **Koch** (Luxemburg), Dr. **Law** (London), Docent Dr. **Lichtenberg** (Budapest), Dr. **Lublinski** (Berlin), Dr. **Michel** (Cöln), Docent Dr. **Moldenhauer** (Leipzig), Prof. Dr. **Onodi** (Budapest), Docent Dr. **Paulsen** (Kiel), Dr. A. **Schapringer** (New-York), Dr. **Schäffer** (Bremen), Dr. E **Stepanow** (Moskau), Prof. Dr. **Störck** (Wien), Prof. Dr. **Strübing** (Greifswald), Dr. **Weil** (Stuttgart), Dr. **Ziem** (Danzig)

Herausgegeben von

Prof. Dr. JOS. GRUBER Wien. **Prof. Dr. v. SCHRÖTTER** Wien. **Prof. Dr. PH. SCHECH** München.

Prof. Dr. E. ZUCKERKANDL Wien.

Dieses Organ erscheint monatlich in der Stärke von 3 bis 3½ Bogen. Man abonnirt auf dasselbe bei allen Buchhandlungen und Postanstalten des In- und Auslandes.
Der Preis für die Monatsschrift beträgt 12 R.-M. jährlich; wenn die Monatsschrift zusammen mit der Allgemeinen medicinischen Central-Zeitung bestellt wird, nur 8 R.-M.

Jahrg. XXXII. Berlin, Juni 1898. No. 6.

I. Originalien.

Statistisches und Casuistisches zur Rhino-Laryngologie und Otologie

(7. Januar 1892 bis 1. Januar 1897).

Von

Dr. **P. H. Gerber**, Privatdocent an der Universität Königsberg.

In den ersten Jahren des Ambulatoriums habe ich, der Gepflogenheit meines ehemaligen Chefs Michelson folgend, jährlich einen Bericht über die Thätigkeit des Ambulatoriums herausgegeben. Und wenn diese Berichte auch für uns von grossem Werthe und für die Collegen, besonders die hier am Orte weilenden, die das Ambulatorium durch Zuweisung von Patienten unterstützten, nicht ohne Interesse waren,

Digitized by Google

so glaubte ich doch schliesslich eine jährlich wiederkehrende Wiederholung dieser Berichte als zu gleichförmig und ermüdend aufgeben zu sollen. Die Berichte von den letzten drei Jahren sind daher auch nicht mehr herausgegeben worden. Nun schien mir im vorigen Jahre bei Abschluss des fünften Lebensjahres meiner Poliklinik, der Zeitpunkt geeignet zu sein zu einem zusammenfassenden Berichte, aus dem sich zugleich andere und weitere Gesichtspunkte und Resultate gewinnen liessen. Ein so grosses Krankenmaterial, wie es das Ambulatorium aufweist, halte ich für besonders geeignet, auch einigen statistischen Verhältnissen in Bezug auf Alter und Geschlecht der Patienten und fernerhin auch in Bezug auf das Vorkommen der einzelnen Krankheiten in der Rhinolaryngologie und Otologie näher zu treten. Gerade dieser letztere Punkt schien mir in unserem Specialfach bisher noch vernachlässigt und doch nicht ohne Werth und Interesse zu sein.

Im Uebrigen ist die Eintheilung und Art der früheren Jahresberichte beibehalten worden. Zu einer zahlenmässigen Mittheilung der therapeutischen Resultate konnte ich mich auch jetzt nicht entschliessen, obwohl dieses von einem wohlwollenden Beurtheiler der früheren Jahresberichte vermisst worden war. Eine wirklich wahrheitsgemässe und gewissenhafte Angabe derselben scheint mir bei ambulantem Material geradezu eine Unmöglichkeit zu sein; sonst könnte es vielleicht auch uns passiren, dass, wie wir es in einem anderen Jahresbericht mit Angabe der Heilerfolge gelesen, geschrieben wird: „Ozänfälle 12; geheilt davon 9.“ Ist ja doch bei den weitaus meisten in Rede stehenden pathologischen Processen die Frage der Heilbarkeit bezw. Unheilbarkeit eine längst gelöste und allgemein bekannte. Wo dieselbe noch eine offene ist, wie bei den Nebenhöhlenaffectionen und anderen, da werden wir denn auch ausdrücklich darauf zu sprechen kommen.

Das Ambulatorium wurde in der Zeit vom 7. Januar 1892 bis zum 1. Januar 1897 aufgesucht von

	1892	1893	1894	1895	1896	Sa.
Kranken	1037	1477	2349	2362	3115	10340

Und zwar wurden bei diesen behandelt:

Krankheiten	1892	1893	1894	1895	1896	Sa.
der Nase	340	546	748	855	1052	3541
des Rachens . . .	273	454	760	979	1233	3699
des Kehlkopfes . .	127	171	205	232	263	998
des Ohres . . .	107	180	287	394	448	1416

Bei diesen Krankheiten wurden ausgeführt:

	1892	1893	1894	1895	1896	Sa.
Operationen . . .	195	286	388	365	332	1562
Zahnextractionen .	118	268	550	829	1104	2869
Narcosen	38	58	101	122	139	458

Die einzelnen Krankheiten und das Verhältniss ihrer Häufigkeit zu einander ergiebt sich aus folgenden Tabellen:

Digitized by Google

I. Nasenkrankheiten.

Tabelle 1.

Name der Krankheit	1892	1893	1894	1895	1896	Sa.	% aller Nasenkrankh.
Eczem der äusseren Nase	—	3	5	3	8	19	0,54
Acne rosacea der äusseren Nase	—	3	8	8	10	29	0,82
Acne necrotica	—	—	1	—	—	1	0,03
Lupus erythematosus	—	—	—	3	—	3	0,08
Congelatio	—	1	2	1	—	4	0,11
Contusio	—	1	1	—	6	8	0,23
Furunkel	3	3	1	1	4	12	0,34
Phlegmone	—	1	—	1	—	2	0,06
Erysipel	—	—	—	—	—	—	—
Verruca	—	—	2	2	2	6	0,17
Atherom	—	—	—	1	—	1	0,03
Scrophulose	1	1	2	1	—	5	0,14
Lupus	3	2	2	1	11	19	0,54
Initialsclerose	—	1	—	—	—	1	0,03
Gumma	—	—	—	—	1	1	0,03
Carcinom	—	—	1	—	—	1	0,03
Ansaugen der Nasenflügel	—	—	2	—	—	2	0,06
Eczema vestibuli narium	13	29	52	71	76	241	6,81
Folliculitis vestibuli narium	—	—	4	—	—	4	0,11
Anosmia et Parosmia	—	—	2	2	2	6	0,17
Parästhesie der Nasenschleimhaut	—	5	—	—	2	7	0,20
Coryza neonatorum	—	—	2	2	8	12	0,34
Rhinitis simplex	40	68	75	94	170	447	12,62
Rhinitis hyperplastica	61	90	129	146	173	559	16,92
Rhinitis atrophica foetida	—	78	67	71	74	327	9,23
Rhinitis atrophica (sine foetore)	14	28	52	73	94	261	7,37
Rhinitis foetida (sine atrophia)	—	—	—	11	1	12	0,34
Rhinitis purulenta	5	5	13	10	10	43	1,21
Rhinitis diphtherica	—	—	2	—	—	2	0,06
Rhinitis pseudomembranacea	2	1	5	7	4	19	0,54
Schwellkörperhyperplasie	18	12	28	7	—	65	1,84
Stenose der Nasenlumina	—	2	6	9	5	22	0,62
Anomalien der Scheidewand	21	32	43	38	53	187	5,28
Epistaxis	12	19	27	25	36	119	3,36
Perichondritis septi	1	5	3	—	—	9	0,25
Ulcus septi perforans	2	1	1	3	1	8	0,23
Traumatischer Septumabscess	—	—	—	1	—	1	0,03
Adhäsion zwischen Septum und unterer Muschel	1	—	—	—	—	1	0,03
Fractura septi	—	—	1	—	—	1	0,03
Störk'sche Blennorrhoe und Rhinosclerom	1	—	—	2	—	3	0,08
Coryza specifica	—	3	1	2	3	9	0,25

Digitized by Google

Name der Krankheit	1892	1893	1894	1895	1896	Sa.	% aller Nasenkrankh.
Lues narium	15	16	8	9	16	64	1,81
Tuberculosis narium	1	2	2	3	2	10	0,28
Cyste an der mittleren Muschel	—	1	—	—	—	1	0,03
Schleimpolypen	25	40	50	45	43	203	6,45
Andere Tumoren	—	1	2	1	2	6	0,17
Fremdkörper	2	—	2	3	4	11	0,31
Nasenstein	1	—	—	1	1	3	0,08
Catarrh der Stirnhöhle	—	—	6	15	16	37	1,04
Blennorrhoe und Empyem der Stirnhöhle	1	2	6	11	17	37	1,04
Empyem der Kieferhöhle	12	22	28	43	31	136	3,84
Empyem und Caries der Siebbeinzellen	—	2	5	2	5	14	0,40
Empyem der Keilbeinhöhle	—	2	1	—	—	3	0,08
Catarrhus retronasalis	13	11	12	10	18	64	1,81
Tonsillitis pharyngea	—	—	3	—	—	3	0,08
Hyperplasie d. Tonsilla pharyngea und adenoide Vegetationen	35	46	79	114	143	417	11,78
Lues cavi pharyngonasalis	—	2	2	3	—	7	0,20
Tuberculosis cavi pharyngonasalis	—	1	—	—	1	2	0,06
Retronasale Polypen	—	3	2	—	—	5	0,14
Fibroma cavi pharyngonasalis	—	1	1	—	—	2	0,06

Den Procenten nach geordnet ergiebt sich folgende

Tabelle 2.

	%
Rhinitis hyperplastica	16,92
Rhinitis simplex acuta und chronica	12,62
Hyperplasia tonsillae pharyngeae und adenoide Vegetationen	11,78
Rhinitis atrophica foetida	9,23
Rhinitis atrophica sine foetore	7,37
Eczema vestibuli narium	6,81
Schleimpolypen	6,45
Anomalia septi	5,28
Empyem der Kieferhöhle	3,84
Epistaxis	3,36
Schwellkörperhyperplasie	1,84
Lues narium und Catarrhus retronasalis	1,81
Rhinitis purulenta	1,21
Catarrh, Blennorrhoe und Empyem der Stirnhöhle	1,04
Stenose der Nasenlumina	0,62
Rhinitis pseudomembranacea, Eczem der äusseren Nase und Lupus	0,54
Empyem und Caries der Siebbeinzellen	0,40
Rhinitis foetida (sine atrophia), Furunkel der äusseren Nase und Coryza neonatorum	0,34

Digitized by Google

	%
Fremdkörper	0,31
Tuberculosis narium	0,28
Coryza specifica und Perichondritis septi	0,25
Ulcus septi perforans und Contusio der äusseren Nase	0,23
Lues cavi pharyngo-nasalis und Parästhesie der Nasenschleimhaut	0,20
Tumoren (mit Ausnahme der Schleimpolypen) und Acne rosacea, Verruca der äusseren Nase und Anosmia et Parosmia	0,17
Scrophulose und retronasale Polypen	0,14
Congelatio und Folliculitis vestibuli narium	0,11
Lupus erythematosus, Störk'sche Blennorrhoe und Rhinosclerom, Nasenstein, Empyem der Keilbeinhöhle und Tonsillitis pharyngea	0,08
Phlegmone der äusseren Nase, Ansaugen der Nasenflügel, Rhinitis diphtherica, Fibroma cavi pharyngonasalis und Tuberculosis cavi pharyngo-nasalis	0,06
Acne necrotica der äusseren Nase, Atherom, Initialsclerose, Gumma, Carcinom, traumatischer Septumabscess, Adhäsion zwischen Septum und Muschel, Fractura septi und Cyste der mittleren Muschel	0,03

Was sagen diese Zahlen? Dass die Rhinitis hyperplastica weitaus voransteht, ist wohl eine Beobachtung, die allgemein gemacht ist. Vielleicht sprechen bei uns noch klimatische Verhältnisse mit. Grosse Schwankungen in diesen Angaben in den verschiedenen Statistiken würden sich unseres Erachtens hauptsächlich daraus erklären, dass gerade hier die Grenzen zwischen Physiologischem und Pathologischem sehr schwer zu ziehen sind. Ferner wird es oft schwer sein, bei ambulanten Patienten zwischen eigentlicher Rhinitis hyperplastica und Schwellkörperhyperplasie bei der oft schnellen und kurzen Untersuchung zu entscheiden, so dass in den Statistiken einmal diese, einmal jene Rubrik auf Kosten der anderen bereichert werden wird.

Aehnliches wie von der Rhinitis hyperplastica gilt auch von der Hypertrophie der Rachenmandel, da auch hier verschiedene Beobachter geneigt sein werden, die Grenzen zwischen Normalem und Pathologischem verschieden zu ziehen. Was die so wichtige Rhinitis atrophica foetida anbetrifft, so dürfte es ja wohl bekannt sein, dass dieselbe in unserer Gegend überaus häufig, vielleicht häufiger als irgend wo anders, vorkommt, und ist deshalb die Bemerkung von Ueberhorst[1]), dass in Königsberg unter 195 Nasenkrankheiten nur zwei Fälle von Ozäna vorgekommen sind, uns nicht recht verständlich. Sie steht, wie obige Zahlen zeigen, zu unseren Beobachtungen im vollsten Gegensatze. Schliesslich wären von viel discutirten Krankheiten noch die Erkrankungen der Nebenhöhlen zu erwähnen, unter denen die Eiterungen der Kieferhöhle einen bemerkenswerthen Procentsatz der gesammten Affectionen darstellen; es sei aber bemerkt, dass die Zahlen für die

[1]) Bericht über die in der Universitätspoliklinik etc. behandelten Fälle. Inaug.-Diss., Marburg 1893.

Digitized by Google

Affectionen der anderen Höhlen insofern nur mit Vorsicht aufzunehmen sind, als nicht immer der Beweis durch Operation erbracht werden konnte, und combinirte Empyeme bekanntlich sehr häufig sind. Immerhin ist auch der Procentsatz der Stirnhöhlenempyeme in unserer Statistik ein recht respectabler.

Die Erhebungen über Alter und Geschlecht ergaben uns folgende

Tabelle 3.

Alter	Männl.	Weibl.	Sa.	Männlich		Weiblich	
				% v. allen männl. Kranken	% v. allen Kranken zusammen	% v. allen weibl. Kranken	% v. allen Kranken zusammen
— 1	14	17	31	1,14	0,45	0,92	0,55
2—10	232	302	534	18,85	7,53	16,41	9,80
11—20	406	686	1092	32,98	13,17	37,04	22,25
21—30	227	402	629	18,44	7,36	21,71	13,04
31—40	177	193	370	14,38	5,74	10,42	6,26
41—50	109	153	262	8,85	3,54	8,26	4,96
51—60	47	65	112	3,82	1,52	3,51	2,11
61—70	15	31	46	1,22	0,49	1,67	1,01
71—80	3	3	6	0,24	0,10	0,16	0,10
81—90	1	—	1	0,08	0,03	—	—
	1231	1852	3083				

Hiernach wird am meisten befallen das Alter von 11—20 Jahren, es folgt das Alter von 2—10 und von 21—30 Jahren, die sich sehr nahe stehen; weiter folgen in abnehmender Reihenfolge die Altersabschnitte von 31—40 Jahren, 41—50 Jahren, 51—60 Jahren, 61 bis 70 Jahren, bis zum ersten Jahr, von 71—80 Jahren, von 81—90 Jahren, und zwar gilt Obiges gleichmässig für beide Geschlechter. In jedem Decennium überwiegt das weibliche Geschlecht, nur in dem letzten Decennium das männliche.

Diese Zahlen erhärten die bekannte Thatsache, dass die Nasenkrankheiten vornehmlich Krankheiten des jugendlichen Alters sind. Wohl meist durch hereditäre Momente bedingt, die sowohl eine locale Disposition (wie Rachenmandel-, Septum-Scoliose u. s. w.), wie auch eine allgemeine (Lues, Tuberculose, Rhachitis u. s. w.) schaffen können, setzen die meisten Nasenkrankheiten gerade im Pubertätsalter ein, oder vielmehr sie kommen dann zur Beobachtung. Ist dieses doch der Zeitpunkt, in dem die Mütter uns ihre Töchter zuführen mit der Klage, dass sie schon seit einiger Zeit üblen Geruch aus der Nase bemerkt hätten, ein Umstand, der schon allein gegen die Nebenhöhlentheorie der Ozäna (Grünwald u. A.) hätte sprechen sollen. Denn während es bekannt ist, dass gerade im Pubertätsalter die hereditären und dyscrasischen Einflüsse sich bemerkbar machen, wäre es doch wunderbar, wenn immer gerade zu dieser Zeit lediglich local bedingte Momente, wie es Nebenhöhleneiterungen sind, auftreten sollten.

Digitized by Google

II. Krankheiten der Mundrachenhöhle.

Tabelle 1.

Name der Krankheit	1892	1893	1894	1895	1896	Sa.	% aller Mundrachenk.
Eczem der Lippen	—	2	8	6	9	25	0,68
Macrochylie	—	1	—	—	—	1	0,03
Herpes der Lippen	—	3	1	1	—	5	0,14
Furunkel der Lippen	—	—	—	1	1	2	0,05
Ulcus (?) der Lippen	—	—	5	1	—	6	0,16
Cyste der Lippen	1	—	—	1	1	3	0,08
Hämatom und Trauma der Lippen	—	—	1	—	3	4	0,11
Scrophulose der Lippen	—	—	2	—	1	3	0,08
Lupus u. Tuberculose der Lippen	—	—	1	1	—	2	0,05
Initialsclerose der Lippen	—	—	2	—	—	2	0,05
Secundäre Lues der Lippen	—	—	2	—	—	2	0,05
Papillom der Lippen	1	—	1	—	—	2	0,05
Parästhesie der Mundschleimhaut	—	1	2	4	2	9	0,24
Cyste der Wangenschleimhaut	—	1	—	—	—	1	0,03
Ptyalismus	2	1	1	—	—	4	0,11
Actinomycose d. Wangenschleimhaut	—	1	—	—	—	1	0,03
Erythema	—	—	2	7	1	10	0,27
Leucoplacia	2	2	1	4	—	9	0,24
Stomatitis catarrhalis	4	5	2	3	—	14	0,38
Stomatitis mercurialis	1	3	3	—	—	7	0,19
Stomatitis aphthosa	—	—	5	8	4	17	0,46
Stomatitis ulcerosa	1	1	—	1	—	3	0,08
Scorbut	—	—	1	—	—	1	0,03
Gingivitis	4	6	7	8	11	36	0,97
Periostitis alveolaris	—	2	4	—	13	19	0,51
Pyorrhoea alveolaris	1	3	3	—	1	8	0,22
Odontalgie	—	—	2	2	3	7	0,19
Anomalien der Dentition	2	3	13	18	—	36	0,97
Caries dentium	97	147	300	461	694	1699	45,93
Parulis	15	11	24	21	20	91	2,46
Zahnfistel	—	—	2	1	—	3	0,08
Unterkieferabscess	—	—	—	6	—	6	0,16
Kieferklemme	—	—	—	1	—	1	0,03
Cyste des Oberkiefers	—	—	2	1	—	3	0,08
Sarcom des Oberkiefers	—	1	—	—	—	1	0,03
Epulis	—	—	2	—	2	4	0,11
Carcinom des Mundbodens	—	—	—	1	—	1	0,03
Speichelstein	—	—	1	—	—	1	0,03
Glossodynie	1	1	—	—	—	2	0,05
Glossitis superficialis	—	2	4	6	3	15	0,41
Glossitis dissecans	—	3	2	—	—	5	0,14
Ulcus decubitale linguae	2	—	2	5	4	13	0,35

Digitized by Google

Name der Krankheit	1892	1893	1894	1895	1896	Sa.	% Mund-rachenk.
Ulcus specificum linguae	3	—	—	—	—	3	0,08
Anchyloglosson	—	—	1	3	1	5	0,14
Carcinoma linguae	—	2	—	—	—	2	0,05
Tonsillitis praepiglottica	—	—	1	2	—	3	0,08
Tumor(?) am Zungengrunde	—	1	—	—	—	1	0,03
Hypertrophie der Zungentonsille	1	—	7	6	8	22	0,59
Papillom der Zungenspitze	1	—	—	—	—	1	0,03
Gräte im Zungenrücken	—	—	—	1	—	1	0,03
Leucoplacia linguae	—	2	—	—	—	2	0,05
Lues linguae	3	3	2	4	—	12	0,32
Sog. schwarze (Haar-) Zunge	1	1	—	—	—	2	0,05
Uvula bifida	—	—	1	3	2	6	0,16
Oedema uvulae	—	2	1	3	1	7	0,19
Hypertrophia uvulae	1	—	3	—	—	4	0,11
Papilloma uvulae	—	1	1	1	—	3	0,08
Angina catarrhalis	27	46	46	41	44	204	5,52
Angina scarlatinosa	—	—	2	—	—	2	0,05
Angina lacunaris	—	4	18	11	18	51	1,38
Angina necrotica	—	3	4	—	—	7	0,19
Angina pseudomembranacea	—	—	—	—	2	2	0,05
Peritonsillitis	5	9	13	23	11	61	1,65
Sclerosis tonsillarum	—	—	1	—	—	1	0,03
Tuberculosis tonsillarum	—	—	—	1	—	1	0,03
Sarcoma alveolare tonsillae	—	—	—	—	1	1	0,03
Hypertrophia tonsillarum	17	33	40	75	83	248	6,70
Accessorische Tonsille	—	—	1	—	—	1	0,03
Fremdkörper in den Tonsillen	—	1	1	3	2	7	0,19
Diphtheria faucium	5	10	8	9	10	42	1,14
Paresis veli postdiphtherica	—	3	5	5	3	16	0,43
Postdiphtheritischer Defect im weichen Gaumen	—	—	—	1	—	1	0,03
Concretio veli et pharyngis	—	—	2	—	2	4	0,11
Concretio linguae et pharyngis	—	—	1	—	—	1	0,03
Cyste am Gaumenbogen	—	—	—	1	—	1	0,03
Papillom am weichen oder harten Gaumen	—	—	—	1	1	2	0,05
Lues cavi oris et faucium	—	4	24	14	13	55	1,49
Tuberculosis cavi oris et faucium	2	—	1	—	1	4	0,11
Pharyngitis acuta et chronica	48	70	74	152	116	561	15,17
Pharyngitis sicca	—	—	30	—	71		
Pharyngitis granulosa et lateralis	6	10	32	23	37	108	2,92
Pharyngomycosis	2	2	7	2	2	15	0,41
Phlegmone pharyngis	—	—	—	1	—	1	0,03
Retropharyngealabscess	—	—	—	1	1	2	0,05
Lues pharyngis	9	11	6	5	10	41	1,11
Tuberculosis pharyngis	2	4	2	1	2	11	0,30

Digitized by Google

Name der Krankheit	1892	1893	1894	1895	1896	Sa.	% aller Mund-rachenk.
Sarcoma alveolare pharyngis . .	—	—	—	—	1	1	0,03
Vertebra prominens	—	—	1	—	—	1	0,03
Dysphagia	—	23	15	16	19	73	1,97
Ruminatio humana	—	—	1	—	—	1	0,03
Carcinoma oesophagi	—	—	—	1	—	1	0,03

Den Procenten nach geordnet:

Tabelle 2.

	%
Caries dentium	45,93
Pharyngitis acuta et chronica et sicca	15,17
Hypertrophia tonsillarum	6,70
Angina catarrhalis	5,52
Pharyngitis granulosa et lateralis	2,92
Parulis	2,46
Dysphagia	1,97
Peritonsillitis abscedens	1,65
Lues cavi oris et faucium	1,49
Angina lacunaris	1,38
Diphtheria faucium	1,14
Lues pharyngis	1,11
Gingivitis und Anomalien der Dentition	0,97
Eczem der Lippen	0,68
Hypertrophie der Zungentonsille	0,59
Periostitis alveolaris	0,51
Stomatitis aphthosa	0,46
Paresis veli postdiphtherica	0,43
Pharyngomycosis benigna, Glossitis superficialis	0,41
Stomatitis catarrhalis, Periamygdalitis	0,38
Ulcus decubitale linguae	0,35
Lues linguae	0,32
Tuberculosis pharyngis	0,30
Erythema mucosae oris	0,27
Parästhesie der Mundschleimhaut, Leucoplacia mucosae oris	0,24
Pyorrhea alveolaris	0,22
Stomatitis mercurialis, Odontalgia, Oedema uvulae, Angina necrotica, Fremdkörper in den Tonsillen	0,19
Uvula bifida, Unterkieferabscess, Ulcus decubitale der Lippen	0,16
Herpes labialis, Glossitis dissecans, Anchyloglosson	0,14
Hämatom durch Trauma der Lippen, Ptyalismus, Epulis, Hypertrophia uvulae, Concretio veli et pharyngis	0,11
Cyste der Lippen, Scrophulose der Lippen, Stomatitis ulcerosa, Zahnfistel, Cyste des Oberkiefers, Ulcus specificum linguae, Tonsillitis praeepiglottica, Papilloma uvulae	0,08

Digitized by Google

	%
Furunkel der Lippen, Lupus und Tuberculose der Lippen, Initialsclerose der Lippen, secundäre Lues der Lippen, Papillom der Lippen, Glossodynie, Carcinoma linguae, Leucoplacia linguae, sogenannte schwarze (Haar-) Zunge, Angina scarlatinosa, Angina pseudomembranacea, Papillom am weichen oder harten Gaumen, Retropharyngealabscess	0,05
Macrochylie, Cyste der Unterlippe, Cyste der Wangenschleimhaut, Actinomycose der Wangenschleimhaut, Scorbut, Kieferklemme, Sarcom des Oberkiefers, Carcinom des Mundbodens, Speichelstein, Tumor (?) am Zungengrunde, Papillom der Zungenspitze, Gräte im Zungenrücken, Sclerosis tonsillarum, Tuberculosis tonsillarum, accessorische Tonsille, postdiphtherischer Defect im weichen Gaumen, Concretio linguae et pharyngis, Cyste am Gaumenbogen, Phlegmone pharyngis, Vertebra prominens, Ruminatio humana, Carcinoma oesophagi, Sarcoma tonsillae, Sarcoma pharyngis	0,03

Da das Ambulatorium von jeher grossen Zulauf von Zahnkranken gehabt hat und die Krankheiten der Zähne doch auch im weiteren Sinne zu den Affectionen der Mundrachenhöhle gerechnet werden müssen, so haben wir sie in diese Rubrik eingereiht.

Bei der grossen Verbreitung der Caries dentium ist es nicht zu verwundern, dass dieselbe in Bezug auf die Häufigkeit des Vorkommens die erste Stelle einnimmt, während die anderen mit Zähnen zusammenhängenden Processe, als da sind: Parulis, Gingivitis, Pyorrhoea alveolaris, Periostitis alveolaris u. s. w., zwar nicht gerade selten vorkommen, aber doch an Häufigkeit die übrigen Affectionen der Mundrachenhöhle nicht übertreffen. Von der Caries abgesehen nehmen die erste Stelle die catarrhalisch-entzündlichen Zustände des Pharynx ein. Es folgt in der Tabelle gleich die Hypertrophie der Tonsillen, erst danach die sogenannte Angina, was vielleicht nicht ganz der Wirklichkeit entspricht, sich aber wohl daraus erklärt, dass Kranke mit leichten Anginen nicht immer gleich die Hilfe des Arztes aufsuchen. Einen hohen Procentsatz nimmt die von uns als Dysphagie bezeichnete Krankheit ein, worunter wir alle diejenigen anscheinend nervösen und hysterischen Affectionen der Mundrachenhöhle verstehen, bei denen wir ein pathologisches Substrat nicht nachweisen können. Damit soll aber nicht gesagt sein, dass in manchen, ja vielleicht vielen dieser Fälle nicht irgend welche pathologische Veränderungen vorhanden sind, die sich unserem Auge entziehen. Ja wir möchten diese Gelegenheit nicht vorübergehen lassen, ohne ausdrücklich darauf hinzuweisen, dass es unserer Meinung nach in der Mundrachenhöhle ebenso wie ja auch sonst im menschlichen Körper eine grosse Reihe von Affectionen giebt, zu deren Erkennung unsere Sinne nicht ausreichen. Ich weiss es wenigstens, und bin durchaus nicht neurasthenisch, aus eigener Erfahrung, dass ein Schmerz im Halse bestehen kann, ja dass ich die schmerzhafte Stelle mit der Sonde habe auffinden können, ohne dass ich doch, trotz sehr scharfer Augen, irgend eine Veränderung habe

Digitized by Google

entdecken können. Ich habe daher in letzter Zeit versucht, in solchen Fällen Vergrösserungsspiegel anzuwenden, ohne doch damit bisher viel mehr erreicht zu haben.

Nehmen noch die sogenannten abscedirenden Processe, Periamygdalitis, die Lues der Mundrachenhöhle, Diphtherie und andere pseudomembranöse Entzündungen hohe Procentsätze für sich in Anspruch, so ist gerade in dieser Rubrik eine grosse Menge von Processen zu buchen, die nur selten, oft nur in der Einzahl zu constatiren, deshalb aber nicht weniger wichtig und oft um so interessanter sind. So z. B. die Tuberculose des Rachens, die Verwachsung zwischen hinterer Rachenwand und Segel, oder zwischen hinterer Rachenwand und Zungenrücken, die Initialsclerose, die Actinomycose, Kieferklemme und andere Fälle, von denen wir einige im letzten Abschnitt dieser Arbeit noch näher besprechen werden.

Geschlecht und Alter ergiebt folgende

Tabelle 3.

Alter	Männl.	Weibl.	Sa.	Männlich		Weiblich	
				% v. allen männl. Kranken	% v. allen Kranken zusammen	% v. allen weibl. Kranken	% v. allen Kranken zusammen
— 1	6	10	16	6,91	0,35	0,96	0,59
2—10	148	144	292	22,46	8,71	13,85	8,48
11—20	140	310	450	21,24	8,24	29,81	18,25
21—30	136	252	388	20,63	8,00	24,62	14,83
31—40	117	153	270	17,75	6,89	14,71	9,01
41—50	67	89	156	10,17	3,94	8,56	5,27
51—60	35	59	94	5,31	2,06	8,67	3,47
61—70	10	19	29	1,52	0,59	1,83	1,12
71—80	—	3	3	—	—	0,29	0,18
81—90	—	1	1	—	—	0,10	0,06
	659	1040	1699				

Hiernach nimmt die erste Stelle ein das Alter von 2—10 Jahren, und zwar beim männlichen Geschlecht; beim weiblichen das Alter von 10—20 Jahren. Auch die Reihenfolge bei beiden Geschlechtern ist nicht ganz dieselbe. Beim männlichen Geschlecht folgen die Altersabschnitte von 11—20 Jahren, von 21—30 Jahren, von 31—40 Jahren, von 41—50 Jahren, von 51—60 Jahren, von 61—70 Jahren, bis zum ersten Jahre, von 71—80 und von 81—90 Jahren.

Beim weiblichen Geschlecht folgen die Altersabschnitte von 21 bis 30 Jahren, von 31—40 Jahren, von 2—10 Jahren, von 41—50 Jahren, von 51—60 Jahren, von 61—70 Jahren, bis zum ersten Jahre, von 71 bis 80 Jahren, von 81—90 Jahren. Fast durchweg wird das weibliche Geschlecht mehr betroffen.

Das absolute Ueberwiegen des weiblichen Geschlechts hier ebenso wie bei den Nasenkrankheiten dürfte unschwer zu erklären sein, weniger durch die stärkere Anzahl der weiblichen Individuen überhaupt, als

Digitized by Google

vielmehr dadurch, dass Mädchen und Frauen leichter geneigt sind und mehr Zeit dazu haben, sich in ärztliche Behandlung zu begeben. Bei beiden Geschlechtern sehen wir das erste bis vierte Lebensdecennium bei Weitem am häufigsten vertreten. Die Gründe hierfür dürften sein: in den ersten beiden Decennien bei beiden Geschlechtern die Häufigkeit catarrhalisch-entzündlicher Halsaffectionen, in den beiden anderen Decennien beim weiblichen Geschlecht die hysterisch-nervösen Zustände, beim männlichen Tabak und Alcohol, schliesslich wiederum bei beiden die Lues. Ein Blick auf die Tabelle zeigt denn auch, wie jenseits der 40er Jahre, bei den Frauen also jenseits des Klimacteriums, die Rachenkrankheiten abnehmen.

Die Häufigkeit der Zahncaries rechtfertigt wohl eine besondere Tabelle für die Alters- und Geschlechtsverhältnisse.

Tabelle 4.

Alter	Männl.	Weibl.	Sa.	Männlich		Weiblich	
				% v. allen männl. Kranken	% v. allen Kranken zusammen	% v. allen weibl. Kranken	% v. allen Kranken zusammen
— 1	2	—	2	0,35	0,11	—	—
2—10	248	308	556	42,98	13,74	25,08	17,06
11—20	198	452	650	34,32	10,97	36,81	25,04
21—30	54	222	276	9,36	2,99	18,08	12,30
31—40	25	118	143	4,33	1,39	9,61	6,54
41—50	28	78	106	4,85	1,55	6,35	4,32
51—60	15	32	47	2,60	0,83	2,61	1,77
61—70	6	13	19	1,04	0,33	1,06	0,72
71—80	1	5	6	0,17	0,06	0,41	0,28
81—90	—	—	—	—	—	—	—
	577	1228	1805				

Hier nimmt die erste Stelle ein das Alter von 2—10 Jahren und von 11—20 Jahren beim männlichen Geschlecht; beim weiblichen von 11—20 Jahren und von 2—10 Jahren; in diese Abschnitte fällt ja auch die Dentition.

Es folgen beim männlichen Geschlecht die Altersabschnitte von 21—30 Jahren, von 41—50 Jahren, von 31—40 Jahren, von 51 bis 60 Jahren, von 61—70 Jahren, bis zum ersten Jahre, von 71—80 Jahren, von 81—90 Jahren.

Es folgen beim weiblichen Geschlecht die Altersabschnitte von 21—30 Jahren, von 31—40 Jahren, von 41—50 Jahren, von 51—60 Jahren, von 61—70 Jahren, von 71—80 Jahren, von 81—90 Jahren, bis zum ersten Jahre. Auch hier ist das weibliche Geschlecht durchweg in höherem Grade betroffen.

Wie die Tabelle zeigt, ist der Abfall im dritten Lebensdecennium ein ganz ungeheurer, es handelt sich da nur etwa um den dritten Teil der bisherigen Frequenz.

Digitized by Google

III. Krankheiten des Kehlkopfes, des äusseren Halses und der regionären Drüsen.

Tabelle 1.

Name der Krankheit	1892	1893	1894	1895	1896	Sa.	% aller Kehlk.-Krankh.
Anaemia laryngis	3	2	1	—	—	6	0,59
Hyperaemia laryngis	—	2	—	—	—	2	0,20
Laryngitis acuta et chronica	50	90	75	79	92	445	43,54
Laryngitis sicca (et Ozaena laryngis)	—	—	11	16	32		
Stenosis laryngis	—	2	—	—	—	2	0,20
Pachydermia laryngis	2	2	3	3	7	17	1,66
Chorditis vocalis inferior	2	2	3	1	1	9	0,88
Sclerom des Larynx und Störksche Blennorrhoe	—	—	—	3	—	3	0,29
Perichondritis (arytaenoidea) etc.	1	—	—	2	—	3	0,29
Lupus epiglottidis	1	—	—	—	1	2	0,20
Tuberculosis laryngis	24	22	24	24	42	136	13,31
Lues laryngis	4	5	12	8	8	37	3,62
Laryngitis pseudo-crouposa	—	1	—	1	1	3	0,29
Laryngitis crouposa et diphtherica	—	—	5	2	11	18	1,76
Oedema laryngis	—	3	—	2	1	6	0,59
Erysipelas, Phlegmone laryngis	—	—	—	—	1	1	0,10
Typhus laryngis	—	—	1	—	—	1	0,10
Neoplasmata laryngis	7	6	14	9	5	41	4,01
Polypi	—	1	4	2	3	10	1,15
Fibromata	—	—	2	3	—	5	0,58
Papillomata	—	1	2	3	—	6	0,69
Cystae	—	—	3	—	—	3	0,35
Granulomata	—	3	1	—	—	4	0,46
Carcinomata	—	1	2	1	2	6	0,69
Fremdkörper im Larynx	1	—	2	—	—	3	0,29
Paresen des Recurrens	—	—	9	10	5	68	6,65
Posticuslähmung und Sonstige Paresen	13	9	1	2	1		
			—	18	—		
Laryngospasmus hystericus	1	2	—	—	—	3	0,29
Aphonia hysterica	—	—	3	3	3	9	0,88
Dysarthrie und Dyslallie	—	—	1	1	1	3	0,29
Contusion des Larynx	—	—	—	2	—	2	0,20
Tracheitis	—	—	9	6	7	22	2,15
Affectionen der Halsdrüsen	11	18	12	18	32	91	8,90
Parotitis	2	3	6	6	7	24	2,35
Struma	5	2	13	13	7	40	3,91
Carcinom der Thyreoidea	—	—	—	1	—	1	0,10
Fistula colli congenita	—	—	—	1	—	1	0,10
Atheroma	—	—	—	1	—	1	0,10

Digitized by Google

Den Procenten nach geordnet ergiebt sich

Tabelle 2.

	%
Laryngitis acuta — chronica — sicca et Ozaena laryngis	43,54
Tuberculosis laryngis	13,31
Affectionen der Halsdrüsen	8,90
Paresen des Recurrens, Posticus und sonstige Paresen	6,65
Neoplasmata laryngis	4,01
Polypi	1,15
Papillomata und Carcinomata	0,69
Fibromata	0,58
Granulomata	0,46
Cystae	0,35
Struma	3,91
Lues laryngis	3,62
Parotitis	2,35
Tracheitis	2,15
Laryngitis crouposa et diphtherica	1,76
Pachydermia laryngis	1,66
Chorditis vocalis inferior, Aphonia hysterica	0,88
Anaemia laryngis, Oedema laryngis	0,59
Perichondritis, Laryngitis pseudocrouposa, Fremdkörper im Larynx, Laryngospasmus hystericus, Dysarthrie, Sclerom des Larynx	0,29
Hyperaemia laryngis, Erysipelas laryngis, Stenosis laryngis, Contusio laryngis, Lupus epiglottidis	0,20
Typhus laryngis, Carcinom der Thyreoidea, Fistula colli congenita, Atheroma	0,10

Natürlich stehen die catarrhalischen Entzündungen obenan. Leider haben wir durch eine mangelhafte Sonderung in den ersten Jahren die trockenen Formen, die eigentlich ganz andere Processe darstellen, zu den anderen hinzugezogen. Die Laryngitis sicca, die meist von atrophischen Nasencatarrhen abhängig ist, ist bekanntlich viel seltener wie die anderen Laryngitiden, und noch mehr gilt dies von der sogenannten Ozaena laryngis, jener Varietät der Laryngitis sicca, bei der es zur Bildung von wirklichen, übelriechenden Borken kommt. Dass nichtsdestoweniger die Laryngitis sicca bei uns nichts Seltenes ist, das folgt aus der Häufigkeit der atrophischen Nasencatarrhe in unserer Gegend, die fast nie bei den Fällen mit Laryngitis sicca fehlen. Beide Processe hängen vielleicht auch mit klimatischen Verhältnissen zusammen.

Die Kehlkopftuberculose ist wohl überall kein seltener Gast. Aus alter Gewohnheit und um nicht eine neue Rubrik zu bilden, haben wir die Affectionen des äusseren Halses und der regionären Drüsen zu dieser Gruppe hinzugerechnet. So folgen denn der Kehlkopf-Tuberculose die Affectionen der Halsdrüsen im Procentverhältnis, die ja wohl auch meistens tuberculöser Natur sind. Dem Alter nach handelt es sich meist um Kinder. Die interessanten Beziehungen zwischen Caries dentium und Halsdrüsentumoren, auf die neuerdings aus der Czerny'schen Klinik und von anderen aufmerksam gemacht

Digitized by Google

ist, haben wir bisher leider nicht nachprüfen können; doch behalten wir uns einen derartigen Versuch noch vor.

Einen verhältnissmässig hohen Procentsatz weist die Tabelle auch an Paresen auf, speciell solcher des Recurrens, wovon noch weiter unten die Rede sein wird. Es folgen die Neubildungen, von denen hier nur soviel gesagt sein soll, dass die als Granulom bezeichneten meist tuberculöser Natur waren. Mit fast 4 pCt. ist noch die Lues des Kehlkopfes vertreten, entsprechend der Häufigkeit dieser Krankheit bei unserem Krankenmaterial überhaupt. Croup und Diphtherie im Kehlkopf zu sondern, ist bei den vorwiegend kindlichen Patienten vielfach unmöglich. Von den Oedemen kommen die meisten auf tuberculöse Individuen, mehrfach allerdings solche, die vorher keine tuberculöse Affectionen des Kehlkopfes gezeigt haben, und scheint das Oedema laryngis nicht selten als Ausdruck einer larvirten oder doch sonst noch nicht zur Erscheinung gekommenen Kehlkopftuberculose vorzukommen.

Von den selteneren Fällen seien nur noch erwähnt einige Fremdkörper, unter denen eine Stecknadel das meiste Interesse einnimmt; ferner ein hysterischer Laryngospasmus, bei dem die Tracheotomie nothwendig wurde; drei Fälle von Sclerom bezw. Störk'scher Blennorrhoe mit nachgewiesenen Rhinosclerombacillen, eine Stenose des Kehlkopfes auf luetischer Basis und ein Typhusfall mit Geschwüren auf den Taschenbändern und der Aryschleimhaut, der zur Section kam.

Alter und Geschlecht ergiebt sich aus

Tabelle 3.

Alter	Männl.	Weibl.	Sa.	Männlich		Weiblich	
				% v. allen männl. Kranken	% v. allen Kranken zusammen	% v. allen weibl. Kranken	% v. allen Kranken zusammen
— 1	4	1	5	0,88	0,46	0,24	0,12
2—10	14	16	30	3,10	1,62	3,86	1,84
11—20	55	98	153	12,17	6,35	23,67	11,31
21—30	129	144	273	28,54	14,90	24,78	16,63
31—40	125	94	219	27,66	14,43	22,71	10,85
41—50	85	39	124	18,81	9,82	9,42	4,50
51—60	25	13	38	5,53	2,89	3,14	1,50
61—70	14	7	21	3,10	1,62	1,69	0,81
71—80	1	2	3	0,22	0,12	0,48	0,23
81—90	—	—	—	—	—	—	—
	452	417	866				

Am häufigsten wird betroffen bei beiden Geschlechtern das Alter von 21—30 Jahren. Es folgen beim männlichen Geschlecht die Altersabschnitte von 31—40 Jahren, von 41—50 Jahren, von 11—20 Jahren, von 51—60 Jahren; genau gleich stellten sich die Altersabschnitte von 2—10 und von 61—70 Jahren; weiter folgen die Abschnitte bis zum ersten Jahre, von 71—80 Jahren, von 81—90 Jahren.

Es folgen beim weiblichen Geschlecht die Altersabschnitte von 11—20 Jahren, von 31—40 Jahren, von 41—50 Jahren, von 2—10 Jahren, von 51—60 Jahren, von 61—70 Jahren, von 71—80 Jahren, bis zum ersten Jahre, von 81—90 Jahren.

Digitized by Google

Hier ist meistentheils das männliche Geschlecht mehr befallen, ein Umstand, der wohl dem Gebrauch des Tabaks und Alcohols zuzuschreiben ist.

Während wir gesehen haben, dass die Nasenkrankheiten vorwiegend Krankheiten des jugendlichen Alters, der Pubertätszeit sind, und auch die Rachenkrankheiten mit Vorliebe die ersten beiden Decennien befallen, so finden wir dagegen die Kehlkopfkrankheiten am häufigsten erst im dritten Lebensdecennium, und zwar bei beiden Geschlechtern. Die Erklärung hierfür dürfte vielleicht darin zu suchen sein, dass hereditäre Einflüsse sich bei diesem Organ seltener zeigen wie bei der Nase, und dasselbe gegen catarrhalische Insulte vermöge seiner tieferen Lage und des schützenden Kehldeckels besser gewahrt ist wie die beiden vorher behandelten Organe; soll doch gerade die Nase den Kehlkopf gegen die äusseren Schädlichkeiten schützen. Diese Umstände begründen wohl auch, dass der Kehlkopf überhaupt seltener erkrankt wie Nase und Rachen.

Ebenso wie hinsichtlich des Alters unterscheidet sich diese Gruppe auch in Bezug auf das Geschlecht von den beiden vorhergehenden. Hier nämlich ist zum ersten Male das männliche Geschlecht mehr vertreten, was sich wohl durch die grösseren Schädlichkeiten des Berufs und nicht zuletzt auch durch Tabak und Alcohol erklärt.

IV. Ohrenkrankheiten.

Tabelle 1.

Name der Krankheit	1892	1893	1894	1895	1896	Sa.	% aller Ohrenkrankh.
I. Aeusseres Ohr.							
Abstehende Ohrmuscheln	—	—	1	—	—	1	0,07
Macrotie des Lobulus	—	—	1	—	—	1	0,07
Abscess des Lobulus	—	—	—	2	2	4	0,28
Atherom des Lobulus	—	—	—	1	1	2	0,14
Angeborener Defect des Lobulus	—	—	—	1	—	1	0,07
Verruca des Lobulus	—	—	—	1	—	1	0,07
Tuberculom des Lobulus	—	—	—	1	—	1	0,07
Congelatio conchae	—	—	—	1	—	1	0,07
Trauma conchae	—	—	—	1	—	1	0,07
Eczema conchae	—	10	11	15	10	46	3,25
Seborrhoea conchae	—	—	2	—	—	2	0,14
Perichondritis auriculae	—	—	—	—	1	1	0,07
Othämatom	—	—	1	—	—	1	0,07
Pruritus meatus ext.	—	—	2	1	—	3	0,21
Otitis externa circumscripta	4	5	3	2	12	26	1,84
Otitis externa diffusa (alle Formen)	7	13	17	19	26	82	5,79
Corpus alienum	—	13	8	6	8	35	2,47
Thrombus sebaceus	11	18	38	83	76	226	15,96
II. Mittleres und inneres Ohr.							
Myringitis acuta et chronica	14	13	11	6	7	51	3,60
Myringitis haemorrhagica	—	—	1	3	1	5	0,35
Kalkinfarct des Trommelfells	—	—	2	6	6	14	0,99

Digitized by Google

Name der Krankheit	1892	1893	1894	1895	1896	Sa.	% aller Ohrenkrankh.
Tubencatarrh	2	15	—	2	32	51	3,60
Otitis media simplex acuta et chronica	?	?	92	36	71	199	14,05
Sclerose der Paukenhöhle	10	5	9	13	30	67	4,73
Otitis media purulenta acuta	40	69	76	43	38	414	29,24
Otitis media purulenta chronica				83	70		
Otitis media purul. c. Granulat. aut. Polypis	6	10	6	15	8	45	3,18
Abgelaufene Mittelohrprocesse mit und ohne Perforation	—	8	10	30	8	56	3,95
Cholesteatom	—	—	2	—	1	3	0,21
Empyem der Pars mastoidea	—	3	4	1	16	24	1,69
Tuberculose des Mittelohres und der Pars mastoid.	—	—	—	1	—	1	0,07
Otalgie	9	5	5	10	4	33	2,33
Nervöse Schwerhörigkeit	2	2	4	7	7	22	1,55
Surditas (angeborene; nach Meningitis etc.)	—	—	—	3	4	7	0,49
Surdomutitas	2	1	3	—	1	7	0,49
Entotische Geräusche (ohne objective Befunde)	—	3	7	12	13	35	2,47
Menière'scher Symptomencomplex	—	—	—	—	1	1	0,07
Simulatio Surditatis	—	—	1	—	—	1	0,07

Den Procenten nach geordnet

Tabelle 2.

	%
Otitis media purulenta acuta et chronica	29,24
Thrombus sebaceus	15,96
Otitis media simplex acuta et chronica	14,05
Otitis externa diffusa	5,79
Sclerose der Paukenhöhle	4,73
Tubencatarrh, Myringitis acuta et chronica	3,60
Abgelaufene Mittelohrprocesse	3,95
Eczema conchae	3,25
Otitis media purulenta c. Granulat. aut polypis, Corpus alienum, Entotische Geräusche	2,47
Otalgia	2,33
Otitis media circumscripta	1,84
Empyem der Pars mastoidea	1,69
Nervöse Schwerhörigkeit	1,58
Kalkinfarcte des Trommelfells	0,99
Surditas, Surdomutitas	0,49
Myringitis haemorrhagica	0,35
Abscess d. Lobulus	0,28
Pruritus meat. extern., Cholesteatom	0,21
Atherom d. Lobulus, Seborrhoea conchae	0,14

Digitized by Google

	%
Abstehende Ohrmuscheln, Macrotie d. Lobulus, angeborener Defect d. Lobulus, Verruca, Tuberculom, Congelatio conchae, Trauma chonchae, Perichondritis auriculae, Othaematom, Ménière'scher Symptomencomplex, Simulatio Surditatis	0,07

Am häufigsten von allen Ohrenkrankheiten ist bei uns also die eitrige perforative Mittelohrentzündung zur Beobachtung gekommen; es folgt der Thrombus sebaceus und dann der acute und chronische Mittelohrcatarrh. Dies Verhältniss bedarf einer kurzen Erläuterung. Allgemein gilt bekanntlich der chronische Mittelohrcatarrh als die häufigste aller Ohrenkrankheiten, und wenn er bei uns hinter den eitrigen Mittelohraffectionen zurücksteht, so glauben wir die Erklärung hierfür hauptsächlich in dem Alter unserer Ohrenkranken suchen zu müssen. Im Gegensatz nämlich zu den Statistiken von Bezold[2]) u. A. überwiegen bei uns die Kinder oder genauer gesprochen das erste und zweite Decennium über die späteren Lebensalter und stellen erstere ja gerade das Contingent zu den eitrigen Mittelohraffectionen, letztere zu den Mittelohrcatarrhen.

Es folgen Affectionen der Tuben, des Trommelfells und das Eczem der Muschel, Residuen abgelaufener Mittelohreiterungen, Fremdkörper und das Empyem des Processus mastoideus mit noch hohen Zahlen. Die Fremdkörper bieten ausser den gewöhnlich zur Beobachtung kommenden: Erbsen, Bohnen, Perlen, Knöpfen, eine ganze Menge Curiosa, wie Zwiebeln und Knoblauchstücke, Griffel, Mörtelstücke u. A., und von Lebewesen Wanzen, Motten, sogenannte „Franzosen", eine Grille u. A. Von den selteneren Fällen seien erwähnt das Cholesteatom, von dem wir nur drei Fälle gesehen haben. Eine colossale Macrotie des Ohrläppchens, eine Perichondritis desselben und eine Tuberculose des äusseren Ohres, auf die wir im letzten Abschnitt unseres Referats noch näher eingehen wollen.

Alter und Geschlecht ergiebt sich aus

Tabelle 3.

Alter	Männl.	Weibl.	Sa.	Männlich		Weiblich	
				% v. allen männl. Kranken	% v. allen Kranken zusammen	% v. allen weibl. Kranken	% v. allen Kranken zusammen
— 1	17	17	34	2,45	1,08	1,94	1,08
2—10	224	232	456	32,32	14,28	26,48	14,79
11—20	182	212	394	26,26	11,60	24,20	13,51
21—30	92	157	240	13,27	5,86	17,92	10,01
31—40	76	123	199	10,96	4,84	14,04	7,83
41—50	46	62	108	6,64	2,93	7,08	3,95
51—60	34	42	76	4,91	2,17	4,79	2,68
61—70	16	27	43	2,31	1,02	3,08	1,72
71—80	6	4	10	0,87	0,38	0,46	0,25
81—90	—	—	—	—	—	—	—
	693	876	1569				

[2]) Ueberschau über den gegenwärtigen Stand der Ohrenheilkunde. Wiesbaden 1895, Bergmann.

Digitized by Google

Wir haben oben gesagt, dass das Ueberwiegen der eitrigen Mittelohrentzündung über die chronischen Mittelohrcatarrhe darin seinen Grund hat, dass unsere Ohrenkranken hauptsächlich jugendlichen Alters sind und dieses wird durch die vorstehende Tabelle deutlich belegt. Es sind nämlich die ersten beiden Decennien mit 884 Kranken vertreten, alle übrigen dagegen nur mit 685.

Im Speciellen nimmt bei beiden Geschlechtern das erste Decennium die erste Stelle ein, wie es ja natürlich ist, da in diesem Altersabschnitt eben die Kinderkrankheiten vorkommen, die für das Gehörorgan so verhängnissvoll zu werden pflegen. Abgesehen von den ersten Lebensjahren folgen dann bei beiden Geschlechtern die übrigen Decennien in natürlicher Reihenfolge, so dass die Anzahl der Kranken von Decennium zu Decennium abnimmt. Auch hier ist durchweg das weibliche Geschlecht mehr betroffen.

(Schluss folgt.)

Pachydermia laryngis („Laryngitis desquamativa").

Von

Dr. **Albert Rosenberg**, Berlin.[3])

Im Septemberheft 1897 dieser Monatsschrift veröffentlicht v. Stein in Moskau einen Fall von Laryngitis, bei dem eine weisse, aus dachziegelförmig gelagerten Epithelschuppen bestehende Masse das rechte Stimmband bedeckte und überragte, so dass sie hahnenkammartig mit verschieden grossen Spitzen in die Stimmritze hineinragte. Dieser Belag bröckelte von Zeit zu Zeit ab, so dass das darunter liegende gerötete Stimmband erschien. Wegen dieser Erscheinung, wegen dieses Verlaufes glaubt sich v. Stein berechtigt, seinen Fall als Laryngitis desquamativa bezeichnen zu dürfen; er scheut sich, zum mindesten bis weiteres Material vorliegt, ihn unter die Rubrik der Pachydermie einzureihen. Ich habe einen dem St.'schen ganz entsprechenden Fall beobachtet und ihn als Pachydermie aufgefasst und als solchen auch auf dem Moskauer Congress in der Debatte über das Larynxcarcinom erwähnt.

Der 65jährige Musiker B. wurde mir am 18. Juni 1895 von Dr. Lunin in Petersburg zugewiesen. Der Patient war seit einem Jahre heiser und hustete schon seit mehreren Jahren (Bronchiektasie). Bei der laryngoscopischen Untersuchung sieht man das linke Stimmband im Ganzen ein wenig verdickt und rot, den Rand nicht scharf, sondern etwas verbreitert. An diesem befinden sich in der vorderen Hälfte zwei circa erbsengrosse, schneeweisse, leicht höckerige Auflagerungen, die sich ca. 0,5 mm über das Niveau der Umgebung erheben, sich auf die obere Fläche des Stimmbandes fortsetzen und daselbst confluiren. Man konnte mit einer an Sicherheit grenzenden Wahrscheinlichkeit annehmen, dass diese Masse sich nicht in das Stimmband hineinsenkte, sondern demselben mehr auflag, und zwar besonders durch die scharfe

---

[3]) Der Redaction der Monatsschrift überreicht im Monat October 1897.

Digitized by Google

Betrachtung des innerhalb des weissen Ringes freigebliebenen Theiles des Stimmbandes. Eine Bewegungsbeschränkung desselben war nicht zu constatiren, ebenso wenig eine Drüsenschwellung am Halse. Das rechte Stimmband etwas roth. Es gelang mir leicht, die weisse Masse zum grösseren Theil mit einer Zange von der Unterlage abzuziehen, ohne dass die Schleimhaut blutete oder verletzt wurde.

Die microscopische Untersuchung zeigte, dass die Auflagerung aus Epithel bestand, das in seinen oberen Lagen verhornt war.

Ein Jahr später — Patient hatte inzwischen eine Kur in Reichenhall gebraucht — konnte ich denselben Befund erheben.

Anfang October dieses Jahres sah ich den Kranken wieder; seine Stimme ist immer noch heiser, wenn auch weniger als früher. Das linke Stimmband geröthet, ein wenig verdickt, der Rand etwas abgeplattet. Im vorderen Theile desselben durchquert ihn eine weisse, strichförmige, zackige Auflagerung, die nach oben und unten unmittelbar am Rande und demselben parallel laufend, je einen Ausläufer sendet. Innerhalb des entstandenen weissen Ringes sieht man die Schleimhaut geröthet. Stimmbandbewegung normal. Rechtes Stimmband geröthet. Es hatten sich also an einigen Stellen die weissen Massen abgestossen und an anderen waren neue aufgetreten.

Nicht erst dieser relativ günstige Verlauf liess mich ein Carcinom ausschliessen, sondern auch schon der bei der ersten Untersuchung erhobene Befund, der ja gezeigt hatte, dass es sich im Wesentlichen um eine Wucherung und Verhornung des gewucherten Epithels einer chronisch entzündeten Schleimhaut handelte. Ich trug daher von vornherein kein Bedenken, diese Erkrankung als Pachydermia laryngis zu bezeichnen, und dies um so weniger, als ich im Jahre 1891 in der Universitätspoliklinik für Hals- und Nasenkranke einen ähnlichen Fall beobachtet hatte, dessen Verlauf ebenfalls die relative Gutartigkeit dieses Processes erwiesen hatte. Ich habe denselben im Jahre 1893 in meinem Lehrbuche „Die Krankheiten der Mundhöhle, des Rachens und des Kehlkopfes“ erwähnt. Uebrigens ist er von E. Meyer schon ein Jahr vorher in der Berliner klinischen Wochenschrift beschrieben worden.[4]) „Der Patient, ein Mann von 53 Jahren, litt seit zwei Jahren an Heiserkeit, drei Monate vor seiner Aufnahme (12. Mai 1891) stellten sich Athembeschwerden ein, die seit dieser Zeit allmählich zunahmen und ihn endlich arbeitsunfähig machten. Bei der laryngoscopischen Untersuchung zeigte sich die ganze rechte Kehlkopfhälfte von einem kreidigweissen Tumor eingenommen. Derselbe ist von blumenkohlartigem Aussehen und von harter Consistenz. Er überschreitet die Mittellinie erheblich, so dass von den tiefer liegenden Kehlkopfpartien nichts zu sehen ist. Die Geschwulst scheint ihren Ursprung in dem Ventrikel zu haben, da das Taschenband über derselben sichtbar ist; allerdings giebt die Geschwulst solchen Schatten, dass der Rand desselben wie ausgefranzt erscheint.“ Bei der microscopischen Untersuchung der entfernten Geschwulsttheile findet sich unter einer mächtigen Epithelschicht ein bindegewebiges Stroma, das papilläre Auswüchse gegen die Oberfläche

[4]) Zwei Fälle von Pachydermia verrucosa laryngis. Berliner klinische Wochenschrift 1892, No. 19.

Digitized by Google

hinsendet, zwischen welchen grosse, aber durchweg typische abgegrenzte Epithelzapfen in die Tiefe dringen. Die untersten Lagen des Epithels bestehen aus ziemlich hohen Zellen mit stellenweise reichlichen Kerntheilungsfiguren. Nach der Oberfläche hin werden die Zellen platter, die obersten Schichten endlich werden von verhornten Plattenepithelien gebildet.

Diese beiden Fälle stimmen im Wesentlichen mit dem v. Stein'schen überein, so dass seinem Desiderat einer grösseren Casuistik einigermaassen Genüge geschehen ist.

Wie gesagt, handelt es sich um eine besondere Erscheinungsform der Pachydermia laryngis. Freilich, wenn man den Begriff derselben so eng fasst, wie v. Stein es thut, wird man in den erwähnten Fällen Bedenken tragen, sie in dieser Weise zu rubriciren. Allein die Pachydermie der hinteren Kehlkopfwand zeigt uns ein anderes Bild als die an den Processus vocales, und die diffuse Form präsentirt sich uns anders als die circumscripte.

Wenn v. Stein gegen die Bezeichnung seines Falles als Pachydermie den Einwand macht, dass bei derselben das hyperplasirte Epithel fest sitzt, so entspricht das nicht ganz den Thatsachen. Virchow schreibt schon in seiner Arbeit „Ueber Pachydermia laryngis[5]): „An diesen Stellen (den Stimmbändern) bemerkt man schon mit blossem Auge einen etwas dicken, weisslichen oder grauweissen Ueberzug, der sich leicht abstreifen lässt in zusammenhängenden Platten und der sich als verdicktes und epidermoidal gewordenes Epithel ausweist.“ Ferner berichtet Ilberg[6]), dass bei schweren allgemeinen Ernährungsstörungen eine Cohärenzstörung der entarteten Epithellager eintritt, die Epithelmassen sich in Schollen abheben und sich durcheinander stellen.

In den uns hier interessirenden Fällen liegt allerdings eine excessive Epithelwucherung und -Verhornung vor, vielleicht weil es sich um ältere Patienten handelt, bei denen eine gewisse Trockniss der Schleimhaut besteht. Wenn aber einmal eine dicke Lage verhornten Epithels sich gebildet hat, so ist es keineswegs eine seltene Erscheinung, dass dasselbe brüchig und rissig wird und sich abstösst; das sehen wir sowohl an der äusseren Haut als auch an Schleimhäuten (Papillom).

Die „Desquamation“ ist daher auch bei der vorliegenden Erkrankung nicht auffällig und nichts Eigenthümliches, so dass ich den Namen Laryngitis desquamativa nicht acceptiren kann. Vielmehr ist das Characteristische die Wucherung und Verhornung des Epithels; sie drückt der Krankheit ihren eigenthümlichen Stempel auf, sowohl in Bezug auf das äussere Aussehen, als auch im Wesentlichen in pathologisch-anatomischer Beziehung. Und darum thun wir recht daran, die erwähnten Fälle, incl. des v. Stein'schen, als Pachydermia laryngis zu bezeichnen.

---

[5]) Berl. klin. Wochenschr. 1887, No. 32.
[6]) Ueber Pachydermie. Charité-Annalen 1892, XVII.

Digitized by Google

Oesterreichische otologische Gesellschaft.

Sitzung vom 26. April 1898.

(Officielles Protocoll.)

Vorsitzender: Prof. Urbantschitsch.

Schriftführer: Doc. Dr. Pollak.

I. Dr. Hammerschlag stellt einen Fall von rechtsseitiger, acut und gleichzeitig aufgetretener Erkrankung des Nervus acusticus, trigeminus und facialis bei einem 32jährigen Manne vor. Die Krankheitserscheinungen entwickelten sich bei dem Patienten vier Tage nach einem forcirten vierstündigen Marsch, bei dem derselbe stark in Schweiss gerieth, und wobei seine rechte Seite dem Sturme ausgesetzt war. Fünf Tage später entwickelten sich unter Fieber, Uebligkeiten und Schwindel die Erscheinungen der vollständigen peripheren Facialislähmung, gleichzeitig bestand starkes Ohrensausen im rechten Ohre, Schwindel und ein Bläschenausschlag auf dem rechten Ohre.

Die Untersuchung des Patienten ergab folgenden Befund:

Vollständige periphere Facialislähmung in allen seinen drei Aesten, Herpes zoster an der rechten Ohrmuschel, Herabsetzung der Hörschärfe rechterseits, daselbst vollkommenes Fehlen der Kopfknochenleitung für die Taschenuhr und Verkürzung der Perception per Kopfknochenleitung für die Stimmgabel. Der Gang war unsicher, Patient konnte mit geschlossenen Augen nur unsicher stehen, das Gehen und Umdrehen mit geschlossenen Augen war hochgradig erschwert, die Thränensecretion rechts herabgesetzt. Die Untersuchung des Geruchs ergab ein negatives Resultat, ebenso die Geschmacksprüfung, indem Patient beiderseits Fehlen der Geschmacksempfindung an den beiden vorderen Dritteln der Zunge zeigte. Dagegen bestand subjectiv eine Alteration der Geschmacksempfindung auf der ganzen rechten Zungenhälfte und objectiv auch eine Hypalgesie der Wangenschleimhaut rechts und eine Auflockerung der Gingiva des Ober- und Unterkiefers der rechten Seite. Die Sensibilitätsstörungen gingen ziemlich rasch zurück, der Herpes zoster trocknete ein, und auch das Gehör besserte sich im Laufe des Spitalsaufenthaltes einigermaassen. Dagegen blieb die Facialislähmung beinahe im vollen Umfange bestehen.

Die Anamnese ergiebt für den Fall als ätiologisches Moment eine Erkältung, und man ist daher berechtigt, den Fall als eine rheumatische Neuritis der genannten drei Hirnnerven anzusprechen.

Dr. Pollak fragt, ob der Acusticus auch galvanisch untersucht wurde.

Dr. Hammerschlag: Die galvanische Untersuchung beim Patienten ergab auf der rechten Seite eine gesteigerte Reaction, indem bei Kathodenschliessung schon bei 3 M.-A. eine Klangempfindung auftrat, bei 6 M.-A. eine Dauerempfindung.

Dr. Pollak bemerkt, er habe in Fällen von Acusticuserkrankung mitunter schon bei $1/2$ M.-A. ganz deutliche Klangempfindung beobachtet.

Dr. Kaufmann erinnert an den von ihm im Vorjahre vorgestellten gleichen Fall von gleichzeitiger Erkrankung des Trigeminus, Facialis und Acusticus (publicirt in der Zeitschrift für Ohrenheilkunde), bei welchem

Digitized by Google

zum Unterschied von dem jetzt von Hammerschlag demonstrirten Kranken die Affection des Acusticus nicht geheilt wurde, während die Trigeminusaffection und Facialislähmung vollkommen zurückgingen. Er habe damals in Uebereinstimmung mit den seiner Zeit von Hoffmann ausgesprochenen Ansichten die Diagnose auf neuritische Erkrankung der Nerven gestellt.

Dr. Alt möchte diese gesteigerte electrische Erregbarkeit nicht nur für rheumatische Acusticusaffectionen gelten lassen, er beobachtete sie bei den meisten Fällen von frischen Acusticusaffectionen, denen die verschiedensten ätiologischen Momente zu Grunde lagen.

II. Prof. Gruber: Demonstration eines Falles von gelungenem operativen Verschluss einer retroauriculären grossen Knochenlücke, welche nach einer wegen Cholesteatom vorgenommenen Radicaloperation zurückblieb.

Derselbe Kranke wurde vom Vortragenden im Januar 1897 vorgestellt, bei welchem wegen Cholesteatom eine Radicaloperation gemacht worden war. In der Tiefe der Operationshöhle sah man den Sinus sigmoideus. Nach vollständiger Ausheilung mit Epidermisirung der Höhlenwände ging der Patient durch ein Jahr mit der grossen Lücke hinter dem Ohre herum. Nachdem keine Recidive eintrat, konnte man an einen Verschluss des Defectes denken, und es war dies um so erwünschter, als in der Tiefe der Sinus sigmoideus bloss lag und bei einer eventuellen Läsion eine Blutung leicht eintreten konnte. „Bezüglich der Deckung solcher Defecte bestehen zwei Ansichten, die eine ist für das Offenhalten der Lücke, die zweite für den Verschluss. Ich habe mich bereits öfters dahin ausgesprochen, dass dieselbe, so lange noch ein Verdacht auf Cholesteatombildung besteht, nicht geschlossen werden dürfe, weil sich dann unter der verschliessenden Haut leicht wieder Cholesteatome bilden und auch nach innen wuchern können.“ In dem vorgestellten Falle, wo nach einem Jahre die Höhle vollkommen rein war, keine Spur von Secretion oder cholesteatomatöser Neubildung sich zeigte, konnte an ein Verschliessen der Lücke gedacht werden. Das geschah früher durch einfaches Zunähen oder durch Transplantation; die neueste Methode hierfür rührt von Passow her und wurde im vorletzten Hefte der Zeitschrift für Ohrenheilkunde publicirt. Sie stellt einen Fortschritt gegenüber den früheren Methoden dar und wird gewiss in manchen Fällen den Vorzug vor anderen verdienen.

Der Fall, den Gruber vorstellt, wurde von Prof. von Mossetig in folgender Weise operirt:

Der äussere Rand der Lücke wurde mit Ausnahme eines kleinen Theiles seiner Peripherie rings umschnitten und die Haut von ihrer Unterlage auf ungefähr $^1/_2$ cm lospräparirt. Aus der Haut des Halses wurde ein Lappen mit einer Brücke zur nicht durchschnittenen Stelle des Lückenumfanges gebildet, der Lappen von seiner Unterlage lospräparirt und mit der Epidermisschichte nach innen zum Verschluss der Lücke derart verwendet, dass der freie Rand des Lappens wie ein Uhrglas in das Gehäuse unter den lospräparirten Theil der Cutis geschoben und durch einige Hafte befestigt wurde. Die am Halse gesetzte Wunde wurde nach Lospräparirung der Cutis behufs leichterer Vereinigung durch die Naht vereinigt. Nachdem der Lappen angeheilt

Digitized by Google

war, was per primam geschah, wurde die Brücke durchschnitten und so die Behandlung zu Ende geführt. Die Plastik ist sehr schön gelungen, und Gr. meint, diese Methode habe eine Zukunft.

III. Prof. Gruber demonstrirt ein Kind taubstummer Eltern. Das Kind ist vier Jahre alt und stammt von Eltern, welche in der Kindheit nach Scharlach das Gehör verloren haben und in Folge dessen taubstumm sind. Aus der Ehe entsprangen zwei Kinder, von welchen das eine taubstumm ist, während das vorgestellte hört; sein Hörvermögen ist jedoch schärfer für die Sprache der Taubstummen, als für die in normaler Weise Sprechenden und es spricht auch wie die taubstummen Eltern, welche Zöglinge einer hiesigen Taubstummenanstalt waren.

Der vorgestellte Fall lehrt, was ja längst bekannt ist, dass taubstumme Eltern Kinder zeugen können, welche hören. Gruber glaubt, dass die Ohraffection der Eltern dabei jedenfalls von grösster Bedeutung sei. Kinder von Eltern, bei denen die Taubstummheit erworben ist, können jedenfalls leichter mit normalen, functionsfähigen Hörorganen geboren werden, als solche, deren Eltern mit angeborenen, die Taubheit bedingenden Anomalien behaftet sind. Der vorgestellte Fall lehrt aber auch, dass die Eltern die Kinder möglichst bald aus ihrem Familienkreise entfernen sollen, da sonst das Kind nicht ordentlich sprechen lernt. Auch dieses Kind wird auf Anrathen Gr.'s zu vollsinnigen Leuten gegeben werden, und es ist zu hoffen, dass sich das Sprechen des Kindes noch perfectioniren werde.

IV. Prof. Gruber: Demonstration microscopischer Präparate von einer Subluxation des Hammer-Amboss-Gelenkes mit abnormer Verwachsung der Gelenksenden.

Beim vorletzten österreichischen Otologentage demonstrirte Gr. zwei Schläfenbeine mit Osteoporose. In dem einen Falle war die Trommelhöhle ganz frei, in dem anderen zeigte sich folgendes Verhalten: Nach Wegnahme des Trommelhöhlendaches sah man Bindegewebszüge, vom Hammer ausgehend, welche zur hinteren und inneren Trommelhöhlenwand zogen; vom Amboss war nichts zu sehen, vom Hammer blos der Kopf und der oberste Abschnitt des Halses. An dem unteren Abschnitt des Kopfes sah man eine Knochensubstanz, welche man für neugebildete Knochenmasse halten konnte, wie solche bei Osteomalacie und Osteoporose oft neben den Zerstörungsprocessen zu beobachten ist.

Nach Wegnahme des Bindegewebes ergab sich folgendes Verhalten: Die hervorragende Knochenpartie war das oberste Ende der Corona des Ambosses; von derselben ging ein kleines Knochenblättchen aus, das ein Rudiment des horizontalen Schenkels repräsentirte. Der abwärtssteigende Schenkel ist fast ganz verloren gegangen. Nur ein Stückchen haftete am Köpfchen des Steigbügels. Der rudimentäre Amboss war durch die Bindegewebsneubildung vom Hammerkopf abgezogen, subluxirt worden.

Das wichtigste Ergebniss liefert das microscopische Präparat. An einem Durchschnitte, welcher nach Decalcination durch Hammer und Amboss gemacht wurde, sieht man den Hammerkopf und einen Theil der Gelenksfläche; der Hammer ist osteoporotisch. Betreffs des Verhaltens des Hammers zum Amboss findet man, dass dieselben stellen-

Digitized by Google

weise mit ihren Knorpelüberzügen verwachsen sind; in einzelnen Präparaten findet man noch im Gelenk hin und wieder einen kleinen Spalt zwischen beiden, welcher an manchen Stellen fehlt. Es besteht hier also quasi eine Ankylosis imperfecta zwischen Hammerkopf und Amboss. Der Fall hat in Bezug auf seinen Befund ein grosses Interesse im Hinblick auf die Osteoporose; bei derselben werden die Gehörknöchelchen osteoporotisch, gehen theilweise zu Grunde, und es können die Gelenke dabei ebenfalls leiden.

V. Dr. Alt stellt einen 48jährigen Eisengiesser vor, dem bei der Arbeit frisch geschmolzenes Eisen in das linke Ohr spritzte. Da geschmolzenes Eisen auf der Haut keine Verletzungen erzeugen soll, weil es abspringt, und nur zu Verletzungen führt, wenn es längere Zeit haften bleiben kann, findet sich an der Ohrmuschel keinerlei Verbrennung. Der linke Gehörgang ist leicht excoriirt, die obere Wand geschwellt, das Trommelfell vollständig destruirt, so dass der Hammer vom Halse nach abwärts frei in's Gesichtsfeld hineinragt und wachsgelb verfärbt ist. Die Paukenschleimhaut ist dunkelroth injicirt. Hörweite links für Uhr 0, Flüstersprache in unmittelbarer Nähe des Ohres. Weber nach links, Rinne links negativ mit verlängerter Kopfknochenleitung.

Im Anschluss an die Vorstellung des Kranken berichtet Alt über vier andere Fälle von Verbrühung und Verschorfung des Trommelfells aus dem Ambulatorium der Klinik Gruber und zwar: 1) durch heissen Kaffee, der einem Kellner von einem zu Boden stürzenden Collegen in's Ohr geschüttet wurde; 2) durch eine Waschsodalösung, welche von einer Frau zum Waschen der Haare verwendet wurde; 3) durch zu heisses Glycerin, das von einem Kaufmann zur Erweichung von Cerumen in den Gehörgang geträufelt wurde, ohne dass gerade Cerumen vorhanden war; 4) durch Acidum carbolicum, das einem Schlosser von einem Arzt, der sich offenbar im Medicament vergriff, in den Gehörgang geschüttet wurde.

Dr. Alt demonstrirt ferner einen ausgeheilten Fall von Schneckenexfoliation mit Epidermisirung der Höhle.

Dr. Singer: Von den eben erwähnten Fällen hatte ich als Aspirant der Klinik des Herrn Prof. Gruber vier mitzubeobachten die angenehme Gelegenheit. Da ich mich damals für diese Affection interessirte, habe ich einige Fälle der Literatur zusammengestellt, sie kommen nicht allzu häufig vor. Ich möchte Dr. Alt noch an eine Patientin erinnern, ein junges, etwa 16jähriges Mädchen, welches zur selben Zeit zur Beobachtung gelangte, das sich angeblich wegen Rheumatismus der rechten Gesichtshälfte Nelkenöl in's Ohr träufelte und dadurch eine acute Otitis media suppurat. erlitt. Bezold führt eine Verbrennung durch heisse Suppe, eine durch heisse Milch an. Er bemerkt ausdrücklich, dass der Gehörgang und die Ohrmuschel wenig gelitten haben, während das Trommelfell in seinen dünnen Partien destruirt war. Bei dem von Dr. Alt angeführten Marqueur wiesen ebenfalls Ohrmuschel und Gehörgang bis auf eine leichte Röthung keinerlei Zeichen einer Verbrennung auf und hinter dem Hammergriff war die Perforation zu sehen, an gleicher Stelle an dem anderen Ohr befand sich eine verdünnte Narbe. Bezold erklärt die vorwiegende Beteiligung des Trommelfells an der

Digitized by Google

Verbrennung physicalisch dadurch, dass das Trommelfell wegen seiner Zartheit und Dünnheit weniger widerstandsfähig und die innere Fläche desselben von einem anderen Medium begrenzt ist, durch welches die Temperaturdifferenz schwerer übertragen wird. Christinnek erwähnt eine Verbrennung durch Fleischbrühe, ebenso erwähnt Tröltsch einige Fälle von Verbrühung des Trommelfells nach Einspritzung heisser Flüssigkeiten. Morrison sah eine Verätzung durch Salpetersäure mit Destruction des Trommelfells, Paralysis agitans der rechten Körperhälfte und nach sechs Wochen erfolgten Exitus letalis; Urbantschitsch eine solche durch Carbolsäure mit fast totaler Zerstörung des Trommelfells. Eine Verbrennung durch heisses Blei wurde von Dr. Wederstrandt beobachtet, wo das Bleistück nachträglich nicht entfernt werden konnte. Osiander erzählt von einer Engländerin, welche ihre 6 Männer durch Eingiessen flüssigen, geschmolzenen Bleies in's Ohr tödtete; auf ähnliche Weise kam Marcus Crassus durch geschmolzenes Gold, in's Ohr gegossen, um. Auf den Zuruf des Herrn Docenten Dr. Pollak: „Hamlet!“ citirt Vortr. die bezüglichen Worte: „Da ich im Garten schlief, wie immer meiner Sitte Nachmittag, beschlich dein Oheim meine sichere Stunde mit Saft verfluchten Bilsenkrauts und träufelt in den Eingang meines Ohres das schwärende Getränk.“ Ed. Opitz berichtet von rumänischen Rekruten, welche bei Verlegtsein der Ohren in Wachs oder Unschlitt getauchte Papierwickel in's Ohr geben und anzünden, während ihnen der Kopf von den Kameraden gehalten wird; dabei verletzen nicht nur die heissen Dämpfe, sondern auch die heissen Oeltropfen das Trommelfell. Wreden erzählt einen Fall von Verätzung des Trommelfells von der Tuba Eustachii her durch Eingiessen von Liquor ammonii caustici in die Nase.

Prof. Gruber wundert sich, dass Herr Dr. Singer alle Fälle kennt, nur die nicht, welche in Wien vorkamen. In seinem Lehrbuche erwähnt Gruber schon mehrere Fälle von Verbrühungen, und Alt hat ja soeben von sieben Fällen gesprochen, welche auf Gruber's Klinik vorkamen, seit Alt Assistent ist. Der erste Fall, den Gr. schon vor 20 Jahren in Wien beobachtete, betraf einen Kellner, welcher Suppe trug, durch unvorsichtiges Anstossen dieselbe sich über den Kopf schüttete, wobei ihm die heisse Flüssigkeit auch in den Gehörgang gelangte und das Trommelfell verbrühte. In einem zweiten Fall wurde einem Kinde, welches an Diphtheritis und Otitis media suppurativa litt, von der Gouvernante statt der von Gr. verschriebenen Ohrtropfen concentrirte Carbolsäure, welche damals zu Rachenpinselungen bei der Diphtherie benutzt wurde, in's Ohr gegossen, wobei fürchterliche Verbrennungen erfolgten. Seither wurde eine beträchtliche Zahl ähnlicher Fälle beobachtet.

VI. Dr. Arthur Singer demonstrirt einen Fall von Nystagmus bei einem radical Operirten.

Hans Reisner, 14 Jahre alt, Lehrling, litt seit über zehn Jahren an beiderseitiger Otorrhoe unbekannter Ursache. Vor drei Jahren wurde er angeblich in Neapel mit Pulvereinblasungen vergebens behandelt. Vor $^3/_4$ Jahren wurde ihm der rechte Hammer extrahirt. Wegen heftiger linksseitiger Kopfschmerzen, Schwindel, namentlich beim Bücken, und

Digitized by Google

fortdauerndem Ohrenfliessen kommt er zur Aufnahme an die Ohrenabtheilung der Wiener Allgemeinen Poliklinik.

Die Radicaloperation am linken Ohre nach Stake's Verfahren führte Vortragender am 25. Januar d. J. aus. Das Antrum war mit reichlichen Granulationen und Eiter gefüllt. Hammer ziemlich normal, Amboss an seiner Innenfläche und besonders der verticale Schenkel cariös. Sinus transversus in Erbsengrösse blossgelegt. Gehörgangsschnitt bis tief in die Ohrmuschel fortgesetzt, Lappenbildung ähnlich Körner'schem Verfahren. Drei Tage nach der Operation Facialisparese, die allmählich in vollständige Paralyse überging, nunmehr nach Faradisirung und Massage vollständig geheilt ist. Während der Nachbehandlung war die Granulationsbildung eine ganz besonders lebhafte, die aber nur durch Drucktamponade zurückgehalten wird. Das jetzige Hörvermögen beträgt rechts Taschenuhr 25 cm, Flüstersprache (Zahlen) über 10 Schritte, links Taschenuhr 5 cm, Flüstersprache 5 Schritte, während das Hörvermögen vor der Operation Uhr rechts 4 cm, links 2 cm, Flüstersprache rechts 4 Schritte, links 2 Schritte betrug.

Das rechte Ohr zeigt übrigens bei Destruction des Trommelfells, h. o. vom Antrum herabkommend, eine über erbsengrosse perlmutterglänzende Cholesteatomperle.

Am Tage vor der Demonstration beobachtete Prof. Urbantschitsch beim Verbandwechsel durch Druck auf den Tampon Nystagmus auftreten. Spontan durch Fixiren eines Objectes wurde der Nystagmus bei dem Jungen nicht beobachtet. Derselbe war nur durch gewisse Reize mechanischer Natur auszulösen. So verursachte erst kräftiges Ausspritzen mit bereits abgekühltem Wasser leichte horizontale, langsame Zuckungen. Luftverdichtung im äusseren Gehörgang erzeugte horizontale, jähe und kurze nystagmische Bewegungen. Beim Sondiren der Paukenhöhlenwand, wenn die Gegend des horizontalen Bogenganges berührt wird, macht der Patient eigenthümliche, rotirende Abwehrbewegungen, dabei tritt heftiger Schwindel auf und lebhafter rotatorischer, auf beiden Augen symmetrischer Nystagmus. Wenn ein Jodoformtampon in's Ohr geführt wird, sind die horizontalen Zuckungen sehr gering; wenn aber dann auf den Tampon selbst gedrückt wird, treten lebhafte horizontale Nystagmusbewegungen beider Augen auf, die mit Drehgefühlen im Kopf und Hin- und Herbewegen der Gesichtsbilder einhergehen. Ganz besonders deutlich sind diese Erscheinungen beim Druck auf den Tragus, wenn der Tampon im Gehörgang steckt. Die Pupillen erweitern sich während des Nystagmus, um sich alsbald wieder zu verengern. Blässe des Gesichts oder Schweissausbruch wurden nicht beobachtet. Vortr. weist nun auf die diesen Gegenstand mit grösster Ausführlichkeit behandelnde Schrift „Ueber die vom Gehörorgan auf den motorischen Apparat des Auges stattfindende Reflexeinwirkung" von Prof. Dr. Victor Urbantschitsch hin und insbesondere auf einen vom selben Autor beobachteten Fall. Dieser betraf einen Mann mit Polypenbildung der Paukenhöhle, bei dem ein der inneren Wand der Paukenhöhle aufsitzender Polyp bis zum Ohreingang reichte; jeder den Polypen rasch treffende Druck rief durch einige Secunden an beiden Augen oscillatorische Augenbewegungen hervor. Und schliesslich führt Redner den Schlusssatz dieser Abhandlung an,

Digitized by Google

dem er entschieden beistimmt. „Bei besonderer Aufmerksamkeit kann man sich leicht überzeugen, dass ein vom Gehörorgan ausgelöster Nystagmus viel öfter vorkommt, als derzeit angenommen wird, dass dieser aber allerdings häufig nur schwach und rasch vorübergehend auftritt."

Prof. Gruber bemerkt, dass der Nystagmus gar nicht so selten ist, man sehe ihn im Gegentheil sehr oft unter den vom Vortragenden angeführten Verhältnissen.

VII. Regimentsarzt Dr. Biehl stellt einen tauben, präsent dienenden Soldaten vor.

Der Mann rückte im October v. J. zum bosnisch-herzegowinischen Infanterie-Regiment No. 1 ein, machte die ganze Abrichtung mit und versah bisher seinen Dienst; vergangene Woche fiel anlässlich einer Musterung seine Schwerhörigkeit auf; zur Constatirung seiner Hörschärfe wurde er dem Garnisonsspital No. 1 übergeben; die zu wiederholten Malen vorgenommene Hörprüfung ergab, dass der Mann vollständig taub war; Spiegelbefund: beiderseits normale Trommelfelle. Was die Anamnese anbelangt, so ist nach eingegangenen Erkundigungen zu schliessen, dass der Mann nach einem in früher Jugend überstandenen Kopfleiden — wahrscheinlich Meningitis — sein Gehör verloren hat.

VIII. Weiter demonstrirt derselbe einen Fall von Influenza-Taubheit.

Masern und Influenza forderten im heurigen Winter zahlreiche Opfer bei den bosnischen Regimentern. Der vorgestellte Mann erkrankte vor ca. sechs Wochen an Gliederschmerzen, Abgeschlagenheit und Kopfschmerzen. Wenige Tage nach seiner Erkrankung merkte er eine auffallende Schwerhörigkeit. Dem Spital übergeben, konnte man eine vollständige Taubheit bei annähernd normalem Spiegelbefunde constatiren. Therapie: Pylocarpin-Injectionen.

IX. Prof. Politzer: Bei der Besprechung der Untersuchungen am äusseren Attic habe ich auf einen Spalt aufmerksam gemacht, der von der äusseren Atticwand gegen die obere Gehörgangswand zieht und den ich als Atticspalt bezeichne; er enthält Bindegewebe und manchmal ein Blutgefäss. Dieser Spalt ist wahrscheinlich ein Ueberbleibsel von der Vereinigung der Pars tympanica mit der Pars squamosa, wie es Prof. Gruber für die Sutura tympano-mastoidea beschrieben hat. Dieser Spalt ist manchmal der Sitz von pathologischen Veränderungen; bei Kindern findet man ihn öfter weiter und ausgeprägter, und er beginnt dann mit einer trichterförmigen Oeffnung. Ich habe am Otologentage ein Präparat gezeigt, wo bei einer Eiterung der Spalt sich erweiterte und eine Fistel offenbar an der oberen Gehörgangswand ausmündete; das ist von Wichtigkeit, weil man öfter in dieser Gegend Fisteln findet, die vom Proc. mastoideus herführen. In den demonstrirten Präparaten findet sich eine solche Fistelöffnung, die vollkommen diesem Atticspalt entspricht. In einem der Fälle wucherte eine polypöse Wucherung durch den Atticspalt in den äusseren Gehörgang; das Präparat stammt von einer 30jährigen Magd, welche am 15. Juli 1897 an einem Abscess des linken Schläfelappens starb. Dieselbe wurde wegen Caries im linken Ohre operirt, es war jedoch schon zu spät. Am rechten Ohre bestand übelriechender Ausfluss, das Trommelfell fehlte, die Trommel-

Digitized by Google

höhlenwand war mit Granulationen bedeckt. Bei der Section ergab sich an der oberen Gehörgangswand eine erosionsähnliche Stelle; nach Decalcination zeigte sich die Trommelhöhlenschleimhaut aufgelockert, von der äusseren Atticwand ging ein breiter Defect im äusseren Attic, der diesem Spalt entsprach; hier befand sich eine breite Wucherung, welche wie eine kleine Beere endigte.

X. Dr. Hammerschlag demonstrirt ein anatomisches Präparat, und zwar ein rechtsseitiges Schläfebein, an welchem die starke Vorwölbung des Sinus sigmoideus bemerkenswerth ist. Der Sinus sigm. ist an diesem Präparate so ausserordentlich tief eingegraben, dass er den ganzen Warzenfortsatz gewissermaassen ausfüllt und nach aussen nur von der etwa 5 mm dicken Corticalis bedeckt ist. Die hintere Gehörgangswand bildet mit einen Theil der Umgrenzung nach vorn und stellt nur eine ca. 3 mm dicke Zwischenwand vor, durch die der äussere Gehörgang vom Sinus sigmoideus getrennt ist.

Das Präparat ist besonders geeignet, um zu demonstriren, mit welchen Schwierigkeiten eine Eröffnung der Mittelohrräume in einem solchen Falle verbunden wäre. Die Wegnahme der Corticalis des Warzenfortsatzes und die Wegnahme der hinteren Gehörgangswand wäre in einem derartigen Falle gleichbedeutend mit einer breiten Freilegung des Sinus sigmoideus.

Ein zweites Präparat, welches Dr. Hammerschlag demonstrirt, zeigt eine ähnliche Abnormität in Bezug auf den Sinus petrosus superior. Derselbe bildet an der oberen Kante des Felsenbeins eine mehrere Millimeter tiefe Rinne. Diese tiefe Eingrabung hat, und das ist das Bemerkenswerthe an diesem Präparate, den oberen senkrechten Bogengang usurirt.

Sitzungs-Bericht der Gesellschaft der ungarischen Ohren- und Kehlkopfärzte.

Sitzung vom 3. Februar 1898.

Vorsitzender: Herr v. Navratil.

Secretär: Herr Polyák.

1) Herr Baumgarten: Ein Fall von Bulbärparalyse.

Ein 40jähriger Gastwirth klagt über erschwerte und unverständliche Sprache und häufiges Verschlucken beim Essen und Trinken. Pat. kann die Oberlippe nicht mehr heben und die oberen Zähne nicht mehr zeigen, das Pfeifen ist auch schon erschwert. Die Zunge wird schwerer herausgestreckt, weicht dabei nach rechts ab, die linke Zungenhälfte ist etwas atrophisch, auch kann die Zunge nicht mehr gehoben werden. Das Gaumensegel bewegt sich beim „a“ sagen 1—2 Mal ein wenig, dann bleibt es unbeweglich, ebenso die Constrictoren des Pharynx. Die Sprache ist schwer verständlich. Es besteht in Folge der Gaumensegellähmung Rhinolalia aperta und in Folge Lähmung der anderen Muskeln paralytische Alalie. Der Kehldeckel ist aufgehoben, man sieht in den Kehlkopf leicht hinein; in Folge der Läh-

Digitized by Google

mung des Depressors der Epiglottis bleibt diese beim Phoniren, Inspiriren, Husten beweglich, weshalb auch Pat. nur mit Vorsicht essen und trinken kann, um sich nicht zu verschlucken. Das Schlingen geht noch ziemlich gut. Das rechte Stimmband ist bei allen Excursionen auffallend träger, beiderseits ist Parese der Thyreo-arytaenoidei interni vorhanden. Die Sensibilität ist etwas herabgesetzt, die Reflexe sind noch gut auslösbar, die electrische Erregbarkeit ist noch vorhanden. Vortr. macht darauf aufmerksam, dass die Reflexe bei den centralen Lähmungen meist lange erhalten bleiben und dann schwinden, bei den peripherischen und toxischen hingegen meist gleich schwinden, aber rasch zurückkehren, welcher Umstand bisher bei den Lähmungen zu wenig gewürdigt wurde. Da die Ganglienzellen der Nerven bei der Bulbärparalyse erkranken, ist die Lähmung meist eine beiderseitige, weshalb wir auch diese Krankheit aus den Lähmungen allein diagnosticiren können. Es werden die Kerne des Hypoglossus, Glossopharyngeus, Vagus, Accessorius in erster Reihe ergriffen, aber auch die des Facialis, Abducens und Trigeminus. Der Acusticus bleibt meist verschont.

Duchenne und Trousseau benannten auch die Krankheit Paralysis glossolabio-laryngea. Wir Laryngologen können mit Sicherheit nur die Bulbärparalyse aus den Lähmungen diagnosticiren, sowie manchmal mit Wahrscheinlichkeit die Tabes, andere centrale Erkrankungen hingegen noch nicht. Der vorgestellte Fall ist schon wegen der ausgesprochenen Symptome leicht zu erkennen, der Process ist aber noch nicht sehr vorgeschritten.

2) Herr Baumgarten: Geschwüre des harten Gaumens.

Pat. ist 18 Jahre alt und steht seit einem Jahr in Beobachtung. Im Vorjahre kam Pat. wegen Heiserkeit zur Behandlung und machte auf die Unebenheit seines harten Gaumens aufmerksam. Er hat die Unebenheiten mit der Zungenspitze constatirt, doch machen ihm dieselben keinerlei Beschwerden.

Die inneren Organe erweisen sich als gesund, die Halsdrüsen sind infiltrirt. Am harten Gaumen in der Mittellinie ein thalergrosses, unregelmässiges, gelbliches, körniges Geschwür, ebenso 2—3 kleinere auf der rechten Seite, nahe zur Zahnreihe. Das Geschwür hat scharfe Ränder, ist bei Berührung nicht schmerzhaft, bei Berührung des Randes hingegen sehr empfindlich, die Sonde dringt überall bis zum Periost, wobei das Geschwür kaum blutet. Zuerst wurde auf Tuberculose oder Lupus untersucht, doch weder im Secret, noch in dem exstirpirten Gewebe waren Bacillen zu finden; im Gewebe — ein zweites Stückchen wurde vom Rande entfernt — waren nur lymphoide Elemente zu sehen, nirgends Riesenzellen. Nun nahm Patient längere Zeit Jodkali, später in grossen Dosen, das Geschwür wurde mit vielerlei Mitteln gepinselt, später geätzt, doch hatte dies keinen Erfolg. Da die Halsdrüsen noch mehr anschwellten, wurde einige Zeit Arsen gegeben, später wieder Jodkali; die Drüsen wurden bedeutend kleiner. Patient blieb dann aus und sah ich ihn nach sechs Monaten wieder. Es haben sich mehrere kleinere Geschwüre auf der rechten Seite gebildet, das mittlere, grosse Geschwür ist unverändert geblieben. Pat. hat nie Lues gehabt und zeigt sein Penis keine Veränderung. Ein luetisches Ge-

Digitized by Google

schwür wäre gewiss schon in die Tiefe gedrungen, das Periost ist noch überall intact, auch sind luetische Geschwüre schmerzhafter, die Ränder infiltrirter, auch verbreiten sich die Geschwüre in diesem Falle nicht, sondern es sind nur einige neue dazugekommen. Vortr. bittet die Anwesenden, sich über das Wesen des Geschwürs zu äussern. Vom Secrete des Geschwürs wurden erfolglos Culturen versucht.

Herr Zwillinger: Das Aussehen des Geschwürs und seine Ausbuchtung, ferner die Ausbuchtungen in der Umgebung, welche aus zahlreichen kleinen Geschwüren herrühren, führen mich trotz Mangel an Knötchen zu der Annahme, dass es lupös ist. Bacillen sind zwar nicht nachgewiesen worden, die Drüsen sprechen aber schon für diese Supposition. Den Kehlkopf haben wir nicht untersucht, vielleicht will uns Herr Baumgarten darüber Aufklärung geben.

Herr Némai: Wenn macro- und microscopischer Befund und die Behandlung keine Aufklärung geben, dann müssen wir bekennen, dass die Diagnose nicht festgestellt werden kann. Was wir unter solchen Umständen thun sollen, ist schon um Vieles einfacher, wir müssen abwarten und exspectativ vorgehen. Ich nehme an, dass hier das Krankheitsbild durch die Behandlung geändert ist. Da ein Eingriff dringend nicht indicirt ist, kann man ruhig einige Monate abwarten, wie sich die Sache verhält.

Herr Polyák: Die Diagnose kann zwar mit Posivität nicht gestellt werden, doch erlauben Sie mir, meine durch die Inspection gewonnenen Eindrücke vorzutragen. Das grosse Geschwür erinnert mich lebhaft auf jene Form der gummösen Schleimhautsyphilide, welche von Lewin unter der Bezeichnung der „klein nodulösen Syphilide“ beschrieben wurden in der Form von schrot- bis erbsengrossen, scharf umschriebenen, etwas über das Niveau der Umgebung hervorragenden und dicht neben einander gelagerten Knötchen, mit grosser Neigung zur oberflächlichen Ulceration. Meine Annahme wird einestheils durch den absoluten Mangel der reactiven Entzündung in der Umgebung der Geschwüre, andererseits durch jene characteristische Stelle am weichen Gaumen, etwas oberhalb der Uvula, unterstützt, wo neben dem Geschwür Zeichen von narbiger Schrumpfung deutlich sichtbar sind, dafür spricht ferner der Umstand, dass das Geschwür anästhetisch ist. Ich habe vor einigen Jahren einen ähnlichen zweifelhaften Fall gesehen, mit grossem, tiefem, zerfallendem Geschwüre an der hinteren Rachenwand, wo das Geschwür und seine Umgebung ebenfalls anästhetisch waren. Herr Haberern, den ich damals zur Consultation bat, verglich das Geschwür mit jenen bei „Mal perforant du pied“. Mehrere energische Schmierkuren blieben erfolglos; endlich trat nach andauerndem Jodkaligebrauch Heilung mit einer sternförmigen Narbe in sechs Monaten ein.

Herr von Navratil: Eine positive Diagnose kann nicht gestellt werden. Für Lupus sprechen wohl einige Zeichen, diese sind aber nicht characteristisch. Gegen Syphilis spricht, dass die Geschwürsränder nicht scharf und nicht aufgeworfen sind, ferner der histologische Befund und die Erfolglosigkeit der antiluetischen Behandlung. Man kann auch an Actinomycose denken. Die Ansicht des Herrn Némai, dass hier ein Mixtum compositum vorliegt, erscheint mir plausibel, denn wir können nicht wissen, inwiefern die Behandlung das Bild gestört

Digitized by Google

hat. Wir müssen exspectativ vorgehen, antiseptisch aber reizlos behandeln, bis das Bild deutlicher wird.

Herr Baumgarten: Tuberculose und Lupus können nach zweimaliger histologischer Untersuchung ausgeschlossen werden; Lues deshalb, weil die specifische Behandlung erfolglos blieb. Die Behandlung hat das Bild nicht gestört, weil ich das Geschwür seit 6—7 Monaten nicht angerührt habe.

Ich will noch bemerken, dass bei der histologischen Untersuchung Herrn Preissich die vielen lymphoiden Zellen auffielen. Deshalb hege ich Verdacht auf eine lymphoide Neubildung. Der Mangel an Zerfall spricht auch gegen Lues. Actinomycesfäden oder Körner haben wir auch nicht gefunden und deshalb denke ich an Lymphosarcom. Zu bemerken ist noch, dass der Kehldeckel glasig infiltrirt ist.

3) Herr Váli: Demonstration von histologischen Präparaten von dem am 11. November 1897 vorgestellten Fall von Carcinoma Auris.

Es werden die Präparate demonstrirt, welche damals zur Bestätigung der Diagnose dienten, ferner neuere, welche aus einem nachträglich entfernten grösseren Stück herstammen und die Diagnose gleichfalls bestätigen.

Herr Krepuska: Wir sind den Herren Váli und Minich für die Demonstration dieser Präparate zu Dank verpflichtet. Ich habe damals betont, dass ich weder für, noch gegen die Diagnose Stellung nehmen will und habe nur das gesagt, worauf mich die Erfahrung gebracht hat, dass die Untersuchung von kleinen Stückchen, besonders wenn sie von Uebergangsstellen, wie z. B. der Gehörgang ist, herrühren, wo verschiedene Gebilde liegen und auch andere ulceröse Processe auftreten können, Gelegenheit zu Irrthümern geboten wird, besonders wenn der Untersuchende die Schnittrichtung nicht kennt. Dies habe ich damals gesagt und bedauert, dass die Präparate nicht vorgelegt wurden. Nach dem soeben Gesehenen ist die Diagnose auch in meinen Augen zweifellos.

Herr Minich: Ich habe bei der ersten Gelegenheit Herrn Váli aufmerksam gemacht, dass er die Präparate mitnehmen soll. Herr Krepuska hat Recht, der Histolog muss bei Stellung der Diagnose Vieles berücksichtigen. Aus diesem Grunde ist für uns die Meinung des Klinikers von Wichtigkeit.

II. Referate.

a) Otologische:

Die Technik der Warzenfortsatzaufmeisselung. (The Technique of the Mastoid Operation.) Von Edward B. Dench in New-York. (N.-Y. Eye and Ear Infirmary Reports, Vol. VI, Januar 1898.)

Weil bisher in englischer Sprache noch nirgends eine ausführliche Anweisung zur Ausführung der Aufmeisselung des Warzenfortsatzes veröffentlicht worden ist, sieht sich D. veranlasst, eine solche hier zusammenzustellen. Zum Auszug eignet sich eine derartige Anweisung

Digitized by Google

nicht, es seien im Folgenden nur einige Punkte hervorgehoben. Das erste Ziel des Eingriffs sei immer das Antrum mastoideum, auch dann, wenn keine Anschwellung oder Schmerzhaftigkeit über dem Warzenfortsatz vorhanden ist, ferner auch in den Fällen, wo der Eiter die Fossa digastrica schon durchbrochen hat. Man begnüge sich niemals mit der Blosslegung oberflächlich gelegener Knochenzellen. Es sollen überhaupt alle Theile des Warzenfortsatzes mit Einschluss der Spitze desselben gründlich durchforscht werden. Die oberflächlichen Partien des Knochens entfernt D. mittelst des Meissels, die tieferen mittelst des zahnärztlichen Drillbohrers, des Rongeurs und des scharfen Löffels. Der erste Verband bleibe 5—7 Tage liegen, wenn nicht Schmerz und Temperaturerhöhung einen früheren Verbandwechsel nöthig machen. Da die Operation der Aufmeisselung an und für sich eine ungefährliche ist, so ist ihre Ausführung auch da positiv angezeigt, wo die Anwesenheit von Eiter im Antrum zweifelhaft ist, da keinesfalls Schaden gestiftet werden kann. Die Eröffnung des Knochens sei möglichst ausgiebig, besonders auch mit Rücksicht auf die mögliche Verletzung des Sinus lateralis, deren Folgen bei unzureichender Knocheneröffnung schwer unschädlich zu machen sind. Die zufällige Blosslegung der Dura mater der mittleren Schädelgrube ist bei streng aseptischem Vorgehen niemals von üblen Folgen begleitet.

Bei chirurgischen Eingriffen wegen intracranieller Complicationen sei man immer darauf bedacht, die Zeitdauer der Operation möglichst zu verkürzen. Unter solchen Umständen kann von der Eröffnung des Antrum jeweilig abgesehen werden, bezw. kann die Eröffnung als besondere Operation auf später verschoben werden, nachdem man der dringenden Indication der Eröffnung des intracraniellen Abscesses Genüge geleistet hat. A. Sch. (N.-Y.)

Die operative Behandlung der latenten Mastoiditis bei kleinen Kindern. (Operations in Latent Mastoiditis of Infants.) Von J. L. Adams und Geo. Mc Auliffe in New-York. (N.-Y. Eye and Ear Infirmary Reports 1898, Vol. VI.)

Bei kleinen Kindern ist Mastoiditis sehr schwer zu diagnosticiren, aus dem Grunde, weil Druckschmerz bei solchen Kindern niemals mit Bestimmtheit constatirt werden kann. Die Temperaturcurve giebt auch keinen sicheren Anhaltspunkt, ebenso verhält es sich mit der Configuration des äusseren Gehörganges. Die operative Eröffnung des Warzenfortsatzes ist nicht als gefährlich zu betrachten. Zum Schluss werden die Krankengeschichten von vier Fällen mitgetheilt, bei denen sich die Ausführung dieser Operation als nützlich erwies. Es handelte sich um ein fünf- und ein siebenmonatliches Kind; bei den übrigen zwei Kindern ist das Alter nicht genauer angegeben. A. Sch. (N.-Y.)

---

b) Rhinologische:

Eine neue Nasenscheere. Von Dr. J. Fein in Wien. (Arch. f. Laryngol. etc. 1898, Bd. VII, pag. 475.)

An den Enden einer Scheere, wie sie Chiari zur Abtragung der Muscheln angegeben hat, ist eine kleine Gegenscheere durch Charniere

Digitized by Google

angebracht, welche sich mit den Schneiden der grossen Scheere gleichzeitig, jedoch gegenübergestellt, bewegt, so dass bei geöffneter Scheere ein rhomboider Raum entsteht, der zur Aufnahme des Muschelendes dient und dessen vier Seiten schneiden. Vorzüge sind: Möglichkeit der Anwendung von Cocain; absolute Sicherheit der Operation; leichte Handhabung des Instrumentes, so dass die Abtragung der hypertrophischen, namentlich hinteren Muschelenden (und für diese ist die Scheere insbesondere bestimmt) selbst von minder Geübten leicht vollzogen werden kann. Beschorner.

Ueber Reflexaphonie nasalen Ursprungs bei einer Hysterischen (Sur un cas d'aphonie reflexe d'origine nasale chez une hystérique.) Von Dr. Crouzillac. (Annales des maladies de l'oreille et du larynx 1897, No. 12.)

Verf. giebt die genaue Krankengeschichte einer aphonischen Patientin, welche mit einem Nasenleiden behaftet war; es bestanden zugleich Hysterie und Anämie. Verf. kommt zu folgenden Schlussfolgerungen: 1) Mit vielen anderen Autoren übereinstimmend, soll man bei jedem Fall von Aphonie die Nase untersuchen, besonders wenn bei Vorhandensein anderer Neurosen kein Larynxleiden zu sehen ist. 2) Die Reflexaphonien sind oft mit grosser Anämie verbunden, heilen, wenn das ursächliche Moment geheilt ist; selbe können abwechselnd mit inspiratorischem, exspiratorischem oder phonetischem Spasmus vorkommen. 3) Besteht ein Nasalleiden, so muss letzteres vor Allem behandelt werden. 4) Mit dem Galvanocauter werden die besten Erfolge erzielt. Dr. P. K.

Ueber die Resultate der operativen Behandlung der sog. Adenoidalvegetationen in der Naso-Pharynxhöhle. Von Dr. J. Sendziak in Warschau. (Arch. f. Laryngol. etc. 1898, Bd. VII, pag. 443.)

S. führt als Resultate der genannten Operation folgende an: Wiederherstellung der Permeabilität der Nase und dadurch freier Athmung, sowie mehr oder weniger bedeutende Besserung des Allgemeinzustandes. Günstiger Einfluß auf die Intelligenz, desgleichen auf Gehörstörungen. Möglichkeit erfolgreicher Behandlung der Taubstummheit, sowie der localen Veränderungen in den Nasenhöhlen und im Pharynx. Günstige Beeinflussung der Reflexneurosen (wie z. B. Asthma). Vortheilhafter Einfluß auf vermeintliche Lungenblutungen (ohne physicalische Alterationen der Lungen). Endlich können auch die Störungen in der Sprache in vielen Fällen erfolgreich durch die operative Behandlung der adenoiden Vegetationen beseitigt werden. Beschorner.

Eine neue Methode der Nasentamponade. (Nouveau procédé de tamponnement nasal.) Von Dr. J. Dionisio. (Giornale della R. Accademia di Torino 1897, No. 2, und Annales des maladies de l'oreille et du larynx 1897, No. 12.)

Die zwei die Nasentamponade unangenehm machenden Effecte, nämlich der Druck und die Nasenverstopfung können gemildert werden, wenn man zur Operation einen aus antiseptischer Gaze fabricirten

Digitized by Google

Tampon, welcher in seinem Centrum ein ungefähr 8 mm im Durchmesser messendes Kautschukröhrchen enthält, anwendet. Bevor man die Gaze um das Röhrchen rollt, zieht man dasselbe fest auf einen Mandrin, welcher auch zur Einführung in die Nase gebraucht wird, auf. Zieht man den Mandrin nun zurück, so übt das sich erweiternde Rohr einen genügenden Druck auf die Nasenmucosa aus. Verf. hat diesen Tampon in 30 Fällen von starkem Nasenbluten, namentlich nach Operationen, mit Erfolg angewandt. Dr. P. K.

Prolapsus ani, geschwunden sofort nach operativer Entfernung von adenoiden Vegetationen des Nasenrachenraumes. Von Dr. F. Lauffs. (Arch. f. Laryngol. etc. 1898, Bd. VII, pag. 457.)

Der Prolaps hatte bei dem fünf Jahre alten Knaben drei Jahre bestanden. Die Heilung trat unmittelbar nach der Operation ein und war eine dauernde. Auch über Heilung von habitueller Obstipation, sowie von Enuresis nocturna als Fernwirkung der plötzlich hergestellten Nasenathmung berichtet L. an der Hand einiger besonders prägnanter Fälle. Beschorner.

Berufsschnupfen. (Rhinites professionelles.) Von Dr. Prota. (Gazetta degli ospedali und Annales des maladies de l'oreille et du larynx 1897, No. 12.)

Bei einem Krankenwärter bestand vollständige Nasenverstopfung mit Borkenbildung und starker Secretion. Es bestand Lymphatismus und der infectiöse Staub hat auf diesem günstigen Boden jedenfalls die Nasenentzündung hervorgebracht. Alcalische Ausspritzungen und Luftveränderung brachten Heilung. Dr. P. K.

Adenom, einen von der Nasenscheidewand ausgehenden Polypen vortäuschend. Von Dr. H. Eichler in Cottbus. (Arch. f. Laryngol. etc. 1898, Bd. VII, pag. 466.)

Die Neubildung sass am Tuberculum septi, war bohnengross, breit aufsitzend und von rosarother Färbung. Abtragung mit kalter Schlinge. Die microscopische Untersuchung ergab reines Adenom. Sind auch in der Literatur ähnliche Fälle kaum zu finden, so ist doch anzunehmen, dass bei der grossen macroscopischen Aehnlichkeit manches Adenom als Schleimpolyp angesehen wurde. Beschorner.

Tuberculose der Nase, des Rhinopharynx und des Pharynx. (Tuberculose nasale, rhinopharyngée et pharyngienne.) Von Dr. Heindl. (Société viennoise de laryngologie, Mai 1897, und Annales des maladies de l'oreille et du larynx 1897, No. 12.)

Rechtes Nasenloch gänzlich verschlossen, ebenso der Rachenraum mit grau-rothen, leicht blutenden Wucherungen verstopft. Mittelst scharfen Löffels und Milchsäureanwendung trat Heilung ein. Die microscopische Diagnose lautete auf Tuberculose, zahlreiche Riesenzellen und wenig Bacillen. Dr. P. K.

Digitized by Google

c) Pharyngo-laryngologische:

Ueber die Behandlung acuter Tonsillitiden mit parenchymatösen Carbolinjectionen Von Dr. Hufer. (Deutsches Archiv für klinische Medicin, Bd. 37 und Therapeutische Monatshefte 1897, No. 8, Dr. Rosin.)

Da die meisten acuten Tonsillitiden infectiöser Natur sind, erweist sich die locale Anwendung der Antiseptica als logisch; diese locale Anwendung macht sich natürlich am zweckmässigsten mittelst interstitieller Injection einer 2—3proc. Carbolsäurelösung mit einer 2 ccm Flüssigkeit enthaltenden Pravazspritze. Am besten bewährt sich das Verfahren bei lacunären Anginen mit augenscheinlicher Anschwellung der Tonsillen; die Wirkung der Carbolsäure ist eine anästhesirende, desinficirende und mechanische.

Dr. P. K.

Fremdkörper des linken Bronchus. (Corps étranger de la bronche gauche.) Von Dr. Capart. (Société belge de laryngologie et d'otologie, juillet 1897 und Revue hebdomadaire de laryngologie et d'otologie 1897, No. 51.)

Ein macerirter 2 cm langer und 1 cm breiter Knochen, der drei Jahre im linken Bronchus verweilt hatte und dort die Symptome einer Caverne hervorgerufen hatte, wurde ausgehustet. Heilung.

Dr. P. K.

Zur Casuistik des Ueberganges gutartiger Kehlkopfgeschwülste in bösartige. Von Dr. E. Barth in Brieg. (Arch. f. Laryngol. etc. 1898, Bd. VII, pag. 287.)

Fall, einen in der Mitte der 40er Jahre stehenden Mann betreffend, welcher nach B. als sicheres Beispiel von Umbildung einer anfänglich gutartigen Kehlkopfgeschwulst (wahrscheinlich Papillom) in eine bösartige (Carcinoma simplex) gelten darf. Als Beweis führt Autor den Krankheitsverlauf von 23 Jahren und den histologischen Untersuchungsbefund an, welcher darlegte, dass macroscopisch wie microscopisch die beiden Gewebscharactere des Papilloms und Carcinoms ohne scharfe Abgrenzung in einander übergingen. 23jähriges Bestehen eines Kehlkopfkrebses kann als ausgeschlossen gelten; Carcinoma laryngis bei einem 24jährigen Manne wurde noch nie beobachtet. Wichtig für die in solchen Fällen zu wählende Operationsmethode ist, dass im vorliegenden Falle, wie dies schon so oft betont wurde, der laryngoscopische Befund weit günstigere Aussichten über die Ausdehnung der Geschwulst bot, als sich nach Eröffnung des Kehlkopfes später (post mortem) bestätigte.

Beschorner.

Ein Fall von Struma accessoria baseos linguae; Entstehung eines Myxödems nach Entfernung derselben. Von Dr. J. Seldowitsch. (Centralblatt für Chirurgie 1897, No. 17.)

Nebenkröpfe an der Zungenbasis sind ein seltener Befund. Bei einem 14jährigen Mädchen befand sich an der Zungenwurzel, beim Foramen coecum eine harte, rundliche, platte Geschwulst von der Grösse einer Kirsche. Die Geschwulst sass der Zunge breit auf, verdeckte den Racheneingang und verursachte Schlingbeschwerden. Sie wurde

Digitized by Google

unter Cocainanästhesie mittelst der galvanocaustischen Schlinge abgetragen und die Patientin als geheilt entlassen. Histologisch bestand die Geschwulst aus Schilddrüsengewebe: regelmässige Follikel mit colloidem Wasser angefüllt. Sieben Monate nach der Operation wurde die Patientin wieder aufgenommen mit dem ausgesprochenen Bilde eines Myxödems. Besonders stark ausgesprochen waren die Veränderungen, welche Patientin in intellectueller Hinsicht erlitten hatte. Wahrscheinlich war die normale Schilddrüse überhaupt nicht entwickelt — am Halse war sie nicht zu fühlen — und die accessorische auf der Zunge hatte allein functionirt. Die Kranke wurde mit allem Erfolge einer Thyreoidincur unterworfen und verliess das Hospital vollkommen hergestellt und arbeitsfähig. Die Behandlung wird, mit kleineren Dosen, ambulatorisch fortgesetzt. Der Fall fordert zur Vorsicht gegenüber den accessorischen Strumen auf. Dieselben werden, wenigstens wenn das Vorhandensein einer normalen Schilddrüse nicht ganz sicher ist, mit Schilddrüsenpräparaten zu behandeln sein oder sie dürfen nur theilweise entfernt werden. (E. Kirchhof, Therapeutische Monatshefte 1897, No. 7.) Dr. P. K.

Sarcomatöses Fibrom des Larynx. (Fibrome sarcomatoïde du larynx.) Von Dr. Elman. (Société belge d'otologie et de laryngologie, juillet 1897, und Revue hebdomadaire de laryngologie et d'otologie 1897, No. 51.)

Microscopische Demonstration eines bei einem 23jährigen Manne auf der rechten aryepiglottischen Falte und dem rechten Giessbeckenknorpel aufsitzenden Tumors. Der Sitz liess das Carcinom ausschliessen. Heilung. Dr. P. K.

Beitrag zur Casuistik des Herpes zoster palati duplex. Von Dr. K. Wäldin. (Arch. f. Laryngol. etc. 1898, Bd. VII, pag. 309.)

W. giebt ein zusammenfassendes Bild des Herpes der Mundhöhle mit einem kurzen Rückblick auf die historische Entwicklung seiner Lehre, aus welchem hervorgeht, dass, wenn schon der Herpes der Mund- und Rachenhöhle, insbesondere da, wo er nur den harten Gaumen betrifft, eine selten beschriebene Krankheit ist, Fälle von Herpes zoster palati duplex in der Literatur nur zwei Mal zu finden sind, und zwar wurden sie beobachtet, der eine von Moers, der andere von Lermoyez und Barozzi. Einen dritten, aus der Haug'schen Poliklinik in München, der besonders deshalb erwähnenswerth ist, weil sich bei ihm die Affection auf den harten und weichen Gaumen allein beschränkte, theilt W. in extenso mit. Beschorner.

Behandlung der Wunden der obersten Luftwege. (Traitement des plaies des voies respiratoires.) Von Dr. J. F. Platt. (Brit. medical Journ. 1897 und Annales des maladies de l'oreille et du larynx 1897, No. 12.)

Verf. hat in einem Zeitraum von „zwei Jahren" 35 Fälle von Halswunden, welche in selbstmörderischer Absicht ausgeführt worden waren, im Manchesterspital beobachtet; blos in zehn Fällen waren die obersten Luftwege eröffnet. Die Schnitte von diesen zehn Patienten waren in verschiedener Höhe ausgeführt; energischer Weise waren in zwei Fällen

Digitized by Google

je zwei Schnitte einer über dem anderen ausgeführt; einer von den zehn starb an Cachexie bei unvernähter Wunde, ein anderer an croupöser Pneumonie; man soll also immer vernähen. Bei den sieben Geheilten wurde fünf Mal die Tracheotomie ausgeführt, zwei Mal ging die Athmung nach den angelegten Suturen gleich normal von Statten; was die nothwendig werdende Tracheotomie betrifft, soll man lieber eine frische Eröffnung der Trachea vornehmen und die selbstmörderische Wunde nach den Regeln der Chirurgie zunähen; die tiefen Wunden und namentlich die getrennten Theile des Pharynx, des Larynx und der Trachea müssen genau durch Nähte angepasst werden. In einem von den sieben Fällen entstand narbige Trachealstenose, weil die Fäden der Trachealwunde nachgegeben hatten. Das Chloroform wurde in allen Fällen gut vertragen. Zum Nähen soll man immer Seide, nie den nicht lange Zeit genug fest bleibenden Catgut nehmen. Es kann meistens gleich flüssige Nahrung genommen werden. Sonde und Clystiere sind meist überflüssig. Dr. P. K.

Tödtliche Vergiftung durch die von einer microbischen Amygdalitis herrührenden Toxine. (Empoisonnement mortel par les toxines provenant d'une amygdalite microbienne.) Von Dr. M. P. Tichout-Kine. (Vratch 1897, No. 8 et 9, und Revue hebdomadaire de laryngologie et d'otologie 1897, No. 51.)

Ein im Coma liegender Soldat wurde in's Spital gebracht und starb am folgenden Tage. Die Section ergab Amygdalitis lacunaris, Abscess an der rechten Mandel, parenchymatöse Entzündung der linken Mandel, Hyperämie der Meningen, Gehirnerweichung, Lungenödem, Herzverfettung, amyloide Degeneration der Leber. Dr. P. K.

Rechtsseitige Hemiplegie. Motorische Aphasie. Lähmung der Kehlkopf-Adductoren. Von Prof. V. Uchermann in Christiania. (Arch. f. Laryngol. etc. 1898, Bd. VII, pag. 332.)

Fall, einen 35 Jahre alten Baumeister betreffend. Die Affection ist unzweifelhaft luetischer Natur mit Erkrankung der Arterienwände, Blutung und vielleicht gummöser Infiltration der Rinde auf der linken Seite. Beschorner.

Epithelioma der linken Mandel, durch laterale Pharyngotomie mit Unterkieferresection geheilt. (Epithelioma de l'amygdale gauche enlevé par la pharyngotomie latérale avec section du maxillaire inférieur.) Von Dr. Newman. (Glasgow medical Journal 1897 und Annales des maladies de l'oreille et du larynx 1897, No. 12.)

Ein 54jähriger Mann wurde auf oben beschriebene Weise operirt. Nach acht Monaten noch kein Recidiv. Dr. P. K.

Folliculäre Mandelentzündungen, durch Infection mittelst Milch hervorgebracht. (Von Dr. Grey Edwards und Dr. W. D. Severn. (Lancet 1897 und Annales des maladies de l'oreille et du larynx 1897, No. 12.)

Vier Fälle durch die Milch derselben Kuh hervorgebracht. Die Untersuchung der Milch ergab dieselben Bacillen wie in den Culturen, welche mit dem Mandelsecret angelegt worden waren. Dr. P. K.

Digitized by Google

Zur Aetiologie der sogenannten Chorditis vocalis inferior hypertrophica. Von Dr. A. Baurowicz. (Arch. f. Laryngol. etc. 1898, Bd. VII, pag. 348.)

B. beobachtete in der laryngologischen Abtheilung des Professors Pieniażek in Krakau drei Fälle von reiner Chorditis vocalis inferior hypertrophica. In diesen fand er zwei Mal Erscheinungen von atrophischem Catarrh der Nase neben trockenem Catarrh des Rachens, ein Mal gewöhnlichen chronischen Catarrh der Nase und des Rachens. Material aus dem Kehlkopfe erhielt er ein Mal im Wege der Laryngofissur, zwei Mal entnahm er dasselbe endolaryngeal. In allen drei Fällen wurden sowohl durch Cultur wie durch Färbung der Schnitte Sclerombacillen nachgewiesen und so die Diagnose des primären Kehlkopfscleroms sub forma Chordit. vocal. inf. hypertr. festgestellt.

Beschorner.

Neun Jahre in den obersten Luftwegen liegengebliebener Fremdkörper. (Corps étranger ayant séjourné neuf ans dans les voies respiratoires supérieures.) Von Dr. Bunch und Dr. Lake. (Lancet, septembre 1897, und Revue hebdomadaire de laryngologie et d'otologie 1897, No. 51.)

Eine 38jährige Frau verschluckte ein Stück Hammelknochen; es trat ein heftiger Erstickungsanfall auf mit Cyanose, wonach Patientin sich wohl befand. Jeden Winter heftige Bronchitis; im neunten Winter Bronchitis mit Dysphagie, Schmerzen und Bluthusten. Das Laryngoscop zeigte einen Fremdkörper in der Trachea, welcher mittelst Tracheotomie entfernt wurde; es war die innere Platte eines Hammelschädelknochens. Heilung.

Dr. P. K.

Fremdkörper im Antrum Highmori. (Corps étranger de l'antre d'Highmore.) Von Dr. Heindl. (Société de laryngologie viennoise, Mai 1897, und Annales des maladies de l'oreille et du larynx 1897, No. 12.)

Bei der Besprechung eines solchen Falles betont Verf., dass man zum Eindringen in die Highmorshöhle gebogener und nicht gerader Instrumente bedarf. Nachdem man die Eröffnung der Alveole ausgeführt hat, so führt man das zur Extraction bestimmte Instrument in die betreffende Oeffnung herein und dann wieder heraus und giebt demselben dann die dem Fremdkörper sich anpassende Krümmung.

Dr. P. K.

Ueber die Häufigkeit des Vorkommens der Störungen der Pharynx- und Stimmreflexe bei Erkrankung der rechten Hirnhemisphäre. (Sur la fréquence des troubles du reflexe pharyngien et de la parole dans les lésions de l'hémisphère droite du cerveau.) Von Dr. Kattwinkel und Dr. Pierre Marie. (Société médicale des hôpitaux, avril 1897, und Annales des maladies de l'oreille et du larynx 1897, No. 12.)

Die Autoren haben methodisch auf 50 linksseitigen und auf 50 rechtsseitigen Hemiplegikern den Pharynxreflex bei Berührung studirt und sind zu folgendem Resultat gekommen: 1) Linksseitige Hemiplegie: der Pharynxreflex war bei 25 Kranken aufgehoben, bei 14 vermindert. 2) Rechtsseitige Hemiplegie: der Pharynxreflex war bei zwei Patienten aufgehoben, bei fünf vermindert. Der Unterschied ist also gross.

Digitized by Google

Dementsprechend sind die Schluckstörungen bei linker Hemiplegie auch sehr viel häufiger. Ein anderes Factum ist das, dass andererseits bei Erkrankungen der rechten Hemisphäre die Sprachstörungen viel häufiger sind; bei den 50 linksseitigen Hemiplegikern bestanden 25 Mal permanente und 16 Mal vorübergehende Sprachstörungen, also bei 82 pCt. Uebrigens haben die Sprachstörungen bei linksseitiger Hemiplegie, also bei Erkrankungen der rechten Gehirnhemisphäre, einen anderen Character, als die Sprachstörungen bei linksseitiger Gehirnerkrankung: bei rechtsseitiger Lähmung besteht wirkliche Aphasie mit Zerstörung des inneren Sprachvermögens; bei linksseitiger Lähmung dagegen ist das Bewusstsein des betreffenden Wortes intact; die Articulation der Worte ist nur unmöglich. Dr. P. K.

Muskelatrophie bei Lähmungen der Kehlkopfmuskeln. Von Dr. E. P. Friedrich in Leipzig. (Archiv für Laryngol. etc. 1898, Bd. VII, pag. 404.)

Um die Art der Muskeldegeneration und ihr Verhalten an den verschiedenen Muskelgruppen des Kehlkopfes nach Lähmungen von Neuem zu studiren, nahm F. Resectionen verschiedener Kehlkopfnerven an Kaninchen vor und kam zu dem Resultat, dass der Grad der Atrophie der Muskeln bei Recurrenslähmung thatsächlich ein Merkmal für die Dauer der Lähmung sei und dass man berechtigt ist, in den Fällen von Recurrenslähmung, in denen man eine alleinige oder weiter fortgeschrittene Atrophie des M. cricoarytaenoideus postic. findet, anzunehmen, dass dieser wirklich der zuerst gelähmte Muskel ist.

Beschorner.

Der nächtliche, spasmodisches Brechen erregende Husten der Kinder und der Schnupfen. (La toux nocturne spasmodique émétisante des jeunes enfants et le coryza.) Von Dr. Gaston. (Journ. de cliniqne et de thérapeutique infantiles und Annales des maladies de l'oreille et du larynx 1897, No. 12.)

Häufig bei jungen Kindern: acuter oder chronischer Schnupfen und nächtlicher, Brechen erregender Krampfhusten. Die Genese dieses Hustens ist einfach: Kleine Kinder schneuzen nicht und werfen nicht aus, die Secrete fallen gemäss des Gesetzes der Schwere in den Larynxeingang; besonders ist der Schnupfen der hinteren Nase wichtig, weil man denselben nicht erkennt. Borsalbe und Antipyrin helfen.

Dr. P. K.

Pharyngotomia externa behufs Entfernung eines Epithelioms der Mandel, des Mundbodens und der einen Zungenhälfte. (Un cas de pharyngotomie externe pour l'extirpation d'un épithelioma de l'amygdale, du plancher de la bouche et d'une moitié de la langue.) Von Dr. Charles S. Morton. (Brit. med. Journal 1897 und Annales des maladies de l'oreille et du larynx 1897, No. 12.)

Tracheotomie, Tamponade mittelst der Hahn'schen Canüle, Tamponade des Pharynx, Unterbindung beider Arteriae linguales, Zungenexstirpation nach Kocher, Resection des Unterkiefers, Exstirpation der ganzen Mandel, der Zungenwurzel und eines Theiles des Pharynx, Lostrennung der Carotis externa. Die Trachealcanüle blieb 10 Tage

Digitized by Google

liegen, die Oesophagussonde blieb einen Monat an Ort und Stelle, die Ernährung ging sehr gut von Statten. Heilung nach zwei Monaten. Patient schluckte gut, die Sprache war verständlich, konnte seinen Dienst als Locomotivführer versehen; nach $1^1/_2$ Jahren noch kein Recidiv.

Dr. P. K.

Salol bei acuter Angina bei Kindern. (Le salol dans les angines aigues chez les enfants.) Von Dr. Carron de la Carrière. (Journ. des praticiens und Annales des maladies de l'oreille et du larynx 1897, No. 12.)

In Emulsion, in Oblaten oder in Chocoladenpastillen zu geben. Im Alter von 1—4 Jahren soll man $^1/_2$—2 Gramm, im Alter von acht Jahren soll man 3 Gramm, bei mehr als 15 Jahren 4 Gramm pro dosi geben.

Dr. P. K.

Die respiratorischen und phonatorischen Nervenbündel des Kehlkopfes. Von Dr. A. Onodi in Budapest. (Arch. f. Laryngol. etc. 1898, Bd. VII, pag. 425.)

O. führt in der vorliegenden Arbeit, gestützt auf anatomische Untersuchungen, den Beweis, dass die Behauptung Semon's: es verlaufen die respiratorischen und phonatorischen Nervenfasern von ihren Centren zum Kehlkopf in den Nervenstämmen isolirt, eine Behauptung, welche Russel experimentell bekräftigte, richtig sei.

Beschorner.

Tonsilloglossitis acuta von tuberculöser Meningitis gefolgt, Hysterie simulirend. (Tonsilloglossite aigue suivie de méningite tuberculeuse, simulant l'hystérie.) Von Dr. J. Hollick. (Brit. medic. Journal 1897 und Annales des maladies de l'oreille et du larynx 1897, No. 12.)

Eine 40jährige Frau wurde plötzlich von Dysphagie und Dyspnoe befallen. Am anderen Tage Tonsilloglossitis, welche nach drei Tagen geheilt war; nach vier Tagen traten Fieber mit Appetitlosigkeit und grosse Apathie ein. Da Patientin nicht schlucken wollte, wurde selbe als hysterisch angesehen. Tod nach 12 Tagen. Die Section ergab Meningitis tuberculosa, miliäre frische Tuberculose in der einen Lunge, verkreidete Tuberkel in der anderen Lunge.

Dr. P. K.

Pharyngotomia transhyoidea bei Pharynxverengerungen. (La pharyngotomie transhyoidienne dans les rétrécissements du pharynx.) Von Dr. Frarier. (Province médicale 1897 und Annales des maladies de l'oreille et du larynx 1897, No. 12.)

Vollständige Verwachsung der Uvula und des weichen Gaumens an der hinteren Pharynxwand und einer doppelten Narbe, welche von beiden Arcus palatini ausgehend, sich hufeisenförmig an die hintere Pharynxwand ansetzte. Vallas führte die Pharyngotomia transhyoidea aus und unterhielt die Erweiterung durch den Martin'schen Apparat; die prophylactische Tracheotomie erschien nicht nöthig. Dies ist der zweite Fall, wo die Vallas'sche Operation mit Erfolg ausgeführt wurde.

Dr. P. K.

Digitized by Google

Ueber retropharyngeale Abscesse. (Des abcès rétropharyngiens.) Von Dr. Francis Huber. (Archives of pediatrics 1897 und Annales des maladies de l'oreille et du larynx 1897, No. 12.)

Kommen auffallender Weise häufig in New-York, namentlich bei Eingewanderten vor; besonders sind anämische, schwächliche, scrophulöse und tuberculöse Säuglinge damit behaftet und fast in allen Fällen besteht acuter oder chronischer Schnupfen. Die Abscesse können zwar im retropharyngealen Bindegewebe entstehen, wahrscheinlicher aber ist ihr Vorkommen durch Entzündung der Henle'schen prävertebralen Lymphdrüsen zu erklären. Zur Eröffnung soll man sich lieber einer nicht zu spitzen Scheere als des Messers bedienen. Die Prognose ist in New-York auffallender Weise gut. Dr. P. K.

Ein Fremdkörper im Larynx. (Un corps étranger du larynx.) Von Dr. G. Géronzi. (Archiv. ital. di otolog. und Annales des maladies de l'oreille et du larynx 1897, No. 12.)

Eine 78jährige Frau hatte eine Nadel verschluckt; selbe wurde laryngoscopisch nachgewiesen; mittelst der Mackenzie'schen Zange wurde selbe zerbrochen und ein 12 mm langes Stück herausbefördert; das andere Stück wurde während eines Hustenanfalles ausgeworfen; die ganze Länge betrug 35 mm. Verf. betont die grosse Toleranz des Larynx für Fremdkörper, namentlich bei alten Leuten. Dr. P. K.

Acute Osteomyelitis des Oberkiefers, ein sogenanntes „klassisches" Empyem der Highmorshöhle simulirend. Von Dr. Lichtwitz in Bordeaux. (Arch. f. Laryngol. etc. 1898, Bd. VII, pag. 439.)

Aus einem Falle, den L. beobachtete, und einer grösseren Anzahl ähnlicher, die von verschiedenen anderen Autoren veröffentlicht wurden, geht hervor, dass das „klassische" Empyem der Kieferhöhle nicht blos viel seltener ist als jene Form, für welche L. den Namen „latentes" Empyem vorgeschlagen hat, sondern dass der Name „klassisches Empyem" überhaupt nicht mehr angewendet werden sollte und dass man besser thut, jeden Fall dieser Art nach der Ursache zu bezeichnen, welche die Osteitis des Oberkiefers mit oder ohne Betheiligung des Sinus maxillaris hervorgerufen hat. Beschorner.

Bemerkungen und Untersuchungen über den physiologischen Mechanismus des Pfeifens mit seinen Nebenerscheinungen bei Croup. (Observations et recherches sur le mécanisme physiologique du tirage dans le croup. Von Dr. Variot. (Journ. de médecine et de thérapeutique infantiles 1897 und Annales des maladies de l'oreille et du larynx 1897, No. 12.)

Die Veränderungen des Thorax und seiner Umgebung bei acuter Larynxstenose werden bekanntlich durch die Erweiterung der Thoraxhöhle durch die Inspirationsmuskeln bei geschlossener oder verengerter Glottis erklärt. Verf. glaubt aber, dass dieses anormale Athmen durch den Spasmus glottidis und den Spasmus des Diaphragma zugleich entsteht. Die perithoracischen Einziehungen entstehen mit diesem Spasmus und hören mit demselben auf. So hören z. B. bei der Intubation des Larynx die supra- und infrasternale Einziehung nicht auf, trotzdem

Digitized by Google

Larynx und Trachea für die Luft durchgängig sind; ebenso dauern die thoracischen Depressionen noch eine Zeit lang fort, bis zu dem Moment, wo die diaphragmatischen Stösse aufhören. Diese functionelle Solidarität der Larynxmuskeln und des Zwerchfelles hängt jedenfalls von dem anatomischen Verhältniss des Accessorius Willisii und des Phrenicus ab. Verf. giebt nun seine Experimente an der Leiche. Wenn man den inversen Respirationstypus, den Tirage der Franzosen, nun klinisch als Croupsymptom und als Spasmus phrenoglotticus betrachtet, so muss man annehmen, dass es kein der Diphtheritis inhärentes Symptom ist. Das Vorhandensein, das Fehlen oder die mehr weniger ausgesprochene Intensität modificiren natürlich die Prognose der Diphtheritis. Dieser Spasmus phrenoglotticus kann bei Laryngitis catarrhalis, falschem Croup, Masern, Keuchhusten, selbst bei Lungenleiden vorkommen. Dieser Spasmus phrenoglotticus wird am besten durch Wasserdampfinhalationen bekämpft; helfen diese nicht, so muss man Codein, Tubage, Tracheotomie anwenden. Dr. P. K.

Ueber Intubation bei syphilitischen Larynxverengerungen. (De l'intubation dans les sténoses syphilitiques du larynx.) Von Dr. Ferreri. (Archiv. ital. di rinol. laring. und Annales des maladies de l'oreille et du larynx 1897, No. 12.)

Verf. verwirft die Intubation in solchen Fällen auf energische Weise und kommt am Ende seiner Arbeit zu folgenden Schlussfolgerungen: 1) Im Allgemeinen kann bei Erwachsenen die Intubation wegen Resistenz der Gewebe nichts nützen. 2) Die Intubation ist angezeigt bei acuten Stenosen bei Kindern unter drei Jahren und kann in solchen Fällen die Tracheotomie ersetzen. 3) Man kann die Intubation bei Erwachsenen in acuten Fällen sowohl als in chronischen anwenden, wenn die Stenose oberhalb der Glottis sich befindet und nicht syphilitischer Natur ist. 4) Bei chronischen subglottischen Stenosen, namentlich wenn selbe bis an die Trachealringe herabreichen, ist die Schrötter'sche Methode vorzuziehen. 5) Was die laryngealen syphilitischen Stenosen betrifft, so ist a. bei acuten zu bemerken, dass man die Tracheotomie und nicht die Intubation ausführen soll; dann ruht das Organ aus, währenddem die allgemeine Behandlung eingeleitet wird; b. bei chronischen und narbigen Stricturen ist zu bemerken, dass man nie die Intubation anwenden soll; geben die Erweiterungsinstrumente und die Schrötter'schen Sonden kein Resultat, so soll die Thyrotomie mit Excision des Narbengewebes ausgeführt werden, namentlich in Fällen, wo die Stimme ohnedies verloren ist und die Canüle getragen wird. Dr. P. K.

Drei Fälle von, mit Hilfe von Stimmgabeln geheilter völliger Aphonie. Von Dr. E. N. Maljutin in Moskau. (Archiv für Laryngol. etc. 1898, Bd. VII, pag. 450.)

Drei Fälle: eine 29jährige Frau, einen 9jährigen Knaben und ein 13jähriges Mädchen betreffend, welche durch oben gekennzeichnete Methode von ihrer Aphonie geheilt wurden. M. stellt die Stimmgabel hauptsächlich auf den Brustkasten, da hierbei eine viel stärkere Resonanz erzielt, ausserdem die unangenehme Empfindung, welche der Patient

Digitized by Google

empfindet, wenn die Stimmgabel ihm auf dem Kopfe tönt, vermieden wird. Da auf diese Weise grössere Stimmgabeln zur Verwendung gelangen können, stellt M. nicht nur die mit der normalen Stimme der Kranken übereinstimmende Stimmgabel auf den Brustkasten, sondern noch Stimmgabeln um eine und zwei Octaven niedriger. Die Schwingungen der niedrigen Stimmgabeln haben eine grössere Breite, und daher ist der Impuls, zu vibriren, für die Stimmbänder grösser. Jede Sitzung dauert mit einer Erholungspause zehn Minuten. Die Sitzungen finden täglich, womöglich zwei Mal, statt. Beschorner.

Zwei Fälle von Larynxdiphtheritis ohne Pseudomembranen. (Deux cas de diphtérie laryngée sans fausses membranes.) Von Dr. Neipert. (Société des médecins d'enfants de Moscou. Wratsch 1897 und Annales des maladies de l'oreille et du larynx 1897, No. 12.)

Von zwei an Larynxstenose leidenden Kindern starb das 27monatliche während der Tracheotomie, das zweite 2monatliche gleich nach der Tubage. Weder im Pharynx noch im Larynx befanden sich Pseudomembranen; es bestanden nur Hyperämie und Oedem, welches am meisten an den Giessbeckenknorpeln ausgeprägt war. Die Culturen und Impfungen wiesen den Löffler'schen Bacillus nach.

Dr. P. K.

Ueber acute Larynxstenosen bei Kindern und ihre Behandlung. (Des rétrécissements aigus du larynx chez les enfants et de leur traitement.) Von Dr. Massei. (Wiener klinische Rundschau 1897 und Annales des maladies de l'oreille et du larynx 1897, No. 12.)

Verf. zählt alle Ursachen auf, welche solche Stenosen hervorrufen können und bespricht bei der Behandlung solcher Stenosen einen Fall, wo bei einem dreijährigen Kinde ein catarrhalischer Husten nebst einem seit 18 Stunden dauernden Spasmus bestanden; da das Laryngoscop die Diagnose gesichert hatte, injicirte Verf. ganz einfach einige Milligramm Morphium, und die Stenose hörte plötzlich auf. Dr. P. K.

Frühzeitige Diagnose der tuberculösen Affectionen des Thorax durch die Radioscopie. (Diagnostic précoce des affections tuberculeuses du thorax par la radioscopie.) Von Dr. Kelsch. (Académie de médecine de Paris, décembre 1897 und Semaine médicale 1897, No. 50.)

Die radioscopische Untersuchung 124 junger Leute, welche mit leichten Brustleiden, die Tuberculose ausgeschlossen, behaftet waren, ergab 73 Mal ein negatives Resultat; in den übrigen 51 Fällen ergaben die X-Strahlen leichte Veränderungen an den Brustorganen, welche aber maassgebend waren, eine Verminderung der Durchleuchtung der Lungenspitzen, Anschwellung der Lymphdrüsen des hinteren Mediastinum, eine Verdichtung der Pleura und eine theilweise Anxylose des Diaphragma. Da die Lungenspitzen, die Bronchialdrüsen und die Pleura die beliebtesten Sitze der Tuberculose sind und letzterer als Eingangspforte dienen, so kann man annehmen, dass in einigen Fällen die Entdeckung obengenannter relativ leichter Affectionen sich als die ersten sonst nicht gefundenen möglichen Anfänge einer Lungentuberculose darstellt. Diese

Digitized by Google

nur durch die X-Strahlen zu entdeckenden tuberculösen Herde sind dann diese Krankheiten, welche unbewußt bestehen, ja lange ungestraft bestehen können, in anderen Fällen aber die Ursache einer Autoinfection geben können. Auf diese Weise geben die Röntgenstrahlen die pathologische Anatomie des Brustkastens in vivo, welche anatomischen Verhältnisse man denn auch später bei der Section findet: Ein Mal auf fünf Fälle bestehen bei jungen Leuten tuberculöse verborgene Herde.
Dr. P. K.

Combinirte Behandlung der hartnäckigen Congestionen der Schilddrüse. (Traitement mixte iodothyroidien de la congestion de la glande thyroide.) Von Dr. A. Halipré. (Semaine médicale 1897, No. 50.)

Bei diesen meistens in der Pubertät vorkommenden grossen acuten und sehr oft mit Lebensgefahr auftretenden Kröpfen lässt die gewöhnliche Jodbehandlung oft im Stich; hier soll man die Thyroidbehandlung mittelst Hammelschilddrüse anwenden, und wenn letztere Herzerscheinungen und Tremor hervorbringt, soll man die Jodcur wieder beginnen. Verf. giebt die Krankengeschichte eines so geheilten hartnäckigen Falles.
Dr. P. K.

Anmerkung über die griechischen Bezeichnungen für Besichtigung und Spiegelung. Von Prof. J. Hirschberg in Berlin. (Archiv für Laryngol. etc. 1898, Bd. VII, pag. 457.)

H. zieht deutsche Benennungen vor und lässt es sich genügen, von „Kehlkopfspiegelung", „Kehlkopfbetrachtung" zu reden. Wer Fremdworte nicht missen kann, sage: „Ithyscopia", oder allenfalls „Orthoscopia laryngis" im Gegensatz zu „Laryngoscopia". „Autoscopia laryngis" hält er für unverständlich.
Beschorner.

Acute Laryngitis mit polypenähnlichen Granulationen. (Laryngite aigue à granulations polypiformes.) Von Dr. Mendel. (Journal de clinique et de thérapeutique infantiles und Annales des maladies de de l'oreille et du larynx 1897, No. 12.)

Ein 13jähriges Kind zeigte Heiserkeit als einziges Krankheitssymptom. Beide falschen Stimmbänder zeigten in ihrem vorderen Drittel einen kleinen rundlichen Tumor, welcher dem gegenüberstehenden ähnlich und ganz symmetrisch war. Im Uebrigen war der Larynx gesund. Cauterisation und Ruhe brachten Heilung.
Dr. P. K.

Ueber das Scharlachdiphtheroid. Von Dr. Max Hirschwald. (Jahrbuch für Kinderheilkunde und Therapeutische Monatshefte 1897, No. 9.)

Die Arbeit handelt über die Einwirkung der intratonsillären Carbolinjectionen bei Scharlachangina. Die Gefahr bei dem Scharlach-Diphtheroid liegt nicht in diesem selbst, sondern in der secundären Streptococcen-Infection, wogegen die Behandlung sich richten muss. Das Marmorek'sche Antistreptococcenserum und alle anderen Mittel liessen bei allen Fällen im Stich. Dagegen wiesen sich die von Heubner zuerst angewandten intratonsillären Einspritzungen von 3—5 proc. Carbolsäurelösung, zwei Mal täglich $^1/_2$ Pravazspritze voll (also 0,03—0,05

Digitized by Google

pro dosi) als sehr wirksam. Vergiftungserscheinungen treten nicht leicht ein, nur muss man den Harn sorgfältig überwachen. Der Beginn dieser Injectionen ist durch das erste Auftreten des Mandelbelages angezeigt; die Behandlung muss so lange fortgesetzt werden, als Drüsenschwellung, Nasenausfluss und namentlich schleichendes Fieber bestehen. Der Verf. schliesst mit den zu billigenden Worten: Bei der lentescirenden Form des Scharlachdiphtheroids besitzt die Therapie in den intratonsillären Carbolinjectionen ein sehr rationelles Mittel, die in die diphtheritischen Gewebspartien eingedrungenen Streptococcen abzuschwächen oder zu vernichten und damit den Organismus vor den Gefahren der allgemeinen Sepsis zu bewahren. Dr. P. K.

Zur Frage: „Sind Drüsen im wahren Stimmbande enthalten?" Von Dr. H. Eichler in Cottbus. (Archiv für Laryngol. etc. 1898, Bd. VII, pag. 462.)

Nachweis einer relativ grossen acinösen Drüse als Bestandtheil eines „Sängerknötchens" am wahren Stimmbande. Sie hat einen ziemlich langen, wenig gewundenen Ausführungsgang, dessen Mündung sich auf der Oberfläche des Stimmbandes nahe seinem freien Rande befindet.

Beschorner.

Ein Fall von reiner Worttaubheit, welcher mit sensorieller Aphasie endete. Section. (Un cas de surdité verbale pure terminée par aphasie sensorielle, avec autopsie.) Von Dr. Déjérine und Dr. Sérieux. (Société de biologie de Paris, séance du 18. décembre 1897 und Semaine médicale 1897, No. 50.)

Bei der reinen Worttaubheit (subcorticale Worttaubheit von Lichtheim) hat der Kranke das Vermögen verloren, das gesprochene Wort zu verstehen und das dictirte Wort zu schreiben. Die innere Sprache ist in solchen Fällen intact, und daher sind alle übrigen Modalitäten der Sprache ebenfalls unversehrt. Solche Fälle sind sehr selten, wenn man die in vielen Fällen zugleich bestehende Erkrankung des Labyrinthes ausschliesst. Verff. konnten nur vier Fälle finden und beschreiben das Resultat der Section des letzteren, welche anatomischen complicirten Veränderungen am besten im Original nachgelesen werden.

Dr. P. K.

Muskelveränderungen bei Recurrenslähmung (Des altérations musculaires dans les paralysies recurrentielles.) Von Dr. E. P. Friedrich. (Fortschritte der Medicin 1897 und Revue hebdomadaire de laryngologie et d'otologie 1897, No. 52.)

Verf. hatte die Gelegenheit, einen an Aortenaneurysma leidenden Patienten vier Jahre lang zu beobachten und dann nach dem Tode das betreffende gelähmte Stimmband nebst den Larynxmuskeln microscopisch zu untersuchen. Er fand die gewöhnliche Atrophie mit Fibrillenveränderung, aber keine fettige Degeneration. Am meisten war der Cricoarytenoideus posterior verändert, dann folgten dem Grade nach der Musculus aryarytenoideus, thyroarytenoideus und cricothyroideus lateralis.

Dr. P. K.

Digitized by Google

Eine rationelle Behandlung scrophulöser Lymphdrüsen. Von Dr. R. Hammerschlag. (Deutsche medic. Wochenschrift 1897, No. 52.)

Statt der gewöhnlichen Totalexstirpation oder der antiscrophulösen Behandlung räth Verf., namentlich bei armen Leuten und der Mittelklasse, welche ja das Hauptcontigent dieser Erkrankungen liefern, Injectionen von Jodoformemulsion; letztere müssen unter strenger Antisepsis, bei gespannter Haut und gezerrter Drüse gemacht werden, nach vorheriger Anästhesirung der Haut mittelst der Schleich'schen Lösung (Cocaini mur. 0,01, Morphium mur. 0,002, Natrium chlor. 0,02, Aq. dest. 10,0); die beiden Lösungen müssen vorher sterilisirt werden. Eine Injection per Woche genügt. Die Emulsion stellt eine 5proc. Jodoformglycerinemulsion dar und wird jedes Mal in der Quantität von 1—2 ccm eingespritzt. Ist Eiter da, so wird derselbe zuerst entleert mit der Spritze, dann die Spritze durch dieselbe Oeffnung mit der Jodoformemulsion eingeführt. Ist noch kein Eiter vorhanden, so wird in das harte Gewebe und sogar in das periglanduläre Gewebe eingespritzt. Bei streng antiseptischem Verfahren kommt keine Abscessbildung vor und die Patienten können ihrem Berufe nachgehen.

Dr. P. K.

Zur Therapie der Muschelhypertrophien. Von Dr. H. Hecht in Göttingen. (Arch. f. Laryngol. etc. 1898, Bd. VII, pag. 469.)

Empfehlung der Trichloressigsäure und Application derselben mit besonderen, genau beschriebenen und abgebildeten gedeckten Aetzmittelträgern.

Beschorner.

Ueber einen Fall von subglottischer, durch specifische Gumma bedingter Stenose. (A propos d'un cas de sténose sousglottique par gomme syphilitique.) Von Dr. Damieno. (Archiv. italian. di laryngol. 1897 und Revue hebdomadaire de laryngologie et d'otologie 1897, No. 52.)

Verf., die Tubage der Tracheotomie vorziehend, kommt zu folgenden Schlussfolgerungen: 1) Abgesehen von einigen Ausnahmefällen, muss die Intubation an Stelle der Tracheotomie gesetzt werden bei allen acuten Stenosen und bei Kindern jeden Alters. 2) Die Intubation kann die Tracheotomie ersetzen bei allen acuten und chronischen Stenosen, sowohl supra- als infraglottischen, bei Erwachsenen, so lange es sich nicht um unheilbare Krankheiten handelt. Nur müssen die Bedingungen bestehen, welche einen freien Durchgang der Röhre und deren Verbleiben am Platze gestatten. 3) Die Intubation ist das beste Mittel, bei Tracheotomisirten die Canüle zu entfernen, nachdem der Catheter oder die Schrötter'sche Röhre den Weg wieder offen gemacht haben.

Dr. P. K.

Multiloculäre Halscysten. (Kystes multiloculaires du cou.) (Société de chirurgie de Paris 1897, 22. décembre.)

Dr. Walther berichtet über einen mannskopfgrossen linksseitigen multiculären Halstumor bei einer 36jährigen Frau. Der unregelmässig höckerige Tumor dehnte sich vom Processus mastoideus bis unter die Clavicula aus. Der hintere Lappen reichte bis zur Wirbelsäule, der

Digitized by Google

vordere bis zur Clavicula und dem Sternum, der mittlere senkte sich hinter das Sternum. Die Exstirpation machte sich leicht bis auf die Vena jugularis interna, welche angewachsen war und zerrissen wurde. Die Heilung ging gut von Statten.

Dr. Ricard exstirpirte eine ähnliche ebenso grosse multiculäre Geschwulst bei einer 22jährigen Frau, welche Geschwulst während einer Schwangerschaft sehr rasch angewachsen war. Bei der Exstirpation war ebenso die Vena jugularis interna verwachsen; selbe musste angeschnitten und unterbunden werden. Heilung. Dr. Kirmisson bemerkt, es sei fast zu denken, dass diese Geschwülste von der Vena jugularis ausgingen, und dass selbe nicht immer lymphatischen Ursprungs, wie man gewöhnlich annimmt, sind. Dr. Walther bemerkt, dass er bei einem sechsmonatlichen Kinde wegen Erstickungsgefahr dieselbe Operation ausführen musste, weil durch eine nicht antiseptisch ausgeführte Probepunction der Tumor plötzlich angeschwollen war, und dass in diesem Falle auch der Tumor venösen Ursprungs zu sein schien.

Dr. P. K.

Ein neuer Maulsperrer nebst Kehldeckelhalter zur unmittelbaren Laryngoscopie. Von Dr. W. Cåwl in Berlin. (Arch. f. Laryngol. etc. 1898, Bd. VII, pag. 478.)

Beschreibung und Abbildung von Instrumenten, die eine ruhige, vollkommene und ununterbrochene Beobachtung der Stimmband-Bewegungen beim Thiere gestatten. Beschorner.

Wirkung der Durchschneidung des Halssympathicus bei Morbus Basedowii. (Effets de la section du sympathique cervical dans le goître exophtalmique.) Von Dr. Vignard. (Société des sciences médicales de Lyon 1897 und Annales des maladies de l'oreille et du larynx 1897, No. 12.)

Diese doppelte Durchtrennung ist die beste Behandlung, wenn alle therapeutischen Mittel versagen; am besten nimmt man das obere Ganglion mit heraus. Prof. Jaboulay operirte sechs Fälle mit auffallendem Erfolge. Dr. P. K.

Fortwährende und intermittirende Tubage in Bezug auf Larynxverletzungen. (Tubage permanent et tubage intermittent au point de vue des lésions laryngées.) Von Dr. R. Bayeux. (Journal de clinique et de thérapeutique infantiles 1897 und Annales des maladies de l'oreille et du larynx 1897, No. 12.)

Verf. sucht zu beweisen, dass oft wiederholte Eingriffe die Regio cricoidea nicht angreifen, währenddem die fortwährende Tubage fast immer Geschwüre in dieser Gegend hervorbringt. Dr. P. K.

Alle für die Monatsschrift bestimmten Beiträge und Referate sowie alle Druckschriften Archive und Tausch-Exemplare anderer Zeitschriften beliebe man an Herrn Prof. Dr. Gruber in Wien I, Freiung 7, zu senden. Beiträge werden mit 40 Mark pro Druckbogen honorirt und die gewünschte Anzahl Separat-Abzüge beigegeben.

Verantwortlicher Redacteur: Prof. Dr. Ph. Schech in München.

Verlag von Oscar Coblentz. Expeditionsbureau: Berlin W. 35, Derfflingerstrasse 22a.

Druck von Carl Marschner, Berlin SW., Ritterstrasse 41.

Digitized by Google

Monatsschrift für Ohrenheilkunde

sowie für

Kehlkopf-, Nasen-, Rachen-Krankheiten.

Organ der Oesterr. Otologischen Gesellschaft.

(Neue Folge.)

Mitbegründet von weil. Prof. Dr. H. Rüdinger, Prof. Dr. R. Voltolini und weil. Prof. Dr. Fr. E. Weber-Liel

und unter Mitwirkung der Herren

Docent Dr. **E. Baumgarten** (Budapest), Hofrath Dr. **Bescherner** (Dresden), Prof. Dr. **Ganghofner** (Prag), Docent Dr. **Gomperz** (Wien), Dr. **Heinze** (Leipzig), Dr. **Hopmann** (Cöln), Prof. Dr. **Jurasz** (Heidelberg), Dr. **Keller** (Cöln), Prof. Dr. **Kiesselbach** (Erlangen), Prof. Dr. **Kirchner** (Würzburg), Dr. **Koch** (Luxemburg), Dr. **Law** (London), Docent Dr. **Lichtenberg** (Budapest), Dr. **Lublinski** (Berlin), Dr. **Michel** (Cöln), Docent Dr. **Moldenhauer** (Leipzig), Prof. Dr. **Onodi** (Budapest), Docent Dr. **Paulsen** (Kiel), Dr. **A. Schapringer** (New-York), Dr. **Schäffer** (Bremen), Dr. **E Stepanow** (Moskau), Prof. Dr. **Störeck** (Wien), Prof. Dr. **Strübing** (Greifswald), Dr. **Weil** (Stuttgart), Dr. **Zlem** (Danzig)

Herausgegeben von

Prof. Dr. JOS. GRUBER Wien. **Prof. Dr. v. SCHRÖTTER** Wien. **Prof. Dr. PH. SCHECH** München.

Prof. Dr. E. ZUCKERKANDL Wien.

Dieses Organ erscheint monatlich in der Stärke von 3 bis 3½ Bogen. Man abonnirt auf dasselbe bei allen Buchhandlungen und Postanstalten des In- und Auslandes.
Der Preis für die Monatsschrift beträgt 12 R.-M. jährlich; wenn die Monatsschrift zusammen mit der Allgemeinen medicinischen Central-Zeitung bestellt wird, nur 8 R.-M.

Jahrg. XXXII. Berlin, Juli 1898. No. 7.

Originalien.

Statistisches und Casuistisches zur Rhino-Laryngologie und Otologie

(7. Januar 1892 bis 1. Januar 1897).

Von

Dr. **P. H. Gerber**, Privatdocent an der Universität Königsberg.

(Schluss.)

V. Operationen.

Die in diesem Lustrum nothwendig gewordenen Operationen giebt folgende Tabelle wieder:

Art derselben	1892	1893	1894	1895	1896	Sa.
Kalte Schlinge bei Nasenpolypen	22	40	42	38	38	180
Schlingenoperationen bei Papillomen der Zunge	4	—	—	—	—	4

Digitized by Google

Art derselben	1892	1893	1894	1895	1896	Sa.
Galvanocaustik (Brenner u. Schlinge)	62	55	99	68	53	337
bei Rhinitis hyperplastica	43	40	73	55	—	—
„ Nasenrachenpolypen	—	1	2	2	—	—
„ Epistaxis	11	6	5	3	—	—
„ Septumanomalien	1	5	7	2	—	—
„ Pharyngitis granulosa	3	3	8	2	—	—
„ Zungentonsille	1	—	—	—	—	—
„ Hypertrophia uvulae	—	—	2	1	—	—
„ Tonsillarhypertrophie	2	—	—	—	—	—
„ Lupus narium	—	—	2	1	—	—
„ Angiom	1	—	—	—	—	—
„ Verrucae u. a.	—	—	—	2	—	—
Blutige Operation bei Septumanomalien	6	13	5	6	8	38
Eröffnung der Kieferhöhle:						
vom unteren Nasengang	2	—		—	—	
von der Alveole	6	13		14	6	
von der Fossa canina	—	2	31	11	8	108
Eröffnung des Siebbeins	—	2		1	—	
Eröffnung der Stirnhöhle	—	2		3	7	
Operation des Keilbeinempyems	—	2	—	—	—	2
Operation von Kiefercysten	—	—	2	—	—	2
Operation von Pharynxstricturen	—	—	2	—	—	2
Uvulotomie	1	—	—	—	—	1
Tonsillotomie	12	36	31	67	47	193
Operation adenoider Vegetationen	15	38	63	80	96	292
Nasenrachenschlinge b. retronasalen Tumoren	—	2	—	—	—	2
Operation von Larynxtumoren	7	6	9	6	—	28
Scharfer Löffel und Paquelin (bei Lupus und Tuberculose u. a.)	7	4	7	3	11	32
Paracentese	5	4	5	7	14	35
Wilde'scher Schnitt	1	4	1	3	4	13
Eröffnung des Warzenteils	—	2	1	3	6	12
Exstirpation von Halsdrüsen etc.	15	13	2	3	6	39
Tracheotomie	—	—	1	—	2	3
Extraction von Fremdkörpern	3	15	12	3	—	33
Incision bei Parulis, Tonsillar-, Drüsenabscess etc.	30	35	75	52	26	218
Zahnextractionen	118	268	550	829	1104	2869

Vorstehende Tabelle soll nur einen allgemeinen Ueberblick geben und hat auch nur bedingten Werth, da es sich nicht immer machen liess, sämmtliche Operationen, speciell die kleineren Eingriffe, stets sofort zu buchen. Auffallen wird vielleicht die Abnahme der Gesammt-

Digitized by Google

summe der Operationen in den beiden letzten Jahren trotz steigender Frequenz. Es ist dieses nichts Zufälliges, sondern bezeichnet die Rückkehr zur conservativen Behandlung bei einigen Krankheitsgruppen, worüber Näheres in dem Abschnitt über die Therapie gesagt worden ist.

Die Narcosen sind mit ganz vereinzelten Ausnahmen Chloroformnarcosen gewesen; wir haben keinen Grund, uns anderen Methoden zuzuwenden. Unter den 458 Fällen ist 1 Exitus letalis zu verzeichnen, und zwar bei einem äusserst herabgekommenen, herzschwachen, scrophulösen Kinde; sonst haben wir weder im Anschluss an die Narcosen, noch auch im Anschluss an die Operationen irgendwie erheblichere Folgeerscheinungen oder gar einen Exitus zu beklagen gehabt.

Was die sonst im Ambulatorium üblichen therapeutischen Methoden anbetrifft, so habe ich über die medicamentöse Behandlung wenig zu sagen. In der Auswahl der Mittel sehr conservativ, haben wir uns immer nur schwer entschlossen, neue Mittel zu versuchen, und hat der Erfolg uns auch Recht gegeben. Sehr verlockend erschien uns die seiner Zeit so dringend empfohlene Therapie mit cantharidinsauren Salzen. Ueber den Misserfolg ist damals berichtet worden.[1]) Nach diesen und ähnlichen Erfahrungen haben wir uns um so treuer an die alterprobten Mittel gehalten. Bei hypersecretorischen Catarrhen in erster Reihe Argentum nitricum, bei den trockenen die Lugol'schen und Mandl'schen Lösungen; bei letzteren wird vor der Pinselung stets durch Spritze, Spray oder Inhalation die Schleimhaut von dem zähen Secret zu befreien versucht. Das geschieht regelmässig und systematisch, natürlich auch bei der Rhinitis atrophica foetida, bei der dann als dritter Act die Gottstein'sche Tamponade hinzukommt. Diese verbinden wir mit der Schleimhautmassage derart, dass die in die Nase eingeführten Tampons zugleich zur Erschütterung der Nasenschleimhaut mit benutzt werden. Wir halten die Patienten an, diese Manipulation auch zu Hause mehrmals täglich selbst auszuführen.

Die Tampons werden theils trocken, theils mit Lugol'schen oder Menthollösungen getränkt eingeführt.

Bei hyperplastischen Entzündungen halten wir die Massage für contraindicirt. Hier kommen neben Arg. nitr. in Anwendung: Trichloressigsäure, Chromsäure und schliesslich der Galvanocauter. Dieselben Mittel kommen bei der Epistaxis e varicositate in Frage, die unsere Geduld oft auf so harte Probe stellt.

Gegen das Eczema vestibuli verwenden wir meist die Lublinski'sche Salbe (Hydrarg. praecip. alb., Bismuth. subn. āā 0,5—1,0 : 10,0 Vaselin) mit gutem Erfolg. Bei sehr hartnäckigen nässenden Formen wird vorher Arg. nitr. gepinselt. Die Folliculitis heilt nur nach ausgiebigem Epiliren. Bei Lues narium hat uns neben anderen Mitteln die rothe Präcipitatsalbe gute Dienste geleistet. Statt des Jodoforms haben wir viel Europhen angewendet, ein ausgezeichnetes Mittel, für poliklinischen Gebrauch nur zu theuer. Gegen Acne rosacea haben wir nach Helbing's Vorschlag den constanten Strom mit unsicherem Erfolg angewendet, wirksamer war stets das Sticheln, nur leider nicht

[1]) Oskar Schultze, cand. med.: Weitere Beiträge zur Kenntniss der cantharidinsauren Natrontherapie. Münch. med. Wochenschr. 1892, No. 48.

Digitized by Google

für die Dauer. Resorcin- und Naphtholpasten haben häufig gute Wirkung gethan. Gegen Acne miliaris und Seborrhoea oleosa lassen wir gern mit Marmorstaub frottiren. Bei Lupus haben wir nach wie vor den scharfen Löffel und Paquelin angewandt. Bei Lupus narium kann man garnicht genau genug das Vestibulum, besonders die vorderen oberen Winkel und die angrenzenden Partien nach restirenden Eruptionen absuchen. Was die Deviationen des Septums anbetrifft, so kommen wir bei Spinae und Cristae des knorpeligen Septums mit starken Galvanocauteren aus. Ausgedehntere Cristae und Scoliosen werden blutig resecirt. Nach diesen Operationen sowohl wie oft auch nach Galvanocaustik sehen wir uns nicht selten zu methodischer dilatirender Nachbehandlung veranlasst, zu welchem Zwecke wir uns hauptsächlich einer Serie von Schienen bedienen, die eine Modification der seiner Zeit von Winckler[2]) angegebenen darstellen. Die Aenderung besteht nur darin, dass nach Einführung der Schiene der Handgriff abgenommen werden kann, wodurch es erst möglich wird, die Schiene selbst beliebig lange in der Nase zu belassen.

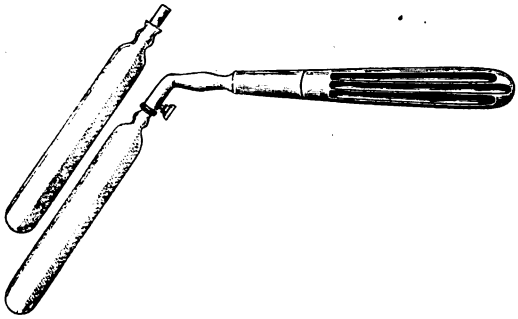

Ueber die vielumstrittene Nachbehandlung nach Operationen im Allgemeinen ist zu sagen, dass wir eine regelrechte Tamponade mit Jodoformgaze nur nach grösseren blutigen Eingriffen vornehmen, und auch höchstens für 24 Stunden. Bei kleineren, besonders galvanocaustischen Eingriffen begnügen wir uns mit Insufflationen von Jodoform und dergl. und eines kleinen, mit Jodoformvaselin getränkten Occlusivtampons, der häufig gewechselt wird. Die ersten Tage nach dem Eingriffe lassen wir mehrmals täglich Wattetampons, die in kalte Lösung von Kali permang., Borwasser u. A. getaucht sind, einlegen. Dieselben wirken entzündungshemmend, desinficirend und schmerzstillend. Mit dieser Methode haben wir bessere Erfolge erzielt, als mit allen übrigen.

Geringere locale Reaction als die Galvanocaustik hat allerdings die Electrolyse. Diesem einen Vorzug aber stehen so ungeheure Nachtheile

[2]) Ueber den Gebrauch von Dilatationssonden in der Rhinochirurgie. Monatsschr. f. Ohrenheilkunde 1893, S. 149.

Digitized by Google

gegenüber, dass wir derselben ausser zur Behandlung der äusseren Nase bei Verrucae, Naevi etc. heute ebenso wenig wie früher einen Platz unter den therapeutischen Mitteln für die oberen Luftwege einräumen können. Wenn daher Schrötter[3]) sagte, er halte die Anwendung der Electrolyse im Kehlkopf für eine ganz überflüssige Spielerei, so war das uns ganz aus der Seele gesprochen, und unbegreiflich nur erschien das Lob, das M. Schmidt in der ersten Auflage seines Buches dieser Methode zollte.[4]) Mit um so grösserer Genugthuung erfüllte es uns daher, dass Schmidt in der zweiten Auflage seine Ansicht darüber ganz geändert hat und jetzt auch diese Methode verwirft.

Mit welchen frohen Erwartungen und mit welchem Stolz über den Fortschritt ist man einst an die operative Behandlung der Nebenhöhlen herangetreten, und wie erfolgreich und dankbar in der That schien sich die Operation zu gestalten. Und jetzt? Die Prognose, die wir jetzt den Patienten in Bezug auf die Ausheilung stellen können, ist doch eine recht trübe und bleibt sehr zweifelhaft, wie überall, wo wir von einer oft mehrjährigen Geduld und Consequenz der Patienten abhängig sind. Und bei der Kieferhöhle, die doch am allerhäufigsten betroffen wird, ist es das Schlimmste, dass die sogenannte Radicaloperation von der Fossa canina aus in Bezug auf die Länge der Nachbehandlung kaum etwas vor der einfachen Anbohrung von der Alveole aus voraus hat. Die letztere Methode hat daher wiederum bei uns das Terrain zurückgewonnen, das sie eine Zeit lang an die Desault-Küster'sche Operation verloren hatte. Nur wo wir annehmen, dass auch benachbarte Nebenhöhlen erkrankt sind, und wir von vornherein die Absicht haben, die Höhle völlig auszuräumen und event. erkrankten Knochen zu entfernen, wenden wir gleich die breite Eröffnung an. Man hat bis in die neueste Zeit hinein in Betreff des Verschlusses der angelegten Oeffnungen immer neue Vorschläge gemacht.[5]) Ich kann nur sagen, dass ich mit den Obturatoren, wie sie unsere Zahnärzte hier machen, völlig zufrieden bin. An denen für die Alveolaröffnungen ist überhaupt garnichts auszusetzen, während freilich die grösseren für die Fossa canina einen völlig idealen Abschluss nicht gewähren. Ich glaube aber kaum, dass hier überhaupt ein solcher zu erreichen ist. Ueber die Methode der Spülungen, der Pulverbehandlung u. A. braucht hier wohl Nichts gesagt zu werden; wir wenden sie ebenso und wohl mit denselben Resultaten an wie Andere.

Unter den etwa 80 Eröffnungen der Kieferhöhle, die in dem hier referirten Zeitabschnitt vorgenommen wurden, können wir in Bezug auf die Heilung verschiedene Categorien unterscheiden. Nur eines Falles erinnere ich mich, der in etwa vier Wochen geheilt worden ist. Es folgen dann gleich die wenigen Fälle, die $^1/_2$—1 Jahr zu ihrer Heilung brauchten; eine grössere Categorie dauerte zwei Jahre und

---

[3]) Vorlesungen über die Krankheiten des Kehlkopfes. Braumüller, Wien 1893, S. 311.

[4]) Krankheiten der oberen Luftwege. Springer, Berlin 1894, S. 130.

[5]) Herzfeld: Ueber eine einfache Methode etc. Diese Monatsschr. 1898, No. 1, S. 25.

Digitized by Google

darüber, und schliesslich kommen noch einige ganz verzweifelte Fälle, die bereits vier, fünf Jahre ihre Kieferhöhle spülen und immer noch Eiter zu Tage fördern.

Das Schicksal der Siebbeinzellen hängt meist mit dem der Kieferhöhle oder der Stirnhöhle oder mit beiden zusammen. Isolirte Eiterungen der vorderen Siebbeinzellen kann man von der Nase aus nach Conchotomie der mittleren Muschel zu bekämpfen versuchen. Sehen wir hier von den schwer erreichbaren Keilbeinhöhlen, über die wir ein abschliessendes Urtheil uns noch nicht haben bilden können, ab, so bleiben noch die Stirnhöhlen, bei denen die Prognose wohl die günstigste ist. Hier aber liegt der Uebelstand wiederum in der Entstellung, die die Radicaloperation mit sich bringt, die für eine grosse Klasse von Patienten, speciell junge Mädchen und Frauen von ausschlaggebender Bedeutung ist. Denn so sehr wir Kuhnt[6]) darin beistimmen, dass bei chronischen Empyemen eine andere Operation garnicht in Frage kommen kann, so wenig stimmen wir der Behauptung zu, dass dieselbe keine Entstellung zurücklässt.

Wie complicirt die Verhältnisse bei den Nebenhöhlen oft liegen, dafür nur ein Beispiel von vielen. Bei einem Fräulein Ende der dreissiger Jahre bestand bereits seit ihrer Jugend eine Naseneiterung. Schon mein inzwischen verstorbener ehemaliger Chef Michelson hatte eine Anbohrung der Kieferhöhle versucht, war aber nicht durch den Knochen hindurch gekommen (?). Erneute und verstärkte Kopfschmerzen führten sie mir vor jetzt etwa fünf Jahren wieder zu. Nach langer vergeblicher, intranasaler Behandlung (Wegschaffung von Polypen etc.) kam ich zu der sicheren Diagnose eines Stirnhöhlenempyems. Dasselbe wurde operirt und heilte in einigen Monaten vorzüglich. Die Beschwerden liessen nach, aber die Eiterung bestand fort. Jetzt wurde die Kieferhöhle von der Fossa canina breit eröffnet, ein grosser Theil des Siebbeins entfernt und eine breite Gegenöffnung im unteren Nasengang angelegt.[7]) Gegen zwei Jahre ungefähr eiterte es fort, endlich schien sich die Kieferhöhle zu bessern. Jetzt traten wieder erneute Kopfschmerzen auf, und es zeigte sich Eiter in dem erweiterten Canalis nasofrontalis. Augenscheinlich war die Stirnhöhle wieder von der Kieferhöhle aus inficirt worden. Und es eitert ruhig fort. Was nun? Schon früher hatten wir verschiedene Methoden versucht, so festen Verschluss der Schleimhaut über dem Knochendefect in der Fossa canina durch dichte Nähte nach Ausräumung der Kieferhöhle, sowohl mit wie ohne Anlegung einer Gegenöffnung in dem unteren Nasengang. Beide Modificationen hatten keinen besseren Erfolg, als die gewöhnlich geübten Operationsarten.

---

[6]) Die entzündlichen Erkrankungen der Stirnhöhlen. Bergmann, Wiesbaden 1896.

[7]) Dies Verfahren ist neuerdings von Luc als eine neue, schnell zum Ziele führende Methode angegeben worden. Ebenso giebt Stetter in seinem letzten Jahresbericht an, dass er mit seiner nach Art der Dieffenbach'schen Oberkieferresection ausgeführten Methode bessere Resultate als mit den anderen erziele. Ich glaube nicht, dass sich viele Patienten zu diesem eingreifenden Verfahren entschliessen werden, dessen Chancen mir nicht als bessere einleuchten wollen.

Digitized by Google

Bei acuten und subacuten Catarrhen der Nebenhöhlen — meist kommen hier die Stirnhöhlen in Betracht — besteht unsere Therapie in: Inhalationen von warmem Salzwasser oder Borwasser in die Nase, Luftverdünnung mit Politzer, Cocainisirung der Schleimhautpartien an den betreffenden Nebenhöhlenostien und innerlicher Darreichung von Jod-Bromkali, daneben eventuell hydropathische Umschläge um die Stirngegend. Wir haben damit sehr gute Erfolge zu verzeichnen. Auch bei chronischen Empyemen kann man einen Versuch mit Jodkalium immer noch machen, besonders da, wo die Anamnese Lues ergiebt. Das ist aber nach unserer Erfahrung sehr häufig der Fall. Mehr lässt sich über die Beziehungen zu einer derartig verbreiteten Krankheit schwer sagen. Was die Durchleuchtung der Nebenhöhlen betrifft, so kann ich derselben nur bei den Kieferhöhlen einen Werth als Hilfsmittel bei der Diagnose zugestehen. Bei der Stirnhöhle lässt sie mit den uns bisher zur Verfügung stehenden Apparaten im Stich. Ich habe daher die Firma Reiniger, Gebbert & Schall zur Construction eines Doppel-Diaphanoscops veranlasst; die Versuche damit sind noch nicht abgeschlossen.

Wenn wir bei den gewöhnlichen Pharyngitiden auch das Arg. nitr. bevorzugen, so soll damit nicht gesagt sein, dass mit Tannin, Chlorzink u. a. nicht auch gute Erfolge erzielt werden können.

Will man bei Pharyngitis sicca nur halbwegs Besserung erzielen, so muss die Nase mitbehandelt werden, die fast ausnahmslos der primäre Sitz der Erkrankung ist.

Bei der Pharyngitis granulosa haben wir von chemischen Mitteln fast nie ausreichenden Erfolg gesehen und ziehen den spitzen Galvanocauter Allem vor. Desgleichen weichen die Hypertrophien der Zungenmandel kaum irgend welchen medicamentösen Mitteln, müssen vielmehr galvanocaustisch oder blutig entfernt werden. Im Uebrigen ist bei der Zunge die Chromsäure ein souveränes Mittel, sowohl bei der Leucoplacie wie auch bei Ulcerationen verschiedenster Provenienz. Weniger sichere Erfolge haben wir mit dem gegen oberflächliche Entzündungen empfohlenen Perubalsam erzielt.

Bei der Pyorrhoea alveolaris, bei welcher die Zähne sich lockern und schliesslich ausfallen und der ganze Processus alveolaris weich wie Gummi wird, einer Affection, auf die mein ehemaliger Chef, Geheimrath Prof. Mikulicz, mich aufmerksam gemacht hat, werden scharfe Incisionen durch die Gingiva und den erweichten Alveolarrand bis auf die Zahnwurzel gemacht und danach Abreibungen mit Jodoformgaze, die in schwache Sublimat- oder Carbollösung getaucht ist. Diese seltene Affection sehen wir meistens bei polnischen Juden aus Russland.

Die Tonsillen werden stets auf blutigem Wege mittelst des Matthieu-Fahnenstock'schen Tonsillotoms entfernt. Ueble Zufälle haben wir bisher nie beobachtet. Die überraschende Schnelligkeit, welche dieses Instrument dem Geübten gestattet, macht diese Methode, zumal bei Kindern, zur souveränen.

Hinsichtlich der Pathologie des Nasenrachenraumes ist zu sagen, dass wir „Bursitiden" und Cysten, wie sie Tornwaldt einst beschrieben, nie gesehen, obwohl die hintere Rhinoscopie bei jedem Patienten regelmässig ausgeführt wird. Desgleichen habe ich, seitdem

Digitized by Google

ich unbefangen darüber urtheilen gelernt habe, eigentliche localisirte Recessuscatarrhe nicht gesehen, — es sei denn, dass bei Retronasalcatarrhen sich das Secret besonders in die Recessus festgesetzt hätte. Und doch sind darüber und über die „chirurgische (!) Behandlung" dieser Erkrankungen ganze Bücher geschrieben worden. Habent sua fata libelli! Ueberhaupt die sogenannte „chirurgische Behandlung" in der Rhino-Laryngologie! Wenn ein Specialfach Nichtigkeiten mit grossen Namen belegt, so setzt es sich selbst herab und macht sich lächerlich! Die Tracheotomie, die Aufmeisselung der Kiefer- und Stirnhöhle, die Eröffnung des Antrum mastoideum sind Operationen, die bei uns in Frage kommen. Wenn aber Jemand mit kleinen Löffelchen im Kehlkopf oder im Nasenrachenraum herumkratzt, so ist das keine Chirurgie!

Je mehr Jemand adenoide Vegetationen operirt hat, um so mehr Respect bekommt er vor dieser Operation, nicht etwa vor ihrer technischen Schwierigkeit, sondern vor der Schwierigkeit in vielen Fällen, möglichst Alles in einer Sitzung zu entfernen. Aus diesem Grunde geht es nicht an, diese Operation als eine rasch zu erledigende zu betrachten. Da sie ferner sehr schmerzhaft und nicht zuletzt eine der unappetitlichsten und daher für die Patienten aufregendsten ist, die man sich denken kann, so ist aus allen diesen Gründen die Narcose die nothwendige Vorbedingung. Sie braucht keine tiefe zu sein, und wenden wir ausschliesslich Chloroform an. Wir operiren die Patienten in sitzender Stellung, derart, dass eine Wärterin das Kind auf den Schooss nimmt, mit dem rechten Arm den Kopf, mit dem linken den Körper fixirt. Das Einzige, was die sitzende Stellung gefährlich machen kann, das Hineingelangen von Blut und Gewebspartikeln in die Trachea, vermeiden wir erstens dadurch, dass der Kopf des Patienten stets sofort, nachdem das Instrument entfernt ist, ganz nach vorn und unten übergebeugt wird, und zweitens durch reichliches Tupfen. Ein Assistent oder eine Wärterin hat allein mit dem Zureichen von Tupfern zu thun. Was die angewendeten Instrumente betrifft, so war ich von selbst zu derselben Methode gelangt, die zu meiner Genugthuung auch Fränkel anwendet, wie ich aus dem mir seiner Zeit gütigst übersandten Separatabdruck seines Artikels „Adenoide Vegetationen" in Eulenburg's Realencyclopädie ersehen. Wir wenden in jedem Falle mehrere Instrumente an, und zwar gehen wir ziemlich regelmässig, zuerst ein bis zwei Mal mit einer schneidenden Zange (Jurasz) ein und kneifen fort, soviel sich damit fassen lässt. (Cave septum!) Danach kommt das Gottstein'sche Ringmesser und schliesslich noch die Hartmann'sche Curette heran. Manche derberen Wucherungen widerstehen den kratzenden Instrumenten, andere wiederum weichen der Zange aus; daher ist es gut, beide Arten von Instrumenten in Anwendung zu bringen. Ringmesser und Curette aber wiederum arbeiten in verschiedenen Richtungen und ergänzen sich in diesem Sinne. Nachdem die Instrumente nichts mehr herausbefördern, gehen wir mit dem desinficirten Finger ein und tasten den ganzen Nasenrachenraum noch einmal genau ab, wobei event. der Fingernagel noch kleine Reste zerdrücken kann[8]).

[8]) Aehnlich verfährt Seifert: Ueber die Operation der adenoiden Vegetationen. Aerztliche Praxis 1898, No. 6.

Digitized by Google

Auf diese Weise sind in dem hier referirten Zeitabschnitt 292 Operationen adenoider Vegetationen in etwa ebensoviel Narcosen vorgenommen worden. Die Resultate waren im Ganzen vorzüglich, und üble Zufälle haben wir niemals zu verzeichnen gehabt (abgesehen von einigen Otitiden). Je nach Bedarf wird mit dem Curettement Tonsillotomie oder Galvanocaustik der Nasenschleimhaut verbunden.

Bei einfachen acuten Kehlkopfcatarrhen enthalten wir uns meist jeder localen Therapie. Wir lassen inhaliren und geben eventuell Sedativa. Wird der Catarrh subacut, so geben wir Mentholinjectionen, die wir bei stärkerer Mitbetheiligung der Trachea von vornherein anwenden, und wenn die Catarrhe sich zu hartnäckig zeigen: Beizungen mit 3—5proc. Arg. nitr.

Handelt es sich um starke Schwellungszustände im Kehlkopf, parenchymatöse wie ödematöse, sei es auf welcher Basis immer, catarrhalischer oder dyskrasischer, so hat uns die Anwendung der Kälte meist sehr gute, oft vorzügliche Dienste geleistet. Bei Phthisis laryngis in ultimo stadio, wenn Dysphagie und Dyspnoe hochgradig geworden, ist sie neben dem Cocain meist das Einzige, was in Anwendung kommt. Wir wenden sie im Ambulatorium in Form der Leiter'schen Kühlschlangen an.

An eine specifische Wirkung des Menthols bei Kehlkopftuberculose glaubt heute wohl kein Mensch mehr, nichtsdestoweniger wenden wir Eingiessungen davon in den Fällen an, die eine energische Behandlung nicht mehr vertragen. Zu letzterer dient hauptsächlich die Milchsäure in 50proc. bis concentrirter Lösung. Hier ist nun der Ort, noch einmal auf die sogenannte chirurgische Behandlung der Kehlkopftuberculose zurückzukommen, die mit soviel Emphase in die Welt gesetzt worden ist. Ich habe schon früher[9]) ausgesprochen, wie skeptisch ich dieser Methode gegenüberstehe und seit jener Zeit keine Ursache gehabt, meinen Standpunkt zu ändern. Ich sagte, dass die Zahl der Fälle von Kehlkopftuberculose, bei der überhaupt eine derartige Behandlung in Frage kommen kann, eine verschwindend kleine ist. Es sind eben nur die wenigen Fälle, bei denen bei gutem Allgemeinbefinden der Process im Larynx ein circumscripter, sich deutlich demarkirender ist, und mehr von jenem hyperplastischen Character (forme végétante et scléreuse), als von der ulcerösen, destructiven Tendenz, die doch in 90 pCt. aller Fälle vorliegt. Man beruft sich immer auf den Chirurgen, der mit tuberculösen Knochen nicht anders verfährt. Ja, aber einen tuberculösen Larynx kann man nicht ebenso behandeln wie einen tuberculösen Femur oder eine Phalanx, und der Chirurg kann genau übersehen, ob er im Gesunden oder im Kranken arbeitet. Wenn irgendwo, so ist das chirurgische Instrument im tuberculösen Kehlkopf ein zweischneidiges Schwert! Ich gestehe, dass ich unter etwa 200 Fällen von Kehlkopftuberculose, die bisher im Ambulatorium behandelt sind (hier ist das Jahr 1897 schon miteinbegriffen), nur einen Fall anzuführen weiss, bei dem Zange und Curette mit nachfolgender Milchsäure-Behandlung neben dem entsprechenden allgemeinen Regime einen wirklichen Heilerfolg erzielt haben. Ganz anders natürlich liegen die Ver-

[9]) Erster Jahresbericht 1892—1893, S. 11.

Digitized by Google

hältnisse beim Lupus laryngis, wo auf blutigem Wege ebenso wie mit Galvanocaustik und heisser Schlinge oft für Jahre schöne Erfolge zu erzielen sind.

Was die pachydermischen Neubildungen betrifft, so hat uns bei ihnen, speciell auch bei der Laryngitis nodulosa, das einfache Kehlkopfmesser sehr gute Dienste gethan.

Durch häufiges Schlitzen der Wucherungen haben wir sie zu veröden gesucht und nöthigen Falles noch Aetzungen nachgeschickt. Man kann auf diese Weise auch kleineren Knötchen zu Leibe gehen (so auch bei nicht zu ängstlichen Kindern), ohne befürchten zu müssen, das Gewebe der Stimmbänder selbst zu schädigen, was mit kneifenden und reissenden Instrumenten viel leichter geschehen kann.

Ueber die Entfernung der eigentlichen Kehlkopftumoren wüssten wir nichts zu sagen, was irgendwie von den allgemein üblichen Maassnahmen abweicht.

Im Gebiet des äusseren Halses haben wir es am meisten mit Drüsenaffectionen zu thun. Oft hängen die sogenannten „scrophulösen Drüsen" von Erkrankungen der Nase, des Rachens und des Ohres ab und weichen von selbst, wenn es gelingt, der Grundkrankheit Herr zu werden. In anderen Fällen geben wir interne Mittel, neben dem Leberthran oder mit ihm verbunden Jodeisen, Creosot u. a. Zeigen diese keinen Einfluss, so werden gut operable Drüsen exstirpirt.

Den Adenitiden folgen an Häufigkeit die Strumen. Von der Application von Salben, auch der von Jurasz empfohlenen Ammon. jodat.-Salbe, haben wir selten Erfolg gesehen; sehr guten dagegen von den Jodinjectionen, die wir seit Langem mit Vorsicht anwenden; neuerdings ist auch Carbol versucht worden. Grosse Strumen, die zur Operation auffordern, und maligne Tumoren weisen wir an die Chirurgen.

Die otiatrische Therapie ist eine so einheitliche und allgemein gleichmässig geübte, ihre Grenzen sind, abgesehen von den operativen Maassnahmen, so bestimmte und feste, dass wir hier wenig darüber zu sagen haben.

Nach wie vor findet das Carbolglycerin (von Hartmann mit Recht so warm empfohlen) bei den einfachen acuten Entzündungen ausgedehnte Anwendung. Bei frischen Otorrhoen wird nur noch trocken mit Gaze, und zwar vorzugsweise mit Chinolin-Naphtholgaze behandelt. Bei den chronischen haben wir neben Bor mit dem Tetrabor wechselnde Erfolge gehabt. Manche Patienten vertragen es nicht. Besonders bei sehr kleinen Perforationen ist Vorsicht in der Anwendung des Mittels geboten. Bei sehr hartnäckigen Eiterungen hat uns von all' den vielen empfohlenen Methoden das Arg. nitr. immer noch die besten Dienste geleistet.

In Betreff der Eröffnung des Warzenfortsatzes stehe ich nicht an, zu behaupten, dass wir uns zur Zeit wieder in einer Periode der „Polypragmasie" befinden. Es ist das ja eine Erfahrung, wie wir sie in der operativen Heilkunde bei der Einführung fast jeder neuen segensreichen Operationsmethode zu machen haben, und wie wir sie besonders in unserem Specialfach in den letzten Jahren fortwährend gemacht haben. Zuerst bei der Galvanocaustik. Da wurde jede zweite Nase gebrannt, ob Atrophie oder Hypertrophie, Polypen oder Catarrhe — die Nase wurde gebrannt!

Digitized by Google

Dann kamen die adenoiden Vegetationen an die Reihe. Sie wurden operirt, auch wenn sie gar nicht da waren! Noch jetzt werden uns oft genug Jungen gebracht, denen wir durchaus den Nasenracheuraum auskratzen sollen. Warum? Weil es mit den unregelmässigen Verben nicht recht gehen will! Jetzt sind die Nebenhöhlen an der Reihe und gleichzeitig mit diesen der Warzenfortsatz.

Versagt das Carbolglycerin und eine kräftige Blutentziehung, die oft Wunder wirkt, ist das Trommelfell offen, Durchspülung von der Tube aus ohne Erfolg und die turbulenten Erscheinungen, die hier in Frage kommen, bestehen fort, so machen wir die Wilde'sche Incision. Zeigt sich hierbei der Knochen intact, so warten wir vorerst ab; und wie oft haben wir dann die Freude, sämmtliche Erscheinungen in wenigen Tagen zurückgehen zu sehen. Wie sehr verschieden die Grenzen für die Indicationsstellung der Mastoideusoperation gezogen werden, erhellt aus Folgendem: Ich habe im Jahre 1896 480 Ohrenfälle gehabt und dabei sechs Mal den Warzenfortsatz eröffnet. Es sind das 1,3 pCt. College Jerosch[10]) hierselbst hat unter etwa 300 Ohrenfällen 57 Mal operirt, das sind 19 pCt. Man bedenke diese Differenz. In ziemlicher Uebereinstimmung befinde ich mich laut einigen Statistiken der letzten Jahre mit:

Gruber:	Unter 6023	Fällen	81	Operationen	= 1,1 pCt.,
Bezold:	„ 4341	„	59	„	= 1,1 „
Barth:	„ 325	„	3	„	= 0,9 „

Besonders bei den chronischen Eiterungen erscheint mir der conservative Standpunkt der allein berechtigte, was ja nicht ausschliesst, dass man zur rechten Zeit auch ohne Scheu zum Messer greift. Hierüber aber jetzt noch ein Wort zu verlieren, hiesse Eulen nach Athen tragen, nachdem die weithin vernehmbare Stimme eines Mannes wie Lucae gesprochen hat.[11])

* * *

Zum Schluss sei es gestattet, einen kurzen Ueberblick über einige wichtige Krankheitsgruppen und interessantere Fälle zu geben, die in dem halben Decennium, über das hier referirt ist, zur Beobachtung kamen, sowie auch über die Resultate unserer Untersuchungen und Arbeiten in Kürze zu referiren. Beginnen wir mit der Rhinitis atrophica foetida. Von der Ueberzeugung durchdrungen, dass ein Microorganismus hierbei unmöglich das alleinige ätiologische Moment darstellen könne, und dass neben der bacteriologischen Untersuchung genaue, an einem grossen Material vorgenommene klinische Erhebungen angestellt werden müssen, haben wir einige Jahre hindurch für die Ozäna-Kranken Fragebogen angelegt, um über Alter und Geschlecht, hereditäre und dyskrasische Momente, vorausgegangene Krankheiten, Nasenform etc. Schlüsse zu gewinnen. Wenn wir auch zugestehen müssen, sichere, unwiderlegbare Beweise für unsere Ansicht bisher

---

[10]) 34. Jahresber. des St. Elisabeth-Krankenh. zu Königsberg i. Pr. 1897.
[11]) Zur conservativen und operativen Behandlung der chronischen Mittelohreiterungen. Therapeut. Monatsschrift, August 1897.

Digitized by Google

noch nicht erbringen zu können, so wollen wir doch nicht anstehen, sie hier auszusprechen: Die Aetiologie der Rhin. atroph. foet. ist keine einheitliche, sondern eine mannigfaltige. Hereditäre und dyskrasische Einflüsse spielen eine grosse Rolle, acute und chronische Infectionskrankheiten, die eine Atrophie der Schleimhaut und des Gerüstes, Veränderungen des Epithels hervorrufen, scheinen sie auch veranlassen zu können. Von ersteren Momenten sei vor Allem die hereditäre Syphilis genannt, daneben Rhachitis und Scrophulose. Von letzteren die Diphtherie. Microorganismen können höchstens eine accidentelle Rolle spielen. Das Nasengerüst verdient besondere Aufmerksamkeit. Sein Breitendurchmesser ist grösser, sein Tiefendurchmesser kleiner, seine einzelnen Theile sind sämmtlich kleiner, schmäler, dünner.

Einen neuen Anstoss, das Nasengerüst bei dieser Krankheit in Betracht zu ziehen, erhielten wir durch die Mittheilungen Hopmann's, der „bei reiner Ozäna das Septum im Durchmesser von vorn nach hinten in der Regel erheblich kürzer als normal" und „umgekehrt die Tiefe des Nasenrachenraumes gegen die Norm nicht unerheblich vergrössert" fand. Wir haben nun in der von Hopmann angegebenen Weise gemessen, und zwar 100 Fälle mit Ozäna und 100 Fälle ohne Ozäna und im Durchschnitt gefunden:[12])

Für Ozänanasen	= 75,53	mm	Septum-Durchmesser,
" "	= 24,47	"	NRR- "
Für andere Nasen	= 78,63	"	Septum- "
" " "	= 21,37	"	NRR- "

Eine Differenz also ist entschieden vorhanden, wenn sie auch viel kleiner ist wie bei Hopmann, der sie auf 5—15 mm angiebt. Halten wir es danach auch für bedenklich, auf solche Resultate Diagnose und Prognose zu gründen, so erscheinen sie uns für die Aetiologie doch immerhin wichtig und werth, weiter nachgeprüft zu werden, was leider aber bis jetzt kaum geschehen zu sein scheint. Unsere Fragebogen gaben auch einen deutlichen Beweis dafür, von welcher Bedeutung das gesammte Nasengerüst bei dieser Krankheit ist. Die characteristische Ozänanase fand sich nämlich in zwei ganz verschiedenen Reihen, einmal unter 60 Fällen in 43,3 pCt. und unter 100 Fällen in 42,6 pCt., also in einem sehr hohen und auffallender Weise fast in demselben Procentsatz. Was die von Grünwald mit soviel Verve vertheidigte Nebenhöhlentheorie der Ozäna betrifft, so habe ich sie schon in meinem ersten Jahresbericht bekämpft und will jetzt diesem negativen Urtheil nichts weiter hinzufügen als die Thatsachen: „In den Jahren 1892 bis 1894 habe ich 182 Ozänafälle gesehen und niemals Eiter in einer von den probatorisch eröffneten Nebenhöhlen. Dementsprechend habe ich in dieser Zeit 83 Nebenhöhlenempyeme gesehen, von denen keines echte Ozänasymptome geboten hatte."[13])

---

[12]) Cfr. Emil Rode: Literarische und klinische Studien zur Ozänafrage. Inaug.-Diss., Leipzig 1896.

[13]) Gerber: Ueber den gegenwärtigen Stand der Lehre von der Naseneiterung. Deutsche Medicinal-Zeitung 1895, No. 96.

Digitized by Google

Gehen wir zu den infectiösen Affectionen der Nase über, so müssen wir vor Allem hier der sogenannten Rhinitis fibrinosa[14]) gedenken.

Diese Erkrankung, die früher als gesteigerter Schleimhautcatarrh aufgefasst ein unscheinbares Dasein fristete, ist inzwischen durch ihre von namhaften Forschern entdeckten Beziehungen zur Diphtherie interessant geworden. Jedoch hatte man sich bis in die neueste Zeit hinein über sie nicht einigen können und als Beweis gegen ihre diphtherische Natur vor Allem das Fehlen der Contagiosität angeführt. Es ist mir nun im Verein mit dem (jüngst erst dem Leben wie der Wissenschaft so früh entrissenen) Collegen Privatdocenten Dr. Podack gelungen, nicht nur in fünf hintereinander beobachteten Fällen von Rhinitis fibrinosa regelmässig virulente Diphtheriebacillen nachzuweisen, sondern auch zum ersten Male einwandsfrei eine Contagiosität mit Nachweis virulenter Bacillen bei dem inficirenden wie bei dem inficirten Individuum gleichzeitig zu beweisen.

Im nächsten Jahre 1896 haben wir dann noch zwei weitere Fälle mit dem gleichen Befund beobachtet, die mit noch zwei Fällen von 1897 zusammen von Scherliess[15]) publicirt wurden. Gleichzeitig fortgesetzte Beobachtungen über die entsprechenden fibrinösen Entzündungen des Rachens und Kehlkopfes haben uns dann auch zu der Ansicht geführt, die ja wohl schon anfängt, eine allgemeine zu werden, dass nämlich die Grenzen der Diphtherie — immer vorausgesetzt, dass der Klebs-Löffler'sche Bacillus ihr alleiniger Erreger ist[16]) — weiter und weiter gezogen werden müssen; dass wir auch viele, scheinbar unschuldige, fibrinöse Entzündungen ihr zuzuzählen haben, unschuldig vielleicht nur durch eine dauernde (wie bei der Nasen- und Conjunctivalschleimhaut) oder eine zeitweise (wie bei der Rachen- und Kehlkopfschleimhaut) Unempfänglichkeit der Schleimhaut. Ja, bekanntlich kommt auch eine auf Diphtheriebacillen beruhende Erkrankung ohne Pseudomembranen vor: Diphtheria sine Diphthera. Es hat sich uns in Folge dessen ferner die Ueberzeugung aufgedrängt, dass man eine andere Eintheilung der in Rede stehenden Erkrankungen vornehmen müsse, wobei man unseres Erachtens gut thut, auf den alten, kurzen Namen des Croups zurückzugreifen. Wir haben daher in der zuletzt erwähnten Dissertation[17]) ein Resumé gegeben, das, jetzt noch etwas erweitert, etwa lautet:

1) Die fibrinösen Entzündungen der oberen Luftwege sind nur bacteriologisch zu klassificiren, wenn dem Practiker dadurch auch noch keine schnelle Erleichterung der Diagnose gegeben wird. Denn:

2) Es können sich, von der arteficiellen Bildung von Pseudomembranen (nach Galvanocaustik etc.) abgesehen, auch bei der spontanen die verschiedensten Bacterien betheiligen, wie vornehmlich Staphylococcen, Streptococcen, Diplococcen und Diphtheriebacillen. Nun ist aber die Anwesenheit eines dieser Bacterien durchaus nicht mit be-

---

[14]) Gerber und Podack: Ueber die Beziehungen der sogenannten primären Rhinitis fibrinosa etc. Deutsches Arch. für klin. Medicin, Bd. 54.

[15]) Ueber fibrinöse Entzündungen der oberen Luftwege. Inaug.-Diss., Königsberg 1897.

[16]) Siehe dagegen Baumgarten.

[17]) Cfr. Scherliess, S. 31.

Digitized by Google

stimmten characteristischen klinischen Erscheinungen identisch, die den anderen Bacterien nicht zukommen.

3) Da die fibrinösen Entzündungen der oberen Luftwege mit Diphtheriebacillen sich in keinem Punkte von den vorwiegend gutartigen Formen der Diphtherie unterscheiden, so sind sie dieser Erkrankung fürderhin auch zuzuzählen. Diejenigen ohne Diphtheriebacillen könnte man auch der Kürze halber mit „Croup" bezeichnen. Wir würden also eintheilen:

I. Rhinitis, resp. Pharyngitis, Laryngitis fibrinosa s. pseudomembranacea mit Diphtheriebacillen = Diphtheria narium, faucium, laryngis.

II. Rhinitis, resp. Pharyngitis, Laryngitis fibrinosa s. pseudomembranacea mit Staphylococcen, Streptococcen, Pneumococcen etc. = Croup der Nase, des Pharynx, des Larynx.

4) Die croupösen Entzündungen sowohl wie die diphtherischen können bald mit leichten, bald mit schweren Local- und Allgemeinerscheinungen einhergehen. Jedoch ist der Character der ersteren meist gutartiger.

5) Es muss daher jeder Fall einer fibrinösen Entzündung als möglicher Weise diphtherisch angesehen und dementsprechend behandelt (isolirt) werden, ehe nicht microscopisch das Gegentheil bewiesen ist.

6) Was speciell die als Rhinitis fibrinosa diphtherica bezeichnete Varietät der Nasendiphtherie betrifft, so ist sie eine verhältnissmässig seltene Affection, die meist Kinder befällt, die anderen Schleimhäute nicht wesentlich zu afficiren pflegt, zwei bis drei Wochen dauert und gutartig verläuft. Bisweilen aber geht sie auch in eine schwere Diphtherie über. Nur dem Grade, nicht der Art nach ist sie von dieser verschieden. Der Grad aber wird wohl von der Empfänglichkeit der Schleimhaut bestimmt.

Mit der Syphilis der oberen Luftwege habe ich mich schon als Assistent der weiland Michelson'schen Poliklinik eingehend beschäftigt[18]) und dieses Thema auch weiterhin immer im Auge behalten. Besonders machte ich auf die im oberen Theile des Nasenrachenraumes verborgenen Aeusserungen dieser nichts verschonenden Krankheit aufmerksam[19]), die gar zu leicht übersehen werden können — Beobachtungen, die von Hopmann u. A. bestätigt worden sind. Zu besonderen Studien regten dann die spät auftretenden Aeusserungen der hereditären Syphilis in den oberen Luftwegen an, die oft unter dem Bilde der Scrophulose und anderweitiger Affectionen verlaufen und genauester Untersuchung bedürfen. Diese Studien fanden in der Literatur, ausser in Fournier's grundlegendem Werke: De la syphilis héréditaire tardive, noch wenig Rückhalt. Wir machten darauf aufmerksam, dass diese Erkrankungen oft scheinbar ganz unschuldig beginnen — als einfacher Schnupfen oder als Ozäna, als gewöhnlicher Kehlkopfcatarrh u. dergl. —, um ganz plötzlich sich zu einem malignen Ausgang zu wenden, der dann auch durch die energischsten Curen

[18]) Beiträge zur Kenntniss der pharyngo-nasalen Syphilisaffectionen. Arch. f. Dermat. u. Syph. 1889, 4. Heft.

[19]) Syphilis des Nasenrachenraumes. Ibidem 1892.

Digitized by Google

nicht mehr aufzuhalten ist. Der ab ovo inficirte Organismus ist ungleich schwerer durch die Therapie zu beeinflussen, als der, welcher das Virus später acquirirt hat.

Diese schweren Ausgänge sind bezüglich der Nase: Destructionen des Gerüstes, unter denen wir mehrere Formen zu unterscheiden haben; im Rachen: besonders Synechien zwischen Segel und hinterer Pharynxwand; im Kehlkopf: „papillomatöse Degeneration" und Stenosen[20]).

Eine ehrenvolle Aufforderung des Herrn Prof. Lassar veranlasste mich, meine Erfahrungen über die Syphilis der oberen Luftwege zusammen zu fassen, und hatte ich die Freude, diese Arbeit auch in's Russische übersetzt zu sehen[21]).

Zählen wir noch kurz die Fälle auf, die durch ihre grössere Seltenheit unter den übrigen hervorragen, so hätten wir erstens von extragenitalen Sclerosen: einen Primäraffect am Nasenflügel, einen an der Lippe bei einem 5jährigen Kinde und einen Tonsillarschanker bei einer alten Frau.

Wir konnten ferner an drei Beispielen zeigen, dass echte Nebenhöhleneiterungen auch im Verlauf einer Lues auftreten können, wohl im Anschluss an Caries und locale Eiterung im Bereich der mittleren Muschel.

Durchbrüche von Nebenhöhlenempyemen erlebten wir zwei Mal, den eines Stirnhöhlenempyems durch die vordere Wand und den eines Kieferhöhlenempyems in die Orbita.

Von den Rachenfällen ist besonders erwähnenswerth ein Gumma der hinteren Pharynxwand, das ein Sarcom vortäuschte und Allgemeinsymptome machte, die an die sog. Klumpke'sche Lähmung erinnerten: Schmerzen im Nacken, Absterben des linken Armes, Anästhesie des linken Mittelfingers und Verengerung der linken Pupille. Der Tumor reichte bis in den Aditus laryngis herein und verschwand völlig auf Jodkali.

Nicht selten haben wir es bei der hereditären wie bei der acquirirten Syphilis mit Pharynxstricturen zu thun gehabt. Dieselben entstehen meist durch Synechien zwischen der hinteren Rachenwand und dem Segel. Seltener sitzen sie höher oben im Nasenrachenraum oder zwischen dem abfallenden Theile der Zunge und der hinteren Rachenwand. Nicht selten ist die erste und letzte Art der Verwachsung zusammen vorhanden. Selten ist die Verwachsung zwischen Segel und Pharynxwand eine totale. Meist findet sich in der Mitte eine mehr oder minder grosse Oeffnung frei und für die Inspirationsluft durchgängig. Von dieser aus hat die Trennung zu beginnen. Ueber die Art unserer Therapie ist in der Arbeit von Dr. Fleischmann und Dr. Borchard[22]) berichtet worden, in der auch einige vorzügliche Abbildungen besser wie Worte die Situation erläutern. Zwei sehr brauchbare Instrumente für die Nachbehandlung sind das Bellocq'sche Röhrchen und der fixirbare Gaumenhaken von Schmidt.

---

[20]) Spätformen hereditärer Syphilis in den oberen Luftwegen. Klinische Studie. Braumüller, Wien 1894.

[21]) Die Syphilis der Nase und des Halses. Karger, Berlin 1895.

[22]) Ueber Pharynxstricturen. Arch. f. Laryngologie, II. Bd., 3. Heft.

Digitized by Google

Einer der in jener Arbeit mitgetheilten Fälle dürfte wohl auf diphtherischer, nicht auf luetischer Basis entstanden und somit recht selten sein. Zugleich bot dieser Fall eine doppelte Strictur. Neben ihm machte sich ein Fall von totaler Concretion zwischen Segel und Rachenwand, bei dem zugleich hochgradige Kehlkopfstenose bestand, besonders bemerkbar.

In Bezug auf die Häufigkeit der Kehlkopfsyphilis haben wir in den Statistiken ungeheuer abweichende Angaben gefunden und daher versucht, aus grösseren Reihen einen ungefähr zuverlässigen Mittelwerth zu erhalten. Dass die Angaben aus Halskliniken anders sind wie aus Syphiliskliniken, ist natürlich. Als Mittelwerthe haben wir gefunden:

Kehlkopfsyphilis unter anderen Syphilismanifestationen = 4,5 pCt.
" " " Halskrankheiten . . . = 3,63 "

Natürlich werden die Laryngologen die schwereren und die Syphilidologen die leichteren Fälle bekommen, und danach richten sich denn auch die Angaben über das Verhältniss der secundären zu den tertiären Formen. Als Mittelwerthe rechneten wir aus: Vorkommen der secundären zu den tertiären Formen 63,46 pCt. : 36,54 pCt., ungefähr 7:4.

Von den Kehlkopffällen nahm unser besonderes Interesse in Anspruch: erstens ein Fall mit Perichondritis thyreoidea externa et Perichondritis arythaenoidea dextra mit völliger Fixation der rechten Kehlkopfhälfte, und ferner eine hochgradige Laryxstenose, bei der die Schrötter'schen Catheter neben specifischer Kur einen vorzüglichen Erfolg erzielten.

Neben die Syphilis gehört immer die Tuberculose, und hätten wir, wie in dem letzten Jahre, schon früher lepröse Erkrankungen der Nase und des Halses beobachtet, so würde die Lepra die dritte in dem nicht schönen Bunde sein. Denn haben diese drei Erkrankungen schon im Allgemeinen pathologisch-anatomisch wie klinisch viel Verwandtes, so gilt dies im Speciellen ganz besonders von ihren Manifestationen in den oberen Luftwegen. Es gilt dies besonders von den früher nicht beobachteten, mit fortschreitender Erkenntniss aber als nicht einmal so selten constatirten Aeusserungen der Tuberculose der Nase und des Rachens.

Vier bemerkenswerthe Fälle dieser Art sind in der Dissertation von Boluminski[23]) mitgetheilt worden; gesehen haben wir seit der Zeit weit mehr. Differentiell-diagnostisch besonders interessant war der Fall eines 17jährigen jungen Mannes, bei dem die localen Erscheinungen nicht minder wie die allgemeinen in erster Reihe immer auf hereditäre Syphilis hätten schliessen lassen. Der Patient machte nämlich durchaus den Eindruck eines zwölfjährigen Knaben und stellte so das Allgemeinsymptom dar, das Fournier als „Arrêt du développement", als „infantilisme" und als characteristisch für hereditäre Syphilis bezeichnet hat.[24]) Ich habe den Patienten immer unter Augen behalten und heute, da er 22 Jahre und längst in Stellung ist, wird er immer noch für einen Knaben, ja für ein Kind gehalten. Nimmt man dazu

[23]) Beiträge zur Tuberculose der oberen Luftwege.
[24]) Cfr. Sitzungsbericht des Vereins für wissenschaftliche Heilkunde zu Königsberg vom 21. Mai 1894.

Digitized by Google

die localen Erscheinungen, die er damals bot — Ulcerationen an den Muscheln und am Septum, die mit Hinterlassung einer grossen Perforation im knorpeligen und knöchernen Septum und einer Ozäna abheilten, Ulcerationen an Segel und Rachenwand, die mit Defect der Uvula und Narbenbildung abheilten, und ebensolche an der Epiglottis — so wird man mit Recht zuerst an Lues denken müssen. Und doch war es eine zweifellose Tuberculose, wie nicht nur die Anamnese, sondern auch die histologische Untersuchung eines sich später ausbildenden Granulationstumors an der Nasenscheidewand (Tuberculom) und der Erfolg der Therapie lehrte. Dieser Fall bewies nicht nur die ungeheure Aehnlichkeit der Tuberculose mit der Lues der oberen Luftwege, er bewies auch, dass eine Entwicklungshemmung ebenso gut wie durch Syphilis auch durch andere Dyskrasien bedingt sein könne. Dass auch im Nasenrachenraum die Tuberculose isolirt und verborgen auftreten kann, ähnlich wie die Lues, das habe ich zum ersten Male im Jahre 1895 gesehen bei einer 20jährigen Patientin, der ich einige Jahre zuvor tuberculöse Eruptionen in Nase und Rachen mit scharfem Löffel und Paquelin beseitigt hatte[25]). Bei einem zweiten Fall derart, der lange Zeit hindurch räthselhaft schien, spielte sich der Process fast ausschliesslich an den Choanen und am Rachendach ab und führte zu einer Randnecrose des Vomer, wie man es sonst auch nur bei der Syphilis sieht. Ueber diesen Fall habe ich in meinem Artikel „Tuberculose und Lupus der Nase" für das Handbuch der Laryngologie berichtet.

Nur noch drei Fälle seien aus der grossen Zahl der tuberculösen Erkrankungen herausgegriffen: Erstens eine ausgesprochene Larynxtuberculose bei einem 5jährigen Mädchen. Ferner ein tuberculöser Tumor der Zunge bei einer 43jährigen Frau, die weder hereditär belastet war, noch sonst irgend welche Erscheinungen von Tuberculose bot. Auch die Affection der Zunge konnten wir nach dem klinischen Bilde nur für eine „Leucoplacie mit Uebergang in Carcinom" ansprechen, bis die Untersuchung der einzigen etwa erbsengrossen Verhärtung unter einem Plaque eine tuberkelhaltige Granulationswucherung mit Riesenzellen ergab. Als die mögliche Entstehungsursache liess sich nur eruiren, dass die Patientin, die Frau eines Posthalters, gewohnt war, die Postmarken mit der Zunge anzufeuchten[26]).

Schliesslich folgender, hier zum ersten Male mitgetheilter Fall:

Auguste W., 20 Jahre alt, giebt an, stets gesund gewesen zu sein, ebenso wie vier lebende Geschwister. Zwei sind jung gestorben, ebenso die Mutter im 41. Lebensjahre an einer Lungenkrankheit. Im vorigen Jahre sei sie vorübergehend heiser gewesen, was jedoch ohne jede ärztliche Hilfe verschwand. Seit ihrer frühesten Kindheit (ob angeboren, weiss sie nicht) hätte man in der Familie eine Vergrösserung ihres linken Ohrläppchens bemerkt. Dieselbe sei Anfangs klein gewesen, allmählich aber zur Grösse einer guten Haselnuss angewachsen. Die Oberfläche habe oft noch kleine Erhebungen gezeigt und eine blaurote Farbe. Schmerzen habe sie nur bei

[25]) Cfr. Sitzungsbericht des Vereins für wissenschaftliche Heilkunde zu Königsberg 1895.

[26]) Dobberstein: Beitrag zur Casuistik der localen Tuberculose. Inaug.-Diss., Königsberg 1896.

Digitized by Google

Berührung gehabt und bei Schlag oder Stoss heftige Blutungen. Jetzt hätte sie seit langer Zeit gar keine Beschwerden und käme nur, um zu fragen, ob man ihr die Geschwulst ohne Schmerzen fortbringen könne, da es doch so hässlich aussehe.

Das kräftige, blühend aussehende Mädchen zeigt eine in allen Dimensionen ziemlich gleichmässige Vergrösserung des linken Ohrläppchens, dessen Conturen vergrössert, aber nicht verändert sind, und das jetzt auch sonst weder in Farbe, noch Consistenz irgend etwas Pathologisches aufweist. Keine Verhärtung, noch Erweichung, kein Schmerz auf Druck. Allem Anschein nach kein Tumor, sondern eine Hypertrophie des normalen Gewebes, wie sie ja auch an anderen Körpertheilen vorkommt. Es sei hier noch ausdrücklich bemerkt, dass das Ohrläppchen nicht durchbohrt war und das Mädchen nie Ohrringe getragen hatte[27]).

Da auch die Untersuchung sowohl der inneren Organe, speciell der Lungen wie auch der Nase und des Halses keine Abnormitäten ergab, so stellten wir die Diagnose lediglich auf eine Vergrösserung des Ohrläppchens, sog. Macrotie.

In Chloroformnarcose wurde das Ohrläppchen keilförmig umschnitten, indem wir es genau nach den Conturen des anderen Ohres zu modelliren suchten. Das gelang auch vorzüglich, das Ohr heilte in wenigen Tagen anstandslos, und die Patientin reiste sehr vergnügt nach Hause ab.

Als man nun aber später an eine microscopische Untersuchung des excidirten Stückes ging, zeigte sich das characteristische Bild der Hauttuberculose mit vielen Epitheloidzelltuberkeln.

Demnach hatten wir es hier mit einem Tuberculom des äusseren Ohres zu thun.

Die Krankheitsbilder des Scleroms bezw. der Stoerk'schen Blennorrhoe bedürfen wohl noch einer genaueren Gebietsabgrenzung und Klärung in ihrem Verhältnisse zu einander. Wir hoffen, späterhin einige Beiträge hierzu liefern zu können, und daher sei hier nur erwähnt, dass wir in diesen fünf Jahren vier einschlägige Fälle sahen.

Im Grossen und Ganzen war das Bild etwa folgendes: Aeussere Nase in allen Fällen intact (abgesehen von einem nicht mitgerechneten Fall, der aus anderweitiger Behandlung zu uns kam). Das Naseninnere in den unteren Partien oft atrophisch, ozänaartig; in den oberen, an den mittleren Muscheln starre rigide Wucherungen. Ebensolche am Septum (besonders Vomer) und bisweilen auch an den Seitenrändern der Choanen. Eitrige, mehr minder profuse Secretion mit Fötor. Im Kehlkopf Stenosenerscheinungen, meist durch subglottische Wülste bedingt. In der Trachea oft Borkenbildung. Rhinosclerombacillen im Secret und im Gewebssaft bei zwei Fällen. Bei einem dieser Fälle, der sich Anfangs dieses Jahres wieder vorstellte, hat jetzt die Tracheotomie gemacht werden müssen.

Zum Capitel von den Tumoren hätten wir nicht gerade Neues zu berichten, obwohl deren eine grosse Menge und auch seltenere zur Beobachtung kamen.

Hinsichtlich des Vorkommens der Schleimpolypen bearbeitete Goldstein[28]) noch einmal die Frage der Altersgrenzen. Er fand unter

---

[27]) Cfr. v. Eiselsberg: Wiener med. Wochenschr. 1887, No. 53.

[28]) Ueber Nasenpolypen bei Individuen unter 16 Jahren. Inaug.-Diss., Leipzig 1894.

Digitized by Google

73 Fällen 5, also 6,85 pCt. im Alter unter 16 Jahren, ein Procentsatz, der die von Hopmann und Jurasz noch übertrifft. Gegenüber Billroth und Michel betonte er, dass die Polypen doch häufiger einseitig wie doppelseitig sind.

Bei einer Frau von einigen 30 Jahren, bei der wohl eine Siebbeinerkrankung zu Grunde lag, war es zu einer colossalen Auftreibung der Nase gekommen. Ich entfernte ihr 67 Polypen resp. Polypenfragmente; leider unterbrach sie wegen allgemeiner Schwäche die Behandlung[29]).

Von selteneren Tumoren der Nase hatten wir: ein Plattenepithel-Carcinom am Nasenflügel eines 20jährigen Mädchens, ein hartes, verrucaähnliches Papillom der Nasenscheidewand; zwei Sarcome derselben, ein Angiosarcom der Scheidewand; ein Tuberculom.

Von Tumoren des Nasenrachenraumes: zwei colossale retronasale Polypen; einen Fall mit excessiv vergrösserten hinteren Muschelenden, die einen Tumor vortäuschten. Ausser diesen, die wir als „Pseudo-Nasenrachentumoren" bezeichnet haben, von eigentlichen: einen Choanenrandpolyp (fibromucösen Polyp); ein Basisfibrom und ein weiches Sarcom. Eine zusammenfassende Arbeit über diesen Gegenstand hat K. Schreiber[30]) in seiner Dissertation geliefert.

Tumoren des Rachens: eine Sclerose der Tonsillen, ein Gumma des Rachens; ein Alveolarsarcom der Tonsille, ein Alveolarsarcom der hinteren Pharynxwand.

Auch einige Tumoren des Kiefers kamen zuerst in unsere Hände. Von diesen haben wir drei Cysten des Oberkiefers selbst behandelt. Alle drei traten im Bereich der Schneidezähne auf, mit denen aber irgend einen Zusammenhang nachzuweisen nicht gelang. Die erste Cyste, die ich sah, hielt ich für eine Parulis und incidirte einfach. Statt des erwarteten Eiters aber entleerte sich typische braune Cystenflüssigkeit mit massenhaft glänzenden Pünktchen, die das Microscop als Cholestearincrystalle bestätigte. Da nun die Wand nicht mehr in toto zu entfernen war, haben wir mit dem scharfen Löffel ausgekratzt, was nur irgend folgte, und dann mit Jodtinctur geätzt. Es entstand zwar eine kleine Perforation durch den Boden der rechten Nasenhöhle hindurch, die sich aber bald wieder schloss, wie denn auch die Cyste nach freilich recht langer Nachbehandlung völlig heilte.

Ein Sarcom der linken Oberkieferhälfte hatte zu colossaler Auftreibung der linken Nasenhöhle geführt; es füllte dieselbe nicht nur völlig aus, sondern wucherte durch das linke Nasenloch nach aussen; zugleich bestand Protusio des linken Bulbus. Der Fall wurde an die Chirurgen überwiesen.

Ueber die Tumoren des Kehlkopfes bleibt uns nicht viel zu sagen. Zahl und Art derselben erhellt aus den Tabellen.

Bei drei extralaryngealen Tumoren hatten wir Verdrängungs-

---

[29]) Vorgestellt in der Sitzung des Vereins für wissenschaftliche Heilkunde zu Königsberg vom 21. Mai 1894.

[30]) Ueber Geschwülste des Nasenrachenraumes. Inaug.-Diss., Königsberg 1896.

Digitized by Google

erscheinungen des Kehlkopfes, die eigenthümliche laryngoscopische Bilder ergaben. Meisterhafte Abbildungen hiervon befinden sich in unserer Sammlung rhinoscopischer und laryngoscopischer Bilder, von Braune, dem Zeichner des Michelson-Mikulicz'schen Atlas, angefertigt. Diese Sammlung ist von Jahr zu Jahr vermehrt worden und ist eine vorzügliche Beihilfe zum Unterricht. Die Tumoren, die diese Verdrängung des Kehlkopfes bewirkten, waren: ein Gumma, ein Sarcom des Rachens und ein anscheinend carcinomatöser Tumor der Thyreoidea.

An die Tumoren schliessen wir zwanglos die Fremdkörper, von denen eine grosse Reihe in Nase, Ohr, Rachen und Kehlkopf zur Beobachtung kam. Die Entfernung gelang meist anstandslos, ohne dass jemals sich irgend welche Complicationen herausstellten. Im Kehlkopf wurde gefunden: eine Gräte, ein Stück Mohrrübe, ein Knochen und eine Stecknadel.

Wenn Voltolini während seiner ganzen, langen und reichen Thätigkeit nur drei Nasensteine beobachtet hat, so dürfen wir es als einen besonders günstigen Zufall betrachten, dass wir in dem ersten Lustrum deren auch bereits drei gesehen haben. Gleich der erste schon im Jahre 1892 beobachtete gab Veranlassung zur Erhebung eines interessanten, bis dahin noch nicht gemachten Befundes.[31]) Auffallend genug ist es, dass man sich bis dahin stets mit der chemischen Analyse der Steine begnügt und nie an eine microscopische Untersuchung gedacht hat, die man doch heut zu Tage sonst stets zu Rathe zu ziehen pflegt. Dass die Concremente aus Kalksalzen bestehen, war allbekannt und der fast immer gleiche Befund schon zum Ueberfluss publicirt worden. Damit war aber doch die Frage der Nasensteine nicht beantwortet. Unmöglich konnten die Kalksalze allein den Stein bilden, nach dessen Entkalkung denn ja auch noch eine Grundsubstanz übrig blieb. Die von Herrn Privatdocenten Dr. M. Askanazy geleitete microscopische Untersuchung nun erwies diese Grundsubstanz als eine theils glänzend homogene, theils feinkörnige, geschichtete oder häufiger radiärstreifige Masse. Die meisten derartigen Schollen offenbarten ein fein chagrinirtes, gleichmässig gekörntes Aussehen und erwiesen sich bei genauerem Zusehen als Bacterienhaufen. Auch die radiärstreifig angeordneten Gebilde sind strahlig gruppirte, feine Pilzfäden, welche hier und da um einen central gelegenen braunen Körnerhaufen drüsig gelagert sind. Es giebt dies ein sehr marcantes, characteristisches Bild, das an Actinomyces erinnert, sich von diesem aber durch den Mangel an Keulen und Verzweigungen deutlich unterscheidet.

Da die Microorganismen nach der Entkalkung grösstentheils keine Anilinfarben mehr annahmen, liess sich über die Art derselben nichts Sicheres sagen. Jedoch erinnerten sie morphologisch — besonders die radiär gestellten Pilzfäden — an Leptothrix.

Da es mir gelang, bei den anderen beiden Steinen genau denselben Befund zu erheben[32]), so dürfen wir fortan wohl Bacterien

---

[31]) Gerber: Zur Kenntniss der Nasensteine. Deutsche med. Wochenschrift 1892, No. 51.

[32]) Vergl.: Sitzungsberichte des Vereins für wissenschaftliche Heilkunde zu Königsberg vom 17. Februar 1896.

Digitized by Google

(Leptothrix und andere Bacillen und Coccen) als das hauptsächliche Baumaterial der Steine betrachten.

Zusammenfassend ist dieser Gegenstand von Schmalöwski[33]) bearbeitet worden, dessen Resumé lautet:

1) Der Nasenstein ist eine seltene Erkrankung der Nase. Es sind im Ganzen bis jetzt etwa 204 Fälle publicirt worden.

2) Er kommt in jedem Alter vor, entgegen früheren Ansichten auch bei Kindern unter zehn Jahren.

3) Er ist beim weiblichen Geschlecht viel häufiger.

4) Zur Steinbildung bedarf es jedesfalls immer eines die Abscheidung der Kalksalze hervorrufenden Factors, der aber so beschaffen sein kann, dass er sich macroscopischer Erkennung entzieht (wie feinste Blutklümpchen, Wattefasern und dergl.). Daher muss man sagen, dass es auch Steine ohne Kern giebt.

5) Bei dem Aufbau der Nasensteine spielen die Bacterien die wichtigste Rolle.

Einige Jahre nach meiner ersten Publication ist von Moure in Bordeaux annähernd der gleiche Befund erhoben worden. Dieser Autor hat meine Arbeit nicht gekannt oder nicht erwähnt. Auch weder auf einen nochmaligen Hinweis von mir[34]) noch auf directe briefliche Mittheilung ist eine Anerkennung meiner Priorität erfolgt.

Eine besondere und eingehende Besprechung verdienten die Paresen des Kehlkopfes, die in allen Arten und Stadien zur Behandlung kamen. Doch gerade hier, bei den engen Beziehungen dieser Affectionen zu Allgemeinerkrankungen, würden wir so in die Weite und Breite kommen, dass die Grenzen dieses Berichtes dadurch weit überschritten werden dürften.

Unter den vielen Fällen von Recurrensparese sind uns diejenigen besonders aufgefallen, bei denen ein ätiologisches Moment auch bei eingehendster Untersuchung und lange fortgesetzter Beobachtung absolut nicht hat gefunden werden können. Es dürften sechs Fälle oder mehr dieser Art sein, unter denen drei jugendliche Individuen von 15—20 Jahren waren, die sich anscheinend der besten Gesundheit erfreuten. Am nächsten liegt ja bei derartigen Fällen die Annahme, dass es sich um den Druck irgendwie pathologisch veränderter Bronchialdrüsen handelt.

Von den übrigen Paresen interessirte besonders eine doppelseitige Posticuslähmung nach Typhus, welche die Tracheotomie erforderte, und schliesslich folgender Fall:

Ein 16jähriges junges Mädchen aus Russisch-Polen ist seit längerer Zeit heiser; neuerdings stellten sich auch Anfälle von Athemnoth ein. Bei einer sehr hochgradigen Dyspnoe wird ein Specialarzt gerufen, welcher eine Stenose auf tuberculöser Basis diagnosticirt und die Tracheotomie für nothwendig erklärt, behufs welcher Patientin einer Klinik übergeben wird. Längere Zeit hiernach wird die Patientin, die noch die Canüle trägt, uns zugeführt. Sie ist ein gesund aussehendes Mädchen, deren Untersuchung keinerlei pathologische Momente ergiebt. Speciell Lungen und obere Luft-

[33]) Ueber Nasensteine etc. Inaug.-Diss., Königsberg 1897.

[34]) Nochmals: Der Nasenstein — ein Bacterienproduct. Monatsschrift für Ohrenheilkunde 1894, No. 10.

Digitized by Google

wege normal. Stimmritze enge, Hyperkinese der Mm. thyreo-arytaenoidei externi, Hypokinese der Interni. Aber keine Spur von anatomischen, speciell tuberculösen Veränderungen. Dagegen zeigte Patientin bei weiterer Beobachtung schwere hysterische Symptome. Sie brachte die grössten Kunststücke zu Stande: Harnverhaltung, Hämaturie u. a.

Unsere Diagnose lautete: Laryngospasmus hystericus. Nach längerer Behandlung gelang es, die Canüle zu entfernen und den Schnitt zuheilen zu lassen. Einige Wochen später aber fing sie wieder über Luftbeschwerden zu klagen an und uns blieb schliesslich nichts übrig, als ihr neuerdings die Tracheotomie zu machen.

* * *

Es ist mir ein Bedürfniss, am Schluss dieses Berichtes die fleissige und treue Mitarbeiterschaft meines ehemaligen Ammanuensis, des Herrn Cand. med. Gustav Prang, dankend zu erwähnen.

Uvula-Anomalien.

Von

Dr. med. **R. Henke**, Clausthal.

Ueber die kleine Uvula[35]) finden sich selbst in grossen, allgemeinen, wie Specialwerken nur spärliche Daten und doch sind ihre Anomalien und Varietäten nicht nur interessant, sondern auch wichtig genug, um eine Besprechung zu rechtfertigen. Die morphologischen Varietäten der Uvula sind theils congenital, theils pathologisch zu Stande gekommen, selten traumatischen Ursprungs. Die pathologischer Provenienz können sowohl vorübergehend, wie bleibend sein. Neoplasmen, Tumoren im eigentlichen Sinne, ändern ebenfalls die Normalform.

I.

Zäpfchen-Abnormitäten, mit Ausschluss der durch Tumoren hervorgerufenen, finden sich zu etwa 2,80 pCt. Angegeben wird als seltenes Vorkommen: Fehlen des Organs. Ich habe an tausenden daraufhin Untersuchter niemals diesen Defect gefunden, wohl aber eine rudimentäre Entwicklung, welche ihn vorzutäuschen vermochte. In einzelnen prägnanten Fällen war das normaliter 125 mm messende Organ nur als eine 2—3 mm lange Prominenz, und zwar allein bei erschlafftem Velum, besonders im Exspirations-Luftstrom flottirend, an gehöriger Stelle erkennbar. Es ist aber sehr wohl möglich, dass in gewissen Gegenden diese Anomalie gerade so ein quasi endemisch-characteristisches Phänomen ist, wie stellenweise das echte Ankyloglosson.

Häufiger, nach meiner eigenen Erfahrung in circa 0,63 pCt., ist dagegen die Hypermegalie der Uvula, welche wesentlich in einer Längen- und Volumenzunahme besteht. Die einfache Elongation zeigt das im

---

[35]) Das Diminutiv uvula findet sich meines Wissens in alter Zeit nicht. Die Bezeichnung für das Organ lautet bis in's 17. Jahrhundert: Gurgulio, Columella, Uva. Letzteres bedeutet seinem ursprünglichen Sinne gemäss: „Klumpen". Analog bezeichnet der altgriechische Sprachgebrauch die Uvula als *γαργαρεών* (von *τὰ γάργαρα* = Haufen) und nur in geschwollenem Zustande als *σταφυλή*.

Digitized by Google

Querschnitt fast immer reducirte Zäpfchen mit normal, oder blasser als normal gefärbter Schleimhaut gleichsam wie durch Zug in die Länge ausgereckt. Beinahe immer ist an einer derartigen Uvula die Erscheinung auffallend, dass deren oberer, zwar verschmälerter, aber die bekannte conische Zuspitzung nach unten darbietender Abschnitt sich in ein stark verjüngtes, blass tingirtes Anhängsel fortsetzt, welches abgetrennt sich als ein hohler, im Inneren durch lockeres, feinfädiges Bindegewebe sparsam zusammengehaltener Schleimhautsack erweist, den man wie einen Handschuhfinger umstülpen kann. Bisweilen zeigt die so gestaltete Uvula eine seichte Längsfurchung in der Mitte der Vorderfläche ihres oberen Abschnittes. Mitunter trägt das sackartige Anhängsel am unteren, freien Ende noch eine blasige Anschwellung von gleichem Bau, welche wiederum durch Furchung mehrfach gelappt sein kann. Fig. 1 zeigt einen 120 mm, Fig. 2 einen 200 mm langen, blasig aufgetriebenen Appendix. Alle so verlängerten Uvulae sind auffallend anämisch. Die Volumenzunahme (eigentliche Hyperplasie) ist meist mit Ueberlänge combinirt und gestaltet die Uvula zu einem prallen, oft harten, in seiner Configuration sehr variablen, schwer beweglichen, stets reichlich vascularisirten Tumor um. Figur 3 ist ein solcher von 380 mm Länge, dessen glattknollige Oberfläche vielfache

Fig. 1. Fig. 2. Fig. 3. Fig. 4. Fig. 5. Fig. 6. Fig. 7.

Gyri und Sulci darbietet. Das freie Ende solcher Zäpfchen hat mitunter auch noch einen, oder mehrere sackartige Anhänger. Da diese Difformität besonders bei flachem Gaumengewölbe vorkommt, so erscheinen die durch Zerrung der Arcus ohnehin abgeflachten Arcaden besonders niedrig. Die Hyperplasie betrifft zumeist nicht gleichmässig die ganze Uvula. Am häufigsten ist nur die vordere Fläche betroffen, wodurch das Organ eine etwas nach vorn und oben gerichtete Haltung und einen fast triangulären Querschnitt bekommt (Fig. 4). Den Grund finde ich in der Widerstandleistung des resistenten, nicht so leicht schwellbaren, der Hinterfläche des Organs näher verlaufenden M. azygos. Manchmal ist bei dieser Abnormität das Zäpfchen in bogenförmiger Richtung gekrümmt, deren dem Gaumengewölbe zugewendete Concavität alsdann in wurstförmige Falten gelegt erscheint (Fig. 5) und nimmt somit dieselbe Stellung ein, wie bei seiner mechanischen Verdrängung durch übergrosse, sich berührende Gaumentonsillen. Auch locale Schiefstellung lediglich in Folge unsymmetrisch localisirter, partieller Hyperplasie kommt vor, meist nach rechts (Fig. 6), welche dann ihrerseits wieder Niveaudifferenzen der Arcaden macht. Hyperplasie führt auch zu polypoider Deformation, jedoch nur nicht excessiv verlängerter Zäpfchen, entsprechend den analogen Vorgängen an den Conchae nar. Bei dieser Anomalie erscheint das immobilisirte, livide

Digitized by Google

Zäpfchen mit knolligen Prominenzen papillomartig besetzt und regelmässig ist alsdann an seiner Ursprungsstelle die Mucosa des Velum wulstig quergefaltet (Fig. 7). Auch korkzieherartig gedrehte Zäpfchen sind beobachtet (Somers). Die Causalität ist unklar. Als gewöhnliche Ursache der nicht congenitalen Fälle gilt der chronische Rachencatarrh, welcher durch die Existenz seines Productes unterhalten wird. In anderen Fällen (L. Brown) soll die durch adenomatöse Degeneration der Tonsill. phar. entstandene Parese des Velum die Schuld tragen. Da dies jedoch nicht für alle Vorkommen gilt und die Parese auch fehlen kann, ist die von Br. vorgeschlagene Therapie, nicht die Uvula, sondern allein die Adenome wegzunehmen, um so weniger gerechtfertigt, als eine bereits durch Hypermegalie atonisch gewordene Uvula sich nicht mehr zurückbildet und durch ihre fortwirkende Schwere auch den Erfolg der Adenomexstirpation bezüglich der Beseitigung der Velumparese, zum Theil mindestens, illusorisch macht. Die erwähnten Anomalien bedingen bei hochgradiger Entwicklung Deglutitions- und Phonationsbeschwerden, weniger im Sinn einer Behinderung des Abschlusses des Rhino- vom Oropharynx, der in letzter Zeit überhaupt zweifelhaft geworden und bei tiefem Rachen sowieso anatomisch unmöglich ist (Voltolini, Passavant, Bresgen), zumal dieser Function diejenige der Leitung der Nasensecrete, Thränen etc. auf die hintere Zunge substituirt wird (Spicer), als durch Schaffung eines fremdkörperartig wirkenden Hindernisses. Zu lange und schlaffe Uvulae legen sich der Zungenbasis, der hinteren Rachenwand, oder beiden zugleich an und verkleben oft förmlich mit ihnen, besonders in Rückenlage während des Schlafes. Im wachen Zustande erzeugen die zu langen, wie die zu voluminösen beständig das Gefühl eines Fremdkörpers und das Bedürfniss, diesen durch Schluckbewegung zu beseitigen. Excessiv hypermegale gerathen gelegentlich zwischen die Zähne und werden abgebissen (Fritz), stören das Einschlafen (Hyrtl), erregen Brechreiz und Erbrechen (Parker), Husten (Baglioni, Egidi), Laryngismus (Mantle), sogar psychische Störung in Folge selbstquälerischer Befürchtungen (Griffin, Wright u. A.). Zu schwere, compacte Zäpfchen können allerdings vermöge ihrer Rigidität und Immobilität durch Ueberlastung des Velum pal. die Articulation bei der Phonation erheblich stören. Die übertriebenen Vorstellungen von den üblen Wirkungen einer bis an die Epiglottis oder gar bis in's Vestibul. lar. hinabreichenden Uvula sind freilich längst abgethan (v. Schrötter), doch kann ich aus eigener Erfahrung zwei Fälle anführen, in denen die abnorm verlängerte Uvula durch andauernden Contact mit der Epiglottis Krampfhusten hervorrief, der trotz Jahre langen Bestandes nach Abtragung der Uvula sofort sistirte und nicht recidivirte. In den oben aufgeführten Fällen haben die resp. Beobachter durch Amputation gleich günstige Resultate erzielt.

Andere Formveränderungen sind durch Furchung und Spaltung des Organs bedingt. Erstere bewirken nur eine mehr weniger seichte Einkerbung der Vorderfläche von sagittalem Verlaufe (auch mit dem Spiegel habe ich niemals eine correspondirende hintere aufzufinden vermocht), welche von der Basis bis zu der gewöhnlich dann nicht mehr conisch gestalteten, sondern verbreiterten Spitze zieht, was bei

Digitized by Google

coexistenter Hyperplasie besonders plastisch wirkt. Nur sehr selten findet sich Längsfurchung einer normal langen, oder hypermegalen, conischen Uvula (Fig. 8). Einmal traf ich ein durch Schnürfurchung dreifach gelapptes Zäpfchen, dessen medialer Längssulcus etwa 4 mm oberhalb der conischen Spitze in eine Querfurche mündete, welche den unteren Zipfel zu einem scharf abgesetzten, schmalen Lappen contourirte; sämmtliche drei Lobi waren in parallele Abscissen durch zickzackförmig verlaufende, plisséartig angeordnete Querwülste gegliedert (Fig. 9).

Eine andere Doppelfurchung bietet Fig. 10. Die grosse, an ihrer Spitze stark verbreiterte und verdickte Uvula ist durch eine mediale, sagittal laufende Rinne ihrer Vorderfläche in einen schmäleren linken und einen breiteren rechten Abschnitt gegliedert, letzterer durch eine kleinere Parallelfurche nochmals getheilt, wodurch drei Lobi entstehen, deren mittlerer der kleinste ist. Der Contour des unteren freien Uvularandes ist dabei deutlich zwei Mal gekerbt.

Die Spaltung (0,42 pCt.) durchsetzt dagegen die ganze Uvulasubstanz, wobei ihre Längendimension sehr variirt und von tiefer Einkerbung der Spitze bis zu völliger Trennung in die Basis beobachtet ist. Selten liegt die Spalte in der Mittellinie, mir sind dafür aus eigener Anschauung nur zwei Fälle bekannt, gewöhnlich sind die beiden Spalthälften ungleich lang wie breit. In der Mehrzahl liegt die Fissur

Fig. 8. Fig. 9. Fig. 10. Fig. 11. Fig. 12. Fig. 13. Fig. 14.

links und ist deshalb der linke Spaltlappen schmäler, oft kürzer, manchmal aber auch länger als der rechte (Fig. 11, 12). Darf die blosse Furchung als Ausdruck einer Diastase der für gewöhnlich dicht aneinander gelagerten Hälften des M. azyg. aufgefasst werden, muss die vollkommene Fissur als eine Hemmungsbildung gelten von gleicher Provenienz wie die Spaltlippe, die auch ohne knöcherne Gaumenspalte und zwar ebenfalls überwiegend linksseitig vorkommt. Ist die Fissur schmal, die Difformität nicht bis zu dem Grade gediehen, der als Uvula lyriform. bekannt ist, weil dabei die Spaltpartien „leierschwanzartig" auseinander stehen, so entzieht sie sich mitunter der Erkenntniss bei der Untersuchung ohne Sonde, ausgenommen, wenn bei gleichzeitiger Hyperplasie eine oder beide Hälften stabil sind (Fig. 13, 14). Ich habe diese letzte Art einige Male verbunden mit Ectasie der lateralen, aus dem Plex. phar. stammenden Venen beobachtet. In einem Falle verlief die Fissur annähernd coronal von rechts vorn nach links hinten, ohne die Uvula ganz zu trennen (Fig. 15).

Eigentlich nichts Anderes der Genese und Form nach wie eine Uvula bifida ist die als Uvula duplex bekannte Abnormität. Es scheint mir jedoch nöthig zu unterscheiden zwischen einer Duplicität, welche durch eine vollkommene, breite Spaltung hervorgerufen ist und zwei annähernd gleich grosse und symmetrisch gelagerte Hälften erzeugt, und einer Verdoppelung, welche ohne Existenz einer Fissur einem

Digitized by Google

normalen Zapfen ein kleines, im Uebrigen ebenso normales Zäpfchen zugesellt, das, bis an die Basis von ersterem getrennt, neben diesem entspringt. Zwei beobachtete Fälle veranschaulichen Fig. 16 und 17. Hyperplastische Uvula dupl. ist mir nie zu Gesicht gekommen, und bezweifele ich die Berechtigung J. N. Mackenzie's Störungen durch nicht hypermegale Uvula dupl. eine besondere Wichtigkeit beizulegen. Nach Charazas soll bei Uvula dupl. oft nur eine Hälfte hyperplastisch oder ödematös werden.

Lochbildungen und andere, mehr spaltförmige Dehiscenzen der Uvula sollen angeboren vorkommen, die meisten derselben, nebst den brückenartigen Verwachsungen mit Zunge, Gaumen und hinterer Rachenwand, sowie die meisten sonstigen deformirenden Defecte sind luetischen, tuberculösen und diphtheritischen Herkommens (Tison, Trarier). Die luetischen Perforationen nehmen meist von der Rückwand der Uvula ihren Ausgang und kommen darum oft überraschend (Voltolini).

Die Formverunstaltungen durch Oedem sind acut und kurzlebig, die längste Dauer von zehn Tagen hat Taillard beobachtet. Die Oedeme sind meist secundäre bei phlegmonöser Pharyngitis (abscedirender Peritonsillitis), vorzüglich beiderseitiger. Primäre sollen entstehen durch vasomotorischen Reflex vom Magen aus (Morgan). Ein primäres, durch örtlichen Ichthyolmissbrauch erzeugtes Oedem von mehr als Wallnussgrösse, blasig knolliger Configuration und tiefblauer Färbung, welches Erstickungsgefahr drohte, habe ich durch tiefe Scarification zum Collabiren gebracht (Fig 18). Narben derselben Provenienz wie die Defecte rufen oft sonderbare Knickungsformen hervor (Fig. 19). Landkartenzäpfchen, das Analogon zu Ling. geograph. syphilit., habe ich ein Mal beobachtet (Fig. 20).

Einer Therapie bedürfen die Anomalien nur insoweit, als sie factische Beschwerden machen. Die Kürzung geschieht, gerade wie die des Ankyloglosson, oft abusiv. Alle besonders ad hoc construirten Instrumente sind theils antiquirt, theils (Raynor, v. Klein etc.) überflüssig. Eine schmalbranchige, gefensterte Zange und eine Winkelscheere sind genügend. Cocainisirung ist nicht gerechtfertigt. Die gefasste Uvula verlängert sich im Zuge ausserordentlich, oft wird zu wenig resecirt, zu viel abzuschneiden ist aber der grössere Fehler. Die Blutung ist fast null, doch berichten Catuffe, Lewis u. A. auch das Gegentheil. Eine callöse, oder stark vascularisirte Uvula entfernt man am besten mit der Schnürschlinge in Rothgluth. Einer Nachbehandlung, obwohl die Vernarbung sich sehr langsam vollzieht, bedarf es nicht, ausser Anordnung einer passenden, auch thermisch zu regelnden Diät.

II.

Abänderungen der normalen Zäpfchenconfiguration durch autochthone Neoplasmen — abgesehen von solchen durch Zerstörung in Folge Uebergreifens benachbarter destruirender Tumoren — sind nicht allzu häufig. Eine Angabe des Procentsatzes habe ich in der Literatur nicht auffinden können, nach meiner eigenen Statistik beträgt derselbe 0,35 der Gesammtzahl aller Untersuchten, welche Ziffer ich aber, obwohl sie aus einem reichlichen, über 20jährigen Materiale resultirt, der Correctur gern überlasse. Im Ganzen zeigt die Uvula, welche bei dem Drüsen- und Gefässreichthum ihrer Mucosa, sowie den vielfachen In-

Digitized by Google

sulten, welchen sie naturgemäss unterliegt und naturwidrig unterworfen wird, zur Tumorenbildung fast prädestinirt erscheint, dennoch eine auffällige Widerstandsfähigkeit gegen neoplasmatische Bildungen, besonders malignen Characters, im Vergleich mit der Häufigkeit analoger Affectionen des Velum und Pharynx, welche allein über 5 pCt. Carcinome liefern (Krönlein). Ich sage dieses auf Grund eigener Erfahrungen im bewussten Gegensatz zu manchen Autoren, z. B. Schech.

Von den bösartigen Neubildungen kommen Sarcome, Carcinome und die sog. gemischten Tumoren in Frage, deren bekannte morphologische Characteristica auch für die Uvulalocalisation gelten, deren primäres Auftreten an der Uvula jedoch eine seltene Erscheinung ist.

Genuine Sarcome der Uvula sind meines Wissens bisher kaum constatirt. Auch der Nachweis für die sarcomatöse Natur des wallnussgrossen Bennett'schen Uvulatumors, sowie eines dicken Knotens in der Uvulabasis (Flatau) aus jüngster Zeit ist nicht erbracht.

Die Krebsgeschwülste sind meist Epithelialcarcinome, welche, wenn sie auch überwiegend als Zäpfchenaffectionen imponiren, doch wohl sämmtlich in allerdings unmittelbarer Nachbarschaft des Organs entstanden sind. Ihren Ursprung nehmen sie oft von der hinteren Velumfläche (Schech). Ich erinnere mich nur der Publication eines Falles

Fig. 15. Fig. 16. Fig. 17. Fig. 18. Fig. 19. Fig. 20. Fig. 21.

von bestimmt auf der Uvula entstandenem und daselbst localisirt gebliebenem Carcinom (Baginsky und Katzenstein), alle anderen, übrigens gelappte Tumoren bietenden Fälle zeigen Uvula und Velum gemeinsam betroffen (Liaras, L. Browne u. A.). Von einem Adenocarcinom berichtet Busachi. Aus eigener Wissenschaft kenne ich nur drei Fälle, alles Epithelialcarcinome. In dem einen war bei coexistentem, primärem Larynxcarcinom die Uvula in eine unförmlich knollige, bereits jauchig zerfallende Masse umgewandelt; im zweiten waren die Arcusränder in contiguo nebst beiden Gaumentonsillen mit der Uvula degenerirt; im dritten Falle bestand bei enorm ausgebreitetem, nach Operation recidivem Gesichtscarcinom der Nasen- und oberen Maxillagegend eine knotige Infiltration der Uvula. Partielle Cicatrisation kommt vor (v. Schrötter); Halsdrüsenschwellungen nebst Deglutitions- und Phonationsbeschwerden können völlig fehlen, resp. unerheblich sein (Liaras).

Die „gemischten Tumoren" der Uvula, stets nur bei gleichzeitiger Mitbetheiligung der angrenzenden Velumpartien beobachtet (Mauclaire, Berger, Durrieux), welche aus theilweise schleimig, theilweise auch cystisch degenerirten Epithelmassen bestehen, eingesprengte Nester sphäroider Epidermisconglomerate führen und nicht drüsige Aboriginate, sondern Proliferate embryonal aberrirender, epithelialer Elemente sein sollen, sind, so wird behauptet, durchschnittlich gutartig, zeigen keine

Digitized by Google

bedeutende Grösse, besitzen Tendenz zur Vernarbung, degeneriren aber leicht und müssen deshalb (Pitance) exstirpirt werden.

Chondrome sind vereinzelt in Mischtumoren angetroffen (Mauclaire). Einen durch microscopische Controle bestätigten eigenen Fall zeigt Figur 21. Der congenitale Tumor, mit einer sagittal laufenden, schmalen Leiste an der hinteren Grenze des Pal. dur. beginnend, sass dicht oberhalb des Zäpfchens, breitbasig, mit einem Querdurchmesser von 1 cm dem Velum auf und lief dann wiederum in eine der oberen analoge, bis zur Uvulaspitze sich erstreckende Leiste aus. Zwischen dem wulstig vorspringenden Rande des Arc. pal.-gloss. und dem unteren Contour des Tumors zeigte die Velumschleimhaut beiderseits eine blinde, schlitzförmige Grube. Die Farbe der Geschwulst war sehnig-weiss.

Angiome der Uvula von cavernöser Structur (W. Philipp) sind nicht gerade selten. Ich selbst habe wiederholt kleine, lappige, arterielle Angiome gesehen, welche als solche durch pulsirenden, hellrothen Lichtreflex characterisirt waren und häufige, kleine Blutungen verursachten. Im Wesentlichen den Angiomen des Sept. nar. conform, erscheinen die Uvulaangiome ersteren auch darin ähnlich, dass ich sie stets an derselben Stelle auffand; wie die nasalen scheinen auch sie einen Prädilectionsort zu haben: die Uebergangsstelle der Arc. phar.-pal. in die Uvula, ich vermuthe wegen der dort constant vorkommenden Anastomosen der Arteriae pal. ascend. und descend. Alle Uvulaangiome sind congenital, eine eigentliche Difformität des Organs verursachen sie nicht. Für ein starkes und rapides Wachsthum derselben, wie anderwärts, finde ich keine Behauptung und Belege erbracht.

Tuberkel- und Lupusknötchen erzeugen ebenso wenig Verunstaltungen von Belang. Ihre Diagnose ist oft schwierig (de Santi), zumal dieselben nur in minimaler Grösse auftretend unter der Schleimhaut liegen und schnell zerfallen.

Reine Adenome der Uvula scheinen sehr selten zu sein und durchschnittlich nicht über Nussgrösse vorzukommen. Das grösste bekannt gewordene hatte Umfang und Gestalt einer kleinen Orange (Escat), hatte durch seine Einlagerung in das angrenzende Velumterrain dieses mit verunstaltet und Respirations-, Deglutitions- und Phonationsbeschwerden in erklärlichem Grade bewirkt. Aus submucösen Drüsen hervorgehend verwachsen die Adenome nicht mit den Nachbargeweben (Schech).

Myxome und Lipome in den bekannten Gestalten sind als seltene Vorkommen auf der Uvula ebenfalls bekannt geworden (Schech).

Das grösste Contingent aller Zäpfchenneubildungen stellen zweifellos mit circa 70 pCt. aller Geschwulstformen die Papillome. Sie treten solitär und multipel auf. Singuläre Papillome erreichen Haselnussgrösse und hängen oft an einem Stiel von manchmal beträchtlicher Länge (bis 1 Zoll, Lichtenau) von der freien Spitze des Zäpfchens herab (Malherlas, Flatau u. A.), cf. Fig. 22; Fig. 23 zeigt dagegen ein seitlich vom Körper der Uvula entspringendes, fadenförmig dünn gestieltes, pendelndes Papillom von drusiger Oberfläche nach eigener Wahrnehmung. Meist sind die Papillome von rundlich-conischer Form, mehr weniger gefurcht, resp. gewulstet oder gelappt, glatt oder gekörnt, bisweilen in einem Durchmesser flach gedrückt (French).

Multiple, auf die Uvula beschränkte Papillome sind beschrieben

Digitized by Google

(W. Fowler), gewöhnlich breiten sie sich jedoch weiter aus und greifen auf die Arcus über (Dunn), erstrecken sich auch über das Velumgebiet hinweg, continuirlich sogar bis auf die Gaumentonsillen. Ein solches Vorkommen illustrirt Figur 24. Multiple Papillome verlieren durch Druck und gegenseitige Abflachung die characteristische Solitärform und gewinnen in toto mehr den Habitus einer Himbeere, eines Blumenkohlkopfes und dergl. Le Grix stellt als Typus eine nabelförmige Gestalt des Papilloms auf. Es ist das, wie mir scheint, ein nicht prägnantes Tertium compar. Das Characteristicum der Nabelform liegt in der Excavation; einem prominent gewordenen herniösen Nabel würde man nicht unpassend eine papillen-, d. h. warzenförmige Gestalt vindiciren dürfen. Nabelförmige Impressionen, Dellen, einzelner Oberflächenabscissen kommen ohnehin vielfach bei Papillomen vor, ohne diagnostisch wichtig zu sein. Le Grix findet für den einen seiner Fälle das ätiologische Moment im Tabakabusus. Ich kann mich dieser Ansicht für keinen meiner vielen Fälle anschliessen. Auch v. Schrötter verwirft diesen Causalnexus entschieden. Zudem ist Spontanrückbildung der Papillome bis zum völligen Verschwinden constatirt von v. Schrötter, zugegeben von Virchow, bestritten freilich auch von Ziegler.

Fig. 22. Fig. 23. Fig. 24. Fig. 25. Fig. 26. Fig. 27. Fig. 28.

Fibrome, ungestielt, breit der Uvula aufsitzend, kommen vor (Schech). Fig. 25 zeigt ein solches eigener Observanz, welches walzenförmig gestaltet und fast 1 cm lang der Mitte der vorderen Uvulafläche wie ein Sporn aufsass. Eine andere fibromatös degenerirte Uvula veranschaulicht Figur 26. Von der breiten Spitze der hypermegalen Uvula hängt ein oberflächlich gelapptes, handschuhartig gestaltetes, sehnig-strahliges, röthlichbraun-blaues, stellenweise gelb tingirtes, mit kreidig-weissen Punkten durchsetztes Neugebilde von beträchtlicher Länge, Breite und Dicke herab, dessen Spitze und besonders Hinterfläche durch Auflagerung weisser, halbkugelförmiger Aggregate gekörnt erscheint. Die Molimina, welche Papillome und Fibrome erregen, hängen selbstverständlich von Sitz, Grösse und Ausdehnung der Tumoren ab. Deren Beseitigung geschieht, wie die aller Neoplasmen, nach chirurgischen Grundsätzen.

Erwähnenswerth sind noch die Täuschungen, welchen man bei Diagnosticirung von Zäpfchentumoren anheimfallen kann; einen erläuternden Fall bringen Fig. 27 und 28.

Rohe Fingermanipulationen des Patienten selbst, behufs Entfernung eines vermuthlich in seinem Zäpfchen steckenden Knochensplitters, hatten zur Losschälung eines Schleimhautlappens zwischen beiden Gaumenbögen linkerseits geführt, der in der Ruhe heruntergeklappt, sich der Uvula anlegte, im Athmungsluftstrome aber mobil wurde. Abtrennung

Digitized by Google

wurde verweigert. Nach etwa zwei Jahren bot der natürlich nicht in situ angeheilte, geschrumpfte Lappen das Bild eines kleinen Papilloms.

Die seltene Lepra bildet durch ihre Infiltrate die Uvula zu einer starren, unbeweglichen, missgestalteten Masse um (F. Müller).

Endlich begegnet man noch Gestaltverzerrungen der Uvula bei Verwachsungen des Velum mit der hinteren Rachenwand als Folge von geschwürigen Processen, besonders bei constitutionellen Dyscrasien, selten jedoch, da auch bei doppelseitig zu Stande gekommener Synechie das Zäpfchen selbst meist frei bleibt und den meist auf ein Minimum reducirten Communicationsweg zwischen Oro- und Rhinopharynx deckt.

Oesterreichische otologische Gesellschaft.

Sitzung vom 28. Juni 1898.

(Officielles Protocoll.)

Vorsitzender: Prof. Urbantschitsch.
Schriftführer: Dr. D. Kaufmann.

Dr. Ferdinand Alt demonstrirt einen Hund, bei welchem er vor vier Wochen im Institute für experimentelle Pathologie die Rinde des linken Schläfenlappens und vor vier Tagen die Rinde des rechten Schläfenlappens entfernte und der zur Zeit bei den verschiedensten und genauesten Hörprüfungen sich als taub erweist. Der Vortragende demonstrirt diesen Befund als einen während seiner einschlägigen Arbeit intercurrirenden und will auf die Frage, ob es gelingen dürfte, dauernde Taubheit zu erzeugen, heute nicht weiter eingehen.

Dr. Hammerschlag glaubt, dass es wohl kaum gelingen werde, Hunde durch Exstirpationen irgend welcher Theile der Hirnrinde dauernd rindentaub zu machen, und begründet diese Ansicht durch Belege aus der Literatur. Dass Hunde kurze Zeit nach dem Eingriff taub werden, sei schon von mehreren Experimentatoren und auch von ihm selbst beobachtet worden, doch sei dieser Zustand ein rasch vorübergehender.

Dr. Alt weist darauf hin, dass die zweite, Taubheit erzeugende Operation erst vor vier Tagen erfolgt sei, und dass er ja selbst überzeugt wäre, dass früher oder später eine gewisse Restitution des Hörvermögens eintreten werde.

Prof. Gruber: 1) Demonstration microscopischer Präparate eines operirten Papilloms vom äusseren Gehörgange.

Es betrifft dies jenen Kranken, welchen Gr. in der Sitzung dieser Gesellschaft vom 9. März 1897 vor der Operation vorstellte. Die Neubildung ging von der hinteren Gehörgangswand aus, sass breit auf, hatte kugelige Gestalt und die Grösse einer grossen Haselnuss, war etwas gerifft, zeigte livide Färbung und füllte den Gehörgang an seinem äusseren Drittel vollkommen aus. Schwerhörigkeit auf dem betreffenden Ohre war die einzige Erscheinung, über welche der Kranke zu klagen hatte. Damals sprach sich der Vortr. dahin aus, dass man es höchstwahrscheinlich mit einem Papillom zu thun habe, und es wurde dem Kranken die operative Entfernung empfohlen. Der Kranke blieb von dem Ambulatorium aus und kam erst im Monat October 1897 wieder,

Digitized by Google

wo er angab, dass er jetzt Schmerzen im Ohr habe und in die Operation willige.

Gr. versuchte durch Ligatur die Geschwulst zu entfernen, was aber nicht vertragen wurde. Es wurde nun die Neubildung mit dem Messer entfernt, was leicht und ohne grösseren Blutverlust geschah; die Insertionsstelle wurde mit Lapis geätzt und nach wenigen Tagen war die Wunde geheilt. Die vorgelegten microscopischen Präparate bestätigten die klinische Diagnose. Man sieht vielfach verästigte, theils neugebildete Papillen zwischen den Zapfen des Rete Malpighii; in den Papillen, theils der Länge, theils der Quere nach durchschnittene Gefässe und an einzelnen Stellen Nester von Epithelzellen von Papillen umwachsen, welche Durchschnitte von Zapfen des Rete Malpighii darstellen.

2) Caries mit Cholesteatom im linken Schläfenbein. Radicaloperation. Tod in Folge eines lange bestehenden Kleinhirnabscesses. Demonstration der bezüglichen Präparate.

Am 10. Juni l. J. kam ein 30jähriger Privatwärter auf die Klinik des Vortragenden, um gegen sein Ohrleiden Hilfe zu suchen. Er gab an, seit seinem sechsten Lebensjahre am linken Ohr krank zu sein. Seit jener Zeit besteht Otorrhoe. In seinem achten Jahre entwickelte sich in der Gegend des Warzenfortsatzes ein Abscess, welcher aufbrach und nach einigen Wochen geheilt war. Otorrhoe und Schwerhörigkeit auf dem erkrankten Ohre waren die Erscheinungen, über die er hätte klagen können. Da er sich sonst immer wohl fühlte, beachtete er den Zustand nicht weiter. Erst seit einigen Wochen wurde der Kranke von Kopfschmerz und Schwindel geplagt, und diese Erscheinungen veranlassten ihn, Hilfe zu suchen.

Der Kranke ist mittelgross, kräftig, Körpertemperatur über 39°. Am Tage seiner Aufnahme hatte der Kranke einen 15 Minuten anhaltenden Schüttelfrost. Die inneren Organe sind vollkommen normal, von Seiten der Hirnnerven keine Störung.

Das rechte Ohr ist vollkommen gesund. Die Untersuchung des linken Gehörorgans ergab Folgendes: Hinter der Ohrmuschel, ungefähr der Mitte ihres Insertionsrandes entsprechend, sieht man eine etwas eingezogene, fest adhärente Narbe. Der Warzenfortsatz etwas stärker entwickelt, als der der anderen Seite, beim Druck unschmerzhaft. Nirgends angeschwollene Drüsen.

Der äussere Gehörgang ist durch das Vorgebauchtsein der Weichgebilde der hinteren Wand auf eine enge Spalte reducirt. Mit der Hohlsonde lassen sich die Weichgebilde etwas verdrängen, wodurch die in der Tiefe des Gehörganges wuchernden Granulationen in Sicht kommen. Die Tuba Eust. zeigt sich hochgradig verengt. Bei Anwendung der Luftdouche kein Perforationsgeräusch. Die Indication für die Trepanation des Warzenfortsatzes war gegeben und wir schritten am 15. Juni, nachdem die conservative Behandlung nicht den geringsten Erfolg hatte, zur Operation.

Die Weichgebilde erwiesen sich dabei fest anhaftend, die Knochensubstanz eburnisirt, so dass von derselben viel weggemeisselt werden musste, bis man auf den eigentlichen Krankheitsherd kam. Im Antrum mastoideum und in den angrenzenden Zellen, ebenso in der Trommelhöhle, ganz besonders im Dachraum, welcher nach Wegnahme der

Digitized by Google

oberen Gehörgangswand freigelegt wurde, zeigte sich eingedicktes Exsudat und massenhaftes Cholesteatom. Die hintere Wand des Gehörganges war cariös angenagt, so dass sie gleichfalls ganz weggenommen werden musste. Auf die Weise waren die Trommelhöhle, der Gehörgang und die Warzenzellen zu einer gemeinsamen Höhle umgestaltet; von den Gehörknöchelchen war nichts mehr zu finden, ebenso wenig vom Trommelfell. Während der Operation trat zu wiederholten Malen heftiges Zucken der vom N. facialis innervirten Gesichtsmuskeln auf. Trotz der sorgfältigsten Untersuchung konnte schliesslich weder eine Communication des Krankheitsherdes mit der Schädelhöhle wahrgenommen werden, noch zeigte irgend eine andere Erscheinung, dass noch etwas Krankhaftes im Knochen vorhanden sei. Jodoformverband.

Am Tage nach der Operation sowie am nächstfolgenden Tage fühlte sich der Kranke erleichtert. Die Temperatur sank auf 38,3.

Am 19. Juni, also am fünften Tage nach der Operation, klagte der Kranke wieder über sehr heftigen Kopfschmerz. Beim Verbandwechsel zeigte sich die Wunde ganz rein. Es wurde wieder nach einer Communication mit der Schädelhöhle gefahndet, aber nirgend konnte eine solche eruirt werden.

Am 20. war der Kranke afebril, bei vollständigem Bewusstsein; starke Kopfschmerzen, besonders bei Lageveränderungen. Beim Sitzen oder Gehen hält der Kranke den Kopf stark nach links. Nicht die geringste Erscheinung, welche auf Ataxie oder auf Betheiligung irgend eines Hirnnerven deuten würde. Puls 76. Netzhautvenen etwas stärker injicirt, Papille wenig hyperämisch, jede Schwellung derselben mit Sicherheit ausgeschlossen.[36])

22. Juni. Der Kranke ist afebril, aber somnolent. Puls 68. Parese des linken N. facialis. Zeitweilig Singultus und Gähnen.

23. Juni. Benommenheit. Die neuerliche Ophthalmoscopie ergab nichts Abnormes. Keine Stauungspapille. Keine weiteren Lähmungserscheinungen. Kein Fieber, keine Convulsionen.

24. Juni. $^1/_2 1^h$ p. m. Exitus letalis.

Die Necroscopie ergab einen unregelmässig geformten, fast hühnereigrossen, alten Abscess in der linksseitigen Kleinhirnhemisphäre, auf dessen längeren Bestand eine ziemlich mächtige Einkapselung deutet. In der Umgebung dieses alten Abscesses zeigt sich die Hirnsubstanz stark geröthet, frisch entzündet. Die übrigen Hirntheile alle vollständig normal. In den Blutleitern der harten Hirnhaut nirgends eine Anomalie und namentlich findet sich in dem schwächlich entwickelten linksseitigen Sinus sigmoideus nichts Anderes als ein schwaches, frisches Blutgerinnsel.

Der Zusammenhang des nach Aussage des die Section ausführenden Anatomen schon lange vor der Operation bestandenen Hirnabscesses mit der Ohrerkrankung wird durch eine umschriebene Entzündung der Dura mater an der hinteren Fläche des Felsentheiles, welche in der Ausdehnung eines Pfennigstückes zwischen der Endmündung des Aquaeductus vestibuli und dem Sulc. sigmoideus sich befindet, erwiesen.

---

[36]) Die ophthalmoscopische Untersuchung geschah durch den Assistenten der I. Augenklinik Herrn Dr. Bondi.

Digitized by Google

Es entspricht diese Stelle gerade der Partie, an welcher die Entzündung des Kleinhirns bezw. der Abscess ihren Anfang nahmen. Interessant ist es, dass trotz der grossen Zerstörung am Schläfebein durch den Krankheitsprocess und obwohl an der Stelle, wo die entzündete Dura mater lag, ein Durchbruch des Knochens nicht stattfand. Nach Wegnahme der Dura, welche an der Stelle sogar fest anhaftete, bemerkt man eine der Längsachse der Pyramide entsprechende, von vorn nach hinten gegen den Sulc. sigmoideus hinziehende, mässig bogenförmig gekrümmte, glattwandige Furche, an deren vorderstem Ende ein dünner Strang von Weichgebilden aus dem Knochen heraus gegen die Dura zieht. Dieser Strang zeigt sich geröthet und entzündet, und auf diesem Wege ist die Entzündung auf die Gebilde der Schädelhöhle übergegangen. Die bezeichnete Stelle an der hinteren Pyramidenwand ist wohl diejenige, an welcher, wenn auch nicht oft, ein Durchbruch durch Caries erfolgt; in dem vorliegenden Fall ist jedoch ein solcher nirgends nachweisbar; die Knochensubstanz ist hier total intact und die Entzündung hat, trotzdem es zur Entwicklung eines so grossen Kleinhirnabscesses kam, doch nur durch dieses Weichgebilde und ohne Zerstörung des Knochens auf die tieferen Gebilde übergegriffen. Das Dach der Trommelhöhle ist intact. Die Dura darüber dünn, von normaler Beschaffenheit und fest anhaftend.

Die Untersuchung des Schläfebeins zeigt die schon früher beschriebene, durch die Operation gebildete Höhle. Die Tuba Eust. ist durch neugebildete Knochenmasse an ihrem knöchernen Theile so verengt, dass sie blos für eine dünne Borste durchgängig ist. Das Promontorium, sowie das Vestibulum sind nicht mehr vorhanden. Der Canalis Fallopiae ist an seinem horizontalen Abschnitt eröffnet, auf die Ausdehnung von 5 mm liegt der N. facialis bloss.

Der Fall ist, wie Gruber meint, in mehrfacher Beziehung von Interesse. Zunächst dadurch, dass die Entzündung aus dem Mittelohre ohne Knochenusur auf die Dura mater und auf's Kleinhirn überging, und zwar nachweislich an einer Stelle, wo sogar der Durchbruch bei Caries selten stattfindet.

Weiter ist der Fall dadurch von Interesse, dass der Kranke gewiss durch lange Zeit den Hirnabscess trug, ohne dass irgend ein subjectives oder objectives Symptom dessen Existenz vermuthen liess. Erst in der letzteren Zeit wurde er von mässigem Schwindel und Kopfschmerz befallen, Erscheinungen, wie sie bei der einfachen Mittelohrentzündung gleichfalls oft beobachtet werden. Dass von einer Diagnose der Localisation eines möglicher Weise vorhandenen Abscesses um so weniger die Rede sein konnte, leuchtet wohl ein.

Aus diesem Grunde konnte sich Gr., trotzdem wir den Gegenstand vielfach mit Bezug auf einen operativen Eingriff besprachen, nicht dazu entschliessen, tiefer einzugreifen und nach einem etwaigen Abscesse zu fahnden.

Die Beobachtung dieses Falles, so schliesst Gruber, habe ihn aber insofern belehrt, als er in Zukunft in ähnlichen Fällen doch nach einem Hirnabscess fahnden werde. Namentlich würde er bei dem local begrenzten Kopfschmerz, dem Umstande, dass der Kranke bei aufrechter Kopfstellung immer das Bestreben hat, den Kopf nach der kranken

Digitized by Google

Seite zu neigen und ihn mit der Hand zu unterstützen, wenn überdies, was aber in unserem Falle nicht zutraf, die Percussion des Schädels an der schmerzhaften Stelle den Schmerz steigert, besonders wenn diese Erscheinungen bei chronischen Ohrenleiden auftreten, doch die Operation fortsetzen und nach einem Hirnabscess fahnden. In unserem Falle, wo der Abscess so mächtig entwickelt war und in dessen Umgebung ein neuer Entzündungsprocess eingeleitet war, würde die Operation nicht leicht einen günstigen Ausgang herbeigeführt haben. In anderen Fällen wäre ein solcher vielleicht möglich.

An diese Demonstration Gruber's schliesst sich eine Discussion, an welcher sich Politzer, Urbantschitsch und Gruber betheiligen.

Dr. Panzer erwähnt, dass von Gradenigo im „Archivio ital. dell' otologia" eine Arbeit: „Contrib. alla diagnosi dell' ascesso cerebellare otitico" veröffentlicht wurde, in der er auf einige eigene Erfahrungen über den Gegenstand hinweist. Er beschreibt insbesondere einen Fall, der in seinen Symptomen sich sehr ähnlich dem von Prof. Gruber eben besprochenen verhielt. Ein grosses Gewicht legt er hierbei auf die fortschreitende Somnolenz, ohne dass localisirte Reizungs- oder Lähmungssymptome sich vorfänden. Was die Differentialdiagnose zwischen Schläfenlappen und Kleinhirnabcess betrifft, könne man dieselbe bereits aus dem localen Befunde der Zerstörung am Knochen vermuthungsweise stellen. Wenn nämlich die bedeutendsten Veränderungen sich im Bereich der Paukenhöhle, des Daches derselben, des Os epitympanicum vorfänden, so spräche dies für einen Abscess des Schläfenlappens; beim Sitze der Läsion des Knochens im Bereich des Warzenfortsatzes, des Antrum mastoideum, der Sinuswand müsste man an einen Kleinhirnabscess denken.

Prof. Politzer demonstrirt die Pyramide eines normalen Gehörpräparates, an welchem unterhalb der Nische der Fenestra rotunda ein 5 mm langer und $1^1/_2$ mm breiter Canal quer durch die untere Trommelhöhlenwand durchzieht und vor der Fossa jugularis mit einer Gruppe grosser, pneumatischer Zellräume in Verbindung tritt, die unterhalb der Schnecke beginnend, längs der unteren Pyramidenwand bis zur Spitze der Pyramide hinzieht. P. weist darauf hin, dass bei der grossen Mannigfaltigkeit der Ausbreitung der pneumatischen Zellräume im Schläfebein doch das Vorkommen so grosser Räume an der unteren Pyramidenwand sehr selten ist, und dass bei Absperrung infectiösen Eiters in diesen, in unmittelbarer Nähe des Bulbus venae jugularis und dem Canalis caroticus gelegenen Zellräumen lebensgefährliche Complicationen eintreten können.

P. demonstrirt ferner ein von Dr. L. Kugel in Bukarest construirtes und vom Fabrikanten Reiner patentirtes neues Hörrohr, welches sich von den bisherigen Hörinstrumenten dadurch unterscheidet, dass anstatt des als Schallfänger dienenden ganzen Trichters eine Rinne, resp. ein Halbtrichter verwendet wird, der bei geringerem Volumen die Schallstrahlen mindestens ebenso stark concentrirt, wie der voluminöse ganze Trichter. Das neue Hörinstrument ist eine Nachbildung der Hörrinne, wie wir sie als Schallfänger bei Thieren, z. B. bei Pferden und Eseln, sehen, welche durch eine eigene Muskelgruppe ihre Hörrinne nach Bedarf gegen die Schallquelle richten. Dass eine

Digitized by Google

Rinne den Schall vorzüglich fortleitet, kann experimentell dadurch bewiesen werden, dass das Ticken einer in grösserer Distanz vom Ohre gehaltenen Uhr mittelst eines halben Gummischlauches fast ebenso deutlich percipirt wird, wie durch einen geschlossenen Gummischlauch. P. fand sogar, dass gerade schmale Flächen die Reflexion des Schalles wesentlich verstärken können. So fand er bei Schwerhörigen, dass die Distanz des Uhrtickens wesentlich vergrössert wird, wenn die Hörweite mittelst eines an die seitliche Halsgegend angelegten, 15 mm breiten, hölzernen Centimetermaasses geprüft wird, ohne dass die Uhr letzteres berühren würde. Der Vortheil des neuen Kugel'schen Hörinstrumentes besteht noch ausserdem darin, dass die bei den älteren Hörinstrumenten vorhandenen, störenden Resonanzgeräusche fehlen, was theils durch die Anwendung des Halbtrichters, theils durch die mehrfache Durchlöcherung des Leitungsrohres erreicht wurde. Letztere Eigenschaft allein räumt ihm einen Vortheil in der Reihe der bisher gebräuchlichen Hörinstrumente ein.

Prof. Gruber bemerkt hierzu, dass ihm von Dr. Kugel ebenfalls das genannte Höhrrohr zur Prüfung vorgelegt wurde und dass auch er bezeugen muss, dass die Nebengeräusche bei diesem Hörrohr fast ganz fehlen, was jedenfalls sehr zu seinen Gunsten spricht.

Prof. Politzer stellt eine 22jährige Patientin vor, die am 1. Mai unter den Erscheinungen einer acuten rechtsseitigen Mittelohreiterung mit Betheiligung des Warzenfortsatzes aufgenommen worden war.

Die Erkrankung hatte drei Tage vor der Aufnahme unter heftigen Schmerzen im Ohre und in dessen Umgebung begonnen, dazu gesellten sich am nächsten Tage eitriger Ausfluss, Fieber und Appetitlosigkeit, auch ein einmaliger Schüttelfrost.

Die Patientin wurde am nächsten Tage operirt, und die Trepanation ergab zwei kleine, kaum erbsengrosse, mit dünnflüssigem Eiter gefüllte Abscesshöhlen im Warzenfortsatze. Die Operation brachte nur eine subjective Erleichterung, das Fieber mit Temperaturen zwischen 39,7 und 38,3 blieb bestehen. Die Untersuchung des Augenhintergrundes ergab Verschwommensein der Papillengrenzen und beginnende Neuritis optica. Am 6. Tage nach der Operation bekam die Pat. einen Schüttelfrost, am 7. Tage zeigte sich die rechte Halsseite schmerzhaft geschwellt, der Verlauf der Vena jugularis interna im unteren Theile tastbar.

Deshalb wurde die Pat. am 11. 5. einer abermaligen Operation unterzogen, der Sinus sigmoideus freigelegt. Die Sinuswand erwies sich als normal, die Aspirationsspritze ergab flüssiges Blut, das sich bacterioskopisch und culturell keimfrei erwies. Interessant ist es nun, dass das Fieber, das vor der Operation noch 39,3 betragen hatte, an demselben Tage auf 36,9 abfiel und in der Folgezeit nie mehr über 38,3 anstieg, so dass die Pat. am vierten Tage nach der Operation vollkommen entfiebert war. Die Erscheinungen von Seiten der Jugularis gingen nach der Operation, jedenfalls aber unabhängig davon langsam, aber stetig zurück, so dass die Kranke am 23. Juni geheilt entlassen werden konnte.

Heute ist die Trepanationswunde durch gute Granulationen allseits verkleinert, der Sinus nicht mehr sichtbar, am Halse nur noch eine

Digitized by Google

leichte Resistenz tastbar. Die Eiterung aus dem Mittelohre besteht ununterbrochen fort.

Dr. Arthur Singer demonstrirt einen Fall von Perichondritis phlegmonosa post operationem.

J. H., 32 J. alt, Fabriksarbeiter, klagte angeblich erst seit August 1897 über Eiterfluss aus dem linken Ohr. Ursache soll ein Trauma (Heben einer schweren Welle) gewesen sein. Patient verspürte hierbei einen Stich im linken Ohr, unmittelbar darauf sei Blut und später Eiter geflossen. Doch giebt er zu, am linken Ohr schon von Jugend her schlechter gehört zu haben als am rechten. Am 11. März 1898 bekam Patient eine Anschwellung hinter dem linken Ohr und begab sich nunmehr erst in ohrenärztliche Behandlung. Von einem Specialisten wurde das Trommelfell paracentesirt, später eine Incision hinter dem Ohre ausgeführt, dann die einfache Auskratzung des Processus mastoideus vorgenommen und schliesslich, da sich sein Zustand nicht besserte, das Stechen im linken Ohr fortdauerte, zeitweise heftige Kopfschmerzen, Uebelkeiten und Schwindel auftraten, kam Patient in unsere Behandlung und wurde am 19. April d. J. operirt. Der Hautschnitt wird vor der hinteren Fistelöffnung geführt. Periost am Knochen festhaftend. Gleich bei den ersten Meisselschlägen wird das Antrum eröffnet, das erfüllt ist mit stinkenden, jauchig zerfallenen Cholesteatommassen. Dasselbe ist auf das Dreifache seiner Durchschnittsgrösse erweitert; fast der ganze übrige Processus mastoideus ist erfüllt mit äusserst putrid riechenden zerfallenen Cholesteatommassen, die hinabreichen bis gegen den Sinus transversus, so zwar, dass eine Höhle gebildet wird, die in ihrem grössten horizontalen Durchmesser $4^1/_2$ cm, in ihrem grössten vertikalen Durchmesser $2^1/_2$ cm beträgt. Von den Gehörknöchelchen, Hammer und Ambos sind nur cariöse Reste vorhanden. Patient ist während des Spitalsaufenthaltes fieberlos, hat zeitweise unruhigen Schlaf, guten Appetit, geringe Kopf- und leichte Ohrenschmerzen. Sechs Wochen lang war der Wundverlauf ganz normal, bis Ende Mai Röthung und Schwellung der Ohrmuschel und besonders des Gehörganges auftrat, so dass die erste Diagnose auf Jodoformeczem lautete; später trat hohes Fieber auf, starke Schmerzhaftigkeit der linken Ohrmuschel, endlich entstand eine Vorwölbung an der Concha, die an einer kleinen Stelle fluctuirte. College Dr. Bondy machte hier am 6. Juni eine Incision, worauf sich Eiter in mässiger Menge entleerte. Die Schmerzen liessen nur $1^1/_2$ Tage nach, um wieder zu früherer Intensität anzusteigen, und so dauerte der Zustand trotz Burow'scher Umschläge fast ununterbrochen fort. Den Tag vor der Demonstration erreichten die Schmerzen wieder einen ganz besonders hohen Grad; Patient verbrachte eine schlaflose Nacht, die Vorwölbung war bedeutend grösser geworden, so dass College Dr. Bondy im Auftrage von Professor Urbantschitsch neuerdings incidirte und nunmehr eine grössere Menge flüssigen Eiters enleert wurde.

Die Geschwulst breitet sich fast über die ganze Ohrmuschel aus, so dass diese unförmig vergrössert erscheint, nur wenige ihrer Theile erkennen lässt. Sie ist livid roth und sehr schmerzempfindlich, fühlt sich noch immer derb, stellenweise etwas teigig an und zeigt erhöhte Temperatur. Die Haut des Lobulus, obgleich entzündet, ist nicht

Digitized by Google

merklich ergriffen. Das Lumen des Gehörganges ist bedeutend verengert, ein Einblick in denselben aber mit Hilfe des Trichters doch möglich. An der unteren Fläche dieser Geschwulst über dem Meatus auditorius externus ist eine kleine Incisionswunde, aus welcher sich auf Druck mässig reichlich Eiter entleeren lässt. Durch diese dringt die Sonde nach aufwärts bis in das Corpus anthelicis etwa $2^1/_4$ cm vor und findet eine von glatten Wänden begrenzte Höhle. Die Hinterfläche der Auricula ist ebenfalls stark geschwollen, der Lobulus aber frei. Einen ähnlichen Fall beschrieb Collega Dr. Panzer in einer der ersten Gesellschaftssitzungen vorigen Jahres, wo das ebenfalls nach einer Radicaloperation in Folge einer Perichondritis verkrüppelte Ohr einer 16jährigen Patientin demonstrirt wurde. Auch bei dieser Patientin trat die erste Röthung, Schwellung und Schmerzhaftigkeit gerade sechs Wochen nach der Operation auf. Dr. Panzer demonstrirte damals den bereits abgelaufenen Process, die verkrüppelte und verkleinerte Onrmuschel. In dem demonstrirten Falle des Vortragenden ist die Erkrankung in ihrem Höhestadium. Grunert hebt in seinem „Beitrag zur operativen Freilegung der Mittelohrräume" unter den unangenehmen, während der Nachbehandlung der operirten Fälle sich einstellenden Ereignissen das von ihm mehrere Male beobachtete Auftreten einer Perichondritis der Ohrmuschel hervor, welches seiner Ansicht nach dadurch begünstigt wird, dass man behufs Erzielung eines möglichst grossen Gehörgangslumens bei der Lappenbildung den horizontalen Schnitt durch die hintere häutige Gehörgangswand zu weit nach aussen bis in die Ohrmuschelknorpel hinein verlängert. Dem Vortragenden dünkt diese Meinung nicht allein maassgebend zu sein, denn in den an der Wiener poliklinischen Ohrenabtheilung radical operirten Fällen wird gerade darauf ein Hauptgewicht gelegt, den Schnitt so tief als möglich in den Ohrmuschelknorpel zu führen, um den Gehörgang weit klaffend zu gestalten, ohne dass Vortragender diese Erkrankung häufiger als eben nur zwei Mal nach Radicaloperation zu beobachten Gelegenheit hatte.

Dr. S. demonstrirt weiter den 53 Jahre alten Bauer H. M., mit dem eine Verständigung wegen seiner höchstgradigen Schwerhörigkeit nur sehr schwierig ist. Patient giebt an, erst seit einigen Wochen an rechtsseitigem Ohrenfliessen erkrankt zu sein, doch scheint die Eiterung aus demselben schon von Jugend an zu bestehen. Vor etwa acht Wochen stellte sich Patient in der poliklinischen Ohrenabtheilung mit einer beiderseitigen Tympanitis purulenta chronica ein. Der rechte Gehörgang war mit reichlichen Granulationsmassen erfüllt, und es wurde dem Patienten die Aufnahme in's Spital und Operation vorgeschlagen, wozu sich aber der Bauer nicht entschliessen wollte, mit der Angabe, er werde in drei Wochen wiederkommen. Zwei Tage darauf trat aber vollkommene Facialisparalyse rechtsseitig auf, und nun sah sich Patient gezwungen, das Spital aufzusuchen, wo am 11. Juni dieses Jahres die Operation ausgeführt wurde. Bei derselben zeigte sich fast der ganze Processus mastoideus mit trockenen Cholesteatommassen, eingehüllt in eine Matrix, erfüllt, ebenso das Antrum mit Cholesteatommembranen ausgefüllt. Das Tegmen tympani erwies sich in einer grossen Strecke cariös und in einer Ausdehnung einer grossen

Digitized by Google

Haselnuss durchbrochen, an welcher Stelle die Dura in breiter Fläche blosslag. Von Gehörknöchelchen zeigte sich der Hammer besonders an seinem Kopf cariös destruirt, dieser rauh anzufühlen und seine normale Form nicht mehr erkennbar, der Hammergriff um die Hälfte verkleinert, cariös, sehr dünn. Der Wundverlauf war ein vollkommen normaler, die Schmerzen nicht bedeutend, nur das starke Rauschen in der rechten Kopfseite wurde höchst unangenehm empfunden.

Am 23. d. M. konnte man beim Verbandwechsel die blossliegende Dura mater deutlich pulsiren sehen, was demonstrirt wird.

Docent Dr. Bing: Ich erlaube mir Modificationen des Hörrohrs zu demonstriren, welche dessen inneres, in den Gehörraum einzubringendes Ende betreffen. Bekanntlich wirkt ja das Hörrohr dadurch hörverbessernd, dass durch dasselbe eine grössere Summe von lebendiger Kraft zur Wirkung gelangt, und in Folge der Fortpflanzung des Schalles in Kugelschalen dringt beim Hören ohne Hörrohr von der Schallquelle her nur ein Hörstrahlenkegel in den Gehörgang, dessen Basis dem Querschnitt des Gehörganges entspricht — also nur ein aliquoter Theil der von der Schallquelle abgegebenen lebendigen Kraft. Der nahe der Schallquelle befindliche Schallfänger des Hörrohres aber nimmt einen weit grösseren Theil der erregten lebendigen Kraft auf, leitet dieselbe weiter, und dieser grösseren Summe von Schallenergie gelingt es, ein etwaiges Hinderniss im Schallleitungsapparat zu überwinden, bezw. den weniger perceptionsfähig gewordenen Hörnerven dennoch zu erregen. Allein die Gestaltung des inneren Endes der bisher gebräuchlichen Hörröhren scheint mir den angestrebten Zweck zu beeinträchtigen, indem durch die dicken Wandungen des in den Gehörgang einzubringenden Ansatzstückes der Querschnitt des Gehörganges wesentlich verengt wird und die bedeutende Verengung der Schlauchlichtung auch zu vermehrter Tilgung von Schall durch Interferenz Anlass geben dürfte. Es handelt sich hier ja gar nicht darum — wie bei einer Brennlinse — den Schall in einen Punkt zu concentriren, sondern nur darum, die vom Schallfänger aufgefangene Kraft in den Gehörgang zu leiten.

Diesen Uebelständen glaube ich nun dadurch zu begegnen, dass das Rohr im Ganzen weiter gehalten und gar nicht in den Gehörgang eingebracht wird, sondern mit seinem Rande die Concha dort, wo sie in den Gehörgang übergeht, abschliesst. Eine wie beim Otoscop angebrachte Platte mag gleichzeitig durch Contact mit der Muschel Schall übertragen.

In vielen Fällen, in denen ich das so modificirte Hörrohr an geeigneten Patienten versuchte, leistete es mehr als die bisher gebräuchlichen Instrumente, und gaben manche Kranke auch an, dass es die Klangfarbe der Sprache besser und angenehm hervortreten lasse. Es haften wohl diesem Exemplar, dem Product des ersten Versuches, noch manche Mängel an, die corrigirt werden sollen, und denke ich auch daran, durch Gabelung ein zweites Schlauchstück anzubringen, das in seiner hohlen, blind endigenden, breiten Ausweitung dem Warzentheil anliegen und durch Contact daselbst nach Art des Dentaphons Schall durch die Kopfknochen übertragen soll.

Prof. Dr. V. Urbantschitsch zeigt Schriftproben vor, welche sich auf den Einfluss beziehen, den verschiedene musikalische Töne

Digitized by Google

auf unsere Schriftzüge zu nehmen vermögen. Es zeigt sich dabei, dass bei tiefen Tönen das Gefühl einer Muskelerschlaffung des Armes auftritt, dabei die Buchstaben grösser werden, die Rundungen auffälliger, Schnörkel auftreten, welche sonst nicht ausgeführt werden und der Charakter der Schrift etwas Unsicheres erhält. Hohe Töne dagegen ergeben bei vielen Menschen gerade das entgegengesetzte Verhalten. Es zeigt sich vor Allem eine vermehrte Muskelspannung im Arme, so dass manchen Menschen das Schreiben Schwierigkeiten bereitet, die Buchstaben werden auffallend kleiner, sonst gemachte Schnörkel, z. B. bei H und F, entfallen sehr häufig, mitunter werden die Tüpfelchen über dem i, ö und ü vergessen, der Character der Schrift erhält etwas Gespanntes. Eigenthümlich ist, dass dabei die W manchmal als V geschrieben werden. Eine weitere Eigenthümlichkeit zeigt sich bei manchen Personen auffällig, dass bei tiefen Tönen unter die Linie und bei hohen Tönen über die Linie geschrieben wird.

Die Versuche wurden mit starken Tönen einer Harmonika vorgenommen, wobei einmal die tiefen, einmal die hohen Töne während des Schreibens zur Anwendung kamen.

Es werden Schriftproben von Personen demonstrirt, welche bei Vornahme der Proben nicht wussten, um was es sich handle, also als nicht voreingenommen zu bezeichnen sind.

An der Discussion über diese Demonstration betheiligen sich die Herren Dr. Gomperz, Bing, Politzer und Urbantschitsch. Gruber stellt die Frage an den Vortragenden, ob er aus diesen Untersuchungsresultaten irgend einen Schluss ziehen wolle. Nach seiner (Gruber's) Meinung müssten zunächst ausgiebige Controlversuche angestellt werden, um darzuthun, ob die von Prof. Urbantschitsch mitgetheilten Ergebnisse auch in der That immer zutreffen.

Prof. Urbantschitsch erwidert, dass er aus seinen Untersuchungen keinen Schluss ziehe, er theile blos die Ergebnisse derselben mit.

Sitzungs-Bericht der Gesellschaft der ungarischen Ohren- und Kehlkopfärzte.

Sitzung vom 24. Februar und 3. März 1898.

Vorsitzender: Herr v. Navratil.
Secretär: Herr Polyák.

1) Herr Onodi: Demonstration des Gehirnpräparates eines phonirenden perforirten Neugeborenen.

Prof. Tauffer hatte die Güte, mir den Neugeborenen zu überlassen, welcher nach der Extraction athmete und phonirte. Die Untersuchung des gehärteten Gehirns hat neben den Läsionen der Hemisphären gezeigt, dass das Gehirn in der Höhe der vorderen Quadrigemina von der Medulla durchtrennt ist. Die hinteren Quadrigemina und die Pons Varoli sind vollkommen intact, der proximale Theil der vorderen Quadrigemina und die Pedunculi cerebri sind zerstört. Die Zerstörung des rechten Pedunculus reicht bis zur durchsichtigen, kaum 1 mm dicken äusseren Fläche desselben. Aber $^1/_2$ cm oberhalb dieser äusserst

Digitized by Google

dünnen Verbindung vertieft sich nach aussen in den Sehhügel eine 2 cm tiefe Läsion, so dass die Durchtrennung als fast vollkommen betrachtet werden muss. Diese Beobachtung, welche einem menschlichen Experimente entspricht, deckt sich mit unserem Thierexperimente, welches bei totaler Durchtrennung des Gehirnstammes in der Höhe der vorderen Quadrigemina die Phonation nicht aufhebt. Diesem Befunde ist die Bedeutung eines menschlichen Experimentes beizumessen. O. demonstrirt das diesem Experimente entsprechende Gehirnpräparat vom Hunde. Er erwähnt den Fall Kehrer's, bei welchem nur die Athmung vorhanden war und das Vagusgebiet ganz intact war, nur das Hinterhirn mit den Corpora quadrigemina war zerstört. O. demonstrirt ein dieser Beobachtung entsprechendes Gehirnpräparat, bei welchem die totale Durchschneidung der Medulla oberhalb des Vagusgebietes den Verlust der Phonation erzielte und nur durch Athmung intact liess.

2) Herr Onodi: Präparat der Respirations- und Phonationsnerven des Kehlkopfes.

Das Präparat stammt vom Pferd und beweist, dass es uns gelungen ist, die isolirten phonatorischen und respiratorischen Bündel im Stamme des Recurrens am Hals, am oberen Theil der Brusthöhle durch die sympathischen Verbindungen in den Stamm des Vagus zu verfolgen, und zur Erkenntniss der anatomischen Thatsache zu gelangen, dass entsprechend der doppelten Function des Kehlkopfes, der Athmung und der Stimmbildung, die respiratorischen und phonatorischen Nervenfasern von den Centren zu den Kehlkopfmuskeln in einheitlichen, isolirten Nervenbündeln verlaufen.

Die Länge der isolirten respiratorischen und phonatorischen Nervenbündel vom Kehlkopf bis zu den sympathischen Verbindungen beträgt 66 cm. In diesem Abschnitt entspringen von den Bündeln Trachealzweige. Die Länge der isolirten respiratorischen und phonatorischen Nervenbündel im Stamme des Vagus beträgt 22 cm und sind daselbst leicht zu verfolgen. Der Schwerpunkt der Isolirung ist jene Schlinge, welche der Recurrens beim Ursprung vom Vagus bildet, um unter den grossen Gefässen zwischen Trachea und Oesophagus gegen den Kehlkopf zu ziehen.

Da sind die sympathischen Verbindungen, die Ansa Vieusseni und die Rr. cardiaci. An dieser Stelle ist die Isolirung des phonatorischen Bündels und die Verfolgung in den Vagusstamm desselben verhältnissmässig leicht gegangen, es waren, wie das Präparat zeigt, zwei Verbindungen zu sehen, die eine mit der Ansa Vieusseni, die andere mit dem R. cardiacus; der erste Faden verbindet ein Bündel, welches von dem Ganglion der Ansa Vieusseni zu dem Ganglion stellatum zieht, der zweite Faden zerfällt in einen ab- und aufsteigenden Theil, welch letzterer mit einem Ast der Ansa Vieusseni zusammentrifft. Ausserdem sehen wir eine kurze Verbindung zwischen dem respiratorischen und phonatorischen Bündel. Um so schwerer ging die Verfolgung des isolirten respiratorischen Bündels in den Vagusstamm, er war eingebettet in den sympathischen Verbindungen, acht Verbindungsfäden konnten wir constatiren, welche das Präparat zeigt. Von dem Ganglion der Ansa Vieusseni gehen zwei Bündel zum Ganglion stellatum, zwei

Digitized by Google

dünnere Zweige zu den Rami cardiaci, das respiratorische Bündel ist durch fünf Fäden mit diesen erwähnten Zweigen verbunden. Von dem die Ansa Vieusseni mit dem R. cardiacus verbindenden Zweig gehen zwei Fäden zu dem im Vagus verlaufenden respiratorischen Bündel und weiter oben steht dasselbe mit der Ansa Vieusseni wieder in Verbindung mit einem auf und absteigenden Faden. Die enge Verbindung des respiratorischen Bündels mit dem Sympathicus und den Rami cardiaci ist sehr auffallend im Vergleiche mit den einfachen Verhältnissen des phonatorischen Bündels. Das Präparat demonstrirt zwei erkannte Thatsachen: 1. den isolirten anatomischen Verlauf der respiratorischen und phonatorischen Nervenbündel im Stamme des Recurrens und des Vagus; 2. das enge Verhältniss des isolirten respiratorischen Bündels mit den Sympathicus und den Rami cardiaci.

3) Herr v. Navratil: Fälle von Chorditis vocalis inferior hypertrophica.

Fall I. B. J., 15 Jahre alt, Bauer. Seit 4 Monaten heiser, der Zustand seit 5 Wochen bedeutend verschlimmert, Athembeschwerden, seit 8 Tagen Erstickungsanfälle. Am 8. Januar 1898 Tracheotomia inferior bei Schleich'scher Infiltrations-Anaesthesie.

Beide Stimmbänder blass, etwas verdickt, frei beweglich. Unterhalb der Stimmbänder beiderseits blassrosafarbene Wülste, welche das Lumen derart verschliessen, dass selbst bei tiefster Inspiration nur eine 0,5 mm breite Spalte übrig bleibt. Diagnose: Chorditis hypoglottica hypertrophica simplex. Seit 2 Wochen wird die Dilatation vermittelst Intubation vorgenommen und die Spalte ist schon über 1 mm erweitert worden.

Fall II. K. S., 37 Jahre alt, Taglöhner. Zum ersten Male aufgenommen am 24. Februar 1897. Pat. war damals seit 9 Monaten heiser und seit einigen Wochen kurzathmig. Die Diagnose war auf Laryngitis hypertrophica hypoglottica gestellt. Neben Intactsein und freier Motilität beider Stimmbänder ist damals der subglottische Raum durch die blassrosafarbige Schwellung der Schleimhäute der subchordalen Region und der vorderen Kehlkopfwand hochgradig verengt worden. Wegen plötzlich auftretenden Erstickungsanfalles Tracheotomia inferior in der Nacht des 28. Februar 1897. Patient ist noch eine Weile auf der Abtheilung behandelt worden und hat sich später auf eigenes Verlangen mit der Canule aus dem Krankenhause entfernt. Er arbeitete seitdem dauernd, der Zustand hat sich aber seit einigen Wochen verschlimmert, er hat Schmerzen im Kehlkopfe und beim Schlucken.

Zweite Aufnahme am 18. Februar 1898. Keine Zeichen von Lues, intacte Brustorgane. Kehlkopfbefund seit dem vorigen Jahre wesentlich verändert. Die damals intacten Stimmbänder sind jetzt verdickt, schmutzig-blassfarbig. Die Schleimhaut über den Aryknorpeln ist angeschwollen. Das linke Cricoarytänoidalgelenk ankylotisch, das linke Stimmband unbeweglich. Unterhalb der nur schwer unterscheidbaren Stimmbänder ist der Kehlkopfraum von allen Seiten durch ein blassgelbes, dichtes, rigides Gewebe ausgefüllt, so dass kein eigentliches Lumen mehr vorhanden ist. Intubation unausführbar, es gelingt kaum eine elastische Bougie unter Cocainisirung einzuführen.

Da das Gebilde sich seitdem vergrössert hat, viel dichter ist, und

Digitized by Google

das linke Cricoarytänoidalgelenk fixirt hat, musste die Diagnose auf Sclerom gestellt werden. Würde die Bougirung zu keinem Erfolge führen, dann werde ich das Sclerom nach meiner bewährten Methode vermittelst Laryngofission excediren.

Fall III. L. O., 58 Jahre alt, Apotheker. Aufgenommen am 18. Februar 1898. Seit 6 Monaten heiser, seit 6 Wochen kurzathmig, in der letzten Zeit mit leichteren Suffocationsanfällen. Vor einigen Jahren an Herzklopfen gelitten. Hypertrophie des linken Herzens mit diast. Geräuschen über der Herzspitze. (Endocarditis und Endoarteriitis chron. deformans.) Puls hart, etwas hüpfend.

Beide Stimmbänder intact, gut beweglich. Unterhalb der Stimmbänder erheben sich beiderseits je eine blasse, etwas flache Anschwellung in das Kehlkopflumem und berühren sich bei der Phonation. Die Schleimhaut unterhalb der vorderen Commissur wölbt sich ähnlichermaassen vor. Die Stimme ist heiser, die Inspiration schwer, geräuschvoll. Pat. stellt zwar Lues in Abrede, doch deuten einige Zeichen darauf hin, dass die Natur der Schleimhauthypertrophien unterhalb der Stimmbänder als eine solche aufgefasst werden muss. Einreibungen von grauer Salbe am Halse und innerlich Jodkali ergaben thatsächlich eine, wenn auch etwas langsame Rückbildung der hypertrophischen Schleimhaut.

Herr Zwillinger: Ich habe mich mit dieser Frage bereits in 1887 in einem Artikel befasst, welcher in der Wiener klin. Wochenschrift publicirt wurde. Ich habe sämmtliche Processe besprochen, welche zur Bildung dieser subglottischen Wülste führen und betont, dass die Benennung nur vom klinischen Standpunkte gerechtfertigt ist. Unsere Kenntnisse waren damals noch lückenhaft, seitdem sagt ja selbst Störk in seinem neuesten Werke, dass die nach ihm bezeichnete Blennorrhoe nichts weiter, als Sclerom ist. Ich will ferner bemerken, dass bei scleromatösen Wülsten in einzelnen Fällen Zeichen von Atrophie sichtbar sind; dies ist, die Diagnose betreffend, wichtig, da die bacteriologische Untersuchung, eben von diesem Standpunkte betrachtet, nicht verlässlich ist.

Die Fälle I und II halte ich nach der Spiegeluntersuchung ebenfalls für Sclerom, Fall III macht auf mich den Eindruck, als wie wenn das jetzige Bild ein Resultat einer abgelaufenen luetischen Perichondritis wäre.

Herr Baumgarten: Im Falle II knüpft Herr v. Navratil, wenn ich gut verstanden habe, nicht viel Hoffnung auf einen Erfolg der Intubation und will die gründliche Excision ausführen. Nach meiner Meinung muss das eine Verfahren das andere ergänzen, da wir wissen, dass das Sclerom, selbst wenn es auf den Kehlkopf localisirt war, durch Excision nicht radical geheilt werden kann, da die entfernten Theile wieder wachsen. Sokolowski schlug vor, in solchen Fällen nach der Excision zur Ergänzung der Behandlung den Tubus einzuführen, was in solchen Fällen leicht gelingt. Ich bin auch ein Anhänger der Excision, hauptsächlich aus dem Grunde, damit später die Intubation vorgenommen werden kann.

Herr Polyák: Ich möchte einige allgemeine Reflexionen über die bacteriologische Diagnose des Scleroms zu der Bemerkung des Herrn

Digitized by Google

Zwillinger fügen. Ich erkläre mich einverstanden damit, dass mit dem Nachweise des Bacillus in den Secreten oder durch Culturen die Diagnose noch nicht gestellt ist, denn die Frisch'schen Sclerombacillen, ebenso wie die nahe verwandten Friedländer'schen Bacillen, oder der Löwenberg'sche Ozänacoccus und die Fränkel-Weichselbaum'schen Diplobacillen können auch in den normalen Secreten der Schleimhäute der oberen Luftwege anwesend sein und ausgezüchtet werden. Eine wahre diagnostische Bedeutung gewinnen die Sclerombacillen erst dann, wenn wir sie in das Gewebe in Schnitten mit Hilfe der characteristischen Färbemethoden nachweisen und besonders dann, wenn wir sie in den Mikulicz'schen Zellen oder nach dem Zerplatzen dieser Zellen frei in den Lymphspalten zerstreut finden. Da wir im Anfangsstadium des Scleroms, speciell bei beginnenden subglottischen Infiltrationen, nur selten in die Lage kommen, eine Excision aus diagnostischen Zwecken ausführen zu dürfen, ist die Aufstellung einer positiven Diagnose hier mit den grössten Schwierigkeiten verbunden und wir müssen uns oft mit der auf Grund der klinischen Symptome gestellten Wahrscheinlichkeitsdiagnose begnügen.

Herr Morelli: Bei uns war ich der Erste, der einen solchen Fall beschrieb, und in den aus der Nase und dem Kehlkopfe entfernten Geschwülsten, welche einen centralen Zerfall zeigten, haben Babes und Hutyra Bacillen in dem Gewebe nachgewiesen. Ausserdem ist es mir in einem neueren Falle gelungen, nach Incision der Geschwulst Secret mit einer sterilisirten Nadel zu holen, in Gelatine überzuimpfen und Reinkulturen zu gewinnen und deshalb glaube ich, dass die histologische Untersuchung überflüssig ist, es genügen einfach Culturen dazu, um die zweifelhafte Diagnose entscheiden zu können.

Herr Némai: Das Krankheitsbild, welches unter dem Namen von Chorditis vocalis inferior hypertrophica bekannt ist, darf mit Sclerom nicht ganz verwechselt werden. Die Chorditis. v. inf. ist an und für sich ein klinisches Bild, welches pathologisch in verschiedenen Fällen verschieden sein kann. Ich erinnere mich an einen Fall, wo wegen Stenose die Tracheotomie ausgeführt wurde, danach trat spontane Besserung ein, die Anschwellung wurde resorbirt. Die Ursache kann in einigen Fällen Sclerom sein, in anderen Fällen kommt Bindegewebshypertrophie aus unbekannter Ursache vor, und es giebt auch Wülste, welche nach Tracheotomie durch den Reiz der liegen gebliebenen Canule verursacht werden. Ich habe jetzt einen solchen Fall in Beobachtung: bei einem Mädchen hat man im Kindesalter Tracheotomie gemacht; am dritten Trachealring und dort, wo die Canule lag, sind jetzt zwei Wülste sichtbar. Würden diese Wülste etwas höher liegen, dann würden sie das Bild einer Chord. inf. hypertr. vortäuschen. Klinisch erkenne ich das Sclerom als eine höckerige Geschwulst, während die Chorditis inf. hypertr. glatt ist und als eine Verdickung des Stimmbandes erscheint.

Herr Polyák: Ich habe nicht in Abrede gestellt, dass es in der Mehrheit der Fälle gelingt, die Sclerombacillen in Culturen auszuzüchten. Hr. Morelli hat mich in dieser Beziehung missverstanden; je weniger antiseptisch er beim Herausnehmen des Secrets vorgeht, um so sicherer wird die Züchtung des Bacillus gelingen; ich habe

Digitized by Google

aber gesagt, dass der gezüchtete Bacillus, dessen pathogenetische Natur bis heute noch nicht bewiesen ist, in Culturen keinen diagnostischen Werth besitzt, und der Nachweis des Bacillus ist in positivem Sinne nur dann entscheidend, wenn wir ihn in Schnitten, in den Mikulicz'schen Zellen finden.

Herr Morelli: Auch in dem Gewebe sind Bacillen nachgewiesen worden.

Herr v. Navratil: Die Intubation ist in jenen Fällen von Chorditis voc. inf. hypertr. indicirt, welche nicht scleromatöser Natur sind und in welchen die Dilatation zur Heilung führen kann. Vom Sclerom wissen wir im Gegentheil, dass es durch Dilatation nicht geheilt werden kann und die geringen Erfolge, welche durch Dilatation erreichbar sind, nur kurze Zeit andauern; eben aus diesem Grunde ist meiner Meinung nach bei Sclerom nicht die Intubation, sondern der radicale Eingriff, die Excision indicirt, auf welche Weise ich bisher drei Fälle operirt habe und eine Recidive ist in keinem dieser Fälle erfolgt.

4) Herr v. Navratil: Stimmbandlähmung nach Kropfexstirpation.

V. J., 22 Jahre alt, Dienstmädchen, aufgenommen am 21. December 1897. Ein faustgrosser Kropf, welcher seit 3 Jahren bestand, ist am 11. Januar 1898 exstirpirt worden bei Schleich'scher Infiltrationsanästhesie mit dem Kocher'schen Transversalschnitt. Bei der Operation ist auch ein $2^1/_2$ cm langer, in die Cyste eingebetteter Theil des linken Recurrens entfernt worden. Seit der Operation bestand bei sonstiger Intactheit des Kehlkopfes eine complete linksseitige Recurrenslähmung. In der letzteren Zeit ist aber (auf Electrisirung?) eine entschiedene Besserung eingetreten. Stimmband und Cricoarytänoidalgelenk führen bei der Demonstration ihre Functionen beinahe normal aus. Ich glaube, dass sich die Nervenenden wieder vereinigt hatten. Aehnliche Lähmungen und deren Rückbildung habe ich schon nach 20 Strumectomien beobachtet.

5) Herr v. Navratil: Fall von fünfmal recidivirtem Papilloma multiplex.

B. K., 25 Jahre alt, Schneider, ist wegen Kehlkopfpapillomen vier Mal (in 1891, 1892, 1893 und 1895) von mir operirt worden.

Zum ersten und zweiten Male sass das Papillom in der vorderen Commissur, zum dritten Male in dem linken Morgagni'schen Ventrikel, nahe zur Commissur und zuletzt ebenfalls in der Nähe der Commissur, aber in dem rechten Morgagni'schen Ventrikel. Bei jeder Operation ist ein kleinhaselnussgrosses Papillom endolaryngeal entfernt worden. Nach den Operationen verliess Pat. stets mit freiem Kehlkopfe, intacten Stimmbändern und Stimme das Krankenhaus. Das Papillom ist aber immer wiedergewachsen und zwar, die zweite Recidive abgerechnet, wohl in der Nähe der Ausgangsstelle, aber doch immer an anderen Stellen.

Pat. ist nun zum fünften Male wiedergekommen, hat aber jetzt, nicht so wie früher, ein alleinstehendes Papillom, sondern multiple Papillome im oberen Kehlkopfraume, welche die Respiration und Deglutition bedeutend erschweren. Ich will noch ein Mal, zum letzten Male, die endolaryngeale Entfernung vornehmen, falls sich aber wieder

Digitized by Google

Recidive einstellen sollten, dann werde ich zum nächsten Male den Kehlkopf spalten und die Papillome sammt ihrer Basalschleimhaut ausrotten, wie ich es schon in zahlreichen Fällen mit vollständigem und dauerndem Erfolge gethan habe. Ich will noch auf den wichtigen Umstand hinweisen, dass in diesem Falle zuerst und dann in drei Recidiven das Papillom nur solitär war, zum letzten Male aber schon multipel wurde.

Herr Polyák: Erlauben Sie mir, m. H., eine Frage vom allgem. pathologischen Standpunkte aus vorzulegen. Die Erfahrungen des Herrn v. Navratil lauten darauf hin, dass bei Laryngofission, wenn bei der Entfernung des Papilloms auch die Schleimhautbasis mitexcidirt wird, eine Recidive nicht mehr erfolgt. Wir machen öfters dieselbe Erfahrung auch bei intralaryngealen Operationen, wenn wir genügend scharfe Instrumente benutzt und das Papillom an der Basis abgeschnitten hatten; wir haben aber auch erfahren, dass neue Papillome nachwachsen können an anderen entfernteren Stellen, nicht einmal in der Nachbarschaft des ersten. Nun aber, in Anbetracht dessen, dass die ganze Kehlkopfschleimhaut bei Laryngofission auch nicht entfernt wird, drängt sich die Frage vor, wie sich die Aussichten auf eine Recidive an unberührten Stellen bei Laryngofission stellen? Theoretisch sind wir gegen die Recidive hier auch nicht gesichert, practisch wird uns aber Herr v. Navratil, da er reiche Erfahrungen über durch Laryngofission operirte Fälle besitzt, sicherlich aufklären können.

Herr v. Navratil: Bei solitären Papillomen halte ich die Fission des Kehlkopfes mit nachfolgender Exstirpation der Schleimhaut, um Recidive vorbeugen zu können, nicht für indicirt, da wir hier auch bei endolaryngealem Vorgehen Aussicht auf recidivfreie Heilung haben; bei multiplen Papillomen muss aber die ganze Schleimhaut des Kehlkopfes excidirt werden, dann kann auch von keiner Recidive die Rede sein.

6) Herr v. Navratil: Tracheotomie bei Perichondritis tuberculosa.

B. S., 32 Jahre alt, Tagelöhnerin. Aufnahme in's Krankenhaus am 26. Juli 1897, entlassen am 22. August 1897.

Patientin ist, der Erstickung nahe, in's Krankenhaus gebracht worden. Sofortige Tracheotomie. Die Larynxstenose war ausser der Anchylose beider Cricoarytaenoidalgelenke durch die entzündliche Anschwellung beider Taschenbänder und aryepiglottischen Falten — hauptsächlich aber der rechten Seite — verursacht. Catarrh in beiden Lungenspitzen, hauptsächlich aber rechts. Patientin war gravid im VI. Monate. Temperatur des Morgens 37,6°, Abends 38,8° C., reichlicher Auswurf ohne Bacillen. Nach milder Antipyrese hat das Fieber aufgehört und auf Anwendung von Expectorantien ist die Secretion bedeutend geringer geworden. Die Anschwellung des Kehlkopfes und Ankylose des linken Cricoarytänoidgelenkes sind schon in der dritten Woche geschwunden, Patientin konnte mit ziemlich weiter Glottis bei verstopfter Canule ruhig athmen. In der vierten Woche verliess Patientin das Krankenhaus, ich habe aber die Canule in Anbetracht der vorgeschrittenen Gravidität und des bevorstehenden Wochenbettes, bei welcher Gelegenheit bereits vorhandene tuberculöse Kehlkopferkrankungen sich bekanntermaassen verschlimmern, nicht entfernt und

Digitized by Google

wies die Pat. an, sich nach erfolgter Entbindung wieder vorzustellen; dies ist vor 2 Monaten erfolgt und heute ist der Kehlkopf, abgesehen von einer verringerten Motilität des linken Cricoarytänoidalgelenkes, vollständig gesund.

Vortr. betont in Verbindung mit diesem Falle die Wichtigkeit der Tracheotomie als souverain antiphlogistischen Heilfactors, bei deren Anwendung auch tuberculöse Perichondritiden zur Rückbildung kommen können, vorausgesetzt, dass keine hochgradige Erkrankung der Lungen vorliegt.

7) Herr Polyák: Fall von gummöser Larynxsyphilis.

Patient, ein 42 Jahre alter Obersteiger der Salgótarjáhner Kohlenbergwerke, ist am 10. Februar 1898 in das St. Johannes-Krankenhaus aufgenommen worden. Er ist am 10. April 1897 bei einer Grubenarbeit längere Zeit hindurch bis zum Gürtel in Wasser gestanden, hatte am nächsten Tage starke Halsschmerzen, welche seitdem andauern und ist zwei Monate später heiser und dispnoeisch geworden. Schmerzen und Heiserkeit nahmen immer mehr zu, dazu gesellte sich ständig ein Fehlschlucken von Flüssigkeiten, der Husten war gering, trat besonders in der Nacht auf, verbunden mit heftigen Kopfschmerzen. Blutspucken, Fieber und Schweisse waren nie vorhanden. Im Juli und im November je ein Erstickungsanfall. Die Dyspnoe hat seitdem langsam zugenommen, der Auswurf ist reich, doch nur zäh-schleimig. Appetitlosigkeit, Abmagerung. Vor 22 Jahren Geschwür am Gliede, Patient weiss aber über dessen Natur keinen Bescheid; Ausschäge auf der Haut hatte er damals nicht, nur geringe Halsschmerzen. Schmierkur ist nie angewendet worden.

Status praesens am 11. Februar 1898: Appetitlos, fieberfrei. Dyspnoe mit mittelgradigem Stridor, Schmerzen beim Schlucken, der Kehlkopf ist auf äussere Palpation sehr empfindlich. Die linke Seite des Velum etwas paretisch. Die Epiglottis auf das dreifache Volumen vergrössert, dick infiltrirt, mit purpurrother, injicirter Schleimhaut bedeckt, zeigt in der Mitte des Randes einen keilförmigen, vernarbten Defect und dicht daneben ein keilförmiges, mit injicirter, angeschwollener Schleimhaut bedecktes, vorspringendes Knorpelpartikel mit narbigen Rändern. Am freien Rande und am Petiolartheil des Kehldeckels ist die Schleimhaut etwas transparent, speckig glänzend, verfettet. Aryknorpel, aryepiglottische Bänder, Taschenbänder und Stimmlippen sind hochgradig diffus infiltrirt, lebhaft injicirt, wulstig und verengern bedeutend den oberen und mittleren Kehlkopfraum. Thorax etwas flach, mit gleichen Excursionen. Hinten über beiden Spitzen Dämpfung bis zur Mitte der Interscapulargegend, die Respiration ist hier etwas verlängert und etwas rauh. In der Leistengegend vergrösserte Drüsen.

Die Diagnose musste hier zwischen Lues und Tuberculose entschieden werden. Trotz der Dämpfung hinten oben über den Lungenspitzen, welche übrigens mit characteristischen Auscultationserscheinungen nicht verbunden war, habe ich die Diagnose mit Wahrscheinlichkeit auf Lues gestellt. Ein Auswurf, welcher zur Untersuchung geeignet gewesen wäre, war niemals vorhanden, da Patient nur Schleim expectorirt. Für Lues sprach, trotz undeutlicher Anamnese, das Kehlkopfspiegelbild, welches dem von Lewin angegebenen Bilde der diffusen

Digitized by Google

Infiltrate gummösen Characters in dem Stadium vor dem Zerfall ganz entsprechend war. Ich will diesmal eine nähere Besprechung dieser gummösen Larynxsyphilis um so mehr unterlassen, weil ich die Absicht habe, dies in einer der nächsten Sitzungen ausführlicher vorzunehmen und will den Fall betreffend nur hinzufügen, dass der bisherige Heileffect die Wahrscheinlichkeitsdiagnose bestätigt hat. Patient erhielt bis jetzt drei Sublimatinjectionen in fünftägigen Zwischenräumen in den von Lukasiewicz und Irsai empfohlenen Tagesdosen von 0,05; die letzte Injection ist vorgestern gemacht worden. Die Schmerzen beim Schlucken schwanden schon nach zwei Tagen, das Allgemeinbefinden besserte sich bedeutend, die Deglutition geht gut vor sich, Flüssigkeiten verursachen nur selten etwas Husten, die Dyspnoe hat bedeutend nachgelassen, der Appetit ist besser, der Larynx ist nicht mehr druckempfindlich, stärkerer Husten tritt nur selten in der Nacht auf und die Kopfschmerzen sind geschwunden.

Im Kehlkopf ist die Anschwellung sichtlich zurückgegangen, doch ist das Bild, wenn auch mit geringeren Anschwellungen, im Ganzen unverändert, nur die Symptome der fettigen Degeneration sind geschwunden. Geschwüre haben sich nicht gebildet. Ueber den Lungenspitzen ist die Dämpfung grösstentheils aufgeklärt, die Respiration nur etwas rauh.

8) Herr Polyák: Bösartige Neubildung in der rechten Nase.

Die 45 Jahre alte Frau ist am 21. Februar aufgenommen worden. Das Leiden begann vor 6—7 Jahren während einer Gravidität in der Form eines Schnupfens mit zeitweiligen Nasenverstopfungen und hat sich auch nach der Entbindung nicht gebessert. Vor zwei Jahren constatirte ein College in der Provinz ein „linsengrosses wildes Fleisch" in der Nase, hat zwei Mal Entfernungsversuche mit der Schlinge gemacht, doch nichts fassen können, nur sehr grosse Blutungen verursacht, die Nase hat sich noch mehr verstopft. Vor zehn Monaten entfernte ein anderer College ebenfalls in der Provinz aus der inzwischen auch von aussen angeschwollenen Nase in mehreren Sitzungen kleine Stückchen mit der Zange, stets von starker Blutung begleitet. Drei Tage nach der Operation traten heftige Kopfschmerzen auf, welche drei Wochen lang andauerten. Seitdem ist die Geschwulst noch mehr gewachsen, die Nase ist immer grösser geworden und auch die linke Seite hatte sich verstopft.

Untersuchung am 22. Februar 1898: Die rechte Nase ist auch äusserlich bedeutend angeschwollen. In der Nasenöffnung rechts liegt ganz vorn eine grosse, dichte, nur wenig unebene, an der Spitze etwas erodirte, nicht stark blutende Geschwulst, welche die Nase vollständig ausfüllt und die Scheidewand ganz nach links verdrängt hat. Die Geschwulst lässt sich mit der Sonde nach oben, nach unten und medianwärts ganz gut umgehen, in die Schlinge ist sie aber wegen ihrer Grösse nicht zu fassen, und wölbt sie sich hinten durch die Choane in den Nasenrachenraum als ein wallnussgrosser Tumor hervor.

Lage und Sondenuntersuchung deuten darauf hin, dass die Geschwulst der ausserordentlich vergrösserten unteren Muschel entspricht. Was die Natur der Neubildung betrifft, kann es sich dem klinischen Bilde nach um Fibrosarcom handeln. Ich habe vorgestern mit dem

Digitized by Google

Messer ein grösseres Stück excidirt, um die histologische Untersuchung vornehmen zu können. Das Ergebniss dieser Untersuchung wird dann die Art und Weise des operativen Eingriffes bestimmen, wovon ich seiner Zeit Bericht erstatten werde.

Herr Morelli: Ich lege die Frage vor, welchen operativen Eingriff Herr Polyák hier für richtig hält, da auch ich ähnliche Fälle operirt habe. Die Geschwulst ist so gross, dass es fraglich ist, ob man die Langenbeck'sche Methode anwenden soll, oder die Methode, welche ich angewendet habe, als ich nach der Resection des harten Gaumens mit der Bohrmaschine die Geschwulst zugänglich machte. In meinem Falle haben ebenfalls mehrere Collegen ohne Erfolg die Entfernung der Geschwulst versucht, haben aber nur Blutverluste verursacht. Nach meiner Operation sind schon sieben Jahre ohne Recidive verstrichen und der Patient ist heute noch arbeitsfähig.

Herr Polyák: Die Geschwulst halte ich klinisch für Fibrosarcom und die histologische Untersuchung ist noch nicht beendet; erst dann, wenn diese Untersuchung beendet ist, kann auf Grund der Diagnose die Art und Weise des operativen Eingriffs, welchen Herr Krankenhausdirector Primarius Ludvik vornehmen wird, entschieden werden und worüber ich seiner Zeit Bericht erstatten werde.

9) Herr Krepuska: Otitis mastoidea sine otitide.

L. J., 58 Jahre alt, leidet seit zwei Monaten an Ohrensausen links. Seit zehn Tagen sind Kopfschmerzen vorhanden und oberhalb der Ohrmuschel ist eine Anschwellung entstanden, welche täglich zunimmt. Ohrenschmerzen oder Ausfluss waren früher niemals vorhanden.

Status praesens: Das rechte Ohr intact. An der linken Schläfe ist eine Anschwellung sichtbar, welche sich auf den unteren Theil des Os parietale und auf die Basis des Warzenfortsatzes ausbreitet, die Ohrmuschel stark ab- und auswärts schiebt, kindsfaustgross ist, in die Umgebung allmählich übergeht, nur hinter und oberhalb der Muschel von etwas röthlicher, sonst aber von normaler Haut bedeckt ist, sich überall teigig anfühlen lässt, an den Rändern etwas härter ist, hinter der Muschel wenig fluctuirt und ziemlich druckempfindlich ist. Der äussere Gehörgang ist in Folge der hochgradigen Anschwellung der oberen Wand bedeutend verengt, so dass es erst dann gelingt, einen Blick in die Tiefe zu werfen, wenn die obere Wand mit der Sonde aufgehoben wird. Die Haut des äusseren Gehörgangs ist normal, nicht macerirt, mit wenig halbflüssigem Ohrenschmalz bedeckt. Das Trommelfell ist wegen der Anschwellung unsichtbar. Der mittlere Theil des Warzenfortsatzes ist wohl etwas angeschwollen, die Spitze des Knochens ist aber von normaler Haut bedeckt und unempfindlich. Im Verlauf der Jugularis und am Halse nichts Abnormes. Patient ist fieberfrei.

Die Demonstration ist dadurch gerechtfertigt, weil die Situation des Abscesses, die Abwesenheit der Symptome einer acuten eitrigen Paukenhöhlenentzündung und die Abwesenheit eines älteren Ohrenleidens zu der Ansicht führen, dass hier irgend eine selbstständige Knochenentzündung des Felsenbeins, vielleicht eher der Pars squamosa vorliegt. Mit Rücksicht auf den trägen Verlauf der Krankheit bin ich mit einer gewissen Wahrscheinlichkeit geneigt, den Process für eine oberflächliche luetische Ostitis und Periostitis oder für eine tuberculöse

Digitized by Google

Ostitis zu halten. Die endgiltige Diagnose kann übrigens nur nach der Operation bekannt werden und dann werde ich den Fall auch ausführlicher besprechen. Zweck der heutigen Demonstration war nur, den Patienten mit diesem eigenthümlich situirten und auffallend grossen Abscess vor der Operation zu demonstriren.

10) Herr Polyák: Demonstration eines Präparates von syphilitischer Vomernecrose.

Das Präparat stammt von einem 34 Jahre alten Manne, welcher mich zum ersten Male am 23. Januar 1897 consultirt hat. Patient acquirirte vor drei Jahren eine schwere Syphilis, welche trotz wiederholter Quecksilberkuren mit erneuerten Eruptionen verlief. Vor zwei Jahren treten unstillbare Kopfschmerzen und Schlaflosigkeit auf, gleichzeitig haben sich auch stinkende Krusten aus der Nase entleert. Nach einigen Monaten schwanden diese Symptome. Seit einem Jahre sind aber Kopfschmerzen und Krustenbildung wieder aufgetreten; aus der Nase verbreitet sich ein pestilenter Gestank. Patient schnarcht zuweilen, räuspert trockene Krusten aus dem Nasenrachenraume und dem Rachen. Ist von mehreren Seiten als Ozänakranker behandelt worden, es ist sogar die Perforation der knorpeligen Scheidewand festgestellt worden.

Nach der Reinigung der Nase, welche mit übelriechenden Krusten hart angefüllt war, und deren Schleimhaut ich aufgelockert, mit kleinen Geschwüren bedeckt und leicht blutend fand, stellte es sich heraus, dass die knorpelige Scheidewand intact war, dagegen fehlte die knöcherne Scheidewand gänzlich. Der Vomer lag in übelriechende Borken eingebettet, vollständig freigelöst und flach querliegend im hinteren grossen gemeinsamen Hohlraume der Nase und war mit der Sonde leicht beweglich.

Der sehr empfindliche und furchtsame Patient wollte damals in die Entfernung durchaus nicht einwilligen, nahm zehn Wochen lang Jodkali in grossen Dosen, spülte sich die Nase öfter am Tage durch und ging seiner Beschäftigung auf dem Lande nach. Er meldete sich am 21. November wieder, ein übler Geruch aus der Nase war schon längst nicht mehr vorhanden. Die Geschwüre waren vernarbt. Ich habe den grossen Knochen mit der Zange gepackt, in den linken Nasengang gebracht und dann mit ziemlicher Kraftanwendung durch die viel kleinere Nasenöffnung extrahirt.

Der Knochen, wie Sie es auch sehen, ist an den Rändern necrotisch, stellenweise resorbirt und auf der einen Seite mit einer ziemlich grossen Spina versehen.

11) Herr Zwillinger: Demonstration des Präparates eines sog. blutenden Septumpolypen.

Das Präparat, welches Z. vorzeigt, stammt aus der rechten Nasenhöhle eines 50 Jahre alten Mannes. Patient suchte den Demonstrirenden mit der Klage auf, dass seine rechte Nasenhälfte seit beiläufig einem Jahre verlegt sei, ihm oft den Athem raube, auch blute er häufig aus der rechten Seite. Mittelst Rhinoscopia ant. ist ein röthlich-blauer Tumor sichtbar, welcher den vordersten Antheil der rechten Nasenhälfte zum grossen Theile ausfüllt; die Sondenuntersuchung ergiebt, dass derselbe von der rechten Fläche der knorpeligen Scheidewand ausgeht. Die Entfernung der Geschwulst wurde mit der Schlinge aus-

Digitized by Google

geführt, worauf die Athmung frei wurde. Die histologische Untersuchung wird Herr Polyák freundlichst ausführen. Die Geschwulst hält Z. für einen sog. blutenden Septumpolypen.

12) Herr Szenes: Ueber eine durch Aetzungen mit Trichloressigsäure erzielte Verschliessung eines Trommelfell-Defectes.

Sieht man die von Tag zu Tag vorwärtsschreitende Weiterentwicklung der Otochirurgie, so wird wohl die Propagation eines Verfahrens, welches die conservative Behandlung von Paukenhöhleneiterungen anstrebt, auf den ersten Eindruck sicherlich auf einen Rückfall deuten. Bedenkt man aber, dass ein conservatives Vorgehen weniger gefährlich ist, als ein operativer Eingriff, ferner, dass oft selbst durch die radicalste Operation eine Dauerheilung des Eiterungsprocesses nicht erzielt wird, dann mag es wohl berechtigt sein, die Aufmerksamkeit allzumal auf die Heilwirkung einzelner Medicamente zu lenken. Nur zufolge letzteren Umstandes möchte ich die Trichloressigsäure erwähnen, und zwar im Anschlusse an den demonstrirten Fall.

Dr. J. G., 29 Jahre alt, Bankbeamter, meldete sich am 16. November 1896 mit folgender Anamnese: Seit dem elften Lebensjahre linksseitige Otorrhoe nach Scharlach; dieselbe besteht noch immer, trotz der durch Jahre fortgesetzten specialistischen Behandlung; versiegte die Ohreneiterung, dann hielt dies nur wenige Tage an, um bad wieder zu recidiviren. Patient wurde mehreren Ortes in Budapest und auch auf Prof. Gottstein's Poliklinik in Breslau behandelt.

Status praesens: Rechtes Ohr normal.

Linkes Ohr: In der Tiefe des äusseren Gehörganges wenig grüner Eiter; nach dem Ausspritzen und Austrocknen des Ohres zeigt sich in der hinteren Trommelfellhälfte ein linsengrosser Defect, die vorhandenen Trommelfellreste sind matt. Vermittelst einer durch die Trommelfelllücke eingeführte Meyer'schen Sonden konnte Caries oder Necrose der Gehörknöchelchen oder einer der Paukenhöhlenwandungen nicht nachgewiesen werden, ebenso konnte ich mit Hilfe des Botey'schen Intratympanal-Spiegels nirgends Wucherungen an der Paukenhöhlenschleimhaut auffinden.

Gehörvermögen rechterseits normal. Links hört Patient die Uhr blos an's Ohr gedrückt, eher nur vermittelst Knochenleitung; C_4, C_3 und C_2 werden nach starkem Anschlagen mit dem Percussionshammer auch per Luftleitung gehört, C_1, C und A werden nur per Knochenleitung percipirt; Flüstersprache hört das kranke linke Ohr selbst unmittelbar nicht, laute Sprache wird durch Hörrohre besser gehört als ohne dieselben. Trotz dieses augenscheinlichen Unterschiedes des beiderseitigen Gehörvermögens vermag Patient die Stimmgabeltöne nicht vom Vertex aus nach dem einen oder anderen Ohre zu lateralisiren.

Es handelt sich also hier um eine Otitis media suppur. chron. linkerseits, ein Bild, welches in Folge von Scharlach nur zu häufig beobachtet wird.

Anfangs war die Behandlung des linken Ohres die übliche. Nach dem Ausspritzen und Austrocknen des Ohres wurde zuvörderst immer ein Sublimat-, später ein Jodoform-Gazestreifen in's Ohr eingeführt, die Suppuration liess hierauf allmählich nach, so dass ich am 21. De-

Digitized by Google

cember zum ersten Male die Ränder des Trommelfelldefectes mit Trichloressigsäure ätzen konnte. Die Reaction bestand darin, dass die Paukenhöhle am nächsten Tage mässig secernirte, doch liess auch dies bald nach zufolge der zweitäglich vorgenommenen Ausspritzungen. Die zweite Aetzung wurde am 2. Januar 1897 vorgenommen, dasselbe geschah am 13., 21. und 29. Januar, am 6. und 15. Februar. Die Reaction äusserte sich allmählich in stets geringerer Secretion, der Defect wurde zusehends immer kleiner, um endlich am 27. Februar sich vollkommen zu verschliessen. Seit dieser Zeit sah ich Patienten noch einige Male, und heute, nahezu nach einem Jahre, ist das Bild unverändert geblieben. Die Paukenhöhleneiterung ist vollkommen versiegt, an Stelle des Trommelfelldefectes befindet sich eine glänzende Narbe, welche mit der inneren Paukenhöhlenwand verwachsen ist und somit auch mit Hilfe des Siegle'schen pneumatischen Trichters nicht beweglich ist. Betreffs des Gehörvermögens änderte sich der Zustand kaum. Bedenkt man, dass vorher 18 Jahre hindurch eine Paukenhöhleneiterung bestand, welche wohl manchmal auf kurze Zeit sistirte, wegen des persistenten Trommelfelldefectes jedoch sich immer leichtwegs erneuerte, dann kann der Fall, nach Vernarbung des Defectes, als geheilt bezeichnet werden.

Bezüglich der Trichloressigsäure möchte ich erwähnen, dass dieselbe durch Domas im Jahre 1839 entdeckt und bald von verschiedenen Specialisten als Aetzmittel angewendet wurde. Okuneff lenkte im Jahre 1895 neuerdings die Aufmerksamkeit auf den Heilwerth derselben bei Ohren-, Kehlkopf- und Nasenkrankheiten, indem er auf die durch v. Stein schon sechs Jahre früher veröffentlichten Resultate hinwies. Bei uns berichtete Halász 1896 und später auf Grund neuerer Fälle über den vortrefflichen Heilwerth des Mittels, ebenso äusserte sich Gomperz gelegentlich des österreichischen Otologentages (Juni 1896), bald darauf Alt zufolge der Versuche aus Gruber's Ohrenklinik in Wien, und schliesslich lobt Barnick den Werth der Trichloressigsäure betreffs Verschliessung von Trommelfelldefecten zufolge seiner Versuche aus Habermann's Ohrenklinik in Graz.

Als Vortheil ist laut der einstimmigen Ansicht der Autoren die Förderung der Regenerationsfähigkeit des Trommelfells zu bezeichnen. Als Nachtheil wäre die grosse Schmerzhaftigkeit zu erwähnen, welche trotz der vorher angewandten Cocainanästhesie der Aetzung zu folgen pflegt. Doch ist die Schmerzhaftigkeit sehr individuell, und hält dieselbe in der Regel nur kurze Zeit an, manchmal kaum zehn Minuten.

In dem patholog. Institute zu Freiburg i. B. stellte Schujeninoff experimentelle Untersuchungen betreffs der reactiven Entzündung nach Aetzungen an, und wenn auch Sch. über tiefgreifende Veränderungen berichtet, zeigten sich dieselben praktisch dennoch nicht für solche, welche eine Anwendung des Mittels bei ambulanter Behandlung contraindiciren würden.

Herr Krepuska: Ich habe das Mittel auch versucht und habe auch die Fälle von Gomperz gesehen. Wie es Perforationen giebt, welche sich auch ohne dieses Mittel verschliessen, so giebt es auch solche, welche auf dieses Mittel auch nicht verheilen. Einen specifischen Werth besitzt das Mittel nicht.

Digitized by Google

Eine andere Frage ist jene, was eigentlich die Verschliessung für einen Werth besitzt, wenn nach ähnlichen Destructionen das Gehör gleich Null ist?

Es kommt mir vor, dass Herr Szenes sich logisch im Ausdrucke geirrt hat, als er behauptete, mit der Verschliessung des Trommelfells die Eiterung sistirt zu haben. Die Verschliessung des Trommelfells ist ja nur dann indicirt, wenn der Process in der Paukenhöhle schon beendet und das Ohr nicht mehr irritabel ist; denn eine solche Paukenhöhle kann auf den geringsten Insult mit einer Monate lang andauernden Entzündung reagiren, und unter solchen Umständen ist die Anwendung eines Aetz- und Gerinnungsmittels in der Paukenhöhle für den Patienten kaum indifferent. Herr Szenes hat selbst betont, dass vor der Aetzung cocainisirt werden soll, um die Schmerzen zu lindern.

Die Trichloressigsäure kann auf zweifache Weise angewendet werden. Stein applicirt die Krystalle, Gomperz taucht ein Watteknäuel in die concentrirte Lösung der hygroscopischen Säure und berührt mit grösster Vorsicht die Ränder der Perforation, ohne die Schleimhaut der Paukenhöhle zu berühren. Gomperz beschreibt einen Fall, wo nicht nur die äussere und die innere Schicht des Trommelfells, sondern auch die mittlere, die Propria restituirt wurde. Bei Aetzungen mit Trichloressigsäure ist der Vorgang aber derselbe wie bei Anwendung von anderen Aetzmitteln, dass die narbige Partie, welche zwischen der äusseren Epithelialschicht und inneren Schleimhautschicht verläuft, und welche Schuld daran ist, dass das Trommelfell nicht verwachsen kann, destruirt wird, es bildet sich eine neue Wundfläche mit jungen Blutgefässen, und diese Gefässe besorgen das Weiterführen des Materials, wovon an der Stelle einer Trommelfellschicht ein Membran gebildet wird, ähnlich dem eingeölten Cigarettenpapier, straff angezogen, nicht beweglich und transparent auf die Weise, dass dahinter die feuchte Farbe des Promontoriums durchscheint, als wie wenn überhaupt keine Membran dort läge. Dies ist die physiologische Seite der verheilenden Wirkung. Ich habe das Mittel zur Seite gelegt, weil es keine besondere Wirkung zeigt, die nicht mit anderen Mitteln auch erreichbar wäre.

Eine andere Frage ist, warum wir einen Trommelfelldefect zur Verschliessung bringen sollen? Ein scarlatinöser Process kann schwere Leiden im Ohre verursachen, event. die Knochen angreifen, und auf das Gehör wird es indifferent bleiben, ob das Trommelfell verschlossen ist; Gomperz hat auch erfahren, dass man gewisse Fälle, die sich zu diesem Verfahren eignen, auswählen muss; so z. B. kleine Perforationen, welche grössere, durch Einlegen von Glycerintamponen sistirbare Gehörstörungen verursachen, oder bei Fällen, wo die Perforation Ohrensausen verursacht, welches bei Zudeckung aufhört. Man soll also die geeigneten Fälle experimentell auswählen, denn sonst giebt es auch Perforationen, welche nothwendig sind, weil sie die Rolle eines Sicherheitsventils spielen. Die Paukenhöhle kann ja mit Watte gut geschützt werden. Ich weiss nicht, in wie vielen Fällen Herr Szenes das Mittel angewendet hat . . .

Herr Szenes: In 46 Fällen; 21 Mal wurde die Verschliessung vollkommen erzielt, 8 Fälle stehen noch jetzt in Behandlung, die übrigen

Digitized by Google

17 Fälle sind theils weggeblieben, theils konnte bei denselben die Vernarbung nicht erzielt werden.

Herr Krepuska: Dies sind schöne Resultate; schade, dass Herr Szenes sie nicht demonstrirt hat; es fragt sich nur, ob es ihm nicht gelungen wäre mit einfachem Vorgehen, Reinhaltung und Aetzung der Granulationen Vernarbung zu erzielen, so wie es mir gelang; es gab sogar Fälle, wo die Ursache der Eiterung ferner lag und wo durch die Entfernung der Ursache die Sistirung der Paukenhöhleneiterung mit Zuheilung der Perforation oder sogar Destruction erfolgte.

Was den demonstrirten Fall betrifft, hat der Patient durch die Behandlung nichts gewonnen, weil er nicht besser hört, im Gegentheil an Ohrensausen leidet. Das Ohr eitert zwar nicht, das ist aber nicht durch die Verschliessung des Trommelfels sistirt worden. Die Narbe ist sogar an das Promontorium angewachsen, und wahrscheinlich werden noch weitere Verwachsungen vorhanden sein, welche schrumpfen können und dann statische Gleichgewichtsstörungen hervorrufen können, so dass eigentlich noch fraglich ist, ob der Patient nicht in schlechtere Verhältnisse gekommen ist? Ich glaube, die Trichloressigsäure hat keine Zukunft. Hauptsache ist, antiseptisch zu behandeln und Perforationen erst dann zur Verschliessung zu bringen, wenn die Paukenhöhle frei von Entzündung ist und die Probe, ob sie zur Verschliessung geeignet ist, schon bestanden hat.

Herr Tomka: Ich will eine dritte Indication erwähnen, welche das Leben am meisten gefährdet, d. h. den desquamativen Process. Wenn es hier gelingt, Verschliessung zu erzielen, dann ist der Patient von grossen Ohrenleiden verschont. Die Vernarbung des Trommelfells ist auch darum vortheilhaft, weil sie viele schädliche Einwirkungen vom Ohre fernhält. Die Verwachsungen können Störungen des Gehörs wohl verursachen, es fragt sich aber, ob sie allein Schuld daran tragen. Es können auch Membranen zwischen den einzelnen Gehörknöchelchen vorhanden sein.

Herr Szenes: In dem demonstrirten Falle sind die Gehörknöchelchen mit einander verwachsen.

Herr Némai: Mit Trichloressigsäure behandelte Fälle habe ich schon 1894 demonstrirt. Das Mittel ätzt stärker als Lapis, beinahe so stark wie Chromsäure, ist aber nicht giftig, bringt Detritus und Epithel zur Gerinnung. Die Säure ist in der rhino-laryngologischen Praxis gut verwendbar und ich glaube, auch bei Ohrenleiden. Ich applicire sie auf Tonsillen, welche wiederholt parenchymatös entzündet waren, wenn die Tonsillotomie nicht ausführbar ist, ferner nach Galvanocaustik, weil dann die Wunden schneller verheilen. Das Mittel ist ferner ein mächtiges Stypticum und kann ausserdem nach der Auskratzung von eiternden Granulationen angewendet werden.

Herr Szenes: Ich will Herrn Krepuska Folgendes antworten: Ich wollte dem Mittel keine solche specifische Wirkung zuschreiben; wenn der Paukenhöhlenprocess sistirt oder torpid ist und das Trommelfell perforirt ist, dann kann auch eine geringe Einwirkung den Paukenhöhlenprocess erneuern und wieder Eiterung hervorrufen. Aus diesem Grunde ist die Verschliessung des Trommelfells indicirt. Es ist schon altbekannt, dass man von dem Paukenhöhlenprocess niemals wissen

Digitized by Google

kann, wo er stehen bleibt. Gomperz und Andere loben das Mittel, und hätte ich nicht gute Resultate in zahlreichen Fällen gesehen, dann würde ich es, wie so viele andere versuchsweise angewendete und unbrauchbar gefundene Mittel, ebenfalls verurtheilt haben. Ein jeder Fall kann nicht heilen, denn dort, wo Knochenprocesse, Rachenleiden oder adenoide Vegetationen vorliegen, müssen diese speciell behandelt werden.

Der eitrige Paukenhöhlenprocess ist dann geheilt, wenn der Trommelfelldefect vernarbt ist. Natürlich besitzt die Narbe nicht dieselbe Widerstandsfähigkeit, wie das intacte Gewebe, die Gefahr ist aber doch so geringer, als ohne Narbe. Sind Synechien vorhanden, dann wird die Politzer'sche Operation helfen. Dass das Gehör nach einem 18 Jahre lang andauernden Process nicht besser wird, ist Nebensache; Hauptsache ist die Sistirung der Eiterung, welche unter Umständen eine vitale Indication werden kann.

Herr Krepuska: Herr Szenes missversteht mich. Ich habe meine Rede in zwei Theile getheilt. Im Allgemeinen habe ich erwähnt, dass die Restitutionsfähigkeit des Trommelfells eine grosse ist, weil sie auch spontan erfolgt, z. B. nach Beseitigung von Adenoiden. Darauf antwortete Herr Szenes, dass es ihm gar nicht einfällt, den Defect zu ätzen, wenn Adenoiden vorhanden sind. Speciell diesen Fall betreffend legte ich die Frage vor, was der Patient durch die Vernarbung profitirt hat? Herr Szenes antwortete darauf, dass „die Eiterung aufgehört hat"...

Herr Szenes: Nachdem die Eiterung aufgehört hat, ist das Trommelfell verwachsen, weil es regenerirt wurde.

Herr Krepuska: Was hat dann aber Herr Szenes hier geheilt, den Trommelfelldefect oder den Paukenhöhlenprocess? Denn man pflegt das Trommelfell nur dann zu ätzen, wenn die Eiterung schon aufgehört hat; wenn die Heilung der Eiterung und Vernarbung des Defectes gleichzeitig erfolgen, dann hat nicht das Mittel den Defect zur Vernarbung gebracht. Bei der Demonstration erwähnte Herr Szenes, dass das Ohr noch im October geeitert hat.

Herr Baumgarten: Ich kann die Sache nur so erklären, dass Herr Szenes zuerst den eiternden Process beseitigt und nach dessen Heilung die Perforation mit Trichloressigsäure zur Verschliessung gebracht hat, denn die Bedingung des Verschliessens ist, dass das Ohr schon trocken sei.

Herr Krepuska: Natürlich, nur hat Herr Szenes das nicht gesagt.

Der Vorsitzende: Herr Szenes ist gewiss auf die Weise vorgegangen, dass er zuerst die Otorrhoe geheilt und erst dann den Defect, welcher sich spontan nicht schliessen wollte, zur Vernarbung gebracht hat?

Herr Szenes: Ja.

Notizen.

70. Versammlung deutscher Naturforscher und Aerzte.

Düsseldorf, im Juli. Die Stadt Düsseldorf rüstet sich, die 70. Versammlung deutscher Naturforscher und Aerzte in den Tagen vom 19.—24. September d. Js. würdig zu empfangen. Das Programm dieser Versammlung ist ein so vielseitiges und interessantes, dass diese

Digitized by Google

70. Versammlung sich nicht nur würdig ihren Vorgängerinnen anreihen, sondern dieselben wesentlich übertreffen dürfte. In den allgemeinen Sitzungen werden nachfolgende Vorträge gehalten:

1) Geheimer Regierungsrath Prof. Dr. Klein, Göttingen: „Universität und technische Hochschule".

2) Medicinalrath Prof. Dr. Tillmanns, Leipzig: „Hundert Jahre Chirurgie."

3) Geheimer Regierungs- und Baurath Professor Dr. Intze, Aachen: „Ueber den Zweck, die erforderlichen Vorarbeiten und die Bau-Ausführung von Thalsperren im Gebirge, sowie über deren Bedeutung im wirthschaftlichen Leben der Gebirgsbewohner".

4) Professor Dr. Martins, Rostock: „Krankheitsursachen und Krankheits-Anlagen".

5) Professor van t'Hoff, Berlin: „Die zunehmende Bedeutung der anorganischen Chemie".

6) Privat-Docent Dr. Martin Mendelsohn, Berlin: „Die Bedeutung der Krankenpflege für die wissenschaftliche Therapie".

7) Eventuell Geheimrath Professor Dr. Rudolf Virchow, Berlin: Thema vorbehalten!

Ausser diesen Vorträgen sind für die Abtheilungssitzungen über 400 Redner angemeldet. Zum ersten Male werden als neugebildete Abtheilungen die für angewandte Mathematik und Naturwissenschaften (Ingenieurwissenschaften), sowie diejenige für die Geschichte der Medicin in Thätigkeit treten. Mit der Versammlung werden nicht weniger als vier Ausstellungen verbunden sein, nämlich 1) eine historische Ausstellung; 2) eine photographische Ausstellung (die Photographie im Dienste der Wissenschaft); 3) eine Neuheiten-Ausstellung naturwissenschaftlicher und medicinisch-chirurgischer Gegenstände und Apparate, sowie chemisch-pharmaceutischer Präparate und hygienischer Gegenstände; 4) eine physikalische und chemische Lehrmittel-Sammlung. Für diese Ausstellungen sind bereits hervorragende Objecte in grosser Menge angemeldet worden. Der Verein der Aerzte und der naturwissenschaftliche Verein in Düsseldorf haben sich bereit erklärt, ein Preisgericht zu wählen und sollen hervorragende Leistungen der Aussteller durch ein Anerkennungs-Diplom ausgezeichnet werden. Endlich wird mit der Versammlung ein Congress der alcoholfeindlichen Aerzte und eine Ausstellung alcoholfreier Getränke verbunden sein. — Unter den Festschriften, welche für die Theilnehmer der Naturforscher- und Aerzte-Versammlung bestimmt sind, soll schon heute die von der Stadt Düsseldorf herauszugebende Festschrift hervorgehoben werden, die sich sowohl durch ihren Inhalt als ihre Ausstattung ganz besonders auszeichnen wird. — An Vergnügungen wird es, wie sich das am frohen Rheine von selbst versteht, nach des Tages Last und Hitze nicht fehlen. Ausser dem üblichen Festessen, einem Balle und einem Commers wird es eine Theater-Vorstellung, einen fröhlichen

Digitized by Google

Abend im „Malkasten“ und Ausflüge zur Müngstener Riesenbrücke, in das Siebengebirge, nach Duisburg u. s. w. geben. Diejenigen Naturforscher und Aerzte, welche ihre Frauen und Töchter mitbringen, dürfen ausser Sorge sein, dass sich die letzteren während der Sitzungen etwa einsam fühlen könnten: ein Sonder-Ausschuss liebenswürdigster Damen hat sich gebildet, um die fremden Genossinnen mit den Schätzen der Natur und Kunst, wie sie Düsseldorf in so reichem Maasse bietet, bekannt zu machen, und wenn wir verrathen, dass selbst ein Radlerinnen-Ausschuss vorhanden ist, so wird man zugeben, dass die Vorbereitungen in unserer Düsselstadt zum Empfang auch des weiblichen Theils unserer illustren Gäste nichts zu wünschen übrig lassen.

Der XIII. internationale medicinische Congress

wird unter dem Präsidium des Herrn Prof. Lannelongue im Jahre 1900 in Paris tagen. Der Congress beginnt am 2. August und wird eine Woche dauern.

Für Ohrenheilkunde, sowie für Rhinologie und Laryngologie wird eine eigene Section bestehen, welche sich in zwei Unterabtheilungen gliedert, deren eine für Ohrenheilkunde, die andere für Rhinologie und Laryngologie bestimmt ist.

Für jede der beiden Sectionen wurde ein eigenes Organisations-Comitée bestellt.

Das Comité für die otologische Section besteht aus dem Präsidenten Dr. Gellé, dem Secretär Dr. Castex und den Doctoren Boucheron, Duplay, Ladreit de Lacharrière, Lannois, Loewenberg, Lubet-Barbou, Ménière, Miot, Ninier.

Das Comité für die rhino-laryngologische Gesellschaft besteht aus dem Präsidenten Dr. Gouguenheim, dem Secretär Dr. Lermoyez und aus den Doctoren Cartaz, Chatellier, Carel, Luc, Martin, Moura, Moure, Poyet, Ruault.

Auskünfte scientifischer Natur ertheilt für die otologische Section Herr Dr. Castex (30 Avénue de Mossine à Paris), für die rhino-laryngologische Section Herr Dr. Lermoyez (20bis Rue de la Boétie à Paris). In Angelegenheiten nicht scientifischer Art (Eisenbahnfahrt, Wohnung etc.) hat man sich an den Generalsecretär des Congresses (21 Rue St. Guillaume à Paris) zu wenden.

Vorträge können in deutscher, englischer oder französischer Sprache abgehalten werden; die Berichte werden nur in französischer Sprache veröffentlicht.

Alle für die **Monatsschrift** bestimmten **Beiträge und Referate** sowie alle **Druckschriften Archive** und **Tausch-Exemplare** anderer Zeitschriften beliebe man an Herrn Prof. Dr. **Gruber** in Wien I, Freiung 7, zu senden. Beiträge werden mit 40 Mark pro Druckbogen honorirt und die gewünschte Anzahl Separat-Abzüge beigegeben.

Verantwortlicher Redacteur: Prof. Dr. Ph. Schech in München.
Verlag von Oscar Coblentz. Expeditionsbureau: Berlin W. 35, Derfflingerstrasse 22a.
Druck von Carl Marschner, Berlin SW., Ritterstrasse 41.

Digitized by Google

Monatsschrift für Ohrenheilkunde

sowie für

Kehlkopf-, Nasen-, Rachen-Krankheiten.

Organ der Oesterr. Otologischen Gesellschaft.

(Neue Folge.)

Mitbegründet von weil. Prof. Dr. N. Rüdinger, Prof. Dr. R. Voltolini und weil. Prof. Dr. Fr. E. Weber-Liel

und unter Mitwirkung der Herren

Docent Dr. **E. Baumgarten** (Budapest), Hofrath Dr. **Beschorner** (Dresden), Prof. Dr. **Ganghofner** (Prag), Docent Dr. **Gomperz** (Wien), Dr. **Heinze** (Leipzig), Dr. **Hopmann** (Cöln), Prof. Dr. **Jurasz** (Heidelberg), Dr. **Keller** (Cöln), Prof. Dr. **Kiesselbach** (Erlangen), Prof. Dr. **Kirchner** (Würzburg), Dr. **Koch** (Luxemburg), Dr. **Law** (London), Docent Dr. **Lichtenberg** (Budapest), Dr. **Lublinski** (Berlin), Dr. **Michel** (Cöln), Docent Dr. **Moldenhauer** (Leipzig), Prof. Dr. **Onodi** (Budapest), Docent Dr. **Paulsen** (Kiel), Dr. A. **Schapringer** (New-York), Dr. **Schäffer** (Bremen), Dr. E. **Stepanow** (Moskau), Prof. Dr. **Störck** (Wien), Prof. Dr. **Strübing** (Greifswald), Dr. **Weil** (Stuttgart), Dr. **Ziem** (Danzig)

Herausgegeben von

Prof. Dr. JOS. GRUBER Wien. **Prof. Dr. v. SCHRÖTTER** Wien. **Prof. Dr. PH. SCHECH** München.

Prof. Dr. E. ZUCKERKANDL Wien.

Dieses Organ erscheint monatlich in der Stärke von 3 bis 3½ Bogen. Man abonnirt auf dasselbe bei allen Buchhandlungen und Postanstalten des In- und Auslandes.
Der Preis für die Monatsschrift beträgt 12 R.-M. jährlich; wenn die Monatsschrift zusammen mit der Allgemeinen medicinischen Central-Zeitung bestellt wird, nur 8 R.-M.

Jahrg. XXXII. Berlin, August 1898. No. 8.

I. Originalien.

Aus der Universitäts-Poliklinik für Ohrenkranke in Freiburg i. Br.

Ueber doppelseitige Trommelfellrupturen.

Von

Dr. **R. Stankowski**, Assistent der Klinik.

Unter doppelseitigen Trommelfellrupturen verstehen wir solche Zerreissungen beider Trommelfelle, welche gleichzeitig oder fast gleichzeitig bei derselben Gelegenheit und durch dieselbe Ursache erfolgen.

Wir unterscheiden bei denselben, wie bei den einseitigen, Spontan- und traumatische Rupturen. Spontanrupturen sind, analog den Spontanfracturen, den traumatischen Rupturen gegenüber dadurch characterisirt, dass bei denselben ein Trauma, d. h. eine von aussen auf den Körper einwirkende Gewalt, ausgeschlossen ist. Die traumatischen doppelseitigen Rupturen sind, ebenso wie die einseitigen, directe und indirecte. Als directe bezeichnen wir diejenigen, bei denen der verletzende Gegen-

Digitized by Google

stand unmittelbar das Trommelfell trifft, als indirecte die durch plötzliche erhebliche Aenderung des Luftdruckes und die bei Kopfverletzungen entstandenen.

Von doppelseitiger Spontanruptur des Trommelfells ist bis jetzt nur ein Fall in der Literatur beschrieben worden, und zwar von A. G. Welsford[1]). Es handelte sich dort um einen 60jährigen Mann, welcher an Bronchitis und Emphysem litt, der sich aber über sein Gehör nicht zu beklagen hatte. Bei einem starken Hustenanfall vernahm er in beiden Ohren einen Knall und es entleerte sich sodann aus denselben Blut. Die Untersuchung ergab Ruptur beider Trommelfelle und bedeutende Abnahme der Hörfähigkeit. Es trat später starkes Sausen, sowie noch grössere Verminderung der Hörfähigkeit ein, so dass der Autor auch pathologische Veränderungen des inneren Ohres als Folge des Hustenanfalls annimmt. Der Zustand verblieb unverändert bis zu dem mehrere Monate später erfolgten Tode. Aehnlich wie bei der soeben genannten Veranlassung wären solche Spontanrupturen auch bei Keuchhusten, beim Niesen, beim starken Schneuzen und beim Erbrechen zu erwarten. Wir glauben nicht, dass unter den angegebenen Bedingungen ein normales Trommelfell einreisst, sondern dass es sich dabei um pathologisch veränderte Membranen handeln muss. Es wird, was überhaupt für alle Rupturen ausser den directen gilt, mit um so grösserer Leichtigkeit eine Zerreissung des Trommelfells eintreten, wenn eine totale oder partielle Atrophie der Membran, wenn Narben, Verkalkungen oder Verwachsungen vorhanden sind. Auch ein normales Trommelfell kann durch vorausgegangene Schädlichkeiten, etwa einen Hustenanfall, so alterirt werden, dass es einem erneuten Anfall nicht mehr widersteht; die Veränderung besteht in Zerreissung der Gefässe und Auftreten von Blutextravasaten im Trommelfell, wie es Trautmann[2]) nach einem einzigen Hustenanfall beobachtet hat.

Was die traumatischen beiderseitigen Rupturen anbetrifft, so ist von den directen bis jetzt noch keine Beobachtung in der Literatur niedergelegt worden, die Möglichkeit derselben lässt sich jedoch nicht bestreiten.

Die indirecten doppelseitigen entstehen, ebenso wie die einseitigen, durch Luftverdichtung von der Tube und vom äusseren Gehörgang aus. Von den ersteren ist bis jetzt noch kein Fall beschrieben worden, wiewohl das Vorkommen derselben nicht zu bezweifeln ist. Die Möglichkeit zur Entstehung derselben ist gegeben bei Politzer's Verfahren, beim angestrengten Valsalva, beim Blasen von Trompeten[3]) und bei Erhängten; wenigsten haben bei letzterer Veranlassung eine einseitige Ruptur beobachtet Littre und Geoghegan[4]), Ogston[5]), Schwartze[6]) und Lannois[7]). Durch Luftverdünnung im äusseren Gehörgang sind doppelseitige Rupturen nicht beobachtet worden, auch sind die Bedingungen zur Enstehung derselben kaum gegeben.

Den grössten Theil der doppelseitigen Rupturen bilden, wie es aus den in der Literatur niedergelegten Beobachtungen hervorgeht, die durch Luftcompression im äusseren Gehörgang entstandenen. Die Ursache derselben gab Explosion von Gasen ab. Wir haben in der Literatur im Ganzen vier Fälle von auf diese Weise entstandenen Trommelfell-Rupturen aufgefunden, und zwar sind dieselben veröffentlicht worden

Digitized by Google

von Moos, Keller, Beinert und C. J. Colles. In dem von Moos[8]) beschriebenen Fall war die doppelseitige Ruptur dadurch entstanden, dass bei der Bereitung eines chemischen Präparates unter lauter Detonation Gase explodirten. Der dabei beschäftigte Mann trug Augenverletzungen davon, ausserdem wurde er für kürzere Zeit betäubt, bekam sodann Sausen im Kopf und wurde schwerhörig. Am vierten Tage trat linkerseits, am achten Tage auch rechterseits „chocoladenfarbiger" Ohrenfluss ein. Bei der Untersuchung, die drei Wochen nach dem Unfall vorgenommen worden ist, zeigte sich, dass das rechte Trommelfell vorn unten perforirt war, im Uebrigen verdickt und geröthet; das linke Trommelfell war hinten unten perforirt, sonst wie rechts. Sprache wurde rechts 4 m, links 1 m weit verstanden. Knochenleitung für Uhr war erhalten, Weber lateralisirte für Stimmgabeln nach links. Es bestand continuirliches Sausen links. Die Perforationen verheilten nach 14 Tagen. Nach fünf Wochen, beim Entlassen aus der Behandlung, war die Hörschärfe „rechts $^1/_2$, links $^1/_6$". Es bestand noch schwaches, zeitweilig pausirendes Sausen links. Das Trommelfell zeigte beiderseits noch Griffinjection. Dieser Fall von doppelseitiger Ruptur zeigt das Bild einer Mittelohrerkrankung, die besonders stark das linke Ohr betroffen hat. Das Resultat nach der Verheilung der Rupturen in Bezug auf die Function war wenig günstig. Auch die Prognose in Betreff des weiteren Verhaltens war zum Wenigsten zweifelhaft wegen des Sausens linkerseits. Die Möglichkeit war, dem Autor zufolge, nicht auszuschliessen, dass sich hier noch ein ernsteres Labyrinthleiden entwickeln würde, welches gegebenen Falles zum völligen Verlust des Gehörs auf diesem Ohr führen könnte. Keller[9]) beobachtete eine doppelseitige Trommelfellruptur, die durch eine Kesselexplosion verursacht wurde. Der betreffende Patient wurde bei derselben für einige Minuten betäubt und trug beträchtliche Brandwunden auf der linken Gesichtshälfte davon. Nach einigen Tagen bemerkte er linksseitigen Ohrenfluss, sowie beträchtliche Schwerhörigkeit und starken Schwindel. Die objective Untersuchung, die zum ersten Mal nach zwei Wochen vorgenommen wurde, ergab linkerseits Schwellung des Gehörganges und des Trommelfells, sowie dicht vor dem Umbo eine erbsengrosse Perforation mit gerötheten und verdickten Rändern. Rechterseits war eine vor dem Hammergriff und parallel demselben verlaufende elliptische Ruptur von $^2/_3$ der Länge des Trommelfells; die Ränder derselben waren ohne entzündliche Reaction. Uhr wurde links auch beim Andrücken an die Ohrmuschel nicht gehört, rechts bis zu 5 cm. Stimmgabel — nicht angegeben, welche — wurde links schwach, rechts besser gehört. Weber nach links. Mässig laute Sprache wurde ausreichend verstanden. Es bestand rechtsseitiger Ohrenschmerz, mässiger Schwindel und zeitweise Unsicherheit beim Gehen. Nach zehn Tagen Vernarbung der rechtsseitigen Ruptur, links Verkleinerung derselben bis auf eine stecknadelkopfgrosse Lücke. Im weiteren Verlauf traten unter stetiger Abnahme des Gehörs stärkere Congestionen nach dem Kopf und Kopfschmerzen, sowie subjective Geräusche in den Ohren auf. Die Untersuchung acht Monate nach der Verletzung ergab, dass beide Rupturen völlig vernarbt waren, links war die Narbe wahrscheinlich mit dem Promontorium verwachsen. Uhr wurde links gar nicht, rechts nur beim

Digitized by Google

festen Andrücken gehört; Stimmgabel wurde durch Luftleitung links gar nicht gehört, rechts mehr als Schwirren; Knochenleitung war vom Scheitel aus aufgehoben; laute Sprache wurde einige Fuss weit gehört. Die Symptome, die früher bestanden, hatten nachgelassen, es bestand aber noch starkes Sausen beiderseits. Der Autor macht darauf aufmerksam, dass in diesem Fall nicht, wie gewöhnlich, die Labyrinthsymptome sofort nach der Detonation eingetreten sind, sondern erst im weiteren Verlauf; er nimmt daher nicht eine Labyrintherschütterung, sondern eine Hämorrhagie mit consecutiver Entzündung und Exsudation im Labyrinth an, welcher Zustand die Nervenendigungen schädigen musste. Beinert[10]) berichtet über einen Fall, der vier Wochen nach der Verletzung in der Halle'schen Klinik zur Beobachtung kam. Die beiderseitige Ruptur war durch eine Dynamitexplosion entstanden; das linke Ohr eiterte. Weitere Angaben fehlen. In dem Fall von Colles[11]) war die doppelseitige Ruptur durch vorzeitige Explosion einer Kanone verursacht worden. Bei dieser Gelegenheit trugen mehrere Soldaten Verletzungen davon, einer bekam starkes Nasenbluten und fühlte heftiges Hämmern in den Ohren. In der Folge stellte sich beiderseits Ohrenfluss ein. Sechs Wochen nach dem Unfall kam der Mann in die Beobachtung des Autors. Das rechte Ohr eiterte nicht mehr. Im rechten Trommelfell war eine kleine Perforation im hinteren oberen Segment, im linken ein grosser Defect in der unteren Hälfte. Die Knochenleitung war besser als Luftleitung. Uhr wurde bis auf einige Zoll gehört, Conversationssprache in einigen Metern. Die Perforation rechts vernarbte; Uhr wurde auf diesem Ohr auf 10 Zoll Entfernung gehört. Links verkleinerte sich die Perforation und das Gehör besserte sich ebenfalls.

Wir sind gleichfalls in der Lage, aus dem Material unserer Klinik über einen hierher gehörenden Fall zu berichten.

Beobachtung I, Journ.-No. 527, aufgen. 25. Aug. 1896. Franz G., Maschinist, 32 Jahre alt. Als am 4. August d. J. das Wasserstandglas eines Dampfkessels unter starkem Knall barst, bekam Patient Sausen in beiden Ohren. Nach drei Tagen stellte sich Ohrenfluss ein, auch bemerkte er, dass er schlechter hörte. Seit einigen Tagen hat der Ausfluss linkerseits aufgehört, rechts ist er geringer geworden.

Stat. praesens. Linkes Trommelfell: nierenförmiger Defect in der unteren Hälfte. Das rechte Trommelfell ist stark gerötet und geschwollen; Einzelheiten sind nicht zu erkennen, eine Perforation befindet sich anscheinend vorn unten.

Das Ergebniss der Hörprüfung — Nomenclatur nach Bloch[12]) — war folgendes:

$h \frac{0{,}08}{0{,}12}$ kl, m; $v \frac{2{,}0 - 0{,}2}{1{,}5 - 0{,}2}$; $A^1 \frac{- \vartheta}{- \vartheta}$ m —; $C \frac{=}{=}$; $c \frac{=}{=}$ m — (45/65);

$c^1 \frac{+}{+}$ m; fis^4 bds; G (0,50) $\frac{0{,}7}{0{,}5}$; Ord.: Jodanstrich um das rechte Ohr.

4. IX. Rechts hat die Entzündung abgenommen, die Perforation ist kleiner geworden. Links ist der Defect unverändert, die in demselben sichtbare Paukenschleimhaut sieht blass aus. Patient wird auf zwei Wochen entlassen. 2. X. Die Defecte sind kleiner geworden, die

Digitized by Google

Paukenschleimhaut ist feucht und geröthet. h $\frac{0{,}02}{0{,}06}$ kl r; v $\frac{2{,}0 - 0{,}5}{> 7{,}0 - 1{,}5}$.

13. XI. Rechts Eiterung, links unverändert — nierenförmiger Defect v $\frac{> 7{,}0 - 0{,}5}{> 7{,}0}$; Streifen bds. 4. XII. Beiderseits noch Defecte in der unteren Hälfte des Trommelfells, rechts geringe Eiterung. 23. II. 1897. Rechts kleinerer nierenförmiger Defect, links ebensolcher grosser; keine Eiterung mehr. 27. IV. Der Defect im rechten Trommelfell ist kleiner geworden, links ist derselbe gleich geblieben; es besteht keine Eiterung. 23. VII. Die Perforationen sind kleiner geworden. 30. X. Die Perforationen sind beiderseits gleich gross; links ist ein wenig Secret auf der geröteten Schleimhaut sichtbar, das rechte Ohr ist trocken. 21. II. 1898. Das rechte Trommelfell zeigt eine nierenförmige, bewegliche Narbe, das linke einen nierenförmigen Defect, in demselben sieht man die granulirende Paukenschleimhaut. 26. IV. Seit 14 Tagen nach Influenza besteht links stärkere Eiterung, im Trommelfell nierenförmiger Defect. Das rechte Ohr ist gut geblieben. Was bei diesem Fall besonders auffällt, ist die geringe Tendenz zur Verheilung der Defecte im Trommelfell; denn der Mann erschien im Uebrigen als vollständig gesund. Dass die Eiterung im linken Ohr nach Influenza von Neuem erschienen ist, mag auf das Fortbestehen der Perforation mitbezogen werden.

Durch Luftverdichtung im äusseren Gehörgang, aber nicht in Folge einer Explosion, sondern durch Ohrfeigen, sind auch die beiden folgenden, auf unserer Klinik beobachteten Fälle von doppelseitiger Trommelfell-Ruptur entstanden.

Beobachtung II, Journ.-No. 98, Aufnahme 8. Januar 1895. Karl B., Stallmeister, 45 Jahre alt. Derselbe erhielt am 1. Januar 1895 einen Schlag auf's linke Ohr; es ist nicht festzustellen, ob er auch auf die rechte Kopfseite geschlagen worden ist. Seitdem besteht Brausen im linken Ohr; Anfangs will er auch Schmerzen in demselben, besonders Stechen nach der Schläfe hin gehabt haben. Auch bei der Aufnahme fühlte er noch flüchtige Stiche im Ohr. Blutaustritt aus den Ohren hat er nicht bemerkt.

Status praesens: Rechts befindet sich in der hinteren Hälfte des Trommelfells eine kleine, runde, trockene Perforation, durch welche man den Rand der Nische zum runden Fenster sehen kann; im vorderen unteren Quadranten Verdichtung, oben Atrophie. Im linken Trommelfell ist in der hinteren Hälfte ein länglicher Defect, welcher bis an den Hammergriff heranreicht und an dessen hinterem unteren Rand ebenfalls die Nische zum runden Fenster sichtbar wird, während oben gerade noch das Ende des Ambosschenkels hervorblickt. — Der Verletzte wusste von der Perforation im rechten Ohr nichts. —

Das Ergebniss der Hörprüfung an diesem Tage war folgendes:

h $\frac{0{,}06}{\theta}$ kl θ; v $\frac{7 - 7}{\theta ?}$; $\frac{V}{2}$ $\frac{> 7 - > 7}{> 7 - ?}$; A^1 $\frac{- \vartheta}{- \vartheta}$; C $\frac{- \vartheta}{- \vartheta}$ l —;

c $\frac{\pm 0}{- \vartheta}$ l —; c^1 $\frac{\pm}{-}$ l +; Pcd^1 $\frac{- -}{+ +}$. Am folgenden Tage (9. I.) wurde die Hörprüfung ergänzt. h $\frac{0{,}13}{\theta}$ kl θ; G (0,5) $\frac{2{,}1\ (5{,}7)}{1{,}9\ (5{,}1)}$; Kgst noch $\frac{e^6}{g^6}$;

Digitized by Google

$Pcd^1 \frac{--}{++}$. 10. I. $Pcd^1 \frac{+1}{0-}$. 11. I. Stat. idem. Patient klagt über Schwindelgefühl, als würde er nach links gezogen. 12. I. Schwindelgefühl noch vorhanden. $Pcd^1 \frac{+1}{0+}$ (deutlich). 15. I. Die Perforation rechts ist mehr randwärts gerückt. 18. I. Links unverändert, die Perforation rechts befindet sich noch näher dem Trommelfellrande. Das Sausen nimmt ab, der Schwindel nimmt dagegen zu. 21. I. Links Stat. idem. $v \frac{>7->7}{0,7-0,7}$; $\frac{V}{2}\ \frac{}{2-2}$. 24. I. Das Sausen ist wieder stärker geworden. 26. I. Der Defect im linken Trommelfell ist in der verticalen Richtung etwas kleiner geworden; ein brauner Fleck, von der Sugillation herrührend, rückt am Griff empor. 12. III. Die Perforation im rechten Trommelfell ist geschlossen; dasselbe ist bei Anwendung des Siegle'schen Trichters leicht beweglich. Das linke Trommelfell ist unverändert, ohne Injection. $h \frac{0,15\ kl}{\theta\ kl\ \theta}$ l; $v \frac{>7->7}{0,5-0,5}$; $C \frac{\pm 0}{\pm 0}$ l — $c^1 \frac{+}{\pm 0}$ l +; $Pcd^1 \frac{++}{++}$. Patient bleibt aus der Behandlung fort.

In Betreff der Entstehung der doppelseitigen Ruptur müssen wir entweder annehmen, dass die Angabe des Patienten, er habe nur auf's linke Ohr einen Schlag erhalten, nicht richtig ist, oder dass der Schlag auf's linke Ohr so kräftig war, dass in Folge der Erschütterung der Kopfknochen auch rechterseits eine Zerreissung des Trommelfells stattgefunden hat. Die Wucht des Schlages beweist uns der Umstand, dass auf dem linken Ohr ausser der Zerreissung des Trommelfells auch eine Verletzung des inneren Ohres, aller Wahrscheinlichkeit nach eine Labyrintherschütterung, entstanden war. Wir schliessen auf dieselbe aus folgenden Gründen: Uhr und Flüstersprache — letztere nicht ganz sicher — wurden bei der Aufnahme, eine Woche nach dem Unfall, links gar nicht gehört; die Knochenleitung für Uhr ist gänzlich aufgehoben; die obere Tongrenze ist eingeengt. Bei der Entlassung hat sich der Zustand in so weit gebessert, als Flüstersprache in 0,5 bis 0,15 Entfernung gehört wird und Knochenleitung rechterseits jetzt wieder vorhanden ist. Ausserdem spricht für diese Annahme das Schwindelgefühl und das Sausen. Einer eingehenderen Besprechung bedarf das Resultat der Hörprüfung bei den centripetalen Pressionen.[13] Wir müssen zunächst daran erinnern, dass hier das Resultat des Pc aër gleich sein muss dem des PcDV, da bei einer vorhandenen Perforation des Trommelfells auch bei Schallzuleitung durch die Luft nicht auf das Trommelfell, sondern wegen der Perforation unmittelbar auf die Labyrinthfenster bei Druckänderungen eingewirkt wird. Am ersten Tage der Aufnahme und ebenso am nächstfolgenden war der $Pcd^1 \frac{--}{++}$; der Ausfall des Versuchs zeigt uns eine Unbeweglichkeit des rechten, Beweglichkeit des linken Steigbügels an. Als die Prüfung am 10. I. wiederholt wurde, war der $Pcd^1 \frac{+1}{0-}$; nach diesem Resultat war der

Digitized by Google

rechte Steigbügel beweglich. Links war das Resultat 0 —: d. h. die Stimmgabel wurde in Luftleitung nicht gehört, PcDV war negativ, was uns die Unbeweglichkeit des Steigbügels auf dieser Seite anzeigt. Es stimmen also die Resultate vom 8. und 9. mit dem vom 10. nicht überein. Wir müssen dies damit erklären, dass entweder der Patient auf diesen Versuch noch nicht genügend geschult war, oder dass er unrichtige Angaben machte in der Absicht, seinen Zustand als einen schlimmeren darzustellen und so seinen Gegner in grössere Verlegenheit zu bringen. Ein sicheres und richtiges Resultat, das auch mit den späteren nicht im Widerspruch steht, ergab uns die Prüfung am 12. I.: es war $Pcd^1 \frac{+\,1}{0+}$; rechts war der Pc aër positiv, der PcDV konnte nicht angestellt werden, da die auf die rechte Kopfseite gestellte Stimmgabel links gehört wurde; der Steigbügel war demnach beweglich. Linkerseits konnte der Pc aër nicht angestellt werden, da die Stimmgabel durch Luftleitung nicht gehört wurde, der PcDV war positiv; es war also auch auf dieser Seite der Steigbügel beweglich. Es stimmt damit überein das Resultat vom 12. III. $Pcd^1 \frac{++}{++}$; das zweite + rechterseits zeigt uns an, dass jetzt auch der PcDV gemacht werden konnte und positiv ausfiel; es wurde demnach die auf die rechte Kopfseite gestellte Stimmgabel rechts und nicht, wie am 12. I., links gehört. Das erste + links zeigt, dass der Pc aër auf dieser Seite gemacht werden konnte und positiv ausfiel; es wurde jetzt also auch durch Luftleitung die Stimmgabel auf diesem Ohr gehört, was am 12. I. nicht der Fall war. Der positive Ausfall beiderseits beweist uns die Beweglichkeit des Steigbügels beiderseits, was man auch schon am 12. I. feststellen konnte. Das Resultat der übrigen Stimmgabelprüfung zeigt uns ausser der als wahrscheinlich anzunehmenden Labyrintherschütterung eine starke Mittelohrerkrankung an. Rinne ist stark negativ.

Beobachtung III, Journ.-No. 663, Aufnahme 2. X. 1897. Louise H., Arbeiterin, 23 Jahre alt. Dieselbe erhielt am 27. IX. Schläge beiderseits auf die Ohrgegend. Sie klagt seit dieser Zeit über Sausen und Schwerhörigkeit auf beiden Ohren.

2. X. Status praesens: Patientin hat Blutunterlaufungen an den Augenlidern beiderseits. Rechtes Trommelfell: in der hinteren Hälfte in Höhe des Umbo eine kleine dreieckige Perforation mit hämorrhagischen Rändern; im Uebrigen ist die Membran normal, ausser dass die Hammergefässe stärker injicirt sind. Linkes Trommelfell: im hinteren oberen Quadranten Perforation, das Ambossteigbügelgelenk in derselben sichtbar, keine Hämorrhagien, aber Griffinjection. Das Resultat der Hörprüfung war an diesem Tage: $v \frac{>7 \; - \; >7}{>7 \; - \; >7}$; $A^1 \frac{-}{-}$ m; $c \frac{-}{-}$; $c^1 \frac{+}{+}$. 9. X. Perforation beiderseits noch vorhanden. Keine entzündliche Reaction. 28. X. Perforation rechts geschlossen, links kleiner geworden. Keine Entzündungserscheinungen. 10. XI. Bei Untersuchung mit Siegle'schem Trichter lässt sich feststellen, dass die Perforation linkerseits noch nicht geschlossen ist. Späterhin schliesst sich auch die Oeffnung im linken Trommelfell; dasselbe ist aber mit dem Promontorium verwachsen.

Digitized by Google

Die Hörprüfung im zweiten Fall ergiebt uns das Resultat einer leichteren Mittelohrerkrankung, die beide Ohren gleich stark betroffen hat: Rinne ist auf beiden Ohren bis c herauf negativ.

Ausser durch Luftdruckänderungen entstehen indirecte doppelseitige Trommelfellrupturen, ebenso wie die einseitigen, durch Gewalteinwirkungen, wie Schlag oder Fall, die den Kopf treffen. Die Entstehungsweise derselben ist eine doppelte, je nachdem sie mit Fracturen der Schädelknochen complicirt sind oder nicht. Die letzteren müssen wir uns so entstanden denken, dass durch das Trauma eine Erschütterung der Kopfknochen einschl. des Annulus tympanicus herbeigeführt wird, das Trommelfell hierdurch nach verschiedenen Richtungen gezerrt wird und dabei einreisst. In Betreff des Sitzes der auf diese Weise entstandenen Rupturen macht Corradi[14]) darauf aufmerksam, dass dieselben meistens am Rande sich befinden, und zwar in der Gegend, welche der Richtung der Gewalteinwirkung entspricht, während die durch Luftcompression entstandenen mehr in der Mitte sich befinden. Wir haben bei unserem 1. Fall angenommen, dass möglicherweise die Ruptur des rechten Trommelfells auf die eben angeführte Weise entstanden sei. Im Allgemeinen ist diese Entstehungsart doppelseitiger Rupturen gewiss recht selten. Viel häufiger sind die Rupturen, die dadurch hervorgerufen werden, dass eine Fractur des Gehörgangs oder eine Fissur des Schläfenbeins auf das Trommelfell sich fortpflanzt. Einen Fall von doppelseitiger Trommelfellruptur, die auf letztere Weise entstanden war, theilt J. Morrison Ray[15]) mit. Der betreffende Patient war 12 Fuß hoch auf Kopf und Hände gefallen. Es trat für kürzere Zeit Bewusstlosigkeit ein, Erbrechen erfolgte nicht. Ausser mehrfachen Fracturen und Contusionen der Extremitäten und des Rumpfes wurde eine Fractur des Unterkiefers und starke Blutung aus beiden Ohren festgestellt. Am vierten Tage kam nicht mehr Blut, sondern eine „blasse, strohfarbene“ Flüssigkeit aus den Ohren. Bei der am fünften Tage vorgenommenen ohrenärztlichen Untersuchung wurde beiderseits eine lineare Ruptur des Trommelfells gefunden, auf der einen Seite senkrecht zum Hammergriff, auf der anderen schief von hinten oben nach unten gegen den Umbo hin. Das Secret in den Ohren war sehr reichlich; es war in Folge dessen die Inspection sehr erschwert. Die Hörprüfung ergab, dass Uhr nicht gehört wurde, wohl aber lautere Sprache, als sie bei der Conversation üblich ist. Rinne war stark negativ. Im weiteren Verlauf wurde die Secretion aus den Ohren geringer, dafür aber purulent. Späterhin wurde der Patient einige Tage mit Lufteinblasungen von der Tube aus behandelt. Nach drei Monaten war derselbe wieder hergestellt; die Trommelfellrupturen waren vernarbt, Uhr und Sprache wurden gut gehört. Der Autor stellt die Diagnose auf eine Fissur beider Schläfenbeine, da einerseits eine Fractur des äusseren Gehörganges durch Inspection ausgeschlossen werden konnte, andererseits die starke Blutung und die nach einigen Tagen aufgetretene Secretion der „blassen, strohfarbenen“ Flüssigkeit aus den Ohren auf Verletzung der Schädelknochen und Hervorquellen der Cerebrospinalflüssigkeit schliessen liess. Da das Hörvermögen später wieder ganz gut wurde, nimmt er an, dass allein das Paukenhöhlendach in der Nähe des Trommelfells fracturirt war.

Digitized by Google

Was den Sitz der Rupturen, den Verlauf und die Behandlung derselben anbetrifft, unterscheiden sich die doppelseitigen in nichts von den einseitigen.

Was die Prognose der doppelseitigen Trommelfellrupturen betrifft, so ist dieselbe von vornherein nicht schlechter, als die einer unter denselben Bedingungen entstandenen einseitigen Ruptur, indem ungefähr in derselben Zeit, in welcher eine Ruptur verheilt, auch die andere vernarbt. Man kann sogar im Allgemeinen bei ihnen eine bessere Prognose stellen, da die doppelseitigen fast ausschliesslich indirecte Rupturen sind und daher meistens ohne Eiterung heilen, während die einseitigem zu einem grossen Teil directe sind, bei denen fast immer Eiterung eintritt. Sind aber die doppelseitigen beiderseits complicirt mit pathologischen Veränderungen im Labyrinth oder Fissuren des Schläfenbeins, so ist ihre Prognose in dem einen Fall in Bezug auf die Function, in dem anderen auch in Bezug auf das Leben viel ungünstiger.

Zum Schluss sei es mir gestattet, meinem hochverehrten Chef, Herrn Privatdocent Dr. Bloch, für die Anregung zu dieser Arbeit, sowie für die gütige Ueberlassung des Materials meinen ergebensten Dank auszusprechen.

Literatur.

1) Welsford, A. G.: Rupture of both tympanic membranes by cough. British Medical Journal 1894, Volume II, S. 68.
2) Maschka: Handbuch der gerichtlichen Medicin 1881, S. 404.
3) Beinert: Ueber traumatische Rupturen des Trommelfells. Diss. inaug., Halle a. S. 1889, S. 12.
4) Wilde, William R.: Practische Bemerkungen über Ohrenheilkunde 1855, S. 376.
5) Ogston: Ruptur des Trommelfells bei einem Erhängten. Archiv für Ohrenheilkunde, Bd. VI, S. 268.
6) Beinert: L. c. S. 13.
7) Lannois, M.: Rupture du tympan chez un pendu. Annales des maladies de l'oreille 1895, Tome XXI, No. 6, S. 529.
8) Moos: Zwei seltenere Fälle von mechanischer Beschädigung des Gehörorgans. Zeitschrift für Ohrenheilkunde 1884, Bd. XIII, S. 150.
9) Keller: Ruptur beider Trommelfelle und doppelseitige Labyrinth-Erschütterung. Monatsschrift für Ohrenheilkunde 1885, S. 168.
10) Beinert: L. c. S. 43.
11) Colles, C. J.: Trommelfellruptur in Folge heftiger Lufterschütterung mit einem Bericht über zwei Fälle. Amer. Medico-Surg. Bulletin, 5. December 1896, referirt in Zeitschrift für Ohrenheilkunde 1897, Bd. XXX, S. 152.
12) Bloch, E.: Die Methode der centripetalen Pressionen und die Diagnose der Stapesfixation. Zeitschrift für Ohrenheilkunde 1894, Bd. XXV, S. 163.
13) Bloch, E.: L. c. S. 11 u. S. 13, S.-A.
14) Corradi, C.: Die Perforationen des Trommelfells durch indirecte Ursache, besonders vom gerichtsärztlichen Standpunkt. Archiv für Ohrenheilkunde 1897, Bd. XXXIX, S. 287.
15) J. Morrison Ray: Ruptur beider Trommelfelle durch Fall auf den Kopf. Zeitschrift für Ohrenheilkunde 1887, Bd. XVII, S. 1887.

Digitized by Google

Ueber einen Apparat zur Vibrationsmassage des Trommelfells und der Nasenschleimhaut für den Selbstgebrauch des Patienten.

Von

Dr. **Löhnberg**, Assistent bei Herrn Dr. Noebel, Zittau.

Wie auf fast allen Gebieten der internen und externen Medicin, so ist auch auf dem Felde der Otiatrie und der Rhinologie das heilgymnastische Verfahren ein unveräusserlicher Besitzstand unserer Therapie geworden. Wie dort, so reichen auch hier die Anfänge des mechanischen Heilverfahrens weit in die Vergangenheit zurück; war doch die erste Erfindung in der Geschichte der Ohrchirurgie überhaupt — Archibald Cleland's Catheterismus der Tuba Eustachii (1741) — eine Massagebehandlung. Indessen musste erst die Medicin eine inductive Wissenschaft werden, und die experimentelle Physiologie Hand in Hand mit der pathologischen Anatomie der klinischen Empirie das Verständniss für die ruhenden Punkte in der Flucht der krankhaften Erscheinungen eröffnen, ehe der ersten Bedingung zu jeder, und ganz besonders zu jeder mechanischen Encheirese der Therapie genügt werden konnte: der präcisen Stellung der Indication.

Insbesondere konnte erst die exacte Ausbildung der otiatrischen Diagnose, speciell des abgelaufenen oder ablaufenden, zu narbigen Versteifungen der Gelenke führenden Paukenhöhlencatarrhs die Indication zu einem Mobilisirungsverfahren an die Hand geben, wie es Lucae[1]) 1884 mit der Erfindung seiner federnden Drucksonde inaugurirte. Indem Walb diese Sonde electrisch betrieb, machte er ihre — manuell ziemlich schwierige — Anwendung einfacher und zuverlässiger. Allein bei der Drucksonde war nur die Kette der Gehörknöchelchen Angriffsobject. Um dem ganzen Inhalt der Paukenhöhle an der Massagewirkung teilzugeben und namentlich die Starrheit und Atrophie der Schleimhaut aufzuhalten und möglichst zu repariren, machte daher Hommel[2]) vermittelst seiner Traguspresse das ganze Cavum tympani von dem beweglichen Theil seiner Umkleidung, dem Trommelfell, aus zum Gegenstand der Massagebehandlung, die also durch eine abwechselnde Luftverdichtung und -verdünnung in Gehörgang und Mittelohr ihre Wirkung äusserte. Aber die Traguspresse war ein primitives Verfahren; sie liess vor Allem keinen genügend starken Druck, keine Regulirung desselben und nur eine ganz geringe Zahl von Erschütterungen in der Zeiteinheit zu. Delstanche's[3]) Rarefacteur beseitigte die beiden erstgenannten Mängel, aber nicht den dritten: er ermöglichte nur 20—30 Stösse in der Minute. Dem Apparat von Vulpius[4]) haftete derselbe Uebelstand an; ausserdem erfordert er eine sehr vorsichtige Handhabung, um in stets gleichmässigen Stössen zu arbeiten. Allen Anforderungen, die der practische Arzt an eine zweckentsprechende Construction stellen

[1]) Arch. f. O., Bd. XXI, pag. 84.
[2]) Arch. f. O. 1886, Bd. XXII, pag. 17.
[3]) Allgem. Monatsschr. f. ärztl. Polytechnik 1885.
[4]) Arch. f. O. 1896, pag. 8.

Digitized by Google

muss, entsprachen erst der Vibrationsmasseur von Wegener[5]) und die electro-motorisch betriebene Luftpumpe von Breitung[6]), wie das ihre rasche Einbürgerung in den ohrenärztlichen Sprechzimmern beweist.

Auch die Vibrationsmassage der Schleimhäute der oberen Luftwege, speciell der Nasenhöhle, wie sie Mich. Braun (Triest) und Laker[7]) beschrieben, lässt sich nunmehr in einer wenigstens für das Cavum nasale vollkommenen Weise ausführen vermittelst der Jankauschen[8]), mit dem Electromotor zu betreibenden Gummibällchen, nachdem Braun's Schleimhauterschütterung durch die mit Watte armirte Kupfersonde nur für ausgewählte Fälle reservirt geblieben ist und Lahmann's[9]) äusserst plump gemachte und ganz unbrauchbare Hebelsonde überhaupt keine ernste Beachtung gefunden hat. Therapeutisch wirksam erweist sich nach unseren Beobachtungen die Massage der Schleimhaut allerdings kaum in der Braun'schen Indication: „bei Ozäna und catarrhalischen Erkrankungen, bei Reflexneurosen aller Art, ebenso catarrhalischen und nervösen Lähmungen", und erst recht nicht in der schablonisirenden von Lahmann als „beste (sic!) Behandlung von Nasen- und Halskrankheiten", sondern nur bei subchronischen, diffusen Nasencatarrhen mit den secundären Erscheinungen der Secretretention in den Nebenhöhlen. Hier, aber nur hier „innerhalb der allerdings kleinen aber auch weniger angreifbaren Indicationsdomäne gegenüber dem grenzenlosen Reiche, das für die Vibrationsmassage in Anspruch genommen wurde" (Vulpius)[10]), sind die Erfolge dieses milden, angenehmen Heilverfahrens eclatant.

Nun erheischt allerdings die Vibrationsmassage des Trommelfells sowohl wie der Nasenschleimhaut zur Entfaltung ihrer heilkräftigen Wirkung nach unseren Erfahrungen eine ziemlich lange fortgesetzte Dauer der Application. Ist dies schon bei der Restitution der einfachen Otitis media catarrhalis chronica der Fall, so können speciell die durch Sclerose bedingten entotischen Geräusche in vielen Fällen nur durch eine ausdauernde und regelmässige Massagebehandlung wenn nicht beseitigt, so doch zeitweilig aufgehoben oder gelindert werden. Es liegt daher gleichermaassen im Interesse des Arztes wie der breiteren Masse der Patienten, wenn die letzteren in den Stand gesetzt werden können, nach Stellung der Indication und nach Unterweisung des Arztes ihre Behandlung selbst in die Hand zu nehmen und nur in längeren Intervallen in der Sprechstunde sich vorzustellen brauchen.

Von dieser Erwähnung ausgehend, hat Dr. Noebel, mein verehrter Chef, ganz nach Analogie des Breitung'schen einen Apparat für den

---

[5]) Arch. f. Ohrenheilk. 1896, pag. 202 ff.

[6]) Deutsche med. Ztg. 1897, No. 77.

[7]) Ther. Wochenschr., 3. Oct. 1897. — Heilerfolge der inneren Schleimhautmassage, Graz 1892. — Prager med. Wochenschrift 1892, No. 5—9. — Wien. med. Presse 1892, No. 47—48. — Sitzungsbericht der 1. Versammlung der deutschen otol. Ges. zu Frankfurt a. M., 17. u. 18. April 1892.

[8]) Monatsschr. f. Ohrenheilkunde etc. 1897, pag. 207 ff.

[9]) Die innere Nasenmassage oder die beste Behandlung von Nasen- und Halskrankheiten von Dr. Heinr. Lahmann auf „Weisser Hirsch" bei Dresden.

[10]) Streichmassage der Nasenmuscheln. Arch. f. O. 1894, pag. 467.

Digitized by Google

Selbstgebrauch construirt, den der Patient nicht, wie jenen, mit einem kostspieligen Electromotor, sondern nur mit einer wohl in jedem Haushalt anzutreffenden Nähmaschine (Tretsystem) zu betreiben braucht. Die Kolbenstange *e* (siehe Fig.) wird mit der für die Aufnahme von Holzröllchen bestimmten Achse des Spulapparates *B* („Selbstspulers") durch eine Klemmschraube *c* am Excenterstück *b* verbunden, die Schienenbahn *a* auf der Tischplatte *A* festgeschraubt, der Schlitten *d* in der durch die Höhe der Spulachse gegebenen Entfernung auf dem Gleise *a* eingestellt, und der Apparat ist gebrauchsfertig. Zur pneumatischen Massage der Paukenhöhle dient das Ansatzstück *P*, dessen olivenförmiges Ende *g* den Gehörgang fest abschliessen soll; zu derjenigen der Nasenhöhle das Jankau'sche Gummibällchen *n*, das mit Mentholöl befettet

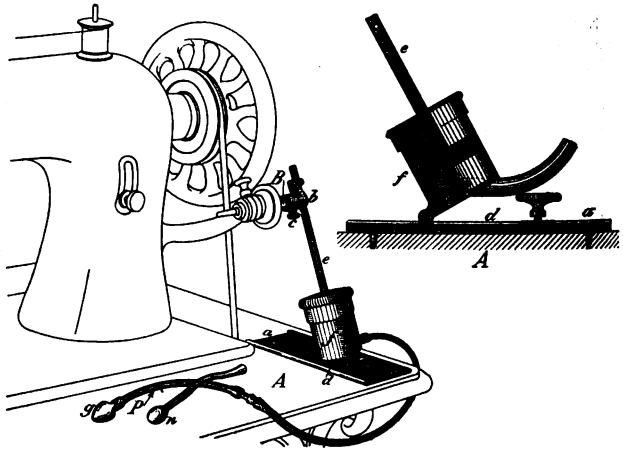

in die Nasenhöhle eingeführt wird. Bei mittlerer Tretgeschwindigkeit arbeitet das Instrument mit 5—600 Stössen in der Minute. Die einzelnen Sitzungen sollen steigend 2—5 Minuten lang dauern und täglich 2 bis 3mal stattfinden.

Der Mechaniker Löwe, Zittau, Bautzenerstr. 4, hat die Fabrikation und den Vertrieb des Apparates übernommen.

Indem derselbe hiermit den Herren Collegen bestens empfohlen wird, soll nochmals an die Stellung der Indication erinnert werden, die auch Breitung mit vollem Recht betont, wenn er sagt: „Die Selbstbehandlung kann sich nur an eine vorhergegangene" und — fügen wir hinzu — intercurrente „ärztliche Behandlung anschliessen nach erfolgter Anweisung."

Digitized by Google

Eine Meisselsonde für das Ohr.

Von
Dr. **Gottlieb Kiär.**

Die Figur zeigt das Intrument in halber natürlicher Grösse, es besteht aus einem Handgriff mit der rechtwinkelig umgebogenen Sonde *(bc)* und dem Meissel *(a)*. Die Sonde (*b*) hat eine Länge von 9,7 cm, der senkrechte Theil (*c*) misst 0,4 cm. In der oberen Fläche der Sonde (*b*) ist ein Ausschnitt, leicht schwalbenschwanzartig geformt, worin eine dementsprechende Leiste an der unteren Fläche des Meissels hineinpasst, damit wird vermieden, dass dieser hoch gehoben wird. Die Leiste endet mit einem Stopfer (*d*), so dass der Meissel gerade den senkrechten Theil der Sonde berühren kann, ohne dass diese be-

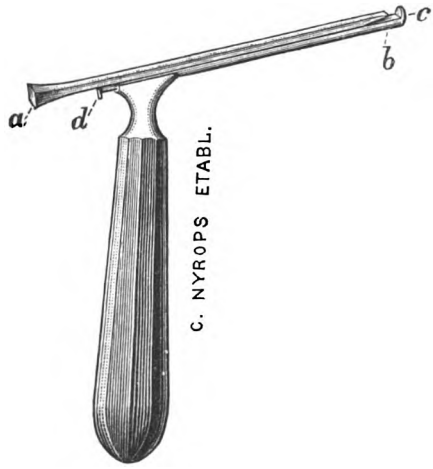

schädigt wird. Der Meissel hat eine Länge von 10,7 cm, er ist schräg abgeschnitten, so dass zwischen diesem und der Sonde ein kleiner dreieckiger Raum gebildet wird, worin das abgemeisselte Knochenstück liegen bleibt.

Das erste von mir construirte Instrument hatte weder Ausschneidung noch Leiste, es waren zwei ebene Flächen, welche übereinander glitten, und der Meissel wurde in situ gehalten durch zwei Bügel.

Die Meisselsonde habe ich an einer Reihe Cadaver versucht, man arbeitete schnell und sicher damit, ohne dass irgend welche Splitterfractur entstand.

Dr. med. Schmiegelow hat mir das Wohlwollen gezeigt, das Instrument zu probiren, und hat nach mehrmaligen Versuchen an Patienten seine vollkommene Zufriedenheit ausgesprochen. Das In-

Digitized by Google

strument ist grösstentheils construirt, um die äussere Wand im Atticus tympanicus zu entfernen und um den Aditus ad antrum blosszulegen, welche nach Hammer und Ambos am häufigsten von Caries angegriffen werden. Die Gefahr, den Nerv. facialis, welcher unter seinem Verlauf über und hinter dem Foramen ovale nur durch eine papierdünne Knochenwand vom Aditus ad antrum getrennt ist, und den horizontalen Bogengang zu lädiren, wird durch die senkrechte Partie der Sonde (c), welche ein Stosskissen des Meissels bildet, vermieden.

Sitzungen der Laryngologischen Gesellschaft in London.

Ordentliche Sitzung vom 12. Mai 1897.

Vorsitzender: Henry T. Butlin.

Discussion:

Ueber die Verwendung der Turbinotomie an der unteren Muschel.

Dundas Grant: Turbinotomie oder Turbinectomie (besser vielleicht Conchotomie oder Conchectomie) kann an der oberen, mittleren oder unteren Muschel vorgenommen werden und kann total oder partiell sein. Man kann daher von einer totalen mittleren Turbinectomie, totalen unteren Turbinectomie u. s. w. sprechen, oder von einer vorderen mittleren Turbinectomie, hinteren mittleren Turbinectomie u. s. w. Hier handelt es sich ausschliesslich um die untere Muschel und die Operationen der totalen oder partiellen unteren Turbinectomie.

Die totale untere Turbinectomie wird hauptsächlich mit Mr. Carmalt Jones' Ringmesser oder „spokeshave" ausgeführt, dessen schneidender Theil jetzt in gekrümmter Form angefertigt wird, so dass er an der der Muschel anliegenden Seite convex, an der dem Septum anliegenden concav ist — ein Vorteil bei Anwesenheit von Septumdeviationen.

Die partielle Turbinectomie kann mittelst der Kneifzange oder anderer Instrumente ausgeführt werden, aber Grünwald's „typische" Operation zur Resection des vorderen Endes der mittleren Muschel ist eine stets anwendbare Methode. Man schneidet einen Kerb in den Rand der mittleren Muschel, und das so markirte Stück wird mittelst der heissen oder kalten Schlinge entfernt.

Die vordere untere Turbinectomie kann in derselben Weise ausgeführt werden, mit Cocain oder Lachgas. Man erhält durch die Operation eine freie Passage in den mittleren Teil des unteren Nasenganges, der viel weiter als der vordere ist, und der Rest der unteren Muschel wirkt wie ein accessorisches Septum. Die Blutung ist mässig und leicht zu stillen, da diese Partie am weitesten von dem Eintritt der grossen Blutgefässe aus dem For. spheno-palatinum entfernt liegt. Ist das Hinderniss vorn beseitigt, so sind weitere Vergrösserungen des Weges oft nicht mehr erforderlich; wird aber die Entfernung der hinteren Hälfte doch noch nötig, so ist die Operation bequem auszu-

Digitized by Google

führen. Die vordere Operation beseitigt gleichzeitig eine Ursache negativen Druckes und damit der Anschwellung der hinteren Partien, so dass letztere ohne weitere Operation sich verkleinern können. Die entfernte Partie, unzweifelhaft von functioneller Wichtigkeit, ist nur unbeträchtlich und sehr häufig eine Quelle arger Beschwerden.

Die hintere untere Turbinectomie kann in gleicher Weise ausgeführt werden mit einer Scheere, die vom unteren Muschelrande schräg nach hinten und oben geführt wird, mit darauf folgender Anlegung der Schlinge. Oft genügt die Schlinge allein. Auch der „spokeshave" kann zur Anlegung eines teilweisen Schnittes von hinten durch den Muschelkörper gebraucht werden, worauf die Schlinge in den Schnitt eingeführt wird.

Indicationen für diese Operationen sind Störungen der Gesundheit, des Wohlbefindens oder der Function, wie sie von Nasenverstopfungen in Folge Vergrösserung der unteren Muschel ausgelöst werden, falls diese auf einfachere Behandlung nicht zurückgeht oder die für die Behandlung verfügbare Zeit knapp ist.

Im Allgemeinen kommen Krankheiten der Nase, des Pharynx und Larynx in Frage, aber gelegentlich auch des Ohres.

Die Indicationen für die totale Turbinectomie oder „spokeshaving" sind dieselben unter der Bedingung, dass die Störungen hinreichend sind, dass sie das Risiko einer womöglich beträchtlichen Blutung und Fiebererscheinungen rechtfertigen: dass das Hindernis sowohl in der Vergrösserung des hinteren als auch des vorderen Teiles besteht: dass der Patient sich darauf gefasst macht, mehrere Tage im Bett und unter Beobachtung zu bleiben und dass eine besondere Veranlassung für schnelle, radicale Hilfe vorliegt.

Die hintere untere Turbinectomie ist indicirt, wenn das Hinderniss in einer Vergrösserung des hinteren Endes besteht, während das vordere Ende normal ist oder durch Cocain leicht zum Abschwellen gebracht wird oder schon vorher, ohne genügende Erleichterung gebracht zu haben, entfernt ist, und besonders, wenn die Schlinge allein unwirksam gewesen ist.

Die vordere untere Turbinectomie ist indicirt, wenn das Hinderniss in der Vergrösserung des vorderen Theiles beruht, die durch Cocain nicht hinreichend verkleinert wird, um die Anwendung der Galvanocaustik zu rechtfertigen. (Sobald Deviation des Septums besteht, muss erwogen werden, ob die Entfernung der Septumverbiegung oder die vordere Turbinectomie leichter auszuführen ist.) Wenn die Vergrösserung sowohl vorn als hinten besteht, kann die vordere Operation zunächst gemacht werden (sofern nicht eine dringende Nothwendigkeit für sofortige Hilfe vorliegt) und später im Bedarfsfalle die hintere.

Die Resultate der totalen Turbinectomie sind gewöhnlich ganz ausgezeichnete, oft brillante, und Mr. Carmalt Jones verdient Anerkennung, dass er auf ihren Wert aufmerksam gemacht hat, wenn wir auch das Gebiet ihrer Anwendung weit enger umgrenzen als er.

Mr. Atwood Thorne hat die Erfolge meiner Operationsfälle zusammengestellt. Er findet 35 totale Turbinectomien unter etwa 11000 Ohren-, Hals- und Nasenkranken. Nur 18 von diesen konnten einer Controlbesichtigung unterworfen werden, und leider sind die Notizen zu

Digitized by Google

spärlich, um aus den anderen irgend welche Schlüsse zu ziehen. Von den 18 (12 Männer, 6 Frauen im Alter von 15—60 Jahren) waren 9 völlig von ihren früheren Beschwerden befreit, 9 gebessert. Merkliche Regeneration des Muschelkörpers fand sich in 6 Fällen, sehr geringe in den übrigen. Die Krustenbildung verschwand innerhalb kurzer Zeit bei 17, bei einem aber besteht sie noch seit October 1896. Das Allgemeinbefinden ist bei allen gebessert. In etwa $^1/_3$ der Fälle (5) traten sehr starke Blutungen auf, weniger starke in etwa der Hälfte (7); beim Rest (5) waren sie fast ganz abwesend. In einem Fall war die Hämorrhagie derartig, dass das Leben der Patientin auf dem Spiele stand, indess war dies hauptsächlich ihrer Sorglosigkeit zuzuschreiben.

Ferner ist über 12 Fälle von vorderer Turbinectomie zu berichten, von denen aber nur 8 verwerthbar sind. 5 sind von ihren Nasenbeschwerden geheilt, 2 gebessert. Die Nasenathmung wurde zur Genüge hergestellt. Keiner gab zu Besorgnissen Veranlassung, die Blutung nach der Operation war gering in 4, fast fehlend in 4 und profus in 1 Fall. In letzterem Falle machte die Patientin eine lange Reise und unterliess es, ihren Hausarzt hinzuzuziehen, der die Blutung leicht hätte stillen können.

In Hinsicht darauf, dass die Operation der vorderen Turbinectomie leicht und sicher auszuführen ist, dass die Resultate bezüglich Herstellung der Nasenpassage vergleichsweise gute sind, ist es rathsam, sie vorzunehmen, wenn auch nur als Vorläufer einer nachfolgenden hinteren Operation. Die totale Turbinectomie bedingt ein recht beträchtliches Risiko bezüglich der Hämorrhagie, aber unter Umständen kann sie, nach genauer Erklärung, einem Patienten wohl mit Recht empfohlen werden.

Mr. Creswell Baber hat die untere Turbinotomie 13mal an 9 Patienten mit dem „spokeshave“ ausgeführt. Er hält die Operation angezeigt bei Fällen, in denen man mit der Galvanocaustik oder der Schlinge nicht auskommt. Diese milderen Eingriffe sollen aber immer zuerst versucht werden (die Schlinge bei Hypertrophie der hinteren Enden, der Galvanocauter vorn), ausser in Fällen, wo die Verstopfung deutlich einer Vergrösserung des Knochens selber zuzuschreiben ist. Die Resultate sind zufriedenstellend. Das Allgemeinbefinden hob sich nach der Operation. Beunruhigende Hämorrhagien oder Klagen über Trockenheit in Nase und Hals hat er nicht beobachtet. In einem Fall regenerirte sich ein weiches Gewebe. Er hält die Operation für besonders nützlich in den Fällen von derartiger Septumverbiegung, in denen nach möglichster Entfernung der vorspringenden Septumpartien, dennoch ungenügend Platz für die Athmung ist. Technisch findet er die Operation wie Dundas Grant leichter, wenn man den Zeigefinger in den Naso-Pharynx einführt, um den „spokeshave“ in die richtige Lage zu bringen. Die linke untere Muschel lässt sich leichter entfernen als die rechte, vielleicht weil er in beiden Fällen das Instrument in der rechten Hand hält. Der „spokeshave“ kann auch dazu dienen, Vorsprünge am Septum zu entfernen, nachdem man sie zuerst soweit als nötig durchsägt hat.

Dr. Lambert Lask hat nur geringe Erfahrungen über die totale Turbinectomie, da er ausser in ganz seltenen und beinahe Ausnahme-

Digitized by Google

fällen die Beschwerden, die durch Hypertrophie der unteren Muscheln hervorgerufen wurden, durch andere und bessere Mittel beseitigen konnte. Die Vergrösserung der hinteren Enden ist immer Hypertrophie des weichen Gewebes, das mit der kalten Schlinge leicht und sicher entfernt werden kann. Blutungen entgeht man, wenn man die Schlinge ganz langsam zuzieht. Hypertrophien der vorderen Enden sind oft von gleichem Character und weichen derselben Behandlung. Unzweifelhaft findet sich aber häufig auch Hypertrophie des Knochenkörpers vorn, die eine andere Behandlung verlangt. In diesen Fällen ist der freie Rand der unteren Muschel gewöhnlich nach unten gebogen und füllt den unteren Nasengang aus. Man schneidet nun mit einer Scheere bei guter Beleuchtung soviel von dem freien Rande ab, als hinreicht, den unteren Nasengang frei zu machen, ohne aber den Muschelkörper allzu sehr zu verkleinern. Dasselbe Verfahren kann auch am mittleren Theil der unteren Muschel angewendet werden, doch ist hier die Weite der Nase derartig gross, dass es selten nothwendig wird. Diese Operation sei von der von D. Grant als vordere Turbinectomie beschriebenen in Prinzip und Resultaten völlig verschieden. Die Beschwerden werden völlig beseitigt, dabei bleibt aber in der Nase eine normal functionirende untere Muschel. Die Gefahren einer Blutung, primär oder secundär, sind äusserst vermindert, und der Uebelstand, die Nase späterhin in dem Zustande einer atrophischen Rhinitis zu haben, völlig vermieden. In den Fällen von Septumdeviation betont Dr. Lask, dass immer das Septum gespalten werden solle und dass es eine minderwerthige Chirurgie sei, die einen Weg um eine Verbiegung herum macht durch Entfernung von Muscheltheilen. Freilich sei letztere Operation leichter, und diese Leichtigkeit bilde in Wirklichkeit die grosse Anziehungskraft der Turbinectomie: kein Chirurge dürfe aber eine minderwerthige Operation vornehmen einfach aus dem Grunde, dass sie für ihn leichter auszuführen ist.

Dr. Herbert Tilley demonstrirt eine ungeheure maulbeerförmige Hypertrophie der rechten unteren Muschel, die er mit der Blake'schen Schlinge entfernt hat: das Os turbinatum blieb gänzlich erhalten. Im Uebrigen stimmt er mit Dr. Lask überein. Er hat die Turbinectomie in 3—4 Fällen angewendet. Einer von diesen war ein veralteter Fall von Heufieber mit engen Nasenlöchern und knöcherner Hypertrophie der unteren Muschel. Es wurde beiderseits die Turbinectomie mit sehr gutem Erfolge gemacht, indem Patient seitdem vom Heufieber verschont geblieben ist. Ein zweiter Fall von partieller Turbinectomie rechts ist seit Kurzem in seiner Behandlung, ein Arzt, der an Kieferhöhlen- und Siebbeineiterung leidet. Das Septum war nach rechts verbogen, die untere Muschel stark vergrössert, so dass es unmöglich war, an die Siebbeinzellen heranzukommen. Die Abtragung der vorderen Hälfte der unteren Muschel gab sowohl der Curette freien Zutritt zu den Siebbeinzellen, als auch der Nase freie Respiration. In etwa fünf Wochen war Patient vollkommen wohl und zufrieden mit seinem Befinden. In Hinsicht auf die Complicationen hält er die Möglichkeit eines trockenen Halses für recht erheblich, da er zwei Sänger kennt, die nach der Operation ihre Studien haben völlig aufgeben müssen. Es sollte daher eine sehr sorgfältige Auswahl der Fälle getroffen

Digitized by Google

werden, und er glaubt, dass in der überwiegenden Mehrzahl der Fälle die partielle vordere Turbinectomie genügen dürfte.

Dr. Semon wünscht genauere Auskunft über zwei Punkte, die ihm von hervorragender Wichtigkeit scheinen: 1. die Frage der Secundärblutung und 2. die physiologische Frage nach der Wirkung einer derartigen Erweiterung der Nase, wie sie durch die totale Turbinectomie geschaffen werde, in Hinsicht auf die Austrocknung der Pharynx- und Larynxschleimhaut, sowie bezüglich der Krustenbildung. Bezüglich des ersteren Punktes habe ihm ein hervorragender practischer Arzt mitgetheilt, dass er innerhalb einer kurzen Zeit zu vier seiner Patienten gerufen sei, bei denen die Turbinectomie gemacht war und mehrere Tage nach der Operation ernste secundäre Blutungen auftraten. Bezüglich des zweiten Punktes theilt S. einen beobachteten Fall mit: einem jungen Theologen waren wegen Nasenverstopfung von einem Londoner Specialarzt beide untere Muschelknochen entfernt worden. Die unmittelbare Folge der Operation war grosse Erleichterung der Athmung; zwei Monate später aber begann der Patient an grosser Trockenheit im Halse zu leiden, die allmählich fast unerträglich wurde; ferner bildeten sich Krusten, die er nur mit vieler Mühe herausbringen konnte. Alle diese Symptome stellten sich sicher erst nach der Operation ein. Bei der Inspection zeigte die Nase das Bild einer alten atrophischen Rhinitis, untere Nasengänge sehr weit. Rachenschleimhaut und Eustachi'sche Röhre gut zu übersehen. Die ganze hintere Wand des Naso-Pharynx und Pharynx trocken, glänzend, in ziemlicher Ausdehnung mit einer gelben, nicht riechenden, fest anhaftenden Kruste bedeckt. Pharynx selber geröthet, ebenso waren die Stimmbänder sehr roth und schlaff.

Dieser Befund stimmt derartig mit dem überein, was man theoretisch von der Entfernung eines physiologisch so wichtigen Gebildes, das die Aufgabe hat, die Inspirationsluft zu erwärmen und zu durchfeuchten, sowie Verunreinigungen zurückzuhalten, erwarten sollte, dass er sich veranlasst sehe, die Aufmerksamkeit auf diese Möglichkeit zu lenken und zu fragen, ob eine derartige Folgewirkung nicht öfter beobachtet sei. Es wäre ihm sehr interessant gewesen, von Dr. Tilley zu hören, dass in zwei Fällen bei Sängern derselbe Erfolg beobachtet sei und die Patienten gezwungen hätte, ihren Beruf aufzugeben. In dem von ihm mitgetheilten Fall befürchtet er denselben Ausgang.

Dr. Scanes Spicer bemerkt, dass die meisten Patienten, welche den Nasenarzt aufsuchen, Schwierigkeiten mit der Nasenathmung haben, meist in Folge irgend einer Verengerung der Nasengänge. Soweit diese Verengerung von Weichtheilen hervorgerufen wird, lässt sie sich mit Schlinge, Galvanocaustik oder Scheere gewöhnlich beseitigen; oft kommt man aber selbst bei lange fortgesetzter Anwendung mit dieser Methode nicht aus. Hier schafft das von Mr. Carmalt Jones angegebene Instrument Abhilfe, durch welches ja allerdings ein Theil der Nasenschleimhaut mit entfernt werde, ein weit grösserer Theil aber, der vorher nicht genügend mit Luft in Berührung kommen konnte, der vollen Thätigkeit zurückgegeben wird. Oft sieht man ausserdem nach der Operation einen Schleimhautstreifen, der wie eine regenerirte untere Muschel aussieht. Nach seinen Erfahrungen aus einer grossen Zahl

Digitized by Google

Fälle in seiner und Anderer Praxis hält er das Carmalt Jones'sche Instrument in vorsichtig ausgewählten Fällen von grossem Nutzen. Nur derartige Fälle kämen in Frage, bei denen vorher die Behandlung der Weichtheile ohne Nutzen gewesen sei, oder in denen andere complicirte Proceduren, wie Geradestellung des Septums, schwer entfernbare Dorne etc. vermieden werden können durch die einfache Entfernung des Muschelknochens. Ebenso müsste der Umfang, in welchem der Knochen entfernt werden soll, genau überlegt werden. Manchmal sei der vordere, manchmal der hintere Theil schuld an der Verengerung; für gewöhnlich scheint ein Schnitt von hinten nach vorn die besten Resultate zu geben, und die Aufgabe besteht darin, nur so viel zu entfernen, als nothwendig zur Wiederherstellung der freien Nasenathmung. In einem Punkte in Dr. Grant's ausgezeichneter Einleitung weiche er von ihm ab, nämlich darin, dass die Entfernung auf zwei Operationen vertheilt werden solle, vorderer und hinterer Theil zu verschiedener Zeit. Er hält dies für unnöthig und quälend für den Patienten. Dr. Sp. operirt gewöhnlich am sitzenden Patienten unter Cocain und Lachgas oder Gas und Aether. Der linke Zeigefinger wird in den Nasopharynx eingeführt, das Turbinotom in die entsprechende Nasenseite eingeführt, an das hintere Ende der mittleren Muschel angelegt und schnell in der Richtung und mit dem Druck herausgezogen, der nothwendig ist, mehr oder weniger von dem Knochen zu entfernen. Schleimhautfetzen werden nachträglich entfernt. Starke Hämorrhagien sind ungewöhnlich, und er tamponirt für gewöhnlich nicht, hält den Patienten aber einige Tage im Bett. Secundäre Hämorrhagien sind häufiger, bei Herausnahme des Tampons oder dergl. Man muss darauf gefasst sein und für die Möglichkeit sofortiger Hilfe vorher Sorge tragen. Die Stillung der Blutung ist nicht schwierig, so dass sie keinen wirklichen Grund gegen die Operation abgiebt. Der Gebrauch der Turbinotomie sei für unchirurgisch erklärt, da man die Grösse des fortzunehmenden Theils nicht abschätzen könne. Er könne dies nicht zugeben, da durch Uebung man hinlänglich die Grösse abschätzen könne. Wie er hört, sei gelegentlich auch das Antrum Highmori eröffnet worden. Bei scharfem Turbinotom und geschickter Schnittführung hält er dies für ausgeschlossen. Nach der Operation tritt eine reichliche schleimig-eitrige Secretion aus der Wunde ein, mit Borken- und Krustenbildung. Diese dauert einige Zeit und erfordert geeignete Behandlung. Immer verschwindet sie schliesslich wieder. Er hat niemals „Pharyngitis sicca" nach der Operation gesehen: obgleich die Patienten zuweilen über Trockenheit hinter der Nase zeitweise klagten, war dies doch viel weniger lästig, als der trockene Mund und Hals vorher. Im Ganzen habe die Entfernung des unteren Muschelknochens, meist nur theilweise aber in wechselndem Grade in den verschiedenen Fällen, ihren legitimen Platz in der Chirurgie der Nasenverstopfung: richtig ausgeführt unser sicherstes und wirksamstes Mittel, gewisse Fälle zu behandeln, die auf anderem Wege nicht heilbar sind, oder nur mit einem unverhältnissmässigen Aufwand von Qualen und Schwierigkeiten.

Dr. Watson Williams (Bristol) besitzt ebenfalls einen „spokeshave" nach Carmalt Jones, hat aber, trotzdem er über ein grosses

Digitized by Google

Material verfügt, welches alle Arten und Grade von Nasenverstopfung bietet, noch keinen Fall gesehen, der seiner Meinung nach einen derartig radicalen Eingriff wie die totale Turbinectomie erfordert hätte und durch die gewöhnlichen ungefährlicheren Methoden (Schlinge, Caustik, Scheere etc.) nicht beseitigt worden wäre. Nach Allem, was er gehört und gesehen hat, scheint die Turbinectomie von einigen Operateuren in nicht zu billigender Häufigkeit ausgeführt zu sein. Er stimme vollständig mit Dr. Grant überein, der diese Operation nur bei einer sehr eng begrenzten Gruppe von Fällen für angezeigt halte. Dagegen könne er das von Dr. Carmalt Jones angegebene Instrument nicht empfehlen, da es die unteren Muscheln fast vollständig entferne, und er bei der physiologischen Wichtigkeit dieser Theile es für besser und wissenschaftlicher hält, schonendere Methoden zur Entfernung hypertrophischer Muscheltheile anzuwenden.

Dr. William Hill stimmt Dr. Grant zu bezüglich der ausgezeichneten Resultate, die die Verwendung der Scheere zur partiellen Entfernung des Muschelknochens ergiebt. Auch er hält das Jones'sche Instrument nicht für sehr geeignet und schiebt die Popularität desselben bei vielen Aerzten dem Umstande zu, dass zur vorderen oder hinteren Turbinectomie mit Scheere und Schlinge weit grössere technische Geschicklichkeit gehört, wogegen die „spokeshave"-Operation vergleichsweise leicht sei.

Dr. St. Clair Thomson befürchtet, dass etwas sehr Verführerisches dieser Operation anhaften müsse, da ein Instrumentenmacher mehr als 110 „spokeshaves" verkauft hat. Mit Rücksicht auf die geringe Zahl der Fälle, in denen die Turbinectomie indicirt sei, wäre es ein höchst beunruhigender Gedanke, so viel dieser Waffen in der Welt zu wissen, da sie in urtheilslosen Händen leicht grosses Unheil anrichten könnten. Er selber habe ja keine üblen Erfahrungen gemacht, aber es brauche Zeit, bis die Folgewirkungen sich ausbildeten. So hätten Andere gezeigt, wie die Nase ihre Aufgabe, die Luft zu erwärmen und zu durchfeuchten, nicht länger durchführen könne, wenn die Schleimhaut zu sehr zerstört sei. Er macht im Anschluss an DDr. Lask und Tilley darauf aufmerksam, dass man in vielen Fällen von anscheinender Hypertrophie des unteren Muschelknochens finde, dass diese durch polypöse Hypertrophien vorgetäuscht wird, die in der Concavität der unteren Muschel verborgen seien und letztere gegen das Septum drückten. Sie seien mittelst Sonde hervorzuholen und abzuschnüren. In jedem der vorgezeigten Fälle sei eine Folgewirkung augenscheinlich, das wäre eine merkliche compensatorische Hypertrophie der mittleren Muschel. Wenn diese noch zunehme, würden die Patienten wiederkommen, um davon befreit zu werden: damit würde der hypometrischen Function der Nase das letzte Lebewohl zugerufen werden und die Patienten in schlimmerem Zustande sich befinden, als wenn sie mit ihrer mehr oder weniger ausgebildeten Mundathmung zufrieden gewesen wären.

Dr. F.

(Schluss folgt.)

Digitized by Google

II. Referate.

a) Otologische:

Ueber das Wesen und den Werth der Hörübungen bei Taubstummen und hochgradig Schwerhörigen. Von Dr. Treitel in Berlin. (Klinische Vorträge aus dem Gebiete der Otologie und Pharyngo-Rhinologie, herausgegeben von Doc. Dr. Haug in München. 2. Band, 11. Heft. Jena 1898, Gustav Fischer.)

Nachdem die Begeisterung für die durch Urbantschitsch angeregten Hörübungen bei Taubstummen durch die von Anderen gemachten Erfahrungen stark herabgestimmt wurde, findet es Verf. an der Zeit, den Werth derselben auf Grund der vorliegenden Publicationen einer Kritik zu unterziehen. Die Methode ist keineswegs neu, da schon Itard, Wolff, Toynbec u. A. die Hörübungen bei Taubstummen befürworten. Dasselbe geschah schon vor 30 Jahren durch Director Lehfeld in Oberdöbling. Die schon vor einer Reihe von Jahren von den Taubstummendirectoren Alpinius in Halberstadt und Fink in Wien gemachten Versuche, das Gehör bei Taubstummen durch Hörübungen zu verbessern, blieben erfolglos.

In neuerer Zeit haben Abbé Verrier in Bourg la Reine und Urbantschitsch in Wien mit grosser Begeisterung zahlreiche Erfolge bei Taubstummen publicirt. Letzterer will sogar bei total Tauben durch Hörübungen Wortgehör erzielt haben.

Nachdem Verf. die von Urbantschitsch geübte Art der Hörübungen besprochen, kommt er zu dem Resultat, dass es sich der Mühe lohnen würde, die zeitraubenden Uebungen bei Taubstummen durchzuführen, wenn man die Angaben Urbantschitsch's bestätigen könnte. Allein dies ist nicht der Fall. Die Taubstummheit ist keine functionelle Erkrankung; die von Holger Mygind zusammengefasste Darstellung der bei Taubstummen gemachten Sectionen ergab im Wesentlichen irreparable Verhältnisse am Labyrinth und an den Fenstern desselben, weshalb man von vorn herein in solchen Fällen von Uebungen keine eigentliche Hörverbesserung erwarten dürfe. Was nun die Erfahrungen anderer Autoren und Taubstummenlehrer über den Werth der Hörübungen bei Taubstummen anlangt, so geben u. A. Goldstein, Astier und Aschkinasi im Wesentlichen nur wieder, was sie bei Urbantschitsch gesehen haben. Bald nach den ersten Publicationen U.'s wurden gelegentlich der Vorstellung von Taubstummen in der Gesellschaft der Aerzte in Wien von Politzer und Gruber Bedenken gegen den hoch angepriesenen Werth der Hörübungen laut. Bezold unterwarf $3^1/_2$ Jahre nach seiner ersten Untersuchung, die Zöglinge des königl. Centraltaubstummeninstituts in München einer zweiten Prüfung und konnte auch bei denen, welche mehrere Monate lang Sprachübungen durchgemacht hatten, keine Zunahme des Tongehörs constatiren. Heiman in Warschau erklärt die Resultate für gering uud nicht andauernd. Director Köbrich in Halle hatte bei 12 Kindern Uebungen angestellt und kommt zu dem Schluss, dass die Uebungen für den Unterricht nur geringen, für das practische Leben noch weniger Werth habe.

Digitized by Google

Selbst eine Besserung in der Aussprache sei zweifelhaft, weil die meisten ihre eigene Stimme nicht hören. Gutzmann leugnet jeden Nutzen der Hörübungen, ja, er hält sie unter Umständen für schädlich. In der Taubstummenanstalt in Posen wurden an 17 Schülern genau nach den Vorschriften Urbantschitsch's sechs Monate lang täglich längere Zeit Hörübungen vorgenommen, welche ein negatives Resultat ergaben. Die Aussprache der Taubstummen wird nicht gebessert, die eingeübten Wörter haben für das practische Leben keinen Werth, weil der Umfang des Gewonnenen nur ein beschränkter sein kann und das Gewonnene rasch verloren geht. Ein Lehrer der Taubstummenanstalt in Breslau, der eigens zum Studium der Hörübungen nach Wien geschickt wurde, spricht sich dahin aus, dass das Gehör durch die Uebung bei Taubstummen nicht gebessert werde, sondern dass es sich hierbei um psychische Combinationen handelt. Als Beweis wird von ihm die Thatsache angeführt, dass auch ungeübte Zöglinge, welche nur Absehunterricht hätten, Wörter und Sätze ohne Schwierigkeit nachsprachen, trotz längerer Hörübung jedoch ihnen Unbekanntes nicht mit dem Gehör auffassen.

Auch bei den auf Veranlassung Bezold's im Centraltaubstummeninstitut in München angestellten Versuchen bei sieben Zöglingen, welche ein für das Sprachverständniss genügendes Tongehör aufwiesen, waren die Erfolge sehr gering.

Ueber die gleichen negativen Resultate der Hörübungen bei Taubstummen berichtet Uckermann in einem Vortrage in der otologischen Section des Moskauer internationalen Congresses. Da nachgewiesenermaassen durch Hörübungen eine factische Zunahme des Gehörs nicht stattfindet, so handelt es sich bei diesen Uebungen theils um tactische Empfindungen, welche durch den Exspirationsstrom des Sprechenden erzeugt werden, theils um psychische Combinationen, durch welche aus einzelnen Vocalen Wörter und Sätze erraten werden.

Verf. weist darauf hin, dass mit dem Aufhören der Uebungen die gewonnenen Resultate sich meist verlieren. Auch geht aus den Berichten der meisten Beobachter hervor, dass kaum in einem Falle das Satzgehör so gesteigert wurde, dass die betreffende Person sich im Leben auf ihr Gehör verlassen konnte. Von einer Conversation von Mund zu Ohr ist keine Rede. Dazu kommt noch, dass die meisten geübten Taubstummen nur die durch den Lehrer geübten Wörter oder Sätze wiederholen resp. errathen, dieselben Wörter und Sätze fremder Personen aber nicht mehr verstehen.

Verf. geht sodann auf die Besprechung der Fälle von sogenannter psychischer Taubheit über, die mit der Taubstummheit nicht verwechselt werden darf und die von Kronberger als „hörstumm" bezeichnet werden. Ihre Behandlung bietet bessere Aussichten als die der Taubstummheit.

Die günstigen Resultate der Hörübungen bei Taubheit nach Meningitis cerebrospinalis können nicht als stichhaltig angesehen werden, da die Uebungen kurze Zeit nach der Krankheit eingeleitet wurden und solche Besserungen, wie Politzer hervorhebt, auch spontan vorkommen.

Den Hörübungen bei Erwachsenen mit später erworbener Taubheit kann nach den vorliegenden Berichten kein grosser Werth beigemessen

Digitized by Google

werden. Mehrere von den fünf Fällen von Urbantschitsch waren zweifellos hysterischen Characters und die Besserung vorübergehend. Auch wird fast immer nur das Verständniss für einzelne Wörter oder Sätze nur für sehr kurze Dauer erreicht. Daher könnten diese Hörübungen nur dann einen practischen Werth haben, wenn das Verständniss für Conversationssprache auf einige Entfernung erreicht wird. Sonst sind die Unglücklichen besser daran, wenn sie das Absehen erlernen. A.

Carcinom des Warzenfortsatzes und der Ohrmuschel, von der Trommelhöhle oder dem Antrum ausgehend, nach chronischer Mittelohreiterung. (Carcinoma of the Mastoid and Auricle, Originating in the Tympanum or Antrum, Consecutive to Chronic Suppurative Otitis Media.) Von Fred. Whiting in New-York. Mit zwei Illustrationen. (N.-Y. Eye and Ear Infirmary Reports 1898, Vol. VI.)

35jährige Frau mit rechtsseitiger chronischer Mittelohreiterung, welche nach in der Kindheit überstandenem Scharlach zurückgeblieben war. Seit zwei Monaten ist der rechte Gehörgang durch eine Neubildung verlegt, welcher zunächst als Polyp angesprochen wurde. Anschwellung der Cervicaldrüsen, heftige Schmerzen. Schwellung und Röthe der Gegend des Ohres und des Warzenfortsatzes. Die in die Trommelhöhle eingeführte Sonde stösst auf cariösen Knochen. Operation: Entfernung der polypartigen Geschwulst aus dem Gehörgang, Incision hinter dem Ohr und Auslöffelung des krankhaft veränderten Knochens, wobei der Sinus lateralis blossgelegt wird. Die Wundhöhle füllte sich nach einigen Wochen mit stark wuchernden Granulationen; bald trat auch Facialisparalyse ein. Zehn Wochen nach der ersten Operation auf Andrängen der Patientin Entfernung des Recidivs nach vorhergehender Unterbindung der Carotis communis. Zwei Wochen nach dieser Operation plötzlicher Tod. Keine Autopsie. Herzfehler war klinisch ausgeschlossen. A. Sch. (N.-Y.).

---

1. **Ueber die Function des Gehörorgans.** Von Dr. Max Meyer in Berlin. (Verh. der Physik. Ges. zu Berlin, XVII. Jahrg., No. 5.)
2. **Zur Theorie der Differenztöne und der Gehörsempfindungen überhaupt.** Von demselben. (Zeitschr. für Psychol. u. Physiol. der Sinnesorgane, Bd. XVI, S. 1—34.)
3. **Ueber die Intensität der Einzeltöne zusammengesetzter Klänge.** Von demselben. (Ibidem, Bd. XVII, S. 1—14.) Selbstanzeige.

Trotz ihrer bereits von vielen Autoren hervorgehobenen Mängel hat die Helmholtz'sche Theorie des Hörens je länger, je mehr Anklang gefunden, hauptsächlich eben deshalb, weil eine andere Erklärung der Empfindungsthatsachen auf dem Gebiete des Hörens bis jetzt auch nicht einmal versucht worden ist und man eine unvollkommene Theorie lieber hat, als gar keine. Dass die Helmholtz'sche Theorie in ihrer ursprünglichen Gestalt auf die Dauer nicht aufrecht erhalten werden kann, dürfte Jeder anerkennen, der sich eingehender mit den keineswegs einfachen Thatsachen der normalen Tonempfindungen beschäftigt hat. Die Helmholtz'sche Theorie geht von der durchaus unhaltbaren Voraussetzung (die von Ohm zuerst als Gesetz hingestellt worden ist) aus, dass Tonempfindungen stets durch solche, aber auch nur durch

Digitized by Google

solche Erschütterungen hervorgerufen würden, die pendelartig verlaufen, also durch einen Sinus oder Cosinus darstellbar sind. Diese Voraussetzung ist falsch, da sowohl vielfach Töne gehört werden, obwohl gar keine ihnen entsprechende Sinusschwingungen existiren, als auch vielfach Töne nicht zu hören sind, obwohl entsprechende Sinusschwingungen da sind von solcher Stärke, dass Töne gehört werden müssten, wenn jene Voraussetzung richtig wäre. Mit dem von Ohm aufgestellten Gesetz fällt auch die Helmholtz'sche Theorie, denn nach ihr besteht unser Gehörorgan aus einer sehr grossen Anzahl von Resonatoren (abgestimmten Saiten); Resonatoren werden aber nach den Gesetzen der Mechanik stets und nur durch entsprechende Sinusschwingungen (die natürlich auch als Theile eines complicirten Vorganges existiren können) in Erregung versetzt.

Um den Schwierigkeiten der Helmholtz'schen Theorie des Hörens zu begegnen, sind in letzter Zeit zwei Theorien aufgestellt worden, die jedoch die Resonatorenhypothese durchaus zu Grunde legen und nur durch Erweiterung der Resonatorentheorie ihr Ziel zu erreichen suchen, die Theorien von Hermann und Ebbinghaus. Dass die von Hermann aufgestellte Theorie des Hörens unhaltbar ist, habe ich bereits in einer früheren Abhandlung (Ueber Combinationstöne u. s. w., Zeitschrift für Psychologie und Physiologie der Sinnesorgane, Bd. 11) nachgewiesen. Sie wird gewissen leicht zu beobachtenden Empfindungsthatsachen in keiner Weise gerecht. Und auch Ebbinghaus' Theorie muss, wie ich in der obigen Abhandlung 2 gezeigt habe, als gescheitert betrachtet werden, so ansprechend auch die von Ebbinghaus eingeführte Erweiterung der Helmholtz'schen Theorie ihrer Einfachheit wegen auf den ersten Blick erscheint.

Meine neue Theorie des Hörens sagt sich nun von der Resonatorenhypothese gänzlich los und setzt eine weit weniger unwahrscheinliche mechanische Function unseres Gehörorgans voraus, die daneben noch vor der Resonatorentheorie den Vorzug hat, einen sehr viel grösseren Theil der beobachteten Thatsachen als gesetzmässig zu erklären. Von vorn herein wird Jeder geneigt sein, zuzugeben, dass bei einer nach innen gerichteten Bewegung des Steigbügels die Pauken- und Vorhofstreppe scheidende Wand (ich spreche der Kürze wegen nur von der Basilarmembran) nach der Paukentreppe hin sich ausbuchten muss, und zwar zuerst in nächster Nähe des Steigbügels, da in diesem Falle die gesammte bewegte Flüssigkeitsmenge sowie die durch die Flüssigkeitsbewegung bedingte Reibung am geringsten sind, also auch die geleistete Arbeit ein Minimum ist. Wenn sich nun der Steigbügel weiter aus seiner Gleichgewichtslage entfernt, so könnte man wohl annehmen, dass in Folge dessen nichts weiter eintritt, als eine grössere Vertiefung der bereits bestehenden Ausbuchtung. Es ist jedoch wahrscheinlich, dass Vorkehrungen da sind, die eine Vertiefung der Ausbuchtung über eine gewisse Grenze hinaus verhindern, da sonst leicht Zerreissungen der nervösen Endorgane eintreten könnten. Unter diesen Umständen muss die Weiterbewegung des Steigbügels den Erfolg haben, dass die Ausbuchtung sich weiter nach der Schneckenspitze hin ausbreitet. Bei der Rückbewegung des Steigbügels werden nun wiederum die am Anfang der Schnecke gelegenen Teile der Basilarmembran (mit den

Digitized by Google

darauf lagernden Gebilden) zuerst in ihre ursprüngliche Lage zurückkehren, bei der weiteren Rückbewegung des Steigbügels allmählich immer weiter nach der Schneckenspitze zu gelegene Theile. (Schnelle Eigenschwingungen der Basilarmembran ohne Wirkung äusserer Kräfte leugne ich durchaus, da die elastischen Fasern minimal sind gegenüber der Gesammtmasse des Corti'schen Organs und in Folge dessen Belastung und Dämpfung ausserordentlich gross sein müssen.)

Den zeitlichen Ablauf dieser Bewegungen habe ich nun durch eine einfache Construction anschaulich gemacht. Man übersieht dann leicht, dass die obigen Voraussetzungen die Möglichkeit gewähren, eine viel grössere Zahl der festgestellten Thatsachen auf dem Gebiet der normalen Gehörsempfindungen zu erklären, als die Resonatorentheorie gestattet.

Uebrigens steht meine Theorie im Gegensatz zu der von Helmholtz angenommenen Hypothese differenzirter specifischer Energien des Nervus acusticus. Nach meiner Theorie ist es für die Qualität der Tonempfindung völlig gleichgiltig, welche Nervenendigungen von den Reizen getroffen werden; die Qualität der Empfindung hängt nach ihr nur ab von der Frequenz der Reize.

Für manche pathologische Vorkommnisse kann man auf Grund der Helmholtz'schen Hypothese ganz plausible Erklärungen geben. Indessen steht meine Theorie mit diesen Thatsachen durchaus nicht im Widerspruch, wenn es sie auch vorläufig unerklärt lassen muss, während die Resonatorentheorie einigen Thatsachen auf dem Gebiete der normalen Empfindungen direct widerspricht. M. M.

Otogener Kleinhirnabscess, Thrombose des Sinus lateralis und Mastoiditis. Operation. Tod. (Report of a Case of Brain Abscess Complicated by Thrombosis of the Lateral Sinus and Mastoiditis resulting from Suppurative Inflammation of the Middle Ear. Operation. Death.) Von James F. Mc Kernon in New-York. (N.-Y. Eye and Ear Infirmary Reports 1898, Vol. VI.)

17jähriges Mädchen mit chronischer Mittelohreiterung, bei welchem wegen heftiger Symptome von Mastoiditis der rechte Warzenfortsatz aufgemeisselt werden muss. Kopfschmerz und Fieber halten an. Bei einer zweiten Operation wird der thrombosirte Sinus lateralis blossgelegt und eröffnet, der Thrombus entfernt. Kopfschmerz und Fieber halten nichtsdestoweniger an, Erbrechen. Von der Sinusgegend aus kann man mit der Sonde zwei Zoll tief in's Kleinhirn dringen, worauf sich Eiter entleert. Bei einer Temperatur von 107,4° F. tritt Exitus ein. Während der Beobachtungsdauer waren keine Schüttelfröste aufgetreten. Autopsie. A. Sch. (N.-Y.)

Ueber die Anwendung des Thyroidins bei Erkrankungen des Mittelohrs. (Sull' uso delle tiroidina nelle malattie dell' orecchio medio.) Pel Dott. Eugenio Morpurgo, Trieste. (Bolletino delle malattie dell' orecchio etc. 1898, No. 1.)

Nach Recapitulation der fraglichen Literatur, nach Präcisirung der Ansicht des Autors über chronisch-catarrhalische Affectionen der Trommelhöhle, ferner nach Betonung der allgemeinen Wirkung des Thyroidins

Digitized by Google

geht Verf. auf die von ihm mit Schilddrüsentabletten behandelten 14 Fälle mit folgendem Resumé über: Acht Patienten hatten adhäsive Mittelohrprocesse, die anderen sechs sclerotische Formen. Verf. waren alle Kranken seit langer Zeit bekannt, auch wurden dieselben mit mässigem, vorübergehenden Erfolg mittelst gebräuchlicher Methoden behandelt. Anfangs wurden täglich 3 Tabletten à 0,3 verabreicht, später auf täglich 1 reducirt. Unliebsame Effecte fand Verf. in drei Fällen; es traten Kopfschmerzen auf mit Ideenverwirrung. In diesen Fällen wurden grössere Dosen gegeben. Bemerkenswerthe Abmagerung beobachtete Verf. in vier Fällen. Behandlungsdauer wurde den erreichten Erfolgen gemäss geregelt. Besserten sich nach drei Wochen weder subjective Geräusche noch Gehör, zog sich Verf. von fernerer Darreichung des Mittels zurück, obzwar es angezeigt wäre, sich nicht so leicht entmuthigen zu lassen. In 9 Fällen war die Schilddrüsenkur absolut erfolglos; in 2 Fällen wesentliche Erleichterung der Geräusche und unbedeutende im Gehör; in 1 Fall belanglosen Profit in der Function, doch keinen in den Semationen; 2 Fälle hatten ausserordentliche Besserung im Gehör, gar keine in den subjectiven Gehörempfindungen. Im Ganzen scheint Verf. das Mittel zu favorisiren, und je weniger genau die bisherigen Indicationen waren, unter denen das Thyroidin versucht, und je ungünstiger das Material, mit dem man experimentirt hat, desto grössere Eindrücke machen schon die wenigen unerwarteten Erfolge.

Lichtenberg.

Erweiterung und Stenose der Eustachi'schen Ohrtrompete. (Dilatation and Stenosis of the Eustachian Tube.) Von George B. Mc Auliffe in New-York. (N.-Y. Eye and Ear Infirmary Reports 1898, Vol. VI.)

Als Beispiel von Erweiterung der Eustachi'schen Ohrtrompete wird der Fall eines 24jährigen Musikers angeführt, der nach einer heftigen Niessattacke von einem knatternden Tinnitus im rechten Ohr befallen wurde. Der Tinnitus entstand, wenn Patient laut sprach oder auf seinem Instrument spielte, aber auch, wenn er mit dem Finger leicht über seine Ohrmuschel hinstrich (flipping his auricle), hielt aber jedes Mal nur kurze Zeit an. Sein Zustand wurde von einer Seite als Hysterie angesprochen, von anderer Seite wurde Subluxation der Gehörknöchelchen diagnosticirt. Das Abschneiden eines Stückes von der Lippe der Mündung der Tuba bewirkte Besserung des Zustandes, jedoch hielt die Besserung nicht länger als einen Tag an. Durch Application von Carbolsäure und Salpetersäure wurde Verengerung des Lumens der Tuba angestrebt und die Tinnitusanfälle unterdrückt. Dieses gute Resultat hielt jedoch nur fünf Wochen lang an, der Tinnitus stellte sich dann wieder ein, aber bedeutend schwächer. Das Hörvermögen verhielt sich während alledem unbeeinträchtigt.

Bei einem Fall von Sclerose des Mittelohres mit Strictur der Tuba Eustachii führte Mc A. mit Erfolg folgendes Verfahren aus: Er bog das Ende eines Stahldrahtes um, führte den Draht in die Eustachische Trompete eine Strecke weit ein und zog ihn dann zurück. Beim Zurückziehen fing sich das umgebogene Ende in der Schleimhaut und so wurde die stricturirte Stelle aufgeschlitzt und somit erweitert. Der

Digitized by Google

Tinnitus, der früher einen glockenartigen Character hatte, wurde mehr seufzerartig und bedeutend erträglicher. Die Operation war unter Anwendung von Cocain beinahe schmerzlos. Keine Bougie-Nachbehandlung. A. Sch. (N.-J.)

Ueber die Reflexerregbarkeit des Musculus tensor tympani durch Schallwellen und ihre Bedeutung für den Höract. Von Professor Dr. Ostmann. (Sitzungsberichte der Gesellschaft zur Beförderung der gesammten Naturwissenschaften zu Marburg 1898, No. 1.)

Auf Grund experimenteller Untersuchungen gelangt der Autor zu folgenden Schlussfolgerungen:

Der Musculus tensor tympani ist ein Schutzapparat des Ohres, und zwar 1. im Zustande der Ruhe dadurch, dass der Muskel, ohne den Ablauf der Schallschwingungen der Gehörknöchelchen an sich zu erschweren, die Schwingungsweite derselben insoweit einengt, als für eine empfindungslose Wahrnehmung der sensoriellen Reize erforderlich ist. Dieser Schutz scheint noch für relativ grosse Amplituden der Schallschwingungen zu genügen und gliedert sich harmonisch in die mechanische Leistung des gesammten Schallleitungsapparates ein.

Der Muskel verhindert weiter eine übermässige Auswärtsbewegung des Hammers und Trommelfells und wirkt als Antagonist des Musculus stapedius insoweit, als sein natürlicher Zug für die normale Wirkungsweise des letzteren in gleicher Weise nothwendig ist, wie dies bei allen anderen antagonistischen Muskelgruppen der Fall ist, wo die eine Gruppe auch nur unter Mitwirkung der anderen zur vollen und gesetzmässigen Wirkung gelangen kann.

2. Seine Contraction schützt das Ohr dadurch, dass sie Aufnahme und Fortleitung der Schallschwingungen durch den Schallleitungsapparat erschwert. Die Contraction wird reflectorisch weitaus am häufigsten durch intensive Geräusche anscheinend besonderer Art, sehr viel seltener durch intensive höchste Töne hervorgerufen. Die besondere Art der Geräusche scheint darin zu liegen, dass durch sie im Sinne der Helmholtz'schen Theorie eine besonders grosse Zahl von Nervenendelementen gereizt wird, ihnen somit eine besonders erhebliche Reizstärke vermuthlich innewohnt.

Sollte das letztere Phänomen nicht vielmehr damit in Zusammenhang gebracht werden, dass das Trommelfell einen Eigenton, e^4, besitzt und andererseits die auf der Schiefertafel oder Glasscheibe hervorgerufenen unangenehmen Geräusche annähernd e^4 und Obertöne darstellen dürften, so dass die Membran, wenn auch nur in geringem Grade, zum selbstständigen Tönen gelangt, wodurch wiederum eine Contraction des Musculus tensor tympani bedingt sein könnte.

Alt.

Ein Fall von Doppelhören. (Paracusis duplicata sive Diplacusis binauricularis.) Von Dr. Max Breitung. (Deutsche med. Wochenschrift 1898, No. 9.)

Ein und derselbe Ton wird auf dem einen Ohr richtig, auf dem anderen Ohr entweder höher oder tiefer gehört. Zur Erklärung des ziemlich selten auftretenden Phänomens sind verschiedene Theorien

Digitized by Google

aufgestellt worden. Nach Verf.'s Meinung ist die von Kirchner die treffendste. Diplacusis kann centralen Ursprungs sein (Hysterie, Aufregung, Kopfschmerz) und kann bei Erkrankungen der Tuba Eustachii und der Paukenhöhle vorkommen. Der Fall betrifft einen in den 40er Jahren sich befindenden kräftigen Mann, welcher nach einer grossen Fusstour bei regnerischem Wetter am anderen Morgen beim Pfeifen bemerkte, dass er jeden Ton doppelt hörte; am linken Ohr hörte er richtig, am rechten aber in demselben Moment einen halben Ton höher. Diese Diplacusis bestand aber nicht, wenn Patient von aussen herkommende Töne hörte, sondern nur, wenn er selbst pfiff. Der Catheterismus der Ohrtrompete nebst Massage des Trommelfells brachten in zwei Tagen Heilung; die Ursache der Krankheit lag also in der Tuba.

Dr. P. K.

Gehörstörungen, verursacht durch hereditäre Spätsyphilis. (Disturbi dell' udito per influenza della sifilide ereditaria tardiva.) Per il Dott. Carlo Monari. (Bolletino delle malattie dell' orecchio etc. 1898, No. 3.)

Das bekannte symptomatische Bild der congenitalen Spätsyphilis Fournier's als Ausgangspunkt nehmend, erörtert Verf. auf breiter Basis jene Ohrsymptome, die mehr oder weniger häufig als Folgeübel der angeborenen Lues aufzutreten pflegen, und baut auf Grundlage der allgemeinen Erscheinungen, wie auf jene des localen Ohrbefundes, des otoscopischen, physikalischen und acustischen, seine therapeutische Methode auf. Selbstverständlich spielen darin, nebst Mercurialien und Jodkali, subcutane Pilocarpininjectionen die Hauptrolle, die dem Verf. namentlich bei recenten Manifestationen von Seiten des Ohres verlässliche Dienste geleistet haben sollen. Um Erfolge zu haben, muss man von dem Mittel den ausgiebigsten Gebrauch machen; üble Folgen sind nach Aussage des Verf.'s auch dann nicht zu fürchten, wenn man das Mittel, wie z. B. Suarez de Mendoza, lange Zeit und in grossen Dosen, täglich 2—3 cg, angewendet hat. Was jedoch mich betrifft, kann ich die Begeisterung Monari's für das Pilocarpin nicht theilen, wenn ich auch an die spärlichen Erfolge Anderer und an jene ebenfalls spärlichen des Autors zu zweifeln nicht berechtigt bin.

Lichtenberg.

Ueber die Bedeutung der Ohrpolypen bei Caries. (The Significance of Aural Polypi in Connection with Carious Disease of the Tympanum and Accessory Cavities.) Von Fred. Whiting in New-York. (N.-Y. Eye and Ear Infirmary Reports 1898, Vol. VI.)

Bei instrumenteller Entfernung von Ohrpolypen auf cariöser Grundlage ist im Auge zu behalten, dass Folgendes zu Grunde liegen kann:

1) Caries der Gehörknöchelchen und der Wandung des Cavum tympani;

2) Caries des Antrum und des Aditus ad antrum;

3) Caries des Fallopi'schen Canals;

4) Caries des Tegmen tympani mit Durchbruch in die mittlere oder hintere Schädelgrube.

Digitized by Google

Es werden einige sehr intructive Krankengeschichten mitgetheilt, welche in deutlicher Weise illustriren, auf welche Complicationen man auf Grund der aufgezählten Möglichkeiten gefasst sein muss, wenn man einen aus der Tiefe des Gehörgangs emporsprossenden Polypen chirurgisch entfernt. A. Sch. (N.-Y.)

b) Rhinologische:

Folgen des Reizes der Nasenschleimhaut auf die Herzbewegungen und auf den Puls. (Effet des irritations de la muqueuse nasale sur les mouvements du coeur et du pouls.) Von Dr. Guder. (Annales des maladies de l'oreille et du larynx 1898, No. 1.)

Die Frage von den Reflexen der Nasenschleimhaut, namentlich der unteren Muschel, wurde von Voltolini, Hack, A. Fraenckel u. A. angeregt und seither viel ausgearbeitet. Schon die Untersuchungen von Brown-Séquard haben bewiesen, dass sogar leichte Reize der Endzweige des Nervus trigeminus den Stillstand irgend einer wichtigen Function, wie der Athmung und des Herzens, bewirken können und die Nasenschleimhaut den Ausgangspunkt von Reflexen bilden kann, welche Reflexe eine Hauptrolle bei plötzlichem Tod und schweren Ohnmachten spielen. In dieser Beziehung würde also die Nasenmucose ebendieselbe Rolle spielen, wie die Magengrube, deren grosse Empfindlichkeit einem Trauma gegenüber allbekannt ist. Der Einfluss der Nasenmucosa auf die Circulationsorgane steht aber weit hinter demjenigen, welchen selbe auf die Respirationsorgane ausübt; zur ersteren Categorie rechnet Verf. das Alpdrücken. Des Weiteren giebt Verf. die Literatur obigen Themas nebst den von den verschiedenen Autoren gegebenen Erklärungsweisen und kommt zu folgenden Schlüssen: 1) Was das Verhältniss der Nasenmucosa zur Herzinnervation betrifft, so muss man annehmen, dass keine bestimmten Regeln bestehen. 2) Die von einigen Autoren beobachteten Reflexe kommen nur bei einer gewissen Prädisposition vor, bei nervös belasteten Patienten, wo allerlei Reflexe durch einen beliebigen sensiblen Nerven entstehen können. 3) Die sensiblen Nerven der Nasenschleimhaut, welche die Reflexe am Circulationsapparate hervorrufen, bieten keine specifische Eigenschaft dar. 4) Bei vorhandenen Reflexen spielt der Trigeminus keine andere Rolle als jeder sensible Nerv, welchen man irgend einem Reize unterwirft, natürlich abgesehen von seiner grösseren Empfindlichkeit und seinem Sitze in der empfindlichen Nase. Dr. P. K.

Das Orthoform bei Rhinitis vasomotoria, Hydrorrhoea nasalis, Heufieber. (L'orthoforme dans la rhinite vaso-motrice, Hydrorrhée nasale, fièvre des foins.) Von Dr. Lichtwitz. (Arch. internat. de laryngol. etc., Bd. XI, No. 1, Januar, Februar 1898.)

L. empfiehlt an Stelle des nur vorübergehend wirksamen, immerhin auch nicht ganz ungefährlichen Cocain, das völlig ungiftige und in seiner Wirkung länger anhaltende Orthoform zur palliativen Behandlung obengenannter Affectionen. Beschorner.

Digitized by Google

Zur Behandlung der polypösen Rhinitis. Von Doc. Dr. L. Rethi in Wien. (Wiener klin. Wochenschrift 1898, No. 18.)

Der auf publicistischem Gebiete so fleissige Verf. lässt die üblichen Methoden der Therapie dieser Erkrankung Revue passiren und theilt auch nach seinen Erfahrungen die Richtung jener Operateure, die, um radicale Erfolge zu erzielen, nicht nur die polypösen Schleimhauthypertrophien der vorderen und hinteren Enden der Muscheln abtragen, sondern im Bedarfsfalle auch mit der Hartmann'schen Scheere die Hypertrophie der übrigen Theile der Schleimhaut und einen Theil des Knochens entfernen. Baumgarten.

Wasserstoffsuperoxyd als Hämostaticum in zwei Fällen von Hämophilie angewendet. (Hemostatic Effect of Hydrogen Peroxide, as Shown in Two Cases of Hemophilia.) Von George C. Gage in New-York. (N.-Y. Eye and Ear Infirmary Reports 1898, Vol. VI.)

In den beiden ausführlich mitgetheilten Fällen handelte es sich um Blutung nach intranasalen chirurgischen Eingriffen. Das Wasserstoffsuperoxyd, mittelst eines Zerstäubungsapparates angewendet, erwies sich in beiden Fällen als zweckdienlich. A. Sch. (N.-Y.)

Ein seltener Fall von überzähligem Zahn in den Nasenhöhlen. (Un cas rare de dent surnuméraire implantée dans les fosses nasales). Von Dr. M. J. Tartakowsky. (Gazette hebdomadaire méd. de la Russie méridionale und Revue hebdomadaire de laryngologie et d'otologie 1898, No. 2.)

Ein 16jähriger Mann zeigte eine Nasenverstopfung mit Hypersecretion; links besteht Rhinitis, rechts sieht man einen glänzenden, weissen Körper zwischen Septum und vorderem Theil der unteren Muschel, welcher sich als überzähliger Zahn (Embalus) zeigte. Alle anderen Zähne bestanden vollständig. Extraction. Dr. P. K.

Neue Mittheilungen über die Anwendung der Röntgenstrahlen in der Rhinologie und Laryngologie. (Nouvelles communications sur l'application des rayons de Roentgen en rhinologie et laryngologie.) Von Dr. M. Scheier in Berlin. (Arch. intern. de laryng. etc., Bd. XI, No. 2, März/April 1898.)

Die Mittheilungen beziehen sich auf die Erfolge der Durchleuchtung bei Sondirung des Sinus frontalis, ferner zum Studium der Physiologie der Stimme und Sprache, sowie des Schlingens. Beschorner.

Primärer Krebs des Nasenrachenraumes, durch Alcoholinjectionen geheilt. (Cancer primitif du nasopharynx, guéri par des injections d'alcool.) Von Dr. Edwin J. Kut. (Med. Record u. Revue hebdomadaire de laryngologie et d'otologie 1898, No. 2.)

Ein 37jähriger Mann wurde wegen adenoider Vegetationen des Nasenrachenraumes operirt. Die oft wiederkehrende Blutung, sowie die sehr rasch eintretenden Recidive veranlassten Verf., die microscopische Untersuchung vorzunehmen, welche ein Epithelialcarcinom ergab. Verf. gab jede blutige Operation auf und wandte die früher

Digitized by Google

von Schwalbe und Haasse bei Mammacarcinom angewandten Injectionen von absolutem Alcohol an. Nach der siebenten Einspritzung trat rasche Besserung ein, welche bis zur vollständigen Heilung weiterschritt. Der Alcohol wirkt hier sclerosirend auf Gewebe und Gefässe und entzieht dem Tumor jede Ernährung.

Die interstitiellen Injectionen bei authentischen bösartigen Tumoren der Mandeln, des Velum, des Nasenrachenraumes u. s. w. von Liquor Fowleri, 5proc. Carbolsäurelösung werden mit Erfolg von Paul Heymann und dem Ref. angewendet. Dr. P. K.

Ueber Sondirung der Stirnhöhle. Von Dr. Max Scheier in Berlin. (Wiener med. Presse 1898, No. 10.)

Von mehreren Autoren wird behauptet, dass die Sondirung der Stirnhöhlen nicht gelingt, dagegen von anderen das Gegentheil, ja sogar von einigen überhaupt die Möglichkeit geleugnet. Verf. hat bei 40 Fällen in 5 Fällen die eingeführte Sonde mit Röntgenstrahlen durchleuchtet und die gelungene Sondirung constatirt. Ref. glaubt, dass man nicht jedes Mal in 40 Fällen 5mal in die Stirnhöhle eindringt, sondern meistens nur in die vordere Siebbeinzelle, und dass selbst die gesehene Sonde bei Durchleuchtung wegen der oft bis in die Stirnhöhle reichenden Zelle täuschen kann. Baumgarten.

Nase und Hals bei Scharlach. (Le nez et la gorge dans la scarlatine.) Von Dr. Clark. (Philadelphia Polykl. und Revue hebdomadaire de laryngologie et d'otologie 1898, No. 3.)

Verf. giebt die Krankengeschichte eines Scharlachfalles, wo sehr ausgedehnte lebensgefährliche Erscheinungen des Nasenrachenraumes auftraten und der geeigneten Behandlung wichen; je früher die Diagnose, desto günstiger die Behandlung. Verf. kommt zu folgenden Schlüssen betreffs des Verhältnisses des Nasenrachenraumes zu den acuten Exanthemen: 1) die obersten Luftwege können dem Krankheitsstoff eines jeden acuten Exanthems als Eingangspforte dienen. 2) Dann genügt der Zustand der obersten Luftwege oft allein zur Diagnose. 3) Dieser Zustand ist dann von prognostischer Bedeutung für das Allgemeinleiden. 4) Derselbe Zustand stellt immer das wichtigste Symptom bei der sog. anginösen Scarlatina dar. Dr. P. K.

Epistaxis. Bericht über zwei Fälle. (Epistaxis. With Notes of Two Cases.) Von C. M. Waterman in New-York. (N.-Y. Eye and Ear Infirmary Reports 1898, Vol. VI.)

1) 29jährige Frau wacht des Nachts auf und hustet eine gewisse Quantität Blut mit Schleim gemischt aus. Es wird eine Lungenläsion diagnosticirt. Eine genaue rhinoscopische Untersuchung erweist jedoch, dass es sich um vicariirende Menstruation aus den hinteren Partien der Nase handelt.

2) 36jährige Frau, Asthma, Tachycardie, Epistaxis. Kleinkirschengrosser Tumor an der linken Seite des Septum cartilagineum. Entfernung mittelst kalter Schlinge. Heilung von Asthma, Tachycardie und Epistaxis. A. Sch. (N.-Y.)

Digitized by Google

Seltener Fall von Nasenstein. (Cas rare de rhinolithe.) Von Dr. J. Fethke. (These von Königsberg und Revue hebdomadaire de laryngologie et d'otologie 1898, No. 8.)

Ein 56jähriger Mann zeigte einen linksseitigen Nasenstein mit Empyem des linken Sinus maxillaris und Nasenpolypen. Der Kern des Steines war durch ein Knochenstück gebildet; dieser Knochen stammte von einer cariösen Affection der knöchernen Nasenscheidewand her.

Dr. P. K.

Missbrauch und Gefahren der Nasendouche. (Abus et dangers de la douche nasale.) Von Dr. Lichtwitz. (Semaine médicale und Annales des maladies de l'oreille et du larynx 1898, No. 3.)

Die Nasendouche ist bei Weitem nicht so oft nöthig, wie selbe verordnet wird. Nur bei Vorhandensein von Eiter und Krusten in der Nase, also bei Ozäna, ist selbe angezeigt. Bei anderen Nasenleiden bringt die Nasendouche nur zu leicht Geruchsstörungen, Kopfschmerzen, Mittelohrcatarrh.

Dr. P. K.

---

c) Pharyngo-laryngologische:

Eine besondere Form diphtheroider Angina. (Angina mit spindelförmigen Bacillen.) Von Prof. M. H. Vincent in Val-de-Grâce. (Arch. f. Laryngol. etc., Bd. XI, No. 1, Januar/Februar 1898.)

Diese Angina ist characterisirt durch eine grauweisse Pseudomembran, Fieber und gewöhnlich ziemlich ausgesprochene Drüsenschwellung. Sie kann leicht mit echter Diphtherie verwechselt werden und lässt sich von dieser eigentlich nur durch das Microscop unterscheiden. Man findet nämlich 1) einen besonderen, in seiner mittleren Partie deutlich angeschwollenen, an beiden Enden sich deutlich verjüngenden Bacillus und 2) eine spindelförmige, schwer zu färbende Microbe, die zwar auch im normalen Mundspeichel vorkommt, dort aber so massenhaft auftritt, dass man ihr eine wirkliche Wichtigkeit in der Entstehung der genannten Krankheit beimessen muss. Zur Behandlung der Angina diphtheroides empfehlen sich Pinselungen mit Jodtinctur und Gurgelungen mit Borlösung.

Beschorner.

Untersuchung der Virulenz der menschlichen, von verschiedenen Körperstellen entnommenen Tuberkelbacillen. (Recherches sur la virulence des bacilles tuberculeux humains provenant de sources cliniques diverses.) Von Dr. J. Auclair. (Archives de médecine expériment. et d'anatomie pathologique, novembre 1897 und Semaine médicale 1897, No. 60.)

Die Gutartigkeit der sogenannten chirurgischen Tuberculosen im Vergleich mit der Lungentuberculose hat auf den Gedanken geführt, dass die menschlichen Tuberkelbacillen einen verschiedenen Grad der Virulenz besitzen, je nachdem selbe von einem anderen Herde herkommen. Zur Untersuchung hat Verf. vier Arten von menschlichen Tuberkelbacillen angewandt: die erste von einer acuten, schnell verlaufenden Ganglientuberculose, die zweite von einer chronischen Lungen-

Digitized by Google

tuberculose, die dritte von einer acuten tuberculösen Meningitis, die vierte von einer scrophulösen Ganglienentzündung. Die geimpften Thiere erlagen alle unter denselben Symptomen einer virulenten Tuberculose. Verf. nimmt demgemäss an, dass die Virulenz aller menschlichen Tuberkelbacillen dieselbe ist, kann aber die Verschiedenheit in dem Verlauf der verschiedenen localen Tuberculosen nicht erklären.

Dr. P. K.

Erweiterung der Vorhöfe des Herzens während der Inspiration, durch die Radioscopie bewiesen. (Démonstration par la radioscopie de l'ampliation des oreillettes au moment de l'inspiration.) Von Dr. Bouchard. (Semaine médicale 1898, No. 6.)

Als Verf. bei einer mit Infiltratien der linken Lungenspitze behafteten Frau den Thorax radioscopisch untersuchte, bemerkte er rechts von der Wirbelsäule einen kleinen schwarzen Fleck, welcher beim Inspirium sichtbar war und beim Exspirium wieder verschwand; dabei senkte sich während des Inspiriums der durch die Leber verursachte Schatten immer in dem gleichen Moment, wo der kleine schwarze Schatten rechts von der Wirbelsäule erschien; es liegt also kein Zweifel vor, dass dieser kleine schwarze Fleck den beim Inspirium durch Blutzudrang angeschwollenen Vorhof darstellt. Verf. konnte dieses Phänomen drei Mal feststellen. Uebrigens war dieses Phänomen schon längst experimentell beim Thiere festgestellt worden. Dr. P. K.

Mandelgumma. (Un cas de gomme de l'amygdale.) Von Dr. E. Michels. (The Journal of laryngol. und Revue hebdomadaire de laryngologie et d'otologie 1898, No. 4.)

Grosser Tumor der linken Mandel. Antisyphilitische Behandlung. Heilung. Dr. P. K.

Ruptur der Trachea. (Un cas de rupture de la trachée.) Von Dr. Alcock. (Lancet und Revue hebdomadaire de laryngologie et d'otologie 1898, No. 4.)

Bei starker Extension des Halses schlug eine Eisenstange fest auf das Sternum eines 24jährigen Mannes. Athemnoth, Aphonie, Blutspeien, Husten, Emphysem des oberen Theiles des Thorax. Plötzlicher Tod nach 11 Tagen. Die Section ergab Ruptur der Trachea zwischen dem neunten und zehnten Ring. Die Wunde eiterte. Eine Arterienverletzung war nicht zu entdecken. Dr. P. K.

Ueber Tonsillitis follicularis der Neugeborenen. Von Doc. Dr. Julius Erőss in Budapest. (Orvosi Hetilap 1898, No. 5.)

Bei den Neugeborenen der geburtshilflichen Klinik wurde täglich der Thermometer drei Mal eingelegt und der Rachen untersucht. Von ungefähr 600 Neugeborenen hatten 22 Tonsillitis follicularis, und zwar 2 Kinder den ersten, 2 den zweiten, 9 den dritten, 4 den vierten, 4 den fünften und 1 den siebenten Tag, die Hälfte der Kinder ohne Fieber und bei Mangel an sonstigen Beschwerden, so dass oft keine Veranlassung gewesen wäre, an Tonsillitis zu denken, weshalb auch bisher

Digitized by Google

diese Krankheitsform der Aufmerksamkeit entgangen ist. Verf. hat vollständig Recht, wenn er behauptet, dass bei den Neugeborenen jene Organe meist zuerst erkranken, welche in Folge ihrer Lage im Anfangsstadium des Extrauterinlebens auf die Probe gestellt werden. Der locale Befund war ebenfalls gering, es waren selten mehr als 5—6 Follikel auf einer Mandel zu sehen, die nie confluirten und in 2—3 Tagen verschwanden. Verf. hat solche Follikel microscopisch untersucht und die Diagnose dadurch bestätigt, doch wurden dieselben Exsudatknötchen in einzelnen Fällen am weichen Gaumen und an den Gaumenbögen gesehen, ohne dass eine Erkrankung der Mandeln vorhanden gewesen wäre. Therapie wurde nicht angewendet, die Heilung erfolgte spontan in 2—3 Tagen. Baumgarten.

Ein Fall von vorübergehender Larynxasynergia. (Un cas d'asynergie laryngée transitoire.) Von Dr. N. P. Simanowsky. (Société des médecins russes, Vratch und Annales des maladies de l'oreille et du larynx 1897, No. 12.)

Unter obigem Namen versteht Verf. die Dysphonie während der geschlechtlichen Entwicklung. Bei einem Patienten waren beide Stimmbänder beim Tonangeben ungleichmässig gespannt, welches Phänomen die falschen Töne erklärt. Verf. räth die schon von Fournier angegebene Luftgymnastik an, welche die besten Resultate liefert. Hauptsache ist die richtige Diagnose, sonst nimmt man in den meisten Fällen einen Catarrh an und behandelt das Leiden natürlich vergeblich.
Dr. P. K.

Laryngotracheobronchiale Diphtheritis ohne manifesten Spasmus phrenoglotticus. Tod. Section. (Diphthérie laryngotracheobronchique sans tirage manifeste.) Von Dr. Bayeux und Dr. Audion. (Journ. de clinique et de thérapeutique infantiles 1897 und Annales des maladies de l'oreille et du larynx 1897, No. 12.)

Ein fünfjähriges Mädchen starb am neunten Tage an obiger Krankheit; fast der ganze Bronchialbaum war von Pseudomembranen ausgekleidet. Dr. P. K.

Fremdkörper der oberen Luftwege. Pflaumenkern im linken Bronchus; Aushusten ohne Tracheotomie nach Injectionen in die Trachea von kaltem Wasser. (Corps étranger des voies aériennes. Noyau de prune dans la bronche gauche, expulsion sans trachéotomie à la suite d'injections intra-trachéales d'eau froide.) Von Dr. Peyrissac. (Revue hebdomadaire de laryngologie et d'otologie 1898, No. 1.)

Ein 18jähriger junger Mann bekam vor 12 Tagen einen Pflaumenkern in die obersten Luftwege während des Schlafes. Gleich konnte durch die Auscultation der Fremdkörper beweglich an der Theilungsstelle der Trachea diagnosticirt werden; dennoch verweigerte Patient jede Intervention bis nach 12 Tagen, wo der Zustand unerträglicher wurde und Schmerzen in der linken Thoraxhälfte auftraten. Die Auscultation der linken Lunge ergab das Vorhandensein des Fremdkörpers im linken Hauptbronchus. Statt die Tracheotomie, zu welcher alles für den Nothfall bereit lag, auszuführen, machte man, um den ge-

Digitized by Google

wünschten Reflex hervorzurufen, Einspritzungen von kaltem Wasser auf endolaryngealem Wege; dabei musste Patient so langsam, wie nur irgendwie möglich, einathmen, aber desto kräftiger aushusten. Die erste Einspritzung von 1 g kalten Wassers blieb erfolglos, eine zweite von 2—3 g brachte nach etwa 20 Secunden den in Schleim eingebetteten Pflaumenkern hervor. Gänzliche Heilung nach zwei Tagen. Verf. gesteht selbst, dass seine hier gelungene Methode unmöglich immer helfen kann, und dass man selbe nicht versuchen soll, ohne alle zur Tracheotomie nöthigen Instrumente bei der Hand zu haben. Dr. P. K.

Osteo-Periostitis maxillaris et orbitalis bei einem Neugeborenen. Allgemeinerkrankung. Tod. (Ostéo-périostite maxillaire et orbitaire chez un nouveau-né. Généralisation. Mort.) Von Dr. Roure in Valencia. (Arch. internat. de laryngol. etc., Bd. XI, No. 2, März/April 1898.)

15jähriges Kind mit obengenannter Krankheit. Die Periostitis erachtet R. als hervorgerufen durch das Eindringen septischer Secrete des Uterus und der Vagina in die Gesichtshöhlen, was im vorliegenden Falle um so zweifelloser anzunehmen sei, als die Mutter des Kindes in den letzten Monaten der Schwangerschaft an septischer Metritis und Vaginitis litt, welche schon bei ihr zu leichten Symptomen der Infection geführt hatte. Die Gleichzeitigkeit der Infection des Sinus maxillaris und der Orbita erkläre sich einfach durch die ausserordentliche Zartheit der vorderen Maxillarwand und die geringe Festigkeit der Gesichtsknochensuturen beim Neugeborenen. Die Allgemeininfection sei im vorliegenden Falle hervorgerufen durch die fortgesetzte Absorption des Eiters, welcher sich durch die Oeffnungen am Alveolarrand in den Mund und durch die Choanen in den Rachen ergoss. Beschorner.

Schwerer falscher Croup und Diphtheritis des Pharynx. (Faux croup grave et diphtérie bactériologique du pharynx.) Von Dr. Variot. (Journ. de clinique et de thérapeutique infantiles und Annales des maladies de l'oreille et du larynx 1897, No. 12.)

Die Differentialdiagnose ist oft schwer; das Ausstossen von Pseudomembranen während der Tubage ist das sicherste Mittel zur Diagnose. Dr. P. K.

Ueber Kropf der Zungenbasis. (Du goître de la base de la langue.) Von Dr. A. von Camisso de Boncourt. (Beiträge zur klin. Chirurgie 1898, XIX und Revue hebdomadaire de laryngologie et d'otologie 1898, No. 7.)

Verf. hat in der Literatur 13 Fälle, alle Frauen betreffend, gefunden. Kirschen- bis hühnereigross sitzt dieser Tumor in der Gegend des Foramen coecum, ist rund oder oval, von normaler, beweglicher Schleimhaut bedeckt. Die Resistenz ist verschieden, weicht dem Drucke nicht. Keine Lymphdrüsenschwellung, Corpus thyroideum fehlt in einigen Fällen. Manchmal tritt Blutung ein. Verf. giebt die Differentialdiagnose mit Krebs, Gumma, Cyste und Sarcom nebst Behandlung. Dr. P. K.

Digitized by Google

Ueber den klinischen Character des schweren falschen Croup. (Sur les caractères cliniques du faux croup grave.) Von Dr. Variot. (Journ. de clinique et de thérapeutique infantiles und Annales des maladies de l'oreille et du larynx 1897, No. 12.)

An den Erstickungserscheinungen kann man unmöglich den falschen vom wahren Croup unterscheiden; höchstens sind die Anfälle bei falschem Croup hartnäckiger. Dr. P. K.

Ein neuer Fall von Spasmus glottidis, von den Lungen herrührend. (Spasme glottique d'origine pulmonaire.) Von Dr. Variot. (Journ. de clinique et de thérapeutique infantiles 1897 und Annales des maladies de l'oreille et du larynx 1897, No. 12.)

Ein neuer Fall von Larynxstenose ohne jegliches Symptom von Diphtheritis. Bei der Section fand man sehr ausgedehnte Bronchopneumonie bei intactem Larynx. Dr. P. K.

Zur Technik der Operation des Mandelkrebses. Von Doc. Dr. A. Fraenkel in Wien. (Wiener klin. Wochenschrift 1898, No. 12.)

Verf. plaidirt im Anschluss an einen operirten Fall für die buccale Exstirpation, ohne vorher, wie dies jetzt üblich war, Tracheotomie, Kieferresection zu machen, bei vorheriger Unterbindung der Carotis externa, die gleich mit der Exstirpation der Drüsen verbunden wird. In nicht ausgebreiteten Fällen gewiss zu beherzigen.

Baumgarten.

Pathogenese des Brechens bei Schwindsüchtigen. Brechen bei Pharynxhyperästhesie. (Pathogenèse des vomissements des phtisiques. Vomissements par hyperesthésie pharyngée.) Von Dr. Berthier. (Bulletin de la société centrale de médecine du département du Nord 1898, No. 1.)

Verf. beschreibt das Erbrechen des Anfangsstadiums der Tuberculose, welches oft das erste Zeichen der Krankheit ist und den Patienten am meisten afficirt. Morgens beim Erwachen oder Abends nach der Mahlzeit kommen Hustenparoxysmen, welche oft erst nach ergiebigem Erbrechen aufhören; dasselbe Erbrechen wiederholt sich mehrere Tage nacheinander mit oft beängstigender Frequenz, unter welcher die Ernährung leidet. Diese Hustenart hatte schon die ältesten Kliniker aufmerksam gemacht und sie nannten selbe den phthisischen Husten; sie leiteten denselben von einer Gastritis ab, bis Cruveilhier die bei den Sectionen gefundene Magenschleimhauterweichung als Leichenerscheinung erklärte; andere ältere Kliniker erklärten dieses Brechen als mechanisches Resultat der Hustenanstrengungen. Es steht fest, dass bei beginnender Lungentuberculose dieses Brechen in directem Zusammenhang mit dem Husten steht. Heute nimmt man die mechanische Wirkung des Hustens nicht mehr an, da bei anderen Hustenanstrengungen dieses Erbrechen nicht besteht; ausser der Bauchpresse muss zugleich eine Erweiterung der Cardia bewirkt werden, damit Brechen eintreten kann; letztere doppelte Bedingung ist ja auch durch Schiff an den Hunden bewiesen worden; die rein mechaniche Ursache fällt also weg. Das Verbindungszeichen zwischen Husten und Erbrechen ist jedenfalls die

Digitized by Google

Pharynxhyperästhesie; bei solchen Kranken kann man gewöhnlich den Pharynx nur sehr schwer untersuchen; das einfache Auflegen des Zungenspatels bringt Würgbewegungen und Brechreiz; die Hyperästhesie besteht nicht fortwährend in demselben Grade. Die durch den Hustenstoss ausgeworfenen Sputa bringen als Reflex den Brechreiz, welcher sich bis zum wirklichen Brechen steigern kann. Gelingt es, diese Pharynxhyperästhesie mehr weniger zu beseitigen, so hört auch der Brechreiz resp. das Brechen auf. Bepinselungen mit 2proc. Cocainlösung zwei Mal täglich etwas vor der Mahlzeit führen gewöhnlich zum Zweck. Früher gab man Bromkalium oder Opium innerlich vor der Mahlzeit oder man pinselte den Pharynx mit gleichen Theilen von Wasser und Bromkalium. Dr. P. K.

Weisheitszahn anormaler Weise im Sinus maxillaris entwickelt. (Dent de sagesse anormalement développée dans le sinus maxillaire.) Von Dr. Jacquet. (Revue médicale de l'Est und Revue hebdomadaire de laryngologie et d'otologie 1898, No. 2.)

Verf. zeigt das Os maxillare eines Greises, in welchem die doppelte Wurzel eines Weisheitszahnes 1 cm hoch emporstand, während die Krone am Processus alveolaris kaum sichtbar ist. Dr. P. K.

Ein aus dem linken Bronchus ausgeworfenes Knochenstück. (Fragment osseux expulsé de la bronche gauche.) Von Dr. Capart. (Société belge d'otologie et de laryngologie, 17. Juillet 1897 und Annales des maladies de l'oreille et du larynx 1898, No. 1.)

Während eines Hustenstosses mit Erstickungserscheinungen wurde ein Knochenstück ausgeworfen, nachdem es drei Jahre lang im linken Bronchus verweilt hatte. Dr. P. K.

Ein Fall von Sarcoma laryngis. Von Dr. Friedrich Hanszel, Assistent an Prof. Chiari's Poliklinik in Wien. (Wiener klin. Wochenschr. 1898, No. 23.)

Mittheilung eines operirten Falles, welcher nach der Laryngofission geheilt war, später aber wegen schnell eingetretener Athemnoth, da keine Hilfe zur Hand war, zu Grunde ging. Wie in den häufigsten Fällen, betraf auch in diesem die Erkrankung einen Pferdewärter.

Baumgarten.

Sinusitis und bronchopneumonische Complicationen. (Sinusites et complications bronchopulmonaires.) Von Dr. Brindel. (Revue hebdomadaire de laryngologie et d'otologie 1898, No. 6.)

Chronische Sinusitis und namentlich chronische Sinusitis maxillaris bieten dieselben schädlichen Zustände dar wie andere schleichende Eiterungen; sie sind nämlich eine häufige Quelle septischer Producte, welche günstig gelagert sind, um resorbirt zu werden; die Eiterungen der accessorischen Nebenhöhlen des Gesichtes sind im Beginn rein localer Natur, führen dann zur Erkrankung der Nasenschleimhaut, welche letztere dann zur Erkrankung derjenigen Schleimhäute, welche mit ihr in Verbindung stehen, führt: also zur Erkrankung des Auges, des Ohres, des Rachens und des Respirationstractus. Verf. führt mehrere

Digitized by Google

Beispiele solchen Ursprunges an. Durch diese wird die Thatsache festgestellt, dass acute und chronische Sinusitis manchmal schwere Erkrankungen der Respirationsorgane, sehr oft leichtere Störungen derselben Organe bedingt. Behandelt man in solchen Fällen die Sinusitis regelrecht, so beugt man vielen Erkrankungen der Nebenorgane, sehr oft Störungen des Respirationstractus vor. Dr. P. K.

Ueber fibrinöse Entzündungen der obersten Luftwege. (Des inflammations fibrineuses des voies respiratoires superieures.) Von Dr. Scherliess. (Thèse de Koenigsberg und Revue hebdomadaire de laryngologie et d'otologie 1898, No. 5.)

1) Selbe können nur bacteriologisch eingetheilt werden.

2) Lässt man die künstlich hervorgerufenen fibrinösen Exsudate bei Seite, so theilt man die spontan entstehenden in Staphylococcen, Diplococcen, Streptococcen und diphtheritische.

3) Wird der Löffler'sche Bacillus nachgewiesen, so muss man die gutartigen sowohl wie die bösartigen als diphtheritisch bezeichnen.

4) Die Allgemeinsymptome sind von keinem Belang für die Differentialdiagnose.

5) Man thut am besten, noch vor der microscopischen Untersuchung jede fibrinöse Erkrankung als Diphtheritis anzusehen.

6) Die wahre Diphtheritis ist selten, mit oder ohne Allgemeinerscheinungen, meist bei Kindern, von 2—3 wöchentlicher Dauer, selten auf andere Schleimhäute übergreifend. Dr. P. K.

Ueber einen Fall von angeborener, spät eintretender Syphilis. (Sur un cas très grave de syphilis héréditaire tardive.) Von Dr. J. Sendziak. (Revue hebdomadaire de laryngologie et d'otologie 1898, No. 2.)

Ein 15jähriges Mädchen zeigt so bedeutende Schwellung der lymphatischen Halsdrüsen und Obstruction der linken Nase, dass die Diagnose zwischen Tuberculose, Lupus, Lymphosarcom etc. schwer war. Nur ex juvantibus stellte Verf. die Differentialdiagnose auf Syphilis und kommt am Ende seiner Krankengeschichte zu folgenden Schlussfolgerungen: 1) Die klinischen Symptome zwingen eher zur Diagnose Tuberculose oder Lymphosarcom als Syphilis. Solche Fälle sind nicht so selten, und man thut gut, bei einigem Zweifel wohl die Diagnose ex juvantibus zu stellen. 2) In vielen Fällen von heruntergekommenen Patienten wird diese selbst streng durchgeführte antisyphilitische Behandlung auffallend gut vertragen und eine rasche Heilung erzielt in einem Stadium, wo man selbe nicht mehr erwartete. Dr. P. K.

Ueber Massage des Kehlkopfes. Von Dr. Ernst Winkler in Bremen. (Wiener med. Wochenschrift 1898, No. 19.)

Innere Vibrationsmassage bei functionellen Störungen der Kehlkopfmuskeln ergab keinen nennenswerthen Erfolg, bei hysterischen Lähmungen hingegen öfter, die äussere Massage mit Apparaten leistet mehr.

Baumgarten.

Digitized by Google

Ueber Schliessen der Glottis beim Schlucken. (De la fermeture de la glotte pendant la déglutition.) Von Dr. Metzler. (Brit. medic. Journal und Revue hebdomadaire de laryngologie et d'otologie 1898, No. 6.)

Das Abschliessen des Larynx während des Schluckactes vollbringt sich besonders durch die eigentlichen Larynxmuskeln; die übrigen Halsmuskeln treten etwas später in Action und tragen mehr zur Verstärkung und der zeitigen Verlängerung des Abschlusses bei; letztere allein bringen keinen vollständigen Abschluss zu Stande. Dr. P. K.

Zwei Fälle von längerem Verweilen eines Fremdkörpers in den Luftwegen. (Deux cas de séjour prolongé de corps étrangers dans les voies respiratoires.) Von Dr. Radzichewsky. (Kzonika Lekarska und Revue hebdomadaire de laryngologie et d'otologie 1898, No. 5.)

Ein 10jähriges Mädchen hatte ein Spielzeug im rechten Bronchus. Während das Kind alle Zeichen einer rechtsseitigen Lungenphthise zeigte, wurde am 35. Tage der Fremdkörper während eines heftigen Erstickungsanfalles ausgehustet. Warum wurde nicht gleich nach festgestellter Diagnose die Tracheotomie ausgeführt? (D. Ref.)

Eine 27jährige schwangere Frau verschluckte eine Fischgräte. Die Entbindung ging schwer von Statten wegen der Dyspnoe. Fünf Monate nach dem Unfall wurde die Gräte während eines Anfalles von Husten und Dyspnoe mit Eiter und Blut ausgeworfen. Warum wurde wieder nicht operirt? (D. Ref.) Dr. P. K.

Ein Fall von Amygdalitis mit schnell tödtlich verlaufender Pyämie verbunden. (Un cas d'amygdalite compliquée d'une pyémie mortelle rapide.) Von Dr. Wainwright. (Brit. medic. Journal und Revue hebdomadaire de laryngologie et d'otologie 1898, No. 3.)

Gestörtes Allgemeinbefinden, Schmerzen im linken Arm, Handgelenk und Femur. Eiterbildung im linken Handgelenk, Phlebitis der Saphena sinistra. Pseudomembranen auf den Mandeln, Schwellung der Submaxillardrüsen. Eröffnung des linken Handgelenkes ohne Besserung, Injectionen von Marmoreck'schem Serum halfen gar nichts. Am anderen Tage Phlebitis der Saphena dextra, Eiterbildung im rechten Handgelenk. Lungen frei, dennoch bestehen Dyspnoe und Cyanose. Tod. Dr. P. K.

Veränderungen des Vagus und Recurrens in einem Falle von Chorea laryngis. Von Prof. Dr. Hugo Preiss. (Orvosi Hetilap 1898, No. 5.)

Diese sehr interessante Mittheilung hat den einen Mangel, dass Verf., obwohl er ein ausgezeichneter pathologischer Anatom ist, keine klinischen Erfahrungen besitzt und dass die microscopische Untersuchung sich nur auf die beiden Nerven erstreckt, da die Section des Centralorgans nicht gemacht werden konnte. Schon die wenigen Daten der seltenen Krankengeschichte lassen dies Versäumniss fühlen, und können wir dies nach dem Mitgetheilten nur noch lebhafter bedauern. Ein 10jähriges Mädchen hat seit drei Monaten Herzklopfen und Husten, die inneren Organe sollen gesund gewesen sein. Es bestanden den ganzen Tag über andauernde, die Exspiration begleitende Hustenanfälle, die von ganz eigenthümlichen, an's Blöken erinnernden Tönen begleitet

Digitized by Google

waren. Bei der Inspiration mehrere Secunden oder Minuten Ruhe, auch beim Sprechen für kurze Zeit, geringfügiges Spiel der Mundmuskeln. Im Schlafe gar keine Erscheinungen. Nach wenigen Tagen heftige Kopfschmerzen, auf die Gesammtmusculatur erstreckende tonische Krämpfe und Hallucinationen; später wird das Kind apathisch, liegt unbeweglich im Bett, ist gegen äussere Reize unempfindlich, schluckt die eingegossene Milch, der beschriebene Husten besteht unverändert bis einen Tag vor dem Tode fort, der bei Lähmung der Sperrmuskeln, beschleunigtem Puls u. s. w. in vier Wochen erfolgt. Im Querdurchschnitt des rechten Vagus sieht man einige intacte Nervenfasern, die in den degenerirten Abschnitten gleichmässig vertheilt sind, im linken Vagus sind in einigen Nervenfascikeln keine intacten Nervenfasern mehr zu sehen, sonst derselbe Befund. Im rechten N. recurrens ist die Degeneration eine hochgradige, im Centrum sind keine intacten Fasern vorhanden, in einzelnen Fascikeln ist die eine Hälfte intact, die andere degenerirt, dabei scharf abgegrenzt. Der linke N. recurrens zumeist intact, nur stellenweise kleine Degenerationsherde. Die Chorea laryngis war das Initialstadium einer schweren Centralerkrankung, und kann man als sicher annehmen, dass die Degeneration der Nerven einen centralen Ursprung hatte, schon deshalb, weil bei peripherischem Ursprung es schwer zu erklären wäre, weshalb die eine Hälfte der Nervenfasern intact geblieben ist und nur die andere Hälfte degenerirt war. Gerechtfertigt ist daher die Annahme, dass die in den Recurrentes verlaufenden sensorischen und motorischen Fasern sich verschiedentlich verhielten, und nachdem bis zum Ende des Lebens fast keine Lähmungserscheinungen im Kehlkopf vorhanden waren, die degenerirten Fasern die sensorischen waren, die Verf. aber dem N. accessorius noch zuschreibt, was z. B. Grabower gewiss nicht annehmen würde. Es ist dieser Fall daher der erste pathologische Beweis für die Semon'sche Annahme, die physiologisch von Russel und Réthi, anatomisch von Onodi bereits verfochten wird. Baumgarten.

Spastische Aphonie. Von Dr. Ottuszewsky. (Aus der Warschauer Anstalt für Sprachstörungen und Leiden der Nasenrachenhöhle.)

Verf. bezeichnet die von den Autoren beschriebene Aphonia spastica als eine der verschiedenen Formen des „Stimmstotterns" und betont, dass mehrere der Aphonia spastica zugedachten Symptome diesen verschiedenen Formen des Stimmstotterns zukommen. Letzteres kann als klonisches, tonisches, Respirations-, Inspirations-, Exspirationsstottern auftreten. Die Behandlung aller dieser Formen ist eine und dieselbe.
Dr. P. K.

Zwei Fälle von Angina membranacea. (Deux cas d'angine pseudo-membraneuse.) Von Dr. Bond (Société laryngologique de Londres) und Dr. H. Vincent (Archives internationales de laryngologie, d'otologie et de rhinologie No. 1.)

Der erste Fall betrifft eine klinisch diagnosticirte diphtheritische Angina, wo aber die bacteriologische Untersuchung den Bacillus pyocyaneus ergab, wo also selbstverständlich das Roux-Behring'sche Serum erfolglos blieb.

Digitized by Google

Der zweite Fall betrifft eine klinisch diagnosticirte Diphtheritis, wo aber die bacteriologische Untersuchung spindelförmige, von den Klebs-Löffler'schen Bacillen abweichende Bacillen ergab. Letztere werden von ungeübten Augen mit dem wahren Diphtheritisbacillus verwechselt; Verf. nennt sie spindelförmige Bacillen, weil sie zwei zugespitzte Enden und eine angeschwollene Mitte haben. Es giebt auch eine kurze Abart derselben, welche dann meist zu zweien der Länge nach gepaart sind; diese kurze Form ist oft kommaartig gebogen, immer aber an ihren zugespitzen Enden zu erkennen. Verf. giebt des Weiteren eine etwas phantastische Beschreibung des spindelförmigen Bacillus und stützt sich auf diesen microscopisch-bacteriologischen Befund, um eine eigene Form von Angina pseudomembranacea, welche immer gutartig verläuft, anzunehmen. Jodbepinselungen alle zwei Tage, sowie Gurgelungen mit Borsäurelösungen führen immer zum Ziel.

Trotzdem, dass viele microscopisch-bacteriologische Beschreibungen des krankhaften, aus dem Rachen von Anginakranken entnommenen Productes als phantastisch, unbewiesen und übertrieben anzunehmen sind, so bleibt doch als das practisch wichtige und keines Beweises mehr bedürftige Endresultat aller dieser noch lange nicht abgeschlossenen Untersuchungen als fest bestehen: dass nämlich Fieber, Schlingbeschwerden, die verschiedensten Formen und Farben von Pseudomembranen, angeschwollene Cervicaldrüsen und Submaxillardrüsen gar nicht mehr zur Diagnose „Diphtheritis" genügen; dass es sehr viele, zwar noch nicht genau beschriebene Anginen mit Exsudat giebt, von welchen allen nur eine einzige Form, nämlich diejenige, in welcher der Löfflersche Bacillus nachgewiesn wird, als „diphtheritisch" bezeichnet werden darf; und nur gegen diese „einzige Form" helfen die Behring-Roux-schen Einspritzungen. Alle pseudomembranösen Anginen ohne bacteriologische Untersuchung, selbe mögen mit antidiphtheritischen Einspritzungen behandelt worden sein oder nicht, taugen also gar nichts für die Statistiken. (Der Ref.) Dr. P. K.

Ueber Laryngitis stridulosa mit fortdauerndem Stridor. (De la laryngite striduleuse avec tirage permanent). Von Dr. Soca. (Archives de médecine des enfants und Revue hebdomadaire de laryngologie et d'otologie 1898, No. 10.)

Vier Fälle, welche zwischen 20 und 40 Tagen dauerten und deren Sitz jedenfalls subglottisch war. Dr. P. K.

Larynxfibrome bei einer schwangeren Frau, Exstirpation, schwere Blutung, Tracheotomie. (Fibromes du larynx chez une femme enceinte. Extirpation. Hémorrhagie grave. Trachéotomie.) Von Dr. Scafi. (Archivio italiano di otologia, rhin., laring. und Annales des maladies de l'oreille et du larynx 1898, No. 2.)

Eine 32jährige Frau hatte bei ihrer siebenten Schwangerschaft Heiserkeit, Athembeschwerden und Husten; spontane Heilung nach neun Monaten. Bei der achten Schwangerschaft traten dieselben Symptome ein und Verf. fand ein unter dem rechten Stimmband sitzendes Fibrom, welches in zwei Sitzungen entfernt wurde. Die Blutung war

Digitized by Google

durch kein Mittel zu stillen und die Tracheotomie musste ausgeführt werden, nach welcher die Blutung augenblicklich stand. In diesem Falle sind, ebenso wie in dem von Ferreri beschriebenen, folgende Einzelheiten bemerkbar: Einfluss der Schwangeschaft auf gewisse Larynxtumoren, nicht zu stillende Blutung, günstiger Einfluss der Tracheotomie auf letztere, Unschädlichkeit letzterer Operation in Betreff auf die Schwangerschaft. Dr. P. K.

Beitrag zum Studium der Vocale vermittelst photographischer manometrischer Flammen. (Contribution à l'étude des voyelles par la photographie des flammes manometriques.) Von M. Marage. (Arch. internat. de laryngol. etc., Bd. XI, No. 1, Januar/Februar 1898.)

M. benutzte zu seinen Untersuchungen den König'schen Apparat und photographirte auf einen hinter einem Objectiv sich bewegenden, leicht empfindlichen Papierstreifen die unter dem Einfluss des Wortes vibrirenden Flammen. Er erhielt auf diese Weise eine Reihe von Bildern, aus welchen er eine Zahl von Schlüssen ableitete. Hervorgehoben seien folgende: Zwischen gesprochenem und gesungenem Vocal besteht ein grosser Unterschied. Bei dem ersteren überwiegt das Wort, bei dem letzteren der Ton; die gesungenen Vocale haben keinerlei Aehnlichkeit mit den gesprochenen. Bei der männlichen Stimme gehen die Vocale beständig von einem zum andern über, ohne dass das Ohr diese Umbildung merken kann. Nur das Bild giebt den Unterschied jener wieder. Bei der Frauenstimme verschwindet die characteristische Flamme und in Folge dessen das Wort und es giebt keinen Unterschied zwischen den Schwingungen einer Stimmgabel und denen der Stimme. Alle Flammen sind unter sich gleich und gleichmässig von einander abstehend, weil eben die Stimmbänder singen. Daraus erklärt sich, warum man vergeblich das Wort in den gesungenen Vocalen sucht; entweder bildet sich der Vocal um, oder das Wort ist nicht mehr vernehmbar. Daraus erklärt sich auch die Meinungsverschiedenheit der Experimentatoren in der Hinsicht, warum die gesungene Stimme weniger gut verstanden wird wie die gesprochene: der Sänger wahrt die Note (Vocal) und vernachlässigt das Wort, der Redner wahrt das Wort und legt weniger Werth auf die Note. Beschorner.

Die Pharynxtuberculose beim Kinde. (La tuberculose du pharynx chez l'enfant.) Von Dr. A. F. Plicque. (Annales des maladies de l'oreille et du larynx 1898, No. 3.)

Verf. betont das seltene Vorkommen des Leidens und macht die Differentialdiagnose mit Lupus und Diphtheritis. Dr. P. K.

Cancroid und chemisches Brennen. (Cancroide et cautérisation chimique.) Von Dr. Lavrand. (Journal des sciences médicales de Lille und Revue hebdomadaire de laryngologie et d'otologie 1898, No. 3.)

Verf. giebt die Krankengeschichte eines Cancroides, wo die Recidive trotz Thermocauter, Electrolyse und Bistouri dennoch eintrat. Daneben giebt Verf. die Krankengeschichte einer 80jährigen, mit Cancroid behafteten Frau, welche Anfangs mit Electrolyse vergeblich, dann erfolgreich mittelst der Canquoin'schen Pasta und Chlorzink

Digitized by Google

behandelt wurde; nach zwei Jahren war an der normal aussehenden Narbe noch kein Recidiv eingetreten, die Heilung konnte also als definitiv angesehen werden. Verf. betont die Wichtigkeit der „chemischen" Zerstörung, welche jedenfalls dem Feuer, der Electrolyse und dem Messer vorzuziehen sei. Dr. P. K.

Exstirpation des Zungenbeines. (Extirpation de l'os hyoide.) Von Dr. E. Ullmann. (K. k. Wiener medicin. Gesellschaft, Sitzung vom 26. Februar und Semaine médicale 1898, No. 12.)

Verf. stellt eine Patientin vor, welcher er das ganze Os hyoideum wegen Caries herausgenommen hat. Die Operation war weder von Deformation noch von Störungen der Zungenbewegungen gefolgt.

Jedenfalls bildete die durch die Caries bedingte circumscripte Entzündung nebst Narbenbildung einen Stützpunkt für die betreffenden Muskeln und ersetzte so das zerstörte Zungenbein. Wäre dies nicht der Fall, so hätte ja das Vorhandensein des gesunden Os hyoideum überhaupt keinen Grund. Dr. P. K.

Beiderseitige Lähmung des Nervus recurrens. Von Prof. O. Chiari in Wien. (Wiener klin. Wochenschrift 1898, No. 5.)

Bei einer 40jährigen Frau gelingt die Sondirung der Speiseröhre nur mit einer dünnen Bougie, das linke Stimmband steht in Cadaverstellung vollständig unbeweglich; bei Durchleuchtung mit Röntgenstrahlen links vom Manubrium sterni ein apfelgrosser Tumor, der deutlich pulsirte. Nach einiger Zeit wurde die schon heisere Patientin — das linke Stimmband war excavirt — vollständig aphonisch, das rechte Stimmband ist ebenfalls in Cadaverstellung übergegangen; Trachea frei, Schlingbeschwerden nahmen zu, im Sinus pyriformis erscheint ein Tumor. Gastrostomie konnte das Leben nicht mehr retten. Bei der Section fand man, dass das Oesophaguscarcinom auf die hintere Fläche der Kehlkopfwand und deren Umgebung sich ausbreitete, der M. cricoarytaenoideus posticus dext. et sin. unter vollkommener krebsiger Proliferation zu Grunde gegangen war; die anderen Muskeln zeigen mehr weniger Atrophie und starke Degeneration, der Nerv. laryngeus recurrens sin. ist hochgradig degenerirt, krebsige Proliferation in den Nerven, beim Nerv. lar. recurrens d. fast total. Der linke M. cricothyreoideus hat wenig gelitten, da der Nervenast nicht von der Aftermasse berührt wurde; dagegen der rechte war hochgradig degenerirt.

Zerstörung des linken Recurrens hatte linksseitige Cadaverstellung des Stimmbandes zur Folge, Uebergreifen des Processes beiderseitige Lähmung. Aspiration der Stimmbänder oder Aneinanderrücken wurde nicht beobachtet. Das linke Stimmband stand drei Monate in Cadaverstellung, dabei wurden die Mm. cricothyreoidei erhalten, der linke auch noch vor dem Tode. Verf. nimmt mit Recht daher an, dass beim erwachsenen Menschen die Mm. cricothyreoidei, ob gesund oder krank, keinen nennenswerthen Einfluß auf die Adduction der Stimmbänder ausüben, da beiderseitige Recurrenslähmung beiderseitige Cadaverstellung veranlasst, selbst bei gesunden Mm. cricothyreoidei, was klinisch nachgewiesen ist. Baumgarten.

Digitized by Google

Ueber die dem acuten Gelenkrheumatismus vorausgehenden Halsentzündungen. (Des angines prémonitoires du rhumatisme articulaire aigue.) Von Dr. Boichon. (Gazette hebdomadaire de médecine et de chirurgie und Annales des maladies de l'oreille et du larynx 1898, No. 2.)

Kommen in der Hälfte aller Fälle von acutem Gelenkrheumatismus vor, können alle Formen einer catarrhalischen und ulcerösen Angina annehmen, zeigen keine specifischen Microben, werden durch antirheumatische Medicamente nicht beeinflusst. Dr. P. K.

Die Diphtheritis im Jahre 1897 im Pavillon Davaine, hôpital lariboisière; kurze und lange Bacillen. (La diphtérie en 1897 au pavillon Davaine (Hôpital lariboisière). Bacilles courts et bacilles longs.) Von Dr. Gouguenheim und H. Dutertre. (Annales des maladies de l'oreille et du larynx 1898, No. 3.)

Verff. geben einen genauen Bericht über die microscopischen und bacteriologischen Befunde, vergleichen selbe mit den klinischen Symptomen und dem Ausgang der Krankheit und kommen zu dem Schluss, dass lange, kurze Loeffler'sche Bacillen, sowie Mischformen in keinem regelrechten Verhältniss zu dem microscopischen Befunde stehen.
Dr. P. K.

Wunde der Portio thoracica der Trachea nach einer Verwundung des Halses durch ein stechendes und schneidendes Instrument. (Plaie de la portion thoracique de la trachée consécutive à une plaie du cou par un instrument piquant et tranchant.) Von Dr. Vanverts. (Annales des maladies de l'oreille et du larynx 1898, No. 3.

Selbstmordversuch. Der Fall ist interessant, weil das Mordinstrument von vorn nach hinten, besonders aber von oben nach unten geführt wurde. Obgleich die Section gemacht wurde, muss man doch den Tod durch Blutverlust erklären, obgleich die grossen Blutgefässe geschont wurden. Eben weil die Schneideseite des Messers nach links gewendet war, mussten die rechtsseitigen Blutgefässe und der rechte Trachealrand verschont bleiben. Dr. P. K.

Ueber aphthöses Fieber. (De la fièvre aphteuse.) Von Prof. Dr. Loeffler. (Neuvième congrès international d'hygiène et de démographie, Madrid, 10—16. avril und Semaine médicale 1898, No. 21.)

Trotzdem dass Koch den Weg gezeigt hat, wie man die microscopischen Krankheitserreger entdeckt, bleiben dennoch viele Infectionskrankheiten übrig, deren Erreger noch unbekannt sind. Als eine Hauptursache muss man die kleinen Dimensionen der Microben annehmen, und in dieser Beziehung hat L. das aphthöse Fieber studirt.

Das Gift dieser Krankheit befindet sich in kleinen Bläschen, welche beim Ochsen und beim Schweine vorkommen; sticht man auf antiseptische Weise solche Bläschen an, so entdeckt man nie vorhandene Keime, und dennoch bringt man die Krankheit hervor durch directe Impfung unter die Schleimhaut sowohl als durch Injection in's Blut; man musste also annehmen, dass man sich gegenüber einem unbekannten Microben befand. Filtrirt man das aus den Bläschen entnommene

Digitized by Google

Product auf Porzellan, so sah man, dass die filtrirte Flüssigkeit die Krankheit hervorbringen konnte; man musste also an zwei Möglichkeiten denken: an ein lösliches Gift oder an ein Ferment, welches klein genug war, um das Filtrum zu durchdringen; die Entscheidung war schwer. Die Inoculation mit immer grösseren Verdünnungen des Filtrates und deren positive Wirkung liess annehmen, dass man es nicht mit einem löslichen Gift, sondern mit einem Microben zu thun habe; jedoch gelang die Cultur dieses Microben nur auf animalem Boden. Es ist Verf. gelungen, Thiere durch Inoculation krank zu machen, bei diesen Thieren active Substanzen im Blut zu finden, welche mit dem Serum vermischt, anderen Thieren eingespritzt, letztere für die Krankheit immun machen. So kann man bei herrschender Epidemie ganze Ställe vor der epidemisch herrschenden aphthösen Infection schützen.
Dr. P. K.

Ein Fall von Laryngocele interna. Von Dr. Hermann v. Schroetter. (Aus dem Sitzungsbericht der k. k. Gesellschaft der Aerzte in Wien, Januar 1898.)

Den Larynxeingang verdeckte bei dem 8jährigen Knaben ein blasenartiges Gebilde, welches beim Inspirium verschwand. An dieser Luftgeschwulst betheiligte sich das linke Taschenband und theilweise auch das rechte. Es war eine durch den exspiratorischen Luftstrom bedingte Aufblähung des Sinus Morgagni vorhanden, welche nach aussen nicht verfolgt werden konnte, weshalb Schroetter sie als Laryngocele interna oder Aerocele ventricularis bezeichnen will. Ueber die Operation wird später berichtet werden. Ref. hat einen ähnlichen Fall beobachtet, doch war die Laryngocele so gross, dass das Kind intubirt werden musste, was das eine Mal leicht gelang, das zweite Mal sehr schwer, doch war durch diese Intubation die Krankheit behoben, da die Laryngocele platzte und spurlos verschwand. Baumgarten.

Für den Gebrauch der Anästhetica durch die Trachealwunde. (Administration d'anesthésiques à travers une plaie trachéale.) Von Dr. Th. Aunaudale. (Lancet, November 1897 und Revue hebdomadaire de laryngologie et d'otologie 1898, No. 7.)

Der Apparat ist complicirter, theuerer und vielleicht nicht so practisch wie der Trendelenburg'sche. Dr. P. K.

Menschen- und Vögeldiphtheritis. (Diphtérie humaine et diphtérie aviaire.) Von Dr. Ferré. (Neuvième congrès international d'hygiène et de démographie, Madrid, 10.—16. avril und Semaine médicale 1898, No. 21.)

Die Vögeldiphtheritis kann ebenso wie beim Menschen eine Mischform sein. Unter diesen Microorganismen findet man Micrococcen, Staphylococcen, Streptococcen, Pneumobacillen, endlich zwei Sorten Bacillen, welche Verf. besonders aufgefallen sind, welche schwer zu unterscheiden sind; die eine, welche die Gram'sche Flüssigkeit nicht annimmt, ist dem Colibacillus communis ganz ähnlich; die zweite, welche die Gram'sche Lösung annimmt, stimmt mit dem Löffler'schen Bacillus überein, und zwar in allen Formen, Culturen und Impfungs-

Digitized by Google

weisen. Unter solchen Verhältnissen kann man die Aehnlichkeit der menschlichen und Vögeldiphtheritis nicht leugnen; ebenso steht ihre Ansteckung vom Menschen zum Vogel und umgekehrt fest. Das bei Thieren producirte antidiphtheritische Serum wirkt deshalb auch auf die Pseudomembranen der Vögel in demselben Sinne wie bei den Menschen und umgekehrt. Im Halse gesunder Hühner findet man die diphtheritischen Microben ebenso wie beim gesunden Menschen; denselben Befund stellt man in der Cloakenhöhle der Hühner fest; es sollen also die kranken Hühner, besonders die mit Paralyse Behafteten, streng isolirt werden. Prof. Löffler antwortet dem Redner, dass man nur Diphtheritis nennen soll, bei Vögeln sowohl wie bei Menschen, jene pseudomembranösen Exsudate im Halse, welche wirklich die Löffler'schen Bacillen enthalten und gegen welche auch die von den Löffler'schen Bacillen producirten Toxine als Specificum wirken. Kraus (Wien) stimmt letzterer Behauptung zu. Dr. P. K.

Ein Fall von gestieltem Sarcom der Zunge. Abtragung mittelst galvanocaustischer Schlinge. Heilung. (Un cas de sarcome pédicule de la langue. Ablation avec l'anse électro-thermique. Guérison.) Von Dr. Lichtwitz in Bordeaux. (Arch. de. laryng. etc., Bd. XI, No. 2, März/April 1898.)

Der Fall betraf eine 25jährige Dame und handelte es sich um einen haselnussgrossen, gestielten Tumor, der sich innerhalb von etwa sechs Wochen entwickelt hatte. Die Abtragung mittelst galvanocaustischer Schlinge gelang ohne irgendwelche Schwierigkeit. Nach zwei Jahren kein Recidiv. Beschorner.

Was ist Pharyngitis sicca? (Qu'est-ce que la pharyngite sèche?) Von Dr. Krebs. (Wiener klin. Rundschau und Revue hebdomadaire de laryngologie et d'otologie 1898, No. 9.)

Sie besteht nicht; der Name bezeichnet ein Symptom verschiedenartiger Erkrankungen. Ein entzündeter oder nicht entzündeter Pharynx ist von einer Art Firniss und Krusten bedeckt, welche von der Nase herstammen; andererseits entstehen die Pharynxsymptome durch Mundathmen; ein anderes Mal ist Morbus Brightii oder Zuckerkrankheit vorhanden; in einer vierten Klasse von Fällen ist die sog. Pharyngitis sicca eine Atrophie der Pharynxmucosa in Folge von Catarrh.
Dr. P. K.

Blutung nach Tracheotomie durch Arrosion der Arteria anonyma. (Un cas d'hémorrhagie après trachéotomie par ulcération de l'artère anonyme.) Von Dr. R. Hecker. (Münchener med. Wochenschrift und Revue hebdomadaire de laryngologie et d'otologie 1898, No. 7.)

Tödtliche Blutung am fünften Tage nach der Tracheotomie. Die Ursache war ein Geschwür am unteren Winkel der Trachealwunde mit Perforation in die Arteria anonyma. Keine Canüle und keine Operationsmethode schützt vor diesem traurigen Ereigniss. Man soll genau und aseptisch operiren und die Canüle oft wechseln. Dr. P. K.

Digitized by Google

Nothwendigkeit der Bestimmung eines diphtheritischen Serums für alle Länder. (Sur la nécessité de la definition d'un sérum diphthéritique pour tous les pays.) Von Dr. Janowsky. (Neuvième congrès international d'hygiène et de démographie, Madrid, 10.—16. avril und Semaine médicale 1898, No. 21.)

Da in verschiedenen Ländern verschiedene Arten Serum fabricirt werden, ist es sehr schwer, die practischen Erfolge zu beurtheilen und zu vergleichen. Verf. spricht den Wunsch aus, dass man einen einzigen Typus von Serum für alle Länder annehme. Prof. Loeffler stimmt bei. Die Versammlung bestimmt, eine Commission zu ernennen, welche zur Mission hat, zu bestimmen, ob es angezeigt ist, eine einförmige internationale Maassregel zu besitzen, um die Kraft der verschiedenen antitoxischen Serums zu bestimmen. Dr. P. K.

Günstiger Erfolg des Erhitzens des antidiphtheritischen Serums auf die ungünstigen Ereignisse in Folge der Einspritzung. (Influence favorable du chauffage du sérum antidiphtéritique sur les accidents postsérothérapiques.) Von Dr. Spronck. (Neuvième congrès international d'hygiène et de démographie, Madrid, 10—16. avril und Semaine médicale 1898, No. 21.)

Die mit Serum gefüllten und antiseptisch geschlossenen Röhrchen werden während 20 Minuten einer Temperatur von 59—59,50° ausgesetzt. Die Wirkung wird durch diese Procedur nicht herabgesetzt und die unangenehmen Nebenwirkungen fallen bis unter 5 pCt. Jedenfalls hängen die üblen Zufälle von dem Pferde ab, welchem das Serum entnommen ist, sowie von dem Patienten, bei welchem das Serum angewandt wird. Dr. P. K.

Respirationshinderniss während einer Chloroformnarcose, von einer Verlängerung des Zäpfchens herrührend. (Obstruction respiratoire survenue au cours d'une narcose chloroformique et ayant pour cause une élongation de la luette.) Von Dr. Carstairs. (Brit. medical Journal und Revue hebdomadaire de laryngologie et d'otologie 1898, No. 8.)

Patient wurde wegen der Radicaloperation einer Hernie chloroformirt; gleich von Anfang an traten Erstickungserscheinungen auf, welche aufhörten, sobald man zu chloroformiren aufhörte, und mit der Anwendung einer frischen Dosis Chloroform wieder eintraten. Beim Untersuchen des Halses fiel das überaus lange Zäpfchen auf, welches man mittelst Scheere abschnitt; alle Zufälle hörten nun auf, und man konnte die Operation während der Narcose vollenden. In gewöhnlichem Zustande hatte das verlängerte Zäpfchen nie diese Erscheinungen hervorgerufen. Dr. P. K.

Ueber das Toxin der Tuberculose. (Sur la toxine de la tuberculose.) Von Dr. Behring. (Neuvième congrès international d'hygiène et de démographie, Madrid, 10—16. avril und Semaine médicale 1898, No. 21.)

Verf. ist noch nicht zu günstigen Resultaten gelangt. Man kann mit dem vom Verf. bereiteten Antitoxin nicht $^1/_2$ ccm bei einem Tuberculösen einspritzen, ohne allgemeine und locale Symptome hervorzurufen. Verf. betont, dass die Unschadhaftigkeit eines Antitoxins die Haupt-

Digitized by Google

bedingung zu dessen Gebrauch bei Kranken ist. Das Tuberculin kann also bis jetzt nicht ungestraft bei Kranken angewandt werden. Verf. erachtet es als absolut nöthig, dass zur Controle der Virulenz des Antitoxins eine internationale Aufsicht bestehe, und dass auf diese Weise die Controle dem Fabrikanten, welcher das Tuberculin herstellt, entzogen würde.

Dr. P. K.

Ueber ein primäres Carcinom der Epiglottis und dessen operative Entfernung. Von Dr. L. Harmer. (Wiener klin. Wochenschrift 1898, No. 14.)

Auch in diesem Falle wurde Patient mit der Voroperation verschont und so die Tracheotomie umgangen. Bei herabhängendem Kopfe wurde die Epiglottis nach der Pharyngotomia subhyoidea exstirpirt. Verf. meint, sollte es ohne Tracheotomie nicht gelingen, so kann diese ja immer gemacht werden. Jedenfalls eignen sich bisher nur gewisse Fälle dazu, besonders solche, bei denen die Operation rasch ausgeführt werden kann und keine grosse Blutung zu erwarten ist, denn obwohl die Tracheotomie nicht als gefährliche Operation bezeichnet werden kann, so ist deren Umgehung für den Patienten nicht von Nachtheil. Verf. empfiehlt auch nach der Operation die Bardenheuer'sche Lagerung der Kranken, um die event. Aspiration zu vermeiden.

Baumgarten.

Anfallsweise auftretender exspiratorischer Larynxspasmus. (Spasme expiratoire laryngé paroxystique.) Von Dr. Noguès und Dr. Sirol. (Arch. médic. de Toulouse und Revue hebdomadaire de laryngologie et d'otologie 1898, No. 9.)

15—18, 20—30 Secunden dauernde Anfälle täglich. Es besteht ein Krampf aller Exspirationsmuskeln, das Diaphragma mit einbegriffen. Der erste Anfall trat nach heftiger Gemüthsbewegung auf; während eines Anfalles tritt kein Verlust des Bewusstseins auf und der Kranke befindet sich wohl nachher. Das Leiden dauert seit zwei Jahren trotz aller Behandlung.

Dr. P. K.

Ein neues Larynxendoscop. (Un miroir laryngendoscopique.) Von Dr. Mermod. (Annales des maladies de l'oreille et du larynx 1898, No. 2.)

Der gewöhnliche Kehlkopfspiegel giebt ein Bild, welches der Realität nicht entpricht; das Bild ist unvollständig und verzerrt; besonders störend sind die Verkürzungen. Verf. giebt die Beschreibung des von ihm construirten, in den Larynx selbst nach vorheriger Cocainisation eingeführten, nach allen Richtungen biegbaren und drehbaren Spiegels. Die grosse Leichtigkeit der manuellen Handhabung kann dem Referenten nicht einleuchten.

Dr. P. K.

Alle für die **Monatsschrift** bestimmten **Beiträge und Referate** sowie alle **Druckschriften, Archive** und **Tausch-Exemplare** anderer Zeitschriften beliebe man an Herrn Prof. Dr. **Gruber** in Wien I, Freiung 7, zu senden. Beiträge werden mit 40 Mark pro Druckbogen honorirt und die gewünschte Anzahl Separat-Abzüge beigegeben.

Verantwortlicher Redacteur: Prof. Dr. Ph. Schech in München.

Verlag von Oscar Coblentz. Expeditionsbureau: Berlin W. 35, Derfflingerstrasse 22a.

Druck von Carl Marschner, Berlin SW., Ritterstrasse 41.

Digitized by Google

Monatsschrift für Ohrenheilkunde

sowie für

Kehlkopf-, Nasen-, Rachen-Krankheiten.

Organ der Oesterr. Otologischen Gesellschaft.

(Neue Folge.)

Mitbegründet von weil. Prof. Dr. N. Rüdinger, Prof. Dr. R. Voltolini und weil. Prof. Dr. Fr. E. Weber-Liel

und unter Mitwirkung der Herren

Docent Dr. **E. Baumgarten** (Budapest), Hofrath Dr. **Beschorner** (Dresden), Prof. Dr. **Ganghofner** (Prag), Docent Dr. **Gomperz** (Wien), Dr. **Heinze** (Leipzig), Dr. **Hopmann** (Cöln), Prof. Dr. **Jurasz** (Heidelberg), Dr. **Keiler** (Cöln), Prof. Dr. **Kiesselbach** (Erlangen), Prof. Dr. **Kirchner** (Würzburg), Dr. **Koch** (Luxemburg), Dr. **Law** (London), Docent Dr. **Lichtenberg** (Budapest), Dr. **Lublinski** (Berlin), Dr. **Michel** (Cöln), Docent Dr. **Moldenhauer** (Leipzig), Prof. Dr. **Onodi** (Budapest), Docent Dr. **Paulsen** (Kiel), Dr. **A. Schapringer** (New-York), Dr. **Schäffer** (Bremen), Dr. **E. Stepanow** (Moskau), Prof. Dr. **Störck** (Wien), Prof. Dr. **Strübing** (Greifswald), Dr. **Weil** (Stuttgart), Dr. **Ziem** (Danzig)

Herausgegeben von

Prof. Dr. JOS. GRUBER Wien. **Prof. Dr. v. SCHRÖTTER** Wien. **Prof. Dr. PH. SCHECH** München.

Prof. Dr. E. ZUCKERKANDL Wien.

Dieses Organ erscheint monatlich in der Stärke von 3 bis 3½ Bogen. Man abonnirt auf dasselbe bei allen Buchhandlungen und Postanstalten des In- und Auslandes.
Der Preis für die Monatsschrift beträgt 12 R.-M. jährlich; wenn die Monatsschrift zusammen mit der Allgemeinen medicinischen Central-Zeitung bestellt wird, nur 8 R.-M.

Jahrg. XXXII. Berlin, September 1898. No. 9.

I. Originalien.

Zur Indicationsstellung der Radicaloperation chronischer Mittelohreiterungen.

Von

Dr. **G. Krebs** (Hildesheim).

Stacke[1]) fasst die Indicationen für die Radicaloperation des Mittelohrs im folgenden Satze zusammen: „Die Radicaloperation ist indicirt, sobald die Diagnose der chronischen, sonst unheilbaren Eiterung eines der drei Räume, des Kuppelraums, des Aditus oder des Antrums, feststeht.“ Diese Indicationsstellung ist sehr einfach und in Folge des Zusatzes „sonst unheilbar“ unanfechtbar, stösst aber bei ihrer Anwendung im concreten Fall nicht selten auf grosse Schwierigkeiten. Wohl jeder Ohrenarzt erlebt Fälle folgender Art: Einmal Fälle, in welchen andere Collegen die Operation für geboten erachtet haben

[1]) Stacke, die operative Freilegung der Mittelohrräume etc. S. 61.

Digitized by Google

und welche man ohne diese zur glatten, wohlcontrolirten Heilung bringt. Umgekehrt hat man ein anderes Mal selbst die Operation vorgeschlagen; der Patient lehnt sie ab und wird im weiteren Verlauf in eigener oder anderweitiger, conservativer Behandlung geheilt. Ferner kommen Fälle vor, welche man nach langer, sorgfältiger aber vergeblicher Therapie operirt und in welchen man sich alsdann bei einiger Selbstkritik gestehen muss, dass man in den freigelegten Nebenräumen des Mittelohrs nicht viel Krankhaftes entdecken kann. Und im Gegensatz zu diesen Fällen kommen dann wieder andere, die nicht mehr subjective und objective Erscheinungen, wie die eben genannten, gezeigt haben, und in denen die Radicaloperation die ausgedehntesten und bedenklichsten Erkrankungen blosslegt, so dass man sofort einsieht, dass alle conservative Therapie hier eitel Zeitverschwendung gewesen ist. Dass solche Erfahrungen nicht mir allein passiren, sondern recht vielen Ohrenärzten, auch den namhaftesten, dafür bietet die neuere Fachliteratur reichliche Belege. Es scheint demnach, als ob es noch vieler Kleinarbeit bedürfen sollte, bis dass die Indicationen der Radicaloperation genau umschrieben und geklärt sein werden. Zu solcher Kleinarbeit beizutragen, ist der Zweck nachstehender Zeilen.

1. Die Betheiligung eines oder mehrerer Nebenräume des Mittelohrs an dem Eiterungsprocesse zu diagnosticiren, ist nicht immer leicht. In solchen Fällen wende ich ein einfaches und anscheinend recht brauchbares Verfahren an, welches namentlich bei völligem Verlust des Trommelfells und der äusseren Gehörknöchelchen gute Dienste leistet, nämlich die Tamponade des Gehörganges. Täglich wird das Ohr durch Spülen und Austupfen sorgfältig gereinigt und alsdann ein Streifen entweder steriler Verbandgaze oder Haug'scher Chinolin-Naphtholgaze bis an die mediale Paukenwand eingeschoben. Der Tampon saugt die Secrete, falls sie nicht allzu reichlich sind, prompt ab (falls sie sehr reichlich sind, werden sie durch die täglich erneute Spülung und Tamponade geringer). Wenn man nun am nächsten Tage den Gazestreifen vorsichtig entfernt, sieht man bei uncomplicirter Paukeneiterung im Ohrenspiegel zunächst keinen Eiter; in den Fällen aber, in welchen die Nebenräume erkrankt sind, sieht man an dem Orte der Mündung des betreffenden Nebenraums ein Eitertröpfchen. Man erblickt also bei Eiterungen des Atticus das Tröpfchen vorn oben, bei Eiterungen des Antrum oder seines Aditus hinten oben. Häufig sieht man zwei Eitertröpfchen, eins vorn oben und eins hinten oben, getrennt von einer zur Zeit trocknen Partie oberhalb des Promontorium. In diesen Fällen ist eine combinirte Eiterung des Atticus und des Antrum (oder seines Aditus) anzunehmen[2]). Ist das otoscopische Bild nach der ersten Tamponade nicht ganz klar, so setze man diese, welche man auch (event. ohne Spülung in Form der „Trockenbehandlung") als letzten conservativen Heilversuch auffassen kann, längere Zeit fort. Bald wird man alsdann die Eitertröpfchen an den typischen

[2]) Auch in den Fällen, wo ich auf diese oder andere Weise die sonst unheilbare Eiterung nur eines Nebenraumes diagnosticirt habe, habe ich doch (bis auf eine einzige Ausnahme) die Eröffnung beider, also die Radicaloperation, vorgenommen, um nicht durch einen eventuellen Misserfolg zu einer zweiten Operation gezwungen zu werden.

Digitized by Google

Stellen finden. Ob man auch die Eiterung des Recessus hypotympanicus, des unteren Paukenhöhlenraums, durch diese Methode diagnosticiren kann, habe ich noch nicht zu erproben Gelegenheit gehabt, es erscheint aber recht wahrscheinlich.

2. Sehr oft kann man auch ohne die eben beschriebene Maassnahme die Miterkrankung der Nebenräume feststellen, und zwar nicht selten auf den ersten Blick. Ob aber diese Erkrankung eine ohne Operation unheilbare ist, lässt sich nicht so leicht erkennen. Ich nenne im Folgenden zwei Typen, welche Stacke (l. c. S. 54 u. 61) als solche beschreibt, in denen er bei der ersten Untersuchung die Indication zur Radicaloperation stellt, und in denen doch, wie ich versichern kann, der Versuch einer conservativen Therapie häufig gelingt.

Die Fälle der ersten Art stellen sich folgendermaassen dar: alte Eiterung, Granulationen an der Stelle der cariös zerstörten hinteren und oberen Gehörgangswand; mit der Sonde gelangt man sofort in das Antrum und fühlt zuweilen rauhen Knochen. Gerade diese Fälle heilen meist ohne Radicaloperation in überraschend kurzer Zeit aus. Hier hat ja die Natur bereits das gethan, was einen wichtigen Theil dieser Operation ausmacht, nämlich das Antrum mastoideum, diese tiefe Höhle mit engem Eingang, in eine flache breite Mulde verwandelt. In diesen Fällen erinnere man sich des Rathes, welcher uns Ohrenärzten von hervorragendster chirurgischer Seite ertheilt worden ist, nämlich etwas öfter vom scharfen Löffel energischen Gebrauch zu machen, und man wird die Freude haben, die Eiterung manchmal in wenigen Tagen geheilt zu sehen.

Ein zweiter Typus, welchen Stacke als geeignet für eine sofortige Radicaloperation beschreibt, besteht in einer fötiden Eiterung, combinirt mit einer adhärenten Narbe am Warzenfortsatz. Auch hier ist nicht selten eine conservative Therapie berechtigt und erfolgreich. Ja, ich kenne ungefähr ein Dutzend Leute, bei welchen in der Kindheit eine spontane oder ungenügende Eröffnung über dem Warzenfortsatz stattfand, welche lange an fötider Eiterung gelitten und ohne jede Behandlung oder ohne specialistische Behandlung ihre Eiterung verloren. Allerdings muss ich sofort hinzusetzen, dass alle diese Ohren ihr Gehörvermögen fast völlig eingebüsst haben. Nach dem Zustande des Gehörvermögens entscheide ich mich daher in Fällen von fötider Eiterung mit adhärenter Narbe am Warzenfortsatz entweder für sofortige Operation oder für einen conservativen Versuch; Patienten mit gutem Gehör operire ich sofort, bei schlechtem Gehörvermögen versuche ich es zunächst mit conservativer Therapie und kann über einzelne Heilerfolge berichten.

Man sieht also, dass selbst in den Fällen, die anscheinend am einfachsten und klarsten daliegen, das Urtheil „ohne Operation unheilbar“ nicht leicht auszusprechen ist. Das Bestreben, nach dem Vorgange Stacke's, Schwartze's u. A. gewisse otoskopische und klinische Typen zu gewinnen, bei welchen die operative Behandlung chronischer Otorrhöen angezeigt ist, ist ausserordentlich nothwendig und verdienstlich, hat aber allem Anschein nach noch keine ganz abgeschlossenen Resultate gezeitigt.

Digitized by Google

Knöcherner Verschluss der Choane.

Von

Docent Dr. **Egmont Baumgarten** in Budapest.

Die Anzahl der mitgetheilten Fälle von Choanenverschlüssen ist noch immer eine so geringe, dass jeder Fall in Evidenz gehalten wird. Ich habe in dieser Monatsschrift (1896, No. 1) über echte und falsche Choanenverschlüsse berichtet und als echte nur diejenigen totalen oder partiellen, knöchernen — membranösen — oder gemischten bezeichnet, die in der Ebene der Choanen liegen und nur diese verschliessen, die anderen hingegen falsche Choanenverschlüsse benannt. Diese falschen Verschlüsse scheinen selten angeboren zu sein, sondern sind meist erworben und Residuen verschiedener Processe, weshalb sie auch membranöser Natur sind. Die echten Choanenverschlüsse sind meistens knöcherne, und können ganz aus Knochenmasse bestehen oder nur theilweise, sie sind gewiss fast immer angeboren, die einseitigen ebenso wie die beiderseitigen. Bei den falschen Verschlüssen kann von Einseitigkeit nicht die Rede sein, wie dies ja die Fälle am besten selbst illustriren. Ein in letzter Zeit beobachteter und operirter Fall von einseitigem, echten totalen Verschluss der Choane ist deshalb auch ganz von der Regel abweichend, da ausser der Fähigkeit, Luft durch diese Nasenseite zu blasen, absolut keine Nebensymptome vorhanden waren, und der Fall so ganz im Widerspruche mit den beobachteten Fällen steht.

Ein 18jähriger Jurist, der in der Provinz lebt, hat seit Kindheit, respective seitdem er sich erinnern kann, keine Luft durch die linke Nasenseite. Der junge Mann ist immer gesund gewesen, sieht auch danach aus, die Zähne sind normal, das Gaumendach ideal geformt, die Sprache vollkommen rein, das Athmen geräuschlos, Gesichtsausdruck regelmässig. Rechte Nasenhöhle frei, links im Hintergrunde etwas Schleim, sonst normal. Als ich mit einer mit Watte armirten Sonde den Schleim abtupfen will, spüre ich diese Nasenseite durch einen harten Hintergrund versperrt. Die nachträgliche Sondenuntersuchung ergiebt überall harten knöchernen Widerstand und ist die dünne Sonde nirgends durchzuführen, der Verschluss ist von vorn schlecht sichtbar. Bei der Rhinoscopia posterior sieht man die linke Choane frei, keine Assymmetrie des hinteren Septums, die rechte Choane von einem mit dünner, durchsichtiger, normaler Schleimhaut bedeckten, gelblich durchscheinenden Gebilde ausgefüllt. In der Höhe der Tubenöffnung, beinahe in der Mitte der Choane, eine grosse stecknadelkopfgrosse dunklere conische Vertiefung, die mit der Nasenrachensonde leicht berührt werden kann und dem Gefühle nach knochenhart und nicht durchgängig ist. Beim Ausspritzen dringt auch kein Wasser durch diese Oeffnung.

Dieser knöcherne Choanalverschluss ist gewiss angeboren, es ist möglich, dass die Vertiefung in den ersten Lebensjahren offen war und nur später obliterirte. Die Operation ist leicht und vollständig gelungen. Ich habe mit einem längeren Hartmann'schen Bohrer, wie ich ihn zur Eröffnung der Kieferhöhle verwende, ganz ohne besondere Kraft zu gebrauchen, erst eine Oeffnung gebohrt und dann im Umkreise erst dem Septum entlang, dann am Boden und endlich

Digitized by Google

nach aussen und oben mittelst eines längeren Hohlmeissels mit wenigen Hammerschlägen den Knochen durchgeschlagen, einzelne an der Schleimhaut noch haftende Theile nachträglich mit meiner langarmigen Löffelzange herausgezogen, was Patient ohne Narcose bei geringer Blutung sehr gut aushielt, und dann tamponirt. Den anderen Tag sah man schon bei der hinteren Spiegeluntersuchung fast die ganze Choane frei, nur nach aussen oben war eine kleine Brücke geblieben, die ich nachträglich abbrach. Ich wundere mich, dass manche Operateure diese Operation mit dem Galvanocauter zu machen vorschlagen, dies ist trotz Cocain schmerzhaft, langdauernd, mit dem Bohrer und Meissel auch ohne Cocain nicht besonders schmerzhaft und nicht nur schnell ausführbar, sondern auch von keiner nennenswerthen Reaction begleitet, was bei der galvanocaustischen Operation regelmässig der Fall ist.

Ganz im Gegensatze zu diesem Falle steht ein anderer früher beobachteter, bei welchem beiderseitiger, echter, knöcherner, partieller Verschluss vorhanden war. Der 14jährige Knabe wurde mir wegen Schwerhörigkeit und näselnder Sprache vorgestellt. Blasser, magerer Knabe, mattes, trockenes Auge, Nasolabialfalten ganz verstrichen, Mund offen, Zähne unregelmässig gestellt, sehr hoher harter Gaumen, Sprache näselnd, Gehör geschwächt, Aprosexia — mit einem Worte: klassischer adenoider Habitus. Bei der Rhinoscopia posterior bin ich sehr erstaunt, keine Spur von adenoiden Vegetationen zu sehen, der im Verhältnisse sehr grosse Nasenrachenraum zeigt dagegen folgenden seltenen Befund. Die beiden oberen Hälften der regelmässig gleich grossen Choanen durch ein knochenhartes Gewebe ausgefüllt, dabei selbst die oberen Antheile der mittleren Muschel in ihren Contouren zu erkennen und hat es den Anschein, als ob die mittlere Muschel mit dem Aussenrande der Choane durch eine knöcherne Synechie verbunden wäre. Vorn gesehen finde ich Rhinitis chronica hypertrophica, nach Cocainisirung kann man auch durchblicken, man sieht auch den halbmondförmigen unteren Rand des Verschlusses und kann sich von dessen Knochenhärte mit der Sonde überzeugen. — Weshalb in einem Falle keine, in anderem Falle auffallende Nebensymptome bei solchen partiellen oder einseitigen Verschlüssen sind, hängt davon ab, ob die Schleimhaut der freien Theile oder Seite sich für die Dauer so gut contrahiren kann, dass die Nasenathmung erhalten bleibt.

Die submucöse Behandlung der Rhinitis hypertrophicans.

Von

Dr. **Hamm** in Braunschweig.

In der Aprilnummer dieser Zeitschrift berichtet Bloebaum (Köln) über sein Verfahren, die Rhinitis hypertrophicans durch submucöse Galvanocaustik mittelst eigens dazu construirten Cauters zu behandeln. Es ist wohl überflüssig, nochmals die Vorzüge der submucösen Behandlung hier zu erörtern; indess glaube ich kaum, dass die von Bloebaum mitgetheilte Methode die bisher üblichen verdrängen wird, da

Digitized by Google

sie zu umständlich ist und unter Umständen Theile der Schleimhaut zerstören kann.

Ich bediene mich eines sehr einfachen, leicht auszuführenden Verfahrens, nämlich der submucösen Injection von Chlorzink. Nach Cocainisirung der Schleimhaut spritze ich mit einer Pravaz'schen Spritze, an der sich eine gebogene Nadel befindet, 0,5 g einer 10proc. Chlorzinklösung zwischen Schleimhaut und Knochen. Der Schmerz ist unbedeutend und lässt sich ganz vermeiden, wenn man erst Cocainlösung, dann nach etwa drei Minuten Chlorzinklösung unter die Schleimhaut der Muschel einspritzt. Der Erfolg ist ein ausgezeichneter; es genügt eine einmalige Injection, um innerhalb einer Woche die afficirte Muschel zu heilen. Das Verfahren ist ähnlich der Radicalcur von Hernien nach Lannelongue (referirt Deutsche medicin. Wochenschrift 1897, No. 7) und der Behandlung kleinerer cystischer Geschwülste durch Chlorzinkinjection nach Landerer.

Erklärung.

Eine Bemerkung zu dem Aufsatz „Ueber einen Apparat zur Vibrationsmassage etc." von Dr. Löhnberg in No. 8 dieser Monatsschrift.

Von

Max Breitung.

Herr Dr. L. sagt: „Von dieser Erwägung ausgehend hat Dr. Noebel, mein verehrter Chef, ganz nach Analogie des Breitung'schen, einen Apparat für den Selbstgebrauch construirt, den der Patient nicht, wie jenen, mit einem kostspieligen Electromotor, sondern nur mit einer wohl in jeder Familie anzutreffenden Nähmaschine zu betreiben brauchte."

Dem Herrn Verf. ist hier ein kleiner Lapsus untergelaufen. Ich habe nie einen Apparat zur Selbstbehandlung mit electromotorischem Betriebe empfohlen.

Von Anfang an habe ich zu diesem Zwecke einen kleinen Handapparat angegeben, dessen Abbildung sich in der illustr. Rundschau für Med.-Chir. Technik (Bern) und in dem Märzheft der Zeitschrift für Krankenpflege findet, wie auch in dem Katalog der Firma Reiniger, Gebbert u. Schall.

Der Handapparat hat sich übrigens auch bei vielen Aerzten eingebürgert, welche die Kraft für electromotorischen Betrieb nicht halten können.

Niederländische Gesellschaft für Hals-, Nasen- und Ohrenheilkunde.

6. Jahresversammlung im Haag, 22. Mai 1898.

In den Vorstand wurden wiedergewählt die Herren Guye, Vorsitzender, Moll, Schatzmeister, Burger, Secretär.

I. W. Posthumus Meyjes (Amsterdam): Ueber die Aetiologie von einigen nasalen Reflexneurosen.

Wenn bei nasalem Asthma Polypen entfernt und die Nasenhöhle fest tamponirt worden ist, sieht man oft die Asthma-Anfälle trotz voll-

Digitized by Google

ständiger Aufhebung der Nasenathmung ausbleiben. Ebenso ist es gar nicht selten, dass in Fällen von inniger Berührung von Septum und Nasenmuschel das Asthma sogleich schwindet, wenn eine Spina abgetragen wird, dagegen oft sich noch steigert, wenn man zuerst die Aetzung der Muschel vornimmt. Ein Patient mit Ethmoiditis konnte den Anfall coupiren, indem er sich die Nase mit Watte ausfüllte. M. meint, dass der Reflex durch den Luftstrom, welcher die hypersensiblen Theile berührt, ausgelöst wird. Bei Asthma und Rhinitis vasomotoria finden sich die auffallendsten Veränderungen an der unteren Muschel. Indessen genügt die Beseitigung dieser Veränderungen durchaus nicht immer für die Heilung des Reflexleidens. Der vordere Theil der mittleren Muschel und das Tuberculum septi sind die wesentlichsten Auslösungsstellen der nasalen Reflexe. Auch bei Ménière'schem Schwindel hat M. durch Behandlung dieser Stellen oft Verbesserung des Leidens erhalten. M. erwähnt den Fall einer Dame, die seit 20 Jahren „eine Tropfnase" hatte, wo die Cauterisation der hypertrophischen unteren Muschel erfolglos blieb, und wo die Cauterisation einer geringen ödematösen Schwellung am vorderen Theil der mittleren Muschel bleibende Heilung herbeiführte. Ebenso werden oft Recidive vom nasalen Asthma durch ganz kleine Polypen an der genannten Stelle hervorgerufen.

Discussion.

Herr Zwaardemaker frägt, welche Vorstellung Herr M. von der Art und Weise hat, in der die genannten Theile gereizt werden. Es sind dieselben Stellen, welche Fliess als Ausgangspunkt für manche Genitalstörungen angegeben hat. Es hat ihn getroffen, dass Herr M. diese Stellen speciell als Wandtheile der bogenförmigen Athmungsbahn untersucht hat.

Herr Posthumus Meyjes hat die Erfahrung von Fliess mehrmals bestätigen können. Es ist hauptsächlich die Reibung an der genannten Stelle, welche den Reflex auslöst.

Herr Zwaardemaker kann sich die Reibung ungestielter Hypertrophien nicht vorstellen.

Herr Moll macht auf die Reflexerscheinungen, welche gar nicht selten durch Synechien verursacht werden, und wo von Reibung keine Rede ist, aufmerksam.

Herr Braat betont die Nothwendigkeit, bei Reflexneurosen die allgemeine Behandlung nicht zu vernachlässigen. Kalte Waschungen, Zimmergymnastik, Sorge für warme Füsse etc. kommen in Betracht.

Herr van der Heide erwähnt einen Fall, wo auf beiden Seiten das Tuberculum septi gleichmässig hypertrophisch war, und wo Sonden-Berührung auf der linken Seite heftigen Kopfschmerz verursachte, auf der rechten nicht. Auf keiner von beiden Seiten bestand Contact zwischen Septum und Concha.

Herr Pel schliesst sich der Ausführung des Herrn Braat an. Er verbreitet sich über die locale nervöse Disposition und warnt vor einer zu mechanischen Auffassung dieser Frage.

II. A. C. H. Moll (Arnheim): Ueber Tuberculose der Nase.

M. beschreibt zwei Fälle: 1. Eine Frau von 30 Jahren klagte über Verstopfung. Die rechte Nasenhälfte war von einer rothen, glatten,

Digitized by Google

vom hinteren Theil der knorpeligen Scheidewand ausgehenden Geschwulst ausgefüllt. Links fand sich an der entsprechenden Stelle ein kleines Geschwür. Nach Abtragung der Geschwulst mit der Schlinge zeigte sich das Septum perforirt. Der Perforationsrand wird mit Phenol. sulfo-ricin. behandelt. Das Präparat zeigt ein sehr zellenreiches Stroma mit vielen tuberculösen Riesenzellen.

2. Vor vier Jahren fand M. bei einer Frau die linke Nasenhälfte mit einer von der unteren Muschel ausgehenden granulösen Masse verstopft, welche den Eindruck eines Carcinoms machte. Abtragung der Masse mit dem Löffel in Narcose und Galvanocauterisation. Die microscopische Diagnose (Prof. Siegenbeek van Heukelom) lautete Tuberculose. Es trat rasche Heilung ein. Erst in der allerletzten Zeit soll Patientin, wie M. von ihrem Arzt hörte, wieder einige Nasenbeschwerden haben. Ob Recidiv ist nicht bekannt. Gewöhnlich sind bei Tuberculoma die Recidive häufig.

Discussion.

Herr Cohen Tervaert behandelte drei Fälle von isolirter Tuberculose der Nasenschleimhaut; ein Fall mit immer recidivirenden Granulationen am Septum, welcher mit Hilfe von Löffel und Cauter schliesslich geheilt ist; ein Fall von wahrem Tuberculom mit defectem Septum und ein Fall von Defect der knorpeligen Scheidewand. Hier gelang es, die wuchernden Granulationen am Rande dieses Loches durch Electrolyse dauernd zum Schwinden zu bringen und Vernarbung zu erzeugen. Wie gefällt Herrn M. das Phenol. sulfo-ricin.? In einem Fall von Larynx-Tuberculose, wo T. es anwendete, verursachte es eine erhebliche Reizung der Schleimhaut.

Die Herren Moll und Sasse sind mit dem Mittel sehr zufrieden. Sie sahen keine Reizungserscheinungen. Es ist nothwendig, ein gutes Präparat zu benutzen.

Nach Herrn Braat ist der Effect ein sehr verschiedener. Bei einem Patienten gebraucht er eine 40proc. Lösung ohne Cocain, dagegen applicirte er es neulich bei einem Patienten, der sich drei Tage lang sehr schlecht darauf befand.

Herr Huysman theilt die Geschichte einer 60jährigen Dame mit, bei welcher sich eine Tuberculosis nasi entwickelte, nachdem sie einen Phthisiker verpflegt hatte.

III. H. Zwaardemaker (Utrecht): Demonstration von Methoden und neuen Thatsachen aus der experimentellen Phonetik.

Die Analyse der Sprachlaute kann auf zwei Weisen vorgenommen werden, nämlich acustisch und articulatorisch. Heute beschäftigt sich Z. mit der articulatorischen Analyse. Die ursprüngliche Registrirmethode der Marey'schen Schule geschah durch das Anlegen kleiner Hebel an Zähne, Lippen und Zunge. Indessen ist das Sprechen unter diesen Umständen nicht mehr natürlich und Dialectforschung schwierig. Z. hat nun die Methode derart modificirt, dass das Sprechen durchaus unbehindert und natürlich von Statten gehen kann. Es werden registrirt: 1. die Bewegungen des Unterkiefers, entweder vom Gehörgang aus oder am besten durch Bestimmung der Lageveränderungen eines Kinnbügels mit Beziehung zu einem Kopfbande; 2. die Lippenbewegungen,

Digitized by Google

durch ein an einem Nasenöffner aufgehängtes cylindrisches Luftkissen; 3. der Spannungszutand des Mundbodens in der Medianlinie. Auf diese Weise erhält man unter einander auf dem Kymographen ausgedrückt: a) die Kieferöffnung, welche namentlich von Bedeutung für die Lehre der Vocale ist; b) die Verschlüsse und Explosionen der Labiales; c) die Explosionen der Dentales; d) die Verschlüsse und Explosionen der Gutturales. Letztere sind nämlich, ebenso wie die R-Laute in den Curven, durch plötzliche Verschlaffung der vorderen Hälfte des Mundbodens characterisirt.

Z. demonstrirt eine grosse Anzahl Curven. Die Curve der Kieferbewegungen, welche die Lage der Vocale anzeigt, dient zur Orientirung. Die zweite Curve zeigt die Labiales, die dritte die Dentales, Gutturales und Liquidae. Pathologisch ist von Interesse, dass die einigermaassen lange angehaltenen Vocale und Consonanten ein eigenthümliches Beben aufweisen. Dieses repräsentirt ein physiologisches Stottern, welches zum pathologischen wird, wenn während der Unterbrechung eine Athmung stattfindet.

IV. H. Burger (Amsterdam): Demonstration von Röntgen-Photographien.

B. zeigt eine Anzahl Röntgen-Photographien, welche Dr. Max Scheier in Berlin der Gesellschaft zugesandt hat. Die Nasennebenhöhlen und darin sich befindende Fremdkörper sind gut erkennbar. Aus den Larynxphotographien ist ersichtlich, dass die Ossification der Knorpel weit früher auftritt als man früher glaubte. B. hat derzeit (Ned. Tydschr. v. Geneesk. 1897, I) einem Referat der Scheier'schen Arbeit die Bemerkung angeknüpft, dass die Radiographie das Mittel sein müsste, um die Sondirbarkeit des Sinus frontalis Ungläubigen ad oculos zu demonstriren. B. hat die Sondirung zu therapeutischen Zwecken sehr oft ausgeführt und Eiterungen der Stirnhöhle mittelst Durchspülungen geheilt. In einem Fall, wo in der Rotgans'schen Klinik die Höhle von aussen eröffnet worden, hat er durch eine in den Ductus naso-frontalis eingeführte Canüle die Durchspülung vorgenommen, wobei das Wasser in einem grossen Bogen hervorspritzte. Nun hat Scheier auf dieser Röntgen-Photographie die Sonde im Sinus bildlich dargestellt (vergleiche Wiener medicinische Presse 1898, No. 10).

Auch für die Physiologie der Sprache, namentlich die Bewegungen des Gaumens, ist, wie diese Scheier'schen Photographien zeigen, die Methode von Gewicht. Zu diesem Zweck haben sie auch Zwaardemaker und Kraft gebraucht (Ned. Tydschr. v. Geneesk. 1898, I, S. 791). Anlässlich dieser Arbeit, in welcher gesagt wird, dass beim Aussprechen von m, n, ng der Gaumen nahezu unbeweglich, fast schlaff herunterhängt, und in welcher behauptet wird, dass nicht die Nase, sondern der Nasenrachenraum der wesentliche Klangkasten für die Resonanten darstellt, fragt B. Herrn Zwaardemaker, ob in der That der Gaumen auf der Zunge ruht oder ob der Weg nach dem Munde frei bleibt. Er betrachtet die Mundhöhle als den wesentlichsten Resonanzraum für die Resonanten. Beim m fühlt man deutlich das Zittern der Lippen. Auch kann die Differenz zwischen m, n und ng nur durch die Form der Mundhöhle bedingt sein.

Digitized by Google

Discussion.

Herr Zwaardemaker antwortet, dass er B. nur beipflichten kann. Ohne Zweifel spielt die Resonanz der Mundhöhle eine bedeutende Rolle. In seiner Arbeit beschäftigte er sich, anlässlich der Untersuchungen Sänger's, besonders mit der Frage, welche Bedeutung der Nase resp. dem Nasopharynx zukommt. Weil letzterer für die Aussprache der Resonanten so überaus wichtig ist, erklärt sich, dass diese Laute bei adenoiden Vegetationen so schwer gelitten haben.

V. J. H. Reintjes (Nymegen): A. Demonstration eines Falles von Glandula thyreoidea der Zungenbasis.

Der 25jährige Patient sprach seit den Kinderjahren, als wenn er einen Kloss im Munde hätte. Vor drei Jahren brachte er Blut auf, und dies hat sich seitdem oft, namentlich nach Abusus spirituosorum, wiederholt. September 1897 hatte er eine schwere Blutung. December wurde eine Geschwulst der Zunge entdeckt. R. fand eine dunkelbraune, elastische, glatte, mit starken Gefässen bedeckte Geschwulst, welche die ganze Breite der Zungenbasis einnahm, unmittelbar hinter den Papillae circumvallatae begann und nicht ganz bis in die Valleculae herabreichte. Die Blutungen indicirten zur Operation; für die Schlinge war die Geschwulst zu breitbasig; Electrolyse (sechs Sitzungen) war ohne Erfolg. Aufnahme in's Wilhelmina-Krankenhaus. Hier wurde die Diagnose Struma der Zungenwurzel gestellt, weil das Bild mit dem von Chamisso beschriebenen durchaus übereinstimmte. An der normalen Stelle war keine Schilddrüse nachweisbar. 29. März wurde Pat. von Dr. Kolff operirt: Narcose, Tracheotomie, Trendelenburg'sche Canüle, Tamponade des Kehlkopfes. Durch nach vorn Ziehen der Zunge und temporäre Spaltung der vorderen Gaumenbögen wurde die Geschwust genügend nach vorn gebracht, die starke Capsel wurde an der Basis horizontal gespalten und der Tumor ohne erhebliche Blutung herausgeschält. Der Sack und die Gaumenbögen wurden durch Naht wieder verschlossen. Bei der Tracheotomie war vergeblich an der normalen Stelle nach einer Schilddrüse gefahndet. Die Heilung ging ungestört von Statten; allein seitdem haben sich Störungen eingestellt, welche für ein beginnendes Myxödem höchst verdächtig sind. Microscopisch (Prof. Siegenbeek van Heukelom) besteht die Geschwulst aus Schilddrüsengewebe.

Discussion:

Herr van Selms sah v. J. bei einer Frau eine Geschwulst an der Zungenbasis, welche sich im Anschluss an eine Strumectomie entwickelt hatte.

Herr Zwaardemaker ist nicht überzeugt, dass an der normalen Stelle die Schilddrüse fehlt. Nur kann man sagen, dass jedenfalls keine grosse Schilddrüse anwesend ist.

Herr ten Siethoff erklärt aus entwicklungsgeschichtlichen Gründen die Möglichkeit einer accessorischen Schilddrüse an der Zungenwurzel.

Herr Pel vermisst am Patienten die äusseren Zeichen des Myxödems.

Herr Reintjes ist überzeugt, dass dieses Leiden sich beim Patienten entwickelt. Sein Gesicht ist ein wenig gedunsen; er hat Rückenschmerzen und ist bald ermüdet; sein Appetit ist geschwunden; sein Humor ist dahin.

Digitized by Google

B. Demonstration eines Kranken, bei dem ein Sarcoma plicae ary-epiglotticae entfernt worden ist.

Es ist derselbe Patient, den R. vor drei Jahren demonstrirt hat und bei dem am 12. November 1894 mittelst Pharyngotomia sub-hyoidea ein Sarcom der rechten ary-epiglottischen Falte abgetragen wurde. Die ersten Jahre war an der operirten Stelle nichts Besonderes zu sehen. Das letzte Jahr wurde die rechte Larynxhälfte allmählich unbeweglich. Jetzt ist die Plica sehr verdickt. Die knorpelhart anzufühlende Schwellung bedeckt den Sinus pyriformis und einen Theil des Kehlkopflumens.

C. Demonstration eines Tonsillen-Papilloms und eines Choanalpolypen.

R. demonstrirt einen ungewöhnlich grossen papillomatösen Tumor der linken Mandel, welcher das Zäpfchen nach rechts und den weichen Gaumen nach oben drängte und mit der Glühschlinge in toto abgetragen wurde, und einen riesigen Schleimpolypen, der vom hinteren Theil der rechten mittleren Muschel ausging, den Nasenrachenraum, mit dessen Wänden er lose verwachsen war, gänzlich ausfüllte und den weichen Gaumen nach unten verdrängte. Er wurde nach Ablösung von den Wänden des Nasenrachenraumes mit der durch die Nase eingeführten Schlinge amputirt und per os entfernt.

VI. W. Posthumus Meyjes: A. Demonstration eines Patienten mit invertirtem Zahn in der Nase.

Der Zahn sitzt 2 cm hinter der Nasenöffnung im Nasenboden fest eingekeilt. Es ist bemerkenswert, dass im Gebiss kein Zahn fehlt.

Discussion.

Herr van Anrooy beobachtete gleichfalls einen Nasenzahn in einem Fall, wo das Gebiss complet war.

Herr Fackeldey hat einmal einen Zahn, welcher an der normalen Stelle fehlte, mit einer Zahnzange aus der Nase extrahirt.

B. Demonstration von neun Patienten, bei denen die Radicaloperation des Ohres gemacht worden ist.

M. hat als constantes Symptom von Caries des Mittelohres einen Ring von kleinen schwarzen Härchen an der äusseren Ohröffnung wahrgenommen.

Er operirt vorzugsweise nach Stacke, von innen nach aussen. Er wählt die entgegengesetzte Richtung, wenn der Fall durch äussere Fisteln complicirt ist, oder wenn in der Trommelhöhle stärkere Granulationswucherung, welche leicht zu hinderlicher Blutung Anlass giebt, existirt. Nach Ablösung der hinteren häutigen Gehörgangswand klappt er dieselbe um und legt sie zeitweise durch die äussere Ohröffnung nach aussen. Er zieht es vor, nach beendeter Operation die retro-auriculäre Wunde unmittelbar durch Naht gänzlich zu verschliessen. Der grosse Verband kann dann nach acht Tagen, wenn die Hautwunde per I geheilt ist, für eine kleine Ohrbinde umgetauscht werden. Beim Cholesteatom macht er eine persistente retro-auriculäre Oeffnung. M. hat mit Pulvereinblasungen die Secretbildung bedeutend einschränken können. Anfänglich benutzte er, und mit Erfolg, Borsäurepulver. Er demonstrirt einen Fall, bei dem Dr. Zaalberg von der ersten Verbandswechselung an regelmässig Aristol-Borsäure ana eingeblasen hat. Die Granulationswucherung war bedeutend geringer, und die Höhle sieht

Digitized by Google

jetzt, vier Wochen p. o., auffallend gut aus. Einmal wurde bei der Ausräumung der Paukenhöhle der Steigbügel mit entfernt, jedoch ohne üble Folgen. Im Allgemeinen beobachtete M. Zunahme der Hörschärfe, mitunter sogar von mehreren Metern für die Flüstersprache. Ein sicheres Mittel zur Schliessung des Tubenostiums existirt noch nicht. Einige Male ist es M. gelungen, durch wiederholte Cauterisationen den Verschluss zu bewirken.

Discussion:

Herr Burger erachtet die schnelle Epidermisirung in dem mit Aristol behandelten Falle sehr bemerkenswerth. Die persistenten Oeffnungen, die er früher wegen Cholesteatom oft gemacht hat, haben ihm nicht gefallen. Wiederholt beobachtete er eczematöse Hautaffectionen in diesen Höhlen.

Herr Cohen Tervaert hat einen Fall gesehen, wo chronische Mittelohreiterung spontan geheilt war und unter Schwund der hinteren Gehörgangswand eine grosse Höhle im Schläfebein wie bei der Radicaloperation entstanden war.

Die Herren Moll, Waller Zeper und Burger haben ähnliche Fälle beobachtet. Letzterer glaubt, dass dies nur bei Cholesteatom, wo die Gehörgangswand durch Usur verschwinden und die Höhle sich mit einer glatten Cholesteatommembran überziehen kann, möglich ist.

Herr Cohen Tervaert hat bei seinem Fall keine Cholesteatommassen in der Höhle gefunden.

C. Demonstration einer Schutzbrille.

Der Apparat beschirmt die untere Hälfte des Gesichts gegen Anhusten.

VII. P. J. Zaalberg (Amsterdam): A. Demonstration zweier Fälle von radicaler Mastoid-Operation.

Der eine Fall betrifft eine chronische Otorrhoe, wo wegen pyämischer Temperaturen und acuten Entzündungs-Erscheinungen operirt wurde. Es wurde ein extraduraler und perisinuöser Abscess eröffnet. Heilung in vier Wochen. Bei dem anderen Patienten, 16 Jahre alt, entwickelte sich acht Tage nach der Operation, unabhängig von dieser, unter hohem Fieber eine Erysipelas faciei. Diese Complication in der Nähe einer frischen Wunde, in welcher Dura mater und Sinus transversus blossgelegt lagen, war sehr bedenklich; jedoch Z. hat unter feuchten Sublimatverbänden und Behandlung der erysipelatösen Hautpartien mit 1 proc. Ichthyolsalbe einer Infection der Wunde vorbeugen können. Nach acht Tagen war die Erysipelas geheilt; die Wundgenesung ging ungestört vor sich.

Schliesslich demonstrirt Z. drei Haken für's Offenhalten der retroauriculären Wunde, welche er neuerdings (Centralbl. f. Chir. 1898, No. 13) beschrieben hat.

Discussion:

Herr Burger macht auf die vor längerer Zeit von Max Thorner zu demselben Zwecke angegebenen Haken, welche Herrn Zaalberg unbekannt geblieben sind, aufmerksam.

B. Demonstration eines Falles von fortwährender Heiserkeit und Halsschmerzen, durch Sprechübungen geheilt.

Herr L. M. kam Nov. 1897 in Behandlung mit Klagen über Heiser-

Digitized by Google

keit und Schmerzen beim Sprechen. Jedes Wort machte ihm Schmerz. Dieser Zustand dauerte bereits zwei Jahre und wurde allmählig schlimmer. Laryngoscopisch wurde nur etwas vermehrte Schleimproduction constatirt. Patient sprach heiser, sehr undeutlich und articulirte schlecht; Clavicular-Athmung. Z. liess ihn täglich Sprechübungen machen und die Zwechfell-Athmung üben; er lehrte ihn den Tonstrahl nach den oberen Schneidezähnen richten und machte auch sogen. „Stossübungen". Patient war in 14 Tagen seine Schmerzen los und konnte nach zwei Monaten mit kräftiger Stimme sprechen. (Der Patient declamirt ein Gedicht mit lauter Stimme.)

Discussion.

Herr Posthumus Meyjes bestätigt, dass Patient früher nicht zehn Worte sagen konnte ohne zu räuspern. Eine geringe Internus-Parese und Röthung sind jetzt geschwunden.

Herr Burger fragt, ob die künstliche Einübung der abdominalen Athmung beim Gesang- und Sprachunterricht, wie es unsere heutigen Lehrer wollen, physiologisch begründet ist. Früher haben wir gelernt, dass der normale Athemtypus beim Manne überwiegend abdominal, beim Weibe aber überwiegend costal sei. Und dennoch wird bei diesen Uebungen, auch beim Weib, immer die Abdominal-Athmung gelehrt.

Herr Zwaardemaker bemerkt, dass die Physiologen seit den klassischen Untersuchungen Hutchinson's den costoabdominalen Athemtypus für das weibliche, wie den abdominalen für das männliche Geschlecht als normal betrachten. Zwar negirt Fitz, gestützt auf pneumographischen Untersuchungen, diesen Unterschied, allein so lange noch seine Resultate der Bestätigung entbehren, sollen wir den Hutchinson'schen Standpunkt behaupten, und da sind die forcirten abdominalen Athmungen für Sängerinnen und Rednerinnen nicht ganz harmlos. Freilich wird bei der Abdominal-Athmung, durch den Antagonismus zwischen Diaphragma und Bauchmuskeln, die Graduirung der Exspirationsbewegungen vollkommener, was für das Singen und Sprechen einen Vortheil bedeutet, allein man soll, namentlich bei Dilettanten, wohl eingedenk sein, dass daraus schädliche Folgen für die Function der weiblichen Geschlechtsorgane resultiren können.

Herr Posthumus Meyjes antwortet, dass wo schwerere Anforderungen an die Sprache gestellt werden, die Costalathmung ungenügend und die abdominale dabei nöthig ist. Auch ist letztere, welche in der Rückenlage immer angewendet wird, am natürlichsten.

Herr Zwaardemaker bestätigt, dass in der Rückenlage die Athmung immer abdominal ist; nicht aber in aufrechter Haltung, wo wir mit Hutchinson den Athemtypus des Weibes als costoabdominal zu betrachten haben.

VIII. H. Braat (Arnheim): Behandlung von Ozäna mit interstitieller Electrolyse.

B. hat die unipoläre interstitielle Electrolyse seit $1^1/_2$ Jahren bei 15 Patientinnen angewandt. Bei dreien wurde wegen negativem Erfolg die Behandlung bald aufgegeben. Bei zweien von diesen wurde später eine Nebenhöhlenerkrankung constatirt. Bei einem fünfjährigen Mädchen wurde nach der dritten Sitzung die Behandlung aufgegeben, weil

Digitized by Google

sich, bei einem Strom von 4—6 M.-A., Hirnsymptome gezeigt: Schwere im Kopf, Uebelkeit und Schwindel. Von den übrigen elf Patienten sind fünf entschieden geheilt. In allen diesen Fällen trat die Genesung sehr rasch auf; sie wurden resp. 3, 7, 5, 8 und 6 Mal behandelt. Bei vier von ihnen hat B. vier Monate nach der Entlassung sich von der dauernden Heilung überzeugen können. Der Fötor war absolut verschwunden; die Krustenbildung war entweder gänzlich gewichen oder doch sehr bedeutend vermindert, und wurden in diesen beiden Fällen die ganz kleinen Krusten ohne irgend welche Mühe entfernt. Zwei weitere Patienten waren von ihren Beschwerden befreit und hatten deswegen die Behandlung aufgegeben; zwei Patienten wurden ungeheilt entlassen; drei sind noch in Behandlung.

Wie die günstige Wirkung der Electrolyse erklärt werden soll, ist noch unentschieden. Dem freiwerdenden Chlorkupferoxyd kann B. keiner Rolle zuschreiben. Er meint, dass durch die Electrolyse die trophischen Nerven gereizt und damit deren Function regulirt werde.

Die Methode verdient eine grössere Anerkennung. Wenn sie auch nicht im Stande ist, jeden Fall von genuiner Ozäna zur Heilung zu bringen, so stellt sie doch für manche Fälle ein gar nicht verwerfliches Palliativum dar. Die Sitzungen werden mit grösseren Intervallen (10—14 Tage) abgehalten und dauern nur 5—10 Minuten; Stromstärke 19—20 M.-A.

B. demonstrirt zwei geheilte Patientinnen, von denen die eine von Dr. Moll, die andere von ihm selbst behandelt worden ist.

Discussion:

Herr Moll hat erstere Patientin in vier Sitzungen von ihrem unhaltbaren Fötor dauernd befreit. Das letzte Jahr ist die Nase nicht mehr behandelt worden. Eine ganz unbedeutende Krustenbildung existirt z. Z. noch.

Herr van der Wey hat zwei Patienten auf diese Weise behandelt, und bei dem einen in drei Sitzungen eine wessentliche Besserung, bei dem anderen, gleichfalls in drei Sitzungen, vollständige Heilung erreicht.

IX. A. C. H. Moll: Carcinoma laryngis.

M. tritt mit Fraenkel für die Existenzberechtigung der endolaryngealen Operationsmethode bei Kehlkopfkrebs ein. Nur soll die Wahl der Fälle eine genaue sein; man soll nur dann operiren, wenn man durchaus im gesunden Gewebe bleiben und nachher die Kranken lange Zeit controliren kann.

Er demonstrirt einen 69jährigen Patienten, der ihn 1895 consultirte wegen lange bestehender Heiserkeit. Der Patient war übrigens gesund und kräftig. Am rechten Stimmband befand sich an der Grenze des vorderen Drittels ein kleiner Polyp; sonst nichts Abnormes im Larynx. Der Polyp wurde mit der Zange abgetragen und die Wunde galvanocauterisirt. M. war sehr überrascht, zu vernehmen, dass die microscopische Diagnose (Dr. Brumund) Carcinom lautete. Einige Zeit war die Stimme völlig normal. Im März 1897 kam Patient wieder, weil er seit einem Monat wieder heiser war. Das rechte Stimmband war geschwollen und trug in der Mitte bis nach vorn einen Tumor, von dem M. ein Stückchen für die Untersuchung entfernte. Mikroskopisch war es wiederum Carcinom. Die Laryngofissur wurde verweigert. M. hat

Digitized by Google

dann die vorderen zwei Drittel des rechten Stimmbandes mit der Doppelcurette entfernt. Unter Jodoformeinblasungen rasche Heilung mit einer Excavation des vorderen Theiles des Stimmbandes. Nach vier Wochen war die Stimme ziemlich gut, nach drei Monaten vollkommen normal. M. wird später über den Fall wieder berichten.

Der Fall ist auch von Interesse bezüglich der Frage des Ueberganges benigner Geschwülste in bösartige. Ohne die erstere microscopische Untersuchung würde man geneigt gewesen sein, hier einen solchen Uebergang anzunehmen.

Der zweite Fall war von vornherein für endolaryngeale Behandlung ungeeignet. Ein Mann von 50 Jahren kam 1895 mit Klagen über schon lange bestehenden Halsschmerz. M. fand einen carcinomatös aussehenden Tumor im rechten Sinus pyriformis, an der rechten Epiglottisseite und am Lig. pharyngo-epiglotticum. Nach Aufnahme in's städtische Spital wurde von Dr. Renssen nach Tracheotomie die Laryngotomia subhyoidea gemacht. Die seitliche Pharynxwand zeigte sich frei. Der Tumor wurde mit der halben Epiglottis entfernt. Die Heilung ging ungestört vor sich. Nährung durch Oesophagussonde. Mehrere Male hat M. sich von der bleibenden Genesung überzeugt. Das microscopische Präparat, das M. demonstrirt (Prof. Siegenbeek van Heukelom) ist Carcinom.

Discussion.

Herr van der Heide betont, dass die microscopische Untersuchung nicht immer zuverlässige Schlüsse ergiebt. Er behandelte einen 27jährigen Mann, der wegen Heiserkeit in Behandlung kam. Er fand auf dem vorderen Theil des rechten Stimmbandes sich über die Commissur nach links erstreckende Papillome. Prof. Pel bestätigte diese Diagnose. Die microscopische Diagnose lautete Epithelioma. Patient sah blühend aus und fühlte sich völlig gesund; keine Drüsenschwellung, normale Beweglichkeit der Stimmbänder. v. d. H. hat die Tumoren endolaryngeal exstirpirt und den Boden cauterisirt, bis jetzt ohne Recidiv.

Herr ten Siethoff ist derselben Ansicht. Ihm sind mehrere Fälle bekannt, wo die Diagnose Carcinom nach Probe-Excision durch die microscopische Untersuchung gestützt wurde, und wo nach der Exstirpation der Tumor sich als ein tuberculöser erwies. Wo ein Carcinom durch endolaryngeale Behandlung geheilt wird, ist immer Zweifel an der Richtigkeit der Diagnose gerechtfertigt.

Herr van Leyden ist kein Freund der endolaryngealen Operation bei Krebs, weil oft der Tumor viel ausgedehnter sitzt, als es die Laryngoscopie vermuthen liess. Dies hat ihn ein Fall von halbseitiger Laryngectomie auf's Deutlichste gelehrt.

Herr Cohen Tervaert demonstrirt ein Präparat, welches die Auffassung des Vorredners zu unterstützen wohl geeignet ist. Es ist ein halber Larynx. Man sieht Stimmband und Taschenband gleichmässig geschwellt und im Ventrikel eine papillomatöse Masse, die auch das Stimmband bedeckt. Der betreffende Patient, 42 Jahre alt, kam wegen Heiserkeit und Halsschmerzen in Behandlung. T. fand Fixation der einen Larynxhälfte und eine kleine rothe Prominenz im Sinus Morgagni. Er hat denselben so weit wie möglich mit der Doppelcurette excidirt,

Digitized by Google

und nachdem im Boerhaave-Laboratorium die carcinomatöse Natur festgestellt worden, wurde die halbseitige Kehlkopfexstirpation vorgenommen. Per viam naturalem war factisch nichts mehr zu entfernen gewesen und siehe jetzt, wie weit die Neubildung in die Tiefe greift!

Herr Moll ist einverstanden, dass für die Mehrzahl der Fälle die endolaryngeale Behandlung ungeeignet ist. Allein in seinem ersteren Falle, wo die carcinomatöse Art der Neubildung durch zweimalige Untersuchung sicher gestellt ist, ist der Patient jetzt schon ein Jahr ohne Recidiv. Hiermit erachtet er die Existenzberechtigung der endolaryngealen Methode bewiesen.

X. G. D. Cohen Tervaert (Haag): A. Demonstration eines Patienten mit intra-laryngealer Luftcyste.

Der Patient ist von T. in der vorjährigen Versammlung demonstrirt worden. Die damals bestehende Blase hat er mit der Glühschlinge abgeschnürt. Jetzt ist das Bild wie folgt: In der medianwärts verbreiteten linken Seitenwand befindet sich vorn an Stelle der Blase eine kleine Oeffnung.

T.'s Vermuthung, dass die Blase durch eine Oeffnung der Seitenwand hervortrat, hat sich als unrichtig herausgestellt, ebenso dass neben der grossen sich noch kleinere Blasen befinden sollten. Wohl dagegen hat sich gezeigt, dass in der linken Kehlkopfwand ein Tumor sitzt, welcher die mediane Verdickung verursacht und im Sinus pyriformis als eine runde Prominenz hervortritt. Mit der Sonde gelangt man durch die beschriebene Oeffnung in eine sagittal gestellte Höhle, deren laterale Wand sehr resistent, deren mediale Wand dagegen ein dünnes Fliess ist, und die ohne Zweifel den Ventrikel oder dessen Appendix repräsentirt. Das Zustandekommen der Luftcyste stellt T. sich folgendermaassen vor: Durch den Tumor befindet sich die engste Stelle des Kehlkopfes oberhalb der Stimmritze. Bei der Phonation wird demzufolge die Luft in die Ventrikel geführt, und werden dieselben auf die Dauer ausgedehnt. Weil auch auf der rechten Seite, zwar in geringerem Maasse, Blasenbildung besteht, so nimmt T. an, dass bei diesem Patienten die Appendices der Ventrikel angeboren stark entwickelt sind.

In der Juli-Nummer der „Annales des mal. de l'oreille" ist ein analoger Fall von Raugé beschrieben worden. Die Zahl der mitgetheilten Fälle beträgt neun.

B. Demonstration von zwei Patienten mit abnormer Arteria pharyngea ascendens.

Beide Patienten zeigen eine deutliche Pulsation in der seitlichen Rachenwand. Beide leiden an adenoiden Vegetationen. T. fragt, ob der weitere Verlauf dieser abnormen Arteria phar. ascendens, namentlich im Cavum phar.-nasale bekannt ist, und inwiefern die Anomalie eine Contraindication gegen die Adenotomie abgiebt.

Discussion.

Herr Posthumus Meyjes theilt mit, dass Brown Kelly den Verlauf dieser Arterie beschrieben hat. Sie macht eine abnorme Krümmung. Es ist die nach vorn gebogene Schlinge, die man pulsiren sieht. Wenn man nur in der Mitte operirt, bildet die Anomalie keine Contraindication gegen Adenotomie.

Digitized by Google

XI. E. G. A. ten Siethoff (Deventer): Ueber Ménière'sche Krankheit.

S. hat 19 Fälle von Ménière'scher Krankheit behandelt und sämmtlich geheilt. Er entschuldigt sich, dass er schon jetzt seine Mittheilung macht, weil die noch viel zu geringe Anzahl seiner Kranken es ihm unmöglich macht, zu entscheiden, ob es Zufall ist, dass nur eine bestimmte Categorie von Ménière'schen Kranken von ihm behandelt wurde. Ménière'sche Krankheit ist kein deutlich umschriebenes Krankheitsbild. S. kann sich nicht einverstanden erklären, wenn man jedes mit Ohrsausen oder Taubheit, Schwindel, Uebelkeit und Erbrechen einhergehendes Leiden als Ménière'sche Krankheit betrachtet. Ebenso wenig kann er sich damit vereinigen, als „Pseudo-Ménière'sche Anfälle" anfallsweise auftretenden Schwindel mit Erbrechen und Ohrsausen bei intactem Ohr vorzuführen. Wer wird entscheiden, was man vor sich hat, wenn solche Anfälle bei Personen, die zufälliger Weise aus anderen Ursachen taub sind, auftreten? Wiewohl er auch Patienten behandelte, die ohne jewelches Ohrleiden den Ménière'schen vollkommen analoge Anfälle hatten, hat S. unter seine 19 Fälle nur solche vom reinen Ménière'schen Typus aufgenommen. Die Erscheinungen der Ménière'schen Krankheit sind Reflexerscheinungen, welche sehr oft mit einer Läsion der halbzirkelförmigen Canäle nichts zu thun haben. In allen seinen 19 Fällen war der Auslösungspunkt der Reflexe in der Nase. Die localen Abweichungen waren nicht immer dieselben: kleine Polypen, Cristae, polypoide Degeneration der hinteren Theile der unteren und mittleren Muscheln. Hypertrophie der unteren sowie der vorderen Theile der mittleren Muschel war niemals die Ursache der Reflex-Erscheinungen. Obgleich er immer gefunden hat, dass nur ein abnormer Contact an einer bestimmten Stelle der mittleren Muschel für das Auslösen der Reflexe erforderlich war, kann er dies, in Anbetracht seines noch geringen Materials, nicht mit Bestimmtheit als Conditio sine qua non erklären. Das Ohrsausen konnte er theilweise einem Tubencatarrh resp. Verschluss der Tube zuschreiben. In anderen Fällen dürften vasomotorische Einflüsse oder Reflexreizung des Acusticus dafür verantwortlich sein. In jedem Fall soll man sich Klarheit darüber zu verschaffen suchen, ob die abnorme Reizbarkeit der Nase auf locale oder allgemeine Ursachen zurückzuführen ist, und den Patienten nicht nur vom specialistischen Standpunkt betrachten.

S. verbreitet sich dann über die verschiedenen Reflexbahnen und nennt ausser dem Sympathicus an erster Stelle den Trigeminus. In einigen Fällen wird der Schwindel vom Magen, von den Eingeweiden, vom Kehlkopf aus ausgelöst, durch Vermittelung des Vagus; in seinen 19 Fällen von Nase und Ohr aus, durch Vermittelung des Trigeminus, obgleich er die Möglichkeit des Entstehens des Reflexes längs eines Umweges: von den Augen, zugiebt. Er hat drei Mal einen typischen Anfall gesehen und jedes Mal nystagmusartige Bewegungen der Bulbi beobachtet. Mittelst eines künstlerisch ausgeführten Schema's versucht er eine Vorstellung vom Verlauf der Reflexbahnen zu geben. Ausgehend vom einfachen Fall, wo der Reflexbogen von zwei Neuronen (sensiblem und motorischem Neuron) gebildet wird, bespricht er die mehr verwickelten Reflexbahnen, u. A. diejenige zwischen Acusticus

Digitized by Google

und Facialis, die mit dem Kleinhirn in Verbindung stehenden Reflexbahnen, die Bahn zwischen Acusticus und Opticus und diejenige zwischen Opticus und Oculomotorius, Trochlearis, Abducens, Hypoglossus und oberen Cervicalnerven. Speciell betont er, dass der Hypoglossus und der Trigeminus sowohl mit der Grosshirn- wie mit der Kleinhirnrinde in Verbindung stehen, während der Acusticus nur mittelbar durch die Vierhügel mit dem Kleinhirn (dem Gleichgewichtscentrum beim Menschen) in Verbindung steht.

Discussion.

Herr Posthumus Meyjes hat gleichfalls einige Male Fälle mit dem klinischen Bilde der Ménière'schen Krankheit mit Erfolg von der mittleren Muschel aus behandelt. In anderen Fällen war die Behandlung ohne Nutzen.

Herr Pel erinnert an die langen Intervalle, welche bei dieser Krankheit vorkommen. Es ist also für die Beurtheilung der 100 pCt. Heilungen von Bedeutung, zu wissen, wie lange sich diese Heilungen bewährt haben.

Herr ten Siethoff nennt nur die Fälle geheilt, wo mindestens ein Jahr nach der Behandlung kein Anfall mehr aufgetreten ist. Er theilt einen Fall mit von Morbus Ménièrii und Sclerosis aurium. Es bestand eine Hypertrophie der unteren Muschel. Zufälliger Weise beobachtete er die Patientin in einem Anfall. Sie hatte solchen Schwindel, dass sie die Augen nicht öffnen konnte. Durch Cocain-Application in die Nase wurde der Anfall, der sonst immer drei Tage dauerte, mit einem Male coupirt, so dass Patientin nach zehn Minuten die Augen aufmachte und nach einer halben Stunde aufstehen konnte und sich ganz normal fühlte. Durch die Nasenbehandlung ist Patientin von ihren Schwindelanfällen sowie von ihrer Taubheit genesen.

Herr Pel hofft, dass Herr S. seine Fälle ausführlich beschreiben werde. Der mitgetheilte Fall einer Patientin, die die Augen nicht aufmachen wollte, sieht sehr nach Hysterie aus.

Herr ten Siethoff antwortet, dass kein hysterisches Stigma bei der sorgfältig untersuchten Patientin anwesend war.

Herr Moll fragt, ob er gut verstanden hat, dass die Patientin an Sclerose litt und dass dieselbe durch die Nasenbehandlung genas. Er kann sich dies nicht denken und glaubt vielmehr, in Anbetracht der Muschelschwellung, dass ein Tubencatarrh vorgelegen, welcher mit der Beseitigung der Hypertrophie gleichfalls nachgelassen habe. Dass Schwindel durch Nasenbehandlung geheilt werden kann, beweist u. A. ein von ihm beobachteter Fall, wo Schwindelanfälle sich von einem linksseitigen Ohrcatarrh unabhängig zeigten, dann aber durch Abtragung eines Polypen aus dem hinteren Abschnitt der rechten Nasenseite dauernd schwanden.

Herr ten Siethoff bestätigt, dass er auch andere Patienten mit Ménière'schen Erscheinungen und Sclerose behandelt hat, bei denen kein Tubencatarrh bestand, und dass auch bei ihnen die Taubheit gebessert oder geheilt wurde. Eine Erklärung hierfür weiss er nicht zu geben.

XII. A. A. G. Guye (Amsterdam): Ueber die Plica vestibuli und das Ansaugen der Nasenflügel.

Die Rima vestibuli (die innere Nasenöffnung Zuckerkandl's) wird unter normalen Verhältnissen mit Hilfe des Musculus nasalis offen gehalten. G. liebt den Feldbausch'schen Nasenöffner nicht, weil

Digitized by Google

damit die Spannung der Nasenflügel andauernd künstlich zu Stande gebracht und die natürliche Uebung der Nasenmuskeln unterlassen wird. Er hält es für besser, sich durch das Halten eines Kirschkerns im Munde oder auf andere Weise in dem Athmen durch die Nase zu üben. In den Fällen, wo dies nicht geht und die Nasenflügel angesogen werden, lässt er die Patienten sich kleine Kautschukringe vorn in die Nase legen, welche die Nasenöffnung nicht mehr ausdehnen sollen, als nöthig ist, damit sie nicht herausfallen. Mit diesen Ringelchen sind viele seiner Patienten sehr zufrieden gewesen.

G. hat die Plica vestibuli in cadavere bei Menschen und Affen studirt. Bei den Affen verläuft dieselbe als eine Fortsetzung der unteren Concha horizontal bis an die vordere Nasenöffnung.

G. demonstrirt diese Verhältnisse an mehreren Affenköpfen.

Die folgenden Vorträge waren angekündigt, konnten aber wegen Mangel an Zeit nicht gehalten werden.

XIII. P. K. Pel (Amsterdam): Ein Fall von angeborener Larynxstenose.

Ein Säugling von circa neun Wochen, der asphyctisch zur Welt kam, zeigt von der Geburt an dauernd die folgenden Erscheinungen: 1. Stridulöse Athmung mit lautem schnarchenden Stenosengeräusch sowohl bei Ein- wie bei Ausathmung; 2. starke Excursionen des Kehlkopfes bei der Respiration; 3. inspiratorisches Einsinken des Jugulum, Epigastrium und der Thoraxseiten. Die Stimme hat beim Weinen einen normalen Klang. Ab und zu Anfälle von Asphyxie mit Cyanose, welche bei ruhiger Athmung fehlt. Das Kind entwickelt sich langsam. P. möchte wissen, 1. ob solche angeborenen Kehlkopfstenosen von den anderen Herren wahrgenommen worden sind; 2. auf welche Weise hier eine genaue Diagnose gestellt werden kann. Die Laryngoscopie ist unmöglich. Von der Radiographie erwartet P. ebenso wenig Auskunft. Kann die Spateluntersuchung nach Kirstein in diesem jungen Alter mit Erfolg in Anwendung kommen? P. meint den Sitz der Stenose unmittelbar oberhalb oder unter der Stimmritze annehmen zu müssen. Es sei noch erwähnt, dass die Inspection des Mundes und des Rachens nichts Abnormes verräth, ebenso wenig die äussere Palpation, und dass am engen Aditus laryngis palpatorisch nichts zu eruiren ist. 3. Ist therapeutisch etwas zu machen?

XIV. M. Bolt (Groningen): Ein Fall von Parotis-Fistel.

Seit längerer Zeit besteht Ohrenfluss und ein Gefühl von Vollheit im Ohr. Die Patientin hat nie Schmerz gehabt. Hörschärfe für Flüstersprache 3 m. Die Absonderung wird schlimmer beim Kauen. Im Gehörgang ist keine Spur von Schwellung oder Hyperämie, ebensowenig am Trommelfell; keine Perforation; kein Exsudat in der Paukenhöhle; keine Fistelöffnung ist nachweisbar. Die Untersuchung der Flüssigkeit ergiebt das Vermögen derselben, Stärke in Zucker umzusetzen, während sie ursprünglich keinen Zucker enthält. Die Flüssigkeit kann also nur Speichel sein. Es muss also eine Parotis-Fistel existiren, obgleich dieselbe nicht entdeckt werden kann.

XV. A. A. G. Guye: Demonstration von conischen Canülen für die Kieferhöhle.

G. wünscht zwei Canülen zu zeigen, welche er seit Jahren für die

Digitized by Google

Durchspülung der Kieferhöhle benutzt, und zwar anlässlich der Beschreibung cylindrischer Canülen von Herrn Posthumus Meyjes (M. f. O. No. 1, 1898). G. hat selbst früher lange Zeit solche Canülen gebraucht, ist aber davon zurückgekommen, 1. weil er Dauercanülen für die Kieferhöhlen nicht zweckmässig erachtet; 2. weil die Befestigung an einen Zahn letztere schädigen kann. Nachdem er gewöhnlich mit dem Hartmann'schen Bohrer die Alveole eröffnet hat, spült er die Höhle durch mittelst einer Ballonspritze und einer conischen Ebonit-Canüle, 5 cm lang und an der Spitze 2 mm stark. Die ersten Tage lässt er einen Jodoformgaze-Streifen im Canal liegen und nachher täglich die Höhle durchspülen. Wenn sich der Canal verengt, setzt G. auf die schwarze Canüle eine längere silberne mit feinerer Spitze, welche bis in das Antrum dringt. Als Spülflüssigkeit kommt gewöhnlich Salzlösung, mitunter auch Sublimat oder Jodoform-Glycerin in Anwendung. Nach der Durchspülung lässt er immer mit dem Menthol-Insufflator die Höhle trocken blasen. Mit dieser Methode hat er recht zufriedenstellende Resultate erhalten.

XVI. W. Posthumus Meyjes: Ein Fall von vermuthlicher Pneumatocele der Stirnhöhle.

Der 18jährige Patient leidet an rechtsseitiger chronischer, eiteriger Ethmoiditis, welche durch örtliche Behandlung vollständig ausheilt (December 1896). April 1897 klagt Patient über Kopfschmerz und Druck über dem rechten Auge. Er spürt an dieser Stelle eine Schwellung und sein Hut wird ihm zu klein. Die rechte Supraciliargegend ist prominent und druckempfindlich. Der grösste Schädelumfang beträgt 62 cm. Ein Abdruck der Schädelform zeigt in der rechten Supraciliargegend eine geringe Ausbuchtung. Letztere ist auf einem zwei Monate später (1. Juli) genommenen Abdruck deutlicher ausgesprochen. In der Nase nichts Besonderes, fast keine Secretbildung; die Schleimhaut atrophisch. Sondirung der Stirnhöhle gelingt nicht mit Sicherheit. Unter Jodkali in kleinen Gaben bessert sich der Kopfschmerz bedeutend. Ein dritter Schädelabdruck (17. September) zeigt die Prominenz deutlich zugenommen. Bei Durchleuchtung ist die Stirnhöhle gut transparent. In Anbetracht der progredienten Ausbuchtung der vorderen Stirnhöhlenwand ist bei unsicherer Diagnose die Explorativ-Eröffnung des Sinus angezeigt. In Narcose wird dieselbe von Prof. Rotgans ausgeführt. Der Knochen ist papierdünn; die normal gefärbte Schleimhaut wölbt sich nicht in die Knochenwunde hervor. Die Schleimhaut wird eröffnet, und man findet die Höhle vollkommen leer. Die ganze vordere Wand wird abgetragen und die Periost- und Hautlappen durch Naht wieder vereinigt. Abends fliesst ein wenig sanguinolente Flüssigkeit aus dem rechten Nasenloch ab. Die Wundheilung war ungestört. Beim Naseputzen wölbt sich die Haut über dem rechten Auge. M. meint, dass hier ein Verschluss des Ductus frontalis mit nachfolgender Druckerhöhung im Sinus bestanden habe, der der zweifellos kranke Knochen keinen Widerstand habe leisten können und betrachtet den Fall als eine Pneumatocele der Stirnhöhle.

Amsterdam, Juli 1898. H. Burger.

Digitized by Google

Sitzungen der Laryngologischen Gesellschaft in London.

(Schluss.)

Ordentliche Sitzung vom 11. Mai 1898.

Vorsitzender: Henry T. Butlin.

Mr. Betham Robinson stellt eine 36jährige ledige Frau vor, bei der sich im Anschluss an eine mehrere Jahre lang behandelte Kehlkopftuberculose, in deren Verlauf wegen Dyspnoe tracheotomirt werden musste, ein Kehlkopfcarcinom entwickelt hat. Schwellung der rechten Halsseite, die sich in letzter Zeit etwas erweicht hat, Infiltration der Wundränder der Tracheotomiewunde. Im Kehlkopf subglottischer Raum und rechter Sinus pyriformis durch die Geschwulst ausgefüllt, Stimmbänder kaum zu sehen. Allgemeinbefinden auffällig gut. Keine merkliche Abmagerung.

Mr. Betham Robinson stellt eine verheirathete 50jährige Frau vor, bei der eine luetische Infiltration der Muskelbänder des Larynx das Bild einer doppelseitigen Posticuslähmung vortäuschte. Die antiluetische Behandlung brachte alle Beschwerden zum Verschwinden, ebenso besserte sich der locale Befund.

Mr. Cresswell Baber demonstrirt die neueste Form des Kirstein'schen Autoscop. Er hält diese Untersuchungsmethode für geeignet, in passenden Fällen dem Laryngologen als Hilfsmittel zu dienen, aber nicht als Ersatz für die Laryngoscopie.

Dr. Teyler demonstrirt einen Fall von bösartiger Erkrankung des Larynx und Oesophagus.

Eine 37jährige verheirathete Frau klagt über Anschwellung des Halses und Schwierigkeiten, aber keine Schmerzen beim Schlucken. Bei der Untersuchung findet sich ausgedehnte Infiltration und Ulceration der ösophagealen Seite der Arytaenoidknorpel und -Bänder. Ein breitbasiges Neoplasma springt vom linken Aryknorpel gegen die Mittellinie vor und verwehrt den Einblick in den Larynx. Es ist oberflächlich exulcerirt. An der linken Halsseite Drüsenpackete, zum Theil erweicht und im Begriff durchzubrechen. Rechts beginnende Schwellung. Die histologische Untersuchung ergab zweifellos Epitheliom.

Hauptbeschwerde ausser der Dysphagia sei ein profuser, wässeriger Speichelfluss, gegen den ein Mittel gefunden werden müsste.

Dr. Bond hat dieselbe Patientin einige Wochen lang in seiner Klinik behandelt. Sie hatte damals Drüsenpackete und ein ulcerirendes Gewächs an der linken Pharynxseite, hinter den Arytaenoidei sich erstreckend. Jodkali schien zunächst bessernd zu wirken, weiter aber zeigte sich die Erkrankung als bösartig und stetig fortschreitend. Er empfiehlt Palpation der Geschwulst in solchen Fällen als diagnostisches Hilfsmittel.

Dr. Spencer empfiehlt Atropinpillen gegen den übermässigen Speichelfluss.

Dr. Dundas Grant stellt einen Fall vor von recidivirenden multiplen Papillomen des Larynx, der schliesslich unter täglicher Anwendung von Salicylsäure, in Alcohol gelöst, mittelst einer mit Watte armirten

Digitized by Google

Sonde geheilt wurde. Die Lösung wurde 1 pCt. stark angewendet, steigend bis auf 10 pCt.

Dr. Dundas Grant: 21jährige Gesangsschülerin klagt über mangelndes Timbre der Stimme. An der Prädilectionsstelle der Sängerknötchen eine Anhäufung von weissem Secret, nach dessen Entfernung man eine kleine Prominenz an dieser Stelle sehen kann: diese ist so klein, dass es zweifelhaft ist, ob sie einer krankhaften Veränderung zuzuschreiben ist, oder ob sie das früheste Stadium eines Sängerknötchens ist. Nach Beseitigung einer erheblichen Nasenverstopfung hat die Secretion auf den Stimmbändern sehr abgenommen.

Dr. Dundas Grant stellt einen Fall von mangelhafter Aussprache vor bei einer 30jährigen Frau. An Stelle des S wird das gutterale K untergeschoben. Gaumen etwas paretisch, Muscheln hypertrophisch. Nach Verkleinerung der letzteren mittelst Cocain wird die Aussprache des S leichter; bei Compression der Nasenlöcher noch mehr. Die Muscheln werden cauterisirt, und die Patientin unterwiesen, sich selbst in der Aussprache des Zischlautes zu üben.

Anmerkung: Seither hat Dr. Grant gefunden, dass der S-Laut noch leichter ausgesprochen wird, wenn die Patientin den Unterkiefer vorschiebt.

Dr. Sharman zeigt einen Fall von etwa erbsengrossem festsitzenden Papillom der linken Tonsille, begleitet von einem etwas grösseren, gestielten Papillom am hinteren Gaumenbogen.

Mr. Atwood Thorne zeigt einen bereits im März vorgestellten Fall von Larynxparalyse, der neuerdings häufiger epileptiforme und Schwindelanfälle, sowie Larynxspasmen und Zuckungen gehabt hat. Die Aetiologie des Falles ist dunkel.

Dr. Edward Vaco zeigt einen Fall von Pharyngomycosis, der wegen der grossen Zahl und Ausdehnung der Excrescenzen bemerkenswerth ist. Die Localbehandlung (Galvanocaustik, Gurgelungen und Pinselungen etc.) blieb ebenso erfolglos, wie die Allgemeinbehandlung (Eisen, Arsen, Seebäder).

Dr. Tilley empfiehlt lebhaft eine Lösung von Acid. salicylic. in absolutem Alcohol (1 : 4), von der er sehr gute Resultate gesehen hat. Die Lösung ist sehr stark und muss sehr vorsichtig und streng local angewendet werden.

Dr. Grant empfiehlt diese Behandlungsweise auch bei Pachydermie des Larynx.

Dr. W. Hill meint, dass man a priori die Nützlichkeit der Salicylsäure erwarten solle, wenn man ihren Nutzen bei ähnlichen Erkrankungen an anderen Körpertheilen beobachtet, wie Warzen, Hühneraugen etc.

Dr. Law hat Acid. boric. in absolutem Alkohol vergeblich versucht, will aber einen Versuch mit Salicylsäure machen.

Mr. Symonds demonstrirt einen Patienten mit syphilitischen Ulcerationen und Perichondritis des Larynx, ferner ein festsitzendes Fibrom am Stimmband.

Mr. Morley Ayar zeigt einen Mann, der seit einem Jahr an Schmerzen und Kältegefühl in dem unteren und mittleren Theil der Stirn leidet. Objective Symptome keine ausser hypertrophischer Rhinitis,

Digitized by Google

die ab und zu mit geringer Besserung behandelt ist. Jodkali, Quecksilber vergeblich gegeben, ebenso Phenacetin und Antipyrin. Der Vortragende möchte wissen, ob man event. auf eine Exostose fahnden könne, oder ob die hypertrophische Rhinitis energischer behandelt werden solle, unter der Voraussetzung, dass die Symptome einer Sinuseiterung zuzuschreiben sind.

Mr. Cresswell Baber findet kein Anzeichen für eine Sinuseiterung.

Dr. Hill hält den Fall für eine Sinuseiterung, es sei aber keine Indication für eine Eröffnung der Höhle vorhanden.

Mr. Lake zeigt Schnitte durch eine mit der galvanocaustischen Schlinge entfernte Epiglottis.

Mr. Laurens zeigt einen Fall von doppelseitiger subglottischer Schwellung, das rechte Stimmband sehr beeinträchtigt in seiner Bewegung. Der Zustand hat seit Januar unverändert angehalten. Allgemeinbefinden gut, heisere Stimme und geräuschvolle Respiration.

Mr. Spencer hält den Fall für eine maligne Erkrankung, da schon einige Nackendrüsen inficirt seien. Er hat einen ähnlichen Fall gesehen.

Sir Semon glaubt nicht an das Vorhandensein eines Tumors, sondern mehr an chronische Perichondritis etc. Er empfiehlt Jodkali und Leiter'sche Kühlröhren.

Dr. Bennet zeigt einen Fall von rechtsseitiger Posticuslähmung, der unter Jodkalibehandlung sich wesentlich gebessert hat, obwohl sonst keine Anzeichen für Syphilis sprachen. Dr. F.

II. Kritiken.

Die Schwerhörigkeit durch Starrheit der Paukenfenster. Von Dr. Rudolf Panse in Dresden-Neustadt. Mit 2 lithograph. Tafeln und 15 Originalabbildungen im Texte. Jena 1897, Verlag von Gustav Fischer. Besprochen von Dr. Rudloff in Wiesbaden.

Panse, dessen kritische Feder im Kreise der mit der Litteratur vertrauten Fachgenossen wohl bekannt ist, hat sich der schwierigen Aufgabe unterzogen, in dem vorliegenden Werke das Krankheitsbild der Starrheit der Paukenfenster zur Darstellung zu bringen und hat diese Aufgabe, wie ich von vornherein bemerken will, meisterhaft gelöst.

Im ersten Capitel werden die in Betracht kommenden anatomischen, histologischen und entwicklungsgeschichtlichen Verhältnisse eingehend besprochen, dabei wird die topographische Anatomie mit besonderer Berücksichtigung der für chirurgische Eingriffe wichtigen Gesichtspunkte nach eigenhändigen Zeichnungen des Autors nach Knochenschnitten und microscopischen Serienschnitten in horizontaler, sagittaler und frontaler Richtung beschrieben.

Das zweite Capitel ist der Physiologie gewidmet. In demselben führt Panse zunächst aus, welche Anschauungen die verschiedenen Autoren über die Art der Zuleitung der Schallwellen zum Labyrinthe haben, er schildert die bisher zur Klärung der Frage angestellten Experimente,

Digitized by Google

um schliesslich seine eigenen Ansichten darzulegen. Ein vom Autor construirtes, genau beschriebenes Modell ist sehr geeignet, das Verständniss für die dabei in Frage kommenden physiologischen Vorgänge zu fördern.

Das dritte Capitel umfasst die Pathologie. Nachdem der Autor eine genaue Uebersicht über die seit dem Jahre 1777 erschienene, einschlägige Litteratur gegeben hat, geht er auf die im Jahre 1860 von Toynbee veröffentlichten Fälle von Steigbügelfixirung näher ein und stellt dann „die Sectionsergebnisse hochgradig Schwerhöriger zusammen, bei denen eine ursächliche Erkrankung des Labyrinthes mit der Sicherheit auszuschliessen war, welche der jeweilige Stand der Untersuchungsmethode bot.“ Dabei unterscheidet Panse folgende Gruppen:

1. Zur ersten Gruppe gehören Fälle von einfacher Starrheit des Steigbügels (Starrheit, welche auf festen Adhäsionen oder auf Starrheit des Ringbandes beruht, oder Fälle, welche von den Autoren nur unter der Bezeichnung Ankylose angeführt werden).
2. Zur zweiten Gruppe werden Fälle mit knöcherner Ankylose gerechnet.
3. Die dritte Gruppe wird durch die Fälle Toynbee's gebildet.
4. Die vierte Gruppe besteht aus Fällen mit Veränderungen im Labyrinth.
5. In der fünften Gruppe werden zehn Fälle von isolirter Erkrankung des runden Fensters beschrieben.
6. Die letzte Gruppe wird durch Fälle gebildet, bei denen Starrheit beider Fenster nachgewiesen wurde.

Die Sectionsergebnisse werden genau angeführt, sodass sich der Leser ein Urtheil bilden kann. Unter den Fällen zeichnen sich die beiden Bezold'schen Fälle durch eine gründliche functionelle Prüfung und sorgfältige pathologisch-anatomische Untersuchung aus. Wenn Panse in Betreff der Toynbee'schen Fälle betont, dass der Werth derselben fast stets überschätzt werde, so wird man ihm gewiss beistimmen. Die beschriebenen Fälle werden in einer Tabelle übersichtlich zusammengestellt. Daran reihen sich mehrere Tabellen, in welchen die besonderen pathologischen Veränderungen in den verschiedenen Abschnitten des Gehörorgans aufgezählt werden. Der Inhalt der Tabellen wird vom Autor sorgfältig erläutert und kritisch besprochen. Auf Grund der Prüfung des vorliegenden Sectionsmaterials kommt der Autor zu dem Resultat, dass „die secundäre Atrophie des nervösen Theiles des Ohres als ein äusserst seltenes Vorkommniss zu betrachten ist. Sie wurde einmal bei Starrheit nur eines Fensters beobachtet, sie tritt leicht ein bei Synostose beider Fenster.“

Was nun die Aetiologie anbetrifft, welche im vierten Capitel besprochen wird, so wird festgestellt, dass die Starrheit der Paukenfenster eine Krankheit des mittleren Alters ist, selten vor dem 30., nur ausnahmsweise vor dem 20. Lebensjahre vorkommt, und dass sie ihre Entstehung hauptsächlich Erkältungen, Eiterungen und Verletzungen verdankt.

Nachdem im fünften Capitel die Symptome und der Verlauf des Krankheitsbildes geschildert sind, wird im sechsten Capitel die Diagnose eingehend besprochen. Dabei wird die Bedeutung der Hörprüfung

Digitized by Google

hervorgehoben und auf die grossen Verdienste, welche sich Bezold um deren Ausbildung erworben hat, hingewiesen.

In Folge seiner Untersuchungen ist es möglich, „dass wir heute die Diagnose der Starrheit der Fenstermembranen und speciell des Steigbügels mit einer an Gewissheit grenzenden Wahrscheinlichkeit zu stellen im Stande sind.“ Ferner werden die übrigen Autoren, welche auf diesem Gebiete hervorgetreten sind und die von ihnen angegebenen Methoden (Wolf, Lucae, Schwabach, Weber, Rinne, Gellé) angeführt. Am Ende des Capitels werden die Schlüsse, zu welchen der Verfasser kommt, übersichtlich zusammengestellt.

In Bezug auf die Therapie, welche im siebenten Capitel abgehandelt wird, unterscheidet Panse die nicht operative und die operative Behandlung. Specieller wird die Methode der Mobilisation des Steigbügels mit ihren unsicheren Erfolgen zur Darstellung gebracht. Nach Besprechung der Thierversuche, welche von den verschiedenen Forschern zum Studium der durch Stapesentfernung bedingten Veränderungen angestellt wurden, wobei die Ergebnisse der Gruner't'schen Arbeiten besonders betont werden, geht der Autor zur Schilderung der Steigbügelextraction über. Mit derselben Genauigkeit, wie sie in den früheren Capiteln zum Ausdruck kommt, werden die bisher veröffentlichten Extractionen beschrieben; darunter befindet sich ein vom Autor während seiner Assistentenzeit in Halle zum ersten Male in der Weise operirter Fall, dass zuvor die Mittelohrräume nach Stacke freigelegt wurden. Ferner werden in einem besonderen Abschnitte die günstigen Folgen einer von Cozzolino — unfreiwillig — bewirkten Verletzung des runden Fensters und einer von Blake ausgeführten Durchtrennung von Adhäsionen in der Umgebung des runden Fensters hervorgehoben.

Eine tabellarische Uebersicht über die Erfolge von 44 Steigbügelentfernungen lässt Folgendes erkennen.

In 33 Fällen wurde das Gehör gebessert,
„ 3 „ blieb es dasselbe,
„ 5 „ ist der Erfolg nicht zu erkennen,
„ 3 „ trat eine Verschlechterung ein.

Dabei erscheint es bedeutungslos, ob die Steigbügelfixirung eine Folge von Eiterung oder Sclerose war, da von 10 wegen Sclerose operirten Fällen acht gebessert wurden und nur zwei unbeeinflusst blieben; doch glückt die Operation bei Sclerose seltener. Leider lassen die ungenauen Angaben der einzelnen Autoren keine Schlüsse über den Einfluss der Operation auf die subjectiven Geräusche zu. Von grosser Wichtigkeit ist die Thatsache, dass nach der Steigbügelextraction eine Infection des Labyrinthes, auch wenn sie bei eiteriger Erkrankung der Mittelohrräume vorgenommen wurde, nicht erfolgt ist; wohl aber ist mehrfach — bei 44 Fällen 17 Mal — Schwindel aufgetreten, welcher bei sämmtlichen Fällen nach verschieden langer Dauer verschwunden ist. Sodann werden die Indicationen zur Steigbügelentfernung aufgestellt. Die präcise und vorsichtige Indicationsstellung lässt erkennen, dass Panse bei der Deutung der Resultate, welche seine eigenen Arbeiten und Forschungen, sowie das Studium der Litteratur ergeben haben, kritisch verfährt.

Endlich schildert der Autor die von ihm ausgebildete Technik.

Digitized by Google

Nachdem das Mittelohr nack Stacke freigelegt und die Blutung sorgfältig gestillt ist, wird durch das Trommelfell ein Lappenschnitt nach Blake resp. ein Schnitt vom Hammerkopfe dem hinteren Limbusrande entlang nach unten geführt. Hammer und Amboss bleiben in situ. Jetzt wird die laterale knöcherne Paukenwand abgemeisselt, das Amboss-Steigbügelgelenk durchtrennt, der Amboss entfernt, der Steigbügel mit einer Ohr-Hakenpincette gefasst und mit leichtem Zuge ohne seitliche Bewegungen aus der Nische herausgehoben. Wenn der Steigbügel dem Zuge nicht folgt, dann ist mit einer $^1/_2$ mm grossen Kugelfraise am vorderen unteren Rande der Nische, d. i. an der Grenze des ovalen Fensters und der Stapesfussplatte ein Loch anzulegen und von hier aus die Platte mit einem kleinen Häkchen im Ganzen oder stückweis zu entfernen. Da das häutige Labyrinth unterhalb des ovalen Fensters 1 mm medialwärts von der Knochenwand entfernt liegt, wird eine Verletzung desselben vermieden. Schliesslich wird der Hammer excidirt, das Operationsfeld mit einer Jodoform-Borsäuremischung 1:4 (Macewen) bestäubt, die Wunde hinter dem Ohre genäht, der Gehörgang auf die Knochenunterlage auftamponirt und die Nachbehandlung nach den von Stacke entwickelten Principien durchgeführt, bis die ganze Wundhöhle mit Epidermis bedeckt ist.

Das Buch, welches in einem gefälligen Stile geschrieben ist, zeugt von dem ausserordentlichen Fleisse und der Gründlichkeit des Verfassers; möge es im Kreise der Fachgenossen die wohlverdiente Anerkennung finden.

III. Referate.

a) Otologische:

Nachweis von Taubheitsimulation. Von Dr. Köbel. (Festschrift des Stuttgarter ärztlichen Vereins 1897 und Wiener med. Presse 1897, No. 44.)

Es wird ein durchbohrtes Korkstück in den äusseren Gehörgang eingepresst; der Simulant, welchem die Durchbohrung des Korks unbekannt ist, giebt an, gar nicht zu hören. Dr. P. K.

Subduralabscesse, ihre Diagnose und Behandlung. Von J. S. Tschuprina. (Detskaja Medicina 1897, No. 6.)

Unter diesem etwas hochtrabenden Titel beschreibt Verf. einen von ihm bei einem 14jährigen Knaben beobachteten Fall von Subduralabscess in Folge von Otitis media purulenta. Der Abscess stand durch zwei Fistelgänge in der Regio mastoidea mit der Aussenwelt in Verbindung. Die Blosslegung des Krankheitsherdes verlangte blos die Anwendung des scharfen Löffels. Es erfolgte anstandslose Heilung. Diagnostisch legt Verf. bei solchen endocraniellen Eiterungen dem Valsalva'schen Versuch grosse Bedeutung bei, bei dessen Anwendung der Eiter sich durch die Fistelgänge resp. Gehörgang ergiessen soll. Den diagnostischen Werth dieses Verfahrens fand er auch bei einem Fall von vereitertem Kephalhämatom bestätigt. Gorodecki.

Digitized by Google

b) Rhinologische:

Nasenstein um einen Kirschkern gebildet. (Sur un cas de rhinolithe développé autour d'un noyau de cérise.) Von Dr. A. Raoult. (Revue médicale de l'Est 1898, No. 5 und Revue hebdomadaire de laryngologie et d'otologie 1898, No. 24.)

Verf. giebt eine genaue Krankengeschichte von dem gegebenen Falle, ohne etwas Neues zu bieten. Dr. P. K.

Ungenügende Nasendurchgängigkeit, verursacht durch übermässige Vorwölbung des vorderen Bogens der ersten Halswirbel. (Insuffisance nasale causée par la prominence exagerée de l'arc antérieur des premières vertèbres cervicales.) Von Dr. Mendel. (Arch. internat. de laryngol. etc., Bd. XI, No. 3, Mai/Juni 1898.)

Vier Fälle, Kinder von 4—8 Jahren betreffend. Die Verengerung erstreckte sich auf das Cavum pharyngonasale, und gewährten die Patienten den Eindruck von mit adenoiden Vegetationen Behafteten. Auf operativem Wege ist nach M. Nichts zu erreichen, doch meint er, dass bei zunehmendem allgemeinen Wachsthum der Kinder auch das Cavum pharyngonasale sich erweitere und hiermit die Erscheinungen der Verengerung zurückgehen. Beschorner.

Fremdkörper eine Rhinitis caseosa simulirend. (Corps étranger simulant la rhinite dite caséeuse.) Von Dr. Zapparoli. (Boll. della malat. dell' orecch., la gola e del naso und Annales des maladies de l'oreille et du larynx 1898, No. 3.)

Der Fremdkörper bestand in einem Damenschuhknopf. Verf. kommt zu dem Schlusse, dass eine „käsige Rhinitis" gar nicht besteht und dass, wenn selbe vorkommt, es sich immer um einen Fremdkörper, Trauma, Syphilis oder Sinusitis handelt. Dr. P. K.

Ein neuer Nasenrachenspiegel. (Un nouveau spéculum rhinopharyngien.) Von Dr. Chambellan. (Académie de médecine de Paris, séance du 26. avril 1898.)

Der Spiegel ist mit dem Zungenspatel verbunden und kann mittelst des Daumens derselben Hand in verschiedenen Winkeln bewegt werden; der Arzt behält die andere Hand zum Operiren frei. Das Ganze lässt sich leicht auseinandernehmen und desinficiren. Instrumentenmacher Lüer in Paris fabricirt dasselbe. Dr. P. K.

Zur Ozänafrage. Von Dr. Cholewa und Dr. H. Cordes in Berlin. (Arch. für Laryngol. etc. 1898, Bd. VIII, pag. 18.)

Zunächst Referat über das bis jetzt auf diesem Gebiet Geleistete, zum Zwecke, die Befunde früherer Forschungen so zu ergänzen und sie derartig mit einander zu verbinden, dass eine klare Einsicht in die Reihenfolge der pathologischen Vorgänge der Ozäna sich ergiebt. Sodann eigene, insbesondere microscopische Untersuchungen, aus denen hervorgeht, dass die fettige Degeneration der Drüsenepithelien und der Schleimhaut, entgegen der Annahme anderer Autoren, als eine characte-

Digitized by Google

ristische Eigenthümlichkeit für den Process, der das Bild der Ozäna hervorruft, nicht angesehen werden kann, da fettige Zustände nach obigen Untersuchungen auch bei allen Nasenaffectionen, die ohne Fötor und Atrophie einhergehen, vorkommen können, nach der Autoren Erfahrungen sogar constant vorhanden sind. Was den Schwund des Knochens aber anlangt, so muss dieser, wenigstens nach den von Ch. und C. untersuchten Fällen von Ozäna, als ein selbstständiger, primärer Process angesehen werden und darf in seiner Bedeutung für das ganze Krankheitsbild nicht unterschätzt werden. Freilich hat auch die Untersuchung der Knochen, wie Ch. in seinen Schlussfolgerungen hervorhebt, nichts ergeben, was nur einigermaassen hätte ätiologisch als Schlüssel für die Entstehung des ganzen Processes dienen können. Ob eine Trophoneurose als primäre Ursache für den Knochenprocess der Ozäna zu Grunde liegt, lässt Ch. dahingestellt sein, bemerkt aber dazu sehr richtig, dass, wenn jeder Ozäna eine solche zu Grunde liegen sollte, Trophoneurosen unendlich häufig und gewöhnlich sein müssten. Die Therapie anlangend, so hält Ch. das von ihm geübte Verfahren, die Muschelknochen zu brechen, bei frischen Fällen für nicht irrationell. Er geht hierbei von der Erfahrung aus, die man beim osteomalacischen Process der Knochen gemacht hat, dass nämlich eine lebhafte Verkalkung in diesen eintritt, wenn, sei es durch ein directes Trauma, sei es durch die Körperbelastung oder durch Muskelzug, eine Fractur herbeigeführt wird. Es etablirt sich dann eine regenerative Ostitis, die zu reichlicher Callusbildung und ihren Consequenzen führt. So bei seinem oben angedeuteten Verfahren: durch die entzündliche Reaction und dadurch herbeigeführte regere Blutzufuhr zum Knochen und zur Schleimhaut wird anfänglich die Eiter- und Schleimproduction eine stärkere, trotzdem eine Verletzung der Schleimhaut an sich nicht stattgefunden hat. Nach und nach indessen geht jene Reaction vorüber, und werden die Gewebe weiteren Infractionsvornahmen gegenüber mehr und mehr tolerant. Beschorner.

Ein Fall von Fremdkörper im linken Nasengange. 42 Jahre darin. Beseitigung nach Durchleuchtung. (Un cas de corps étranger du canal nasal gauche avec épreuve radiographique. Durée du séjour; 42 ans; extirpation.) Von Dr. Mounier in Paris. (Arch. internat. de laryngol. etc., Bd. XI, No. 3, Mai/Juni 1898.)

Trotz Entfernung einer Canüle, welche 42 Jahre im linken Nasengange einer 56 Jahre alten Frau gesessen hatte, kehrten Knochenempfindlichkeit und eitriger Ausfluss wieder. Erst nachdem mittelst Durchleuchtung nachgewiesen war, dass noch ein Rest des Fremdkörpers zurückgelassen wurde und nach nunmehriger vollständiger Beseitigung, trat endgiltige Heilung ein. Beschorner.

Ein Fall von Berufsrhinitis. (Un cas de rhinite professionnelle. (Von Dr. Prota. (Bollet. della mal. dell' orecch., la gola e del naso und Annales des maladies de l'oreille et du larynx 1898, No. 3.)

Ein 31jähriger Mann war in stetiger Berührung mit Sägemehl von Pappel- und Tannenholz, welche eine starke eitrige Rhinitis fortwährend unterhielten. Alcalische, leicht antiseptische Auswaschungen, Borvaselin

Digitized by Google

mit Acid. salicylicum, besonders aber das Fernbleiben von dem Sägemehl brachten definitive Heilung. Verf. bringt den Fall als Beispiel einer der so vielfachen Berufsrhinitiden. Dr. P. K.

---

c) Pharyngo-laryngologische:

Ein Stecknadelnverzehrer. (Un mangeur d'épingles.) Von Dr. Thomas Annaudale. (Méd. mod. und Le médecin 1898, No. 16.)

V. besorgte in der Infirmerie Royale d'Edinbourg einen 12jährigen Knaben, welcher behauptete, mehrere Stecknadeln verschluckt zu haben. Da der Patient nur leichte, unbedeutende epigastrische Schmerzen empfand, so glaubte man seinen Aussagen nicht. Nach einer abführenden Dosis Ricinusöl aber gingen eine grosse Zahl theils gerader, theils gebogener Stecknadeln ab. Während zwei folgenden Wochen gingen von dem kleinen Patienten eine ganze Sammlung Fremdkörper ab, wovon Verf. die Liste giebt. Es waren 52 Stecknadeln, 1 Nähnadel, 5 Nägel mit dicken Köpfen, 3 kleinere Nägel, 1 Hemdenknopf, 4 Zimmermannsnägel, 3 Schuhnägel. Alle diese Fremdkörper riefen nicht die geringste Darmstörung hervor. Interessant wäre es gewesen, zu wissen, ob die Radiographie zur Diagnose dieser Fremdkörper beigetragen hätte. (? Der Ref.) Dr. P. K.

Die Diphtheritis im Hôpital Trousseau während des Jahres 1897. (La diphtérie à l'hôpital Trousseau pendant l'année 1897.) Von Dr. Richardière. (Société médicale des hôpitaux de Paris, 15 avril 1898 und Semaine médicale 1898, No. 22.)

Von 696 Kindern, bei welchen Diphtheritis klinisch und bacteriologisch diagnosticirt war und welche alle im Hôpital Trousseau behandelt wurden, starben 125, d. h. 17,9 pCt. Rechnet man die 31 Kranken, welche sterbend in's Spital gebracht wurden und bei welchen gar keine Behandlung mehr eingeleitet wurde, so ist die Mortalität auf 94, d. h. auf 14,1 pCt. herabgesetzt. Von den 696 Kranken brauchten 433 gar nicht operirt zu werden; von letzterer Zahl starben 18, d. h. 4,1 pCt. Von 172 der Tubage unterworfenen Kindern starben 47, d. h. 27,3 pCt. Die Todesursache aller Operirten war die Bronchopneumonie. Die schnelle Tracheotomie vor jeder anderen Behandlung musste 11mal ausgeführt werden; es kamen dabei 5 Todesfälle vor, d. h. 45,4 pCt. Die spätere Tracheotomie nach misslungener Tubage wurde 56mal mit 45 Todesfällen ausgeführt. Die Behandlung bestand ausschliesslich in Seruminjectionen; es wurden 20 ccm bei über 2 Jahre alten Kindern, bei 1—2 Jahre alten 10—15 ccm, bei unter einem Jahre alten 10 ccm Serum eingespritzt; meistens genügte eine einzige Einspritzung zum Stillstehen der Krankheit. Zum Reinigen des Schlundes wurden in nicht schweren Fällen einfach lauwarmes, gekochtes Wasser, bei schweren Calcaria hypermanganica ($^1/_{4000}$) und Sublimat (Sublimat 1, Glycerin 30) angewandt. Bei eintretender Bronchopneumonie wurde von den kalten Bädern als nicht zuverlässig abgesehen, dagegen dreistündlich je ein 10 Minuten langes, warmes Bad gegeben. Die meisten Fälle waren bacteriologische Mischformen, ohne dass diese Mischformen

Digitized by Google

als solche eine schlechtere Prognose mit sich brachten; die schlechten klinischen Symptome waren von unfehlbarer prognostischer Bedeutung. Dr. H. Barbier bemerkt zu dieser relativ sehr günstigen Statistik, dass man bei der Quantität der Seruminjection zwar am meisten das Alter, in zweiter Linie aber auch den Kräftezustand und die körperlichen Verhältnisse der Patienten berücksichtigen muss. Die Untersuchung des Pharynx und der Pseudomembranen mit dem blossen Auge ist höchst mangelhaft; die allgemeinen Zeichen einer diphtheritischen Intoxication (frühzeitige Anämie, blasse Farbe, Kräfteschwund, schneller Puls) sind viel bedeutungsvoller; zur Constatirung einer Mischinfection bedarf es der bacteriologischen Diagnose als des einzigen Mittels, und in solchen Fällen besteht ausser der diphtheritischen eine andere Infection, gegen welche wir mit dem Behring-Roux'schen Serum leider vergebens kämpfen; in solchen Fällen bleibt die locale Behandlung von der grösster Wichtigkeit. Dr. P. K.

Behandlung des Sarcoms der Mandeln mit Arsen. (Traitement arsenical du sarcome des amygdales.) Von Dr. P. Heymann in Berlin. (Arch. internat. de laryngol. etc., Bd. XI, No. 3, Mai/Juni 1898.)

Zur Vervollständigung seiner im Arch. internat. de laryngol. etc., Bd. X, pag. 126 veröffentlichten Mittheilung theilt H. neuerlich mit, dass unter Anwendung von Arsen sich in einem Fall von Sarcom des Pharynx und der Mandeln die Infiltration dergestalt zurückbildete, dass die bestehenden Suffocationszufälle nachliessen und Patient seinem Beruf als Bildhauer unbeschränkt nachgehen konnte. Beschorner.

Ueber Tracheotomie bei localer Anästhesie ohne allgemeine Narcose. (De la trachéotomie sous l'anesthésie locale, sans narcose générale.) Von Dr. B. Fraenkel. (Société laryngologique de Berlin, 4. février 1898 und Revue hebdomadaire de laryngologie et d'otologie 1898, No. 10.)

Verf. zieht die locale Anästhesie vor; er spritzt auf jeder Seite des Larynx eine 20proc. Cocainlösung, einen Theilstrich der Pravazspritze, also 4 cg Cocain ein. Patient spürt die Operation nicht.
Dr. P. K.

Heilung eines angeborenen Kropfes bei einem Säugling durch Schilddrüsenernährung der Amme. (Guérison du goitre congénital d'un nourrisson par l'alimentation thyroïdienne de la nourrice.) Von Dr. A. Mossé und Dr. Cathala. (Académie de médecine de Paris, séance du 12. avril 1898.)

Das Verhältniss des Cretinismus, des Stehenbleibens der körperlichen und geistigen Entwickelung einerseits und dem Kropfe andererseits ist Allen bekannt. Der practisch wichtige Erfolg der Opotherapie in Fällen von Dysthyroïdismus und Athyroïdismus ist ebenfalls bekannte Thatsache. Der betreffende Säugling war drei Monate alt, seine Mutter hatte ebenfalls eine hypertrophische Schilddrüse und war geistig wenig entwickelt, ohne ausgesprochenen Cretinismus und Myxödem zu zeigen. Das sehr elende Kind war nicht myxömatös, zeigte aber einen bilobären Kropf, welcher auf jeder Seite der Mittellinie wallnussgross

Digitized by Google

hervorragte. Syphilis war ausgeschlossen. Man gab nun der Mutter täglich zwei trockene Thyroidintabletten, welche Dosis ungefähr 1,50 g Schilddrüse entspricht, fünf Tage lang, wartete dann 4—5 Tage ab, um mit derselben Dosis wieder zu beginnen. Es trat kein Symptom von Thyroidismus weder bei der Mutter noch bei dem Kinde auf. Nachdem 50 Tabletten verzehrt waren, nahm der Kropf bei der Mutter und namentlich beim Kinde ab; letzteres glich anderen Kindern desselben Alters. Nach einer zweiten, viel kürzeren, ähnlichen Behandlung wurde das Kind ganz blühend, und selbst durch die Palpation war keine Schilddrüsenschwellung mehr nachzuweisen.

Das Beispiel ist interessant und muntert zur Nachahmung auf.

Dr. P. K.

Behandlung der acuten Laryngitis mittelst Ichthyolpulverisationen. (Traitement de la laryngite aigue par des pulvérisations d'ichtyol.) Von Dr. Cieglewicz. (Semaine médicale 1898, No. 15.)

Verf. bedient sich einer 2proc. kalten Lösung von Ichthyol, welche mit dem gewöhnlichen Zerstäuber nicht zu tief zwei Mal täglich eingeathmet wird. Heiserkeit, Hustenanfälle und Laryngismus stridulus verschwinden schnell.

Dr. P. K.

Ein Fall von Struma accessoria Baseos linguae; Entstehung von Myxödem nach deren Entfernung. (Aus dem Obuchow-Frauenhospital.) Von J. B. Seldovitch. (Letopis russk. Chirurgii 1897, fasc. 3.)

Verf. giebt zunächst eine Uebersicht über die Literatur der accessorischen Strumen, speciell der an der Zungenbasis, und geht dann zur Beschreibung des von ihm beobachteten Falles über. Es handelte sich um ein 14jähriges Mädchen, bei dem in der Gegend des Foramen coecum linguae sich eine kirschgrosse Geschwulst gebildet hatte. Dieselbe wurde mittelst galvanocaustischer Schlinge in toto entfernt und erwies sich bei der histologischen Untersuchung als eine Struma partim hyperplastica, partim colloides. Es erfolgte anstandslose Heilung, doch entwickelte sich nach einigen Monaten eine ausgeprägte Cachexia strumipriva, gegen welche zuerst Baumann's Jodothyrin ohne Erfolg, späterhin Thyreoidin Merck verabreicht wurde. Auf letzteres Präparat erfolgte Heilung.

Gorodecki.

Anwendung des Natron salicylicum bei der Behandlung der pseudodiphtheritischen und einfachen Anginen. (De l'emploi du salicylate de soude dans le traitement des angines pseudodiphtéritiques et des angines simples.) Von Dr. Meyer. (Quatrième congrès français de médecine interne, Montpellier, 12.—16. avril und Semaine médicale 1898, No. 22.)

Während einer Epidemie von echter Diphtheritis kommen auch viele Sorten anderer Anginen, welche nicht Diphtheritis sind, vor. Bei allen diesen pseudodiphtheritischen und einfachen Anginen bewähren sich Gurgelungen mittelst Natron salicylicum als das am schnellsten wirkende Heilmittel: Psendomembranen, Schmerz, Schlingbeschwerden verschwinden rasch.

Dr. P. K.

Digitized by Google

Beiträge zur Diagnose und Therapie des Larynxkrebses. Von Prof. Dr. O. Chiari in Wien. (Arch. f. Laryngol. etc. 1898, Bd. VIII, pag. 67.)

Nach Mittheilung und genauer Beschreibung zunächst einiger höchst instructiver Fälle, welche darthun, dass trotz aller Schwierigkeiten und Fehlerquellen doch die histologische Untersuchung exstirpirter Stücke noch der sicherste Behelf zur Diagnose des Kehlkopfkrebses ist, wenn man nur nicht nach dem ersten negativen Befunde, wenn sonst klinische Anhaltspunkte zur Annahme einer malignen Neubildung vorhanden sind, auf die Untersuchung anderer Stücke der Neubildung verzichtet, geht Ch. auf die Differentialdiagnose gegen Papillom, Pachydermie, Tuberculose und Syphilis über und bringt hierauf bezügliche interessante Fälle als Beispiel, welche erkennen lassen, dass die Schwierigkeiten namentlich bei Pachydermie, wenn sie ausnahmsweise an anderen Orten als an den hinteren Enden der Stimmbänder localisirt ist, und zuweilen bei Syphilis sehr grosse sind, zumal da, allerdings ausnahmsweise, beim Carcinom die antiluetische Behandlung lange Zeit hindurch eine bedeutende Rückbildung der Erscheinungen veranlassen kann. Die Therapie anlangend, so schliesst sich Ch. der jetzt allgemein anerkannten Ansicht an, dass der Kehlkopfkrebs in vielen Fällen der Heilung zugänglich und daher hier ein Nihilismus in der Therapie nicht am Platze ist. Sobald der Krebs im Larynx nachgewiesen, soll er radical entfernt werden, und eignet sich für diese Maassnahme besonders der innere, wenig ausgebreitete Krebs, namentlich solange er auf die Stimmbänder beschränkt ist. Als Operationsmethoden kommen in Frage: die endolaryngeale Exstirpation, welche ihre grösste Bedeutung als diagnostisches Hilfsmittel hat, um durch Excidiren einzelner Theile eine histologische Diagnose möglich zu machen. Zu curativem Zwecke ist diese Methode nur ausnahmsweise gerechtfertigt, da dauernde Erfolge nur sehr selten sind und die Gefahr besteht, dass die richtige Zeit zur Vornahme einer Operation von aussen versäumt wird. Wesentlich günstiger sind in neuerer Zeit die Erfolge der zweiten Operationsmethode, der Thyreotomie oder Laryngofissur mit Excision von Weichtheilen geworden, und bringt Ch. fünf einschlägige Fälle, von denen nur einer starb, während die anderen vier als geheilt betrachtet werden können. Davon bekam einer nach einem Jahre Recidiv, welches neuerlich entfernt wurde. Die Vortheile der Thyreotomie und Laryngofissur bestehen in der relativen Ungefährlichkeit, in den guten Heilresultaten und namentlich in der Erhaltung der Stimme und Ermöglichung des Schlingens, ohne dass Patient gezwungen wäre, die Canüle zu tragen. Die Pharyngotomia subhyoidea und lateralis eignet sich nur für Fälle, wo die Neubildung an der Epiglottis, den ary-epiglottischen Falten und manchmal auch zugleich an der Zungenbasis sitzt. Sie wurden von Ch. in je einem Falle und zwar mit wenig günstigem Erfolge in Anwendung gebracht. Für die partielle Resection des Larynx bringt er 12 Fälle, von denen nur einer als vollständig, zwei als zweifelhaft geheilt gelten können. Allerdings war in den meisten Fällen das Carcinom sehr ausgebreitet; es waren schon Drüsen ergriffen, so dass eigentlich die eingetretenen Recidive nicht so sehr der Operationsmethode als jener grossen Ausbreitung zuzuschreiben sind. Totalexstirpation wurde nur ein Mal vorgenommen. Es trat völlige Heilung

Digitized by Google

ein, doch zeigte sich nach $1^1/_2$ Monaten ein Drüsenrecidiv in der seitlichen Halsgegend, dessen weitere Ausbreitung auch durch neuerliche Exstirpation nicht verhindert werden konnte. Tod nach einigen Monaten. Nach alledem resumirt Ch.: Die endolaryngeale Methode dient nur selten zur radicalen Entfernung. Bei Carcinomen der Stimm- oder Taschenbänder allein dürfte die Laryngofissur mit ausschliesslicher Entfernung von Weichtheilen die beste Methode sein. Bei Carcinomen anderer Theile mit oder ohne Erkrankung der Stimmbänder kommt nur die partielle oder totale Exstirpation in Frage. Die erstere hat den Vorzug des besseren functionellen Resultates, die totale die grössere Menge von Heilungen ohne Recidiv. Vorzuziehen ist daher jene, so lange sie als solche noch radical sein kann. Für die Frage, ob ein Larynxcarcinom inoperabel ist, muss als Norm aufgestellt werden, dass jede, wenn auch gefährliche Operation gestattet ist, wenn sie verspricht, alles Krankhafte gründlich zu entfernen, nur muss der Patient kräftig genug sein, um sie voraussichtlich zu überstehen und auf die Folgen bezüglich der Sprache aufmerksam gemacht werden.

Eine Tabelle der von O. Chiari an Carcinoma laryngis operirten 12 Fälle beschliesst die inhalt- und lehrreiche Arbeit.

Beschorner.

Apparat zur Verfeinerung der Bilder bei der Radioscopie. (Appareil accessoire à la radioscopie et à la radiographie.) Von Radiguet und Guichard. (Académie de médecine de Paris, séance du 15. mars 1898.)

Selbst bei bedeutender Dicke des Objectes, wie des Kopfes, des Thorax und des Unterleibs, werden die Bilder genau gezeichnet. Der Apparat, dessen Beschreibung man am besten im Original nachliest, trägt den Namen Radiocondensator. Dr. P. K.

Vergiftung durch Sublimat. Gangrän des Mundes, der Vulva, des Dickdarms etc. Tod im Collapsus. (Empoisonnement par le sublimé corrosif. Gangrène de la bouche, de la vulve, du gros intestin etc. Mort dans le collapsus.) Von Dr. Richardière. (Union médicale und Annales des maladies de l'oreille et du larynx 1898, No. 3.)

Eine 25jährige Frau hat 3 g Sublimat in 10proc. Lösung zu sich genommen. Die Mundschleimhaut war am ersten Tage gesund, am zweiten Tage bildeten sich Ecchymosen und dann Gangrän. Verf. betont, dass im Allgemeinen die Gangrän nach Sublimatvergiftung nicht localer Natur ist, sondern von dem Allgemeinleiden abhängt.

Dr. P. K.

Ueber die Prophylaxe der Tuberculose. (De la prophylaxie de la tuberculose.) Von Dr. Grancher. (Académie de médecine de Paris, séance du 3. Mai 1898.)

Namens der „zur Prophylaxe der Tuberculose eingesetzten Commission“ giebt Verf. das Gutachten ab, welches folgende Schlüsse enthält: 1. Die Academie bleibt bei dem im Jahre 1890 festgestellten Votum, welches drei Vorsichtsmassregeln vorschlägt: a) Die Sputa sollen

Digitized by Google

in einen Taschenspucknapf oder Zimmerspucknapf, welche eine 5proc. Carbolsäurelösung enthalten, gebracht werden; b) der Stubenstaub soll dadurch vermieden werden, dass statt der Besen feuchte Tücher angewandt werden; c) die zu trinkende Milch immer und in jedem Falle vorher abkochen. 2. Was das Familienleben anbelangt, so sollen bei einem tuberculös erkrankten Mitgliede oben angegebene Vorsichtsmassregeln angewandt werden; die betreffende Person aber soll durch frühzeitig gestellte Diagnose und geeignete Behandlung nicht phthisisch werden. 3. Was die Armee anbelangt, so soll temporäre Freilassung vom Militärdienst bei Lungenleiden auch ohne bacteriologischen Nachweis des Koch'schen Bacillus stattfinden; das Vorhandensein des letzteren genügt zur vollständigen Freilassung. Was die oben angegebenen Vorsichtsmassregeln betrifft, so soll der Commandant übereinstimmend mit dem Aerztepersonal streng auf deren Einhalten wachen. 4. Die Academie kann den Lehrern, Vorstehern von Werkstätten, Fabrikdirectoren die absolute Notwendigkeit und so leichte Ausführung obiger Rathschläge nicht genug beweisen. 5. In Uebereinstimmung mit der Commission der Spitäler räth die Academie folgendes an: a) Isolirung der Tuberculösen, so lange, bis wir eigens dazu erbaute Sanatorien haben; b) Antisepsis der Krankenzimmer und der grossen Säle, namentlich was die Fussböden und deren Reinigung angeht; c) Verbesserung des Wärterstandes durch bessere Bezahlung und Pensionirung bei Zeiten; d) Gründung eines Sanitätscorps. 6. Die Academie stimmt dem projectirten Gesetz über das Fleisch tuberculöser Thiere bei. Die allgemein inficirten und hectischen Thiere sollen ganz vernichtet werden. Den Bauern wird die frühzeitige Anwendung des Tuberculins und damit das Entfernen der leicht tuberculösen Thiere aus dem Ackerbau durch Schlachten vorgeschrieben. 7. Die Academie gründet eine permanente Commission zur Ueberwachung dieser so weit tragenden Prophylaxe der Tuberculose. Dr. P. K.

Ueber das von Koplik als Frühsymptom der Masern beschriebene Schleimhautexanthem. Von Dr. Slawyk. (Deutsche med. Wochenschrift, No. 17.)

Tritt schon im Beginn der Prodrome auf, also in einem Momente, wo die Diagnose der Masern noch gar keine gesicherte ist, unter dem Bilde von glänzend rothen Flecken, welche in ihrer Mitte kleinste bläulich-weisse Efflorescenzen tragen und nur an der Schleimhautfläche der Wangen zu sehen sind. Es ist erstaunlich, dass bei einer so alt bekannten und genau studirten Krankheit wie Masern noch neue Symptome aufgefunden werden konnten. Diese Flecke confluiren niemals und sind mit keiner anderen Mundschleimhautaffection zu verwechseln, sie lassen sich nicht durch Tupfen entfernen, mit der Pincette lassen sie sich ohne Blutung und ohne Schmerz herausholen. Microscopisch zeigen sie sich als bacterienlose dicke Convolute verfetteter Mundepithelien. Sie sind ein sicheres, nie fehlendes Zeichen der Masern und werden bei keiner anderen Krankheit gefunden, dauern 5 bis 7, selten bis 9 Tage, bringen kein subjectives Symptom hervor und bedürfen gar keiner Behandlung. Dr. P. K.

Digitized by Google

Zur Behandlung des Lupus. Von Priv.-Doc. K. M. Sapeschko. (Letopis russk. Chirurgii 1897, No. 1.)

In einem sehr lesenswerten Aufsatze kritisirt Verf. die bisher üblichen Methoden der Behandlung des Lupus der Haut und Schleimhäute. Er verwirft vollständig die medicamentöse und palliativ-chirurgische (Auskratzen) Behandlung und spricht der radicalen Exstirpation 1 cm weit im Gesunden mit nachfolgender Plastik resp. Transplantation das Wort. Verf. führt sodann seine Casuistik, die sehr günstige Resultate aufweist, an. Gorodecki.

Adenoide Vegetationen und Myxödem. (Végetations adénoides et myxoedème.) Von Dr. Hertoghe. (Académie royale de médecine de Bruxelles 1898, No. 3.)

Der Unterschied zwischen Wachsthumshemmung durch Myxödem und Wachsthumshemmung durch andere Ursachen als Myxödem besteht in der Wirklichkeit nicht. Die adenoiden Vegetationen des Nasenrachenraumes hemmen als solche die Entwicklung des Brustkastens und des übrigen Körpers nicht, sie bestehen nur zugleich mit dieser mangelhaften Entwicklung und beide haben als einzige Ursache die Schilddrüsenanämie, in anderen Worten das Myxödem. Myxödem erzeugt bei Kindern und Erwachsenen die adenoiden Vegetationen, und deshalb sind auch alle mit adenoiden Vegetationen Behafteten mehr weniger myxödematös. Die Theorie erscheint etwas exclusiv. (Der Ref.) Dr. P. K.

Die Nervenbündel des Larynx. (Les faisceaux nerveux du larynx.) Von Prof. Dr. Onodi. (Académie des sciences de Budapest und Revue hebdomadaire de laryngologie 1898, No. 17.)

Verf. giebt eine genaue Beschreibung aller Larynxnerven nebst gelungenen Zeichnungen. Die Arbeit wird am besten im Original nachgelesen. Dr. P. K.

Ueber eine Ursache eines diagnostischen Irrthums bei grossen pleuritischen Exsudaten. (Sur une cause d'erreur de diagnostic dans les grands épanchements thoraciques.) Von Dr. Lemaistre. (Académie de médecine de Paris, séance du 19. avril 1898.)

Verf. ist überzeugt, dass die Magengase und die Darmgase bei ausgedehnten linksseitigen eitrigen pleuritischen Exsudaten oft Ursache eines diagnostischen Irrtums in Bezug auf die Quantität des Exsudates sind; aber nur, wenn es sich um linksseitige eitrige Pleuritis handelt; warum, weiss der Verf. selbst nicht. Drei Hauptgründe bewegen Verf. zur Annahme obiger Meinung: 1. Verf. hat nebst anderen Aerzten in Fällen von eitrigem linksseitigen pleuritischen Exsudat bei aufgetriebenem Magen sich in Bezug auf die Quantität des Exsudats geirrt. 2. Das Experiment lässt sich leicht machen an einem ganz gefüllten Fass und an einem Fass, welches nur 50 bis 60 Liter enthält; bei letzterem ergiebt die Percussion für das Ohr die Empfindung, als enthalte das Fass blos 10 Liter. 3. Folgendes Experiment beweist die Thatsache noch besser: Eine mit Wasser gefüllte Blase befindet sich in einem 12 bis 15 cm langen und ebenso breiten Kasten und füllt diesen Kasten ganz genau

Digitized by Google

aus; dieser Kasten wird auf eine grosse Militairtrommel gestellt und auf ihn percutirt man nun und die Trommel erschallt dann in eben demselben starken Tone, wie wenn man auf das Fell selbst percutirt. Der in beiden Fällen ganz gleiche sonore Schall lässt nicht denken, dass man in dem einen Fall auf eine relativ grosse Quantität Flüssigkeit percutirt hat. Dr. P. K.

Beitrag zum Studium der pseudomembranösen Anginen. Ein Fall von Angina pseudomembranacea durch Soor bedingt. (Contribution à l'étude des angines pseudomembraneuses: à propos d'un cas d'angine pseudomembraneuse due au muguet.) Von Dr. Monnier (Gazette médicale de Nantes und Annales des maladies de l'oreille et du larynx 1898, No. 3.)

Ein an Verbrennungen mittelst Picrinsäure behandelter Kranker bekam eine pseudomembranöse Angina mit Fieber, Drüsenschwellung äusserlich am Halse, Lungencongestion an der Basis. Die bacteriologische Untersuchung ergab Oidium albicans, die Culturen auch.
Dr. P. K.

Drei Fälle von Schanker der Unterlippe. (Troi cas de chancre de la lèvre inférieure.) Von Dr. Bayet. (Société royale des sciences médicales et naturelles de Bruxelles, 5. avril 1897 und Annales des maladies de l'oreille et du larynx 1898, No. 3.)

Die drei Patienten wurden vorgestellt. Dr. P. K.

Ueber die Miterkrankung des Kehlkopfes bei Lungentuberculose. Von Dr. Gustav Besold, 2. Arzt der Heilanstalt Falkenstein im Taunus. (Münchener med Wochenschrift 1898, No. 26.)

In der vorliegenden Arbeit werden die Grundsätze, nach welchen die in der Heilanstalt Falkenstein i. T. befindlichen Fälle von Larynxtuberculose behandelt werden, eingehend geschildert. Der Autor führt aus, dass die erste Aufgabe der Behandlung darin besteht, dass der erkrankte Kehlkopf ruhig gestellt wird; sodann erwähnt er, in welcher Weise das Schlucken der Nahrung erleichtert werden kann, wobei die bei Schluckbeschwerden anzuwendenden Arzneimittel aufgezählt werden. Vor jeder Nahrungsaufnahme wird eine Pulvermischung von Cocain-Morphin-Jodol im Verhältniss von 0,5 : 0,25 : 5,0 oder 5—10—20 pCt. Mentholöl oder Orthoform. pur. applicirt, oder es wird mehrere Male des Tages Morphin. 0,003—0,005 verordnet, und zwar so, dass man dem Patienten nach der Vorschrift von Moritz Schmidt die Anweisung giebt, das Pulver trocken zu nehmen, auf der Zunge zergehen zu lassen und dann erst zu schlucken. Die Tracheotomie, welche zur Ruhigstellung des Kehlkopfes empfohlen ist, will Besold für diejenigen Kehlkopfkranken reservirt wissen, deren Affection sonst schlecht beizukommen ist und deren Lunge sich noch in einem guten Zusande befindet.

Die im weiteren Verlaufe nothwendigen Maassnahmen richten sich danach, „ob die tuberculösen Ulcera tief, zerklüftet, von reichlichen Granulationen umgeben sind, oder ob sie diese Erscheinungen in nur geringem Grade aufweisen, flach sind“. Von den zu applicirenden

Digitized by Google

pulverförmigen Mitteln werden Jodol event. mit Cocain, Nosophen, Zinc. sozojodolic., Orthoform und Thioform, von flüssigen Substanzen 5—10—20 pCt. Mentholöl, Europhenöl und starke Milchsäurelösung angeführt, schliesslich werden die Indicationen für den Gebrauch der einfachen Curette und der Doppelcurette mit nachfolgender Milchsäureapplication besprochen. Auf die von Moritz Schmidt zuerst ausgeführte Resection des erkrankten Kehldeckels wird kurz hingewiesen, auch wird erwähnt, dass nur bei 9 Fällen das Koch'sche T. R. ohne unzweifelhaften Erfolg angewandt und wegen unangenehmer Erscheinungen aufgegeben wurde. Die erreichten Resultate sind im hohen Grade erfreulich.

„Von 69 Kehlkopftuberculösen wurden

geheilt	22 = 31,88	pCt.
gebessert	26 = 37,6	„
blieben ungebessert. .	21 = 30,5	„

Von diesen 21 Ungebesserten kommen aber 14 auf die Schwerkranken (38 = 11 pCt. [10,9] aller Lungentuberculösen).

Von den Schwerkranken wurden

geheilt	5 = 13,1	pCt.
gebessert	19 = 50,0	„
blieben ungebessert . .	14 = 36,8	„

Zum Schluss weist der Autor nachdrücklich darauf hin, dass es nothwendig ist, den erkrankten Kehlkopf frühzeitig zu behandeln, die Behandlung mit eiserner Energie durchzuführen und die Unterstützung von Seiten des Kranken dadurch zu sichern, dass man ihn über den Ernst seiner Lage aufklärt. Rudloff, Wiesbaden.

Die bacteriologische und die klinische Diagnose der Diphtheritis. (Le diagnostic bactériologique et le diagnostic clinique de la diphtérie.) Von Dr. Grancher. (Bulletin médical und Annales des maladies de l'oreille et du larynx 1898, No. 3.)

Der lange Bacillus allein ist als Diphtheritis zu betrachten; über die anderen Bacillen sind die Autoren nicht einig; demnach ist die bacteriologische Diagnose nicht immer sicher. Also soll die klinische Diagnose dem Arzte imponiren und ihm die Behandlung vorschreiben; nachher, wenn die ersten Gefahren vorüber sind, soll man die klinische Diagnose durch die bacteriologische controliren lassen.

Es ist ja allgemein jetzt angenommen, dass der Arzt bei dem geringsten Zweifel, ob Diphtheritis vorhanden sei oder nicht, eine Seruminjection macht, dass er also handelt, als sei Diphtheritis vorhanden; während dessen ist die bacteriologische Diagnose fertig; letztere kommt also nicht zu spät, wie Verf. behauptet. (Der Ref.) Dr. P. K.

Zerreissen des gesunden Oesophagus durch einen Brechact. (Déchirure de l'oesophage sain par le vomissement.) Von Dr. West. (Brit. medic. Journal und Annales des maladies de l'oreille et du larynx 1898, No. 3.)

Ein 55jähriger Mann unterlag auf die im Titel angegebene Weise. Die Section erlaubte erst die Diagnose. Dr. P. K.

Digitized by Google

Abscesse des Innern und der Umgebung der Mandeln. (Les abscès endo- et péritonsillaires.) Von Dr. C. Monori. (Boll. delle mallat. dell' orecch, della gola et del naso und Annales des maladies de l'oreille et du larynx 1898, No. 3.)

Beide Abscessarten wurden in letzter Zeit als rheumatischer Natur betrachtet und demgemäss mittelst Natron salicylicum behandelt. Doch muss man bekennen, dass die Abscesse dennoch ihren Verlauf nahmen. Man muss selbe in der Höhe der Basis des Zäpfchens nach aussen öffnen und deren Recidive durch Tonsillotomie oder Galvanocaustik verhindern.

Dr. P. K.

Beitrag zur Diagnose des Mandelschankers. (Contribution au diagnostic du chancre de l'amygdale.) Von Dr. Morel-Lavallée. (Bulletin médical und Annales des maladies de l'oreille et du larynx 1898, No. 3.)

Die Adenopathie und die ausgesprochene Induration sind die Hauptsymptome; der Bubo sitzt immer zwischen dem grossen Zungenbeinhorn und der Parotis.

Dr. P. K.

Resultat der Statistik von 20 Fällen chronischen Empyems des Sinus maxillaris, operirt nach der neuen Methode von Dr. Luc. (Résultat d'une statistique de vingt cas d'empyème chronique du sinus maxillaire opérés suivant mon nouveau procédé.) Von Dr. Luc. (Arch. internat. de laryngol. etc., Bd. XI, No. 3, Mai/Juni 1898.)

Die Methode besteht in Incision der Zahnfleischschleimhaut, Eröffnung der vorderen Sinuswand, Ausspülung derselben, Anlegung eines Canals, Drainage, Wundvereinigung. L. giebt eine genaue Beschreibung auch der von ihm anzuwendenden Instrumente (mit Abbildungen), ferner des Verfahrens selbst, der Nachbehandlung, verbreitet sich weiter über die Symptome der Heilung, über Prognose bei einfachen und complicirten Fällen, über Behandlung der Complicationen, ferner über die Vortheile seines Verfahrens und schliesst mit genauer Darlegung von 20 einschlägigen Fällen. Von diesen betrafen acht einfache Sinusitis maxillaris, sämmtlich geheilt; einer Sinusitis maxillaris, complicirt mit Ostitis maxillaris, noch in Behandlung; neun complicirt mit Empyema frontalis, acht geheilt, einer in Folge intracranieller Erkrankung gestorben, und zwei complicirt mit Ethmoidaleiterung, davon einer geheilt.

Beschorner.

Die supraamygdaläre Vertiefung und ihre Erkrankungen. (La fossette susamygdalienne et ses affections.) Von Dr. Donald Rose-Paterson. (Journal of laryngology und Archives internationales de laryngologie, de rhinologie et d'otologie 1898, No. 2.)

Diese Fossa wurde irrtümlicher Weise immer als eine Mandelcrypte betrachtet, was sie aber nicht ist: denn sie kommt regelmässig und unter einer mehr weniger constanten Form vor. Schon His hat selbe im Jahre 1885 in seiner Abhandlung über Embryologie genau beschrieben; dann beschrieb derselbe Autor diese Region abermals in seiner anatomischen Nomenclatur auf einem allgemeinen Anatomencongress. Verf. giebt nun abermals die genaue anatomische Beschreibung dieser Fossa und beweist durch ihre selbstständige, von der

Digitized by Google

Entstehung der eigentlichen Mandel zeitlich unabhängige und verschiedene embryonale Entstehung, dass Mandel und Fossa supraamygdalea als verschieden anzusehen sind. Je nach der Form der wirklichen Mandel kann diese Fossa dreierlei Gestalten annehmen: 1. Ist der obere Mandeltheil wenig ertwickelt, so ist die Fossa gross und sie kann genau mittelst des Rhinoscops untersucht werden. 2. Ist der obere Mandelabschnitt stark entwickelt, so ist die Fossa klein, nach hinten von der Mandel eingeengt und vorn von der Plica, welche vom Arcus palatoglossus ausgeht, bedeckt. Dies ist die häufigste und zugleich ungünstigste Form, weil die Eingangsöffnung sehr klein und die Retention des Schleims und der Speisereste eine sehr häufige ist. 3. Wenn die eigentliche Mandel gänzlich den vorn oben zwischen Arcus palatoglossus und Arcus palatopharyngeus gelegenen Raum ausfüllt, so liegt die Fossa nach hinten und oben von der Mandel, auf dem Arcus palatopharyngeus; dies sind seltene Fälle.

Diese Fossa kann der Sitz verschiedener Affectionen sein, namentlich eitriger Entzündungen und kalkiger Secrete; von Fremdkörpern werden die Fischgräten am häufigsten darin beobachtet.

Wenn Verf. behauptet, keine Arbeit in der Literatur über den betreffenden Gegenstand gefunden zu haben, so irrt er: die neuesten Arbeiten über das Thema rühren von Grünwald und von Killian her.

Dr. P. K.

Ein Fall von lufthaltigem intralaryngealen Tumor: Laryngocele ventricularis. (Présentation d'un malade atteint d'une tumeur gazeuse intralaryngée: laryngocèle ventriculaire.) Von Dr. Cohen Tervaert. (Société néerlandaise d'otologie, de rhinologie et de laryngologie und Archives internationales de laryngologie, d'otologie et de rhinologie 1898, No. 2.)

Seltene und interessante Fälle. Verf. giebt die genaue Beschreibung des von ihm beobachteten, einen 62jährigen Landmann betreffenden Falles.

Dr. P. K.

Entfernen eines Fremdkörpers aus dem Oesophagus. (Extraction d'un corps étranger de l'oesophage.) Von Prof. Dr. Péan. (Académie de médecine de Paris und Annales des maladies de l'oreille et du larynx 1898, No. 3.)

Ein Kind hatte ein kupfernes Fünfcentimesstück verschluckt und spürte Anfangs keine Beschwerden. Als nach einigen Tagen Schmerzen mit Athemnoth und Schlingbeschwerden auftraten, wandte man die Radioscopie an, welche die Münze ganz deutlich erkennen liess; letztere wurde durch die Oesophagotomia externa entfernt.

Dr. P. K.

Eine Methode zur Bildung des Gaumens nach Entfernung des Oberkiefers bei malignen Neubildungen. Von Priv.-Doc K. M. Sapeschko. (Letopis russk. Chirurg. 1897, No. 3.)

Verf. hebt den traurigen Zustand der durch Oberkieferresection operirten Pat. hevor; auch die nur den bemittelten Kranken zugängliche Prothese hilft dem Uebel nicht vollständig ab. Verf. hat daher ein plastisches Verfahren ersonnen, um den Gaumendefect zu decken. Er

Digitized by Google

benutzt dazu die Wangenschleimhaut der dem Defect entsprechenden Seite, indem er einen 3eckigen Lappen lospräparirt und ihn an die Schnittfläche des weichen resp. die Sägefläche des harten Gaumens annäht. Um die Nähte zu sichern, näht er in 2 Etagen und führt die Fäden durch Bohrcanäle hindurch, die er am Rande des durchsägten harten Gaumens anlegt. Die von ihm erzielten Resultate sollen vortrefflich sein. Von früheren Autoren hat nur Bardenheuer einmal den Versuch einer ähnlichen Plastik gemacht, die ihm aber wegen Durchschneidens der Nähte misslang. Gorodecki.

Betrachtungen über eine Art von Laryngitis acuta des Kindesalters, den acuten Croup simulirend. (Etude sur une forme de laryngitis aigue de l'enfance simulant le croup d'emblée.) Von Dr. Hepp. (Gazette des hôpitaux und Annales des maladies de l'oreille et du larynx 1898, No. 3.)

Verf. kommt zu folgenden Schlüssen: 1. Es besteht beim Kinde eine acute Form von Laryngitis nichtdiphtheritischer Natur, gekennzeichnet durch eine fortwährende, sich immer steigernde Dyspnoe, sowie eintretende Erstickungsanfälle, welche tödtlich enden können und dem Croup ganz ähnlich sind. 2. Es sind keine Pseudomembranen vorhanden; was die ursächlichen Momente und das Fehlen jeder Intoxication angeht, ähnelt sie der Laryngitis stridulosa. 3. Die Dyspnoe kann sogar manchmal die Tracheotomie erheischen. 4. Viele als acuter Croup bezeichnete Fälle und welche keine Diphtheritis waren, müssen hierher gerechnet werden. Dr. P. K.

Mehrere Fälle von folliculärer Amygdalitis, durch Milch hervorgebracht. (Quelques cas d'amygdalite folliculaire due à l'infection par le lait.) Von Dr. Grey-Edwards. (Lancet und Revue de laryngologie et d'otologie 1898, No. 14.)

Alle Patienten hatten dieselbe Milch genossen; letztere enthielt Staphylococcus aureus und Streptococcen; dieselben Microben wurden auf den Mandeln gefunden; gekochte Milch, von derselben Kuh, brachte keine Amygdalitis follicularis hervor. Dr. P. K.

Gutartige unheilbare Recurrenslähmung nach Masern. (Paralysie récurrentielle bénigne incurable consécutive à la rougeole.) Von Dr. Lermoyez. (Société médicale des hôpitaux, 25. février 1898 und Annales des maladies de l'oreille et du larynx 1898, No. 4.)

Eine totale Recurrenslähmung ist nicht bedeutend an sich allein, aber sie ist gewöhnlich der Ausdruck eines unheilbaren tieferen Leidens, wie Aneurysma der Aorta, Oesophaguscarcinom, Lungentuberculose, Tabes. Aber ausnahmsweise kann sie gutartig und dennoch unheilbar sein, wie der vorliegende Fall beweist. Die schwere unheilbare Recurrenslähmung mit letalem Ende; die gutartige heilbare Recurrenslähmung mit Heilung, welche durch Nephritis und Erkältung entsteht; die unheilbare gutartige Recurrenslähmung, wobei Patient nicht stirbt, und deren Ursache meist nicht zu finden ist: dies sind die drei Typen von Recurrenslähmung. Dr. P. K.

Digitized by Google

Günstige Wirkung von Creosotöl, welches bei Trachealobstruction durch Pseudomembranen in die Trachealcanüle eingeführt wird. (Effets favorables de l'introduction d'huile créosotée à travers la canule trachéale dans les cas d'obstruction de la trachée par des membranes diphtéritiques.) Von Dr. Ewart und Dr. Hubert. (Brit. medical association und Annales des maladies de l'oreille et du larynx 1898, No. 4.)

In einem verzweifelten Fall, wo trotz Tracheotomie und Auskratzen der Trachea die Erstickungsgefahr gross war, wurde 5proc. Creosotöl in die Canüle tropfenweise eingeführt; die dadurch hervorgerufenen starken Hustenstösse brachten Pseudomembranen hervor, und das Kind wurde gerettet. Dr. P. K.

Die Bedeutung der Röntgenstrahlen für die Diagnose der für den Laryngologen in Betracht kommenden intrathoracischen Geschwülste. Von Dr. A. Rosenberg in Berlin. (Arch. f. Laryngol. etc. 1898, Bd. VIII, pag. 1.)

Die Erkennung intrathoracischer Geschwülste ist für den Laryngologen werthvoll, weil diese häufig Verengerungen des Luft- und des Speiseweges sowohl als auch Stimmlippenlähmungen zur Folge haben. R. theilt ausführlich fünf Fälle von Aortenaneurysma, zwei Fälle von retronasalen Strumen, drei Fälle von retronasalen Tumoren respective Mediastinaltumoren und zwei Fälle von Oesophaguscarcinom mit, in denen die actinoscopische Untersuchung sehr wesentlich zur Sicherstellung der Diagnose beitrug. R. hält es für sehr wünschenswerth, dass man regelmässig die Cadaver vor der Section durchstrahlt und das erhaltene Bild durch den nachher aufgenommenen Obductionsbefund controlirt. Beschorner.

Drei interessante Fälle von Fremdkörpern der Luftwege. (Trois cas intéressants de corps étrangers des voies aériennes. Von Dr. Meyies. (Journal of laryngol. und Revue hebdomadaire de laryngologie et d'otologie 1898, No. 15.)

Der erste Fall betrifft eine Stecknadel, welche im sagittalen Durchmesser im Larynx sass und in einer Sitzung intact hervorgeholt wurde. Der zweite Fall betrifft einen Mann, welcher behauptete, eine Fischgräte verschluckt zu haben; die Untersuchung ergab ein negatives Resultat; es bildete sich ein Abscess aus, welcher eingeschnitten wurde, sehr viel Eiter entleerte und keine Fischgräte zeigte. In einem dritten Falle bestanden übelriechender Athem, Schmerzen im rechten Arm und Fieber; die Untersuchung ergab ein kleines Knochenstück, welches sich in das rechte seitliche Ligamentum glossoepiglotticum eingekeilt hatte. Dr. P. K.

Beiträge zur Chirurgie der Knochen. Exstirpation des Zungenbeines wegen Caries. Von Dr. Emerich Ullmann. (Wiener medic. Presse 1898, No. 23.)

Erkrankungen des Zungenbeins sind ausserordentlich selten; sie sind meist traumatischer Natur, hauptsächlich Fracturen, wie sie bei Würgversuchen oder Erhängen entstehen, oder Schusswunden. Verf. giebt einen Fall von Caries des Zungenbeins, der in der Literatur ver-

Digitized by Google

geblich seines Gleichen sucht: Ein 28 Jahre alter Mann hat einen Abscess oberhalb der Incisura cartilagins thyroideae, welcher eröffnet, ausgekratzt und theilweise vernäht wurde. Nach scheinbarer Heilung traten mehrere Recidive zurück, bis Verf. die Fistel spaltete, das ganze Os hyoideum cariös fand und alle sich dort ansetzenden Muskeln trennte; da das Zurücksinken der Zunge befürchtet wurde, wurde während der Operation eine Fixationsnaht durch die Zunge gezogen. Nach der Operation sank die Zunge nicht zurück, die Zungenbeweglichkeit, Schlucken und Stimme wurden normal und nach drei Wochen trat gänzliche Heilung ein. Dr. P. K.

Ein Fall von Blutcyste des Halses und der Achselhöhle. (Referirt in Lepotis russk. Chirurg. 1897, No. 1.)

Es handelte sich um ein 4monatliches Kind, bei dem an der linken Halsseite eine bis in die Achselhöhle sich fortsetzende, harte, undeutlich fluctuirende Geschwulst bestand. Dieselbe vergrösserte sich beim Schreien des Kindes. Die Probepunction ergab reines venöses Blut. Die Behandlung bestand in Comprimiren mittelst Flanellbinde. Nach 6 Wochen verkleinerte sich die Geschwulst auf die Hälfte, nach 4 Monaten verschwand sie gänzlich. Gegenwärtig nach 5 Jahren kein Recidiv.
Gorodecki.

Eitrige Entzündung der Zungenmandel. (Amygdalite linguale phlegmoneuse.) Von Dr. Crouzillac. (Revue hebdomadaire de laryngologie et d'otologie 1898, No. 13.)

Seltene Fälle. Der betreffende Fall entstand nach acutem Catarrh; Anfangs bestanden weder Schmerz, noch das Fremdkörpergefühl, noch vermehrte Speichelsecretion; das Zäpfchen war ödematös angeschwollen, geradeso wie bei Mandelabscessen; es bestanden Sprachstörungen; es bestand Pharyngealdyspnoe, welche mit dem Eröffnen des Abscesses aufhörte. Dr. P. K.

Zur Diagnose von Oesophagotrachealfisteln. Von Dr. Kohlenberger. (Deutsche medicinische Wochenschrift 1898, No. 23.)

Die Diagnose der Perforation des Oesophagus in die Trachea oder einen Bronchus ist leicht, wenn Speisen nach einem glatten, ohne jede Reaction von Seiten des Larynx erfolgten Schlussacte wieder ausgehustet werden. Da die Sache nicht immer so leicht ist, erwähnt Verf. die Experimente von Gerhardt, A. Hoffmann, Martius, Griesinger, Emminghans. In einem Falle, welcher den Verdacht einer Perforation zwischen Oesophagus und Trachea respect. Bronchus erregte, wandte Verf. ein Verfahren an, nach welchem die frühere Diagnose einer Communicatio oesophago-trachealis ad bifurcationem ermöglicht wurde (die Anamnese liess an eine solche Perforation denken; der Ref.). Es wurde eine weiche Oesophagussonde, mit dem höherstehenden Fenster der Trachea zugewendet, in den Oesophagus eingeführt; vor das äussere Ende der Sonde wurde ein brennendes Wachslicht gehalten und die Sonde langsam vorgeschoben, währenddem Pat. tiefe Athemzüge ausführte. Bei dem Inspirium wurde nun die Flamme tief eingezogen, bei darauffolgendem Exspirium stark weggeblasen. An

Digitized by Google

einer Stelle aber, und zwar als die Sondenspitze von den oberen Schneidezähnen 31 cm entfernt war, wurde plötzlich das Licht ausgeblasen; das obere Sondenfenster stand von den oberen Schneidezähnen aus 25 cm tief. Unterhalb dieser Stelle bis an den Magen war der Ausschlag der Flamme wieder vorhanden. Ohne Gefühl eines Hindernisses konnte die Sonde in den Magen vorgeschoben werden. Verf. wiederholte das Experiment mehrere Male in Gegenwart des Professors Leube. Patient starb, wie meist in solchen Fällen, an Pneumonie, und die Section ergab „an der Bifurcation der Trachea eine vier Finger breite, jauchige Ulceration des Oesophagus, in deren Grund eine leicht durchgängige Perforation nach der Trachea führt". Das Geschwür war carcinomatöser Natur. Verf. räth sein Verfahren bei jeder zweifelhaften Diagnose einer Bronchoösophagusfistel anzuwenden. Dr. P. K.

Ueber einige chronische Formen von Larynxdiphtheritis. (De quelques formes prolongées de diphtérie laryngée.) Von Prof. Dr. L. Concetti. (Pediatria und Annales des maladies de l'oreille et du larynx 1898, No. 3.)

Verf. giebt fünf solcher Krankengeschichten, welche sehr instructiv sind und durch die Bacteriologie bestätigt waren. Dr. P. K.

Bacteriologie der Diphtheritis bei Vögeln. (Bacteriologie de la diphtérie aviaire.) Von Dr. Gratia und Dr. Liénaux. (Académie de médecine de Belgique, 30. avril 1898.)

Verff. machten dreierlei Controlversuche, um die Identität oder Nichtidentität der menschlichen und der Vögeldiphtheritis zu eruiren: 1. Therapeutische Versuche mittelst des antidiphtheritischen Serums bei den kranken Thieren; 2. vergleichende Culturen der Microorganismen, welche man bei Menschen und Vögeln findet; 3) Inoculation dieser Culturen bei ausgesuchten Thieren. Verff. kommen zu dem Schluss, dass bei sogenannten diphtheritischen Tauben ein Bacillus besteht, welcher dem Löffler'schen ähnlich ist, aber minder virulent zu sein scheint. Da ein directer Beweis fehlt, um festzustellen, dass dieser Microb ein pseudodiphtheritischer Bacillus ist, so kann man es doch als wahrscheinlich annehmen und man muss die Diphtheritis der Vögel als hygienisch gefährlich annehmen. Dr. P. K.

Die Behandlung des Keuchhustens mit Phenocoll. Von A. A. Poliewktow. (Detskaja Medicina 1897, No. 6.)

Nach einer Uebersicht über die einschlägige Litteratur beschreibt Verf. sieben von ihm mit Phenocoll behandelte Keuchhustenfälle bei Kindern im Alter von zwei bis zehn Jahren. Er verordnete das Mittel meist in Dosen von 0,3 zwei- bis dreimal täglich und beobachtete schon in den ersten Tagen der Behandlung bedeutende Abnahme der Häufigkeit und Intensität der Anfälle. Hauptsächlich schwanden die nächtlichen Anfälle. Verf. vergleicht die Wirkung des Phenocoll bei Keuchhusten mit der des Morphins, ohne dass es jedoch die Gefahren des letzteren für den kindlichen Organismus theile. Gorodecki.

Digitized by Google

Ueber Schilddrüsenpräparate, speciell das Aiodin. Von Dr. O. Lanz in Bern. (Wiener med. Presse 1898, No. 19.)

Verf. hat das Tannin als Fällungsmittel verwendet, mittelst dessen ein Präparat fabrikmässig hergestellt wird, welches die Jodeiweisskörper, die Basen und das Pseudomucin der Glandula thyroidea enthält. Das Verhältniss der Totalschilddrüse zu Aiodin gestaltet sich folgendermaassen: 100 g Thyreoideae recentis = 20 g Thyreoideae sicc. (Thyroidin) = 10 g Aiodin. Gemäss seinen Erfahrungen an Kranken kann Verf. das Aiodin als ein rationelles und wirksames Präparat empfehlen. Es wird in Form comprimirter Pastillen à 0,1, 0,3, 0,5 in den Handel gebracht. Dr. P. K.

Die Larynxpapillome der Kinder. Von Dr. Egmont Baumgarten. (Orvosi Hetilap und Wiener med. Presse 1898, No. 19.)

Verf. beschreibt zwei Fälle von Larynxpapillomen bei Zwillingen, welche wahrscheinlich während des Geburtsactes von der an Fluor albus leidenden Mutter inficirt worden waren. Zur Behandlung empfiehlt Verf. die Methode von Löri, welche in der Anwendung von Cathetern besteht, welche an verschiedenen Stellen mit ovalen scharfrandigen Oeffnungen versehen sind. Die Tracheotomie ist selten zu umgehen. Dr. P. K.

Halsaffectionen bei Typhus. (Les lésions de la gorge dans la fièvre typhoide.) Von Dr. Tresilian. (Association britannique de laryngologie, d'otologie et de rhinologie und Revue hebdomadaire de laryngologie 1898, No. 18.)

Von acht Typhusfällen, welche in 14 Tagen vorkamen, waren vier mit Halsleiden behaftet; bei allen vieren war der Larynx frei, man hatte also mit keinem Laryngotyphus zu thun. Nase, Nasenrachenraum und Ohren waren eingenommen, schmerzhaft und mit Belag versehen, dessen mangelnde bacteriologische Untersuchung auffällt. Dr. P. K.

Beitrag zu der Wichtigkeit der Larynxuntersuchung, sowie Application der Röntgenstrahlen bei den Aneurysmen der Aorta. Von Dr. J. Sendziak in Warschau. (Arch. f. Laryngol. etc. 1898, Bd. VIII, pag. 134.).

S. ist der Meinung, dass Aorten-Aneurysmen sehr viel häufiger sind, als gewöhnlich vermuthet wird. Da nun die Lähmung der unteren laryngealen Nerven (Recurrens), besonders des linken, als einziges und primäres Symptom bei den larvirt verlaufenden Aneurysmen der Aorta existiren kann, die initialen Phasen aber dieser Larynxaffection, welche sich durch eine Posticuslähmung characterisiren, auf einer Seite vollständig ohne Störungen verlaufen können, so empfiehlt er bei jedem Kranken laryngoscopische Untersuchung stattfinden zu lassen, ohne Rücksicht darauf, ob subjective Larynxerscheinungen vorhanden sind. Er ist überzeugt, dass man dann in vielen Fällen dieses Leiden entdecken kann, wo man es am wenigsten vermuthet hätte. Aber nicht nur die diagnostische Bedeutung der Larynxuntersuchung hebt er hervor, sondern auch die prognostische; denn wenn während des Ver-

Digitized by Google

laufes der genannten Krankheit und der durch sie bedingten Larynxlähmung sowohl die subjectiven (Heiserkeit) als auch objectiven Symptome (phonatorische oder cadaverische Stellung der afficirten Stimmlippe) sich verbessern, dann kann man zweifellos vermuthen, dass der Druck auf den Recurrens abgenommen, das Aneurysma sich zusammengezogen hat. Ebenso hat die Untersuchung mit den Röntgenstrahlen neben diagnostischer wichtige prognostische Bedeutung. Die Pulsirung des aneurysmatischen Sackes, welche man während der Untersuchung deutlich sehen kann (S. erläutert dies an einem Beispiel), macht die Prognose viel schlechter, indem sie beweist, dass der Sack noch nicht mit Coagulis gefüllt, resp. viel leichter zur Ruptur geneigt ist. Zur Behandlung empfiehlt S. Kali jodat., Electricität und Massage zur Minderung der Larynxstörungen. Beschorner.

Anwendung der Radioscopie zur Untersuchung der Organe des Thoraxraumes im gesunden und krankhaften Zustande. (Application de la radioscopie à l'examen des organes intrathoraciques à l'état normal et pathologique.) Von Dr. Maragliano. (Semaine médicale 1897, No. 50 und Société italienne de médecine interne, Nàples, octobre 1897.)

Verf., mit Recht sich auf die Experimente von Bouchard in der Pariser Charité stützend, giebt die genaue radiographische Beschreibung von Lunge, Herz und Aorta im gesunden und kranken Zustande, ohne dem Bekannten etwas Neues hinzuzufügen. Die Bronchien nebst Larynx sind nicht dabei beschrieben, namentlich fehlen die radiographischen Symptome der Fremdkörper der obersten Luftwege. Dr. P. K.

Doppelseitige Abductorenparese und Parese der Tensoren der Stimmbänder bei Tabes. (Parésie double des abducteurs et des tenseurs des cordes vocales chez un tabétique.) Von Dr. Grant. (Société laryngologique de Londres, séance du 10. mars 1897 und Annales des maladies de l'oreille et du larynx 1897, No. 10.)

Ein tabetischer Greis ist seit zwei Jahren heiser und zeigt inspiratorischen Stridor seit fünf Monaten. Die laryngoscopische Untersuchung ergiebt das im Titel angegebene Resultat. Fände diese combinirte Lähmung nicht statt, so wäre die Laryngostenose viel ausgesprochener und würde ohne Zweifel die Tracheotomie erfordern. Semon erwähnt einen ähnlichen Patienten, bei welchem die Stenose so plötzlich auftrat, dass schleunigst die Tracheotomie und dreistündliche künstliche Respiration ausgeführt werden mussten; in diesem Falle könne man aber ruhig abwarten. Dr. P. K.

Doppelseitige Abductorenlähmung mit entstehendem Tumor der Zungenbasis. (Paralysie double des abducteurs avec tumeur récente de la base de la langue.) Von Dr. Saint-Clair Thompson. (Société laryngologique de Londres, 10. mars 1897 und Annales des maladies de l'oreille et du larynx 1897, No. 10.)

Ein 57jähriger Patient war in seinem 26. Jahre in die Klinik von Morell Makenzie eingetreten wegen eines in den Hals empfangenen Dolchstiches; das von damals datirte Tagebuch giebt einseitige Lähmung, welche in Heilung überging. Dennoch behauptet Patient, heute noch

Digitized by Google

Athemnoth bei der geringsten körperlichen Anstrengung zu empfinden. Das Laryngoscop ergiebt doppelseitige Abductorenparese mit Erschlaffung der Stimmbänder. Beide Pupillen sind gleich und reagiren normal, das Kniereflex ist normal; Patient behauptet, während der sechs letzten Jahre viel besser zu sein und will heute blos wegen eines Tumors im Munde consultiren. Es besteht in der That eine harte, ulcerirte Stelle an der Zungenbasis, welcher Tumor sich auf den Arcus palatoglossus fortsetzte und von einer geschwollenen Lymphdrüse am entsprechenden Unterkieferwinkel begleitet war. Dr. P. K.

Zwei Fälle von Larynxdiphtherie ohne Membranen. (Aus den Infectionsbaracken der Moskauer Kliniken.) Von N. N. Neipert. (Detskaja Medicina 1897, No. 6.)

Verf. beschreibt zwei durch Autopsie verificirte Fälle von Larynxdiphtherie bei kleinen Kindern. Weder intra vitam, noch bei der Section konnten Membranen nachgewiesen werden. Die bacteriologische Untersuchung des von den Schleimhäuten gewonnenen Schleimes ergab reichlich Diphtheriebacillen, die sich bei der Impfung an Thieren als sehr virulent erwiesen. Auf Grund dieser Beobachtungen zieht Verf. eine Parallele zwischen Diphtherie und Milzbrand, welch letzterer ebenfalls bei geringen Localerscheinungen einen schweren Verlauf nehmen kann. Gorodecki.

Ueber Verknöcherung der Larynxknorpel. Von Dr. Scheier. (Berl. laryngologische Gesellschaft, Sitzung vom 11. März 1898.)

Die Röntgen'sche Durchleuchtung des Larynx giebt ein genaues Bild der Gebilde des Larynx. Die Verknöcherung beginnt im 18. Jahre und entsteht zuerst am hinteren Rande des Schildknorpels. Bei der Frau verknöchern die Schildknorpelplatten von hinten nach vorn, während beim Mann selbe vom unteren Horn nach vorn dem unteren Rande der Lamina entlang fortschreitet. Ein zweiter Ausgang der Verknöcherung entsteht unten am Tuberculum thyroideum, oben nach vorn, und so wird die Lamina thyroidea in zwei Theile getheilt; letzteres kommt aber nie bei dem weiblichen Geschlecht vor. Dr. P. K.

Subglottischer Tumor mit 22 Jahre andauernder Aphonie. (Tumeur sousglottique avec aphonie datant de 22 ans.) Von Dr. Douclan. (Société laryngologique de Londres, 10. mars 1897 und Annales des maladies de l'oreille et du larynx 1897, No. 10.)

Eine 33jährige Frau litt in ihrem elften Jahre an acuter Laryngitis. Das Laryngoscop zeigt einen subglottischen Tumor, welcher die Bewegungen des linken Giessbeckenknorpels hindert, die Grösse einer länglichen, grossen Erbse hat und sich beim Phoniren zwischen beide Stimmbänder legt, trotzdem er nicht gestielt ist. Der Fall ist insofern interessant, dass er beweist, wie lange Zeit ein solcher Tumor bestehen kann, ohne gefahrdrohende Symptome hervorzurufen.
Dr. P. K.

Digitized by Google

Zur Frage der endolaryngealen Behandlung des Kehlkopfkrebses. Von Dr. Noltenius in Bremen. (Arch. f. Laryngol. etc., Bd. VIII, pag. 128.)

Fall, einen 59 Jahre alten Gutsbesitzer betreffend. Das Carcinom (im Gesammtgewicht von 1 g) wurde mittelst Landgraf'scher Curette auf endolaryngealem Wege vollständig entfernt (wie die post mortem-Untersuchung im Göttinger pathologischen Institut ergab), doch trat bald nach der Operation eine sehr heftige Blutung ein, in deren Gefolge Patient vier Tage nachher zu Grunde ging. Auffallend war das langsame Wachsthum der Geschwulst (vier Jahre). Beschorner.

Fremdkörper der Trachea, durch die Tubage entfernt. (Corps étranger de la trachée enlevé par le tubage.) Von Dr. Sevestre. (Société des sciences de Paris, 26. octobre 1897 u. Semaine médicale 1897, No. 52.)

Ein 5jähriges Mädchen hat eine bewegliche schwarze Glasperle in der Trachea. Statt der Tracheotomie wurde die Tubage ausgeführt, und nach drei Minuten wurde der Fremdkörper ausgeworfen; er mass 1 cm auf 3—4 mm; zehn Minuten später wurde das Rohr entfernt, und das Kind war geheilt. — Der Fall beweist von Neuem, dass bei beweglichen, mehr weniger abgerundeten, nicht quellbaren Fremdkörpern der durch das Heraufsteigen des Fremdkörpers bis an die Glottis hervorgerufene Spasmus das Haupthinderniss für die Exspectoration desselben bildet. (Der Ref.) Dr. P. K.

Ueber Tuberculose der Vögel und der Säugethiere. (Sur la tuberculose aviaire et la tuberculose des mammifères.) Von Dr. Pantini. (Société italienne de médecine interne, 20.—24. octobre 1897 und Semaine médicale 1897, No. 52.)

Es ist eine practisch wichtige Frage, ob beide Tuberculosen identisch sind oder nicht. Verf. kommt am Ende seiner langen Experimente zu dem Schlusse, dass das pathogene Agens der Tuberculose nur ein einziges ist, dass dasselbe aber verschiedene Abarten zeigt, welche sich eine in die andere verändern können, was übrigens dem Gesetz der Biologie und dem von anderen Bacterien (Streptococcus, Diplococcus, Cholerabacillus, Typhusbacillus, Pest- und Diphtheritisbacillus) entspricht. Dr. P. K.

Bacteriologische Untersuchungen bei Diphtheritis; Vorhandensein des Bacillus in den Eingeweiden. (Recherches bactériologiques chez les diphtéritiques; présence du bacille dans les viscères.) Von Dr. H. Barbier. (Académie des sciences de Paris, 26. octobre 1897 und Semaine médicale 1897, No. 52.)

Die Untersuchungen von Dr. Barbier und Dr. Tollemer sind in drei Richtungen hin ausgeführt worden: 1. Bei den betreffenden Leichen wurde in Bezug auf die Microben untersucht, und es wurde alles, was bis jetzt bekannt war, namentlich über die Mischformen, bestätigt. 2. Der zweite Punkt bezieht sich auf gewisse Anginen, bei denen man als Microorganismus nur allein die sog. kurzen Bacillen findet; die nichtdiphtheritische Natur dieser Anginen ist als bewiesen anzusehen. 3. Der dritte Punkt betrifft die klinische Form der verschiedenen Diphtheritisfälle und die Aufstellung des reinen und des Misch- oder

Digitized by Google

infectiösen Typus. Die Arbeit wird am besten im Original nachgelesen. — Eines erhellt aus der Arbeit und bestätigt die bis jetzt gemachte Erfahrung, dass das Vorhandensein der Pseudomembranen im Halse und deren Aussehen von untergeordnetem diagnostischen und prognostischen Werthe sind. (Der Ref.) Dr. P. K.

Ein Fall von Leptothricosis amygdalarum bei einem 1½jährigen Kinde. (Aus dem Ambulatorium des Moskauer städtischen St. Wladimir-Kinderhospitals.) Von T. P. Krasnobajew. (Detskaja Medicina 1897, No. 4.)

Die Affection wurde bei der Untersuchung des an Influenza erkrankten Kindes zufällig entdeckt und präsentirte sich als diffuse, weisse, bröckelige Auflagerung auf beiden Tonsillen. Der Character der Erkrankung wurde microscopisch festgestellt. Die unterliegende Schleimhaut war unverändert. Die Affection machte weiter keine Symptome, trotzte aber der Behandlung (Abziehen der Membranen und Betupfen mit Wasserstoffsuperoxyd). Der Fall verblieb blos 13 Tage in Beobachtung. Gorodecki.

Leberverschiebung während der Athmung. (Des déplacements du foie pendant la respiration.) Von Dr. Laborde. (Semaine médicale 1897, No. 50 und Société de biologie de Paris, octobre 1897.)

Durch die Radioscopie überzeugte Verf. sich, dass die Leber während der Athmung grosse Verschiebungen erleiden kann. Bei einer tiefen Inspiration kann die Leber sich 4—5 cm nach unten verschieben. Es ist also practisch, dass der Arzt bei Untersuchung der Leber das Athmen sistiren lässt. Dr. P. K.

Ueber Polyphonie. Von B. Fraenkel. (Berliner laryngologische Gesellschaft, Sitzung vom 11. März 1898.)

Verf. stellt einen Polyphonisten vor, welcher eine grosse Anzahl Blas- und Streichinstrumente nachahmen konnte, trotzdem sein Stimmapparat nichts Abnormes bemerken liess. Verf. und auch Flatau bemerken mit Recht, dass neben dem äusserst feinen Gehör solcher Leute die accessorischen Apparate (Mund, Lippen, Nase, Zähne u. s. w.) die Hauptrolle spielen. Dr. P. K.

Notizen.

Unser verdienstvoller College Herr Privatdocent Dr. Bloch in Freiburg i. B. wurde zum Professor ernannt.

Unser geschätzter Mitarbeiter Herr Dr. Krepuska hat sich als Docent für Ohrenheilkunde, Herr Dr. Morelli als Docent für Laryngologie an der Budapester Universität habilitirt.

Alle für die Monatsschrift bestimmten Beiträge und Referate sowie alle Druckschriften, Archive und Tausch-Exemplare anderer Zeitschriften beliebe man an Herrn Prof. Dr. Gruber in Wien I, Freiung 7, zu senden. Beiträge werden mit 40 Mark pro Druckbogen honorirt und die gewünschte Anzahl Separat-Abzüge beigegeben.

Verantwortlicher Redacteur: Prof. Dr. Ph. Scheoh in München.

Verlag von Oscar Coblentz. Expeditionsbureau: Berlin W. 35, Derfflingerstrasse 22a.

Druck von Carl Marschner, Berlin SW., Ritterstrasse 41.

Digitized by Google

Monatsschrift für Ohrenheilkunde

sowie für

Kehlkopf-, Nasen-, Rachen-Krankheiten.

Organ der Oesterr. Otologischen Gesellschaft.

(Neue Folge.)

Mitbegründet von weil. Prof. Dr. N. Rüdinger, Prof. Dr. R. Voltolini und weil. Prof. Dr. Fr. E. Weber-Liel

und unter Mitwirkung der Herren

Docent Dr. **E. Baumgarten** (Budapest), Hofrath Dr. **Bescherner** (Dresden), Prof. Dr. **Ganghofner** (Prag), Docent Dr. **Gomperz** (Wien), Dr. **Heinze** (Leipzig), Dr. **Hopmann** (Cöln), Prof. Dr. **Jurasz** (Heidelberg), Dr. **Keller** (Cöln), Prof. Dr. **Kiesselbach** (Erlangen), Prof. Dr. **Kirchner** (Würzburg), Dr. **Koch** (Luxemburg), Dr. **Law** (London), Docent Dr. **Lichtenberg** (Budapest), Dr. **Lublinski** (Berlin), Dr. **Michel** (Cöln), Docent Dr. **Moldenhauer** (Leipzig), Prof. Dr. **Onodi** (Budapest), Docent Dr. **Paulsen** (Kiel), Dr. **A. Schapringer** (New-York), Dr. **Schäffer** (Bremen), Dr. **E. Stepanow** (Moskau), Prof. Dr. **Störck** (Wien), Prof. Dr. **Strübing** (Greifswald), Dr. **Weil** (Stuttgart), Dr. **Ziem** (Danzig)

Herausgegeben von

Prof. Dr. JOS. GRUBER Wien. **Prof. Dr. v. SCHRÖTTER** Wien. **Prof. Dr. PH. SCHECH** München.

Prof. Dr. E. ZUCKERKANDL Wien.

Dieses Organ erscheint monatlich in der Stärke von 3 bis 3½ Bogen. Man abonnirt auf dasselbe bei allen Buchhandlungen und Postanstalten des In- und Auslandes.
Der Preis für die Monatsschrift beträgt 12 R.-M. jährlich; wenn die Monatsschrift zusammen mit der Allgemeinen medicinischen Central-Zeitung bestellt wird, nur 8 R.-M.

Jahrg. XXXII. **Berlin, October 1898.** **No. 10.**

I. Originalien.

Aus der IV. medicinischen Abtheilung des allgem. Krankenhauses in Wien.

Ueber tabische Taubheit.

Von

Dr. **Alexander Arthur Lerner**, Secundararzt.

Von den Hirnnerven, die ihren Ursprung in der Medulla oblongata nehmen, ist es der Acusticus, der neben dem Facialis im Verlaufe der Tabes am seltensten in Mitleidenschaft gezogen wird. Wohl sind Schwindel, Schwerhörigkeit, subjective Gehörsempfindungen, Gehörshallucinationen häufig im Verlaufe der Tabes beobachtet worden, doch ist diesen dem Gehörorgane zu vindicirenden Symptomen erst in den letzten drei Jahrzehnten insofern grössere Aufmerksamkeit geschenkt worden, als die betreffenden Fälle theilweise der otiatrischen Untersuchung zugeführt und andererseits den pathologischen Veränderungen am Hörnerven und seinem Terminalapparate ein besonderes Augenmerk

Digitized by Google

zugewandt wurde. Dieses besondere Interesse gab die Veranlassung zur otiatrischen Exploration einer grösseren Anzahl von Tabetikern, nicht nur von solchen, die sich über subjective Gehörsempfindungen, Schwindel, Schwerhörigkeit beklagten, sondern auch von anderen, die im Verlaufe ihrer Krankheit nie eine Klage über etwaige Störungen von Seiten des Gehörorgans laut werden liessen. Die Ergebnisse dieser Untersuchungen führten zur Ueberzeugung, dass nicht jede Anomalie des Gehörs im Verlaufe der Tabes auf eine durch die letztere bedingte Erkrankung des schallempfindenden Apparates zurückzuführen ist, dass es sich vielmehr sehr oft um Mittelohraffectionen oder um Erkrankungen des schallempfindenden Apparates handelt, die auch durch andere ätiologische Momente begründet erscheinen.

So haben Pierre Marie und G. L. Walton[1]) (1883) bei 24 Tabetikern eine ziemlich genaue otiatrische Untersuchung durchgeführt und fanden in 17 Fällen deutliche Anomalien von Seiten des Gehörorgans, die vorwiegend in Ohrensausen und Schwindel bestanden. Bei einer ziemlich grossen Anzahl dieser Kranken konnten sie auch eine deutliche Abnahme der Hörschärfe constatiren, welche sie, gestützt auf die otologischen Befunde, fast ausschliesslich auf eine Mittelohraffection beziehen; dagegen bringen sie das Ohrensausen und den Schwindel der Tabetiker mit einer Erkrankung der Nervi ampullares in Zusammenhang.

Ebenfalls genaue Untersuchungen führte Leopold Treitel[2]) an 20 Diabetikern durch, doch fand er darunter im Ganzen fünf Fälle von Schwerhörigkeit, von welchen nur zwei nervöser Natur waren. Die Symptome, auf die der Autor die Diagnose der nervösen Schwerhörigkeit in diesen Fällen basirt, sind: die starke Herabsetzung der Hörweite für Sprache, der Knochenleitung für Uhr und Stimmgabeltöne und der Perception für hohe Töne. Da aber in einem dieser Fälle der positive Rinne sich deutlich verkürzt zeigte, das Auscultationsgeräusch per Catheter einen scharfen Beiklang hatte, die Trommelfelle zwar getrübt, aber nicht retrahirt waren und im zweiten Falle ausser einer starken Verkürzung des positiven Rinne linkerseits eine fast milchglasartige Trübung des Trommelfells ohne Retraction zu constatiren war, sieht sich der Autor veranlasst, neben der Acusticusaffection noch in beiden Fällen sclerotische Mittelohrprocesse anzunehmen, deren Grund er, mit Rücksicht auf die in einem dieser Fälle constatirten Störungen im Gebiete des Trigeminus und Glossopharyngeus (schmerzloser Zahnausfall, Salivation), in einer durch die Tabes verursachten Erkrankung von trophischen Fasern dieser Nerven erblickt.

Diese Ansicht von Treitel wird durch eine gleiche von Collet[3]) gestützt, der darauf hinweist, dass die Schwerhörigkeit im Verlaufe der Tabes nicht selten von Trigeminuserscheinungen begleitet wird, dass dann somit vom Trigeminus aus möglicher Weise trophische Störungen im Mittelohre verursacht werden, die zu sclerotischen Mittelohrprocessen führen.

Auch Morpurgo[4]) ist der Annahme von trophischen Störungen des Mittelohres im Verlaufe der Tabes nicht abgeneigt. Dieser Autor hat an 53 Tabetikern (an 40 dieser Kranken gemeinschaftlich mit A. Marina) otiatrische Untersuchungen vorgenommen, wobei sich herausstellte, dass von diesen 53 Kranken nur 10 normales Gehör

Digitized by Google

hatten; 18 Mal wurden schon anamnestisch Hörstörungen constatirt, in den übrigen Fällen wurde zum Theile eine erhebliche Abnahme des Gehörs gefunden; in 28 Fällen war der Trommelfellbefund normal; in 35 Fällen fiel der Rinne beiderseits positiv aus; in 5 Fällen einerseits positiv; 1 Mal war der Rinne zweifelhaft, 2 Mal beiderseits negativ; der Weber fiel 24 Mal in 35 vermerkten Fällen central aus; in einigen Fällen wurde eine bedeutende Verkürzung der Kopfknochenleitung constatirt; die verschiedenen Tonhöhen wurden im Grossen und Ganzen gleichmässig percipirt.

Diese klinischen Befunde von Morpurgo sprechen für eine Affection des schallempfindenden Apparates in einer grösseren Anzahl der von ihm untersuchten Fälle. Gleichzeitig wurde von Morpurgo durch diese in den verschiedenen Stadien der Tabes durchgeführten Untersuchungen die Thatsache festgestellt, dass Hörstörungen in jedem Stadium der Tabes auftreten können; ob aber dieselben auf einer rein functionellen oder auf einer gleichzeitig anatomischen Erkrankung des Hörnerven (in seinem Stamme, seinen Verzweigungen, in seinem bulbären Ursprunge oder im Terminalapparate) basiren, geht aus diesen Untersuchungen nicht hervor, da von allen diesen Fällen keine histologischen Befunde vorliegen.

Ausserdem sind in der Litteratur Beobachtungen von Gowers[5]), Erb[6]), Leyden[7]), Hirt[8]), Pierret[9]), Althaus[10]), Roosa[11]) verzeichnet.

Gowers beobachtete zwei Fälle von Taubheit im Verlaufe der Tabes und nahm in beiden Fällen Acusticusatrophie an.

Erb berichtet über einen Fall, wo er mit Wahrscheinlichkeit die Diagnose auf Acusticusatrophie stellt.

Leyden sah einige Tabesfälle mit Schwerhörigkeit, die sich schleichend zur Taubheit entwickelte.

Hirt spricht von zwei Fällen von Acusticusaffection im Verlaufe der Tabes; in beiden Fällen war der Ménière'sche Symptomencomplex vorhanden.

Pierret berichtet über zwei Fälle von Schwerhörigkeit mit subjectiven Gehörsempfindungen.

Althaus diagnosticirte in einem Tabesfalle mit subjectiven Gehörsempfindungen, Schwindel und beiderseitiger völliger Taubheit bei normalem Mittelohrbefunde: Neuritis des Acusticus.

Roosa beobachtete mehrere mit hochgradiger Gehörsstörung einhergehende Tabesfälle, wo er eine Acusticusaffection annahm.

Auch diese letzteren Beobachtungen sind durch histologische Befunde nicht belegt.

Von gravirender Bedeutung sind aber die Beobachtungen von Oppenheim und Siemerling[12]) (1 Fall), von Haug[13]) (3 Fälle) und von Habermann[14]) (1 Fall), wo Sectionen vorgenommen, die graue Degeneration der Hinterstränge festgestellt und histologische Untersuchungen des Hörnerven durchgeführt wurden. An der Hand der Befunde in all' diesen Fällen ergiebt sich folgendes Bild der tabischen Veränderungen am Hörnerven und seinem Terminalapparate: Schwund von Nervenfasern und bindegewebige Atrophie des Acusticusstammes, der Wurzeln, des Ramus vestibularis und cochlearis nebst stärkerer

Digitized by Google

Wucherung des Perineurium und Rundzelleninfiltration der Nervenscheide der einzelnen Nervenfasern des eigentlichen Hörnerven; partieller oder totaler Schwund der Nervenfasern im Sacculus, Utriculus, in der Schnecke und stärkere Körnung, sowie partieller oder totaler Schwund der Ganglienzellen der letzteren; Degenerationserscheinungen an den Nervenfasern in den Ampullen nebst partiellem Schwunde der Nerven daselbst; am Corti'schen Organe fand sich in zwei Fällen (Haug) Trübung und stärkere Körnung des Protoplasmas der Corti'schen Zellen, sowie Abplattung derselben, in einem Falle von Haug auch Reduction der Corti'schen Zellen auf die Hälfte. Ausserdem wurden in der Schnecke stärkere Verlöthungen bindegewebiger Natur zwischen Membrana Corti (Membrana tectoria) und der Membrana reticularis, sowie umschriebene Wucherungen des periostalen Ueberzuges der Lamina spiralis constatirt.

Nur in einem Falle (Haug) wurde nebst bindegewebiger Atrophie des Ramus cochlearis und vestibularis nebst Veränderungen am Terminalapparate und am aufsteigenden Aste des Acusticus der histologische Befund einer partiellen Degeneration der Nervenfasern in einem Hauptkerne des Acusticus nebst Rundzelleninfiltration der Nebenkerne erhoben; dagegen ist es uns trotz eifriger Umschau in der Litteratur nicht gelungen, noch einen zweiten Tabesfall mit histologisch constatirter Läsion der Fasern in einem Hauptkerne des Acusticus zu eruiren.

Im Falle Oppenheim und Siemerling wurde eine deutliche Atrophie eines grossen Theiles der Wurzelbündel, die den Acusticuskern neben dem Vaguskerne verlassen und an der aufsteigenden Wurzel des Trigeminus vorbeiziehen, constatirt.

Eine genaue histologische Untersuchung liegt aber nur in vier Fällen, nämlich in drei Beobachtungen von Haug und in einer von Habermann vor, während in dem Falle von Oppenheim und Siemerling über den Zustand der labyrinthären Ausbreitung des Acusticus nichts verlautet.

In jedem von diesen vier Fällen wurde eine genaue Untersuchung des Hörnerven bis zu seiner labyrinthären Ausbreitung durchgeführt, und es ist in jedem dieser Fälle ausser anderen Veränderungen ein erheblicher Schwund der Fasern des Ramus cochlearis und Veränderungen an den Fasern in der Schnecke gefunden worden, ja im Falle von Habermann war nur noch ein Rest von Fasern in der Schneckenspitze und in einem Falle von Haug überhaupt keine Fasern in der Schnecke nachweisbar.

Nicht unerwähnt darf ein Tabesfall mit beiderseitiger Taubheit von Strümpell[15]) bleiben, wo schon macroscopisch Acusticusatrophie erhoben wurde.

Während es nun durch die Erbringung dieser histologischen Thatsachen ausser Zweifel steht, dass die Tabes zu anatomischen Veränderungen am Hörnerven und dem Terminalapparate desselben führt, ist es andererseits durch zwei Sectionen von Lucae bewiesen, dass Gehöranomalien im Verlaufe der Tabes auch in bestehenden Mittelohrprocessen bei ganz intactem Hörnerven ihren Grund haben können.

Wenn nun nach diesen Auseinandersetzungen ein Fall von bilateraler Taubheit im Verlaufe der Tabes mitgetheilt werden soll, so geschieht

Digitized by Google

es, weil einerseits derartige Fälle an und für sich selten sind und weil anderseits dieser Fall betreffs der Localisation des Processes ein besonderes Interesse bietet.

Im Nachfolgenden die Krankengeschichte:

Es handelt sich um einen im 50. Lebensjahre stehenden Mann aus unbelasteter Familie. Im 18. Lebensjahre litt Patient an Typhus abdominalis, in den Jahren 1879—81 hat er wegen seiner Fettleibigkeit eine Entfettungscur durchgemacht. Die Symptome seiner jetzigen Erkrankung setzten angeblich im September 1897 ein: Patient merkte vor Allem, dass er am rechten Auge schlecht sehe und dass er beim Gehen ungeschickt und unbeholfen sei. Gleichzeitig stellten sich heftige Schmerzen in den unteren Extremitäten ein, die immer plötzlich auftraten.

Mitunter hatte Patient das Gefühl, als ob „ein Riemen seinen Leib zusammenschnüren würde". Anfang März 1898 stellten sich Erscheinungen von Blasentenesmus und Urinincontinenz ein. Ungefähr um dieselbe Zeit bemerkte Patient bei jeder Handbewegung heftiges Zittern der oberen Extremitäten.

Mitte März 1898 traten Erscheinungen von Seiten des Gehörorgans auf; Patient konnte durch vier bis fünf Tage „Rauschen" in beiden Ohren wahrnehmen, er hörte aber so gut wie früher. („Früher habe er stets das beste Gehör gehabt.") Es traten jetzt Augenblicke ein, wo es ihm vorgekommen, dass die Leute zu laut sprechen würden; auch sei er während dieser Zeit hie und da von Schwindel heimgesucht worden. Nach Ablauf dieser wenigen Tage sei er ohne ihm bekannte Ursache ganz plötzlich auf beiden Ohren taub geworden. Von diesem Momente an habe er wohl bei sehr lautem Anrufen gehört, dass man mit ihm spreche, ein Wort oder einen Satz habe er aber nicht mehr verstanden. Ohrenschmerzen und Fieber hat Patient vor und zur Zeit der Taubheit gänzlich vermisst.

Den Gebrauch von Chinin oder Salicylpulver stellt Patient entschieden in Abrede. Auch wurde sein Ohrenleiden zu Hause keiner Behandlung unterzogen: er fuhr nach Wien, um hier Heilung zu finden.

Patient leugnet eine venerische Affection; er ist Vater von fünf gesunden Kindern.

Vom 3. Mai bis 16. Juni 1898 befand sich Patient auf der IV. medicinischen Abtheilung des allgemeinen Krankenhauses.

Die Erhebung der anamnestischen Details machte Angesichts der besonderen Intelligenz des Patienten keine wesentlichen Schwierigkeiten, auch machten seine Angaben, die zu wiederholten Malen eingeholt wurden, den Eindruck der Wahrscheinlichkeit.

Status praesens: Patient mittelgross, kräftig; Musculatur und Panniculus adiposus entsprechend entwickelt. Die Hautdecke bietet nichts Abnormes dar. Radialarterie weich; Puls rhythmisch, 78 in der Minute. Die Respiration vorwiegend abdominal, ruhig. Kein Fieber. Pupillen gleich, mittelweit, lichtstarr; die accomodative Reaction erhalten. Herzbefund normal. An Lunge und Leber nichts Abnormes nachweisbar. Milz nicht fühlbar. Es besteht Incontinentia urinae et alvi. Der Harn reagirt sauer, sein specifisches Gewicht = 1019, er enthält weder Albumen noch Zucker. Die Prüfung der Sensibilität ergiebt: Richtige

Digitized by Google

Localisation der Berührung mit der Stecknadel, nirgends deutliche Anästhesie oder Hyperästhesie; doch tritt oft die verlangsamte Leitung für Tast- und Schmerzempfindung zu Tage: Patient empfindet die Berührung der Fusssohle erst nach einiger Zeit. Temperatursinn normal. Gewichte werden leicht unterschieden. Das Lagebewusstsein der oberen Extremitäten ist gestört; deutliche Ataxie und Intentionstremor in den oberen Extremitäten. Die motorische Kraft derselben normal. Die motorische Kraft der unteren Extremitäten unter der Norm. Die Patellar- und Achillessehnenreflexe fehlen. Der Gang des Patienten ist breitspurig, stampfend, atactisch. Das Romberg'sche Symptom positiv. Pat. ist bilateral völlig taub, auch mittelst des Hörschlauches versteht er das Gesprochene nicht; es ist mit ihm nur auf schriftlichem Wege eine Verständigung möglich.

Zur Prüfung der Hörfunction wurden Stimmgabeln von verschiedener Tonhöhe ($C = 128$ v., $C_1 = 256$ v., $C_2 = 512$ v., $C_3 = 1024$ v., $C_4 = 2048$ v.), die Galtonpfeife, die Uhr, die Conversations- und Flüstersprache verwendet. Die Hörfunctionsprüfung wurde des Oefteren durchgeführt, und es ergab sich hierbei: Völlige Taubheit für Uhr und Sprache beiderseits; Ausfall der hohen Töne aus der Perception; die Perception für tiefe Töne war erhalten; der Weber wurde nie lateralisirt; der Rinne erwies sich beiderseits positiv bei stark verkürzter Kopfknochenleitung; die Dauer der Perception durch die Knochen schwankte beiderseits zwischen 7—8 Secunden.

In den letzten zwei Wochen wurden nur noch die stark angeschlagenen tiefen Stimmgabeln vom äusseren Gehörgange aus wahrgenommen, während die Kopfknochenleitung bis auf einen minimalen Rest fast völlig geschwunden ist.

Patient berichtet über „Rauschen" im Ohre, das oft mehrere Tage ohne Unterbrechung anhält, und klagt manchmal über Schwindel, sowie heftige Ohrenschmerzen, die einige Stunden lang andauern.

Beim Katheterismus zeigt das Anschlagegeräusch keinen scharfen Character. Eine Besserung des Hörvermögens trat nach Katheterapplication nie auf, doch hat Patient stets das Anschlagen der Luft im Ohre empfunden. Auch am Trommelfelle keine Anästhesie. (Prüfung mittelst einer Sonde, die mit dem Trommelfelle in Berührung gebracht wurde.)

Der ophthalmoscopische Befund lautet auf Atrophie der Papillen. Von Seite der anderen Hirnnerven keinerlei Erscheinungen. Die Trommelfelle zeigten keine Abnormität.

Das Bracht-Romberg'sche Symptom, die reflectorische Pupillenstarre, der breitspurige, atactische Fersengang, das fehlende Kniephänomen, die constatirte Opticusatrophie lassen uns mit Sicherheit auf Tabes schliessen, und es wird nun unsere Aufgabe sein, zu entscheiden, ob die beim Patienten im Verlaufe seiner Krankheit plötzlich bilateral aufgetretene Taubheit tabischen oder eines anderweitigen Ursprunges sei. Da Patient bis zum Momente des Eintrittes seiner plötzlichen Taubheit stets das beste Gehör hatte, nie unangenehme Geräusche, wie Knacken und Knistern, im Ohre wahrnehmen konnte, das früher erwähnte „Rauschen" sich erst einige Tage vor der Taubheit einstellte und die Trommelfelle sich in Wölbung, Glanz, Farbe normal verhielten,

Digitized by Google

mussten alle Bedenken, ob denn doch nicht die Ursache dieser Taubheit in einer chronischen, doch plötzlich progredient gewordenen Mittelohr- und in einer durch diese veranlassten Labyrinthaffection zu suchen sei, von vornherein fallen gelassen werden. Es bleibt also nur übrig, zu entscheiden, ob die Ursache dieser plötzlichen Taubheit in einer primären Labyrinthaffection oder doch in einer thatsächlichen primären Affection der Hörnerven zu suchen sei.

Von den primären Labyrintherkrankungen, die bei Leucämie, perniciöser Anämie, Diabetes, acuten Infectionskrankheiten, Atheromatosis der Gefässe, durch Hämorrhagie oder Exsudation ins Labyrinth bedingt sind und plötzlich zu bilateraler Taubheit führen könnten, müssen wir absehen, da alle diese Krankheiten im vorliegenden Falle auszuschliessen sind.

Auch die Annahme einer durch Embolie der Arteria auditiva interna gesetzten plötzlichen Taubheit ist angesichts des normalen Herzbefundes von der Hand zu weisen. Da ferner eine venerische Affection vom Patienten geleugnet wird und objective Symptome von Syphilis nicht nachweisbar sind, haben wir trotz des positiven Rinne, der eminent verkürzten Kopfknochenleitung, des Ausfalles der Perception für hohe, bei Erhaltensein derselben für tiefe Töne, also ungeachtet eines Stimmgabelbefundes, der auch bei durch eine Labyrinthsyphilis hervorgerufener Taubheit beobachtet werden kann, kein Recht, eine syphilitische Erkrankung des Labyrinthes anzunehmen.

Die primäre acute Labyrinthitis setzt unter Fieber, starker Gesichtsröthung, Erbrechen ein, welchen Symptomen ziemlich rasch Bewusstlosigkeit, Delirien und Convulsionen folgen; diese Erscheinungen gehen in einigen Tagen zurück und es persistirt Taubheit.

Es liegt demnach hier eine Symptomenreihe vor, die in unserem Falle fehlt.

Alle diese Thatsachen drängen also bei Berücksichtigung der sicher nachgewiesenen Tabes zur Annahme hin, dass in unserem Falle eine Affection des Hörnerven vorliege.

Die bilaterale, totale Taubheit (für Sprache und Uhr), die grösstentheils continuirlichen, subjectiven Gehörsempfindungen, der beiderseits positive Rinne, die stark verkürzte Kopfknochenleitung im Zusammenhange mit dem Ausfalle der Perception für hohe, bei Erhaltensein derselben für tiefe Töne nebst Schwindelgefühl bilden in ihrer Gesammtheit in unserem Falle einen Symptomencomplex, der uns nach Ausschluss der oben erörterten Ohraffectionen auf eine Acusticuserkrankung schliessen lässt.

Es kann aber eine plötzliche bilaterale Taubheit, die durch eine Acusticuserkrankung bedingt ist, durch eine rheumatische und hysterische Lähmung des Acusticus [Magnus[17])] oder durch Schreck, depressive Affecte hervorgerufen werden. Da psychische Alterationen nach Moeli[18]) doch bei 19 pCt. der Tabetiker vorkommen, wäre es möglich, dass heftig hereingebrochene seelische Verstimmung plötzliche Taubheit im Verlaufe der Tabes zur Folge haben könnte, wobei noch hier besonders die Thatsache festzuhalten ist, dass die Emotionstaubheit auch dauernd persistiren kann.

Da Patient plötzlichen Kummer, Verdruss oder Schreck vor Ein-

Digitized by Google

tritt der Taubheit absolut negirt, haben wir keinen Grund, an Emotionstaubheit zu denken.

Die plötzliche hysterische oder rheumatische Lähmung des Acusticus ist in der Regel nur vorübergehend.

Ein Anhaltspunkt für eine hysterische Taubheit (wie unmotivirtes Benehmen des Patienten, Hemianästhesie oder anderweitige Sensibilitätsstörungen, stärkere Schwankungen der Hörfunction) fehlt in unserem Falle ebenso, wie ein ätiologisches Moment oder der Nachweis irgend einer rheumatischen Affection für die Annahme einer rheumatischen Taubheit.

Es handelt sich also in unserem Falle um eine tabische Erkrankung des Hörnerven, und es obliegt uns, zu erörtern, wo am Hörnerven sich der Process localisirt hat, ob hier eine bulbäre Läsion der Acusticuskerne oder eine Erkrankung des Acusticus peripherwärts von den Kernen vorliege.

Der plötzliche Eintritt der bilateralen Taubheit und der klinische Befund, Momente, die in unserem Falle einer tabischen Acusticus-Erkrankung zukommen, können für eine Localisation des tabischen Processes in den Kernen des Acusticus nicht genügen. Wenn in einem speciellen Falle neben diesen Factoren noch klinische Erscheinungen von Seite anderer im verlängerten Marke entspringender Nerven zu constatiren sind, lässt sich eine derartige Localisation des tabischen Processes auch nur mit Wahrscheinlichkeit annehmen. Da in unserem Falle keinerlei Symptome einer Erkrankung der Bulbärnerven vorliegen, müssen wir es dahingestellt sein lassen, ob es sich hier um eine Kernläsion oder um eine Erkrankung des Acusticus peripherwärts von den Kernen handle.

Wenn auch die Prognose einer tabischen Erkrankung des Acusticus eine sehr triste ist, erscheint die Unterlassung therapeutischer Eingriffe in einem speciellen Falle ganz und gar nicht gerechtfertigt. Der galvanische Strom vermag die dem Patienten überaus peinlichen subjectiven Gehörsempfindungen zu bannen; in unserem Falle gelang es bei Anwendung sehr schwacher Ströme das Einsetzen der subjectiven Gehörsempfindungen oft für mehrere Tage hinauszuschieben. Eine Besserung des Hörvermögens durch die Electricität wurde ebenso wenig wie durch die Katheterapplication und die gleichzeitige interne Medication mit Jodkali und Abführmitteln erzielt.

Der Acusticus reagirte auf den galvanischen Strom bei 4 M.-A. mit einer Klangempfindung, die Patient als „Kochen" zu bezeichnen pflegte.

Die tabische Acusticuserkrankung setzt unter Ohrensausen, Schwindel, Brechneigung, heftigen Ohrenschmerzen und Scharfhörigkeit ein; diesen Symptomen, von denen mit Ausnahme der subjectiven Gehörsempfindungen die übrigen mehr oder minder vermisst werden können, schliesst sich fast gleichzeitig Beeinträchtigung des Hörvermögens an, welches allmählich oder einige Tage nach Beginn der ersten Ohrsymptome völlig schwinden kann. Auch bei bereits bestehender Taubheit können Ménière'sche Symptome, sowie Ohrenschmerzen vorhanden sein.

Ein absolut plötzlicher Eintritt der tabischen Taubheit ohne vorherige Erscheinungen von Seite des Gehörorgans ist bis jetzt nicht

Digitized by Google

beobachtet worden. Die Zahl der histologisch constatirten tabischen Acusticuserkrankungen ist viel zu gering, um derzeit irgend welche Grundsätze für die Localisation des tabischen Processes am Hörnerven aufzustellen; die Aufgabe der ferneren Forschung wird es sein, aus dem Connexe der histologischen Thatsachen mit dem allmählichen oder plötzlichen Einsetzen der Taubheit zu eruiren, ob bei plötzlichem Auftreten der tabischen Taubheit der tabische Process sich primär in den Kernen des Acusticus, dagegen bei schleichendem Entwicklungsgange derselben sich primär peripherwärts von den Kernen am Acusticus localisire.

Literatur.

1) Pierre Marie et G. L. Walton: Des troubles vertigineux dans le tabès (vertige de Ménière tabétique). Rev. de méd., Jan. 1883.
2) Leopold Treitel: Ueber Erkrankungen des Gehörorgans bei Tabes dorsalis. Zeitschr. f. Ohrenheilk. 1889.
3) Collet: Specielle Path. u. Ther. Nothnagel 1898, X. Band.
4) Morpurgo: Ueber das Verhalten des Gehörorgans bei Tabes. Arch. f. Ohrenheilk., Bd. XXX.
5) Gowers: Handbuch der Nervenkrankheiten. Bonn 1892.
6) Erb: Krankheiten des Rückenmarks und des verlängerten Marks. 2. Aufl. 1878.
7) Leyden: Eulenburg's Realencyclopädie 1883 und spec. Pathol. und Ther. Nothnagel 1897, X. Bd.
8) Hirt: Pathol. u. Ther. der Nervenkrankh. Wien u. Leipzig 1884.
9) Pierret: Nach Morpurgo.
10) Althaus: Neuritis der Gehirnnerven in der progressiv. Bewegungsataxie. Deutsch. Arch. f. klin. Med., Bd. XXXIII.
11) Roosa: Lehrb. der pract. Ohrenheilk. 1889.
12) Oppenheim und Siemerling: Beiträge zur Path. der Tabes dorsalis und der peripherischen Nerven. Arch. f. Psych., Bd. XVIII.
13) Haug: Spec. Path. u. Ther. Nothnagel 1897, Bd. XI.
14) Habermann: Ueber Erkrankungen d. Gehörorgans in Folge von Tabes. Arch. f. Ohrenheilk., Bd. XXXIII.
15) Strümpell: Beiträge zur Pathologie des Rückenmarks. Arch. f. Psych., Bd. XI.
16) Lucae: Ueber Schwerhörigkeit bei grauer Degeneration des Rückenmarks. Verhandl. d. Berl. med. Gesellsch. 1866, Bd. I.
17) Magnus: Ein Fall von hyster. Taubheit. Arch. f. Ohrenheilk., Bd. XX.
18) Moeli: Spec. Path. u. Ther. Eichhorst 1891, Bd. III.

Laryngologische Mittheilungen.

Vortrag, gehalten am 24. September 1898 auf der 67. Versammlung deutscher Naturforscher und Aerzte in Düsseldorf

von

Dr. phil. et med. **Hermann von Schrötter**, klin. Assist., Wien.

M. H.! Ich muss Sie zunächst um Entschuldigung bitten, wenn ich mir erlaube, von meinem ursprünglichen Vortragsthema abzugehen und mir gestatte, Ihnen statt einer ausführlichen Schilderung der beiden angekündigten Fälle lieber kurz an der Hand entsprechender Abbildungen

Digitized by Google

über eine Reihe von Beobachtungen zu berichten, welche ich Ihnen nicht vorenthalten zu dürfen glaube, da dieselben mehrere seltene Befunde, darunter einige besondere Raritäten betreffen.

Zunächst möchte ich Ihnen mit wenigen Worten über einen Fall von **Sclerom der Trachea** berichten, der deshalb bemerkenswerth erscheint, weil hier insbesondere die Luftröhre, und zwar in ganz eigenthümlicher Weise ergriffen war. Im Kehlkopf waren nur mässig prominirende, symmetrische, rothe, leicht geriefte subchordale Wülste vorhanden; der übrige Larynx, der Rachen und die Nase waren vollständig frei. Der Fall ist aber auch deshalb nicht uninteressant, als er meines Wissens die erste Beobachtung des Vorkommens von Sclerom in Steiermark — Patientin stammt aus der Gegend von Cilli — darstellt.

Ende December vorigen Jahres kam die 29jährige Kranke mit den Erscheinungen hochgradigster Stenose an die Klinik, woselbst ich einen etwa in der Höhe des fünften Trachealringes befindlichen, von der linken Wand ausgehenden knopfförmigen, fast wachsgelben, auf stark gewulsteter und gerötheter Basis aufsitzenden Tumor constatirte, neben welchem im vorderen Antheile eine grauweisse, schief die Lichtung von oben nach unten durchsetzende Narbe zu sehen war. Die Stimmbänder rein weiss, zeigten keine Spur von Catarrh und waren vollkommen schlussfähig.

Eben wegen des Nebeneinandervorkommens von Geschwulst und Narbe und unterstützt durch das Vorhandensein der symmetrischen Wülste stellte ich sofort die Diagnose auf Sclerom, was durch die microscopische Untersuchung — ich kann Ihnen hier die Präparate einstellen — bestätigt wurde.

Am zweiten Tage des Spitalaufenthalts schritt ich zur Operation. Ich durchriss den Narbenzug mit dem Quetscher und entfernte mit demselben, sowie mit der Pincette die Geschwulst und die noch flottirenden Narbenreste. Einige Tage danach begann ich mit der Einführung der Schrötter'schen Hartkautschukröhren, ein Verfahren, das sich gerade hier, und zwar vorzüglich bewährte. Die Stenose war vollkommen beseitigt, von der Geschwulst nichts mehr zu sehen und auch die subchordalen Wülste, insbesondere der linke, nach längerdauernder Behandlung so vollständig zurückgegangen, dass ich mit Sicherheit erwartete, den Process in diesem so gut begrenzten Falle zur Ausheilung gebracht zu haben, eine Annahme, in der ich um so mehr bestärkt wurde, als sich auch nach Monaten keine Veränderungen zeigten.

Aber siehe da, vor vier Wochen sah ich Patientin wieder, und an Stelle der subchordalen Schwellungen zeigten sich jetzt rechter- und linkerseits unregelmäßig in die Larynxlichtung vorspringende Wulstungen; auch die Stimmbänder waren nunmehr catarrhalisch verändert und ihre Beweglichkeit eingeschränkt. Patientin hat sich selbst nie bougirt; vielleicht wird es bei der weiteren Behandlung, die ich eingeleitet habe, denn doch gelingen, den Process nach Entfernung der Infiltrate durch den constanten Druck der Bougien nicht blos zum Stillstand, sondern vielleicht zur Ausheilung zu bringen. Anhangsweise sei nur bemerkt, dass ich an der Hand mehrerer Fälle von Sclerom, die im I. Semester in meine Beobachtung kamen, Gelegenheit nahm, mich mit

Digitized by Google

dem Studium der Uebertragbarkeit des Scleroms eingehender zu beschäftigen.

Einspritzungen von Reinculturen unter die Nasenschleimhaut eines Affen blieben ohne Erfolg, Gewebsstücke, unter die Mucosa der Nase implantirt, heilten reactionslos und ohne weitere Veränderungen zu setzen, ein. Auch die Narbe, welche Sie an meinem linken Arm sehen, rührt von einem Implantationsversuch mit Gewebsstückchen her, die ich einer an Sclerom des Nasenrachenraumes leidenden Patientin nach bacteriologisch festgestellter Diagnose entnommen habe.

Da wir uns gerade bei den Granulationsgeschwülsten befinden, kann ich nicht umhin, Ihnen hier die Abbildung des folgenden Falles zu zeigen.

Bei einer blassen, abgemagerten Frau findet sich ein bohnengrosser, rother, von nicht exulcerirter glatter Schleimhaut bedeckter, lappenförmig vom rechten Taschenbande ausgehender Tumor, der sich nach der microscopischen Untersuchung als **Tuberculom** erwies.

Einen weiteren Fall sehen Sie hier, einen Conducteur betreffend, welcher durch mehrere Monate an einer über der linken Schildknorpelplatte gelegenen Geschwulst, die mehrmals Eiter entleerte, sowie gleichzeitig an Beschwerden im Halse, Schmerzen und Athemnoth, gelitten hatte. Ich habe hier nichts von der auf das linke Taschenband localisirten, von unveränderter Schleimhaut bedeckten Schwellung entfernt, jedoch die über der Schildknorpelplatte tastbare Geschwulst excidirt, welche tuberculöse Infiltration auch der Musculatur mit reichlichem Vorhandensein von Riesenzellen in derselben ergab. Nicht häufig kommt aber auch folgende Localisation zur Beobachtung, ein 23jähriges Fräulein betreffend, bei welcher nur geringe auscultatorische Erscheinungen über den Lungen vorhanden waren. Hier fand sich ein rother, einzelne gelblichere Stellen zeigender, kleinerbsengrosser unbeweglicher Tumor an der vorderen Commissur unter den Stimmbändern. Es ergab sich auch in dieser Geschwulst typisches Granulationsgewebe mit jedoch nur spärlichen Riesenzellen.

Ein Fall, der hier passend angefügt werden kann, bezieht sich auf eine allerdings noch nicht abgeschlossene Beobachtung von **chronischem Oedem** des Larynx, welche insofern Interesse beansprucht, als hier die ursächliche Deutung der Veränderung Schwierigkeiten bereitete und der Befund ein aussergewöhnlicher war. Ich gebe Ihnen mehrere Abbildungen herum; leider vermögen dieselben nicht jenen eigenthümlichen Eindruck wiederzugeben, den die Besichtigung des Kehlkopfes bot. Man sah nämlich den Larynxeingang, insbesondere dessen rechte Hälfte, sowie die linguale Fläche der Epiglottis in der Weise verändert, dass sich das Gewebe rücksichtlich Farbe und Consistenz am besten mit Quittenkäse vergleichen lässt. Nach Entfernung des am meisten prominirenden Antheiles war es möglich, die Aetiologie des zu Grunde liegenden Processes, Tuberculose, darzulegen. Der schöne Schnitt durch den von der rechten aryepiglottischen Falte entfernten Tumor zeigt Ihnen ödematöses Gewebe, in welchem sich isolirtere oder auch confluirende insuläre Infiltrationsherde finden. Riesenzellen fehlten in dieser Parthie vollständig und waren erst in den gegen die Epiglottis grenzenden Antheilen nachweisbar. Ein Tumor in der Umgebung, so-

Digitized by Google

wie Lues oder Leukämie waren auszuschliessen; im Sputum niemals Tuberkelbacillen. Aber auch noch in anderer Richtung ist dieser Fall von Interesse, worauf ich vorläufig nicht weiter eingehen will.

Hier sehen Sie einen zweiten Fall von chronischem Oedem des Larynx bei einer Patientin, die an einem ausgedehnten, die linke Wange und den weichen Gaumen durchsetzenden Melanosarcom leidet. Die sichtbare Beschaffenheit des ödematösen Wulstes an der lingualen Fläche der Epiglottis war fast die gleiche, wie bei der eben genannten Kranken. Erinnern möchte ich Sie endlich noch an die interessante Beobachtung von chronischem Oedem, die seiner Zeit Türk beschrieben hat.

Zwei Fälle von ausgedehnter Tuberculose des weichen Gaumens und des Rachens mit jedoch **vollkommenem Freibleiben des Larynx** bei gleichzeitigem Vorhandensein entsprechender Veränderungen in den Lungen seien nur namentlich erwähnt. Gerade solche Beobachtungen sind es, welche mir die Annahme einer **localen** Gewebsdisposition für Tuberculose besonders berechtigt erscheinen lassen.

Der Fall, über den ich Ihnen nunmehr berichte, stellt einen wohl sehr seltenen, acut verlaufenden Process dar.

Patient, ein Fleischhauergehilfe, erkrankt unter schweren, fieberhaften Erscheinungen und Albuminurie an einer ulcerösen Stomatitis, stinkende, weisse, necrotische Massen am Zahnfleisch des Ober- und Unterkiefers. Nachdem der Process in der Mundhöhle abgeklungen war, leichte Halsschmerzen. Bei der Untersuchung sieht man den hinteren geschwollenen Antheil des linken Stimmbandes von einer weissen, pulpösen Masse eingenommen, welche genau die Beschaffenheit zeigt, wie die necrotischen Massen in der Mundhöhle. Nunmehr beginnt das linke Stimmband, jedoch, ohne dass es zu stärkerem Oedem, zu stärkerer Injectionsröthe oder überhaupt zu deutlicheren Entzündungserscheinungen gekommen wäre, gangränös zu zerfallen. Es tritt Unbeweglichkeit der linken Seite ein, und erst jetzt erfolgt ein Verlauf wie bei einer Perichondritis aus anderer Ursache; hochgradige Entzündungserscheinungen, Oedem, Dyspnoe, welche schliesslich doch die Tracheotomie nothwendig machten [1]). Wochen dauernde Entleerung von Eiter, Auftreten und wieder Schwinden bedeutenderer Schwellungen im Kehlkopfe, bis der Process endlich nach langer Zeit zum Stillstand kommt. Gegenwärtig besteht Larynxstenose, die mit Dilatations-Verfahren und Schornsteincanülen behandelt wird.

Leider konnte hier die nähere Natur der Schädlichkeit trotz wiederholter bacteriologischer Untersuchung nicht festgestellt werden. Zweifellos liegt eine schwere Infection (Maul- und Klauenseuche?) vor, welche neben eingreifenden toxischen Schädigungen des Gesammtorganismus die Stomatitis gangraenosa und einen den Veränderungen in der Mundhöhle adäquaten Process im Larynx erzeugte. Es handelte sich nicht um eine im Gefolge der Infection etwa metastatisch entstandene Perichondritis des Arygelenkes, sondern um **primären,**

[1]) Auch bei diesem Kranken wurde, wie ich zu einem jüngst von Fränkel gehaltenen Vortrage bemerken möchte, die Operation unter Cocainanästhesie vorgenommen, wie dies mit bestem Erfolge schon seit vielen Jahren an unserer Klinik üblich ist.

Digitized by Google

gangränösen Zerfall des Stimmbandes; von dieser Localisationsstelle aus kam es erst dann, beim Weitergreifen des Processes, zur entzündlichen Perichondritis.

Nicht möchte ich weiter zu einem operativen Fall übergehen, ohne noch vorher mit einigen Worten den Pemphigus des Larynx berührt zu haben.

Ich habe keinen Grund, den **Pemphigus** der Schleimhaut für eine so seltene Affection zu halten, als vielfach geglaubt wird. Viel wahrscheinlicher erscheint es mir, dass derselbe, insbesondere wenn die Affection nur auf die Schleimhäute beschränkt ist, übersehen, verwechselt oder in seiner wahren Natur nicht erkannt wird. Ich habe heuer Gelegenheit gehabt, fünf Fälle von Pemphigus zu sehen, und ich weiss von meinen Collegen der Hautklinik, dass daselbst noch einige diesbezügliche Beobachtungen gemacht wurden. In drei meiner Fälle waren nur die Schleimhäute ergriffen, bei den übrigen auch Efflorescenzen an der Haut vorhanden.

Der erste Fall, ein Mädchen betreffend, war dadurch bemerkenswerth, dass noch ausgedehnte subconjunctivale Ecchymosen und vereinzelte kleine Hämorrhagien am weichen Gaumen, jedoch keine Blasencruptionen an der Bindehaut vorhanden waren. Hier, wo, wie Sie an der Abbildung sehen, der weiche Gaumen und die Schleimhaut über der Epiglottis und den aryepiglottischen Falten betheiligt waren, habe ich die Diagnose noch vor der eigentlichen Blaseneruption aus der fleckigen, hochgradigen Röthe am weichen Gaumen, und was mir besonders bemerkenswerth erscheint, aus den sehr intensiven brennenden Schmerzen gestellt.

Eine weitere Beobachtung war durch die Complication mit evident luetischen Veränderungen interessant, welche die Diagnose erschwerten.

Sie sehen in diesem Falle die fortwährend recidivirenden Blasen auch an der äusseren Larynxwand bis in die Höhe der Cartilago-cricoidea hinabreichen. Therapeutisch wende ich, jedoch erfolglos, hohe Arsendosen an, nachdem die gemäss einer in den 70er Jahren von Prof. v. Schrötter gemachten Beobachtung von mir inoculirte Variola ebenfalls keinen therapeutischen Effect ergeben hatte. Auch bei einem zweiten Patienten habe ich dies Verfahren angewendet; über den Erfolg ist mir aber bisher nichts bekannt geworden.

Rücksichtlich eines Falles von **Erythema multiforme** der Mundschleimhaut mit gleichzeitig bestehenden Manifestationen an der Haut der Extremitäten möchte ich bezüglich der Differentialdiagnose mit Pemphigus die hierbei gemachte Beobachtung auffallend geringer Schmerzhaftigkeit bei dem sehr ausgebreiteten Processe betonen. Ein Kranker mit Pemphigus der Haut und der Schleimhäute — Conjunctiva, Mundhöhle, Rachen, Larynx — starb an einer intercurrenten Pneumonie. Leider habe ich es hier aus äusseren Gründen versäumt, eine genaue histologische Untersuchung des Nervensystems vorzunehmen.

Der folgende Fall, welcher ein nervöses Leiden des Kehlkopfes betrifft, erscheint mir durch die hierbei gegebene, **seltene Indication zu einem operativen Eingriff** bemerkenswerth.

Bei der ersten Untersuchung des über Athembeschwerden klagenden, mit auffallend hoher Stimme begabten Patienten sah man einen

Digitized by Google

von der linken aryepiglottischen Falte breitbasig ausgehenden Tumor so stark gegen die Larynxlichtung vorragen, dass eben nur die vorderen Drittel beider Stimmbänder zu erkennen waren. Die Geschwulst wurde bei forcirter Inspiration unter zitternden Bewegungen und hörbarem „Schnarren" nach abwärts gezogen. Die linke Larynxhälfte unbeweglich. Wie sich, um Sie nicht unnöthig mit den übrigen Details aufzuhalten, weiter zeigte, musste ich den Tumor als eine im Gefolge der Lähmung durch Hereingeneigtsein des Ary- und insbesondere des Santorini'schen Knorpels mit seiner hypertrophischen Schleimhaut entstandene Bildung auffassen. Ich entfernte den prolabirten Antheil mit der galvanocaustischen Schlinge, und Sie sehen hier das Präparat, welches den in der gewulsteten Schleimhaut liegenden Santorini'schen Knorpel erkennen lässt.

Wenn es auch in Fällen lange bestehender Recurrenslähmung — hier dürfte dieselbe vor etwa 20 Jahren durch eine Erkrankung der Bronchialdrüsen zu Stande gekommen sein — nicht so selten zu einer Einwärtsneigung der aryepiglottischen Falte und des Aryknorpels auf der gelähmten Seite kommt, so dürften Fälle, in welchen dieser Zustand in so hochgradiger Weise ausgebildet ist, doch zu den Raritäten gehören: Die dem klinischen Bilde der Recurrenslähmung als solcher nicht zugehörende Dyspnoe dominirte hier die Erscheinungen und konnte durch die Operation in befriedigender Weise beseitigt werden[2]).

Von besonderem Interesse erscheint, wenn der Fall auch rücksichtlich der Aetiologie keine vollkommen klare Beobachtung darstellt, die folgende Krankengeschichte (November 1897) zu sein, welche eine merkwürdige Affection der Luftröhre behandelt.

In Kurzem: 58jährige Frau soll vor sechs Wochen Pleuritis dextra gehabt und im Anschlusse daran an einer hühnereigrossen Geschwulst in der Fossa supraclavicularis der gleichnamigen Seite gelitten haben, welche bald darauf durchbrach, und von welcher die in der genannten Gegend sichtbare Narbe stammt.

Seit ungefähr 14 Tagen heftige, stetig zunehmende Dyspnoe. Pat. expectorirte reichlich eitriges Sputum, auch Nachtschweisse sollen bestanden haben. In diesem Fall gelang es erst meinem Chef, Prof. v. Schrötter, die Ursache der Athembeschwerden aufzudecken, nachdem wir uns selbst vergeblich mit der Tracheoscopie abgemüht hatten.

Wie Sie sehen, ragt in der Höhe der Thoraxapertur von der Hinterwand der Luftröhre ein starrer, unregelmässig zackiger Tumor in die Lichtung derselben, der sich in weiterer Folge so stark vergrösserte und so bedeutend prominirte, dass nur ein schmaler Spalt an der vorderen Wand übrig blieb, aus welchem bei der Exspiration kleine Schleimperlen hervorquollen. Höchste Erstickungsgefahr; es wird der Patientin vergeblich zugeredet, die Tracheotomie vornehmen zu lassen, eine Operation, die mit nachheriger Anwendung langer Röhren vielleicht doch trotz des sehr tiefen Sitzes der Stenose einen Erfolg gehabt hätte.

---

[2]) Des Genaueren vergl. meinen Aufsatz Wiener klin. Wochenschrift 1898, No. 40.

Digitized by Google

Wir erwarten mit Sicherheit den Exitus letalis. Aber siehe da — die Erscheinungen bessern sich, die Geschwulst wird kleiner und kleiner, die Dyspnoe schwindet, und wie Sie an den Bildern sehen, die ich jeden zweiten bis dritten Tag nach eingehender tracheoscopischer Untersuchung möglichst genau gezeichnet habe, ging der Tumor vollständig zurück, und die Patientin verliess ohne jegliche Beschwerden das Spital. Ich habe sie nach Monaten wieder gesehen. Die Schleimhaut ist an der genannten Stelle leicht höckrig, sonst ist nichts Pathologisches mehr wahrzunehmen.

Um was hat es sich hier gehandelt? Ein Neoplasma, etwa ein durchbrechendes Carcinom vom Oesophagus her und dergl. war auszuschliessen; eher kam mit Rücksicht auf die Anamnese und den internen Befund — Dämpfung im Bereich der rechten unteren Thoraxgegend — der Durchbruch einer abscedirenden Lymphdrüse in Betracht, wozu aber wieder bemerkt werden muss, dass im Sputum bei wiederholter Untersuchung niemals Tuberkelbacillen vorhanden waren, und der Process an der Hinterwand der Luftröhre seinen Sitz hatte. Am wahrscheinlichsten bleibt die Annahme eines **circumscripten syphilitischen Infiltrates,** etwa eines Gummaknotens in der Luftröhre, wenn auch keinerlei luetische Antecedentien bei der Kranken nachweisbar waren, eine Auffassung, die jedoch andererseits in dem günstigen Erfolge der Darreichung von Jodnatrium — 2 g pro die — eine Stütze findet. L. v. Schrötter hat ja bekanntlich zuerst auf derartige luetische Manifestationen in der Trachea besonders aufmerksam gemacht.

Und nun eine grosse Rarität. Hier sehen Sie, um gleich das Wesentlichste hervorzuheben, eine **Amyloidgeschwulst** des Larynx, deren nähere anatomische Verhältnisse ich soeben in der Section für pathologische Anatomie demonstrirt habe. Bisher stets gesunde Frau, 57 Jahre alt. Die aryepiglottische Falte und die Gegend über dem linken Aryknorpel von einer nahezu goldgelben, leicht höckerigen, sich bei Sondenberührung hart anfühlenden, die Schleimhaut wie infiltrirenden Geschwulst eingenommen. Keinerlei Beschwerden, nur leichte Heiserkeit. Ich entfernte die Bildung mit der galvanocaustischen Schlinge.

Nach Allem, was ich bis jetzt[3]) finden konnte, sind beim Menschen nur fünf Fälle ähnlicher Geschwulstbildung bekannt. In dem Fall von Franklin Hooper 1891, der mir leider im Original nicht zugänglich ist, wurde an einzelnen Stellen des als teleangiectatisches Fibrom aufgefassten Tumors hyaline und amyloide Degeneration des Bindegewebes

[3]) Ein sechster, gerade besonders wichtiger und meinem nahezu völlig gleichender Fall wurde mir erst nach gehaltenem Vortrage durch die Güte von Herrn Dr. Proebsting mitgetheilt. Der ebenfalls goldgelbe Tumor im Larynx wurde von Dr. Müller in Aachen entfernt und von Schrank unter Prof. Orth's Leitung 1892 untersucht. Hätte ich von dieser Beobachtung früher Kenntniss gehabt, so wäre mir eine exacte Diagnosenstellung in meinem Falle gewiss möglich gewesen. Auch Dr. Schmidt, Strassburg, theilt mir gesprächsweise mit, einen Fall von localem Amyloid im Larynx und der Trachea postmortal beobachtet zu haben, der demnächst genauer publicirt werden wird. (Anmerkung bei der Correctur.)

Digitized by Google

gefunden. Die werthvollen classischen Beobachtungen von Burow und Ziegler betreffen ebenso wie die Mittheilung von Balser erst postmortal erkannte Bildungen. In dem von Kraus aus dem Institut von Hans Chiari publicirten Falle handelte es sich um Amyloid in der Trachea; aber gerade dieser Befund hat die grösste Aehnlichkeit mit meiner Beobachtung, was den anatomischen Bau betrifft.

Es besteht nämlich die ganze Geschwulst aus bis an das Epithel reichenden, amyloid degenerirten, zu Schollen und homogenen Balken verändertem, hier und da verkalktem Bindegewebe, das in seltener Schönheit die characteristischen Farbenreactionen mit Jod zeigt. In den tieferen Parthien ist ganz besonders die Membrana propr. der Schleimdrüsen betheiligt, die zu mäanderförmigen homogenen Schleifen und Bändern verändert ist. Aber auch die verdickten Arterien, von welchen grössere jedoch nur in sehr geringer Zahl vorhanden sind, geben deutlich Amyloid-Reaction. Man kann sicher erkennen, dass die Veränderung des Gewebes hier von der Peripherie gegen das Centrum fortschreitet. Ob es sich jedoch um die Umwandlung einer Neubildung etwa eines Fibroms handelt, oder ob der Tumor nur durch die mit der Amyloidbildung nothwendig einhergehende Volumszunahme blos physiologischer Gewebsbestandtheile bedingt ist, erscheint discutabel.

Wenn dieser Fall von localem Amyloid auch eine grosse Seltenheit darstellt, aber bereits doch ein Analogon besitzt, so scheint die folgende Beobachtung einer **Luftgeschwulst im Kehlkopf** einzig dazustehen, wenn auch Baumgarten in Budapest in einem über meine damalige Demonstration geschriebenen Referate meint, „etwas Aehnliches" gesehen zu haben, sich aber im Uebrigen in mystisches Dunkel hüllt (Epiglottiscyste?)[4]).

Sie sehen hier die in selten künstlerischer Weise ausgeführten, die verschiedenen Phasen und Bilder während der Respiration und Phonation darstellenden Zeichnungen, die ich Sie der Reihe nach herumzugeben bitte, und können daraus erkennen, dass es sich um eine durch den exspiratorischen Luftstrom bedingte Dehnung und Aufblähung der Morgagni'schen Taschen, bald nur der einen, namentlich der linken, aber auch beider Seiten handelt, wodurch es zu den Larynx verschliessenden, blasenförmigen, die Stimme hochgradig verändernden Bildungen kommt, für welche mir mangels Vorhandensein einer auch ausserhalb des Luftrohres mit dessen Lichtung communicirenden Geschwulst, auf eine ältere Bezeichnung von Virchow zurückgreifend, der Name **Aerocele ventricularis interna** passend erscheint.

Wahrscheinlich stellt dieser eigenthümliche Zustand eine angeborene Abnormität dar, oder es waren wenigstens schon früh Verhältnisse vorhanden, welche die Disposition für das Entstehen der Veränderung lieferten, für deren Verständniss uns jedoch gegenwärtig jede genauere Erklärung fehlt. Die eigenthümlich hohl klingende Stimme soll bei dem 8jähr. Knaben erst im Anschluss an eine überstandene Scarlatina aufgetreten sein! Näheres ist leider nicht zu eruiren gewesen.

[4]) Schon die Nothwendigkeit der Intubation, von welcher der Autor spricht, dürfte dies beweisen.

Digitized by Google

Ich brauche Ihnen wohl nicht besonders zu betonen, dass das Inspirium aus der genannten Ursache keine Störung erfährt, indem sich die Taschenbänder während desselben wieder glatt und entspannt an die seitlichen Larynxwände anlegen und die Blasenbildung ja nur eine **temporäre, durch ein bestimmtes mechanisches Moment bewirkte Erscheinung** darstellt[5]). Aber noch eine andere Veränderung ist im Kehlkopf vorhanden, die den Erfolg einer aus phonetischen Gründen beabsichtigten Operation schon von vornherein ungünstiger erscheinen liess. Dieselbe betrifft, wie Sie namentlich aus den beiden ersten Zeichnungen entnehmen können, das linke wahre Stimmband, welches blos in Form eines relativ hohen und sehr wenig vorspringenden Wulstes vorhanden ist. Ueber dessen vorderen Antheil und mit demselben theilweise im Zusammenhange findet sich ausserdem noch ein prolapsartiger Lappen gelagert, der bei forcirter Einathmung tiefer in die Glottis hereingezogen wird. Diese Bildung brachte es mit sich, dass bei der Phonation kein vollständiger Glottisverschluss erreicht wurde.

Nun, ich habe den Knaben operirt; der erste Eingriff wurde vor vielen Monaten unternommen, und Patient befindet sich noch in meiner Behandlung. Ich will Sie nicht mit der Schilderung aller jener Ueberlegungen ermüden, welche mich schliesslich veranlasst haben, während des Exspiriums zu operiren, beide blasenartigen Bildungen gleichzeitig zu durchtrennen und hierbei keine galvanocaustischen Instrumente anzuwenden. Ich will Ihnen nur mit einigen Worten sagen, dass ich zunächst beide Taschenbänder in gedehntem Zustande mit diesem scheerenartigen, mit hakenförmig gekrümmten Branchen versehenen Instrument durchschnitt[6]). Hierauf habe ich in kürzeren oder längeren Intervallen, ohne dass der Knabe dadurch je von seinem Schulbesuche abgehalten worden wäre, kleinere und grössere Stücke aus der Substanz, insbesondere des linken Taschenbandes, sowie die genannte prolapsartige Bildung mit verschiedenen Pincetten und Doppelcuretten entfernt. Mehrmals, vornehmlich im Beginn der Behandlung schien es, als würde das angestrebte Ziel, eine Besserung der Stimme, erreicht werden. Vorübergehend erfolgte, um nur einige Ereignisse aus der Operationsgeschichte zu nennen, Verschluss der Glottis durch die Kanten der Taschenbänder, wie Sie aus der letzten Abbildung entnehmen können; dann trat wieder die prolapsartige Bildung sowie Granulationswucherungen stärker hervor, so dass ich daselbst neuerdings Gewebsstücke abtragen musste; dann zeigte sich wieder eine deutlichere exspiratorische Wulstung des linken Taschenbandes u. s. w.; kurz, hinreichend Zwischenfälle, die mich in Athem hielten, mir genugsame Beschäftigung gaben und mich meine Pläne und Absichten oft innerhalb einer Woche ändern oder modificiren liessen.

Die blasenartigen Bildungen, m. H., sind nunmehr vollkommen beseitigt, die rechte Larynxhälfte ist in Ordnung, die linke

---

[5]) Musehold hat ebenfalls eine exspiratorische Blähung eines Taschenbandes gesehen und beschrieben; es handelte sich jedoch hierbei noch um einen Tumor der gleichnamigen Seite. (Anm. bei der Correctur.)

[6]) Angefertigt vom Instrumentenmacher H. Reiner in Wien.

Digitized by Google

jedoch wird mir, obwohl ich grosse Antheile des Taschenbandes entfernt habe, noch genügend zu schaffen machen. Die Stimme des Patienten hat sich leider bisher nicht gebessert; sie ist, wenn ich aufrichtig sein soll, nahezu die gleiche geblieben.

Seiner Zeit werde ich ja noch Gelegenheit nehmen, Genaueres über diesen auch rücksichtlich der Operationsgeschichte für mich so lehrreichen und wichtigen Fall zu berichten und Ihnen das Endresultat mitzutheilen. Möglicher Weise werde ich aber vielleicht noch eine Reihe von Jahren vorübergehen lassen und erst nach der Entwicklungsperiode wieder chirurgisch eingreifen, wenn sich die anatomischen Verhältnisse mehr consolidirt haben.

Ueber mehrere interessante, in das Gebiet der **nervösen Erkrankungen** des Kehlkopfes gehörende Beobachtungen kann ich Ihnen zu meinem Bedauern gegenwärtig noch nicht berichten, da die bezüglichen histologischen Untersuchungen noch nicht fertiggestellt sind. Ein Fall, bei welchem es sich um durch eine centrale Erkrankung bedingte halbseitige motorische und sensorische Lähmung des Pharynx und gleichzeitig des Larynx mit Störungen auch in anderen Nervengebieten handelte, war besonders bemerkenswerth.

Sämmtliche der hier besprochenen Erkrankungen werden, sei es von mir selbst oder von Seiten meiner Collegen, noch eine gesonderte, ausführliche Besprechung und Mittheilung erfahren. Ich schliesse, meine Herren, in der Hoffnung, Ihre Zeit durch meine Demonstration nicht allzusehr in Anspruch genommen zu haben.

Ein Fall von in die Nase invertirtem Zahn.[7])

Von

Dr. **W. Posthumus Meyjes**, Privatdocent, Amsterdam.

G. F., 18 Jahre alt, fühlt seit einigen Wochen Verstopfung der rechten Nasenhälfte und geringe Empfindlichkeit beim Druck in der Gegend der rechten Nasolabialfalte. Die Untersuchung zeigt: untere Concha mässig hypertrophisch, medial begrenzt durch einen weissen glänzenden Körper, der ungefähr die Grösse einer Erbse hat und sich bei Sondenberührung steinhart, unbeweglich und unempfindlich erweist. Mit der Sonde kann man den Gegenstand oben, lateral und medial umgreifen. Mit der Basis steckt derselbe felsenfest im Boden des unteren Nasenganges, etwa 2 cm von der äusseren Nasenöffnung entfernt. Bei einer etwas kräftigen Anstrengung, um den Gegenstand zu bewegen, empfindet Patient Schmerz in und über den rechtsseitigen Schneidezähnen. Die Zahl und die Entwicklung der Oberzähne ist

---

[7]) Des practischen Interesses halber veröffentlichen wir auf Wunsch des Autors die ausführlichen Geschichten der beiden Fälle, obgleich derselben in dem Referate der Niederländischen Gesellschaft für Hals-, Nasen- und Ohrenheilkunde im Septemberhefte dieser Monatsschrift bereits Erwähnung geschah. (Die Red.)

Digitized by Google

ganz normal. In den Kinderjahren wurden dem Patienten aus dem Unterkiefer einige angeblich überzählige Zähne entfernt.

Nach Anwendung von Cocain, wodurch die Anschwellung der unteren Concha aufgehoben wird, erscheint der Gegenstand, wie bereits vermuthet, als die Krone eines nach seiner Inversion durch den Nasenboden gewachsenen Eckzahnes. In der Literatur sind sehr wenige solcher Fälle bekannt; ich habe noch nie einen beobachtet, und der vorliegende ist um so seltener, als hier im Gebiss kein Zahn fehlt. Was die Entstehung betrifft, so ist es bekanntlich möglich, dass ein Zahnkeim sich um 180 Grad dreht und dann in die Nasenhöhle wächst. Diese Anomalie wurde nach Zuckerkandl zuerst von Salter erwähnt und als Inversio dentis bezeichnet. Er beobachtete dieselbe an zwei Schneidezähnen, die später durch die Nase extrahirt wurden. Zuckerkandl erwähnt einen Fall eines in die Nase gewachsenen Bicuspidalis. In jenen Fällen waren aber die invertirten Zähne nicht überzählig wie bei meinem Patienten, sondern es fehlte da der invertirte Zahn im Gebiss.

Mittheilung eines Falles vermuthlicher Pneumatocele des Sinus frontalis.

Von

Dr. **W. Posthumus Meyjes**, Privatdocent, Amsterdam.

(Nach einem Vortrage, gehalten in der VI. Versammlung der Niederländischen Gesellschaft für Hals-, Nasen- und Ohrenheilkunde.)

Herr X., 18 Jahre alt, leidet seit vielen Jahren an eitriger Secretion aus der rechten Nasenhälfte und Verminderung der Geruchsperception. Der Kranke ist scrophulös, und auch congenitale Lues kann nicht ausgeschlossen werden.

Bei der Untersuchung zeigt sich die Nase voller trockener Eiterkrusten, die sich durch Spritzen entfernen lassen. Die frei gewordene Schleimhaut der zweiten Concha blutet bei Sondenberührung, und der darunter befindliche Knochen stellt sich als necrotisch heraus. Die untere Concha ist atrophisch und mittelst eines Stranges mit dem Septum verbunden, vermuthlich zufolge früherer Cauterisationen. Im knöchernen Septum eine grosse unregelmässige Perforation.

Die linke Nasenhälfte ist normal; die beiden Oberkiefer sind bei Durchleuchtung durchaus klar, ein deutlicher Lichtschein wird rechts und links vom Patienten gesehen. Die Sinus frontales sind gleichfalls ganz durchscheinend.

Diagnose: Ethmoïditis chronica suppurativa dextra. Auf locale Behandlung schwinden die Symptome vollständig.

Dies geschah im December 1896. In den ersten Monaten des Jahres 1897 stellte Patient sich einige Male zur Untersuchung; er spritzt sich die Nase regelmässig durch und hat keine Beschwerden.

Am 29. April 1897 kommt er wieder und klagt über Kopfschmerzen und Druck über dem rechten Auge. Der Hut hat seit einigen Wochen

Digitized by Google

angefangen ihn zu drücken, „durch eine Verdickung der rechten Stirnseite", wie er sagt. Die rechte Supraciliargegend erscheint geschwollen und empfindlich gegen Druck. Der grösste Schädelumfang beträgt 62 cm; beim Hutmacher lasse ich einen Abdruck der Kopfform nehmen; die also erhaltene punktirte Linie tritt in der rechten Supraciliargegend etwas hervor. Am 1. Juli, also nach zwei Monaten, lasse ich wieder einen Abdruck nehmen, welcher die Schwellung noch stärker angiebt; die Empfindlichkeit gegen Druck hat nicht zugenommen, der Kopfschmerz ist geblieben; in der Nase zeigt sich nichts Auffallendes; fast keine Eitersecretion, die Schleimhaut ist atrophisch; die Sondirung des Sinus frontalis giebt keinen sicheren Aufschluss; Patient bekommt kleine Dosen Jodkali, wodurch der Kopfschmerz stark zurückgeht.

Am 17. September kommt Patient mit einem dritten Schädelabdruck, auf dem die Prominenz sichtlich vergrössert erscheint, zu mir. Die Empfindlichkeit gegen Druck ist in gesteigertem Maasse vorhanden; die Haut ist etwas mehr gespannt; der Kopfschmerz hat wieder zugenommen; bei Durchleuchtung erscheint der Sinus frontalis auch jetzt völlig klar.

Es lag hier also eine progrediente Prominenz des rechten Sinus frontalis vor. Man konnte die Ursache in Verstopfung des Ductus frontalis und cystöser Ausdehnung der Höhle suchen, und wie aus der Durchsichtigkeit hervorging, müsste die Flüssigkeit wenig trübe sein, doch konnte man auch an Neoplasmata wie Enchondrom und Osteom denken, während eine Periostose, nach Lues, sehr wahrscheinlich sein würde, wenn sonst wo Luessymptome zu finden wären. Das war indessen nicht der Fall.

Patient wünscht einen operativen Eingriff. Wegen der fortschreitenden Anschwellung, sowie der möglichen Gefahr eines nach innen wachsenden Tumors ist eine Explorativoperation jedenfalls angezeigt. In Hinsicht auf die Möglichkeit eines vielleicht nothwendigen intracraniellen Eingriffs wird die Operation vom Herrn Prof. Rotgans vorgenommen. In Narcose macht derselbe eine Incision unter der rechten Augenbraue und legt die Vorderwand des Sinus frontalis bis auf den Knochen frei. Ein Theil davon wird abgemeisselt, wobei der Knochen sich fast papierdünn erweist; man könnte ihn beinahe mit den Fingern einbrechen. Die normal gefärbte Schleimhaut der Höhle wird sichtbar; es tritt jedoch keine Vorwölbung derselben ein; es wird ein Einschnitt gemacht, und es zeigt sich, dass der Sinus völlig leer ist und auch nicht die Spur einer Flüssigkeit enthält. Die ganze Vorderwand wird jetzt weggenommen; die Höhle, die sehr gross ist und sich nach links über die Medianlinie hinaus erstreckt, ist vollständig zu sehen; eine Verbindung mit der Nasenhöhle wird bei Sondirung nicht gefunden. Die Periost- und Hautlappen werden geheftet und ein Druckverband angelegt. Am Abend, einige Stunden nach der Operation, fliesst ein wenig sanguinolente Flüssigkeit aus der rechten Nasenhöhle. Der Verlauf der Wundheilung ist ungestört, so dass Patient nach einer Woche seine Arbeit wieder aufnehmen kann. Beim Nasenschneuzen wölbt sich die Haut über dem rechten Auge hervor, woraus zu schliessen ist, dass der Ductus frontalis jetzt frei ist. Es hat also eine Abschliessung des Ductus frontalis uud eine daraus entstandene so hochgradige Druck-

Digitized by Google

erhöhung im Sinus vorgelegen, dass der unzweifelhaft kranke Knochen nicht genug widerstandsfähig war.

Wiewohl mir aus der Literatur kein solcher Fall bekannt ist, möchte ich bei diesem Kranken dennoch die Diagnose einer Pneumatocele des Sinus frontalis gelten lassen.

Eine „schneidende" Ohrpolypzange.

Von

Dr. **P. J. Zaalberg**, Amsterdam.

Wenn es sich darum handelt, chronische Fälle von Mittelohrentzündung zu beheben, ist es oft geboten, Granulationen zu entfernen.

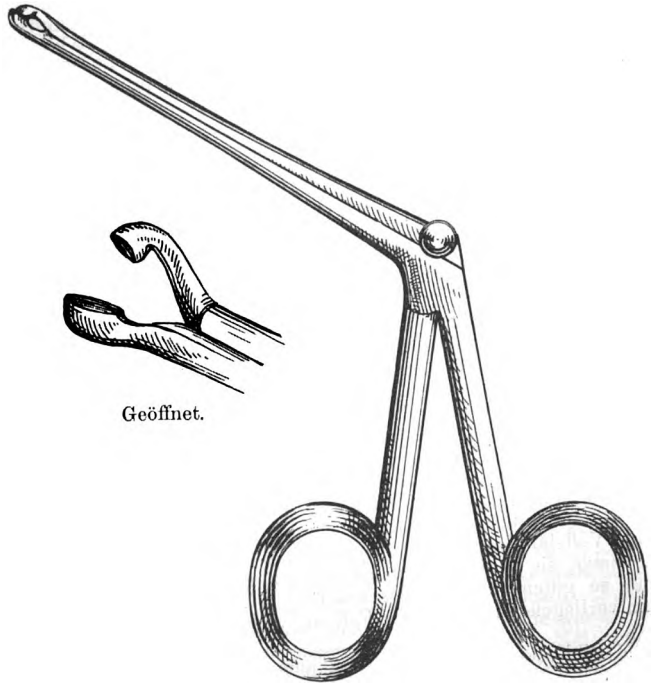

Geöffnet.

Dazu bedienen wir uns seit Langem entweder der Aetzmittel, der galvanischen Brenner oder der Polypzangen und Schlingen.

Die Zahl der beschriebenen Zangen ist eine bedeutende, die bekanntesten sind die von Hartmann, Jacobson, Guye. Jeder Ohren-

Digitized by Google

arzt, der zu diesen Instrumenten seine Zuflucht nehmen muss, wird über ihre prompte Wirkung getäuscht werden.

Sie fassen, aber schneiden nicht, so dass man auf's Geradewohl ziehen muss.

Wenn man bei der Nachbehandlung von Radicaloperationen z. B. zur Entfernung von Granulationen, wo diese oft nahe am überhäutenden Epithelsaum sitzen, ein solches Instrument brauchen muss, läuft man Gefahr, beim Fassen der kleinen Granulationen vom neuen Epithel etwas abzureissen und zu schaden.

Dadurch veranlasst, habe ich eine Polypzange anfertigen lassen, die wirklich schneidet. Die Schneiden der Branchen greifen ineinander (nicht aufeinander) und was man fasst, entfernt man, ohne auf die Umgebung einen Zug auszuüben.

Es gelingt auf diese Weise, ein ganzes Granulationsfeld zu reinigen, und es ist diese Operationsweise dem Patienten angenehmer, wie die Auskratzung mit dem Löffel.

Auf meine Veranlassung hat der Instrumentenmacher Gudendag in Amsterdam eine zuverlässig schneidende Ohrpolypzange angefertigt.

Sie wird auf Papier ausprobirt und muss dies prompt perforiren. Ich kann sie jedem Collegen anempfehlen.

II. Kritiken.

Das menschliche Gehörorgan in acht topographischen Bildern mit erläuterndem Text. Von Dr. Gustav Brühl in Berlin. München, Verlag von J. F. Lehmann.

In den letzten Jahren hatten wir zu wiederholten Malen Gelegenheit, kleinere und grössere Werke, welche in die Reihe der sogenannten Lehr- und Hilfsmittel für den otologischen Unterricht zählen, in dieser Monatsschrift zu besprechen. Jedes Mal begrüssten wir solche Publicationen mit dem grössten Interesse, denn bei der Complicirtheit des anatomischen Baues des Gehörorgans einerseits, bei dem Umstande, dass namentlich in kleineren Orten, wo der Studirende auf den Selbstunterricht angewiesen ist, anatomische Präparate fast nie zu erlangen sind, ist es gewiss eine grosse Erleichterung sowohl beim Selbststudium als auch beim Unterricht Anderer, wenn derartige Hilfsmittel zu Gebote stehen. Vollständig ersetzen können sie die natürlichen Präparate nie und nimmer, sie sind aber ein gutes Surrogat für dieselben, und wenn sie mit so gutem Verständniss gefertigt und geordnet sind, wie dies in dem vorliegenden Werke der Fall ist, werden sie gewiss gute Dienste leisten.

Die Bilder sind vom Verf. nach anatomischen Präparaten in dreifacher linearer Vergrösserung gezeichnet und die Ausführung in Aquarell rührt vom Kunstmaler Herrn Zoru her; sie sind so angeordnet, dass man, indem das oberflächliche Blatt immer abgehoben wird, von aussen nach innen die topographischen Verhältnisse der Gebilde des Ohres veranschaulicht findet. Muschel, macerirtes Schläfebein, Verhältniss

Digitized by Google

des Schläfelappens des Gehirns zum Hörorgan, Mittelohr, knöcherne Labyrinthkapsel in toto und eröffnet folgen nach einander, und zum Schluss finden sich auf einer lithographirten Tafel die Umrisse sämmtlicher Bilder mit genauer Bezeichnung der einzelnen Gebilde des Hörorgans. Die Ausstattung des Werkes ist sehr gelungen und es kann der strebsame Verfasser einer freundlichen Aufnahme desselben gewärtig sein. Gr.

III. Referate.

a) Otologische:

Die Feststellung einseitiger Taubheit. Sechs weitere Fälle von Labyrinthnecrose. (Nachtrag zu „Labyrinthnecrose und Paralyse des N. facialis".) Von Prof. Dr. Bezold. (Zeitschrift für Ohrenheilkunde XXXI, 1 u. 2.)

B. hat bis jetzt zehn Fälle von Labyrinthnecrose in vivo beobachtet. Das von anderer Seite behauptete häufigere Vorkommen der Affection im Kindesalter bestätigte sich hierbei nicht, B. möchte dasselbe überhaupt nicht gelten lassen und glaubt das scheinbare Vorwiegen in dem frühen Lebensalter mit dem grösseren Umfang der Sequester gegenüber demjenigen späterer Altersperioden in Beziehung bringen zu dürfen. Es scheint, dass auch die Entstehungsweise nach dem Alter verschieden ist, insofern beim Kinde ein eitriger Entzündungsprocess in der spongiösen Umhüllungssubstanz des Labyrinths oder extradurale Eiterungsprocesse den Ausgangspunkt der Necrose bilden und zur Sequesterbildung grösserer Stücke des Felsenbeins führen, während beim Erwachsenen, wo meist das innere Schneckengerüst mit der ganzen ersten Windung oder einem Theile derselben von der Necrose betroffen wird, der Process von den am Boden der Paukenhöhle gelegenen kleinen Zellen, welche die Schnecke von unten her mehr oder weniger weit umgreifen, ausgehen dürfte; doch scheint oft auch ein directer Durchbruch in die Schnecke nach Zerstörung der runden Fenstermembran den Anstoss zur Necrose zu geben; jedenfalls liegt stets ein eitriger Mittelohrprocess zu Grunde, und zwar meist ein chronischer. Die Tuberculose pflegt nicht zur Sequesterbildung im Labyrinth zu führen, vielleicht, weil es dabei an der zur Ausstossung der Sequester erforderlichen üppigeren Granulationsbildung mangelt. Ueber die Dauer des Processes liess sich nichts Bestimmtes feststellen, da sämmtliche Fälle erst kurz vor der Ausstossung zur Beobachtung kamen. Facialislähmung fehlte niemals, jedoch nur in der Hälfte der Fälle war dieselbe dauernd. Schwindel und Erbrechen fehlten nur zwei Mal; ebenso constant war grosse Schmerzhaftigkeit, zeitweise mit Symptomen meningitischer Reizung. Auch B. widerräth eine gewaltsame Entfernung des Sequesters, bevor derselbe leicht beweglich erscheint; bei weitem Gehörgang und Fehlen von Ausbreitungserscheinungen begnügte er sich mit antiseptischer Reinigung, Borsäure-Einblasen und Abtragen von Granulationen. Zwei Mal musste jedoch wegen Enge des Gehörgangs und

Digitized by Google

drohender Allgemeinerscheinungen die Radicaloperation vorgenommen werden einige Zeit noch vor Ausstossung des Sequesters; hierbei fand sich der Warzenfortsatz sclerosirt. Sieben Mal war der definitive Ausgang nach Elimination der Sequester Epidermisirung der Höhle, ein Mal Atrophie des knöchernen Gehörgangs; ein Fall endete tödtlich elf Tage nach Entfernung des Sequesters, wahrscheinlich in Folge von Meningitis.

B. hat die zehn Fälle einer eingehenden Prüfung behufs Feststellung von Gehörresten auf dem labyrinthlosen Ohre unterzogen, es hat sich aber auch diesmal kein verlässiger Anhaltspunkt für die Annahme solcher Hörreste ergeben; die scheinbar noch vorhandenen Hörstrecken stellten lediglich ein Spiegelbild der Hörverhältnisse auf dem anderen, hörenden Ohre dar. Der Verfasser weist auf die Bedeutung dieser Thatsache auch für die Diagnose einseitiger Taubheit im Allgemeinen hin. Keller.

Ueber die Wahrnehmung der Schallrichtung. (De l'orientation auditive.) Von Max Egger in Soleur, Schweiz. (Comptes rendus hebdomadaires des séances de la société de biologie. Paris, October 1898.)

Verf. stellte eingehendere Untersuchungen über obiges Thema anlässlich eines interessanten Falles an, der eine Kranke betrifft, bei welcher der untere Theil des Bulbus der Sitz eines Tumors ist, welcher auf beiden Seiten die grossen absteigenden spinalen Wurzeln des Trigeminus zerstört hat; die Anästhesie hat den ganzen Kopf befallen und steigt beiderseits bis zu einer Horizontallinie herab, welche die Mundgegend erreicht; Ohrmuscheln und Gehörgänge total unempfindlich, linkes Trommelfell bei Berührung schmerzhafter als rechtes. Auf der linken Seite ist nun auch der Acusticus in Mitleidenschaft gezogen, und zwar ist das Gebiet des N. vestibuli völlig zerstört, während der N. cochlearis nur wenig geschädigt ist. Weber nach links, Rinne rechts +, links —; Schwabach's Versuch ergiebt rechts längere Dauer der Knochenleitung als links; Flüstersprache 0,60 m, laute Sprache 3 m (rechts 5 und 15 m), von Consonanten werden R und S nicht gehört. Bezüglich des N. vestibuli stellte Verf. eine Reihe von Untersuchungen an, aus deren Ergebnissen er den Schluss zieht, dass alle durch den halbcirkelförmigen Apparat bedingten Functionen linkerseits erloschen sind. Die Kranke empfindet auf dem Rotationsstuhle bei Linksdrehung keine Rotationen, während sie dieselben bei Rechtsdrehung genau unterscheidet. Bei verbundenen Augen macht Patientin bei jedem Versuche, geradeaus zu gehen, beständig Manège-Bewegungen, die vom linken Labyrinth bedingten compensatorischen Augenbewegungen sind völlig aufgehoben; auch zeigt die linke Körperseite verminderte Muskelkraft. Angesichts eines solchen totalen functionellen Schwundes des Vestibularastes bei völlig ausreichender Hörschärfe linkerseits, schien es dem Verf. von hohem Interesse, die Orientirung bezüglich der Schallrichtung in diesem Falle des Näheren zu prüfen. Die Kranke wurde mit verbundenen Augen auf den Rotationsapparat gesetzt, mit dem Gesicht nach der Peripherie der Drehscheibe, das eine Ohr fest verschlossen; als Schallquellen wurden eine gewöhnliche Pfeife, ein Galtonpfeifchen und die menschliche Stimme benutzt, Entfernung von 1 m.

Digitized by Google

Bei Linksdrehung zeigte sich nun bei wiederholten Versuchen constant, dass das linke Ohr nicht fähig war, irgend eine Richtung des Tones zu unterscheiden; jedes Mal schien derselbe von vorn her zu kommen, während das rechte Ohr vollkommen genau die verschiedenen Schallrichtungen zu unterscheiden und richtig zu deuten wusste, nur bei der der Medianebene entsprechenden Schallrichtung trat Unsicherheit auf.

Verf. zieht hieraus folgende Schlüsse: Der halbcirkelförmige Apparat spielt eine wichtige Rolle für die Wahrnehmung der Schallrichtung. Entgegengesetzt der Ansicht mancher Autoren, dass die Kenntniss der Lage unseres Körpers im Raume die Vorbedingung für die Perception der Schallrichtung ist, lehrt obiger Fall, dass diese Perception auch ohne solche Kenntniss der Körperlage möglich ist, insofern das rechte Ohr, trotzdem jede Rotationsempfindung nach links hin fehlte, die Töne vollkommen genau bezüglich der Richtung ihrer Schallquellen zu beurtheilen vermochte. Die Wahrnehmung der Schallrichtung ist eine zweite Function des halbcirkelförmigen Apparates. Keller.

Zur Thyreoidinbehandlung der chronischen Schwerhörigkeit. (Von Dr. A. Bruck in Berlin. (Zeitschrift für Ohrenheilkunde XXXII, 1.)

Auf die Empfehlung von Vulpius hin prüfte B. die Wirkung der Thyreoidintabletten bei den adhäsiven bezw. sclerosirenden Mittelohraffectionen, und zwar in mehr als 40 Fällen, genau nach der Vulpius'schen Methode. In keinem der Fälle zeigte sich eine einwandsfreie Verbesserung des Gehörs. Keller.

Empyem der Sinus frontales mit Usur der ganzen vorderen Wand. Von Dr. Gerber in Königsberg. (Arch. f. Laryngol. etc. 1898, Bd. VIII, pag. 192.)

Seltener Fall, eine 54 Jahre alte Frau betreffend, bei der eine vollständige Usur der vorderen Stirnhöhlenwand zu beobachten war. Nach den Ergebnissen der Anamnese und der Untersuchung stellt sich G. den Fall so vor, dass die Patientin, die an Ozäna von Jugend auf gelitten, in ihrer Ehe Lues acquirirte (3 Aborte im 3. und 4. Monat), in Folge deren es zu einer tertiären Syphilis der Nase kam (Defect im Vomer). An dieses schloss sich eine specifische Periostitis und Necrose der vorderen Wand des Sinus frontalis mit secundärem Empyem (lange bestehende Kopfschmerzen und Druckempfindlichkeit etc.). Hierauf kam es bei absoluter Resistenz der hinteren und unteren Wand zur völligen Einschmelzung der vorderen Wand (umschriebener Tumor an der Nasenwurzel), und nach einem hinzutretenden Trauma durchbrach der Eiter die Schranken, die ihn noch an seinem ursprünglichen Herde festhielten (Vertheilung der Geschwulst über die ganze Stirn nach einem Fall gegen eine Tischkante). Was die Operation anlangt, so wurde die Höhle eröffnet und durch vorsichtiges Auslöffeln von den sie erfüllenden Massen theils käsigen Eiters, theils sulziger, polypös degenerirter Schleimhaut und diphtherischer Membranfetzen befreit. Ihr Querdurchmesser betrug ca. 6 cm. Die Heilung vollzog sich rasch und vollständig. Beschorner.

Digitized by Google

Klinische Erfahrungen über otitische und rhinitische Sinuserkrankungen und Allgemeininfectionen, sowie über centrale Taubheit bei eitrigen Entzündungen in der Schädelhöhle. Von Dr. Preysing aus der Ohren- und Kehlkopfklinik zu Rostock. (Zeitschrift für Ohrenheilkunde XXXII, 3.)

Aus einer grösseren Zahl einschlägiger Beobachtungen seien folgende hervorgehoben. 20jähriges Mädchen, seit Wochen an Husten und Fieber unter dem Verdacht einer Lungenaffection behandelt, wird, als sich Schwellung am rechten Warzenfortsatz zeigt, der Klinik überwiesen. Hohe Temperaturen, Puls 140—150. Rechter Gehörgang enthält stinkenden Eiter, Spitze des rechten Proc. mastoid. druckempfindlich; daselbst beginnt eine derbe diffuse Infiltration der Halsgewebe bis zur Mitte des Halses hin. Knochen bei der Operation nach der Spitze zu weich, nach hinten und in der Tiefe sehr hart; aus einem perisinuösen Abscess ergiesst sich pulsirend fötider Eiter mit Gasblasen untermischt. Aus dem mit Granulationen gefüllten Antrum zieht ein schmaler Fistelgang durch den sonst compacten Knochen zu dem perisinuösen Abscess. $^1/_2$ Stunde nach der Operation Tod. Section ergab im Uebrigen völlig normale Organe, keine Meningitis, Dura selbst an dem erkrankten Sinus unverändert. Sinus transversus am Knie nach dem Knochen zu ulcerirt; Thrombus reicht nach hinten bis in die Mitte zwischen Sinus sigmoideus und Torcular, die der Wand fest anhaftenden Massen graugrün, weich; übriger Sinus und Jugularis frei. In dem Lungenbefund keinerlei Anhalt zur Erklärung des Hustens. „Die ungemein starke, sulzige Durchtränkung aller Gewebe an Hinterhaupt und Hals der erkrankten Seite ist ein Characteristicum für die septische Natur der Erkrankung, vergleichbar ähnlichen diffusen Schwellungen am Halse bei septischer Diphtherie. Es ist das der dritte derartige Fall, den Herr Prof. Körner vergeblich durch Operation zu retten versucht hat. Man wird nach seiner Meinung nicht fehlgehen, wenn man in Zukunft in ähnlichen Fällen die Operation unterlässt." — Ein 13jähriges, seit sechs Jahren an beiderseitiger Ohreiterung leidendes Mädchen erkrankte unter hohem Fieber, Schüttelfrösten, starken, linksseitigen Kopfschmerzen; starke Schwerhörigkeit; im linken Ohr grosse Trommelfellperforation, viel fötider Eiter; rechts grosse, aber fast trockene Perforation. Linksseitige Radicaloperation, Entfernung von Granulationen im Antrum und Paukenhöhle; der an einer kleinen Stelle freigelegte Sinus transversus erscheint gesund. Tags nach der Operation Doppelbilder durch Abducenslähmung links; Sensorium frei, Pupillen gut reagirend; typhusartige Stühle, Roseola, icterische Hautfärbung; in den nächsten Tagen Vortreibung des linken Bulbus, keine Sprachstörung oder sonstige Gehirnerscheinung. Langsamer Rückgang aller Symptome. Auffällig war eine am 5.—7. Tage auftretende totale Taubheit, erst nach Wochen stellte sich das Gehör wieder ein, rechts früher als links; eine Veränderung des Befundes am rechten Ohr war dabei nicht zu constatiren. Bei der Möglichkeit, hierbei an eine von einer linksseitigen Schläfelappenerkrankung ausgehende gekreuzte Taubheit zu denken, weist P. auf die bekannte Thatsache hin, dass die Acusticuskreuzung keine vollkommene ist, vielmehr von jedem Acusticus aus Faserzüge nach beiden Temporallappen ausstrahlen; bei centraler,

Digitized by Google

beiderseitiger Taubheit könne eine Läsion der centralen Hörbahn an einer Stelle vorliegen, wo die beiderseitigen Hörbahnen sich kreuzen: Das wäre in der Haube, wo nach Siebenmann's Zusammenstellung ein Tumor beiderseits Taubheit hervorrufen kann. Die Abducenslähmung in Verbindung mit dem Exophthalmus und Schwellung der beiden Papillen des Sehnerven liess in vorliegendem Falle die Diagnose auf Entzündung des Sinus cavernosus stellen; auf welchem Wege entstanden, ob vom Sinus caroticus her oder vom Sinus petrosus resp. transversus, muss dahingestellt bleiben. Keller.

Ueber Gehirncomplicationen bei Otitis media. Von Dr. Waldvogel in Göttingen, medicinische Universitätspoliklinik. (Deutsche medicinische Wochenschrift 1898, No. 35.)

W. hat vier Fälle von Gehirncomplicationen bei Otitis media bei Kindern beobachtet, von welchen er zwei wegen der geringeren Heftigkeit der Hirnsymptome und dem raschen Heilungsverlauf nur als Gehirnhyperämie mit geringer Exsudation ansprechen möchte; bei einem dritten Fall hingegen, wo trotz Eiterentleerung nach doppelseitiger Trommelfellparacentese alle Zeichen einer schweren Meningitis sich ausbildeten bei andauernder Ohreiterung, schliesslich aber nach vier Monaten völlige Heilung erfolgte, erschien es dem Verf. unzweifelhaft, dass es sich hier um Exsudation und zwar seröser Flüssigkeit im Schädelinneren gehandelt hat, weil eine Eiterung von so langer Dauer nicht so spurlos verschwunden sein würde und weil im vorliegenden Falle die Resorption des Exsudates ohne höheres Fieber erfolgte. Im vierten Fall ergab die Section Meningitis et Ependymitis granulosa, Hydrocephalus acutus. Das Kind war unter meningitischen Erscheinungen erkrankt, beiderseitige Paracentese der etwas vorgewölbten Trommelfelle ohne Erfolg, Verlauf sehr schleichend, Tod nach zehn Wochen. Da eine Lumbalpunction nicht vorgenommen werden konnte, war Tuberculose mit Sicherheit nicht auszuschliessen. Bei der Section fand sich beiderseits Mittelohreiterung mit Zerstörung der Gehörknöchelchen rechterseits. Den Ausgangspunkt des Krankheitsprocesses sieht W. in der beiderseitigen Ohreiterung, „wodurch eine fortwährende Bildung des serösen Exsudates unterhalten worden ist". Anschliessend an eine Beobachtung, dass in einem der Fälle trotz genauer Untersuchung kein Eiter in der Paukenhöhle nachgewiesen werden konnte und dennoch bald darauf eine spontane Perforation mit Eiterentleerung erfolgte, woran sich allmählicher Nachlass der Gehirnerscheinungen anschloss, bemerkt der Autor: „Man wird also dem Arzt ruhig rathen können, bei einer fieberhaften ausgesprochenen Gehirnerkrankung im Kindesalter ohne Befund an den inneren Organen den harmlosen Eingriff der Paracentese vorzunehmen, auch wenn der otoscopische Befund negativ erscheint." Unbeschadet der im Allgemeinen zugestandenen „Harmlosigkeit" der Paracentese wird man in jedem gegebenem Falle die möglichen Consequenzen des Eingriffs sich wohl vorzuhalten haben. Keller.

Digitized by Google

Ein Fall von Meningitis cerebro-spinalis epidemica mit doppelseitiger Otitis. Trepanation beider Processus mastoidei mit Blosslegung der Sinus transversi. Genesung. Von Dr. von Stein, Moskau. (Zeitschrift für Ohrenheilkunde XXXII, 3)

6jähriger Knabe erkrankte unter Fiebererscheinungen an Delirien, leichter Nackenstarre, es zeigten sich einzelne Roseola-Flecken auf Rücken und Leib; nach zehn Tagen trat doppelseitige Otorrhoe auf, jedoch ohne Nachlassen der Gehirnerscheinungen, Bewusstlosigkeit und Nackenstarre nahmen zu. Beide Gehörgänge enthielten etwas serösen, zähen Schleim; Trommelfelle unten perforirt, nicht injicirt; keine Stauungspapille, keine Chorioidealtuberkel. „In Berücksichtigung des Verfalles der Kräfte, der Möglichkeit einer Exsudatansammlung an solchen Stellen der Schädelhöhle, die wir mit den uns zu Gebote stehenden Mitteln nicht nachweisen dürften, und in Anbetracht der Eigenthümlichkeit des Krankheitsprocesses, beschlossen wir, die Trepanation beider Warzenfortsätze vorzunehmen.“ Operationsbefund beiderseits derselbe; aus den Zellen des Warzenfortsatzes und dem Antrum entleerte sich hellglasiger Schleim; Eröffnung der Schädelhöhle und Blosslegung des Sinus transversus in Ausdehnung von 1 cm; Sinus frei; dieselbe helle Flüssigkeit ergoss sich durch die Trepanationsöffnung. Die nächsten drei Wochen keine wesentliche Aenderung im Allgemeinzustand des Kranken, dann langsame Reconvalescenz, so dass sechs Wochen nach der Operation die Wunde verheilt und der Knabe körperlich wie geistig wieder hergestellt erschien. Gehör für Flüstersprache 12 m. Im Ohrsecret, sowie in dem Schleimhautausflusse aus der Schädelhöhle wurde der Diplococcus intracellularis Weichselbaum nachgewiesen. Impfversuche misslangen. Als weiteren Beweis für die Richtigkeit der Diagnose einer epidemischen Cerebrospinalmeningitis führt der Autor die Thatsache an, dass ein Bruder des Knaben vier Wochen später an denselben Erscheinungen erkrankte; derselbe starb nach fünf Tagen, ohne operirt worden zu sein, die Ohren schienen gesund zu sein. „Vielleicht wird es mit der Zeit gelingen“, schliesst der Autor, „die unglücklichen Opfer dieser Krankheit, welche keinem Mittel weicht, durch frühzeitige Eröffnung der Schädelhöhle dem Tode zu entreissen. Vielleicht wird bei Meningitis cerebro-spinalis die beiderseitige Eröffnung der Schädelhöhle den gleichen Nutzen bringen, wie die Eröffnung der Bauchhöhle bei der Tuberculose.“ Keller.

---

b) Rhinologische:

Primärer Krebs des Nasenrachenraumes durch Alcoholeinspritzungen geheilt. (Cancer primitif du nasopharynx guéri par des injections d'alcool.) Von Dr. F. Ruh. (Med. Record und Revue hebdomadaire de laryngologie et d'otologie 1897, No. 44.)

Der Titel sagt Alles. Ref. erinnert an die günstigen Erfolge der parenchymatösen Einspritzungen bei Mandel- und Pharynxneubildungen, welche nach Arsenikal- und Carboleinspritzungen von Paul Heymann und dem Referenten erwähnt werden. Dr. P. K.

Digitized by Google

Serotherapie bei Ozäna. (Sérothérapie dans l'ozène.) Von Dr. Lombard. (Annales des maladies de l'oreille et du larynx 1897, No. 11.)

Bei fast allen Patienten wurde der Foetor entfernt, und zwar jedenfalls auf viel längere Zeit, als durch alle anderen Behandlungsmethoden. Auf die Krustenbildung und die Entfernung der Krusten ist die Serotherapie von gar keinem Einfluss. Alle Einspritzungen von Roux'schem antidiphtheritischem Serum wurden in die Wand des Unterleibes unter strenger Antisepsis gemacht und es trat nie ein Unfall ein. Nie wurden mehr als 5 ccm eingespritzt. Dr. P. K.

Eine häufige Ursache des Nasenblutens bei Kindern. (Une cause fréquente d'epistaxis dans l'enfance.) Von Dr. H. Fruitnight. (Archives of pediatries und Annales des maladies de l'oreille et du larynx 1898, No. 6.)

Allgemein sind die Specialisten zu sehr Specialisten und untersuchen in solchen Fällen den übrigen Körper nicht genügend. In sehr vielen Fällen ist ein Herzfehler vorhanden, und behandelt man letzteren in gehöriger Weise, so hört das Nasenbluten auf, während sonst alle locale Behandlung fruchtlos bleibt. Dr. P. K.

Zur Therapie der genuinen Ozäna. Bemerkungen zu Dr. Hugo Hecht's Arbeit „Zur therapeutischen Verwerthung der Electrolyse in Nase und Nasenrachenraum". Von Franz Bruck in Berlin (Arch. f. Larygol. etc 1898, Bd. VIII, pag. 206.)

B. stellt die von ihm beschriebene Modification der Gottstein-schen Tamponade, welche eine permanente Reiz- und Drainagewirkung, d. h. eine continuirliche Anwendung des Gottstein'schen Princips, und zwar für beide Nasenseiten gleichzeitig, ermöglicht, als die erfolgreichste, unschädlichste und für den Patienten angenehmste und einfachste Behandlungsart der genuinen Ozäna hin. Beschorner.

Erwiderung auf die Arbeit des Herrn Franz Bruck, Berlin: „Zur Therapie der genuinen Ozäna". Von Dr. H. Hecht in Freiburg i. Br. (Arch. f. Laryngol. etc. 1898, Bd. VIII, pag. 210.)

H. will sich nicht mit einer symptomatischen Behandlung der Ozäna begnügen, sondern verlangt von einer rationellen Therapie dieses Leidens, dass sie causal wirkt, und glaubt auch auf Grund seiner neueren Beobachtungen, wenigstens bei nicht zu inveterirten Fällen, dass die Kupferelectrolyse in Combination mit Nasendouchen den berechtigten Wünschen am nächsten komme. Beschorner.

Entgegnung auf vorstehende Erwiderung des Herrn Dr. Hugo Hecht. Von Dr. F. Bruck in Berlin. (Arch. f. Laryngol. etc. 1898, Bd. VIII, pag. 215.)

B. hält für unberechtigt, dass Hecht, trotzdem er bei der geringen Zahl seiner Fälle und der Kürze der Beobachtungszeit nur ein vorläufiges Urtheil über die combinirte Therapie fällte, dennoch dieses Mittel für das wirksamste erklärte. Beschorner.

Digitized by Google

Hämatome, Abscesse und seröse Cysten der Nasenscheidewand (Hématomes, abcès et kystes séreux de la cloison nasale.) Von Dr. Garel. (Revue hebdomadaire de laryngologie, d'otologie et de rhinologie 1898, No. 25.)

Meistentheils die Folge eines Trauma. Die Diagnose ist leicht. Verwechselung mit Polypen kommt nur bei Nichtspecialisten vor. Man muss, mag man mit einer Cyste, einem Abscess oder einem Hämatom zu thun haben, die Eröffnung vornehmen nach vorhergegangener localer Anästhesie, antiseptische Waschungen. Dr. P. K.

Beitrag zur Casuistik der Fremdkörper in der Nase. Von Dr. Max Breitung. (Deutsche med. Wochenschr. 1897, No. 47.)

Ein Bissen Fleisch im rechten Nasenloch mit den gewöhnlichen Symptomen. Heilung nach einer Woche. Jedenfalls war der Fremdkörper durch einen während des Essens eintretenden Hustenanfall von hinten nach vorn in die Nase gelangt. Die in diesem Fall vorhandene Jauche lehrt, wie schädlich in diesem Fall die Anwendung des „halben Politzer" und eine forcirte Wassereinspritzung gewesen wären. Dr. P. K.

Ueber Complicationen endonasaler Eingriffe. Von Dr. E. Wertheim in Breslau, Allerheiligenhospital, Abtheilung für Ohrenkranke. (Zeitschr. für Ohrenheilkunde XXXII, 2.)

Infectionen nach Eingriffen in der Nase sind verhältnissmässig so selten, dass die Annahme besonderer localer Schutzvorrichtungen sich von selbst aufzwingt. Dass dem Nasenschleim eine besondere bactericide Kraft zuzuschreiben sei, möchte W. bezweifeln, wenigstens ergaben daraufhin angestellte Versuche, dass das Nasensecret constante antibacterielle Eigenschaften nicht besitzt, also andere, bisher nicht bekannte Factoren vorhanden sein müssen. Kommt es trotz dieser Schutzvorrichtungen zur Infection, so kann sich dieselbe auf die Nasenschleimhäute und ihre Umgebung beschränken — hierher gehören die Pseudomembranbildungen nach Aetzungen, besonders galvanocaustischen Eingriffen — oder aber durch Fortleitung in den Lymphbahnen (Angina) oder durch Verschleppung mittelst der Blutbahn durch Embolien allgemeine, vom Ort des Eingriffs weit entfernt gelegene Krankheitsprocesse hervorrufen. W. theilt einige einschlägige Beobachtungen von Nieren- und Lungeninfarcten mit und betont die Nothwendigkeit, auch in der Nase aseptisch zu operiren. Keller.

Anwendung der X-Strahlen bei Nasen- und Halsleiden. (Emploi des rayons X dans les affections du nez et de la gorge.) Von Dr. J. Macintyre. (Congrès international de Moscou und Annales des maladies de l'oreille et du larynx 1897, No. 11.)

Verf. giebt die genaue Beschreibung des ganzen Apparates und seine Methode, die Blitzphotographien zu machen, giebt dann die Bilder der Kopf-, Hals-, Brust- und Unterleibsorgane. Die Arbeit enthält nichts Neues. Dr. P. K.

Digitized by Google

Ein Fremdkörper während 42 Jahren in der linken Nase, Radiographie. (Un cas de corps étranger du canal nasal gauche, avec épreuve radiographique, durée de séjour 42 ans. Extirpation.) Von Dr. Mounier. (Annales des maladies de l'oreille et du larynx 1898, No. 6.)

Bei einer 56jährigen Patientin wurde durch die Radiographie das seit 42 Jahren dauernde Vorhandensein einer Canüle, welche man vergessen hatte zu entfernen, festgestellt. Exstirpation, Heilung.

Dr. P. K.

---

c) Pharyngo-laryngologische:

Ueber eunuchenartige Stimme und ihre Behandlung. (De la voix eunuchoide et de son traitement.) Von Dr. Bonnes. (Revue hebdomadaire de laryngologie et d'otologie 1897, No. 46.)

Der Fall betrifft den Verf. persönlich und es sind seine auf sich selbst gemachten Beobachtungen; derselbe giebt zuerst seine ganze Anamnese. Die eunuchoide Stimme ist eigentlich eine Fistelstimme, welche der wirklichen Eunuchenstimme ziemlich ähnlich ist; sie ist stärker als die Kinderstimme, ähnelt der Frauenstimme und besteht in Contralto oder Mezzosoprano. Bekanntlich besteht die Function der wirklichen Eunuchenstimme darin, dass selbe Frauen- oder Kinderchöre verstärkt. Zu bemerken ist, dass bei der eunuchoiden Stimme die Fisteltöne von tiefen Basstönen begleitet sein können, namentlich am Ende eines Exspiriums. Dabei ist das Allgemeinbefinden fast immer gut, die Geschlechtsorgane sind ganz normal, die Intelligenz gut entwickelt; der Larynx so gut ausgebildet, wie bei allen Männern nach der Pubertät, und zwar wie er es bei Bassstimmen ist, was also das Gegentheil bei den Eunuchen ist, deren Larynx die Dimensionen des Kinderlarynx behält. Fast in allen Fällen sind die Stimmbänder etwas geröthet, nie besteht eine Parese. Nach Fournié bestände diese eunuchoide Stimme immer von der Pubertät an, in welcher Periode der ganze Larynx sich zu rasch entwickelt und die Musculi cricoarytenoidei laterales nebst den Thyroarytenoidei nicht im Stande sind, die Stimmbänder in ihrem hinteren Theile in Berührung zu bringen; demgemäss finde man in solchen Fällen während der Phonation immer in der Stimmritze ein offenes, mit der Spitze nach vorn und der Basis nach hinten sehendes Dreieck. (Es ist längst bekannt, dass während der Pubertät der Interarytenoidalraum und der hinter dem Processus vocalis sich befindende Theil der wahren Stimmbänder sich besonders entwickeln, was der Ansicht Fournié's dann entspräche. Der Ref.) Andere Autoren wollen das genannte Dreieck nie gesehen haben und widersprechen der Ansicht Fournié's. Aus den anderen Ansichten von Trifiletti, Cadot, Labit, Joal, Gallé, Castex, Garel und anderer Autoren geht das Eine sicher hervor, nämlich dass die eunuchoide Stimme immer in der Pubertät beginnt, dass selbe in einer anormalen raschen Entwicklung der Larynxtheile ihre Ursache hat, dass der Patient später sich an diese eunuchoide Stimme gewöhnt, davon aber durch eine richtige Behandlung ziemlich rasch geheilt werden kann. Da die

Digitized by Google

eunuchoide Stimme nur eine Gewohnheit ist, muss man die Stimme anders gewöhnen; dazu muss der Patient aber willig sein. Es giebt sechs Principien bei dieser Behandlung: 1. Man muss den Kranken fragen, ob er festen Willen hat, geheilt zu werden, und dann muss man ihm die Heilung versprechen, vorausgesetzt, dass er gehorcht. 2. Man fragt denselben nun weiter, ob er überhaupt tiefe Töne hervorbringen kann und giebt ihm dann selbst den tiefen Ton beispielsweise an. 3. Ist man so weit, lässt man langsam und tief alle Vocale mehrmals aussprechen. 4. Dann lässt man verschiedene Silben, wie z. B. ba, be, bi, bo, bu, ma, me, mi, mo, mu u. s. w. aussprechen. 5. Dann lässt man ein kurzes Wort, wie Papa, Bobo, Toto in der Bassstimme aussprechen. 6. Endlich lässt man lesen, indem man die Worte Anfangs buchstabiren und dann später schneller aussprechen lässt. Nach einer etwas phantastisch gehaltenen Erziehung der Stimme kommt Verf. zu folgenden Schlussfolgerungen: 1. Die eunuchenartige Stimme ist eine einfache Gewohnheit; 2. die Ursachen, welche diese Angewohnheit bedingen, sind zahlreich und meist psychischer Natur; 3. bei der laryngoscopischen Untersuchung erscheint der Larynx normal, blos ist er wegen der Ermüdung der Stimme häufig geröthet; 4. die Behandlung hat zum Zweck, dem Patienten eine andere Gewohnheit als diejenige, welche er behufs Hervorbringen der Fistelstimme gebraucht, beizubringen; 5. die Dauer und die Wirkung der Behandlung hängt theils von dem festen Willen des Kranken, geheilt zu werden, theils von dessen intellectuellem Zustande ab; 6. meistens muss die schnelle, 24 bis 48 Stunden andauernde Methode angewandt werden. Dr. P. K.

Ein Fall von exspiratorischem functionellem Stimmritzenkrampf (exspiratorischer und rhythmisch spastischer Dyspnoe). Von Prof. Dr. V. Uchermann in Christiana. (Arch. f. Laryngol. etc. 1898, Bd. VIII, pag. 149.)

Es handelte sich um eine 42 Jahre alte Frau mit plötzlich auftretender Athemnoth und Stridor nach Erkältung. Die laryngoscopische Untersuchung ergab eine Auswärtsbewegung der Stimmlippen bei Inspiration bis zur gewöhnlichen Seitenstellung, dagegen starke Adduction bis zu gegenseitiger Berührung bei Exspiration unter Hervorbringung eines stridulösen Lautes. Salicyl und Bromnatr. brachten das Leiden der zweifellos hysterischen Kranken zum Schwinden. U. hält den Zustand für eine dem nervösen Husten äquivalente Form exspiratorischen Stimmritzenkrampfes. Beschorner.

Ueber chronische Mandelabscesse. (Des abcès chroniques des amygdales.) Von Dr. Paul Hugues. (Revue hebdomadaire de laryngologie et d'otologie 1897, No. 44.)

Der schleichende Verlauf, das Bestehen eines Fistelganges und damit die so leicht vor sich gehende spontane Eröffnung, das Fehlen der allgemeinen Symptome erklären die Thatsache, dass solche Abscesse sich ohne das Wissen des Arztes dahinziehen und dass selbe häufiger sind als allgemein angenommen wird. Solche Abscesse können, ohne grosse Reaction hervorzurufen, sich in Cysten umwandeln; selbe sind nicht mit den Cryptenbildungen der Mandeln zu verwechseln, selbe

Digitized by Google

scheinen eher von den so reichlich vorhandenen, geschlossenen Follikeln auszugehen. Immer besteht dabei ein Fistelgang, welchen aufzufinden von practisch therapeutischer Wichtigkeit ist; manchmal ist er schwer aufzufinden, namentlich wenn er nach hinten sich durch den Arcus palatopharyngeus öffnet. Findet man den Gang nicht und ist kein Zweifel an der Diagnose, so muss man eine wirkliche Excision des den Abscess enthaltenden Mandeltheiles ausführen. Chronisches Hinderniss beim Schlucken, besonders beim sogenannten blinden Schlucken; Gefühl eines Fremdkörpers im Halse; nasale Sprache und Pharynxhusten; Respirationshinderniss, besonders im Schlaf; Reflexsymptome an den Ohren und selbst im Magen; besonders intermittirendes Ausspeien von Eiter mit darauffolgender Erleichterung; trügerische, einseitige Mandelhypertrophie ohne Entzündung der Umgebung; Fluctuation gewöhnlich nicht festzustellen; das Fehlen der entsprechenden Halsdrüsen-Anschwellung erlaubt, wie schon Garel früher erwähnte, von primärer, secundärer und tertiärer specifischer Mandelentzündung zu unterscheiden. Die Differentialdiagnose mit acuten Halskrankheiten, Pharyngomycosis, Mandelsteinen, Fibrom, Lymphosarcom, Epithelioma, Hydatidencyste und angeborener Gaumenbogenperforation ist leicht. Behandlung einfach.

Ref. fiel während einer doppelseitigen Mandelexstirpation bei einem 10jährigen Kinde unerwartet rechterseits mit der Guillotine in einen grossen Mandelabscess, dessen unerwartet ausfliessender Eiter aspirirt wurde und einen beängstigenden Erstickungsanfall hervorrief.

Dr. P. K.

Lähmung des linken Recurrens. Von Dr. Kirstein. (Berliner laryngologische Gesellschaft, Sitzung vom 11. März 1898.)

Ein Aneurysma konnte durch Auscultation und Percussion nicht nachgewiesen werden. Am Manubrium sterni war eine kleine Dämpfung und in der rechten Fossa supraspinalis eine angeschwollene Lymphdrüse nachzuweisen. Bei der Durchleuchtung fand man am Manubrium sterni und an der Lungenspitze einen Schatten, unter welchem man einen zweiten kleinen pulsirenden Schatten bemerkte. Dr. P. K.

Ungeheure Hypertrophie der Zungenmandel. (Hypertrophie exceptionnellement volumineuse de l'amygdale linguale.) Von Dr. Chauveau. (France médicale 1898, No. 17 und Revue hebdomadaire de laryngologie et d'otologie 1898, No. 24.)

Ein in zwei Lappen getheilter Tumor der Zungenbasis, welcher als Sarcom diagnosticirt, sich microscopisch als Hypertrophie der Zungenmandel ergab. Der Tumor war ausnahmsweise hühnereigross.

Dr. P. K.

Ueber Carcinom des Larynx. Von Dr. Edmund Schmitt. (Deutsche med. Wochenschr. 1897, No. 45.)

Verf. giebt die Krankengeschichte, um zu beweisen, wie trotz microscopischen Nachweises verschiedener aus dem Larynx entfernter Partikelchen als Krebs dennoch eine Täuschung über den Sitz des Krebses möglich ist: Es bestanden Schlingbeschwerden, Schwellung des rechten Aryknorpels und Trägheit des rechten Stimmbandes; eine

Digitized by Google

erste microscopische Untersuchung ergab kein Carcinom, eine zweite aber ergab ein solches. Da der Krebs erst im Entstehen zu sein schien, und der Erfolg einer radicalen Operation gesichert war, liess Patientin sich operiren und starb am vierten Tage an Pneumonie. Die Section ergab Carcinom des Oesophagus in der Höhe der Ringknorpelplatte, welches nicht gefunden worden war und sich auf die Articulationes cricoarytenoideae, besonders auf das rechte Gelenk fortgesetzt hatte.

Ref. bemerkt, dass die Schlingbeschwerden bei so wenig ausgeprägtem Larynxleiden und das Fehlen anderer laryngealen Erscheinungen an Erkrankung des Oesophagus hätten denken lassen.

Dr. P. K.

Larynxnecrosen bei Typhus. (Nécrose du larynx dans la fièvre typhoide.) Von Dr. Duffey. (Dublin Journal of medic. Science und Revue hebdomadaire de laryngologie et d'otologie 1898, No. 24.)

Wie immer bei einem jungen Patienten. Unbegreiflicher Weise wurde die immer helfende Tracheotomie vernachlässigt. Dr. P. K.

Epikrise eines Falles von nicht ganz plötzlichem Thymustod, verursacht durch (vicariirende) Thymusvergrösserung bei rudimentär kleiner Milzanlage. Von Dr. G. Avellis in Frankfurt a. M. (Arch. f. Laryngol. etc. 1898, Bd. VIII, p. 159.)

Der Fall betraf einen 4jährigen, sehr kräftigen, gut genährten, für sein Alter übergrossen Knaben, der nicht ganz plötzlich, nach vollem Wohlbefinden unter den Erscheinungen schwerster inspiratorischer stridoröser Athemnoth zu Grunde ging. Die Section ergab als einzige pathologische Erscheinung eine vergrösserte Thymus und als Nebenbefund eine höchst rudimentäre Milz. A. ist der Ueberzeugung, dass erstere als einzige wirkliche Ursache des Todes anzusehen ist, und dass man nach obigem Sectionsergebniss an eine functionelle Hypertrophie der Thymus denken darf. Beschorner.

Bemerkungen über den langen Stillstand der Lungentuberculose und deren Wiedererscheinen unter dem Einfluss der Influenza. (Note sur les longues trêves de la tuberculose pulmonaire et sur le réveil de celle-ci sous l'influence de la grippe.) Von Dr. Louis Henri Petit, Generalsecretär der Gesellschaft und des Congresses für Tuberculose in Paris. (Bulletin de l'académie royale de médecine de Belgique 1897, No. 8.)

Die Frage über das einstweilige Sistiren der Tuberculose ist trotz der über das Thema erschienenen Arbeiten noch nicht endgiltig gelöst. Verf. stützt sich auf sechs Patienten, welche scheinbar geheilt waren und bei denen nach 15, 16, 22, 28, 30 und 33 Jahren unter dem Einfluss von Influenza Recidive eintraten; Verf. giebt diese sechs Krankengeschichten, welche drei gemeinsame Punkte zeigten: 1. Ein Ausbruch von Tuberculose im Kindesalter oder etwas später, welcher Periode eine Periode der Heilung folgte; dieser zweiten Periode folgte lange Zeit nachher ein zweiter Anfall von Tuberculose, als Niemand mehr an den ersten Anfall dachte. 2. Die Periode der relativen Heilung. 3. Das Wiederauftreten der Tuberculose nach Influenza, welches schleichend

Digitized by Google

stattfand. Am Schlusse seiner Arbeit kommt Verf. zu folgenden Thesen: 1. Die Tuberculose der Kinder, welche von kranken Eltern abstammen, kann unter günstigen Verhältnissen einen Stillstand machen, und das äussere Aussehen lässt an vollständige Heilung denken. 2. Diese relative Heilungsperiode kann bis 30 Jahre dauern. 3. Nach Anfällen von Influenza tritt diese Tuberculose von Neuem auf, gerade an denselben Stellen, wo sie in der ersten Periode festgestellt worden war. 4. Dieser Einfluss der Influenza ist nicht anzuzweifeln. 5. Trotz der langen Heilungsperiode, welche die zwei Anfälle von Tuberculose trennt, war der zweite Anfall viel schlimmer als der erste. Dr. P. K.

Mandelsarcom, microscopische Untersuchung und Operation. (Sarcôme de l'amygdale, examen microscopique et description de l'opération.) Von Dr. R. C. Myles. (Académie de médecine de New-York, section laryngorhinologique, 24. mars 1897 und Annales des maladies de l'oreille et du larynx 1897, No. 10.)

Der Titel sagt Alles. Dr. P. K.

Nierenentzündungen mit Fraenckel'schen Diplokokken und Diplokokkämien nach Mandelentzündungen. (Néphrites à diplocoques de Fraenckel et diplococcémies consécutives à des angines tonsillaires.) Von Dr. C. Baduel. (Il policlinico und Revue hebdomadaire de laryngologie et d'otologie 1897, No. 44.)

Verf. giebt vier Fälle, wo von den Mandeln aus der Diplococcus in's Blut und in die Nieren gekommen ist; zwischen der Angina und der entsprechenden Nephritis war immer ein gewisser Zeitraum verflossen und in diesem Zeitraum bestand immer gestörtes Allgemeinbefinden. Der Beginn der Nierenentzündung ist plötzlich, Schüttelfröste mit kurz andauerndem Fieber, Schmerzen in der Nierengegend, wenig aber blutiger Urin mit Sedimenten und Eiweiss und wenig Harnstoff, mehr weniger ausgesprochenes Oedem. Verlauf verschieden. Wenn keine Urämie eintritt, ist der Verlauf fast immer günstig. Im Urin wird der Diplococcus immer nachgewiesen. Seine Virulenz hat abgenommen. Verf. erwähnt einen Fall, wo der Zeitraum zwischen Angina und Nierenentzündung so lang war, dass man einen Typhus annahm; dennoch ergab die bacteriologische Untersuchung den Microben im Blut und im Urin. Dr. P. K.

Ueber Lähmung der Larynxmuskeln bei Abdominal- und exanthematischem Typhus. (De la paralysie des muscles du larynx dans le typhus abdominal et le typhus exanthématique.) Von Dr. L. Przedborski. (Sammlung klinischer Vorträge, neue Serie, No. 182 und Revue hebdomadaire de laryngologie et d'otologie 1897, No. 45.)

Diese Lähmungen sind viel häufiger, als allgemein angenommen wird. Man sieht dieses, wenn man sich der Mühe unterzieht, jeden Typhusfall in seinen verschiedenen Stadien zu untersuchen, auch wenn kein äusseres auffallendes Symptom vorhanden ist. Sie sind ebenso häufig im Verlaufe der Krankheit selbst, als in der Reconvalescenz; bei exanthematischem Typhus kommen selbe mehr in der fieberhaften Periode vor. Die Lähmungen betreffen jeden Larynxmuskel gleich-

Digitized by Google

mässig oft. Die Entwicklung der Lähmungen geschieht mit einer gewissen Regelmässigkeit, indem zuerst ein Adductor und dann die übrigen Adductoren, oder ein Abductor und dann die übrigen Abductoren gelähmt werden, bis zur vollständigen Recurrenslähmung. Das Auftreten und das Verschwinden der Recurrenslähmungen geschieht nicht immer nach dem Semon'schen Gesetz. Der Verlauf ist meistentheils acut, in zwei bis drei Wochen; bei exanthematischem Typhus besteht Neigung zum Chronischwerden. Die Prognose ist bei Abdominaltyphus, selbst bei doppelseitiger Lähmung, gut; die Heilung ist eine Ausnahme bei exanthematischem Typhus. Jedenfalls spielt die microbische Infection eine Hauptursache in der Aetiologie; es muss aber auch eine persönliche Disposition bestehen. Verf. hat von sieben Fällen in derselben Familie dreimal diese Lähmungen beobachtet. Dr. P. K.

Ueber das histologische Verhalten der Kehlkopfmuskeln in Bezug auf das Semon'sche Gesetz. Von Dr. M. Steinlechner in Wien. (Arch. f. Laryngol. etc. 1898, Bd. VIII, pag. 177.)

Zur Untersuchung dienten der M. thyreo-arytaenoideus intern., der M. crico-arytaenoideus lateralis, der M. interarytaenoideus transversus und der M. crico-arytaenoideus posticus, und führte dieselbe zur Ueberzeugung, dass die Beziehungen der Kehlkopfmuskeln unter einander viel innigere sind, als man oft anzunehmen geneigt ist. Wird auch durch die Untersuchungen kein Beitrag für die auffallende Erscheinung, die den Inhalt des Semon'schen Gesetzes bildet, gegeben, so sind auch wieder die Befunde keine solchen, wie man sie bei theoretischer Deduction erwarten könnte, wenn man an dem noch stark verbreiteten Antagonismus zwischen Erweiterern und Verengerern der Stimmritze festhält. Gegen das Semon'sche Gesetz können die Ergebnisse nicht zu Felde geführt werden. Beschorner.

Beitrag zur Behandlung der Larynxtuberculose. (Contribution au traitement de la tuberculose laryngée.) Von Dr. Le Marc'Ladour. (Revue hebdomadaire de laryngologie et d'otologie 1897, No. 45.)

Die Möglichkeit der Heilung ist bewiesen, gewöhnlich aber bleibt sie ein pium desiderium, namentlich wenn die Lungen mit angegriffen sind. In der grossen Mehrzahl der Fälle muss der Arzt sich begnügen, nützlich zu sein, indem er die zwei Symptome der Dyspnoe und der Dysphagie mit Erfolg bekämpft. Verf. befürwortet das Cocain vor jeder Operation und giebt ein rationelles Verfahren zum Cocainisiren der einzelnen Larynxtheile, mit dem Pharynx beginnend; es wird immer eine 10proc. Lösung angewandt, und zwar in regelmässigen Pausen mittelst der Spritze; dann sind die zur Zeit von Heryng bezeichneten Punkte, nämlich die grosse Willenskraft des Patienten und die Gefahr einer sofort auszuführenden Tracheotomie nicht mehr eine Conditio sine qua non. Die Zange von Schmidt ist die beste, weil sie langsam und genau operirt; nachher kann man, ohne Schmerz zu verursachen, mit Milchsäure auf den betreffenden Stellen brennen. Verf. giebt vier Beispiele als Beleg. Dr. P. K.

Digitized by Google

Kropf durch Infection. (Goître après infection.) Von Dr. Paul Guéniot. (Société anatomique de Paris und Wiener medicinische Presse 1897, No. 44.)

Bei einem 20jährigen Mädchen trat im Verlaufe eines Typhus eine eitrige Thyroiditis und im Anschluss daran eine Struma auf. Verf. führt diesen Fall als Stütze für die Ansicht an, dass einer gewissen Gruppe von Strumen ein infectiöser Ursprung zukomme. Dr. P. K.

Functionelle Aphonie; Vorbringen der Töne durch die falschen Stimmbänder. (Aphonie fonctionnelle avec phonation par les cordes vocales supérieures.) Von Dr. Grant. (Société laryngologique de Londres, séance du 10. mars 1897 und Annales des maladies de l'oreille et du larynx 1897, No. 10.)

Eine 36jährige hysterische Frau zeigte Klaffen des hinteren Drittels der wahren Stimmbänder und Aneinanderlegen der zwei vorderen Drittel der falschen Stimmbänder bei der Phonation. Relative Heilung durch Electrisiren. Dr. P. K.

Ueber die Kehlkopfpapillome der Kinder und deren Behandlung. Von Dr. E. Baumgarten in Budapest. (Arch. f. Laryngol. etc 1898, Bd. VIII, pag. 168.)

Nach B. sind Kinder mit Kehlkopfpapillomen weniger selten, als man gemeiniglich annimmt, doch werden sie selten in die Polikliniken, häufiger in die Kinderhospitäler gebracht. B. bekam als Hospitalarzt seit 8 Jahren alljährlich 3—4 papillomkranke Kinder in Behandlung, gleichviel Knaben wie Mädchen, erstere im Alter von 2—14 Jahren, letztere von 20 Monaten bis 9 Jahren. Folgt genauer Bericht über 2 Mädchen (Zwillinge) von 2 Jahren, bei denen sich die Kehlkopfpapillome in ausserordentlicher Massenhaftigkeit und Ausbreitung vorfanden. Beide mussten tracheotomirt, bei dem einen Spaltung von Kehlkopf und Luftröhre vorgenommen werden. Trotz energischster Entfernung der Neubildungen mit den verschiedensten Instrumenten und den intensivsten Cauterisationen mittelst Paquelin folgten immer und immer wieder neue Recidive. Nur erst Anwendung der Chromsäure brachte bis jetzt ein dauerndes Verschwinden. Die Canülen sollen erst 6 Monate nach dem letzten Auftreten der Wucherungen entfernt werden. Im Allgemeinen kommt nach B.'s Erfahrungen bei jedem Kinde mit Papillomen die Zeit, in welcher die Recidivfähigkeit nach der Operation aufhört. Bei gewissen Erkrankungen, hauptsächlich Infectionskrankheiten, schwinden die Papillome ebenfalls; auch nach der Tracheotomie fand B. die Papillome oft so auffallend verkleinert, dass man sich in manchen Fällen wundert, weshalb man eigentlich gezwungen war, dringend die Operation auszuführen. Bei einem 8jährigen Knaben hat B. nach der Tracheotomie sogar vollständige spontane Rückbildung gesehen. In den seltensten Fällen kann jene umgangen und ohne Tracheotomie die endolaryngeale Operation vorgenommen werden. Hierfür am geeignetsten ist das von Löri empfohlene Verfahren der Entfernung mittelst Metallcatheter, die in verschiedener Stärke (7—10) zur Anwendung kommen. Diese Catheter haben entweder vorn, hinten, rechts oder links 2—3 mm von der Spitze entfernt einen ungefähr

Digitized by Google

$^1/_2$ cm grossen ovalen, scharfkantigen Ausschnitt. Das Lumen des Catheters muss dem Kehlkopfe des Kindes entsprechend sein. Dieses Instrument kann, selbst bei sehr renitenten Kindern, auch wenn die Diagnose unsicher ist, eingeführt und rasch wieder herausgezogen werden; ist kein Papillom vorhanden, so kommt es leer zurück, ist ein Papillom da, so wird man es oft schon beim ersten Einführen und Herausziehen unterhalb des Ausschnittes im Catheterschnabel finden. Selbst ohne Spiegel ist das Verfahren anwendbar, indem mit dem Spatel die Zunge niedergedrückt und so die Epiglottis sichtbar gemacht wird. Dann führt man, bei wilden Kindern, eventuell nach Application des Mundkeils, wie bei der Intubation unter Leitung des Fingers den Catheter ein. B. ist der Ueberzeugung, dass durch diese Methode die Laryngofissur in vielen Fällen umgangen werden kann.

Beschorner.

Seltene Localisation einer Fischgräte. (Localisation rare d'une arète de poisson.) Von Dr. d'Arcy Magée. (New Yor kmed. Journal und Revue hebdomadaire de laryngologie et d'otologie 1898, No. 19.)

Patient klagte über Schmerzen im betreffenden Ohre, und es konnte keine Gräte nachgewiesen werden. Erst als man mit dem Finger hinter die rechte Mandel ging, fühlte man bei Druck in einer Mandelcyste eine kaum hervorragende Spitze, welche die Gräte war und mittelst Zange herausbefördert wurde. Dr. P. K.

Ein Fall von Anomalie der Carotis interna. (Un cas d'anomalie de la carotide interne.) Von Dr. John Tompson. (Laryngoscope und Revue hebdomadaire de laryngologie et d'otologie 1898, No. 19.)

Gerade hinter dem hinteren Gaumenbogen pulsirte eine starke Arterie, und an der Aussenseite war die Carotis nicht an ihrer gewöhnlichen Stelle; da die Arterie dicht unter der Schleimhaut lag, so wäre jede Operation im Pharynx, selbst die Exstirpation der adenoiden Vegetationen, von Gefahr begleitet gewesen. Dr. P. K.

Studie über die Mandelsteine. (Etude sur les calculs de l'amygdale.) Von Dr. Costet. (Thèse de doctorat und Revue hebdomadaire de laryngologie et d'otologie 1898, No. 20.)

Verf. giebt die ganze Geschichte der Mandelsteine mit den verschiedenen Meinungen über ihre Entstehung, ihre Grösse, ihre Farbe, Consistenz, chemische Zusammensetzung und Behandlungsweise, ohne irgend etwas Neues oder gar neue interessante Beispiele zu geben.

Dr. P. K.

Einige Bemerkungen über Larynxtubage. (Quelques remarques sur le tubage du larynx à propos d'une observation de diphtérie grave.) Von Dr. Delearde. (Bulletin de la société centrale de médecine du nord 1897, No. 4.)

Ein schwerer Fall von Diphtheritis mit Larynxerscheinungen, welche sehr ausgesprochen waren und eine schlechte Prognose zeigten, bei einem 3—4jährigen Kinde; diphtheritische Pseudomembranen auch am Anus, Diphtheritisbacillen und Streptokokken. Die Tubage mit Erfolg

Digitized by Google

ausgeführt. Eine zweimalige Einspritzung von je 20 ccm und die übrige Behandlung brachten Heilung. Verf. betont die gute Wirkung der Tubage, welche ohne die gewöhnlichen unangenehmen Erscheinungen, wie Verstopfen und spontanes Aushusten des Tubus, verlief; er schreibt dieses seinem Princip zu, immer ein grösseres Rohr, als für das betreffende Alter vorgeschrieben ist, zu nehmen: hat das Kind also 2 Jahre, so wendet Verf. ein Rohr für 3—4 Jahre an; hat das Kind 3 Jahre, so wendet er ein Rohr für 4—5 Jahre an u. s. w. Der Husten soll so viel wie möglich vermieden und die diphtheritischen Stellen mit Eau de Labarraque mehrmals täglich gewaschen werden; zum Vermeiden des Hustens wird das Kind auch durch Clystiere genährt. Auffallender Weise entfernt Verf. den Faden, welchen man im Momente der Intubation an das Rohr befestigt; denn der Faden diene der Nahrung als Conductor und führe selbe direct in den Larynx; er diene ebenso zur Fortpflanzung der Infection; er quäle die Kinder, so dass man ihnen die Hände binden müsse u. s. w. Zum Waschen der diphtheritischen Stellen empfiehlt Verf. die einfache Kautschukbirne. Dr. P. K.

Multiple Larynxpapillome bei jungen Kindern, durch einfache Tracheotomie geheilt. (Papillomes multiples du larynx chez de jeunes enfants guéris par la trachéotomie seule.) Von Dr. Railton. (Brit. med. Journ. und Revue hebdomadaire de laryngologie et d'otologie 1898, No. 20.)

Zwei Beobachtungen, ein 3jähriges und ein 4jähriges Kind betreffend; bei dem einen war die Canüle während 45, bei dem anderen während 25 Monaten liegen geblieben; ohne jede andere Behandlung war vollständige Heilung eingetreten. Die spontane Atrophie trat jedenfalls ein, weil bei liegender Canüle jeder directe Reiz des Larynx (Athmen, Sprechen, Husten) aufgehoben war. (Nachzuahmende Beispiele. Der Ref.) Dr. P. K.

Ueber Classificirung der Stimme. (Du classement des voix.) Von Dr. Joal. (Revue hebdomadaire de laryngologie et d'otologie 1898, No. 20—21.)

Verf. giebt nach einer sehr genauen und interessanten, durch bis jetzt unbekannte, verschiedene Sänger und Sängerinnen betreffende Details geschmückten Abhandlung seiner Meinung als Arzt Ausdruck und kommt zu dem bekannten Schluss, dass bei denselben anatomischen Verhältnissen die Stimmvarietäten dieselben sind, und dass die Classification der Stimmen durch den Gesanglehrer unter der Controle des Laryngoscopikers zu machen ist. Dr. P. K.

Subphrenische Abscesse. (Abcès sousphréniques.) Von Dr. Michaux. (Société de chirurgie de Paris, 17. novembre 1897 und Semaine médicale 1897, No. 55.)

Rechterseits werden selbe leicht mit Leberabscessen und eingeschlossenen eiterigen, pleuritischen Exsudaten verwechselt, linkerseits mit pleuritischen, eiterigen Exsudaten. Immer soll man einschneiden und selbst Rippenresectionen machen. Dr. P. K.

Digitized by Google

Epiglottisdoppelcurette. Von Dr. Heermann in Essen a. d. Ruhr. (Arch. f. Laryngol. etc. 1898, Bd. VIII, pag. 200.)

Nach dem Vorbilde der Landgraf'schen Taschenbandcurette gearbeitet und zum Krause'schen Universalhandgriffe passend. Dient zur ganzen oder theilweisen Abtragung der Epiglottis, wurde vom Autor in 13 Fällen von Lupus und geschwulstartigen, dem Lupus nahestehenden Formen der Tuberculose mit Glück angewendet.

Beschorner.

Das Eucain in der Laryngologie und Otologie. (L'eucaïne en laryngologie et otologie.) Von Dr. Gibb. (The Philadelphia Policlin. und Revue hebdomadaire de laryngologie et d'otologie 1897, No. 47.)

Verf. kommt zu folgenden Schlussfolgerungen: 1. das Eucain ist ebenso wirksam wie das Cocain bei den gangbaren Operationen; 2. es hat dieselben anästhesirenden Eigenschaften wie Cocain; 3. bei Hypertrophie der Muscheln wirkt es ebenso reducirend wie Cocain; 4. es ist viel weniger giftig als Cocain; 5. es übertrifft das Cocain auch dadurch, dass es viel weniger unangenehme subjective Symptome, besonders im Pharynx, hervorruft. Dr. P. K.

Bacteriologie und Pathogenese der serofibrinösen Pleuritis. (Bacteriologie et pathogénie des pleurésies sérofibrineuses.) Von Dr. Le Damany. (Académie de médecine de Paris, 16. novembre 1897 und Semaine médicale 1897, No. 54.)

Verf. hat 80 Fälle von Pleuritis, von welchen 54 primär waren, untersucht; bei letzteren war der Einfluss der Kälte und der rheumatischen Diathese als ursächliche Momente gleich Null; bei allen konnte aber ein tuberculöser Herd nachgewiesen werden. Von 55 Pleuritisfällen ergab die Impfung auf Meerschweinchen 47mal Tuberculose und 8mal nicht. Von diesen letzteren waren vier mit serofibrinösem Secret, welches steril, aber klinisch als tuberculös bezeichnet worden war. Daraus schliesst Verf., dass es nur eine Art Pleuritis giebt, welche als eine Infection der Pleura durch einen Microben anzusehen ist, das ist die Pleuritis tuberculosa. Alle anderen Microben, welche in der Pleura gefunden werden, erzeugen eitrige Pleuritis. Dr. P. K.

Ueber die Absorption von Fremdkörpern durch die Mandeln beim Menschen und über den Ursprung der infectiösen Krankheiten. (Sur l'absorption de substances étrangères par les amygdales chez l'homme et sur l'origine des maladies infectieuses.) Von Dr. J. L. Goodale. (Congrès international de médecine de Moscou 1897 und Annales des maladies de l'oreille et du larynx 1897, No. 11.)

Die Substanzen werden normaler Weise durch die Mucosa der Crypten resorbirt. Die Substanzen dringen in die Mandel durch den interfolliculären lymphatischen Weg. Während der Resorption begegnen diese Substanzen einer phagocytischen Einwirkung in der Mucosa. Im gewöhnlichen Zustand findet man Bacterien in den Crypten, selten in der Mucosa selbst. Es scheint also, dass die Microben sich fortwährend einen Weg in's Innere der Mandel suchen, bei diesem Versuch aber meistens absterben. Wenn man auch bei acuter lacunärer Amygdalitis

Digitized by Google

das Eindringen in's Innere der Mandeln seitens der Microben in den meisten Fällen ausschliessen kann, so muss man wegen des Auftretens der krankhaften Symptome die Resorption der Toxine annehmen, welche Toxine sich in den Crypten ähnlich wie in einem Culturrohr gebildet haben. Dr. P. K.

Experimentelle Studie des antidiphtheritischen Serums auf die schon vorher bestehende Albuminurie. (Etude expérimentale de l'action du sérum antidiphtéritique sur l'albuminurie déjà préexistante.) Von Dr. Spronck. (Semaine médicale 1897, No. 55.)

Verf. kommt zu folgenden Schlussfolgerungen: 1. Eine Einspritzung von 10 ccm bringt eine leichte Albuminurie hervor, welche aber nur 24 Stunden dauert. 2. Hat das betreffende Kaninchen schon Albuminurie oder ist es Reconvalescent von Albuminurie, so macht sich diese Einspritzung etwas Weniges mehr geltend. 3. Die Einspritzung hat gar keinen Einfluss auf den Verlauf einer schon bestehenden Albuminurie. 4. Der Einfluss ist sogar günstig, wenn die Einspritzung gleich im Anfang des Bestehens einer Albuminurie gemacht wird. 5. Die Einspritzung kann aber eine bestehende Albuminurie nicht direct curiren. Dr. P. K.

Aseptische Galvanocauter. Von Dr. Heermann in Essen a. d. Ruhr. (Arch. f. Laryngol. etc. 1898, Bd. VIII. pag. 202.)

Die Kupferdrähte tragen nach dem Handgriffe zu eine kurze Hartgummi-Isolirung, laufen im Uebrigen aber bis zur Platinarmatur frei nebeneinander her. Nach Gebrauch werden die Cauter in Wasser gelegt und gereinigt. Aufbewahrt in starker Salveollösung.
Beschorner.

Ueber colorirten Geschmack. Von Dr. M. Eberron. (Wiener medicin. Presse 1897, No. 49.)

Es ist bekannt, dass manche Leute bei Reizung des Acusticus gleichzeitig Sensationen entsprechender Art im Opticus haben. Es sind dies die sogenannten synoptischen Erscheinungen, die von Lombroso genauer studirt und bei ca. 50 pCt. der Menschen gefunden wurden. L'audition colorée besteht bei vielen Leuten stabil, bei anderen nur vorübergehend und in verschiedenem Grade. Besonders stark sollen diese Eigenschaften Liszt und Bülow besessen haben. Die Kenntnis dieses Zusammenhanges von Empfindungen des Gesichts bei Reizung des Gehörs durch Töne reicht bis auf das Jahr 1650 zurück, in welchem Athanasius Kircher den apodictischen Satz aussprechen konnte: Harmonia coloribus inest. Es scheint diese Erscheinung auf demselben physicalischen Gesetze zu beruhen, nach welchem durch Anschlagen eines Tones auf einem Instrument derselbe Ton auf einem anderen Instrument entsteht, oder physiologisch ausgedrückt, dass die Summe von Reizung der Nervenendigungen eines Sinnesorganes, die zur Entstehung einer Sensation in demselben nothwendig ist, gleichzeitig auf die Nervenendigungen eines zweiten Sinnes einwirkt und auch in dem letzteren eine ihm eigene Empfindung wachruft. Dieses zweite, hier in die Mitempfindung hereingezogene Organ ist das Gesicht, weshalb

Digitized by Google

man diese Empfindungen „colorirte Empfindungen“ benannte. Verf. erzählt seinen eigenen Zustand, welcher seit einigen Jahren constant besteht: Verf. sieht eine blaue Farbe, wenn er eine Säure schmeckt; er sieht gelb oder roth, wenn er eine bittere Substanz schmeckt; umgekehrt schmeckt Verf. sauer, wenn er eine blaue Farbe anblickt. Denkt Verf. an eine Säure, so sieht er blau. Bei anders schmeckenden Substanzen ist dieser colorirte Geschmack nicht so sehr entwickelt; beim Süssen besteht er gar nicht. Nach dieser Selbstbeobachtung wäre also zu schliessen, dass, wie es einen Zusammenhang zwischen Gehör und Gesicht giebt, auch ein solcher zwischen Gesicht und Geschmackssinn existirt, und müssten weitere Untersuchungen lehren, ob nicht die Geschmacksempfindungen sich in eine solche Scala bringen liessen, wie sie für Farben aufgestellt wird, und weiter, ob es nicht eigentlich nur einen einzigen Geschmack giebt, der von unseren sensiblen Nerven verschieden empfunden wird, je nachdem die darin enthaltenen Reizstoffe „quantitativ“ verschieden sind. (Ref. hat so zu sagen des Verständnisses wegen die Originalarbeit wiedergegeben.) Dr. P. K.

Ueber das gleichzeitige Vorkommen von Angina und Perityphlitis. Von Dr. Ed. Apolant. (Therapeutische Monatshefte 1897, No. 2.)

Oft lässt sich eine Erklärung über die Entstehung einer Perityphlitis nicht finden. Trauma, Corpus alienum, Kothstauung sind oft nicht festzustellen. Verf. stellte mehrere solche Fälle zu gleicher Zeit fest; ohne an einen specifischen Organismus zu denken, kann man dennoch annehmen, dass Halsentzündungen Eingangspforten für Infectionen sein können, selbst an entfernteren Gegenden, besonders wenn diese Gegenden einen Locus minoris resistentiae darstellen. Bekanntlich entstehen nach Mandelentzündungen Pneumonie, Pleuritis; nach Erysipelas des Pharynx Hautabscesse, besonders an Stellen, wo ein Trauma stattgefunden hat. Dr. P. K.

Anthrax der Oberlippe mit schnell eintretendem Tode. (Anthrax de la lèvre supérieure suivi de mort rapide.) Von Dr. Delbastaille. (Annales de la société médico-chirurgicale de Liège 1897, No. 11.)

Schon die früheren Autoren haben die aussergewöhnliche Gefahr der Furunkel und Carbunkel der Lippen betont. Ein 18jähriger Mann hatte mittelst einer kupfernen Sicherheitsnadel einen schmerzhaften Acneknoten der Oberlippe angestochen. Fieber, grosse Abgeschlagenheit, Anschwellen der Oberlippe; tiefer Einschnitt, Sublimat und Borsäure-Compressen wurden angewandt. Wachsende Verschlimmerung, Schluck- und Sprechbeschwerden, Antipyrin, nasse Einwickelungen, Jodoform, tiefere und ausgedehntere Einschnitte, sparsamer saniöser Eiter, Injection von Marmorek'schem Serum, Tod. Verf. zieht folgende Schlüsse: Patient starb nicht, wie es gewöhnlich in solchen Fällen geschieht, an Phlebitis der Facialis und des Sinus der Dura mater, sondern an einer septicämischen, ganz acuten Infection. Wenn auch das Marmorek'sche Serum bei Weitem kein Specificum in solchen Fällen ist, so soll man es dennoch in solchen Fällen neben der gewöhnlichen Behandlung anwenden. Dr. P. K.

Digitized by Google

Zur Frage der Posticuslähmung. I. Theil. Von Dr. A. Kuttner und Dr. J. Katzenstein in Berlin. (Arch. f. Laryngol. etc. 1898, Bd. VIII, pag. 181.)

Die im physiologischen Laboratorium der Thierärztlichen Hochschule zu Berlin vorgenommenen Untersuchungen der Obengenannten verfolgten den Zweck, die von Grossmann im VI. Bande des Arch. f. Laryngol. etc. veröffentlichten Einwände, welche die Semon'sche Lehre von der Posticuslähmung als unhaltbar zu erweisen und an deren Stelle eine neue, von ihnen selbst formulirte Auffassung der Dinge zu setzen bestimmt waren, nachzuprüfen, und wird als Ergebniss dieser Untersuchungen angeführt, dass die Grossmann'schen Argumente zum Beweise seiner Hypothese nicht ausreichen, denn: 1. Das Kehlkopfbild, das nach seiner eigenen Schilderung der reinen uncomplicirten Posticuslähmung entsprechen soll, das Kehlkopfbild, von dem er behauptet, dass es nie gesehen worden ist, ist thatsächlich zu wiederholten Malen beobachtet und beschrieben worden. 2. Die Thierversuche Grossmann's decken sich weder laryngoscopisch noch klinisch mit denjenigen Befunden beim Menschen, die er durch sie veranschaulichen will. 3. Die pathologisch-anatomischen Befunde, die von mehreren, von einander unabhängigen Autoren erhoben worden sind, lassen sich mit der Grossmann'schen Lehre nicht in Einklang bringen.

Beschorner.

Fremdkörper des Oesophagus (Corps étrangers de l'oesophage.) Von Dr. Variot. (Société médicale des hôpitaux de Paris, 19. novembre 1897 und Semaine médicale 1897, No. 55.)

Ein 10monatliches Kind hat während eines Jahres einen stumpfen Fremdkörper im Oesophagus, welcher Fremdkörper nur einige Hustenstösse verursachte, so dass kein Arzt an das Corpus delicti glauben wollte, bis es ausgeworfen wurde. In einem anderen Falle wurde eine Intubationsröhre nur durch die Radioscopie im Oesophagus diagnosticirt. Diese beiden Fälle beweisen, dass die Radioscopie das beste diagnostische Hilfsmittel ist. Dr. Rendu zeigt einen 12jährigen Knaben, welcher ein Fünfcentimestück verschluckt hatte, dabei aber so wenig verspürte, dass die Aerzte nicht an das Vorhandensein eines Fremdkörpers glaubten, bis letzterer durch die Röntgenstrahlen diagnosticirt wurde.

Dr. P. K.

Fremdkörper in den Luftwegen. (Corps étrangers des voies respiratoires.) Von Dr. Gomez de la Mata. (Annales des maladies de l'oreille et du larynx 1898, No. 6, und Société oto-rhino-laryngologique de Madrid, 8. février 1898.)

Lange, nicht viel sagende Discussion über Fremdkörper der obersten Luftwege. Den plötzlich eingetretenen Tod in solchen Fällen, wo man bei der Section den Fremdkörper im rechten Bronchus fand, suchen die Verfasser durch unverständliche Theorien zu erklären. Die Erfahrung beweist, dass Fremdkörper in einem Hauptbronchus Monate und Jahre lang verweilen können, ohne plötzliche Lebensgefahr hervorzubringen; wenn ein Patient plötzlich an einem Fremdkörper der obersten Luftwege stirbt, so war der Fremdkörper im Larynx oder in der Trachea;

Digitized by Google

wird er bei der Section anderswo gefunden, so muss man erfahrungsgemäss annehmen, dass er zufällig dorthin gelangt ist. Alle solche Beispiele beweisen, dass bei constatirten Fällen von Fremdkörpern der obersten Luftwege man die Tracheotomie ausführen soll, selbst wenn momentan gar keine Dyspnoe besteht. Die geringe Bedeutung der Operation steht in gar keinem Verhältniss mit der steten Gefahr, in welcher der Nichttracheotomisirte fortwährend sich befindet. (Der Ref.) Dr. P. K.

Anatomisches Präparat (Pièce anatomique.) Von Dr. Capart. (Société belge d'otologie et de laryngologie, séance du 18. juillet 1897.)

Verf. zeigt einen 2 cm langen und 1 cm breiten Knochen, welcher während dreier Jahre in dem linken Hauptbronchus sass und dort alle Symptome einer Lungencaverne hervorrief. Verf. glaubte, die von mehreren Aerzten angenommene Lungentuberculose ausschliessen zu können wegen des wenig gestörten Allgemeinbefindens und des stinkenden, anfallsweise auftretenden massenhaften Auswurfs, wie er nur bei Fremdkörpern auftritt. Gänzliche Heilung. Dr. P. K.

Aphasie der rechten Hand bei einem Taubstummen. (Aphasie de la main droite chez un sourd-muet.) Von Dr. Grasset. (La voix parlée et chantée 1897, No. 86 und Revue hebdomadaire de laryngologie et d'otologie 1897, No. 48.)

Die wahre „Aphasie der Hand" ist diejenige bei einem Taubstummen, welcher nicht sprechen gelernt hat und welcher das Vermögen, mit der Hand zu sprechen, verliert. Verf. hat dieses Phänomen bei einem an Hirnerweichung leidenden Manne, wo einige Aeste der linken Arteria sylvica verstopft waren, beobachtet. Seine Intelligenz hat abgenommen, ohne ganz zu verschwinden; er hat das Vermögen, mit der rechten Hand zu schreiben und zu lesen verloren, ohne dass die Parese des rechten Armes ihn verhindert, die Bewegungen des rechten Armes, welche zur Recitation oder zum Schreiben des Alphabetes der Taubstummen nöthig sind, anszuführen. Wortblindheit besteht nicht. Dr. P. K.

Ueber die Tuberculose der Halsganglien. (De la tuberculose des ganglions du cou.) Von Dr. Raymond Petit. (Thèse de Paris 1897.)

Die Eingangspforten sind zahlreich. Die häufigsten sind Zahncaries, die Mandeln und die adenoiden Vegetationen des Nasenrachenraumes. Der Weg ist gewöhnlich der der Lymphbahnen. Es ist eine locale Tuberculose, welche Fistelgänge bildet und zur Verkäsung oder zur fibrinösen Umwandlung führt. Tritt Eiterung ein, so kann sich secundäre Tuberculose bilden, selten gegen das Mediastinum, am öftesten gegen die Achselhöhle. Die Behandlung muss eine allgemeine und eine locale (besonders Exstirpation) sein. Dr. P. K.

Ueber Infection einer Zahnoperationswunde. Von Dr. Ed. Apolant. (Therapeutische Monatshefte 1897, No. 2.)

Das Factum an sich ist keine Neuigkeit, wohl aber ist die Eingangspforte an sich selten. Wegen einer Wurzelhautentzündung wurde bei einer 19jährigen Dame der betreffende Zahn entfernt. Schon am

Digitized by Google

nächsten Tage trat starkes Fieber und eine Thrombose der Vena saphena ein; letztere zuerst am rechten, dann auch am linken Bein. Ruhe, kalte Umschläge, Chinin brachten Heilung. Es bestanden weder ein Herzfehler noch eine Angina, so dass man den oben angeführten ursächlichen Zusammenhang annehmen musste. Dr. P. K.

Bemerkungen zu dem Aufsatz von Sir Felix Semon über die Radicaloperation bei bösartigen Kehlkopfneubildungen im VI. Bande dieses Archivs. Von Dr. W. Lublinski in Berlin. (Arch. f. Laryngol. etc. 1898, Bd. VIII.)

L. macht geltend, dass er schon im Jahre 1885 hervorgehoben habe, wie manchmal eine Stimmbandlähmung auftritt, bevor noch irgend ein anderes Zeichen carcinomatöser Erkrankung zu bemerken ist; wie Heiserkeit die wichtigste Stelle in der Diagnostik einnimmt; wie trotz der microscopischen Untersuchung intralaryngeal entfernter Partikel der Neubildung Irrthümer unterlaufen können; wie die Schwellung der Lymphdrüsen nicht häufig vorkomme, und wenn doch, nicht immer carcinomatös zu sein brauche; wie er betont habe, dass das oft noch gute und wohlgenährte Aussehen der Kranken in grellem Contraste stehe zu dem schweren Leiden; wie er bestritten habe, dass der Ohrenschmerz pathognomonisch sei für Krebs, und wie er auch der Heredität Erwähnung gethan. Beschorner.

Fremdkörper in den Luftwegen. Entfernen desselben mittelst Tracheotomie. Heilung. (Corps étranger des voies aériennes. Extraction par la trachéotomie. Guérison.) Von Dr. A. Gouguenheim und Dr. Lombard. (Annales des maladies de l'oreille et du larynx 1898, No. 6.)

Ein 40jähriger Mann bekam im Schlafe plötzlich Schmerz und Erstickungsanfall, welch' letzterer eine volle Stunde dauerte. Nachher bemerkte Patient, dass sein falsches Gebiss, welches er seit 15 Jahren trug, verschwunden sei. Der herbeigerufene Arzt stellte einen Fremdkörper in der Trachea fest und sandte den Patienten in's Spital, was erst 48 Stunden nach dem Ereigniss geschah. Es war kein zweiter Anfall mehr aufgetreten. Zwischen den gerötheten Stimmbändern in der Tiefe sah man nach links einen unbeweglichen Fremdkörper, welcher den Einblick in die Trachea verhinderte. Man injicirte rasch zwei Spritzen voll von 1 proc. Cocainlösung rings um den Larynx, führte die Laryngotracheotomie aus, entfernte den Fremdkörper mittelst der Kocher'schen Zange und legte eine Trachealcanüle ein, welch' letztere 24 Stunden liegen blieb. Heilung. Dr. P. K.

Ueber Larynxpapillome und ihre Behandlung mit Phenolum sulfori-cinicum. Von Dr. Theodor Heryng. (Therapeutische Monatshefte 1897, No. 3.)

Verf. giebt zuerst die anatomische Definition der Papillome, bespricht dann die verschiedenen endolaryngealen und extralaryngealen Behandlungsmethoden mit ihren Vor- und Nachtheilen und kommt zur Besprechung der Wirkung des Phenolum sulforicinicum, welches Verf. sehr gute Dienste bei Behandlung der papillären Wucherungen tuber-

Digitized by Google

culöser Natur geleistet, bei wirklichen Larynxpapillomen. Die Haupteigenschaft des Medicamentes ist die, dass es gründlich den Grundboden der Neubildung zerstört, ohne längere Zeit andauernde Reizzustände zu hinterlassen und ohne Recidive zu begünstigen. Die Lösung wird 30proc. angewandt und zerstört die Neubildung ohne vorherigen chirurgischen Eingriff. Verf. giebt fünf Beispiele nebst Abbildungen. Dr. P. K.

Die zweite Erziehung der Sprache bei Aphasie. (De la rééducation de la parole chez les aphasiques.) Von Dr. Thomas und Dr. Féré. (Société de biologie de Paris, 6. novembre 1897 und Semaine médicale 1897, No. 53.)

Eine Kranke war in Folge einer Trepanation in der Gegend der linken dritten Stirnwindung aphasich geworden; selbe wurde allmählich geheilt durch Ansehen der Bewegungen, welche die Articulation der Buchstaben, Silben und Worte erheischten. Eine zweite Heilung trat auf dieselbe Behandlungsweise in einem Falle von Worttaubheit ein. Dr. P. K.

Ueber die acuten Abscesse der vorderen Zungenhälfte. (Des abcès aigues de la moitié antérieure de la langue.) Von Dr. Morisot. (Thèse de doctorat, Bordeaux und Revue hebdomadaire de laryngologie et d'otologie 1897, No. 49.)

Es giebt umschriebene und diffuse Abscesse; dieselben kommen selten vor. Trauma, Bisse sind die gewöhnlichen Ursachen; selten idiopathisch; die bei der totalen Glossitis so ausgeprägte Dyspnoe und Dysphagie bestehen hier kaum. Prognose günstig, Gangrän nur bei Diabetikern zu fürchten. Nicht mit Cysten und Gummata zu verwechseln. Mundantisepsis, chirurgische Behandlung. Dr. P. K.

Fremdkörper der Luftwege. (Corps étrangers dans les voies respiratoires.) Von Dr. Cyril Fulton. (Med. Record, Februar 1897 und Revue hebdomadaire de laryngologie et d'otologie 1897, No. 49.)

Ein 7jähriger Knabe verschluckte einen kleinen Nagel und bekam gleich darauf einen Erstickungsanfall. Der Vater führte den Finger in den Hals des Knaben, fühlte den Fremdkörper, ohne denselben hervorziehen zu können. Der Husten hört auf und das Kind befindet sich wohl. Physikalische Untersuchung der Trachea und des Thorax ergiebt ein negatives Resultat. Am anderen Morgen wird der Fremdkörper während eines heftigen Hustenanfalles ausgeworfen. Dr. P. K.

Zusatz zu meiner Anmerkung über die griechischen Bezeichnungen für Besichtigung und Spiegelung (Arch. f. Laryngol. etc. 1898, Bd. VII, pag. 455). Von Prof. J. Hirschberg in Berlin (Arch. f. Laryngol. etc. 1898, Bd. VIII, pag. 199.)

H. weist nach, dass Kirstein weder das Wort Autoscopie geschaffen, noch das Recht besitze, dem Worte die Bedeutung von unmittelbarer, geradliniger Besichtigung beizulegen. Beschorner.

Digitized by Google

Hippocrates und das Gesicht eines mit adenoiden Vegetationen behafteten Patienten. (Hippocrate et le facies adénoidien.) Von Dr. A. Delpeuch. (Presse médicale und Revue hebdomadaire de laryngologie, d'otologie et de rhinologie 1898, No. 25.)

Im sechsten Buch der „Hippocratischen Epidemien" spricht Hippocrates von dem characteristischen Gesicht, welches bei Ohrenfluss, bei schlechten Zähnen, bei Cephalalgie, bei hohlem, harten Gaumen u. s. w. vorkommt.

Dr. P. K.

Die Spiegelsprache. (La parole en miroir.) Von Dr. Baudouin. (La voix parlée et chantée, février 1897 und Revue hebdomadaire de laryngologie et d'otologie 1897, No. 49.)

Ein 12jähriges Mädchen wurde wegen eines nach Mastoiditis eingetretenen Hirnabscesses trepanirt. Nach der Operation kehrte Patientin die Silben der Wörter in regelmässiger Reihe constant um. Um „ma tante" zu sagen, sprach sie „tetanma" aus. Verf. nennt dies die Spiegelsprache, nach Analogie der Spiegelschrift, welche die Personen, welche gewohnt sind, links zu schreiben, leicht ausführen.

Dr. P. K.

Ein Experiment von „Lesen durch dichte Körper". (Une expérience de lecture à travers les corps opaques.) Von Prof. Dr. Grasset, Vorstand der medicinischen Klinik in Montpellier. (Semaine médicale 1897, No. 56.)

Verf. schrieb auf einen halben Bogen Postpapier die im Originalartikel gegebenen Worte, welche, weil ohne Bedeutung, im Referat nicht wiedergegeben zu werden brauchen; diese Worte bilden vier Zeilen und sind in deutschen, russischen, französischen und griechischen Buchstaben geschrieben. Dieses Papier wurde in zwei Hälften gefaltet, mit der Schrift nach innen; dann in Zinnpapier, wie man Chocolade einwickelt, gelegt; die Ränder des Zinnpapiers wurden gefaltet, so dass das Papier ganz unbeweglich eingeschlossen war. Das Ganze wurde in ein gewöhnliches Trauerbriefcouvert gelegt und letzteres wie gewöhnlich zugeklebt. Eine englische Stecknadel wurde nach innen und dann wieder aussen eingesteckt, dann geschlossen und bildete so ein Schloss, welche das Couvert sperrte. Die ganze Stecknadel wurde mit einer dicken Schicht schwarzen Siegellacks bedeckt und das Familiensiegel darauf gedrückt; das Ganze wurde mit der Visitenkarte des Verfassers in ein grosses Briefcouvert gelegt und durch Briefpost an Dr. Ferroul in Narbonne, einen Freund des Verfassers, geschickt. Letzterer öffnete das Couvert und las den Namen auf der Visitenkarte, liess dann das versiegelte Trauercouvert mit seinem Inhalte in dem äusseren Couvert stecken, legte das Ganze auf seinen Schreibtisch und ging, die betreffende Leserin in deren wenigstens 300 m von Dr. Ferroul's Haus entfernten Wohnung aufsuchen. Beide stützten sich auf einen Tischrand, Dr. Ferroul fuhr mit der Hand über beide Augen der Leserin, und letztere (ohne also das betreffende Couvert gesehen zu haben) antwortete Folgendes: „Sie haben das Couvert zerrissen." Dr. Ferroul antwortete: „Ja, aber der zu lesende Brief befindet sich geschlossen in demselben." Die Leserin sagte: „Ist es der Brief mit

Digitized by Google

dem grossen schwarzen Siegel in Silber verpackt?“ Dr. Ferroul antwortete: „Ja.“ Die Leserin sprach nun laut den Inhalt des Briefes aus bis auf die griechischen und russischen Buchstaben, welche sie mit den Fingern nachzuzeichnen versuchte. Verf. war verblüfft, als er den Bericht des Dr. Ferroul, noch mehr aber, als er seinen vom ihm selbst versiegelten Brief erhielt; letzterer war intact, und dennoch hatte die Leserin Alles gelesen; selbe hatte nur le statt ce gelesen, das Wort trop ausgelassen, das deutsche Wort ebenfalls übersehen, das griechische mit Fingerzeichen nachgeahmt, weil sie nicht griechisch lesen kann. Es bestand also hier „das Lesen durch unsichtige Körper“, nicht nur im vulgären Ausdruck, sondern auch in der seit der Entdeckung der X-Strahlen gegebenen Bedeutung. Und nicht nur besteht hier das „Lesen durch undurchsichtige Körper“, sondern es besteht das „Lesen in der Entfernung“. Zu bemerken ist, dass Dr. Ferroul in dem Phänomen nicht mehr betheiligt ist, als der Briefträger, der den Brief überbracht hat; denn er wusste nicht, was Verf. geschrieben hatte und hatte, wie gesagt, den Brief nicht aufgemacht. Verf. brachte den Brief in die Sitzung vom 29. November der Academie der Wissenschaften von Montpellier und eröffnete denselben dort, nachdem er vorher den ganzen Hergang erzählt hatte. Die Academie ernannte eine Commission, welche dasselbe Experiment in Narbonne wiederholen sollte.

Ref. hätte dieses Referat nicht geschrieben, ginge die Arbeit nicht von einem o. ö. Professor der medicinischen Facultät von Montpellier aus.

Dr. P. K.

Notiz.

Internationaler otologischer Congress.

Der VI. internationale otologische Congress wird vom **8. bis 12. August 1899 in London** tagen. Als Präsident wird Professor Dr. Urban Pritchard functioniren. Die Sitzungen werden in dem Prüfungssaal der Royal Colleges of Physians and Surgeons, Victoria Embarkment, abgehalten. Als Thema einer besonderen Verhandlung wurde bestimmt: Indicationen für die künstliche Eröffnung des Warzenfortsatzes bei chronischer, eitriger Mittelohrentzündung.

Das englische Organisations-Comité besteht aus folgenden Herren: Schatzmeister Herr A. E. Cumberbatch (London, Portland Place 80), Secretär Herr Cresswell Baber (Brighton, 46, Brunswick Square). Der letzte derartige Congress, welcher alle vier Jahre abgehalten wird, tagte in Florenz unter dem Präsidium des Prof. Grazzi.

Alle für die **Monatsschrift** bestimmten **Beiträge und Referate** sowie alle Druckschriften, **Archive** und **Tausch-Exemplare** anderer Zeitschriften beliebe man an Herrn Prof. Dr. **Gruber** in Wien I, Freiung 7, zu senden. Beiträge werden mit 40 Mark pro Druckbogen honorirt und die gewünschte Anzahl Separat-Abzüge beigegeben.

Verantwortlicher Redacteur: Prof. Dr. Ph. Scheeh in München.

Verlag von Oscar Coblentz. Expeditionsbureau: Berlin W. 35, Derfflingerstrasse 22a.

Druck von Carl Marschner, Berlin SW., Ritterstrasse 41.

Digitized by Google

Monatsschrift für Ohrenheilkunde

sowie für

Kehlkopf-, Nasen-, Rachen-Krankheiten.

Organ der Oesterr. Otologischen Gesellschaft.

(Neue Folge.)

Mitbegründet von weil. Prof. Dr. M. Rüdinger, Prof. Dr. R. Voltolini und weil. Prof. Dr. Fr. E. Weber-Liel

und unter Mitwirkung der Herren

Docent Dr. **E. Baumgarten** (Budapest), Hofrath Dr. **Bescherner** (Dresden), Prof. Dr. **Ganghofner** (Prag), Docent Dr. **Gomperz** (Wien), Dr. **Heinze** (Leipzig), Dr. **Hepmann** (Cöln), Prof. Dr. **Jurasz** (Heidelberg), Dr. **Keller** (Cöln), Prof. Dr. **Kiesselbach** (Erlangen), Prof. Dr. **Kirchner** (Würzburg), Dr. **Koch** (Luxemburg), Dr. **Law** (London), Docent Dr. **Lichtenberg** (Budapest), Dr. **Lublinski** (Berlin), Dr. **Michel** (Cöln), Docent Dr. **Moldenhauer** (Leipzig), Prof. Dr. **Onodi** (Budapest), Docent Dr. **Paulsen** (Kiel), Dr. **A. Schapringer** (New-York), Dr. **Schäffer** (Bremen), Dr. **E. Stepanow** (Moskau), Prof. Dr. **Störck** (Wien), Prof. Dr. **Strübing** (Greifswald), Dr. **Weil** (Stuttgart), Dr. **Ziem** (Danzig)

Herausgegeben von

Prof. Dr. JOS. GRUBER Wien. **Prof. Dr. v. SCHRÖTTER** Wien. **Prof. Dr. PH. SCHECH** München.

Prof. Dr. E. ZUCKERKANDL Wien.

Dieses Organ erscheint monatlich in der Stärke von 3 bis 3½ Bogen. Man abonnirt auf dasselbe bei allen Buchhandlungen und Postanstalten des In- und Auslandes.
Der Preis für die Monatsschrift beträgt 12 R.-M. jährlich; wenn die Monatsschrift zusammen mit der Allgemeinen medicinischen Central-Zeitung bestellt wird, nur 8 R.-M.

Jahrg. XXXII. Berlin, November 1898. No. 11.

I. Originalien.

Die Enthüllung des Wilhelm Meyer-Monuments.

25. October 1898.

Wie ursprünglich beabsichtigt, fand die feierliche Enthüllung des Meyer-Monuments am 25. October, dem Geburtstage des Verstorbenen, zu Kopenhagen statt. Da die Aufstellung des Denkmals auf dem Gefion-Platz bereits stattgefunden hatte, als der Tod der Königin von Dänemark erfolgte, so war eine Verschiebung der Einweihung, wie sie das Comité sonst wohl vorgenommen hätte, nicht mehr möglich, wollte man das Denkmal nicht verhüllt den ganzen Winter über auf seinem Standort belassen, was aus manchen Gründen nicht anging. So blieb es denn bei dem ursprünglich angesetzten Termin, doch beraubte der Trauerfall in der Königlichen Familie das Comité leider der Möglichkeit, die Prinzessin von Wales, welche dem Unternehmen ihr Protectorat gewährt hatte, zu der Festlichkeit einzuladen, und verhinderte auch die

Digitized by Google

anderen Mitglieder der dänischen Königsfamilie, an derselben theilzunehmen.

Warf das genannte traurige Ereignis somit einen Schatten auf die Ehrung, welche die ganze Welt dem Andenken Wilhelm Meyer's am 25. October 1898 darbrachte, so vollzog sich die Feierlichkeit im Uebrigen nach allen Richtungen hin in würdigster und gelungenster Weise.

Das Denkmal selbst, zu dessen Herstellung sich zwei Bildhauer, ein Däne, Prof. Bissen, und ein Finne, Herr Runeberg, ein persönlicher Freund des Dahingeschiedenen, verbunden hatten, ist ohne Frage eines der schönsten und originellsten Denkmäler zeitgenössischer Bildhauerkunst. Auf einer hohen Hermessäule aus rothem geschliffenen Granit erhebt sich die überlebensgrosse Broncebüste des Verewigten, geschaffen von Herrn Runeberg. Die Porträtähnlichkeit derselben, zumal en face, ist weit grösser, als man aus unserer, im Uebrigen wohlgelungenen Illustration abnehmen kann. Die Säule selbst trägt zwei Inschriften in Gold. Vorn:

Lägen[1]) Hans Wilhelm Meyer.
* Fredericia. 25. October 1824.
† Venezia. 3. Juni 1895.

Auf der Rückseite:

Dette Mindesmaerke
reisted i. Aaret 1898
ved Bidrag fra Danmark
og Uglandet.[2])

Sodann folgen die Namen der Länder, die zu dem Denkmal beigetragen haben:

Australia, Austria, Batavia, Belgia, Britannia,
Civitates Foederatae Americae Septentrionalis,
Dania, Gallia, Germania, Helvetia, Hispania,
Hungaria, Italia, Norwegia, Polonia, Russia.

Das Postament ruht auf einer treppenartig angeordneten Grundlage aus ungeschliffenem grauen Granit.

Schliesst sich das Denkmal so weit dem üblichen Stil solcher Monumente im Ganzen an, so wird ihm ein ganz individueller und rührender Zug durch die Schöpfung Prof. Bissen's: die Hygiea, welche dem Verewigten ihren Tribut darbringt, verliehen. Von links betritt die Stufen des Postaments eine überlebensgrosse weibliche Gestalt, wie die Büste selbst, aus Bronce gefertigt. In ruhiger, würdevoller Bewegung einherschreitend, den edlen Körper theilweise mit einem in schönem Faltenwurf herabwallenden Gewande bedeckt, das ausdrucksvolle Antlitz in Ehrfurcht und Dankbarkeit zur Büste emporhebend, reicht sie mit der rechten Hand dem Gefeierten die Palme, während die linke auf dem von der Schlange umwundenen Aesculapiusstab ruht. Das Alles ist so schön, so vornehm, so natürlich, dass, als der Schleier

[1]) Lägen = Arzt.
[2]) D. h : Dieses Monument ist im Jahre 1898 aus Beiträgen von Dänemark und dem Auslande errichtet worden.

Digitized by Google

Digitized by Google

von dem Denkmal fiel, nur eine Stimme der Bewunderung, der Rührung über dieses vollendete Kunstwerk laut wurde.

Das Denkmal steht, wie schon erwähnt, auf dem Gefion-Platz in der Nähe des Oere-Sund. Schon jetzt hat der Kopenhagener Volkswitz herausgefunden, dass ein besserer Platz für den hingeschiedenen grossen Ohrenarzt nicht gefunden werden konnte, als in dieser Nachbarschaft. Denn Oere-Sund bedeutet: „Gesundes Ohr!“ — Auch dass der Blick der Büste auf das in seiner Nähe liegende Taubstummen-Institut gerichtet ist, ist bezeichnend für die glückliche Wahl des Platzes. Werden in wenigen Jahren die zahlreichen Neubauten in der Umgegend des Denkmals beendet sein, werden die jetzt heranwachsenden Bäume ihren Schatten über es werfen, so wird es zu den Hauptzierden der an Werken der Bildhauerkunst so reichen Hauptstadt Dänemarks gehören, wie auch der Bürgermeister in seiner Dankesrede hervorhob.

Am Einweihungstage war das Monument von einer Anzahl hoher Fahnenstangen eingezäunt, von welchen neben der dänischen Flagge die Flaggen aller Nationen, die zu dem Liebeswerke beigesteuert hatten, lustig im frischen Winde flatterten. An seiner Vorderseite erhob sich ein grosses Zelt, in welchem die Ehrengäste Platz nahmen, und welches sich bei einem scharfen Schauer, welchen die Wolken zum Anfang der Festlichkeit herabsandten, als äusserst nützlich erwies. Zwischen dem Zelt und dem Denkmal stand die Rednertribüne.

Zur Feier selbst hatte sich ein äusserst zahlreiches und gewähltes Publikum eingefunden. Die ehrwürdige Wittwe, der Sohn und zwei der Töchter Meyer's nahmen den Ehrenplatz ein, ihnen nahe der Bürgermeister von Kopenhagen, der Künstler, Prof. Bissen, die Gattinnen des Präsidenten und des Schatzmeisters des internationalen Comités, Frau Dr. Schmiegelow und Frau Dr. Mygind. Die Universität Kopenhagen, die medicinische Facultät, die Aerzte der Hauptstadt und des Landes hatten zahlreiche Vertreter entsandt, das grosse Publikum nahm an der Feier augenscheinlich lebhaften Antheil, und aus der Ferne waren Sir Felix Semon (London), der Präsident des früheren britischen Landescomités, den das Comité als Urheber des Gedankens, Meyer ein Denkmal zu setzen, aufgefordert hatte, die Festrede zu halten und das Denkmal im Namen der Beisteuernden der Municipalität Kopenhagens zu übergeben, sowie Dr. Edmund Meyer, der Schatzmeister des früheren deutschen Landescomités, erschienen. Die Präsidenten des deutschen und des holländischen Comités, Geh.-Rath B. Fränkel und Prof. Guye, welche gehofft hatten, an der Feier persönlichen Antheil zu nehmen, waren leider im letzten Augenblick am Erscheinen verhindert.

Die Feierlichkeit begann mit der Absingung einer speciell zu dieser Gelegenheit von Herrn Ernst von der Recke gedichteten und von der ganzen Versammlung gesungenen Cantate mit Posaunenbegleitung. Sodann bestieg Sir Felix Semon die Rednertribüne und hielt (auf Wunsch des Comités in englischer Sprache) folgende Festrede:

Herr Bürgermeister, meine Damen und Herren!

Das Executivcomité des Wilhelm-Meyer-Monuments hat mich mit der höchst ehrenvollen Aufgabe betraut, das dem Hingeschiedenen

Digitized by Google

zu Ehren aus internationalen Beiträgen errichtete Denkmal der Fürsorge der städtischen Behörden Kopenhagens zu überweisen. Indem ich diese angenehme Pflicht erfülle, bedaure ich lebhaft meine Unfähigkeit, diese hochansehnliche Versammlung in dänischer Sprache anzureden und werde schon aus diesem Grunde Ihre Geduld nicht lange in Anspruch nehmen. Andererseits aber ist die Gelegenheit, zu der wir zusammengekommen sind, eine so ungewöhnliche, dass es mir verstattet sein möge, in wenigen Worten ihre Bedeutung auseinander zu setzen.

Wir sind heute hier zu dem Zweck versammelt, ein zu Ehren des verstorbenen Dr. Hans Wilhelm Meyer errichtetes Denkmal zu enthüllen. Ein Denkmal zu Ehren eines Arztes — das ist an sich eine sehr ungewöhnliche Sache! Durch die Kunst des Bildhauers in Erz oder Marmor auf einem öffentlichen Platz verewigt zu werden, ist eine Auszeichnung, die seit Alters her gewöhnlich nur Angehörigen weniger Stände zu Theil geworden ist. Grosse Herrscher, gütige oder kriegerische Fürsten, hervorragende Staatsmänner, siegreiche Feldherren und Seehelden — solches sind die begünstigten Sterblichen, zu deren Ehren am häufigsten Standbilder errichtet worden sind; seltener ist diese Anerkennung grossen Künstlern: Dichtern, Malern, Musikern, Bildhauern erwiesen worden; noch seltener sind Männer der Wissenschaft, Philosophen, Gesetzgeber, Erfinder und andere Führer in der Gedankenwelt in dieser Weise ausgezeichnet worden; äusserst klein endlich ist die Zahl der Denkmäler, die zu Ehren von Mitgliedern des ärztlichen Standes errichtet worden sind. Der Grund hierfür ist nicht weit zu suchen. Nur langsam und durch die Mitarbeiterschaft Vieler wächst das Gebäude der wissenschaftlichen Medicin. Die Gesamtsumme der geistigen Thätigkeit eines ärztlichen Lebens bedeutet in der Regel kaum einen einzelnen Mauerstein in diesem stets höher aufstrebenden Bauwerk. Selbst wenn die Leistungen eines Arztes eine ungewöhnliche Bedeutung besitzen, werden sie nur selten ausserhalb eines verhältnissmässig engen Kreises unter seinen Berufsgenossen bekannt; nicht häufig ist ein ärztlicher Ruf ein wirklich universeller in seinem eigenen Stande; noch seltener dringt er zur Kenntniss, appellirt er an die Dankbarkeit der grossen Welt. So ist das Schicksal des wissenschaftlichen Arztes, selbst wenn er während seiner Thätigkeit als Forscher, Lehrer und Schriftsteller die öffentliche Wohlfahrt beträchtlich gefördert hat, gewöhnlich kein nach aussen glänzendes. Einige anerkennende Necrologe, die dankbare Erinnerung einiger Freunde und Schüler, die in der Regel nur bis in die zunächst folgende Generation reicht, schliesslich ein Plätzchen für seinen Namen in denjenigen Winkeln der medicinischen Litteratur, zu deren Ausbau er am meisten beigetragen hat, — das ist die Summe des Lebenswerkes der meisten Führer des ärztlichen Standes.

Was ist nun das besondere Verdienst Hans Wilhelm Meyer's gewesen, das ihm eine so ungewöhnliche Ehre hat zu Theil werden lassen, wie es diejenige ist, welche seinem Andenken am heutigen Tage gezollt wird? Die Antwort ist leicht zu geben. Es sind jetzt gerade 31 Jahre verflossen, seit er eines Tages von einem 20jährigen Mädchen consultirt wurde, welches an Taubheit litt, dessen Stimme einen ganz

Digitized by Google

besonderen Klang hatte und dessen Gesichtsausdruck ein fast idiotischer war. Die Behandlung der Ohren und des Halses ergab keine befriedigenden Resultate, und erst als der Beobachter, welcher vor einem Räthsel stand, eines Tages seinen Finger in den Raum zwischen der Nase und dem Halse der Patientin einführte, ergab sich eine unerwartete Lösung. Statt in eine offene Höhle zu gelangen, fand sich der untersuchende Finger inmitten einer grossen, weichen, leicht blutenden Masse, ein Zustand, dessen Existenz und Natur derzeit eine „Terra incognita" bildete. Es gelang Meyer, diese Masse auf operativem Wege zu entfernen, mit dem Ergebniss, dass die Taubheit sich bedeutend verbesserte, dass die Stimme einen natürlichen Klang bekam und dass der idiotische Gesichtsausdruck verschwand. So befriedigend aber dies Resultat an sich war, so beginnt Meyer's wirkliches Verdienst erst von diesem Punkte. Schopenhauer hat einmal sehr wahr bemerkt, dass nicht derjenige der Finder einer Sache ist, der sie vom Boden aufhebt und wieder fallen lässt, sondern derjenige, der sie aufhebt und ihren Werth erkennend, sie bewahrt. Hätte Meyer seine Beobachtung im Lichte einer blossen pathologischen Curiosität betrachtet, so dürften wiederum Jahre und Jahre vergangen sein, ehe die wirkliche Wichtigkeit der Sache gebührend gewürdigt worden wäre. Meyer aber liess mit dem richtigen Instinkt des wissenschaftlichen Beobachters, welcher eine bedeutende Wahrheit aus kleinen Anfängen entwickelt, den Faden, welchen eine zufällige Beobachtung ihm in die Hand gespielt hatte, nicht wieder fallen. Er begann die Frage nach allen Richtungen zu studiren; er untersuchte die von ihm entfernten Massen auf ihre Structur hin, fand, dass sie drüsiger Natur waren und gab ihnen den Namen: „Adenoide Vegetationen"; er erforschte den Einfluss, welchen eine Verstopfung des Nasenrachenraumes auf Gehör, Sprache, Gesichtsausdruck, allgemeine geistige und körperliche Entwicklung ausübt; er untersuchte 2000 Kopenhagener Schulkinder auf die Häufigkeit des Leidens hin; er machte sich zum Apostel seiner neuen Lehre, indem er dieselbe nicht nur in seinem Heimathlande, sondern auch in wissenschaftlichen Blättern anderer Länder veröffentlichte. Mit einem Worte: so vollständig begriff er die wirkliche Bedeutung seiner Entdeckung, dass er seinen Nachfolgern auf diesem Gebiet nur die Hinzufügung mehr oder minder wichtiger Details übrig liess, während die Grundlage des von ihm errichteten Gebäudes seit der Zeit seiner ersten Veröffentlichung über die Frage unverändert geblieben ist.

Trotzdem lässt sich nicht behaupten, dass seine Lehre sich vom ersten Augenblick an allgemeiner Verbreitung erfreute. Als er im Jahre 1881 eine Discussion über die Frage auf dem Londoner internationalen Congress eröffnete, hatte dieselbe, wie ich mich wohl erinnere, für viele seiner Zuhörer, obwohl sein Auditorium sich grösstentheils aus Specialisten zusammensetzte, fast den Reiz einer Neuheit. Erst im Laufe der folgenden zehn Jahre wurde die wirkliche Wichtigkeit des Gegenstandes in der ganzen Welt anerkannt. Es war anfänglich nicht leicht, die grosse Masse der Aerzte, die Eltern der gewöhnlich in jugendlichem Alter stehenden Patienten, die Schullehrer zu überzeugen, dass eine Entdeckung gemacht worden sei, welche, wie

Digitized by Google

wenige andere in der Medicin, die höchste practische Bedeutung für die Entwicklung der „Mens sana in corpore sano“ der heranwachsenden Generation besässe, und es bedurfte des Zeugnisses der erstaunlichen Verbesserung, welche sich bei den erfolgreich Operirten innerhalb kurzer Zeit geltend macht, um diese Ueberzeugung zu einer allgemeinen zu machen. Aber die Wahrheit bricht sich schliesslich, wenn auch öfter langsam, unwiderstehlich ihre Bahn, und ehe Meyer seine Augen schloss, war es ihm vergönnt zu sehen, dass der Werth seiner Entdeckung in der ganzen Welt anerkannt war. Schon damals belief sich die Zahl derjenigen, denen durch die rechtzeitige Entfernung der verstopfenden Drüsen die Geissel lebenslänglicher Taubheit, die dauernden Folgen behinderter Nasenathmung erspart worden waren, auf viele Tausende, während die durch Meyer's Verdienste möglich gewordenen Wohlthaten sich in absehbarer Ferne auf Hunderttausende und auf Millionen erstrecken werden!

Der unmittelbar nach seinem Hinscheiden gemachte Vorschlag, ihm ein Denkmal in Kopenhagen zu errichten, fand unter diesen Umständen eine überaus sympathische Aufnahme; es bildeten sich sofort Ausschüsse behufs seiner Verwirklichung in fast allen Ländern, in welchen wissenschaftliche Medicin gepflogen wird; in Grossbritannien hatte sich die Bewegung des speciellen Protectorats Ihrer Königlichen Hoheit, der Frau Prinzessin von Wales, einer Tochter des dänischen Königshauses, zu erfreuen; überall wetteiferten Kliniker, Chirurgen, Specialisten, Hausärzte, dankbare Eltern, frühere Patienten miteinander, ihr Scherflein zu einem wahrhaft internationalen Denkmal der Dankbarkeit seiner Zeitgenossen gegen den dahingeschiedenen grossen Wohlthäter des Menschengeschlechts beizutragen, und das Ergebniss sehen wir heute vor uns in Gestalt dieses schönen und rührenden Monumentes, welches die Namen der Künstler, der Herren Bissen und Runeberg, in die ganze Welt hinaustragen wird.

Es ist wahr, dass in dem allgemeinen Chorus von Zustimmung einige wenige Dissonanzen sich haben hören lassen. „Was ist denn schliesslich,“ so hat man gefragt, „Meyer's ausserordentliches Verdienst gewesen? Er hat seinen Finger in den Nasenrachenraum einer Patientin gesteckt und hat dort eine Verstopfung gefunden, die er beseitigte und die sich späterhin als häufiger erwies, als man derzeit annehmen konnte.“ Sehr wahr! Aber brauche ich meine Zuhörer zu erinnern, dass dasselbe oberflächliche Argument gegen die Ansprüche von Christoph Columbus in's Feld geführt worden ist? Amerika war von jeher vorhanden gewesen; es hatte, so zu sagen, nur auf den kühnen Seemann gewartet, der es wagen wollte, so weit nach Westen zu segeln, bis er auf einen neuen Continent stiess! Aber Columbus that es! Der Nasenrachenraum hat auf seinen Erforscher gewartet, seitdem der Mensch in seiner gegenwärtigen Gestalt existirt hat. Krankhafte Verstopfung dieses Raumes hat zu der frühesten Zeit bestanden, auf welche uns die Urkunden der Bildhauerkunst zurückzugehen erlauben. In seiner letzten Arbeit über die Frage, welche Meyer nur wenige Monate vor seinem Tode schrieb, zeigte er, dass der Gesichtsausdruck mehrerer griechischer Statuen und Büsten, welche uns erhalten geblieben sind, keinen Zweifel darüber lässt, dass die Originale an „adenoiden Vege-

Digitized by Google

tationen“ gelitten hatten; mittelalterliche Portraits historischer Persönlichkeiten beweisen dieselbe Thatsache. Jeder Arzt hätte auf den Gedanken kommen können, die Frage in derselben Weise zu erforschen, wie es Meyer im Jahre 1868 that; aber es blieb Meyer vorbehalten, dies zu thun und sodann die Wichtigkeit seiner Entdeckung in einer Weise zu erfassen, die ihn ohne Uebertreibung zu einem Wohlthäter der Menschheit stempelt! Das ist es, warum wir heute hier versammelt sind; das ist es, warum wir sein Andenken ehren!

Meine Herren! Dänemark hat zahlreiche Männer von Verdienst in fast allen Zweigen menschlicher Thätigkeit hervorgebracht. Wenn in vielen Fällen diese Verdienste den Landsleuten der Betreffenden besser bekannt sind, als dem Auslande, so ist das nur natürlich und findet überall sein Gegenstück. Es giebt aber einige Dänen, mit deren Namen jeder Gebildete vertraut ist, deren Ruf kein localer, sondern ein universeller ist, und welche, obwohl ihre Landsleute mit Recht auf sie stolz sein dürfen, gewissermaassen der ganzen Welt angehören. Brauche ich die Namen von Tycho Brahe, von Hans Christian Oersted, von Bertel Thorwaldsen, von Hans Christian Andersen, von Niels Gade zu nennen? — Diesen grossen Namen, denke ich, dürfen wir verehrungsvoll den Namen Hans Wilhelm Meyer's anreihen, eines der grössten Wohlthäter der Menschheit, welche die Geschichte der Medicin gekannt hat.

Herr Bürgermeister! Im Namen Derjenigen, welche gern zu diesem äusseren Zeichen der Dankbarkeit gegen Ihren grossen Landsmann beigesteuert haben, habe ich die Ehre, das Denkmal von Hans Wilhelm Meyer dem Schutze der städtischen Behörden Kopenhagens zu überweisen.

Bei den letzten Worten des Redners fiel die Hülle, die bis dahin das Denkmal verdeckt hatte, und die Versammlung, die sich instinctiv erhob, während sich alle Häupter entblössten, blickte mit Rührung auf die wohlbekannten Züge des Gefeierten und die schöne Gestalt, die ihm eine so würdige Ehrung erweist.

Sodann bestieg der Bürgermeister von Kopenhagen die Tribüne und sprach dem Festredner, wie allen Denen, die zu der Errichtung des Denkmals beigetragen haben, den Dank der Bürger Kopenhagens aus. Er bestätigte Alles, was Sir Felix Semon über die grossen Verdienste Meyer's gesagt hatte, und drückte seine Ueberzeugung aus, dass, wie gross auch die weiteren Fortschritte von Meyer's Specialwissenschaft sein möchten, der Name des Gefeierten stets als der eines Altmeisters auf diesem Gebiete in Ehren fortleben werde. Schliesslich gelobte er im Namen der Kopenhagener Stadtgemeinde, das schöne Denkmal stets getreulich zu pflegen und zu bewahren.

Dem Danke des Bürgermeisters schloss sich derjenige des Vorsitzenden des internationalen Comités, Dr. Ernst Schmiegelow, an. Speciell galt seine Rede den ausländischen Zeichnern zu dem Denkmal, welche in der Person Hans Wilhelm Meyer's die dänische Wissenschaft und die ganze dänische Nation geehrt hätten.

Den Schluss der schönen Feier bildete die Absingung des zweiten Theiles der Cantate. Noch lange aber, nachdem der officielle Act vorüber war, blieben die Gäste auf dem Festplatze und entdeckten immer

Digitized by Google

neue Schönheiten an dem Denkmal, auf dessen Sockel inzwischen von liebenden Händen zahlreiche schöne Blumenspenden niedergelegt waren.

Am Abend des Tages brachten die Kopenhagener Blätter, die der ganzen Feier schon mehrere Tage vorher sympathische Artikel gewidmet hatten, ausführliche Berichte über den Festact und Abbildungen des Denkmals.

Dr. Schmiegelow vereinigte an demselben Abend die ausländischen Gäste, den Sohn des Gefeierten, den Schöpfer der Hygiea, den Bürgermeister von Kopenhagen, die Mitglieder des Comités und eine Anzahl der medicinischen Notabilitäten Kopenhagens zu einem Festmahl in seinem gastfreien Hause.

Noch sei als einer historischen Merkwürdigkeit erwähnt, dass fast unmittelbar vor dem Festacte Sir Felix Semon durch die Güte des Schatzmeisters des internationalen Comités, Dr. Holger Mygind, die Gelegenheit hatte, die Patientin zu untersuchen, welche fast genau 31 Jahre vorher (am 22. October 1867) Wilhelm Meyer wegen ihrer durch adenoide Vegetationen verursachten Taubheit consultirt und damit den ersten Anstoss zu der epochemachenden Entdeckung gegeben hatte, welcher die beschriebene Feier gewidmet war. Ist die Taubheit auch nicht völlig gehoben — wie dies bei dem verhältnissmässig vorgeschrittenen Alter, in dem die Kranke zur Beobachtung kam, auch gar nicht anders zu erwarten ist (sie leidet auch jetzt noch periodisch an suppurativer Otitis media) —, so ist die Sprache doch eine natürliche und von dem idiotischen Gesichtsausdruck keine Spur mehr vorhanden.

---

70. Versammlung deutscher Naturforscher und Aerzte.

Abtheilung für Ohrenheilkunde.[3])

Einführender: Herr Dr. Jürgens.
Schriftführer: Herr Dr. Leppmann.

I. Sitzung am 19. September 1898.

Vorsitzender: Dr. Breitung (Coburg).

1. Jürgens (Düsseldorf): Vorstellung von Patienten mit Radicaloperation nach Ablösung der Ohrmuschel und des knorpelig-häutigen Gehörganges.

An einem 17jährigen Mädchen, welches seit ihrem ersten Lebensjahre an chronischer Mittelohreiterung litt und bei der neben Zerstörung des Trommelfells Granulationen in der Trommelhöhle sowie eine Fistel bestand, welche in das Antrum führte und bei welcher kleinere therapeutische Eingriffe erfolglos blieben, wurde die Ohrmuschel und der knorpelig-häutige Gehörgang abgelöst. Es zeigte sich

[3]) Um möglichst genaue Referate bringen zu können, haben wir uns an die Herren Vortragenden gewendet mit dem Ersuchen, uns Autoreferate zu senden. Die Herren haben mit grösster Bereitwilligkeit unserer Bitte entsprochen, wofür wir ihnen hiermit unseren besten Dank aussprechen.

Digitized by Google

die hintere Gehörgangswand cariös. Von den Knöchelchen fand sich nur mehr der cariöse Ambos vor. Im Kuppelraum sowie im Antrum waren Granulationen und Cholesteatom vorhanden. Hintere Wand des Gehörganges und die Corticalis wurden weggemeisselt und die Operation nach Stacke beendet. Xeroformeinblasungen unterstützten die Heilung. Der Vortragende plaidirt für Verschluss der Knochenwunde, besonders bei weiblichen Kranken.

Auf die Frage Reinhard's, ob die mediale Wand bereits überhäutet war, bevor operirt wurde, giebt der Vortr. bejahende Antwort.

2. Breitung (Coburg): Ueber Besserhören im Lärm und die Bedeutung des Phänomens für die Pathologie und Therapie der chronischen progressiven Schwerhörigkeit im Lichte der Neuron-Lehre.

Auf Grund der neueren Forschungen müssen wir uns das Nervensystem vorstellen als bestehend aus einer Anzahl trophischer und functioneller Einheiten, welche unter einander nur durch Contacte in Verbindung stehen. Waldeyer hat für diese cellulären Einheiten den Namen „Neuron" vorgeschlagen und derselbe ist allgemein angenommen worden. Denjenigen Reiz, welcher stark genug ist, um das Nachbar-Neuron mitzuerregen, bezeichnen wir nach Goldscheider als „Neuronschwelle". Die Neuronschwelle hat mit der Fechner'schen Schwelle nichts gemein.

B. vertritt nun die Anschauung, dass bei der Paracusis in erster Linie das Differenzirungsvermögen eingeschränkt ist, während die Unterschiedsempfindlichkeit sogar erhöht ist, so dass also die Paracusis in Analogie steht mit der Hemeralopie, bei welcher nach den Untersuchungen von Uthhoff dieselben Verhältnisse statthaben.

Während nun bisher die meisten Ohrenärzte der Erklärung der Paracusis beipflichteten, dass das Besserhören im Lärm auf eine Mobilisirung des gesammten Schallleitungsapparates durch starke acustische Reize oder allgemeine vibratorische Erschütterungen zurückzuführen sei, verlegt der Vortragende den Schwerpunkt des Phänomens auf das Nervensystem; er nimmt an, dass durch die meliorirenden, das Besserhören im Lärm herbeiführenden Momente ein besserer Contact der Neurone hergestellt werde, und so die Erscheinungen eine vollkommen ungezwungene und jeder wissenschaftlichen Kritik Stand haltende Erklärung finden.

Es ergiebt sich für die Behandlung das Postulat, die Hörverbesserung, welche wir bei den Paracustikern beobachteten, durch methodische Anwendung der das Besserhören im Lärm veranlassenden Momente zu erzielen. Zur Erreichung dieses Zweckes hält der Vortragende kein Verfahren für geeigneter, als das der hochfrequenten Erschütterung vermittelst der von ihm angegebenen electromotorischen Luftpumpe. Die ungemein günstigen Erfolge, welche bei Anwendung des Verfahrens des Vortragenden sich ergeben haben, und welche bisher mehr durch private Mittheilung, als durch Publicationen in der Fachpresse bekannt geworden sind, deuten darauf hin, dass die statuirte Theorie richtig ist und dass sie verdient, in ihren Consequenzen bei den Fachgenossen Beachtung zu finden.

Alle Bedenken dahin, dass die systematische Anwendung der hoch-

Digitized by Google

frequenten Erschütterung dem Gehörorgan Schaden zufügen könnte, glaubt der Vortragende auf Grund seiner eigenen Erfahrungen und deren Anderer als unbegründet erklären zu dürfen.

In der Discussion macht zuerst Herr Siebenmann (Basel) geltend, dass nach seiner Meinung das Besserhören z. B. auf der Eisenbahn sich dadurch erklären lasse, dass eben da sehr viel lauter gesprochen werde. Er beruft sich auf die Befunde der pathologischen Anatomie, welche für die Annahme nervöser Erkrankung kein Material gegeben habe.

In demselben Sinne äussert sich Herr Hartmann (Berlin). Er hebt hervor, dass er bisher die Sache immer so aufgefasst habe, als sei bei Paracustikern der nervöse Apparat intact, da die Untersuchungen dies anzudeuten scheinen, wenn das Verfahren exact nach den Vorschriften unter Tympanoscopie mit kleinem Kolbenhub der Luftpumpe ausgeübt wird.

Im Allgemeinen heisst es: Je grösser die Frequenz, je geringer die Intervalle zwischen den alternirenden Verdichtungen und Verdünnungen der Luftsäule, um so geringer der Kolbenhub.

Herr Breitung erwidert im Schlusswort, dass die von Herrn Siebenmann gegebene Erklärung, wie alle bisher überhaupt gegebenen, an der Thatsache scheitern, dass das Phänomen des Besserhörens die Dauer der Einwirkung des Reizes zeitlich recht erheblich, oft um Tage, überdauert. Er führt Beispiele aus der Literatur und aus der eigenen Erfahrung an.

Den Einwurf betreffs des pathologischen Befundes glaubt Herr B. a limine zurückweisen zu müssen, indem er das verhältnissmässig grobe Material, welches bis jetzt vorliegt, für gänzlich unzureichend erachtet zur Erklärung der functionellen Befunde. B. hebt hervor, dass klinischer Befund und pathologisch-anatomischer durchaus incongruent sind, und dass wir heute nicht Klärung für die Fragen der Pathologie des Ohres erwarten dürfen, wo noch die Frage auf der Tagesordnung steht, ob man auf Grund des pathologisch-anatomischen Befundes berechtigt sei, die Diagnose für einen so schweren Process, wie den der progressiven Paralyse, zu stellen.

Herrn Hartmann gegenüber bemerkt der Vortragende, dass er eine Integrität des Nervensystems bei schweren Störungen im Schalleitungsapparat überhaupt nicht annimmt. Er halte dies für eine biologische Unmöglichkeit. Er verweist auf eine spätere Erörterung dieser Frage, welche in den „Kritischen Studien zur Pathologie und Therapie des Gehörapparates“ eingehend stattfinden soll.

Der Vortrag erscheint in der Haug'schen Sammlung.

3. Siebenmann: Ueber eine Modification des Körner'schen Verfahrens bei Cholesteatombildung.

Um der Verengerung des Gehörganges nach der Körner'schen Operation vorzubeugen, räth der Vortragende, den Gehörgang durch einen Y-formigen Schnitt in einen oberen, unteren und äusseren Lappen zu spalten, den im äusseren Schnitte enthaltenen Knorpel zu entfernen.

An der folgenden Discussion betheiligten sich die Herren Hartmann, Siebenmann, Breitung, Jürgens und Schmitz (Dortmund). Die Mehrzahl der Redner sprach sich dahin aus, dass es wünschens-

Digitized by Google

werth sei, die nach solchen Operationen rückbleibenden Knockenlücken hinter den Ohren zum Verschluss zu bringen.

4. Dr. Reinhard (Duisburg): Transplantation nach Thiersch im Anschluss an die Aufmeisselung des Warzenfortsatzes.

R. empfiehlt im Gegensatz zu der früher geübten Methode, Thiersch'sche Läppchen in den aufgemeisselten Warzenfortsatz nicht direct im Anschluss an die Operation einzupflanzen, sondern erst beim ersten, oder auch zweiten oder dritten Verbandwechsel. Die Vortheile dieser Methode bestehen darin, dass man hierbei durch die Blutung nicht irritirt wird, so dass sich die Läppchen besser an einander legen und am betreffenden Orte verbleiben. Die Wundhöhle muss hierbei vollständig mit Läppchen, die sich dachziegelartig überragen müssen, austapezirt werden; darauf wird eine Schicht conisch zugeschnittener aseptischer Silkstücke auf die Thiersch'schen Läppchen gelegt, welche wiederum durch feuchte Tupfer nach außen hin abgeschlossen werden. Durch die Silkstücke wird ein Anhaften der Hautläppchen am Verbande beim Wechsel desselben vermieden. Der Verband bleibt ca. 2—5 Tage liegen.

Auch wenn nicht sämmtliche Läppchen anheilen, geht doch die Epidermisirung von den Hautinseln sehr flott, und es kann nur angerathen werden, diese Methode, die allerdings viel Mühe und Geduld erfordert, allgemein zu versuchen, da hierdurch die Nachbehandlung der Aufmeisselungen bedeutend abgekürzt wird.

II. Sitzung am 20. September 1898.

Vorsitzender: A. Hartmann (Berlin).

1. Jürgens (Düsseldorf): Resection der mittleren Nasenmuschel und Aufmeisselung der Stirnhöhle wegen Empyems.

Bei acuten Fällen könne man schöne Erfolge erzielen und die Eiterretention verhüten, indem man etwa vorhandene Polypen exstirpirt, und wo dies nicht ausführbar, kann man die mittlere Nasenmuschel abtragen und sich auf die Weise Weg bahnen. In letzter Instanz erst sei an die Aufmeisselung zu schreiten. Ein von ihm beobachteter Fall, bei welchem in der genannten Reihenfolge alle diese Operationen vorgenommen wurden, und die Eiterung in der Stirnhöhle sistirte, dafür aber Eiterung in der Highmorshöhle sich einstellte, gegen welche Ausspülung von einer Alveole her vorgenommen wurde, endete tödtlich. Die Section ergab Rippenfellentzündung, Verfettung des Herzens, atheromatöse Entartung der Aorta, Magencatarrh.

2. Prof. Siebenmann: Ein Fall multipler Spongiosificirung der Labyrinthcapsel mit dem klinischen Bilde der nervösen Schwerhörigkeit.

Ein grosser Procentsatz der sog. Mittelohrsclerose bietet, wie dies schon v. Tröltsch beobachtet hat, die klinischen Zeichen der nervösen Schwerhörigkeit (abgeschwächte Knochenleitung, relativ gutes Erhaltenbleiben der Perception der tiefen Töne). Da noch sehr wenige Sectionsresultate dieser Erkrankungsform vorliegen und auch deshalb, weil die „Sclerose" neuerdings von vielen Seiten direct identificirt wird mit der Stapesankylose, hat folgender Fall ein gewisses Interesse:

Digitized by Google

Bei einer 52jährigen Frau, welche seit Jahren an progressiver Schwerhörigkeit, leichten Schwindelanfällen, hier und da auch an Ohrenschmerzen leidet, wird sechs Tage vor dem (an Endocarditis ulcerosa erfolgten) Tode eine Hörprüfung von dem Vortragenden vorgenommen und dabei hochgradige Schwerhörigkeit und bedeutende Verkürzung der Knochenleitung, positiver Rinne constatirt. Die microscopische Untersuchung der Gehörorgane ergab beiderseits multiple Herde von Spongiosabildung in der Labyrinthcapsel, und zwar an den Bogengängen (!), in der Umgebung des ovalen Fensters und an der Basis der Schnecke. Auf einer Seite bestand zudem incomplete knöcherne Stapesankylose, und beiderseits fanden sich Exostosen im Grunde des Meatus internus und auf der inneren Fläche des ovalen Fensterrahmens.

Der Vortragende fasst diesen Process in anatomischer Beziehung auf als Vordrängung des knorpelhaltigen endochondral gebildeten Knochens durch knorpelfreien spongiösen Bindegewebsknochen — als eine Spongiosificirung, wie sie auch an anderen Theilen des Skeletts im späten Leben noch beobachtet wird. Im vorliegenden Falle kann, da das häutige Labyrinth und der Nerv beiderseits durchaus normal ist (auf einer Seite auch das Ligamentum annulare), die Schwerhörigkeit wenigstens in letzterem Gehörorgan nur hergeleitet werden von der Aenderung, welche die Perilymphe in ihrer chemischen Zusammensetzung und in ihren Dichtigkeitsverhältnissen erleidet unter dem Einflusse der ganz benachbarten und theilweise mit ihr communicirenden grossen Lymphräume der neugebildeten Spongiosa. Plötzlich eintretende Durchbrüche der trennenden Scheidewände erzeugen die Symptome des Morbus Ménière, welcher wohl in der Mehrzahl der Fälle auf die geschilderten pathologisch-anatomischen Vorgänge zurückgeführt werden muss. Der Vortragende demonstrirt diese Verhältnisse an den Präparaten von diesem und von zwei weiteren Paaren ähnlich veränderter Labyrinthe, sowie an Zeichnungen.

Bezüglich der Therapie warnt der Vortragende auf Grund der Ergebnisse der pathologischen Anatomie vor jedem localen Eingreifen und empfiehlt den Monate lang fortzusetzenden innerlichen Gebrauch von Kassowitz'scher Phosphoremulsion.

3. Keimer (Düsseldorf): Radicaloperation mit Knorpelresection und Gehörgangsplastik. Krankenvorstellung.

M. H.! Ich möchte Ihnen einige geheilte Fälle von Cholesteatom vorstellen, welche ich nach einer Methode operirt habe, die sich bei mir im Verlauf der Jahre herausgebildet hat, mit welcher ich sehr zufrieden sein darf, nachdem ich eine grosse Anzahl von Patienten so operirt habe. Ich habe schon lange vor den Arbeiten von Zaufal und Stacke, nachdem ich bei den chronischen Formen der Ohreiterungen mit der Schwarze'schen typischen Aufmeisselung keine befriedigenden Resultate erzielen konnte, im Wesentlichen so operirt wie heute, Eröffnung des Antrums und der pneumatischen Räume des Warzenfortsatzes durch schrittweise Abmeisselung der hinteren oberen Gehörgangswand, natürlich nach Vorklappen des Ohres und theilweiser Heraushebelung des knorpelig-häutigen Gehörganges. Dann wurde die laterale Atticuswand bis glatt am Schädelboden entfernt und die Trommelhöhle etc. vorsichtig ausgekratzt. Nachdem so eine grosse

Digitized by Google

Höhle mit glatten Wänden hergestellt war, wurde ursprünglich eine grosse postauriculare Oeffnung angestrebt. Doch befriedigte mich das nicht aus cosmetischen Gründen. Ich ging dann schon vor etwa sechs Jahren dazu über, eine erweiterte äussere Gehörgangsöffnung herzustellen und direct das Ohr wieder anzunähen. Seit etwa drei Jahren verfahre ich dabei so, dass ich den eviscerirten knorpelig-häutigen Gehörgang von innen nach aussen bis in die Concha spalte, und zwar in der Höhe der hinteren oberen Gehörgangswand, auf diesen horizontalen Schnitt dann nach unten einen senkrechten Schnitt setze, wobei ich, wie ich das bei Siebenmann sah, im letzten Jahre erst nach Bedarf die Concha excidire, dann den umschnittenen Lappen dadurch dünner mache, dass ich den Knorpel möglichst entferne, um eine Haut zu bekommen, und zuletzt den ziemlich grossen Lappen von unten her in die Höhle hereinstopfe. Fixirt wird derselbe nach Annähung des Ohres durch einen dicken Gummidrain. Die Nähte werden beim ersten Verbandswechsel am vierten Tage entfernt. Knorpelentzündung oder Necrose etc. habe ich nie gesehen, das Ohr ist immer tadellos ausgeheilt. Nach etwa drei Wochen wird statt des Drains die Wunde austamponirt mit Airolgazeläppchen, zu üppige Granulationen werden geätzt. Die Nachbehandlung muss sorgfältig geschehen, man muss keine Buchten und Brücken etc. aufkommen lassen. Man erzielt dann in seltenen Fällen in 8 Wochen, meistens in 12 Wochen Heilung. Der Gehörgangseingang ist so weit, wie ein mittlerer Zeigefinger und erweitert sich noch nach der Tiefe zu, die Höhle ist absolut übersichtig. Recidive habe ich keine gesehen, da sich eine feste Bedeckung herausentwickelt. Ich lasse hinterher immer mit Salicylöl auspinseln, damit die auskleidende Haut geschmeidig bleibt und die sich etwa bildenden kleinen Schollen abgeweicht werden. Natürlich wird man die Patienten ab und zu einmal controliren; doch sind zwei von den drei mir gerade zur Verfügung stehenden Patienten etwa $1^1/_2$ Jahre nicht von mir gesehen worden und präsentiren sich auch heute in einem guten Zustande; der dritte Patient ist erst vor etwa $4^1/_2$ Monaten operirt und zeigt sich heute Ihnen in einem nach meiner und hoffentlich auch Ihrer Ansicht sehr guten Zustande. Er ist dadurch interessant, dass er kurz vor der Operation eine Lähmung des Facialis bekam, welche nach der Operation ohne jede Behandlung sich wieder allmählich zurückbildete und dadurch, dass man bei ihm sehr tief in die Tube hineinsehen kann. Er hatte ausser seinem Cholesteatom einen ausgebreiteten cariösen Process in den Zellräumen um die Tube herum.

In ähnlicher Weise operirte ich auch vor drei Jahren ein Mädchen von 12 Jahren mit alter Caries und einem Abscess des linken Schläfelappens und ausgesprochener Monophasie (das Kind bezeichnete alle von ihm wohlgekannten Gegenstände mit Derendorferstrasse, wo es wohnte). Es wurde etwa ein Weinglas stinkendsten Eiters durch Schnitt entleert und dann in das Gehirn vorsichtig ein Jodoformgazestreifen eingeschoben, da es aus der Höhle sehr stark blutete. Das Kind ist vollkommen genesen und lebt noch heute. Ich habe den Fall nicht beschrieben, derselbe kann der Statistik der geheilten otitischen Hirnabscesse beigezählt werden.

Digitized by Google

4. Hansberg (Dortmund): Mittheilungen über zwei otitische Kleinhirnabscesse.

1. Fall. Ein 12jähriger Knabe, seit $1^1/_2$ Jahren an linksseitiger Mittelohreiterung leidend, erkrankt am 17. Juli 1897 an linksseitigen Ohren- und Kopfschmerzen, Schwindel und Erbrechen und wird am 28. Juli halb bewusstlos in's Krankenhaus gebracht. Grosse Unruhe des Kranken, Erbrechen, ausgesprochene Nackenstarre. Granulationen in der Pauke und fötide Eiterung. Empfindlichkeit des nicht geschwellten Warzenfortsatzes bei Druck, bei Palpation der linken Kopfhälfte Zusammenzucken. Temperatur 38,5, Puls 72. Operation. Warzenfortsatz cariös, Sulcus sigmoideus fistulös durchbrochen, ausgedehnter extraduraler Abscess der hinteren Schädelgrube, Sinus verfärbt, nicht thrombosirt. Beim Freilegen des Sinus heftige Blutung, Abbruch der Operation. Beschwerden anhaltend, Temperatur subnormal, Puls verlangsamt. Am 1. August erneute Operation. Abmeisselung des ganzen hinteren Theiles des Warzenfortsatzes nach Freilegung der Mittelohrräume und Eröffnung eines grossen, medial gelegenen Kleinhirnabscesses, der 4 cm nach hinten reicht. Heilung, nach 13 Monaten noch constatirt.

2. Fall. 21jähriger Fabrikarbeiter leidet seit Kindheit an rechtsseitiger Mittelohreiterung und erkrankt am 2. Januar 1897 an Erbrechen, Schwindel, Schmerzen im Hinterkopf bei vollständiger Afebrie. Am 11. Januar Verschlimmerung, starke Somnolenz bei hochgradiger Körperschwäche, Pupillendifferenz, linksseitige Ptosis, Déviation conjugée nach links, hochgradige Nackenstarre, Cheyne-Stokes'scher Athmungstypus, Puls klein und unregelmässig. Keine Temperaturerhöhung. Nach versuchter Narcose bald Asphyxie, die durch künstliche Athmung beseitigt werden kann. Am 13. Januar Besserung des Allgemeinbefindens, Nackenstarre anhaltend. Operation in Narcose. Nach 20 Minuten Asphyxie und bald darauf Tod. Obduction: Grosser Abscess des Kleinhirns, der fast die ganze rechte Hemisphäre zerstört hat und mit dem Sinus breit verwachsen ist. Communication des Sinus sigmoideus mit dem Abscess durch einen $1^1/_2$ cm grossen Defect der inneren Wand etwas unterhalb des Knies des Sinus transversus. Die dem Defect entsprechende äussere Wand des Sinus sigmoideus ist verfärbt, thrombotischer Verschluss beider Sinusenden. Sulcus sigmoideus glatt, keine Fistel nach dem Warzenfortsatz. Labyrinth ohne Veränderungen.

Discussion.

Herr Breitung (Coburg) ist der Meinung, dass beim Auftreten des Cheyne-Stokes'schen Phänomens ein operativer Eingriff keine Chancen bietet.

Herr Röpke (Solingen) spricht im Anschluss an drei von ihm operirte Schläfenlappenabscesse über die Prognose der operirten Fälle; er ist durch Nachfrage bei den Collegen zu dem Resultat gekommen, dass ein Theil der als geheilt publicirten Fälle von Schläfenlappenabscess schliesslich doch letal verlaufen ist.

Herr Keimer (Düsseldorf) berichtet über einen Fall von Schläfenlappenabscess.

Herr Hartmann (Berlin) spricht über einen von ihm operirten Abscess des Kleinhirns, der trotz Eröffnung desselben tödtlich verlief.

Digitized by Google

Herr Hansberg bemerkt Herrn Breitung, dass der Fall ein verzweifelter war und ohne operativen Eingriff der tödtliche Ausgang sicher zu erwarten stand, ausserdem bei der zweiten Narcose dieselbe von dem Kranken 20 Minuten ausgehalten wurde. Bezüglich der von Herrn Röpke erörterten Prognose der operirten Hirnabscesse glaubt er, dass diejenigen Hirnabscesse die grösste Aussicht auf Dauerheilung haben, die von der Stelle aus gesucht und eröffnet werden, von der aus sie entstanden sind. Er verweist auf seinen ersten Fall von Kleinhirnabscess, der dauernd geheilt ist.

5. Dr. L. Stern: Ein Fall von gleichzeitigem Vorkommen von Schmeissfliegen in beiden Ohren nebst Entwicklung zweier Generationen dieser Fliegen unter Vorweisung der diversen Präparate.

Einem 16jähr., anämischen, stupiden Cigarrenarbeiter, Sohn eines Canalarbeiters, fliegt, da er sich zu Tisch setzen will, eine „grüngoldene Schmeissfliege“ in's linke Ohr. Bald darauf Sausen, Schmerzen, die er nach einigen Stunden auch im rechten Ohr verspürt. Trotz zunehmender Schmerzen und zweier schlafloser Nächte sucht er erst am dritten Tage wegen eines fleischwasserähnlichen Ausflusses aus beiden Ohren und aus Angst vor den Würmern, die er sich aus denselben gezogen hat, ärztliche Hilfe auf.

Aus dem rechten Ohr werden über 40, links 23 lebende Fliegenmaden von etwa $^3/_4$ cm Grösse, links ein Stück einer Fliege, wie sie Patient beschrieben, des Weiteren entfernt.

Im Verlauf der folgenden acht Tage werden links einmal unzählige Fliegeneier, sowie das Thoracalstück einer zweiten Fliege, rechts eine Fliege in toto entfernt.

Patient wusste von keiner früheren Eiterung!

Nach acht Tagen präsentiren sich Trommelfelle, äussere Gehörgänge und Hörfähigkeit als normal.

Pat. erinnert sich nur einer Fliege, die ihm in's Ohr geflogen war.

(Schluss folgt.)

Ueber dysphonischen nervösen Husten.

Von

Dr. **R. Kayser** (Breslau).

Unter dysphonischem Husten verstehe ich einen solchen, der in seiner acustischen Erscheinung, als Klangphänomen in erheblicher und das Gehör beleidigender Weise von dem gewönlichen abweicht. Jeder Husten stellt einen Exspirationsstoss dar, welcher die geschlossene Stimmritze explosionsartig durchbricht und dabei einen kurzen dumpfen Laut, ähnlich dem O oder U, erzeugt. Der Character desselben hängt von der Form des Ansatzrohres ab. Denn beim Husten sind nicht blos die Exspirations- und Kehlkopfmuskeln in Thätigkeit, sondern es finden auch bestimmte Mitbewegungen statt: der Mund wird geöffnet und gerundet, die Zunge etwas nach vorn gestreckt und gesenkt, das Gaumensegel gehoben, kurz, der Anfangstheil des Athmungsrohres zu

Digitized by Google

einer möglichst vollkommenen Exmissionsröhre gestaltet. Diese typische Hustenform zeigt nun einige Variationen. Die häufigste ist das sog. Hüsteln. Hierbei zeigt das Ansatzrohr eine andere Form, der Mund wird nicht gerundet, sondern etwas breit geöffnet, so dass der gebildete Laut mehr dem ä gleicht. Bemerkenswerth ist, dass das Hüsteln zumeist durch Erregung der Schleimhaut des Luftansatzrohres, insbesondere des Rachens, entsteht, während der typische Husten gewöhnlich von der Luftröhre bis zur Lunge herab ausgelöst wird. Ferner geht beim typischen Husten dem Exspirationsstoss eine tiefe Inspiration voran, was beim Hüsteln nicht der Fall ist. Man kann diese Unterschiede auch graphisch durch Hustencurven zur Anschauung bringen, wenn man beim Husten die Respirationsbewegungen des Brustkorbes auf Marey'sche Zeichenhebel überträgt. Curve I und II stellen solche Hustencurven vor. In beiden ist der Hustenreiz ohne Oeffnung des Mundes applicirt worden.

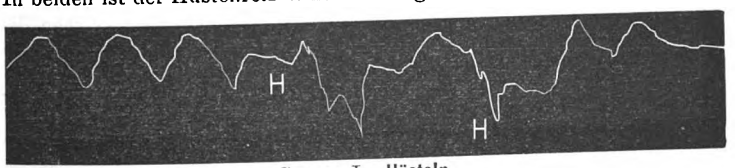

Curve I. Hüsteln.

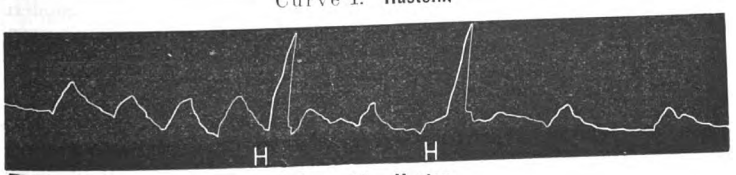

Curve II. Husten.

Der aufsteigende Ast entspricht der Inspiration, der absteigende der Exspiration. H ist der Moment des Hustens.

In Curve I ist das Hüsteln durch Reizung des Nasenrachens mittelst einer durch die Nase eingeführten Sonde erzeugt worden. Curve II zeigt Hustenstösse durch Reizung der Luftröhrenschleimhaut hervorgerufen. Und zwar wurde bei einer vor längerer Zeit tracheotomirten, aber bereits bei geschlossener Canüle wieder gut athmenden Kranken der Husten durch mechanischen Druck auf die Canüle erregt. Man sieht bei Curve I als Zeichen des Hüstelns nur vertiefte Exspiration, bei Curve II dagegen sehr verstärkte Inspiration, der eine entsprechende Exspiration in plötzlich steilem Abfall folgt.

Eine andere Variante des typischen Hustens besteht darin, dass an den reflectorischen Exspirationsstoss sich eine willkürliche, heftige Exspiration anschliesst, also in einer Art von Dicrotismus dem Explosionston ein Nachton — o-he — folgt. Für den Timbre des Hustens ist weiter von Bedeutung, ob bei dem Exspirationsstoss mit der Luft Flüssigkeit bewegt oder herausgeschleudert wird. Der Husten erhält dadurch statt des trockenen einen feuchten Character verschiedenen Grades.

Digitized by Google

Alles dies sind Variationen des normal klingenden, fast möchte ich sagen euphonischen Hustens. Dysphonisch wird der Husten erst dann, wenn das den Ton erzeugende Organ, der Kehlkopf, besondere zur Dysphonie führende Veränderungen aufweist. Diese können einmal organischer Art sein. Dahin gehören alle Alterationen der Stimmbänder oder deren Umgebung, wie Schwellung, Geschwulstbildung, Geschwüre und dergl. Wie hierdurch die Stimme heiser wird, so wird auch der Husten dysphonisch. Kommt es z. B. durch umfangreiche Zerstörung der Stimmbänder zur vollkommenen Aphonie, so wird auch der Husten aphonisch, was Ziemssen treffend so characterisirt: man sieht den Kranken husten, hört ihn aber nicht.

Sodann kann Dysphonie beim Husten durch functionelle Abnormitäten bedingt sein. Einerseits kommen hier ungenügender Schluss der Glottis und Bewegungsdefecte der Stimmbänder aller Art in Betracht, andererseits sind auch hierher Zustände zu rechnen, bei welchen die Tonbildung während des Hustens nicht durch die Stimmbänder, sondern durch andere Theile, z. B. die Taschenbänder, zu Stande kommt. Natürlich können sich beide Theile combiniren, organische Veränderungen und functionelle Anomalien.

Rein functionelle Dysphonien sind nun eine häufige Begleiterscheinung des sog. nervösen Hustens. Wir nennen einen Husten nervös, der nicht durch einen abnormen Reiz im Athmungsapparat, sondern durch einen abnormen Zustand in dem nervösen Reflexbogen hervorgerufen ist, welcher für den Husten besteht. Der abnorme Zustand kann die sensiblen Nervenenden des Athmungsrohres betreffen. Ihre Erregbarkeit kann an irgend einer Stelle so gesteigert sein, dass schon der normale, adäquate Reiz Hustenstösse auslöst. Oder die Erregbarkeit des Centrums ist so erhöht, dass Reize aus irgend welchen Nervengebieten Husten erzeugen. Die practische Erfahrung liefert natürlich selten reine Formen, sondern meist mannigfache Combinationen. So beobachtet man nicht selten nervösen Husten, bedingt durch Nasenmuschelschwellung oder durch unbedeutende Veränderungen an irgend welchen Punkten des Pharynx, Veränderungen, die gewöhnlich nicht im Stande sind, Husten hervorzurufen. Therapeutisch gelingt es nun, bald durch Bekämpfung der nervösen Anomalie, bald durch Beseitigung der sonst unerheblichen Veränderungen des Hustens Herr zu werden.

Unter den verschiedenen Formen des nervösen Hustens, auf die ich hier nicht näher eingehen will, zeichnet sich eine dadurch aus, dass der Husten einen dysphonischen Character hat. Ich möchte daher diese Form den „dysphonischen nervösen Husten" nennen. Manche Autoren, insbesondere Jurasz[4]), haben diese Form als nervösen Kehlkopfhusten bezeichnet. Die Dysphonie ist bei dieser Hustenform meist sehr stark ausgeprägt, so dass zu ihrer Schilderung die Phantasie weitgehende Vergleiche herbeiholt. Man liest nicht selten Schilderungen von nervösen Hustern, welche „blöken wie die Schafe, bellen wie die Hunde" und Aehnliches.

Wodurch aber derartige Klangformen zu Stande kommen, ist bisher wenig erforscht. Man nahm an, dass die Taschenbänder sich berühren

[4]) Jurasz: Die Krankheiten der oberen Luftwege, 1891, III, S. 497.

Digitized by Google

oder dass die Stimmbänder schlottern, ohne hierfür thatsächliche Beobachtungen beibringen zu können. Ich hatte nun Gelegenheit, einen Fall von dysphonisch nervösem Husten zu beobachten mit Hustenstössen, die nach v. Schrötter's[5]) treffender Bezeichnung von einem „feuersignalähnlichen" Ton begleitet waren. Es ist mir hierbei gelungen, nicht nur den Mechanismus der Dysphonie durch directe Beobachtung festzustellen, sondern auch aus dieser Beobachtung ein wirksames, therapeutisches Vorgehen abzuleiten. Es handelte sich um ein 11jähriges Mädchen, G. F., aus Oberschlesien, welches vor einiger Zeit einen Husten bekam, der seit ca. drei Wochen einen eigenartigen Character angenommen hatte. Es trat nämlich alle paar Minuten ein Hustenstoss auf mit einem ausserordentlich durchdringenden Trompetenton, so dass das Mädchen nicht blos die Schule meiden musste, sondern auch das ganze Wohnhaus rebellisch machte. Auch bei mir hatte ich, als die Kranke noch im Wartezimmer war, den Trompetenhusten bemerkt. Lunge und Bronchien waren bei dem sonst durchaus kräftigen Kinde gesund. In der Nacht sistirte der Husten. In der Nase war eine mässige Convexität des Septum nach rechts nachzuweisen, im Nasenrachenraum eine deutliche, aber doch kleine Rachenmandel zu sehen, der Rachen war frei, der Kehlkopf normal, die Zungentonsille deutlich ausgebildet und auf der rechten Seite derselben ein gelblicher Follikelpfropf. Mechanische Reizung der Nase und des Rachens blieben ohne Wirkung. Auch zeigten diese Theile nur geringe Empfindlichkeit, so dass sich das Kind leicht laryngo- und rhinoscopiren liess. Dagegen war die Reizbarkeit der Zungentonsille erhöht, und Berührung derselben an der Stelle des verstopften Follikels löste regelmässig den dysphonischen Hustenstoss aus. Ich laryngoscopirte nun das Kind, während ich die Zungentonsille berührte, um die Vorgänge im Kehlkopf beim Husten zu beobachten. Jetzt sah ich, wie beim Husten der Kehldeckel sich fast über den Kehlkopfeingang legte und während des Trompetentons deutlich in Schwingungen gerieth. Auch wenn ich das Kind willkürlich husten liess, kam immer der Trompetenton und die gleiche Bewegung des Kehldeckels zum Vorschein. Ich war daher zu der Annahme berechtigt, dass der Trompetenton durch die abnorme Abwärtsziehung der Epiglottis zu Stande käme. Zum Beweise dessen suchte ich die Abwärtsbewegung der Epiglottis zu verhindern, indem ich den Reichert'schen Spatel in die glosso-epiglottischen Gruben einsetzte, dadurch den Kehldeckel hob und so fixirte, dass er nicht auf den Kehlkopfeingang gelegt werden konnte. Ich veranlasste nun das Kind, in dieser Position zu husten, und in der That, jetzt war der Trompetenton verschwunden, das Kind hustete in gewöhnlicher, sagen wir euphonischer Weise. Nachdem dies mehrmals wiederholt war, kam auch ohne Fixation des Kehldeckels kein Trompetenhusten mehr zum Vorschein. Ich cocainisirte nun die Zungentonsille und galvanocauterisirte die übererregbare Follikelstelle. Von diesem Augenblick an war nicht blos der Trompetenton, sondern der Husten überhaupt verschwunden. Ich überzeugte mich am nächsten Tage, dass das Kind

[5]) v. Schrötter: Vorlesungen über die Krankheiten des Kehlkopfes 1893, S. 396.

Digitized by Google

seit dieser Zeit nicht mehr gehustet hatte und konnte die Kranke geheilt nach Hause entlassen.

Dass es sich im vorliegenden Falle um einen nervösen Husten handelt, ist nicht zu bezweifeln. Dafür spricht das Alter der Patientin, der negative Lungenbefund, das Ausbleiben der Anfälle bei Nacht, das Fehlen jeder Expectoration, das Vorhandensein einer Reizstelle, der Erfolg der Therapie. Neu und bemerkenswerth ist, dass die Dysphonie durch abnorme Mitbewegung des Kehldeckels bedingt war. Beweis dessen ist 1. der Befund bei directer Besichtigung während des Hustens, 2. die Beseitigung der Dysphonie durch mechanische Fixation des Kehldeckels, 3. das Experiment am ausgeschnittenen Kehlkopf. Ich habe nämlich am ausgeschnittenen Kehlkopf, während ich den Kehldeckel fest auf den Larynxeingang drückte, mit einem Blasebalg kräftig Luft durch die Luftröhre geblasen und hierdurch einen ähnlichen Trompetenton hervorgebracht, wie er bei der Patientin zu hören war. Es zeigte sich hierbei, dass der Luftstrom, welcher durch den engen Spalt zwischen Kehldeckelrand und ary-epiglottischer Falte durchdringt, die freien Spalträuder wie Stimmlippen in Schwingungen versetzte. Die Abwärtsbewegung der Epiglottis beim Husten ist als eine abnorme Mitbewegung aufzufassen. Die erhöhte Erregbarkeit des Reflexcentrums beim nervösen Husten äussert sich nicht blos darin, dass dasselbe schon durch ganz unbedeutende periphere Reize erregt wird, sondern es strahlt auch die Innervation leicht auf benachbarte motorische Gebiete aus. Durch öftere Wiederholung dieser Mitbewegung kann sie so fest mit der übrigen beim Husten auftretenden Muskelaction verbunden werden, dass auch bei willkürlichem Husten immer diese Mitbewegung auftritt, wie dies in unserem Falle geschah. Es liegt nahe, hierbei an Chorea zu denken, und in der That ist auch der dysphonische nervöse Husten von v. Schrötter als Chorea laryngis bezeichnet worden. Es sind auch Fälle bekannt, wo der dysphonische nervöse Husten mit choreatischen Bewegungen der Extremitäten etc. vergesellschaftet war.

Was die Therapie des nervösen, speciell des dysphonisch-nervösen Hustens betrifft, so stimmen alle Beobachter überein, dass sie vor Allem eine psychische sein müsse. Allein mit dem Hinweis auf eine psychische Behandlung so im Allgemeinen ist wenig genützt. Besteht die psychische Behandlung in starker Erregung des Gesammtnervensystems durch Schreck, Angst, Drohung, Ortswechsel und dergl. oder durch physische Reizmittel, wie kalte Uebergiessungen, so ist das doch nur ein Darauflosexperimentiren, durch welches hier und da einmal ein Erfolg erzielt wird. Der Sinn aller dieser Maassregeln ist doch wohl nur der, eine Erregung des ganzen Centralnervenapparates vorzunehmen, von welcher man erwartet, dass sie auch die Störung in dem bestimmten Reflexapparat wieder in Ordnung bringt. Man verfährt also ähnlich, wie man eine stehen gebliebene Uhr dadurch wieder zum Gehen bringt, dass man die ganze Uhr mehrmals tüchtig aufschüttelt. Ich weiss wohl, dass auch die in meinem Falle eingeschlagene Therapie eine psychische ist, aber die psychische Einwirkung war eine specielle, rationell begründete, oder wie man heutzutage sagt, eine zielbewusste. Das Kind hatte sich bereits an die abnorme Mitbewegung des Kehldeckels so

Digitized by Google

gewöhnt, dass es gar nicht mehr ohne dieselbe husten konnte. Auch beim besten Willen wusste das Kind nicht, was es machen müsse, um ohne Trompetenton zu husten. Nachdem ich aber durch Fixation des Kehldeckels seine Mitbewegung verhinderte, und so die Kranke gezwungen war, einen normalen Husten hervorzubringen, hatte sie jetzt bei diesem Husten eine andere Empfindung im Kehlkopf durch Wegfall der Berührung von Epiglottis und Larynxeingang. Mit Hilfe dieses veränderten Gefühls vermochte sie aber bald die Mitbewegung und damit den Trompetenton auszuschalten. Für die Beseitigung des nervösen Hustens überhaupt kam noch die Zerstörung der Reizstelle am Zungengrunde in Betracht. Ich gebe zu, dass eine solche methodische psychische Therapie, die mit der jetzt vielfach angewandten Uebungstherapie bei nervösen Erkrankungen eine gewisse Verwandtschaft hat, nur da ausführbar ist, wo uns der Mechanismus der Coordinationsstörung bekannt und einer directen Einwirkung zugänglich ist. Sonst wird man eben auf die oben erwähnten Maassregeln einer allgemein psychischen Behandlung angewiesen bleiben. Uebrigens ist eine ähnliche Therapie von mir auch bei anderen functionellen Kehlkopfstörungen angewendet worden. Vor fünf Jahren[6]) habe ich bei einem Soldaten eine seit $1^1/_2$ Jahren bestehende hysterische Stummheit dadurch geheilt, dass ich dem Kranken beibrachte, sich zu autolaryngoscopiren, also die Bewegungen seiner Stimmbänder unter die Controle des Auges zu setzen. Es ist dieses Verfahren bei ähnlichen Fällen später auch von Gutzmann mit Erfolg nachgeahmt worden. Weiter habe ich Fälle von eunuchoider Stimme[7]), bei denen eine abnorme Hebung des Kehlkopfes stattfand, dadurch beseitigt, dass ich den Kranken veranlasste, beim Sprechen mit der Hand den Kehlkopf zu fixiren und am Hinaufsteigen zu verhindern, also durch Einschaltung einer Gefühlscomponente.

Bei allen diesen therapeutischen Maassnahmen handelt es sich immer darum, uncoordinirte, perverse Bewegungen oder Bewegungsausfälle dadurch zu corrigiren, dass der ganze Bewegungsact unter die Controle besonderer Sinneswahrnehmung gebracht wird, sei es unsichtbare Bewegung unter die des Auges oder des Tastgefühls, oder des Muskel- resp. des Innervationsgefühls. In jedem Falle wird der Bewegungsvorgang mit besonderen Empfindungen in Verbindung gebracht, durch welche es möglich ist, gewisse Abnormitäten der Bewegung auszuschalten.

Sterile Tupfer für Operationen in Nase und Rachen.

Von

Max Breitung, Coburg.

Es ist nothwendig, für blutige Operationen in der Nase und im Rachen sterile Tupfer vorräthig zu haben. Ich habe zu dem Zweck mir korkzieherartig gedrehte Stäbchen von Glas anfertigen lassen,

[6]) Therapeut. Monatshefte, October 1893.
[7]) Monatsschrift für die ges. Sprachheilkunde, April 1897.

Digitized by Google

welche spielend leicht mit Watte armirt und sterilisirt werden können. Besonders leicht lässt sich auch die Watte von den gebrauchten Stäbchen entfernen, jedenfalls viel leichter, als von irgend einem der bisher gebräuchlichen Watteträger.

Die Glasstäbchen, welche ungefähr die Form von Eiszapfen haben, repräsentiren das sauberste Operationsmaterial, was man sich denken kann; sie sind fest, so dass man ein Abbrechen im Operationsfeld durchaus nicht zu besorgen hat, und ausserordentlich billig. Mir ist bisher bei der Anwendung der Tupfer bei Operationen noch nicht ein einziger zerbrochen, nur beim Abwerfen in den Drahtkasten des Desinfectionsapparates bricht wohl ab und zu ein Stäbchen.

Ich glaube durch Empfehlung der Eiszapfen den Dank der Collegen erwarten zu dürfen.

Ich hatte auf der letzten Naturforscherversammlung die kleinen Instrumente ausgestellt und war sehr erfreut, dass dieselben allgemeinen Beifall fanden. (Verkaufsstelle: H. Pfau, Berlin.)

Daselbst ist auch der Doppelkugelapparat „Excelsior“ (siehe Therap. Monatshefte, Zeitschrift f. Krankenpflege, Deutsche Med.-Ztg., Illustr. Zeitschr. f. Polyt. etc. 1898) für einfache Salmiak-Inhalation, einfach aromatische und combinirt-aromatische Salmiak-Inhalation zu haben, sowie die „Undine“ für das Nasen-Rachenbad.

Notiz.

Von

Dr. **Löhnberg**, Zittau.

Mehrfach geäusserten Wünschen entsprechend, bringt Herr Mechaniker Löwe, hier, den Noebel'schen Apparat zur pneumatischen

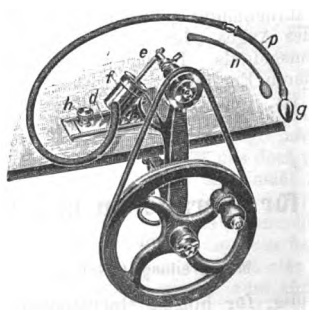

Vibrationsmassage des Trommelfells und der Nasenschleimhaut — für den Selbstgebrauch des Patienten[8]) — neuerdings auch mit einem Handschwungrad ausgestattet in den Handel. (S. Inserat.) Es ist

[8]) S. d. Monatsschrift, Jahrgang XXXII, Augustheft.

Digitized by Google

daher auch solchen Kranken die Selbstbehandlung mit Massage ermöglicht, welche über eine Nähmaschine zum Betriebe des Apparates nicht verfügen.

Beistehende Figur zeigt die einfache Aufmontirung des Instrumentes auf die Tischplatte. Der Gebrauch ergiebt sich ohne Weiteres aus der Zeichnung; übrigens gelten dafür dieselben Anweisungen, wie sie in meiner früheren Publication gegeben sind.

Der Preis des completen Apparates beträgt: ohne Schwungrad (also zum Betriebe durch die Nähmaschine) 20 Mk., mit Schwungrad 30 Mk.

II. Referate.

a) Otologische:

Ein Apparat zum Aufschreiben der Stimmgabelschwingungen und Bestimmung der Hörschärfe nach richtigen Proportionen mit Hilfe desselben. Von Prof. Dr. Bezold und Prof. Dr. Edelmann in München. (Zeitschrift für Ohrenheilkunde XXXIII, 2.)

Vorstehende Arbeit beschäftigt sich mit der Lösung der Aufgabe, aus der Hördauer eines Ohres für ausklingende Stimmgabeln die Hörschärfe desselben zahlenmässig zu bestimmen. Im Jahre 1885 hatte Hartmann ein Verfahren hierzu angegeben; doch wies damals Jacobson im Verlauf einer interessanten Controverse nach, dass H. dabei von irrigen Voraussetzungen ausgegangen war, und J. machte die Entscheidung der Frage, ob und in welcher Weite die Hörschärfe aus der Hördauer berechnet werden könne, von der Beantwortung dreier Vorfragen abhängig: erstens, in welcher Weise die Stimmgabeln abklingen, ob, wie es die Theorie erwarten liesse, in geometrischer Progression, oder, wie Hensen behaupte, in ganz unregelmässiger Weise. Ergäbe sich der erstere Fall, so müsse zweitens für jede einzelne Stimmgabel der Exponent der geometrischen Reihe gesucht werden; drittens aber sei es erforderlich, die bisher strittige Frage zu entscheiden, in welcher Weise die Tonstärke einer ausklingenden Stimmgabel von der Amplitude ihrer Schwingungen abhängig sei, ob bei zwei-, dreifacher Amplitude die Tonstärke das Zwei-, Dreifache betrage, oder ob dieselbe, dem Quadrate der Amplitude proportional, vier, neun Mal so stark sei. Bezüglich der ersten Vorfrage führte Jacobson den Nachweis, dass die Stimmgabelschwingungen in geometrischer Reihe abschwingen, wenn auch nicht mit mathematischer Genauigkeit, so doch mit so geringen Abweichungen, dass dieselben für den practischen Zweck der Bestimmung der Hörschäfe ausser Acht gelassen werden können. Bezold und Edelmann sind in vorstehend genannter Arbeit an die Lösung der zweiten Vorfrage herangetreten und dabei zu dem überaus wichtigen Resultat gelangt, dass „das Gesetz, nach welchem eine maximal erregte Stimmgabel bis zu ihrem Verklingen an Schwingungsweite nach und nach verliert, für alle Gabeln ausserordentlich nahe das gleiche ist", der Exponent also bei allen Stimmgabeln nahezu derselbe ist. Da die Methode, welche zur Aufdeckung

Digitized by Google

dieser Thatsache führte, auf der Auszählung der von einer schwingenden Stimmgabel auf einer Russplatte registrirten Schwingungen beruhte, so war dadurch, wie dies Jacobson schon anführte, die Beschränkung gegeben, dass eine solche Prüfung für tiefe Stimmgabeln wohl ausführbar sei, für hohe aber nicht mehr, weil deren Schwingungen zu klein sind, als dass sie selbst bei stärster Vergrösserung noch zu bestimmen wären. So konnten auch obige Autoren die Ausmessung nur bei den Stimmgabeln der untersten $2^1/_2$ Octaven (bis Fis mit 91,5 v. d.) ausführen; da aber hierbei die Uebereinstimmung eine ausserordentlich grosse war, so glaubten sie bis auf Weiteres zu dem Schlusse berechtigt zu sein, dass diese Uebereinstimmung auch für die gesammte Tonscala ihre Giltigkeit habe. Da ferner die Autoren auch die dritte Frage dahin beantworten zu können glauben, dass die Tonstärken sich zu den Schwingungsweiten proportional verhalten, so wäre nunmehr das Problem gelöst, aus der Hördauer einen zahlenmässigen Ausdruck für die Hörschärfe zu construiren, insofern sich nämlich nunmehr aus der für alle Gabeln als gleichmässig angenommenen Schwingungscurve die Schwingungsamplitude für jeden einzelnen Zeitpunkt berechnen lässt. In welcher Weise dies geschieht, entzieht sich der Besprechung im Rahmen eines Referats; letzteres bezweckte nur, die Aufmerksamkeit auf die practisch wichtige Arbeit hinzulenken. Keller.

Ueber Caries der Gehörknöchelchen. Autor-Referat von Prof. Körner über einen im Rostocker Aerzte-Verein gehaltenen Vortrag. (Zeitschrift für Ohrenheilkunde, XXXIII, 2.)

In allen Fällen von isolirter Caries der Ossicula, bei welchen die Gehörverminderung die einzige Beschwerde des Patienten bildet, empfiehlt K. Ausspülungen mit abgekochtem Wasser und nachfolgend mit Alcohol vom Gehörgang aus mittelst des Paukenhöhlenröhrchens, event. Entfernung von Granulationen. Erfolgt bei langer, fortgesetzter derartiger Behandlung keine Heilung, so schreitet K. zur Entfernung der Ossicula vom Gehörgange aus, aber auch nur dann, wenn anzunehmen ist, dass durch die Operation das Gehör gebessert werden kann, d. h., wenn eine Schädigung des schallempfindenden Apparates ausgeschlossen und das Gehör schlechter ist, als es in Fällen mit ausgeräumter und gut epidermisirter Paukenhöhle zu finden ist. Dasselbe Verfahren räth K. auch für jene Fälle an, bei welchen die Diagnose einer isolirten Caries zweifelhaft ist; ist aber Caries im Antrum mastoid. oder ein Cholesteatom daselbst neben der Erkrankung der Ossicula anzunehmen, so hält K. die sofortige Freilegung und Ausräumung des ganzen Mittelohres für indicirt. „Seitdem der Vortragende so verfährt, hat er viele überraschend schnelle und dauernde Heilungen gesehen, auch in Fällen, in denen er früher vielleicht nach Zaufal operirt hätte. Er glaubt, dass durch eine genauere Indicationsstellung für die Behandlung und Operation der Gehörknöchelchencaries und der sie begleitenden Eiterungen in den oberen Paukenhöhlenräumen vom Gehörgange aus die Zahl der eingreifenderen Operationen nach Zaufal oder Stacke bedeutend herabgesetzt werden kann.“ Keller.

Digitized by Google

Zwei Fälle von Pachymeningitis externa und Extraduralabscess bei acuter Erkrankung des Warzenfortsatzes. Von Dr. Preysing in Rostock. (Zeitschr. f. Ohrenheilkunde, XXXIII, 1.)

Die von verschiedenen Seiten gemachte Beobachtung, dass besonders nach acuten Entzündungen des Warzenfortsatzes ohne sonstige erhebliche Zerstörungen sich häufiger wie bei chronischen Processen extradurale perisinuöse Abscesse vorfinden, konnte P. ebenfalls in zwei, des Näheren mitgetheilten Fällen bestätigen. Keller.

Zwei neue Fälle von doppelseitiger, knöcherner Stapesankylose. Von Dr. E. Hartmann. Aus der oto-laryngologischen Klinik von Prof. Siebenmann in Basel. (Zeitschrift für Ohrenheilkunde XXXIII, 2.)

Aus der grösseren Arbeit sei hier als besonders wichtig die Beobachtung hervorgehoben, dass in beiden Fällen sich der Krankheitsprocess im Knochen nicht, wie dies nach den bisherigen Befunden fast stets der Fall war, auf das ovale Fenster nebst unmittelbarer Umgebung beschränkte, sondern weiter nach vorn zur Schnecke geschritten war und in einem der beiden Fälle sich sogar über die ganze knöcherne Schneckenwandung ausgedehnt hatte; in diesem Falle war es auch zu grösseren Veränderungen in der Schnecke gekommen (durch perineurale Bindegewebswucherung bedingte Compression der im Spiralblatt verlaufenden Nervenbündel, Corti'sches Organ jedoch gut erhalten). Grosse Bedeutung legt der Verf. auch dem in beiden Fällen constatirten Verhalten der Knochenkörperchen in den erkrankten Partien bei; dieselben waren sehr weit, plump, ungeordnet und besonders an der Grenze zum normalen Knochen sehr zahlreich und dicht gelegen; hieraus ergab sich der Beweis dafür, dass es sich nicht um directe Umwandelung des alten Knochens handele, sondern um neugebildeten metaplastischen, vom Periost ausgehenden Bindegewebsknochen nach Schwund des alten Knochens. Bezüglich der Therapie sei hier nur darauf hingewiesen, dass auf der Baseler Klinik die Thyreoidinbehandlung keine Erfolge ergeben hat. Keller.

---

b) Rhinologische:

Lymphosarcom des Naso-Pharynx. (Lympho-sarcome du naso-pharynx.) Von Dr. Pierre in Berck-sur-Mer. (Arch. internat. de laryngol. etc., Bd. XI, No. 4, Juli-August 1898.)

32 Jahre alter Abbé klagt über seit einiger Zeit bestehende Schwerhörigkeit, zeitweilige Schmerzen im linken Auge und behinderte linksseitige Nasenathmung. Die rhinoscopische Untersuchung ergiebt einen, die linke Choane verdeckenden, weissroten Tumor himbeerartiger Form von der Grösse einer Reineclaude, der Consistenz gewöhnlicher adenoider Vegetationen. Er sitzt seitlich dem Tubenwulste auf, die Tubenöffnung verschliessend. Allgemeinbefinden des Kranken vortrefflich. Der Tumor wird stückweise mit der Zange und der Curette abgetragen. Blutung gering. Indessen mehrten sich nach dem Eingriff die Beschwerden; eine schon vorher beobachtete, leichte linksseitige

Digitized by Google

Gaumenlähmung nahm zu; es folgte bald Parese der ganzen linken Gesichtshälfte und des Armes. Das Allgemeinbefinden verschlechterte sich zusehends, es stellte sich symptomatische Parotitis ein, der Tumor recidivirte und wuchs rasch bis zu enormer Grösse. Die Deglutition wurde behindert und zwei Monate nach der Operation ging Patient asphyctisch zu Grunde. Die histologische Untersuchung des Neoplasmas ergab: Lymphosarcom. Beschorner.

Abfluss von Liquor cerebrospinalis durch die Nase und Opticusatrophie, ein Symptomencomplex, wahrscheinlich verursacht durch eine in die Keilbeinhöhle durchgebrochene Geschwulst der Hypophysis cerebri. Von Prof. Körner in Rostock. (Zeitschr. f. Ohrenheilkunde, XXXIII, 1.)

Verf. weist unter Anführung eines eigenen Falles von chronischer, profuser, wässeriger Nasensecretion (circa 15 ccm in der Stunde) mit Opticusatrophie und acht ähnlicher Fälle aus der Literatur, unter welchen einer bei der Section den Durchbruch eines Hypophysistumors in die Keilbeinhöhle mit Compression des Opticus ergab, auf die Wahrscheinlichkeit hin, dass es sich auch in den anderen, nicht zur Section gekommenen Fällen um denselben Zusammenhang gehandelt haben wird und möchte die Aufmerksamkeit auf ähnliche Erkrankungen hinlenken. Keller.

Einfache Methode der Resection knorpeliger Septumdeviationen ohne Perforation der Nasenscheidewand. (Procédé simple permettant de réséquer le cartilage nasal dèvié sans perforer la cloison.) Von E. Escat in Toulouse. (Arch. internat. de laryngol. etc., Bd. XI, No. 4, Juli-August 1898.)

Das Verfahren besteht darin, dass nach gehöriger Cocainisirung mittelst Subcutanspritze zwischen Schleimhaut und Knorpel der concaven Seite der Deviation ca. 3 ccm abgekochten Wassers eingespritzt und dadurch die Schleimhaut vom Knorpel losgelöst und emporgehoben wird. Rasch, ehe die Resorption vor sich geht, führt man hierauf von der anderen, convexen Seite ein Bistouri ein und excidirt den vorgewölbten Knorpel, ohne die durch Injection emporgehobene Schleimhaut der anderen Seite zu verletzen. So vermeidet man die Perforation des Septums. Die Operation, welche E. „Hydrotomie" nennt, dauert nur fünf Minuten. Hierauf Tamponade. In vier mitgetheilten Fällen hatte E. besten Erfolg. Beschorner.

Chromsäure und Nasensynechien. (Acide chromique et synèchies intranasales.) Von Dr. Lavrand. (Revue hebdomadaire de laryngologie et d'otologie 1898, No. 27.)

Galvanocaustik und andere chemische Substanzen rufen trotz aller Vorsicht sehr leicht Verwachsungen hervor. Die nach der Heryngschen Methode an einem Silberstift durch Glühhitze angeschmolzenen Chromsäurecrystalle bringen diesen Nachtheil nicht, wenn man vorsichtig verfährt. Dr. P. K.

Digitized by Google

c) Pharyngo-laryngologische:

Histologische Beiträge zur Lehre von den gutartigen Neubildungen der Stimmlippen. Von Dr. A. Alexander in Berlin. (Arch. f. Laryngologie etc. 1898, Bd. VIII, pag. 217.)

Die vorliegende Arbeit bildet eine Fortsetzung der in Band VII, pag. 239 des Arch. f. Laryngologie etc. enthaltenen Abhandlung des gleichen Autors, welche sich vorwiegend mit dem Thema der Betheiligung der Drüsen an der Entstehung und dem Aufbau gutartiger Stimmlippentumoren beschäftigt[9]). Nach einem historischen Rückblick auf die Entwicklung der Lehre vom histologischen Bau der gutartigen Kehlkopfneubildungen, mit besonderer Berücksichtigung der sog. Fibrome und Myxome, geht A. auf den histologischen Bau der sog. Stimmlippenfibrome über, unter welchen er stecknadelkopf- bis haselnussgrosse und grössere, breitbasig oder gestielt am Rande der Stimmlippen oder auch etwas subglottisch inserirende, halbkugelige, kugelige oder birnförmige, bisweilen etwas höckerig erscheinende Neubildungen von im Ganzen weicher Consistenz, glatter Oberfläche und mehr oder weniger rother, bisweilen weisser, hin und wieder bläulicher Farbe versteht. Die meisten derselben sind sog. weiche Fibrome. Sie bestehen aus einem lockeren Bindegewebe, dessen einzelne Fasern die verschiedensten Dickenverhältnisse zeigen. Characteristisch ist das weite Auseinanderliegen der einzelnen Bindegewebszüge im Innern des Tumors und die Grösse der Maschen des von den Fasern gebildeten Netzwerkes. Die Räume zwischen den Fasern bezw. Maschen des Netzwerkes sind mit geronnenem Serum erfüllt, welches als seröses Transsudat aufgefasst werden muss. In seltenen Fällen stellen sich diese Fibrome als seröse Cysten dar, welche jedoch zumeist so klein sind, dass sie nur zufällig unter dem Microscope entdeckt werden. Neben dem Bindegewebe ist es vornehmlich das elastische Gewebe, welches die Grundmasse des noch nicht degenerirten Fibroms darstellt, und weist A. Fälle nach, in denen dieses das Bindegewebe an Mächtigkeit übertrifft. Das Epithel der sog. Kehlkopffibrome ist meist ziemlich dick, ja bisweilen so stark, dass man einen Tumor pachydermicus vor sich zu haben glaubt. In der Mehrzahl der Fälle sind zwei Epithelschichten zu unterscheiden, und zwar besteht die unterste aus polygonalen resp. cubischen Zellen, die andere aus einer peripherischen Lage eingetrockneter, glatter, der Abstossung geweihter, theilweise verhornter Epithelien. Ziemlich häufig sendet das Epithel Zapfen in die Tiefe, und zwar sowohl bei grösseren, wie auch bei ganz kleinen Tumoren. Von den atypischen Zapfen des Carcinoms unterscheiden sich die hier in Betracht kommenden schon durch den regelmässigen Aufbau ihrer Epithelien. Die Grenze zwischen den Epithelien und dem bindegewebigen Antheil des Tumors pflegt in der Regel eine Basalmembran zu markiren, bisweilen jedoch tritt das Bindegewebsnetz zugleich mit den elastischen Fasern an das Epithel heran. Zu den selteneren Bestandtheilen der Fibrome gehören Drüsen. Gefässe fehlen natürlich niemals. Die degenerativen Vorgänge im Gewebe der Kehlkopfpolypen anlangend, so findet sich zunächst seröse

[9]) Ref. in dieser Monatsschrift, Bd. XXXII, pag. 247.

Digitized by Google

Durchtränkung des Gewebes, auch seröse Durchweichung der Fasern selbst, und fällt hierbei der Reichthum an erweiterten Gefässen auf, welche derart Conglomerate bilden, dass sie mit dem in ihnen enthaltenen und sie umhüllenden Bindegewebe, also dem perivasculären Gewebe den Hauptbestandtheil an der Zusammensetzung jener Sängerknötchen bilden. Sie machen fast den Eindruck von Angiomen. Durch seine weiteren Beobachtungen kommt A. zu dem Schluss, dass, da sich die erweiterten Gefässe auch bereits im Stiele der Neubildung vorfinden, ferner da, wo ein Gefäss erweitert ist, die Wand desselben die Veränderungen zeigt, welche unter dem Namen der „hyalinen Degeneration" bekannt sind, und endlich, da das Bindegewebe der Tumoren dort, wo sich derartig veränderte Gefässe vorfinden, seröse Durchtränkung zeigt, die hyaline Degeneration der Gefässwände das Primäre ist und dass derselben die Erweiterung des Gefässes und dieser die Transsudation des Blutserums folgt. Bei weiterem Fortschritte des Degenerationsprocesses überträgt sich die Veränderung der Gefässwandung auch auf das dieselbe umgebende Bindegewebe, das perivasculäre Gewebe, ja auch auf die peripherische Schicht der Neubildung, so dass der ganze Tumor mehr oder weniger degenerirt erscheint. Betheiligt sich auch die Basalmembran an dem Degenerationsprocess, indem sie ein mehr homogenes Aussehen bekommt und sich erheblich verdickt, so ist besonders auffällig die degenerative Veränderung an den Epithelien. Man sieht hier dieselben Vorgänge, wie sie an den Bindegewebszellen beobachtet und von A. geschildert wurden. Noch unterwirft Verf. das microchemische Verhalten der sog. hyalinen Masse einer Besprechung, doch sind seine diesbezüglichen Untersuchungen noch nicht abgeschlossen, und war es ihm z. B. auch noch nicht möglich, zu entscheiden, ob es sich bei den Degenerationsproducten um Hyalin oder Colloid handelt. Den Versuch einer Beantwortung der Frage, ob es wahre Myxome an den Stimmlippen giebt, stellt er demnächst in Aussicht, bis jetzt haben die Untersuchungen aller ihm zur Verfügung stehenden Polypen auf ihren Schleimgehalt (mittelst Thionins) stets nur ein negatives Resultat ergeben. Beschorner.

Drei Fälle von totaler Aphonie mittelst der Stimmgabel geheilt. (Trois cas d'aphonie complète guérie à l'aide de diapasons.) Von Dr. Maljutin. (Archiv für Laryngologie und Revue hebdomadaire de laryngologie et d'otologie 1898, No. 27.)

Doppelseitige, totale Recurrenslähmung wurde vollständig geheilt durch das Vibriren verschieden hoher Stimmgabeln und Nachahmung dieser verschiedenen Töne seitens der Kranken; die betreffende Stimmgabel wird dann auf den Kopf, vor die Cartilago thyroidea oder, wie in diesen drei Fällen, auf den Thorax aufgestellt; die Stimmgabelvibrationen sollen mechanisch wirken, die Stimmbänder sollen theils activ, theils passiv mitschwingen. Jede Sitzung soll zehn Minuten dauern und wenigstens einmal täglich stattfinden. Sind die Stimmgabeln auf den Kopf aufgesetzt, so entsteht Kopfstimme; sind die Stimmgabeln aber auf die Brust aufgesetzt, so entsteht Bruststimme (?).

Dr. P. K.

Digitized by Google

Giebt es eine Ozaena trachealis? (Existe-t-il un ozène trachéal?) Von Dr. Zarniko. (Société médicale de Hambourg, juin 1897 und Revue hebdomadaire de laryngologie et d'otologie 1897, No. 47.)

Verf. giebt einen Fall von isolirter Trachealozäna, welche von Fraenkel bestritten wird. Dr. P. K.

Bemerkungen über die Phonation. (Remarques sur la phonation.) Von Dr. P. Bonnier. (Arch. internat. de laryngol. etc., Bd. XI, No. 4, Juli-August 1898.)

B. meint, dass fast alle Autoren, Physiologen wie Laryngologen, weil sie ihre Studien über Phonation zumeist nur an todten Kehlköpfen machten, vielfach die Bedingungen, unter denen sich die Phonation beim Lebenden vollzieht, ausser Acht liessen. Vor Allem unterschätzten sie den Werth der Aussenmusculatur und beschäftigten sich fast ausschliesslich mit der Wirkung der internen Kehlkopfmuskeln, so dass von den über 15 in Frage kommenden mindestens 10 vernachlässigt würden. Nehmen wir die Epiglottis hinzu, so sind bei den geringsten Phonationsleistungen des Kehlkopfes, die inneren und äusseren Muskeln zusammengerechnet, mindestens 20 gleichzeitig in Thätigkeit, d. h. der gesammte Muskelapparat befindet sich in Contraction, und die Vertheilung dieser allgemeinen Contraction wechselt gemäss der Intensität, der Höhe und dem Timbre des gebildeten Tones. Beschorner.

Ein Fall von Ansteckung chirurgischer Wunden durch Diphtheritisbacillen. (Sur un cas d'infection de plaies chirurgicales par le bacille de Loeffler.) Von Dr. de Lapersonne. (Bulletin de la société centrale de médecine du nord 1897, No. 4.)

Ein Fall von operirtem Staar und ein Fall von tiefer Verbrennung des Augenlides und des Zellgewebes der Orbita wurden diphtheritisch inficirt. Dr. P. K.

Fremdkörper der Trachea. (Un corps étranger de la trachée.) Von Dr. Cohen Fervaert. (Société néerlandaise de laryngologie et d'otologie, Mai 1897.)

Die Platte eines falschen Gebisses trennte sich von den Zähnen ab und verschwand im Munde. Als einziges Symptom bestand bei der Dame permanentes Hüsteln. Der Larynx war normal; an der hinteren Trachealwand nahe an der Bifurcation bemerkte man einen rothen Streifen, welcher an seinem unteren Ende einen Zahn hatte. Die tiefe Tracheotomie wurde ausgeführt und der Fremdkörper entfernt. Dr. P. K.

Plötzliche Verengerung der Trachea, wahrscheinlich durch einen peritrachealen Abscess. (Un cas de rétrécissement brusque de la trachée par abcès péritracheal probable.) Von Dr. Texier. (Revue hebdomadaire d'otologie et de laryngologie 1898, No. 26.)

Nach einem plötzlich aufgetretenen Erstickungsanfall zeigte die Trachea eine Verengerung, welche durch eine von hinten in's Tracheal-

Digitized by Google

lumen hineinragende Geschwulst bedingt war. Die Geschwulst nahm zu, die Dyspnoe ebenfalls, die Tracheotomie half nicht, eingeführte Kautschukröhren wurden abgeplattet und Patient stirbt. Es konnte sich nur um einen acut verlaufenden Abscess handeln, welcher entweder von einem tuberculösen Wirbelabscess oder von einer Tracheobronchialdrüse herrühren musste. Da Schlingbeschwerden fehlten, wurde letzteres angenommen. Dr. P. K.

Fremdkörper der Trachea. (Corps étranger de la trachée.) Von Dr. van Anrooy und Dr. Pel. (Société néerlandaise de laryngologie et d'otologie, Mai 1897.)

van A. zeigt eine kleine Flöte, welche 32 cm (?) lang war, und welche trotz ausgeführter Tracheotomie nicht entdeckt werden konnte; selbe wurde nach fünf Jahren ausgeworfen.

P. erzählt einen Fall von Stenose des linken Bronchus mit Pneumonie und Lungenabscess bei einem 10jährigen Kinde; es war ein Milchzahn in den linken Bronchus aspirirt worden. Dr. P. K.

Laryngitis acuta rheumatica circumscripta seu nodosa. Von Dr. von Uchermann. (XII. internat. Congress in Moskau und Deutsche med. Wochenschr. 1897, No. 47.)

Die Krankheit tritt in Form von begrenzten, stark empfindlichen, röthlichen oder blauröthlichen, ziemlich festen Infiltraten auf; als Complication des Rheumatismus; einseitig oder doppelseitig; sieht der rheumatischen Recurrenslähmung ähnlich, wenn eins oder beide Cricoarytenoidalgelenke mitergriffen sind. Verf. giebt drei Fälle.
Dr. P. K.

Ueber den Pharynxreflex bei Epileptikern. (Du reflex pharyngien chez les épileptiques.) Von Dr. Féré. (Société de biologie de Paris, 13. novembre 1897 und Semaine médicale 1897, No. 54.)

Bei Untersuchung von 178 Epileptikern, auch von solchen, welche gar nicht behandelt wurden, fehlte dieser Reflex in 64 pCt.; bei solchen, welche Bromkalium nahmen, fehlte dieser Reflex sogar in 88 pCt. Andererseits bestand dieser Reflex bei Patienten, welche täglich 15 bis 20 g Bromkalium zu sich nahmen. Man kann also nicht annehmen, dass dieser Verlust des Reflexes der Einwirkung des Brompräparates zuzuschreiben ist. Dr. P. K.

Eine noch nicht beschriebene Complication des Anginafiebers. (Une complication non encore signalée de la fièvre angineuse.) Von Dr. Zilgien. (Revue médicale de l'Est, octobre 1897 und Semaine médicale 1897, No. 55.)

Bei vier vorher gesunden Patienten entstand nach einfacher acuter Angina catarrhalis während der Reconvalescenz eine Angina pectoris. Es bestand kein Herzfehler. Dieses ist wieder ein Beweis, dass eine klinisch als catarrhalisch und einfach zu bezeichnende Angina dennoch schwer und infectiöser Natur sein kann. Dr. P. K.

Digitized by Google

Sinusitis maxillaris bei Divertikel und Scheidewandbildung. (Sinusites maxillaires diverticulaires et cloisonnées.) Von Dr. M. Boulay. (Arch. internat. de laryngol. etc., Bd. XI, No. 4, Juli-Aug. 1898.)

Zwei einschlägige Krankengeschichten, einen 38jährigen und einen 40jährigen Mann betreffend, welche darthun, dass, wenn die Punction und Ausspülung des Sinus maxillaris bei begründetem Verdacht auf Empyem ein negatives Resultat ergeben, es nicht richtig ist, sofort an die Existenz einer Eiterbildung im Sinus frontalis oder ethmoidalis zu denken, sondern dass man sich die Möglichkeit einer Eiterung in einer abnormen Ausbuchtung (Sinus maxillaris accessorius) oder einem Divertikel vor Augen halten muss. Beschorner.

Macroglossitis. Lymphangiectasis des Bodens der Mundhöhle und der Cervicofacialgegenden. Conische Amputation der Zunge, Punction der Lymphangiome, Vorhandensein des Pneumococcus. Heilung. (Macroglossie, lymphangiectasie du plancher de la bouche et des régions cervicofaciales, amputation conoide de la langue, ponctions des lymphangiomes, présence du pneumocoque, guérison.) Von Dr. Brault. (Annales des maladies de l'oreille et du larynx 1897, No. 11.)

Verf. giebt die Photographie des Kindes vor und nach der Operation. Der Titel sagt alles. Dr. P. K.

Laryngitis subglottica acuta bei Influenza. (Laryngite sousglottique aigue dans la grippe.) Von Dr. Paul Tissier. (Annales des maladies de l'oreille et du larynx 1898, No. 5.)

Verf. beschreibt einen hierher gehörigen Fall, welcher gar nicht von den anderen Beispielen von Laryngitis subglottica sich unterscheidet und in Heilung ohne Tracheotomie vor sich ging. Dr. P. K.

Ueber Tachycardie bei Tuberculösen; ihre Wichtigkeit in Bezug auf Diagnose, Prognose und Behandlung. (De la tachycardie chez les tuberculeux; son importance au point de vue du diagnostic, du prognostic et du traitement.) Von Dr. Faisans. (Semaine médicale 1898, No. 38.)

Die schon vor langer Zeit von Lasègue beschriebene Tachycardie der Tuberculösen ohne Temperatursteigerung ist eines der frühesten Symptome der bacillären Infection; besteht selbe, wenn noch keine anderen physikalischen Symptome nachgewiesen werden können, so kann man sich auf Tuberculose gefasst halten. In 75—80 pCt. Tuberculöser besteht diese Tachycardie; bei den übrigen 20—25 pCt. ist aber bei Weitem nicht der Puls normal den ganzen Tag durch; Ursachen, wie Gemüthsbewegungen, Körperanstrengungen, copiöse Mahlzeiten, erregende Getränke u. s. w., welche bei Gesunden den Puls nur mässig beeinflussen, bringen bei Tuberculösen eine ausserordentliche Pulsfrequenz hervor, welche dann auch die entsprechende Dyspnoe hervorbringt. Der continuirliche Husten ermüdet die Patienten so sehr, eben wegen der so leicht eintretenden Tachycardie und der endlich erfolgenden Dilatation des rechten Herzens; letztere ist sogar oft die Ursache

Digitized by Google

eines Oedems, welch' letzteres fälschlich als cachectisch geschildert wird: starker Husten bringt also Oedem hervor. Die geringe Stabilität des Pulses bei Tuberculösen ist also von grosser prognostischer Bedeutung und erfordert besondere hygienische Maassregeln. Man muss diese Tachycardie auf einen Reiz des Vagus zurückführen; hier sind die in in den meisten Fällen angeschwollenen Bronchialdrüsen mit im Spiel; in anderen Fällen ist die Vagusreizung als vom Centrum ausgehend und durch Intoxication hervorgerufen anzusehen. Jedesmal also, wo Tachycardie besteht bei auffallender, durch keine andere Ursache zu erklärender Abmagerung, muss man an latente Tuberculose denken, welche sich dann früh oder spät durch die gewöhnlichen physikalischen Zeichen manifestirt. In solchen Fällen ist das Creosot offenbar schädlich; Alcohol, Kola, Thee, Coca sind ebenso schädlich; die gewöhnlich gegen Tachycardie angewandten Mittel sind erfolglos. Bromkalium, frische Luft und Ueberernährung helfen am meisten. Das Fühlen des Pulses ist also bei solchen Kranken wichtiger als das Anlegen des Thermometers; in dieser Beziehung sind die Sanatoria den klimatischen Curorten vorzuziehen; Ruhe und mässige Bewegung, kein Sport ist anzurathen. Dr. P. K.

Die laryngotrachealen Pulsationen. (Les pulsations laryngo-trachéales.) Von Dr. Secchieri. (Gaz. degli ospedali und Annales des maladies de l'oreille et du larynx 1898, No. 5.)

Die Pulsationen können dem Larynx und der Trachea mitgetheilt werden durch Aortenaneurysma, durch Mediastinaltumoren, namentlich durch diejenigen, welche sich in der Höhe des zweiten Rückenwirbels befinden. Tiefe Inspirationen modificiren die durch Neubildungen hervorgebrachten laryngotrachealen Stösse, währenddem sie die durch Aortenaneurysma herorgebrachten Stösse nicht modificiren.

Dr. P. K.

Das therapeutische Bild der Geschwätzigkeit, des Schreiens, des Gesanges, des Lachens, des Stöhnens, des Gähnens. (Les aspects thérapeutiques de la causerie, des cris, du chant, du rire, des soupirs et du baillement.) Von Dr. Harry Campbell. (Lancet und Annales des maladies de l'oreille et du larynx 1898, No. 5.)

Diese philosophisch gehaltene Arbeit ist so interessant, dass man den Auszug nicht geben kann, ohne alles Interesse wegzunehmen. Die Arbeit verdient im Original nachgelesen zu werden. Dr. P. K.

Pseudodiphtheritische Angina und Rhinitis, ansteckend und von einer Infection durch den von der Septicämie des Schweines herrührenden Bacillus herrührend. (Angine et rhinite pseudodiphtéritiques contagieuses et dues à l'infection par le bacille de la septicémie du porc.) Von Dr. Y. Arslan. (Archiv. ital. di ot., rin. e laring. und Annales des maladies de l'oreille et du larynx 1898, No. 7.)

Sechs Familienmitglieder wurden eins nach dem anderen von Rhinitis und Angina mit Pseudomembranen, Fieber und schwerem Allgemeinleiden ergriffen; die bacteriologische Untersuchung ergab weder Löffler'sche, noch die anderen bisher bei Anginen beschriebenen

Digitized by Google

Bacillen. Endlich fand Verf., dass die Familie vier mit Septicämie behaftete Schweine, wovon eins starb, besass, und dass noch viele andere sich auf den benachbarten Gehöften befanden. Die Septicämie der Schweine muss also als eine Krankheit betrachtet werden, welche auf den Menschen übergehen kann, und gegen welche alle Vorsichtsmaassregeln getroffen werden sollen. Dr. P. K.

Zur Therapie der Larynx-Tuberculose. (Thérapeutique de la tuberculose du larynx.) Von Dr. Sarremone in Paris. (Arch. internat. de laryngol. etc., Bd. XI, No. 4, Juli-August 1898.)

S. plaidirt in diesem Artikel vornehmlich für Milchsäure und Curettement bei Kehlkopf-Tuberculose, womit Heilung dieser oder wenigstens Minderung der durch sie gesetzten Beschwerden erzielt werden kann. Stirbt Patient schliesslich doch an dem Lungenleiden, so sind ihm die Qualen, welche Larynxphthise mit sich bringt, durch genannte Behandlung erspart. Beschorner.

Epiglottispolyp; Pharyngotomia suprahyoidea; Section. (Cas de polype de l'épiglotte; pharyngotomie sushyoidienne; autopsie.) Von Dr. Priestley Leech. (Lancet und Annales des maladies de l'oreille et du larynx 1898, No. 5.)

Seltene Fälle. Die Todesursache konnte nicht festgestellt werden (?). Dr. P. K.

Leicht zu improvisirende Trachealcanüle. (Canule à trachéotomie facile à improviser.) Von Dr. Hofmann. (Centralblatt für Chirurgie und Annales des maladies de l'oreille et du larynx 1898, No. 5.)

Man nimmt ein gewöhnliches Drainrohr von 8 cm Länge und $^1/_2$ cm Breite, welches als Canüle eingeführt wird. Namentlich sind solche Canülen bei Larynxcarcinom anzurathen; das äussere Ende wird in einer Länge von $1^1/_2$ cm der Länge nach durchschnitten, und an die so entstehenden Canülenflügel werden die den Hals zu umgebenden Schnüre befestigt. Dr. P. K.

Fremdkörper des Larynx und Torticollis. (Corps étranger du larynx et torticolis.) Von Dr. F. Rueda. (Annales des maladies de l'oreille et du larynx und Académie médico-chirurgicale espagnole 1898, No. 6.)

Drei Tage nach dem Ereigniss wurde ein Etui mit vielen Anstrengungen mittelst der Fauvel'schen Zange entfernt. Heilung. Dr. P. K.

Rhythmische Contractionen des Gaumensegels. (Contractions rythmiques du voile du palais.) Von Dr. Bernhardt. (Berliner med. Gesellsch., Sitzung vom 20. Juni 1898 und Semaine médicale 1898, No. 35.)

Eine Frau zeigte 100—120 rhythmische Contractionen des Gaumensegels, der Zungenbasis und des Latissimus colli in der Minute; dabei bestand ein Geräusch, wie wenn zwei Fingernägel aneinander kratzen; die Frau war nicht hysterisch, und jede Medication blieb erfolglos. Dr. P. K.

Digitized by Google

Ein Fall von Basedow'scher Krankheit; Einfluss der Sympathicotomie (Jaboulay'sche Operation) auf den Exophthalmus und die Tachycardie. (Un cas de goître exophtalmique; action de la sympathicotomie (opération de Jaboulay) sur l'exorbitisme et sur la tachycardie.) Von Dr. F. Combemale und Dr. H. Gaudier. (Bulletin de la société centrale de médecine du département du Nord 1898, No. 6.)

Die chirurgischen Eingriffe auf den Sympathicus sind relativ gutartig. Als practischen Nutzen dieser auch sehr gutartig verlaufenden Operation beschreiben Verff. das in einigen Stunden verschwindende Hervorstehen beider Augen und die in einigen Tagen aufhörende Tachycardie; diese beiden Effecte waren dauernd. Verff. kamen zu dem Schluss, dass bei gefährlicher Tachycardie und ausgesprochenem Exophthalmus die obengenannte Operation indicirt ist. Dr. P. K.

Latente Mandeltuberculose. (Tuberculose latente des amygdales.) Von Dr. Hugh Walsham. (Brit. Medical Journal und Revue hebdomadaire de laryngologie et d'otologie 1898, No. 26.)

Verf. fand die Tuberculose in relativ häufigen Fällen, ohne dass selbe irgend ein anderes Symptom hervorgerufen hatte; diese Tuberculose war in den meisten Fällen secundär, durch Autointoxication hervorgebracht. Dr. P. K.

Ueber den negativen Einfluss des Nervus facialis bei der Gaumensegellähmung. (De la nonnigérence du nerf facial dans la paralysie du voile du palais.) Von Dr. Marcel Lermoyez. (Annales des maladies de l'oreille et du larynx 1898, No. 6.)

Die Anatomie lehrt uns, dass die motorischen Nervenfasern des weichen Gaumens einzig und allein vom Facialis abstammen. Nach langen Auseinandersetzungen kommt L. zu dem Schluss, dass der Vagus mit dem Accessorius Willisii den weichen Gaumen innervirt, ebenso wie derselbe den Larynx selbst versorgt. Ist es denn nicht natürlich, dass der Larynx als Productionsorgan der Stimme von denselben Nerven versorgt wird wie die Resonatoren, welche beide in demselben Moment der Tonbildung genau zusammen wirken müssen?
Dr. P. K.

Sprechübungen bei der Behandlung der durch fehlerhaftes Sprechen entstandenen Halsleiden. Von Dr. W. P. Meyjes in Amsterdam. (Arch. f. Laryngologie etc. 1898, Bd. VIII, pag. 270.)

Fehlerhaftes Sprechen, d. h. falsche Art zu athmen, zu intoniren und zu articuliren kann zu Functionsstörungen als Ursache von Halsleiden führen, welche sich darstellen als einen allgemeinen congestiven Zustand der Schleimhaut des Pharynx und Larynx (zuweilen des Larynx allein), verbunden mit Paresen der Larynxmusculatur, besonders der Adductoren der Stimmbänder, und complicirt sowohl mit diffusen als circumscripten Hypertrophien der Mucosa und Submucosa. Neben mancherlei anderen tritt als Hauptsymptom die Veränderung der Stimme, von leichter Heiserkeit bis zu vollständiger Aphonie hervor. Zur Verhütung derartiger Krankheitszustände ist in erster Linie ein schon in

Digitized by Google

den untersten Schulklassen beginnender Sprechunterricht anzustreben und unzweckmässigem Gesangunterricht entgegenzutreten; ist aber das Leiden einmal schon da, so wird, natürlich nach Beseitigung allgemeiner Körperschwäche und jeder localen Abnormität, die ebenfalls zu Sprachstörungen Veranlassung geben kann, nur mit Hilfe zweckmässiger Sprechübungen dauernde und vollkommene Wiederherstellung zu erreichen sein. Bei diesen ist ein Hauptaugenmerk zu richten auf den durch die Athmung erzeugten Luftstrom, auf die Articulation, auf die Tonhöhe und auf die Resonanz der oberhalb der Stimmritze liegenden Cavitäten. M. hat 160 Patienten der gekennzeichneten Art nach diesen Principien behandelt und giebt einige genaue Krankengeschichten, welche für die Zweckmässigkeit seiner Methode sprechen.

Beschorner.

Mandelentzündung mit schnell tödtlich verlaufender Pyämie. (Une amygdalite suivie de pyohémie rapidement mortelle.) Von Dr. Wainwright. (Brit. medic. Journal und Annales des maladies de l'oreille et du larynx 1898, No. 7).

Eine 17jährige gesunde Bäuerin wurde von einer Amygdalitis mit schwerem Allgemeinbefinden befallen. Am dritten Tage schon fand Verf. eine eitrige Gelenkentzündung an der linken Hand und eine Phlebitis der linken Saphena; die Mandeln zeigen schmutzigen Belag, die Halsdrüsen sind geschwollen, es bildet sich eine rechtsseitige Phlebitis der Saphena aus, es treten eitrige Gelenkentzündungen an beiden Ellenbogen auf; Delirium, Cyanose, Tod trotz aller Behandlungsweise und trotz des Eröffnens aller Abscesse. Das Blut war mit Streptokokken überfüllt.

Dr. P. K.

Die Lehre des Gesanges bei taubstummen Kindern, welche noch etwas Gehörvermögen haben; ihr Nutzen vom orthophonischen Standpunkte aus. Allgemeine Betrachtungen über die Hauptursachen, welche die Sprache der Taubstummen unvollständig machen, und über die Mittel, dabei zu helfen. (De l'enseignement du chant aux enfants sourd-muets ayant conservé des restes d'audition; son utilité au point de vue orthophonique. Considérations générales sur les causes principales qui rendent la parole des sourd-muets imparfaite et sur les moyens d'y rémédier.) Von Dr. Ramon du Fougeray. (Revue hebdomadaire de laryngologie et d'otologie 1898, No. 36.)

Die Sprachmethode muss als die einzig rationelle und physiologische angesehen werden, welche beim taubstummen Kinde anzuwenden ist. Diese Tonmethode ist aber noch mannigfacher Verbesserungen, namentlich durch den Gesang, unterworfen. Des Verf.'s gediegene Arbeit wird am besten im Original nachgelesen; am Schluss gelangt Verf. zu folgenden Grundsätzen: 1. Die bisher angewandte Tonmethode lehrt die Taubstummen zwar sprechen, aber diese Sprache weicht von der normalen Sprache ab, zuerst durch die übertriebene Articulation, dann aber auch durch ihre Monotonie, welche recht unangenehm klingt. 2. Diese Fehler können zwei Ursachen haben, erstens von Seiten des Taubstummen selbst, wie Idiotismus und rhinopharyngeale Fehler, zweitens von Seite des Lehrers, der eine fehlerhafte Methode anwendet.

Digitized by Google

Idiotismus und Nasenrachenkrankheiten müssen auf die gewöhnliche Methode behandelt werden. Was den anderen Fehler betrifft, so muss man erstens die Articulationsmethode verbessern, was auch bei ganz Tauben möglich ist; zweitens muss man den Ton der Sprache verbessern, und dieses lässt sich nur bei noch etwas Hörenden anwenden. Ueber letztere Belehrung und Methode handelt die Arbeit des Verf.'s, welche im Original nachzulesen ist und gute Erfolge aufzuweisen hat.

Die dem Referenten gediegen scheinende Methode soll, wenn auch nur versuchsweise, in den betreffenden Anstalten angewendet werden; dabei müssten aber die jetzt in diesen Anstalten behandelnden Professoren gehörig in die Physiologie der Stimme eingeweiht werden.

Dr. P. K.

Einseitige Stimmbandlähmung infectiösen Ursprunges. (Paralysie d'une corde vocale consécutive à la dothiénentérie.) Von Dr. G. A. Weill. (Union médicale du Nord-Est und Revue hebdomadaire de laryngologie et d'otologie 1898, No. 26.)

Während der Reconvalescenz eines Typhus trat Lähmung des linken Stimmbandes auf, dessen Ursache auf keinen anderen Grund zurückgeführt werden konnte. Dr. P. K.

Acuter Abscess der Epiglottis. (Abscès aigu de l'epiglotte.) Von Dr. Le Marchadour. (Arch. internat. de laryngol. etc., Bd. XI, No. 4, Juli-August 1898.)

67 Jahre alter Mann. Seit zwei Tagen Schlingbeschwerden, dann schwere Suffocations-Erscheinungen. Spiegeluntersuchung liess enorme ödematöse Infiltration der Epiglottis erkennen, links Eiteransammlung. Aetiologie dunkel. Incision. Heilung. Beschorner.

Epithelioma des Larynx, Totalexstirpation des Larynx ohne vorherige Tracheotomie nach der Périer'schen Methode. Heilung. (Epithelioma du larynx. Extirpation totale du larynx sans trachéotomie préalable par le procédé Périer. Guérison.) Von Dr. Jonesco. (Bulletin médical und Revue hebdomadaire de laryngologie et d'otologie 1898, No. 27.)

Der Titel sagt Alles. Die Heilung scheint dem Referenten zu frühzeitig angepriesen. Die Recidive waren zu der Zeit nicht ausgeschlossen. Dr. P. K.

Messung der Herzgrösse durch die Radiographie. (Mensuration de l'aire du coeur par la radiographie.) Von Dr. G. Variot und Dr. G. Chicolot. (Académie des sciences de Paris, 27. Juni 1898.)

Die Percussion ergiebt sehr oft einen undeutlichen Begriff von der Herzgrösse. Verff. machten Versuche mit den Röntgenstrahlen nach ihrer Methode, welche am besten im Original nachgelesen wird. Die Resultate, welche während des Lebens gefunden wurden, weichen kaum um 2—3 mm von den direct an den Leichen mittelst Zirkeln nachher vorgenommenen Messungen ab. Dr. P. K.

Digitized by Google

Persönliches Experiment über einen bösartigen Larynxtumor. (Expérience personnelle sur une affection maligne du larynx.) Von Dr. C. Fleming. (Lancet und Annales des maladies de l'oreille et du larynx 1898, No. 8.)

Ein 40jähriger Arzt litt an Heiserkeit ohne Dysphagie und ohne Schmerzen, welche als Ursache einen von Felix Semon und Butlin festgestellten Tumor des linken Stimmbandes ergab. Der Meinung anderer Aerzte und Freunde entgegengesetzt wurde dennoch durch Tracheotomie und Laryngotomie das ganze linke Stimmband entfernt. Die Heilung trat rasch ein. Die microscopische Untersuchung ergab das typische Larynxcarcinom. Dr. P. K.

Elephantiasis der Zunge. Theilweise Amputation. Heilung. (Elephantiasis de la langue, amputation partielle, guérison. Von Dr. Marchal. (Gazette médicale de Picardie und Revue de laryngologie et d'otologie 1898, No. 29.)

Ein 13 Monate altes Kind zeigte eine doppeltgrosse, aus dem Munde hängende Zunge mit allen ihren ekelerregenden Symptomen. Es wurde eine conische Amputation der Hälfte der Zunge vorgenommen, und nach der Heilung waren Zunge, Aussehen des Kindes, Intelligenz und Dentition normal. Dr. P. K.

Linksseitige Larynxlähmung mit besonderer Tonstörung. (Deux cas d'hémiplégie laryngée gauche avec trouble dysphonique particulier.) Von Dr. G. Prota. (Congrès bisannuel de la société italienne de laryngologie, octobre 1897 und Annales des maladies de l'oreille et du larynx 1898, No. 8.)

Zwei Fälle von linksseitiger Stimmbandlähmung durch Kropf und Tracheobronchialdrüsendruck. Das linke Stimmband befand sich in Cadaverstellung; die dabei bestehende Dysphonie steigerte sich bis zur totalen Aphonie, wenn der Kopf nach links gedreht wurde, während bei Drehen des Kopfes nach rechts, also nach der gesunden Seite, die Stimme fast normal wurde. Die bei beiden Kopfbewegungen vorgenommene laryngoscopische Untersuchung ergab, dass bei nach rechts gedrehtem Kopfe das rechte Stimmband die unvollständige Bewegung des linken Stimmbandes compensirte, dass andererseits das linke Stimmband bei der Rotation des Kopfes nach rechts durch Compression der Halsmuskeln auf den Larynx einen Anhaltspunkt bekam und sich besser contrahiren konnte. Dr. P. K.

Ueber Schliessen der Glottis beim Schlucken. (De l'occlusion de la glotte pendant la déglutition.) Von Dr. Meltzer. (British Medic. Journal und Annales des maladies de l'oreille et du larynx 1898, No. 8.)

Die Versuche wurden an Ratten angestellt. Die Inspection der Glottis geschah durch die Trachea und direct durch den Mund. In allen Fällen war die totale Schliessung der Glottis gleich beim Beginn der Schluckbewegung vorhanden und geschah zugleich mit der Contraction der Musculi stylohyoidei; bekanntlich tritt die Contraction letzterer vor der der Pharynxconstrictoren ein, so dass es nicht gestattet ist, den Glottisverschluss als das Resultat der Contraction der

Digitized by Google

Pharynxconstrictoren anzusehen; übrigens tritt die Contraction der Pharynxmuskeln erst ein, wenn der Bissen die Höhe des Larynxeinganges überschritten hat, in einem Momente nämlich, wo die Verschliessung der Glottis keinen Zweck mehr hätte.

Einen zweiten interessanten Punkt hat Verf. nachgewiesen, nämlich den, dass bei unvollständigem Schlucken die Glottis auch nicht vollständig geschlossen ist. Die Arbeit verdient im Original nachgelesen zu werden. Dr. P. K.

Oedema laryngis unilaterale climactericum. Von Prof. von Uchermann in Christiania. (Arch. f. Laryngologie etc. 1898, Bd. VIII, pag. 287.)

Abgesehen von Urticaria finden sich die Oedeme unter dem Klimakterium augenscheinlich seltener, speciell hat U. sie für die Schleimhaut des Halses noch nicht beschrieben gefunden. Dass sie aber doch vorkommen, thut der Fall, eine 53 Jahre alte, im Klimakterium befindliche Dame betreffend, dar, über welchen U. ausführliche Mittheilung macht. Sie litt an Anfällen leichter Athemnoth und fand man ödematöse Geschwulst der linken Plica aryepiglottica in der Grösse eines Taubeneies. Plötzliches Auftreten, Fehlen von Entzündungsphänomenen, Einseitigkeit der Geschwulst, Zusammenhang mit den menstruellen Perioden, Verschlimmerung während derselben, successives Aufhören zusammen mit den übrigen nervösen Erscheinungen der Menopause, späterer Verlauf (keine Tuberculose oder Nierenleiden) lassen als zweifellos erscheinen, dass es sich um ein angioneurotisches Oedem handelte. U. glaubt, dass die Ursachen für diese vasomotorischen Phänomene in Störungen des Centralnervensystems zu suchen sind.

Beschorner.

Mandelexstirpation. (L'ablation des amygdales.) Von Dr. Phocas. (Revue internationale de médecine et de chirurgie 1898, No. 5 und Revue hebdomadaire de laryngologie et d'otologie 1898, No. 29.)

Die Indicationen sind folgende: Die betreffende Mandel muss wenigstens bis zur Mittellinie reichen; das Leiden muss chronisch und die letzte acute Entzündung muss wenigstens seit einem Monat vorüber sein. Die Contraindicationen sind folgende: Schlechtes Allgemeinbefinden, ein Alter unter 2 Jahren, acute Entzündung, eine herrschende Diphtheritis-Epidemie. Das Amygdalotom und die interstitielle Galvanocaustik sind die geeignetsten Methoden. Dr. P. K.

Entfernen eines Fremdkörpers aus den Luftwegen eines 4jährigen Kindes. (Enlévement d'un corps étranger des voies respiratoires d'un enfant de quatre ans.) Von Dr. Noltenius. (Archiv f. Laryngologie und Annales des maladies de l'oreille et du larynx 1898, No. 8.)

Eine dicke Perle war in einem Hauptbronchus sitzen geblieben und ergab das von v. Schrötter zuerst beschriebene pathognomonische Symptom. Am fünften Tage nach der Tracheotomie trat ein Erstickungsanfall ein, während dessen bei herabhängendem Kopfe der Fremdkörper herausgezogen wurde. Dr. P. K.

Digitized by Google

Rationelle Behandlung der Halswunden, bestehend in dem raschen Zusammennähen sämmtlicher durchschnittenen Gewebe. (Traitement rationnel des plaies du cou par la couture immédiate de toutes les parties sectionnées.) Von Dr. H. Morris. (Lancet und Annales des maladies de l'oreille et du larynx 1898, No. 8.)

Granulation und Narbenbildung sollen vermieden werden. Die vom Autor angerathene Operationsmethode macht die künstliche Ernährung, welche oft lange fortgesetzt werden muss, überflüssig; Husten, Aushusten der Speisen, Einfliessen des Speichels und der Speisen in die Bronchien, besonders die so verderbenbringenden Verschiebungen der Gewebe werden vermieden. Die blutigen Ränder der Trachea müssen sorgsam vernäht werden, ohne dass die Mucosa angestochen wird; auf ein ganz genaues Vernähen der beiden Winkel der Trachealwunde muss besonders geachtet werden. Die anderen Gewebe müssen durch tiefe Nähte vereinigt werden; im oberen und unteren Winkel der vereinigten Hautwunde wird ein kleines Drainrohr eingelegt, welches nicht bis an die Trachea reichen darf. Der Kopf muss, der alten Methode gemäss, während der Operation gebeugt sein. Dr. P. K.

Ruptur der Trachea; Section. (Un cas de rupture de la trachée; autopsie.) Von Dr. Alcock. (Lancet und Annales des maladies de l'oreille et du larynx 1898, No. 8.)

Starker Schlag auf den Hals. Cyanose, Stridulus, chirurgisches Hautemphysem, leicht eintretende Pneumonie. Behandlung exspectativ (!). Am zwölften Tage nach dem Unfall schrie Pat. laut auf, warf Blut aus und starb. Die Section ergab vollständigen Riss der Trachea zwischen dem neunten und zehnten Ringe. Die Wundränder waren 2 Zoll weit entfernt. Die Umgebung war mit Eiter und Blut angefüllt. Keine arterielle Verletzung; die Blutung war also venös.

Das allgemein angenommene und erprobte Princip, die Tracheotomie auch bei momentanem Fehlen gefahrdrohender Symptome auszuführen, scheint noch nicht überall Anklang gefunden zu haben. (Der Ref.) Dr. P. K.

Plötzlich auftretende Trachealstenose. (Sur un cas de rétrécissement brusque de la trachée.) Von Dr. Victor Texier. (Annales des maladies de l'oreille et du larynx 1898, No. 7.)

Pathologisch-anatomische Controle fehlt. Es handelte sich allem Anscheine nach um eine Trachealdrüseneiterung. Interessant ist der acute Verlauf und der nach 40 Stunden schon eintretende Tod. Dr. P. K.

Bemerkungen über einen Fall von angeborener Missbildung des Gaumensegels. (Note sur un cas de malformation congénitale du voile du palais.) Von Dr. Raoult in Nancy und Finck. (Arch. internat. de laryngol. etc., Bd. XI, No. 4, Juli-August 1898.)

21 Jahre alter Infanterist zeigte bei zufälliger Untersuchung des Rachens eine Perforation des Gaumensegels von der Form eines 1 cm hohen, 8 mm breiten Dreiecks direct über dem Zäpfchen; zu beiden Seiten jenes einen ca. 1 cm langen und 2 mm breiten, zum Theil per-

Digitized by Google

forirenden Spalt. Die Athmung ist frei, der Schlingact nur dann möglich, wenn die Zunge nach oben und hinten gewölbt wird. Anderenfalls gelangen die Nahrungsmittel in die Nase. Es bestehen Sprechstörungen mässigen Grades, insbesondere beim Anlauten von i und o. K kann nur bei zugehaltener Nase ausgesprochen werden. Bei Abwesenheit aller Erscheinungen, welche auf Tuberculose oder Syphilis schliessen zu lassen gestatteten, und bei der bilateralen und symmetrischen Form der Missbildung nehmen R. und F. congenitalen Ursprung an.

Beschorner.

Anwendung der Anästhetica durch eine Trachealwunde. (Administration des anesthétiques à travers une plaie trachéale.) Von Dr. Annandale. (Lancet und Annales des maladies de l'oreille et du larynx 1898, No. 8.)

Die Vorzüge dieser Methode sind folgende: 1. Die Einfachheit. 2. Die Leichtigkeit, mit welcher das an die Trachealcanüle angeheftete Kautschukrohr entfernt werden kann, wenn es sich darum handelt, die Canüle zu reinigen. 3. Während der Operation kann man einschläfern, ohne letztere auszusetzen. 4. Das Anästheticum reizt die Trachea nicht so sehr, wie wenn es direct durch die Canüle inhalirt wird. Es folgt eine Abbildung.

Dr. P. K.

Ein neuer Fall von ausserordentlicher Beweglichkeit der Zunge. (Un nouveau cas de mobilité extraordinaire de la langue.) Von Dr. G. Ferreri. (Congrès bisannuel de la société italienne de laryngologie, octobre 1897 und Annales des maladies de l'oreille et du larynx 1898, No. 8.)

Ein 27jähriger Kranker kann mit seiner Zungenspitze das ganze Kinn bedecken und 6 cm weit über die Lippen hinaustreten, in den Nasenrachenraum eindringen und das Septum narium fühlen, die Zungenspitze hinunterschlucken bis in den unteren Pharynxtheil, ohne dass dabei das Athmen behindert wird. Photographien beweisen diese Manipulationen.

Dr. P. K.

Das farbige Sehen von Worten (farbiges Hören). (De la vision chromatisée des paroles (audition colorée). Von Dr. de Vescovi. (Archiv. ital. di ot., rin. e laring. und Annales des maladies de l'oreille et du larynx 1898, No. 7.)

Ein wunderbares physiologisches Phänomen, welches durch Verf.'s Arbeit das betreffende Capitel sehr beleuchtet. Es wird am besten im Original nachgelesen.

Dr. P. K.

Alle für die **Monatsschrift** bestimmten **Beiträge und Referate** sowie alle Druckschriften, **Archive** und **Tausch-Exemplare** anderer Zeitschriften beliebe man an Herrn Prof. Dr. **Gruber** in Wien I, Freiung 7, zu senden. Beiträge werden mit 40 Mark pro Druckbogen honorirt und die gewünschte Anzahl Separat-Abzüge beigegeben.

Verantwortlicher Redacteur: Prof. Dr. Ph. Schech in München.
Verlag von Oscar Coblentz. Expeditionsbureau: Berlin W. 35, Derfflingerstrasse 22a.
Druck von Carl Marschner, Berlin SW., Ritterstrasse 41.

Digitized by Google

Monatsschrift für Ohrenheilkunde

sowie für

Kehlkopf-, Nasen-, Rachen-Krankheiten.

Organ der Oesterr. Otologischen Gesellschaft.

(Neue Folge.)

Mitbegründet von weil. Prof. Dr. N. Rüdinger, Prof. Dr. R. Voltolini und weil. Prof. Dr. Fr. E. Weber-Liel

und unter Mitwirkung der Herren

Docent Dr. **E. Baumgarten** (Budapest), Hofrath Dr. **Bescherner** (Dresden), Prof. Dr. **Ganghofner** (Prag), Docent Dr. **Gomperz** (Wien), Dr. **Heinze** (Leipzig), Dr. **Hopmann** (Cöln), Prof. Dr. **Jurasz** (Heidelberg), Dr. **Keller** (Cöln), Prof. Dr. **Kiesselbach** (Erlangen), Prof. Dr. **Kirchner** (Würzburg), Dr. **Koch** (Luxemburg), Dr. **Law** (London), Docent Dr. **Lichtenberg** (Budapest), Dr. **Lublinski** (Berlin), Dr. **Michel** (Cöln), Docent Dr. **Moldenhauer** (Leipzig), Prof. Dr. **Onodi** (Budapest), Docent Dr. **Paulsen** (Kiel), Dr. **A. Schapringer** (New-York), Dr. **Schäffer** (Bremen), Dr. **E. Stepanow** (Moskau), Prof. Dr. **Störck** (Wien), Prof. Dr. **Strübing** (Greifswald), Dr. **Weil** (Stuttgart), Dr. **Ziem** (Danzig)

Herausgegeben von

Prof. Dr. JOS. GRUBER Wien. **Prof. Dr. v. SCHRÖTTER** Wien. **Prof. Dr. PH. SCHECH** München.

Prof. Dr. E. ZUCKERKANDL Wien.

Dieses Organ erscheint monatlich in der Stärke von 3 bis 3½ Bogen. Man abonnirt auf dasselbe bei allen Buchhandlungen und Postanstalten des In- und Auslandes.
Der Preis für die Monatsschrift beträgt 12 R.-M. jährlich; wenn die Monatsschrift zusammen mit der Allgemeinen medicinischen Central-Zeitung bestellt wird, nur 8 R.-M.

Jahrg. XXXII. Berlin, December 1898. No. 12.

I. Originalien.

Ueber Aristol in der Ohrenheilkunde.

Von

Dr. **Zaalberg.**

Seit ich im Monat März d. J. dieses Mittel als Probe in Gebrauch genommen habe, und zwar gemischt mit Borsäure zu gleichen Theilen, und damit zuerst Recidive chronischer Mittelohreiterungen mit grosser Perforation auffallend rasch zur Heilung brachte, habe ich das Mittel auch angewendet bei der Behandlung nach Radicaloperation.

Als ich es zuerst bei den älteren Fällen, die mit einfacher Tamponade behandelt waren, nach Reinigung des Knochentrichters einblies, fiel es mir auf, dass die Secretion sich auf's Minimum reducirte, die wunde Fläche beinahe glatt blieb, Granulationen äusserst wenig zur

Digitized by Google

Wucherung Veranlassung gaben, und die Epidermisation viel schnellere Fortschritte machte, wie ich das bei der einfachen festen Tamponade gewohnt war, Ausschabungen fast gar nicht mehr nötig waren, und Aetzungen sich auf eine einzelne beschränken liessen.

Ich habe dann nachher bemerkt, dass man die „feste“ Tamponade entbehren kann. Dass solches für den Kranken seine sehr angenehme Seite hat, leuchtet sofort ein.

Wenn man die operirten Fälle täglich behandelt, so wie das bei der einfachen Tamponade der Secretion wegen wohl öfter nöthig ist, so sieht man nach der Pulvereinblasung nach ein paar Tagen Behandlung dieses grösstentheils liegen bleiben und sich im Trichter eine Art Fliess über die wunde Fläche bilden.

Es mag dies von dem Eintrocknen der Secretion herrühren, oder diese mag sich mit dem Aristol zu einem Häutchen bilden, und bin ich geneigt, diesem die Eigenschaft zuzuschreiben, auf die wunde Fläche einen gelinden gleichmässigen, aber immerwährenden, überall wirkenden Druck auszuüben, wodurch die Granulation so spärlich bleibt und wenig erhebt. Nebenbei soll auch die adstringirende Wirkung des Aristol wohl eine Rolle spielen.

Als ich das Pulver gut sterilisirt in einem gleichfalls sterilisirbaren Pulverbläser anwenden könnte, habe ich es sofort beim ersten Verbandswechsel nach Stillung der Blutung eingeblasen. Auch die vom Collegen Posthumus Meyjes mir gütigst zur Nachbehandlung überwiesenen Fälle habe ich auf diese Weise behandelt, und wurde der erste Fall, den ich sofort nach der Operation mit Aristol behandelte, in der Versammlung holländischer Ohrenärzte im Mai d. J. $3^1/_2$ Wochen nach der Operation vorgestellt. Die Epidermisation war bis auf eine kleine Stelle in der Paukenhöhle nach der Tuba hin vollendet. Es hatte sich um einen Fall chronischer Mittelohreiterung mit Betheiligung des Antrums gehandelt, und war die retroauriculäre Oeffnung primär vernäht worden. In späteren 20 Fällen hat das Mittel nicht im Stich gelassen, und bin ich von der guten Wirkung so überzeugt geworden, dass ich es unterlassen habe, zum Vergleich einen Fall mit Aristol und einen Fall mit einfacher Tamponade, so wie ich das früher machte, nebeneinander zu behandeln. Der Versuch würde aber meiner Meinung nach unbedingt der Aristolbehandlung den Vorzug geben.

Wenn man nach der Passow'schen Operationsmethode im Durchschnitt eine schnellere Heilung erreicht, so mag dies wohl auf Rechnung der Methode gestellt werden.

Wo wir noch immer bei der Operationsbehandlung mit der langwierigen, lange dauernden Nachbehandlung chronischer Mittelohr-Eiterungen auf diese Weise die Behandlungszeit verkürzen können, die Behandlung an sich bequemer und für den Patienten bedeutend angenehmer machen können, da meine ich wohl die Behandlung mit Aristol den Collegen anempfehlen zu können.

Digitized by Google

Oesterreichische otologische Gesellschaft.

Sitzung vom 29. November 1898.

Vorsitzender: Prof. Gruber.
Schriftführer: Docent Dr. Pollak.

Zu Beginn der Sitzung, welche die erste in diesem Schul- und Vereinsjahre war, widmete der Vorsitzende Ihrer Majestät der Kaiserin Elisabeth einen tief empfundenen Nachruf, welcher von der Versammlung mit sichtbarer Theilnahme und Rührung angehört wurde.

Die Versammlung beschloss, dem unnennbaren Schmerze über den Verlust der „gütigsten Kaiserin, dieser hehren, idealen Frauengestalt, deren ganzes Leben nur dem Edlen und Guten geweiht war", in den Sitzungsberichten Ausdruck zu geben.

Weiter gedenkt der Vorsitzende des seinem Berufe zum Opfer gefallenen Dr. H. F. Müller. „Welche Tragik liegt darin," sagt er, „dass der Mann, welcher fern von seiner Heimath ungezählte Male mit Pestkranken in Berührung kam, wohlerhalten zurückgekehrt und mit der Ausarbeitung seiner Forschungsresultate beschäftigt, in Berührung mit dem ersten und einzigen derartigen Kranken, der sich in der Heimath seiner ärztlichen Pflege anvertraute, den Keim des Todes in sich aufnahm und diesem erlegen ist! Dr. Müller ist nicht blos seiner Pflicht als Arzt gefolgt und hat dadurch den Tod gefunden, sondern die Art, wie er in den Tod ging, namentlich wie er, fest überzeugt, dass sein Lebensende sehr nahe, noch immer an sich Beobachtungen anstellte, um sie gleichsam als Vermächtniss den Ueberlebenden zurückzulassen, das ist es, was ihn in die Reihe der grössten Helden aller Zeiten stellt. Ehre seinem Andenken für und für!"

In ehrendster Weise erwähnt der Vorsitzende auch die Wärterin Pecha, welche gleichfalls in ihrem Beruf den Tod fand.

Zum Schluss wurde noch den Herren Doctoren Pöch und Meyer, welche die Behandlung der beiden Verstorbenen mit der grössten Aufopferung und Selbstverleugnung leiteten, Dank und Anerkennung ausgesprochen.

1. Prof. Urbantschitsch stellt einen Knaben vor, der vor $1^1/_2$ Jahren sprachtaub wurde. Eine bekannte Ursache hierfür lag nicht vor, nur gab der Knabe an, dass er einige Tage vorher im Spiel zu Boden gestürzt sei und unmittelbar danach starken Kopfschmerz verspürt habe. Bei der ersten Untersuchung des Knaben im September 1897 ergab sich eine vollständige Sprachtaubheit. Dabei war gleichzeitig eine Perception für sämmtliche Harmonikatöne (sechs Octaven) vorhanden. Eine versuchsweise Katheterisation ergab ein negatives Resultat. Der otoscopische Befund ist normal. Der Hausarzt des Knaben, Herr Dr. J. Weiss, gab an, den Knaben seit seiner frühesten Kindheit zu kennen und niemals irgend welche nervöse Symptome bemerkt zu haben, die sich auch derzeit nicht vorfinden. Der Knabe ist als fleissiger, intelligenter Schüler bekannt. Der Vater des Kindes giebt an, dass derselbe zeitweise plötzlich einige Sätze verstände, ohne auf den Mund zu sehen. Eine Angabe, die auch darin ihre Bestätigung findet, dass der Knabe ihm wiederholt vorgesagte Sätze versteht. Dieser

Digitized by Google

Zustand blieb im Wesentlichen bis October vollkommen gleich. Seit dieser Zeit stellt Prof. Urbantschitsch Versuche an mit Sätzen, die dem Knaben vorher aufgeschrieben gezeigt und dann in's Ohr gerufen werden. Vorgenommene Veränderungen in der Wortstellung werden zeitweise erkannt, zeitweise nicht. U. wird über die weiter fortgesetzten Versuche berichten.

Dr. Alt stellt die Anfrage, ob in diesem Fall auf hysterische Stigmata untersucht wurde, da man bei dem Knaben keine anatomische Veränderung supponiren, vielmehr eine functionelle Neurose, Hysterie, annehmen müsste.

Prof. Urbantschitsch bejaht die Frage.

2. Prof. Politzer: Normales und Pathologisches über den Attic der Trommelhöhle.

P. demonstrirt zunächst eine Reihe von Lupenpräparaten des Gehörorgans von Neugeborenen, an welchen die verschiedenen Stadien der Rückbildung des embryonalen Schleimhautpolsters zu sehen sind. Am frühesten bildet sich das Schleimhautpolster des Promontoriums und des Trommelfells zurück, während der Attic von dem Polster noch so ausgefüllt ist, dass Hammer, Kopf und Amboskörper von ihm ganz eingehüllt erscheinen. Später beginnt, wie die demonstrirten Präparate zeigen, die Rückbildung des Polsters im inneren Abschnitt des Attic, welcher sich am Ligament. mallei super. und an der beim Neugeborenen mächtigen, vom Tegmen zum oberen Rand des Amboskörpers hinziehenden Schleimhautfalte abgrenzt. Zuletzt erfolgt die Rückbildung des Polsters im äusseren Attic und im Prussak'schen Raume.

P. glaubt aus den vorgezeigten Präparaten den Schluss ziehen zu können, dass der Attic, insbesondere der äussere Abschnitt desselben, bis zu einem gewissen Grade eine anatomische Selbstständigkeit zeigt, welche insbesondere in pathologischen Fällen zum Ausdruck kommt, insofern ja nicht selten auf den äusseren Attic beschränkte Eiterungen bei Intactsein der übrigen Theile der Trommelhöhle beobachtet werden.

Dass auch bei diffusen, die ganze Trommelhöhle betreffenden Mittelohreiterungen die pathologischen Veränderungen sich im äusseren Attic localisiren, beweist ein von P. demonstrirtes Lupenpräparat einer 30jähr. Frau, die 1897 an linksseitigem otitischen Hirnabscess starb und bei der rechts eine abgelaufene Mittelohreiterung mit persistenter Trommelfellperforation constatirt wurde. An den von P. demonstrirten Durchschnitten sieht man den Perforationsrand von einer geschichteten Epidermisschicht überwachsen, an der Schleimhautschicht der Trommelhöhle und des inneren Atticabschnittes nur eine mässige Massenzunahme der Schleimhautauskleidung, während der äussere Attic und der Prussak'sche Raum von verdickter, wuchernder Schleimhaut und Exsudat erfüllt ist.

3. Dr. F. Alt demonstrirt zwei Patienten der Klinik Politzer, einen 23jährigen Bäcker und einen 20jähr. Hilfsarbeiter, bei welchen im Verlaufe einer chronisch-eitrigen Mittelohrentzündung eitrige Thrombose des Sinus transversus auftrat.

Beide Patienten, welche seit Kindheit an rechtsseitigem Ohrenfluss litten, boten zur Zeit der Aufnahme in das Krankenhaus folgende Erscheinungen dar: Hochgradig verfallen und benommen, pyämisches

Digitized by Google

Fieber mit zahlreichen Schüttelfrösten, lebhafte Schmerzäusserung bei Drehung des Kopfes nach der kranken Seite, rechtsseitige Otorrhoe mit Granulationen und Cholesteatom im Mittelohr, Druckschmerzhaftigkeit hinter und unter dem rechten Warzenfortsatz. Es wurde die Diagnose auf Thrombose des rechten Sinus transversus gestellt. Bei der Radicaloperation zeigte sich Mittelohr, Antrum und eine grosse Höhle im Warzenfortsatz von cholesteatomatösen Massen erfüllt, welche bis nahe an den Sinus heranreichten. Bei der Freilegung des Sinus entleerten sich zunächst etwa zwei Esslöffel übelriechenden Eiters, welcher perisinuös angesammelt war. Die Wand des Sinus transversus, welcher weder Pulsations- noch Respirationsbewegungen aufwies, war missfarbig, wurde in ca. 5 cm Länge incidirt und sodann braunschwarze, missfarbige Thromben aus dem Sinus ausgeräumt, ohne dass hirn- oder herzwärts eine Blutung auftrat.

Der eine der beiden Kranken hatte noch am Morgen des folgenden Tages einen Schüttelfrost, am Abend bereits 36,6 Temperatur und war von da ab afebril; der andere zeigte als höchste Temperatur am Tage nach der Operation 37,8 und war gleichfalls fortan fieberfrei.

Der Vortragende bespricht hierauf die Umstände, welche ihn in diesen beiden Fällen veranlassten, von einer Unterbindung der Vena jugularis abzusehen, und beruft sich hierbei auf die von Leutert und Jansen aufgestellten Indicationen.

4. Dr. F. Alt demonstrirt ferner das anatomische Präparat von einem Kleinhirnabscess.

Ein 33jähriger Fleischer litt seit frühester Kindheit an linksseitiger Otorrhoe. Im 6. und 29. Lebensjahre trat bei ihm eine Fistel über dem linken Warzenfortsatz auf, die sich bald wieder schloss. Einige Wochen vor der Spitalsaufnahme kam es unter Fieber und heftigen Schmerzen, sowie Schwindel zu einer Schwellung hinter dem linken Ohre.

Bei der Radicaloperation waren grosse zusammenhängende Cholesteatom-Massen im Mittelohr, Antrum und in einer Knochenhöhle im Processus mastoideus.

Nach der Operation befand sich Patient relativ wohl, zeigte keinerlei Hirnsymptome, ebenso war der Augenhintergrund stets normal, doch wies der Kranke abendliche Temperatursteigerungen bis 38 auf.

Nach 14 Tagen trat plötzlich ein Schüttelfrost auf, Patient verfiel und wurde comatös. Gleichzeitig zeigte sich in der Wundhöhle hinten oben, median vom Sinus, eine kleine missfarbige Knochenparthie. Diese Stelle wurde eröffnet und auf etwa Zweihellerstückgrösse erweitert. Sofort entleerte sich unter hohem Druck stehender, übelriechender, mit schwarzen, krümeligen Massen vermengter Eiter in beträchtlicher Quantität. Durch die Knochenlücke konnte man durch eine Fistel in der Dura, welche noch erweitert wurde, gegen das Kleinhirn vordringen. Die Abscesshöhle wurde mit Drainrohr und Jodoformgaze offengehalten. Die im pathologisch-anatomischen Institut vorgenommene Untersuchung des Eiters ergab den Befund: Anwesenheit von Hirnmasse im Eiter höchst wahrscheinlich.

Schon am nächsten Tage war das Sensorium des Kranken frei; die Besserung des Zustandes hielt jedoch nicht lange an. Bei täglichem Verbandwechsel entleerte sich noch immer Eiter von beschriebener Be-

Digitized by Google

schaffenheit. Eine Woche nach der Operation trat beiderseitige Pneumonie auf, welche das Krankheitsbild wesentlich veränderte, auch den Exitus nach acht Tagen herbeiführte. Bei der Obduction fand sich ein nussgrosser, nach aussen durchbrochener Abscess der linken Kleinhirnhemisphäre. Die Durchbruchsstelle entsprach der Knochenparthie zwischen dem horizontalen und absteigenden Theile des Sinus, wo auch bei der Operation die Freilegung des Kleinhirns erfolgte. Das eingeführte Drainrohr erwies sich bei der Obduction bis in die Abscesshöhle des Kleinhirns reichend.

5. Dr. Biehl demonstrirt das Präparat eines Mannes, welcher wegen eines verjauchten Cholesteatoms und jauchigen Extraduralabscesses operirt wurde. Die in der weiteren Folge auftretende Thrombophlebitis des Sinus sigmoideus machte die Unterbindung der Vena jugularis nothwendig. Exitus letalis. Ausgedehnte Verschleppung von Thrombenmassen in die venösen Blutleiter der gesunden Seite. (Der Fall wird in dieser Monatsschrift ausführlich beschrieben werden.)

6. Dr. Arthur Singer: Erlauben Sie mir, im Anschlusse an die eben erfolgte Demonstration eines Falles von psychischer Taubheit seitens meines verehrten Chefs Herrn Prof. Urbantschitsch dieses Kind Ihnen vorzuführen.

Heinrich Beyer, 4 Jahre alt, hörte bis Mitte Juli d. J. vollkommen normal. An einem Tage dieses Monats bemerkte der Vater des Kleinen, dass sein Sohn alle Aufträge, die ihm gegeben wurden, verkehrt ausführe, dass er die eben auf der Strasse vorbeiziehende Militärmusikkapelle nicht mehr höre, auf deren klingendes Spiel er sonst mit grösster Lebhaftigkeit reagirte. Dieses auffällige Verhalten des Jungen führte den Vater desselben zu seinem Arzt, der ihn dann nach einigen Wochen an mich wies. Ich sah den Knaben Mitte August zum ersten Male. Derselbe soll immer gesund, früher sehr aufgeweckt und klug gewesen sein, für Alles das lebhafteste Interesse empfunden haben. Nunmehr befasste er sich selten mit irgend einer Beschäftigung, konnte Stunden lang ohne Interesse in's Leere stierend dasitzen. Bei der Untersuchung finde ich den seinem Alter entsprechend entwickelten und ziemlich gut genährten Jungen mit angeblich normalem internen Befund ohne Fiebererscheinungen, etwas ängstlich-scheu, der Beobachtung leichte Schwierigkeiten entgegenstellend. Der otoscopische Befund ergiebt die äusseren Gehörgänge vollkommen normal, die Trommelfelle hinsichtlich Farbe, Transparenz, Glanz, Wölbung vollständig normal. Die Lichtreflexe zeigen in Bezug auf Grösse und Gestaltung leichte Abweichungen, sie sind etwas enger und gespalten. Die Lage der Trommelfelle und deren Beweglichkeit sind unverändert. Die Eustachischen Ohrtrompeten scheinen gut durchgängig, denn das Geräusch beim Politzer'schen Verfahren ist breit und trocken. Catheter führte ich nicht ein. Nicht die geringste Andeutung einer Mittelohrerkrankung konnte entdeckt werden. Die Gehörsaufnahme war bei der Widerspenstigkeit des Jungen sehr erschwert, so die Aufnahme des Hörens der Uhr ganz unzuverlässig. Grobe Geräusche, wie starkes Pfeifen in seiner Nähe wurden percipirt, denn er wandte sich immer prompt nach der Schallquelle um. Bei wiederholter Stimmgabeluntersuchung machte

Digitized by Google

er ganz präcise Angaben. Er hört dieselben vor dem Ohr ganz gut, auch beim Abtönen. Dagegen scheint die Kopfknochenleitung herabgesetzt zu sein. Diese Untersuchung ist etwas schwieriger, da er das Auflegen der Stimmgabel auf den Scheitel oder sonst an irgend einer Stelle des Schädels unangenehm empfindet und sich dieser Untersuchung zu entziehen sucht. Hohe Töne hört er vor dem Ohre schlechter, als tiefe. Bei der Prüfung mit der Harmonika hört er ganz deutlich alle Töne, auch sehr schwach angezogene. Man sieht an dem Gesichtsausdruck ganz deutlich das Wahrnehmen des musikalischen Tones. Auch mit dem Hörrohr scheint er leise Gesprochenes zu vernehmen, und aus seinen heftigen Abwehrbewegungen vermuthete ich auch, dass der verstärkte Schall ihm ein unangenehmes, ja vielleicht schmerzliches Gefühl erzeuge. Wenn man sich allzu lange mit seinem Gehör beschäftigt, wird er unwillig, wendet sich energisch ab, versteckt sich und ist nicht zu bewegen, eine Antwort zu geben. Auch seine Aussprache wurde mit dem schlechten Hören zusehends undeutlicher. Bei der Untersuchung des Nasenrachenraumes entdeckte ich kleine, rasenförmig angeordnete adenoide Vegetationen. Ich entfernte dieselben, ohne daran zu denken, dass diese geringe Hypertrophie der Luschkaschen Tonsille, zumal dieselbe keinerlei Zeichen eines Tubencatarrhs hervorrief oder sonst auch nur objective Merkmale der so characteristischen Facies adenoidea, nasale Aussprache, behinderte Nasenathmung darbot, die Ursache der Erkrankung sein könnte, rein nur in der Absicht, durch einen physischen Eingriff eine psychische Alteration, und damit vielleicht einen Einfluss auf das Gehör auszuüben. Der Erfolg stellte sich sehr erwünscht ein. Von diesem Moment an hatte sich das Naturell des Jungen geändert, er wurde übermüthig, lustig, hörte die Musik durch die doppelt geschlossenen Fenster wieder, den Trompetenklang, die Radfahrglocken, nur verwechselte er letztere mit den Thürglocken, denn er rief: „Vater, es läutet Jemand“. Ebenso machte ihm die Mundharmonika grosse Freude, und das Kindergeschrei sowohl zu Hause, als auf unserer Abtheilung hört er sehr deutlich bei geschlossenen Thüren, überhaupt soll sich, wie der Vater angiebt, das Gehör bedeutend gebessert haben; auf gewisse ihm convenirende Fragen, wie: „Willst Du Maroni?“, „Willst Du Würstel?“, mässig laut in das Ohr gerufen, hört er, denn er giebt eine freudig bejahende Antwort. Ferner meint der Vater auf Grund seiner genauen Beobachtung, dass ihn der Junge höre, nur verstehe er nicht, er höre das Geräusch, verstehe aber den Auftrag nicht, den er ihm ertheile, ausser er sieht ihm auf den Mund. Münzenklirren hinter dem Rücken vernimmt er ganz deutlich, er blickt sich immer danach prompt um. Nunmehr höre er auch die Stockuhr wieder ticken, was er früher nicht vernommen. Leider hielt diese bedeutende Besserung nicht dauernd an, es traten wieder Verschlimmerungen auf, die allerdings nicht so weit gingen, wie der Gehörsverlust anfangs war. Auch das psychische Verhalten hat sich bedeutend gebessert erhalten, er spricht mit einer mässig lauten, ziemlich ruhigen Stimme, zeigt für Alles grosse Aufmerksamkeit, nur fürchtet er einigermaassen die Behandlung und sucht so schleunigst als möglich den Saal zu verlassen.

Diesen Fall sollte ich eigentlich nicht als psychische Taubheit auf-

Digitized by Google

fassen, denn so taub, wie der eben vorgestellte Knabe, ist der Kleine nicht. Er ist nur schwerhörig. Ueberhaupt müssen wir den Begriff „psychische Taubheit" erweitern, den, wenn ich nicht irre, zuerst Director Dr. Heller für idiotische Sprachlosigkeit gebrauchte. Schon Dr. Konberger weist darauf hin, dass der Begriff psychische Taubheit nicht allein für idiotische passt. Wir sollten solche Fälle eigentlich als psychische Schwerhörigkeit bezeichnen. Wir können nicht von einem Fehlen der Wort- oder Schallperception sprechen, sondern nur von einem schwereren Erfassen. Von Fällen dieser Art, die bisher demonstrirt wurden, sind mir nur wenige bekannt. Prof. Urbantschitsch demonstrirte einen Fall auf dem letzten Naturforschercongress in Wien; Prof. Politzer hielt den von Dr. Alt in der Sitzung vom 28. April 1896 unserer otologischen Gesellschaft vorgeführten 9jährigen taubstummen Knaben für psychisch taub. Director Heller stellte einen Fall auf dem I. österreichischen Otologentag am 28. Juni 1896 vor. Einen zweiten Fall demonstrirte Prof. Urbantschitsch ebenfalls am I. österreichischen Otologentag; es war dies die 22jährige Lehrerin aus Russland. Bei der Discussion darüber erwähnte Prof. Gruber einen Fall seiner Privatpraxis, der einen damals 9jährigen Knaben betraf[1]).

Unser Casus von plötzlich entstandener, schmerzlos aufgetretener, schwerer Herabsetzung des Hörvermögens lässt sich vielleicht in die Gruppe von Erkrankungen reihen, von denen Prof. Politzer in seinem Lehrbuch schreibt, „dass zuweilen Lähmungszustände des Hörnerven zur Beobachtung kommen, die mit rascher Ertaubung eines oder beider Gehörorgane mit negativ objectivem Befunde erscheinen, welche mangels eines nachweisbaren causalen Momentes und wegen des Fehlens der sonst häufigen Labyrinthsymptome, wie subjective Geräusche, Schwindel und Gleichgewichtsstörungen, sich in keine bestimmte Erkrankungsform einreihen lassen. (Selbstverständlich fehlen alle diese Erscheinungen vollkommen bei unserem Jungen.) Ob es sich in solchen Fällen um greifbare anatomische Veränderungen oder blos um eine functionelle Lähmung des Acusticus handelt, lässt sich beim Mangel anatomischer Thatsachen nicht bestimmen. Für das Vorkommen rein functioneller Störungen würde das rasche Schwinden der Hörstörungen in einzelnen Fällen sprechen."

Solche Fälle plötzlich entstandener Taubheit auf einem oder beiden Ohren mit dem Ausgang in Heilung, wo die Taubheit nur ganz kurze Zeit, Tage oder Wochen, bestand, sind des Oefteren beschrieben, so ein Fall von Dr. Ludwig Winternitz in Wien, bei dem Prof. Urbantschitsch die Diagnose auf Anaesthesia acustica stellte, und die in einem Zeitraum von einigen Wochen nach Galvanisation und Inhalation von Amylnitrit zurückging. Störungen, welche die fast totale Aufhebung des Hörvermögens nach sich ziehen, können auch durch depressive Affecte, durch Schreck oder hochgradige psychische Erregung bedingt sein, wie mir eben der zuerst von Prof. Urbantschitsch hier vorgeführte Fall aufzufassen zu sein scheint. Bei meinem Jungen fehlt

[1]) Der Knabe wurde im gebesserten Zustande Herrn Director Heller vorgeführt. (D. Red.)

Digitized by Google

hierfür jeder Anhaltspunkt. Cozzolino bespricht in der otologischen Section des XI. internationalen medicinischen Congresses in Rom im Jahre 1894 die Otoneurasthenie, die Gehörstörungen, welche in Folge der Neurasthenie auftreten, und spricht in seinem Vortrage von einer essentiellen Halbgehör-Neurasthenie. Er beschreibt deren klinische und subjective Kennzeichen und hebt im Interesse des allgemeinen psychischen Krankheitszustandes des Patienten die diagnostische Wichtigkeit vom therapeutischen Standpunkte hervor. Plötzlich bilaterale Taubheit kann auch durch eine rheumatische Lähmung des Acusticus hervorgerufen werden. Doch ist diese in der Regel rasch vorübergehend. In dem bekannten hysterischen Fall von Dr. A. Magnus von vollständig vorübergehender Taubheit wären aus der Anamnese mannigfaltige Traumen, auch Mumps, grosse Gaben von Chinin als Ursache derselben herbeizuführen gewesen; in unserem Falle sind natürlich keinerlei Anhaltspunkte hierfür gegeben. Ebenso waren gar keine Symptome zu beobachten, die auf eine meningeale Erkrankung hinwiesen; kein Schwindel, kein Erbrechen, keinerlei Krämpfe; ebenso sprechen bei unserem Jungen keinerlei Zeichen für eine Neuritis des Acusticus. Vielleicht könnte unser Fall mit einer primären Labyrinthaffection erklärt werden; Syphilis ist auszuschliessen, ebenso alle jene Ursachen, die sonst primäre Labyrintherkrankungen durch Hämorrhagien oder Exsudation in's Labyrinth hervorrufen, wie Leucämie, Diabetes oder irgend eine Infectionskrankheit.

Discussion.

Dr. Hammerschlag bemerkt, dass in dem vorgestellten Falle des Dr. Singer nach seiner Ansicht nicht jede Möglichkeit einer anatomischen Läsion als Grundlage der bestehenden Schwerhörigkeit ausgeschlossen sei. Zweitens könne man in dem vorliegenden Krankheitsbilde nicht mit genügender Klarheit das Symptomenbild der psychischen Taubheit erblicken. Das Symptom, auf das Herr Dr. Singer grossen Werth zu legen scheine, dass der Patient nämlich vorgesprochene Worte zwar höre, aber nicht verstehe, ist durchaus nicht nur der psychischen Taubheit eigen, sondern findet sich in dieser Form eigentlich bei jeder Art von Schwerhörigkeit, mag dieselbe in einer Affection des Schallleitungs-Apparates oder in einer solchen des schallpercipirenden Apparates begründet sein.

Dr. Biehl schliesst sich den Ausführungen Dr. Hammerschlag's an und wünscht, dass einmal speciell das Thema „psychische Taubheit" in einer Sitzung der otologischen Gesellschaft zur Discussion gebracht werde, da über diesen Gegenstand noch vielfach grosse Unklarheit herrsche.

Dr. Alt erinnert an das Symptomenbild der sensorischen Aphasie, bei der die Patienten ebenfalls hören, aber nicht verstehen.

Zum Schlusse der Discussion meint Prof. Gruber, es sei wohl nach dem heutigen Stande unserer Kenntnisse schwer möglich, ein vollständiges, klares klinisches Bild der psychischen Taubheit zu entwerfen. Das Capitel „psychische Taubheit" bedürfe nach seiner Ansicht noch sehr der klinischen Bearbeitung. Man dürfe auch nicht vergessen, daß es gewisse circumscripte Entzündungsvorgänge des Mittelohres gebe, die durch unsere diagnostischen Hilfsmittel sich nicht

Digitized by Google

erkennen lassen, daher auch Vorsicht bei Diagnose von primären Labyrinthleiden geboten sei.

Dr. Singer: Nur mit einigen kurzen Schlussworten möchte ich erwidern. Auf die von Prof. Gruber ausgesprochene Ansicht, es könnte sich doch um eine Mittelohraffection handeln und Luftdouchen von therapeutischem Nutzen gefolgt sein, muss ich entgegnen, dass wiederholte Politzer'sche Lufteintreibungen ganz ohne Erfolg blieben. Dr. Hammerschlag's Meinung, es sei dies eine neuritische Erkrankung des Acusticus, möchte ich die Frage entgegenhalten: Welcher Natur soll diese anatomische Läsion des Nerven sein? Denn bei Neuritis des Nervus acusticus müsste der Zustand dauernd bleiben, oder es tritt Heilung ein, oder schliesslich es kommt zu einer progressiven Verschlimmerung. Dass es aber bei anatomischen Veränderungen des Nerven zu zeitweisen Remissionen, Verschlechterungen und wieder Verbesserungen komme, gehört doch zu den allergrössten Seltenheiten. Dem von Regimentsarzt Dr. Biehl gebrauchten Worte Simulation muss ich entgegenhalten, dass daran in unserem Falle absolut nicht zu denken sei. Eine andere Frage, die ich an die Herren kraft ihrer reichen Erfahrung zu stellen hätte: Was soll ich mit dem Jungen machen, wie soll ich therapeutisch einwirken? blieb leider unbesprochen.

7. Weiter gestatten Sie mir, Ihnen eine Geschwulst an der linken Ohrmuschel in vivo und an der von Dr. Henning ausgeführten Moulage zu demonstriren.

Dieser Tumor der 19 Jahre alten Patientin soll als linsengrosse Erhebung an der Ohrmuschel im ersten Lebensjahre zur Beobachtung gekommen sein. Bis zum siebenten bis achten Jahre soll derselbe in gleicher Grösse geblieben und erst von dieser Zeit an allmählich gewachsen sein. Ganz insbesondere aber sei während der letzten vier Jahre die Geschwulst rapid grösser geworden und habe die heutige Gestalt angenommen. Patientin hört gut, hat keinerlei Beschwerden, keine Schmerzen, nur fürchtet sie, es könnte der Tumor grösser werden, und bittet um dessen Entfernung. Er betrifft die obere Hälfte der Hinterfläche der linken Ohrmuschel, füllt den Winkel hinter dem Ohr völlig aus und hat die Grösse eines kleinen Apfels; er ist von kugeliger Prominenz mit glatter Oberfläche, hat teigig-elastische Consistenz mit deutlichem Fluctuationsgefühl und drängt die obere Hälfte der Ohrmuschel vom Kopf ab nach vorn und innen. Der Hautüberzug ist an der Ohrmuschel straff gespannt, von der Schädeldecke leicht abziehbar, von der Ohrmuschel nicht abzuheben. Man schaut deutlich durch die Cutis hindurch, die von normaler Farbe und einigen ausgedehnten Venen durchzogen ist, den Balg, der den flüssigen Inhalt einschliesst. An dem unteren, hinteren und oberen Rande der Geschwulst kann man leicht einen Knochenwall fühlen. Die Geschwulst misst in ihrem grössten verticalen halben Umfang 7 cm; der horizontale halbe Umfang beträgt 4 cm.

Die Ohrmuschel gehört zu jenen Körpertheilen, welche im Verhältniss zu dem übrigen Integumentum commune von den Neubildungen sehr selten zum Sitze gewählt werden. Es kommen fast jede Art von Neoplasmen hier vor. Carcinome, Sarcome, Lipome, Fibrome, Atherome, Gummata, Lupus, aber sehr selten Cysten — die mit einem flüssigen

Digitized by Google

Inhalt gefüllten, durch eine bindegewebige Membran abgekapselten Hohlräume. Am häufigsten werden noch der Lobulus und die Concha von Neubildungen ergriffen; ausserordentlich selten sind die Neoplasmen an der hinteren Fläche der Ohrmuschel. An dieser beobachtete Haug ein Chondromyxom. Hartmann beschreibt fünf Fälle von Cystenbildung an der vorderen Fläche der Ohrmuschel, bei denen ohne vorhergegangenes Trauma sich langsam und schmerzlos ohne jedwede Entzünduugserscheinungen Cysten „mit einer reichlichen Menge klarer, leicht gelblicher, mässig viscider Flüssigkeit" entwickelt hatten. Eine nussgrosse Cyste an der rechten Ohrmuschel in dem Raum zwischen Helix und Antihelix beschreibt H. Seligmann in Frankfurt a. M. Zwei Fälle erwähnt Jacoby aus Magdeburg, Koll aus Bonn. Kessel hat vier Fälle beobachtet; es entleerte sich jedes Mal eine ölartige Flüssigkeit aus der Geschwulst, ähnlich der eines Hygroms. Die Cysten sassen immer in der Fossa triangularis. Eine weitere Beobachtung liegt von Prof. Lemcke in Rostock vor. Den Inhalt der taubeneigrossen Geschwulst bildete eine bernsteinfarbene, kaum etwas wolkig getrübte Flüssigkeit. Laurand beobachtete vier Fälle von Cysten der Ohrmuschel und fügt den Krankengeschichten die Empfehlung der Anwendung einer feinen und biegsamen, auf electrischem Wege glühend gemachten Platinschlinge an, um sowohl die Geschwulst zu eröffnen, als auch deren Innenfläche durchweg leicht zu cauterisiren. Schwartze sah nur ein einziges Mal bei einem Kinde von zehn Jahren eine Geschwulst, die er für eine Cyste halten konnte. Prof. Gruber beobachtete ebenfalls eine an der hinteren Fläche der Ohrmuschel aufsitzende Cyste. Prof. Politzer eine von so colossaler Grösse, dass dieselbe die doppelte Grösse der Ohrmuschel betrug; nach der Eröffnung derselben entleerte sich eine mit einer grieslichen Masse vermengte gelbliche Flüssigkeit. Schapringer beobachtete eine seröse Cyste der linken Ohrmuschel, und Weil theilt einen Fall bei einem 1¼jähr. Kinde mit. Unserem Fall am nächsten kommt der von Knapp beschriebene. Es handelte sich damals ebenfalls um ein 19jähr. Mädchen, bei welchem in dem Winkel zwischen Processus mastoideus und den oberen zwei Dritttheilen der Ohrmuschel sich ein umschriebener Tumor von der doppelten Grösse einer Lambertsnuss vorfand. Derselbe hatte sich innerhalb eines Jahres ohne bekannte Ursache und ohne Schmerz oder sonstige entzündliche Erscheinungen entwickelt. Er stand mit dem Ohrknorpel sowie dem Periost des Warzenfortsatzes in fester Verbindung. Die Haut war verschiebbar. Bei der Operation gelang es, die Geschwulst in toto herauszuschälen; ihre Hülle war sehr dünn, fleischfarben und halb durchscheinend, ihr Inhalt seröser Natur. Diese demonstrirte Cyste ist eine Dermoidgeschwulst, welche differential-diagnostisch einer Lymphcyste und einem Atherom gegenüberzustellen wäre. Gegen das letztere spricht das Nichterstarren seines Inhaltes beim Aufblasen von Aether, gegen Lymphcyste der Mangel der Durchscheinbarkeit und für Dermoid die Art der Entstehung und die lange Dauer des Tumors.

Schliesslich möchte ich mir noch erlauben, die 39 Jahre alte Bedienerin A. S. vorzustellen. Das linke Ohr der Patientin soll schon sehr lange erkrankt gewesen sein, ohne dass es der Patientin zum Bewusstsein gekommen wäre. Bereits in der Schule habe das linke

Digitized by Google

Ohr geflossen. Im Jahre 1891 wurde sie im Innern des Ohres an der Klinik des Herrn Prof. Gruber operirt, doch weiss sie die Art der Operation nicht anzugeben. Vor vier Jahren sei sie wieder durch sechs Monate hindurch Patientin obiger Klinik gewesen, und aus dieser Zeit stammt ihre Diagnosenkarte mit dem Befunde auf dem rechten Ohr: Cat. chr., cicatr. membranae tympani dextrae und Otitis media suppurativa chronica sinistra. Während dieser Zeit sei ihr die Ohrmuschel und die Haut vor und hinter dem Ohre entzündlich angeschwollen; sie habe zahlreiche Incisionen vor, hinter und in dem Ohre erhalten. Seit diesen vier Jahren habe sie aber immer Stechen im linken Ohre empfunden, ohne sich jedoch innerhalb dieses Zeitraumes in ohrenärztliche Behandlung zu begeben. Vor fünf Wochen sah ich die Patientin zum ersten Mal, als sie die Abtheilung des Herrn Prof. Urbantschitsch aufsuchte. Sie gab an, sie komme wegen Stechen im linken Ohr und Verlegtsein desselben. Bei der Untersuchung bot sich mir am rechten Ohr das Trommelfell vor dem Hammergriff an zwei Stellen vernarbt dar. Das linke Ohr bietet folgenden Befund: Der Gehörgang etwas eng, an demselben konnte ich keine besondere Veränderung wahrnehmen; hinten bemerke ich einen kleinen, angetrockneten Furunkel am Tragus. An der hinteren Hälfte des Trommelfelles, das sonst dunkelgrau getrübt erscheint und keine Details erkennen lässt, sah man eine über erbsengrosse, blasenförmige, wie weisse, perlmutterglänzende Vorwölbung, die eindrückbar und scheinbar lufthaltig war. Im Ruhezustand in der Mitte etwas eingesunken, baucht sich dieselbe beim Valsalva'schen Versuch mit glatter Oberfläche und schönem Glanz luftballonartig vor mit deutlichem Perforationsgeräusch, ohne aber dass man im Stande wäre, die Perforationsstelle zu sehen, denn dieselbe ist von der überhängenden Trommelfellblase überdeckt. Taschenuhr links = 0, rechts = 6 cm; Flüstersprache links = 0, laute Sprache = $^1/_5$ m; Flüstersprache rechts = $^1/_3$ m, laute Sprache = 3 m. Luft- und Kopfknochenleitung für C_2-Stimmgabel auffallend wenig herabgesetzt; hohe Stimmgabel wird bedeutend besser gehört als tiefe.

Von subjectiven Beschwerden empfindet sie starkes Sausen, das sie mit Blasen, Pfeifen und Papierrascheln vergleicht. Sie giebt an, abwechselnd das Gefühl des Frei- und Geschlossenseins des Ohres zu empfinden. Im ersteren Falle höre sie immer besser. Um nun das Ohr frei zu bekommen, machte Patientin jeden Augenblick den Valsalva-schen Versuch. So erkläre ich mir auch die colossale Ausdehnung des Trommelfells, das zur Blasenbildung führte. Um diese zu zerstören, wandte ich kräftige Luftdouchen, sei es durch das forcirte Politzer'sche Verfahren, theils durch den Katheterismus an. Mein Versuch gelang mir, denn Patientin hörte einen Krach, und ich konnte die fetzigen Theile der zerrissenen Blase zur Ansicht bekommen. Wäre mir dieses Experiment nicht geglückt, dachte ich daran, die Blase galvanocaustisch zu zerstören. Patientin fühlte sich wohler, die Gewebsfetzen begannen sich zu resorbiren. Nunmehr sieht man in dem die Details noch nicht erkennbar lassenden Trommelfell an der Grenze des hinteren unteren und oberen Quadranten eine über stecknadelkopfgrosse Perforationsöffnung, die gerade heute von Epithelschalen bedeckt ist. Beim

Digitized by Google

Valsalva baucht sich das Trommelfell ganz auffallend trichterförmig nach aussen, und an der Spitze des Kegels sieht man die Lücke klaffen. Das Hörvermögen hat sich bedeutend gebessert. Nunmehr hört sie die Taschenuhr links 7 cm, Flüstersprache links 4 Schritte und laute Sprache über 6 m. Doch das Stechen im Ohre liess nicht nach, und ich glaubte dasselbe mit einer leichten Otitis externa erklären zu müssen, weshalb ich dicke, den Gehörgang ordentlich ausdehnende Carbolglycerineinlagen einführte. Als ich vorigen Dienstag eine solche Einlage entfernte, spürte Patientin ganz deutlich ein Kratzen im Gehörgang; und als ich die Watte besah, war in derselben oberflächlich eingebettet in dem Theile derselben, welcher der oberen Gehörgangswand anlag, eine über 1 cm lange abgebrochene Nähnadelspitze, die stark verrostet war. Mit einem Male fühlte sich Patientin erleichtert. Vier Jahre lang habe sie das fortwährende Stechen im linken Ohre gehabt, viele schlaflose Nächte verbracht, sie konnte nur auf der rechten Seite liegen, und wenn sie sich Nachts unbewusst links lagerte, wachte sie vor Schmerz auf. Sie sei in diesen vier Jahren eine alte Frau geworden. Nunmehr empfand sie grosse Freude; sie musste immer wieder vor die Ohrmuschel greifen, um das freie Gefühl des fehlenden Stechens zu prüfen, und war voll Dankbarkeit. Auch ihre Umgebung fühlt sich erleichtert, die mit der „grantigen" Patientin kein Auskommen fand.

8. Dr. Hammerschlag demonstrirt das Gehirn einer 42jährigen Frau, die am 20. August d. J. in die Ohrenklinik aufgenommen worden war und am 24. August daselbst starb.

Aus der Anamnese ergab sich, dass die Patientin seit 16 Jahren an einer linksseitigen Ohreiterung litt. Vier Wochen vor der Aufnahme war die zu beschreibende Sprachstörung aufgetreten, und 14 Tage vor der Aufnahme stellten sich heftige Schmerzen in der linken Kopfseite ein.

Die Untersuchung ergab Folgendes:

Das rechte Ohr war vollkommen gesund, die Hörweite rechts war normal.

Links war der Gehörgang stark verengt, es bestand eine fötide Eiterung, der Warzenfortsatz leicht druckempfindlich, die Schläfebeinschuppe gegen Beklopfen äusserst empfindlich.

Hörweite links für Conversationssprache 1,5 m. Patientin kann vorgehaltene Gegenstände nicht mit Namen benennen, auch nicht, wenn man ihr diese Gegenstände in die Hand giebt. Wenn man ihr diese Gegenstände mit falschem Namen bezeichnet, so lässt sie sich durchaus nicht beirren. Sowie man ihr aber den richtigen Namen nennt, wiederholt sie denselben zustimmend, hat ihn aber gleich darauf wieder vergessen.

Beim spontanen Sprechen fehlen fast alle Gegenstandsbezeichnungen, für dieselben gebraucht die Patientin falsche, meist stereotype Ausdrücke, wie z. B. „Extrem", an einem anderen Tage „Apparat".

Patientin liest Gedrucktes und Geschriebenes, anscheinend mit Verständniss. Sie schreibt nach Copie, Dictat und auch selbstständig, wobei sie aber viele Fehler macht.

Im Gebiete der Hirnnerven bestanden keinerlei Störungen. Keine Differenz in der motorischen Kraft und Sensibilität beider Körperhälften. Keine Gesichtsfeldeinschränkung. Augenhintergrund normal.

Digitized by Google

Die Necropsie bestätigte die intra vitam gestellte Diagnose: sie ergab einen alten, etwa haselnussgrossen Abscess entsprechend dem hinteren Ende der zweiten linken Schläfewindung, eine Erweichung der Marksubstanz fast des ganzen linken Schläfelappens und eine frische eitrige Meningitis.

Aus den epikritischen Bemerkungen des Vortragenden geht hervor, dass sich die hier beobachtete Form der Aphasie in das übliche Schema nicht einreihen lässt.

---

70. Versammlung deutscher Naturforscher und Aerzte.

Abtheilung für Ohrenheilkunde.

(Schluss.)

III. Sitzung am 20. September 1898.

Gemeinsam mit der Abtheilung für Kehlkopfkrankheiten.

Vorsitzender: Hopmann (Köln).

1. A. Hartmann (Berlin): Die Anatomie der Stirnhöhle und ihre Ausmündung. Projection mit Kalklicht.

Der Vortragende sucht die Formverhältnisse der Stirnhöhle und ihrer Ausmündung auf Grund der entwicklungsgeschichtlichen Untersuchungen zu erklären, nach welcher die Stirnhöhle entweder aus der Stirnbucht der ersten Hauptfurche der seitlichen Nasenwand (Killian) sich entwickelt oder aus den aus den Nebenfurchen entstehenden Frontalzellen (indirecter Modus der Bildung der Stirnhöhle nach Killian). Die Präparate zur Illustration der Formverhältnisse der Stirnhöhle sind in der Weise angefertigt, dass durch den Schädel zur Seite der Nasenscheidewand sagittale Schnitte geführt und die medianen Wandungen der Hohlräume abgetragen werden. An 27 photographischen, mit dem Skioptikon projectirten Abbildungen werden die Verhältnisse gezeigt. Als ersten Grundtypus bezeichnet H. solche Präparate, bei welchen die Frontalzellen fehlen und sich die Stirnhöhle bis zur Anheftung der mittleren Muschel in die Nase herab erstreckt. Die Stirnhöhle mündet in diesen Fällen mit breitem Spalt oder mit einfacher Oeffnung. Es besteht kein Stirnhöhlencanal. Den zweiten Grundtypus bilden solche Präparate, bei welchen der nasale Theil der Stirnhöhle durch die Frontalzellen ausgefüllt ist. Die Zellen lassen einen Canal frei, der je nach der Entwicklung der einzelnen Zellen eine verschiedene Form hat. 3. demonstrirt H. Präparate mit medialen Zellen, bei welchen die Stirnhöhle aus den Frontalzellen hervorgegangen ist; 4. unregelmässige Bildung der Frontalzellen; 5. Präparate, bei denen keine Stirnhöhle vorhanden ist.

Um bei den operativen Eingriffen eine freie Communication der Stirnhöhle mit der Nasenhöhle zu erhalten, stellt H. zwei Oeffnungen her, erstens die übliche in der vorderen Wand der Stirnhöhle und zweitens eine solche seitlich der Nasenwurzel und des Nasenrückens. Durch die letztere Oeffnung werden die Frontalzellen freigelegt und mit der Knochenzange die Verbindung nach der Nasenhöhle hergestellt.

Digitized by Google

Nöthigenfalls muss auch die Verbindung zwischen dem oberen und unteren Stirnhöhlenraum freigelegt werden.

2. Dr. H. Gutzmann (Berlin): Ueber die normalen Bewegungen des Gaumensegels beim Sprechen. (Mit Demonstrationen von Glasdiapositiven.)

Nach einem kurzen Ueberblick über die Geschichte der physiologischen Untersuchungen am Gaumensegel berichtete Dr. Gutzmann über die von ihm an einer geeigneten Patientin unternommenen Versuche. Bei der betreffenden Patientin war ein Augapfel in Folge einer bösartigen Geschwulst entfernt worden, und wegen Ausbreitung der Geschwulstreste mussten auch die Seitenwandungen der Knochenhöhle beseitigt werden. Dadurch vermochte man von der leeren Augenhöhle aus einen freien Ueberblick auf das Gaumensegel zu gewinnen und konnte die normalen Bewegungen sorgfältig beobachten.

Der Vortragende hat nun die verschiedenen Stellungen des Gaumensegels und die verschiedenen Formveränderungen der Seitentheile des Nasenrachenraumes nach dem Leben modellirt und auf einen Idealdurchschnitt durch den menschlichen Kopf projicirt. Indem er alle übrigen Theile in gleicher Grösse darstellte und die Veränderungen in sehr genau aufeinander folgenden Stufen jedesmal in einen dieser Idealdurchschnitte hinein modellirte, ist es dem Vortragenden gelungen, eine kinematographische Serie für die normale Bewegung des Gaumensegels herzustellen. Wenn man nämlich die einzelnen Modelle photographirte und die so gewonnenen Photographien auf einen der bekannten stroboskopischen Streifen aufklebte, so sah man deutlich die normale Bewegung des Gaumensegels. Der Vortragende ging aber noch weiter, nahm die Modelle selbst und setzte sie in einen stroboskopischen Kreis. Die Versammlung konnte sich überzeugen, dass auf diese Weise der todte Gips zur lebendigen normalen Bewegung erwacht und dass es sich in der That hier um eine Art plastischer Kinematographie handelt.

Der Vortheil dieser plastischen Kinematographie liegt auf der Hand; denn durch verschiedene Beleuchtung der Modelle vermag man die Einzelheiten bei weitem besser zu sehen, als in den zwei dimensionalen Photographien. Es zeigt sich dabei, dass das Gaumensegel in der Bewegung ganz deutlich in zwei Abschnitte zerfällt, einen horizontalen Theil und einen von diesem horizontalen Theil herabhängenden verticalen. An dem Winkel, wo diese beiden Theile aneinanderstossen, findet die Berührung des Gaumensegels mit der hinteren Rachenwand statt, von welcher aus an der entsprechenden Stelle ein starker Wulst, der sogenannte Passavant'sche Wulst, dem Gaumensegel entgegentritt und der Berührung nach dichter macht. Der herabhängende Theil des Gaumensegels, das Zäpfchen und der etwas über dem Zäpfchen vorhandene Theil, hat mit dem Abschluss des Gaumensegels beim Sprechen nichts zu thun. Daher kann auch das Zäpfchen und sogar auch ein Theil des Velum pendulum bei einem normalen Gaumensegel ohne Gefahr abgeschnitten werden, ohne dass die Sprache darunter leidet.

Die weiteren physiologischen Resultate sind folgende:

1. Die im schlaffen Zustande bogenförmige Wölbung des Velum wird bei der Hebung deutlich winklig geknickt. An der Spitze des

Digitized by Google

Winkels ist die Hauptmasse des Levator veli eingelagert. Vom Munde aus sieht man bei der Erhebung eine scharfe Einziehung an dieser Stelle, welcher horizontal gegenüberliegend die Stelle genau entspricht, wo sich die Hinterfläche des Gaumensegels an die Rachenwand anlegt.

2. Der horizontale Theil des Gaumensegels, vom harten Gaumen aus direct nach hinten gehend, steigt bei stärkerer Erhebung über die horizontale Linie hinaus und bildet mit dem harten Gaumen einen mehr oder weniger grossen Winkel (10—20°). Gleichzeitig mit dem Aufsteigen des Levatorwulstes zwischen den Tubenschenkeln werden beide Tubenknorpel der Mittellinie genähert. Dadurch entstehen auf der oberen Fläche des Gaumensegels Längsfalten.

3. Der senkrechte (perpendiculäre) Theil des Gaumensegels legt sich für gewöhnlich nicht an die hintere Rachenwand, sondern hängt ruhig schräg nach vorn herab. Nur bei sehr starker Erhebung, z. B. bei sehr hohen Tönen, beim Leerschlucken wird durch die mit dem Levator gleichzeitige Contraction des Azygos uvulae noch eine Hebung bewirkt und Umständen der Anblick des Segels vom Munde aus spitzwinklig, so z. B. beim Bauchreden, wobei die Uvula die höchste Spitze, die Gaumenbögen die Schenkel des Winkels bilden.

4. Die Rachenwand zeigt stets einen in der Gegend des Musculus pterygo-pharyngeus gelegenen Querwulst, der mehr oder weniger gross, sich genau der Anlagerungsstelle des Gaumensegels gegenüber befindet. Auch hier zeigen sich durch das Aneinanderrücken der Tubenknorpel öfters Längswülste im Rachen, meist allerdings nur bei catarrhalisch veränderter Rachenschleimhaut.

5. Auch bei der höchsten Erhebung des Musculus levator wird die Tubenöffnung niemals ganz geschlossen, sondern nur mehr oder weniger verengert.

3. Röpke (Solingen): Weitere Berichte über die Radicaloperation bei chronischen Verschleimungen und Eiterungen der oberen Nasennebenhöhlen mit Krankenvorstellungen.

Vortr. verweist auf seine Publication im Archiv für Laryngologie, Bd. VIII, 2. Er hat jetzt im Ganzen 16 Fälle nach der dort angegebenen Methode operirt, von denen nur eine Patientin (ein anämisches, scrophulöses junges Mädchen) nicht geheilt worden sei. Recidive sind bis jetzt nicht beobachtet. Wegen der mannigfachen anatomischen Abnormitäten der Stirnhöhle macht er in allen Fällen vor der Radicaloperation eine Probeaufmeisselung. Zum Schluss stellt Vortr. folgende Thesen auf:

1. Durch die Radicaloperation können selbst veraltete Fälle von Stirnhöhlen- und Siebbeineiterungen in kurzer Zeit mit ziemlicher Sicherheit zur Ausheilung gebracht werden.

2. Selbst bei grossen Stirnhöhlen und in Fällen doppelseitiger Eiterung ist die Entstellung nicht derartig, dass die Operation aus diesem Grunde zu verwerfen sei. In den meisten Fällen ist das kosmetische Resultat ein gutes zu nennen.

Discussion.

Flatau beglückwünscht Vortragenden zu den schönen Erfolgen und stellt eingehende Fragen über die pathologische Anatomie und die Sicherstellung der Diagnose an den Vortragenden.

Digitized by Google

Levi wundert sich über die grosse Zahl der Patienten, die Vortragender einer Radicaloperation unterzogen hat. Er selbst sähe nur sehr selten Stirnhöhleneiterungen.

Hopmann hat auch Kammerbildungen in den Stirnhöhlen gesehen.

Hartmann antwortet auf die Fragen Flatau's und verwahrt sich gegenüber den Darlegungen Levi's, dass er die Indication zur Eröffnung der Stirnhöhlen zu weit ziehe.

Im Schlusswort giebt Vortr. auf die Fragen Flatau's Antwort und bemerkt zu den Ausführungen Levi's, dass die grosse Zahl der zur Operation gekommenen Fälle mit der in seinem Wirkungskreise bestehenden Industrie in Zusammenhang zu bringen sei. Im Uebrigen hätte er, wie im Vortrage bereits erwähnt, die Fälle, die zu dieser eingreifenden Operation geeignet wären, sorgfältigst ausgesucht.

Mittheilungen aus der Praxis.

Von

Prof. **W. Nikitin**, St. Petersburg.

1. Ein Fall von Hydrorrhoea nasalis.

Alexandra L., 11 Jahre alt. Leidet seit ihrer Kindheit an Schnupfen, der durch Secretion von eitrig-schleimiger Flüssigkeit, welche grösstentheils beide Nasenlöcher ausfüllte und an den Nasenöffnungen zu Borken eintrocknete, sich äusserte. Das Kind musste sich öfters schnäuzen, so dass 2—3 Taschentücher täglich verbraucht wurden. Gleichzeitig stellten sich häufige Kopfschmerzen ein, namentlich in der Stirn; der Appetit wurde geringer und es trat allgemeine Schwäche ein. Alle die genannten Erscheinungen nahmen vom August 1897 zu. Bis April 1898 liess sich Patientin bei anderen Specialisten behandeln, im April aber trat dieselbe in meine Behandlung. Die Hauptklage der Patientin bestand darin, dass sie genöthigt sei, fast jeden Augenblick sich die Nase zu wischen und sich zu schnäuzen, indem die Secretion bei Bewegung und Aufregung zunehme. Zeitweise kam ein Geruch aus der Nase. In der Nacht trocknete das Secret in der Nase zu Borken ein, was durch Verhinderung der Nasenathmung einen unruhigen Schlaf bedingte. Ausserdem klagte Patientin über häufige Kopfschmerzen. Im Ganzen erschien das Kind blass, schwach, heruntergekommen. Bei der Untersuchung der Nasenhöhle erschienen beide Nasenlöcher von schleimig-eitriger Flüssigkeit gefüllt, die beim Schnäuzen nicht vollkommen entfernt sein konnte. Die Schleimhaut der Nasenmuscheln war verdickt und geröthet; frei durch die Nase athmen konnte die Kranke nicht, denn immer erschien bald das eine, bald das andere Nasenloch, oder auch beide gleichzeitig, verlegt. Im Nasenrachenraum, nämlich am Gewölbe waren adenoide Wucherungen, aber in geringer Menge, vorhanden. An der hinteren Rachenwand eine ausgesprochene Pharyngitis granulosa.

Ich verordnete der Patientin alkalische Berieselungen der Nasenhöhle und ausserdem, um die Passage der Luft durch die Nase zu er-

Digitized by Google

leichtern, entfernte ich mit dem Gottstein'schen Messer die adenoiden Wucherungen. Als Resultat der angewandten Therapie ergab sich eine merkliche Erleichterung der Nasenathmung, wobei auch die Beschaffenheit des Nasensecrets sich änderte. Aus einem schleimig-eitrigen, nicht selten mit Blut beigemischten, entstand ein wässeriges Secret. Der Geruch verschwand auch, und es entwickelte sich ein vollkommenes Bild einer Hydrorrhoea nasalis. Die Patientin wischte sich fortwährend die Nase mit dem Taschentuch und wurde dadurch an jeder anderen Beschäftigung gehindert. Des Nachts entstanden immer auf dem Kissen der Patientin viele steife, farblose Flecken. Die Gesammtflüssigkeit, die im Laufe des Tages ausgeschieden wurde, konnte nicht aufgesammelt werden; die Patientin machte täglich etwa drei Taschentücher nass. Die geringe Menge der Flüssigkeit, die ich erhalten konnte, stellte eine schleimig-wässerige, ziemlich durchsichtige Flüssigkeit von schwach alkalischer Reaction vor und zeigte unter dem Microscop wenige Epithelzellen und Detritus.

Die Behandlung nach der Operation bestand in Mitteln zur Verbesserung des allgemeinen Ernährungszustandes (ausser nahrhafter Kost wurden Arsen- und Eisenpräparate verabfolgt), in Berieselung des Nasenrachenraumes mit schwacher Zinklösung (0,12—0,2 auf 200 Wasser) und in interner Anwendung von Extr. Hydrast. Canadensis fluid. abwechselnd mit Atropin. Wie das eine, so auch das andere von den beiden letztgenannten Mitteln habe ich zu dem Zweck verordnet, um die Hyperämie der Nasenschleimhaut herabzusetzen, die Energie der vasomotorischen Nerven zu heben und die Contraction der Gefässe hervorzurufen. Unter dem Einflusse dieser Therapie nahm die Menge der secernirten Flüssigkeit allmählich ab, und nach Verlauf von fünf Monaten nach der Operation wurde die Patientin von ihrem Uebel vollkommen befreit.

Bekanntlich sind Fälle von derartiger wässeriger Ausscheidung aus der Nase höchst selten. In der Literatur sind nur einige ähnliche Beobachtungen beschrieben, die von Dr. Lichtwitz[2]) zusammengestellt sind mit Beifügung seines eigenen Falles, in welchem ein gleichzeitiges Leiden des Sinus frontalis vorlag. Im Einklang mit Bosworth und Hardie sieht auch Dr. Lichtwitz die Ursache der wässerigen Ausscheidung aus der Nase in einer Parese der Vasomotoren der Nasenhöhle, wobei die Parese möglicher Weise eine reflectorische Erscheinung abgiebt in Folge der einen oder der anderen Erkrankung der Nasenhöhle oder der Adnexa derselben. In dem Falle von Lichtwitz scheint die Ursache in der Affection des Sinus frontalis zu liegen.

In der That, von allen Theorien, die zur Erklärung der Hydrorrhoea nasalis herangezogen wurden, muss auch meines Erachtens nach als die wahrscheinlichste diejenige bezeichnet werden, die die betreffende Ursache in der reflectorischen Parese der Vasomotoren der Nasenschleimhaut sucht. In meinem Falle z. B. ist es auch am allerwahrscheinlichsten, eine reflectorische Parese der vasomotorischen Nerven

---

[2]) L. Lichtwitz: Beitrag zum Studium der Hydrorrhoea nasalis. Prager med. Wochenschrift 1893, 7—9.

Digitized by Google

der Nasenschleimhaut anzunehmen, in Folge des Vorhandenseins der adenoiden Wucherungen im Nasenrachenraum. Wenigstens nach der operativen Entfernung dieser Wucherungen, besonders aber nach der Vernarbung der afficirten Schleimhaut, gab die eingeleitete Therapie sehr schöne Resultate, während vor der Operation jede medicamentöse Therapie erfolglos blieb. Der Umstand, dass vor der Operation das Secret ein schleimig-eitriges war, nach der Operation aber eine wässerige Beschaffenheit annahm, kann, wie mir scheint, dadurch erklärt werden, dass anfänglich dem wässerigen Secret der Nase das eitrige Secret der Rachenhöhle sich beimischte.

2. Primäre tuberculöse Affection der Epiglottis. Operation. Heilung.

N. N. S., 31 Jahre alt, ohne deutlich ausgesprochene hereditäre Prädisposition, bemerkte im Januar 1892 das Auftreten eines unangenehmen Gefühls im Halse beim Schlucken, trockenen Husten und leichte Athemnoth bei Bewegung. Fiebererscheinungen empfand Pat. nicht und wiederholte Messungen der Körpertemperatur ergaben nie höhere Zahlen als 37,0—37,2. Appetit war gut, keine Obstipation. Patient war starker Raucher und schrieb diesem Umstande seinen Husten und Schluckbeschwerden zu. So verhielt sich die Sache bis 1897, als die Hartnäckigkeit des Uebels den Patienten in Unruhe setzte, um so mehr, da im November und December 1897 der mit dem Husten zuweilen herausbeförderte spärliche Auswurf blutig gefärbt erschien. Gleichzeitig begann Patient auch abzunehmen, obgleich die Verdauung und der Appetit nichts zu wünschen übrig liessen. Als er im December 1897 mich zu Rathe zog, konnte ich keinerlei objective Veränderungen seitens der Lungen und anderer Organe nachweisen. Bei der Untersuchung der Nasen- und Rachenschleimhaut war nur eine unbedeutende Blässe derselben aufgefallen. Die Epiglottis stellte eine unregelmässig-höckerige Geschwulst, die zwar von unveränderter Schleimhaut überzogen war, vor. Ulceration war nirgends zu constatiren. Die wahren wie auch die falschen Stimmbänder, ebenso auch die hintere Larynxwand zeigten keine Veränderungen. Lymphdrüsen nirgends durchzufühlen. Die Temperatur übersteigt nie 37,2 Abends. Trockener Husten. Unangenehmes Gefühl und Schmerzen beim Schlucken. Keine reine Stimme. Der Appetit und das allgemeine Wohlbefinden befriedigend. Geringe Athemnoth bei Bewegung.

In Anbetracht des guten Zustandes des Patienten beschloss ich, die stark veränderte Epiglottis auf operativem Wege zu entfernen. Vor der Operation wurde der Geschwulst ein Stück entnommen zu microscopischer Untersuchung. Letztere ergab eine stark ausgesprochene Tuberculose der Epiglottis. Die Operation wurde mittelst der galvanocaustischen Schlinge ausgeführt nach vorausgeschickter Cocainisirung und mit nachfolgender Bepinselung der Operationswunde mit 50 pCt. Milchsäurelösung. Keine Blutung. Schmerzliche Empfindungen beim Schlucken belästigten nach der Operation Patienten wenig. Die weitere Behandlung bestand in täglicher Bepinselung der Wunde mit Milchsäure und Pulverisiren mit Morphium- und Cocainlösungen. Die Vernarbung ging ziemlich rasch vor sich, so dass zwei Wochen nach der Operation Patient die Klinik verliess. Die ganze Zeit nach der Ope-

Digitized by Google

ration blieb die Temperatur normal. Der Husten wurde viel schwächer, die Schmerzempfindungen beim Schlucken verschwanden allmählich. Dem Kranken wurde eine roborirende Therapie verordnet, und im Sommer, im Laufe von drei Monaten, machte Patient eine Kumiss-(Pferdemilch-) Cur durch.

Bei seiner Rückkehr nach St. Petersburg im Herbst, sechs Monate nach der Operation, hatte sich Patient merklich erholt. Das Körpergewicht hatte zugenommen. Patient hustete fast gar nicht und klagte über keinerlei unangenehme Empfindungen im Halse. Die Wunde im Kehlkopf ist vollkommen vernarbt.

Die Ursache seines Leidens schreibt Patient dem Umstande zu, dass er in seiner Berufsthätigkeit als Angestellter am Archiv die Gewohnheit sich zueignete, die Fingerspitzen zu lecken beim Durchblättern alter Documente und Urkunden.

3. Abscess der Nasenscheidewand.

Soja K., 13 Jahre alt. Seit Juli 1898 klagte Patientin über Schmerzen in der Nase, temporäres Verlegtsein der Nase und Ausscheiden von Borken. Die Bildung der Borken verursachte Jucken in der Nase, worauf Patientin dieselben herausriss und dadurch Blutungen hervorrief. Zwar traten Blutungen aus der Nase auch selbstständig auf. Im August machte Patientin eine fieberhafte Krankheit durch, welche mit Husten, Schnupfen, Schmerzen in der Nase und an anderen Körpertheilen vor sich ging. Diese Krankheit hielt etwa zehn Tage an, worauf Patientin genas, aber das Verlegtsein der Nase wurde stärker, häufiger und anhaltender. Ende August bemerkte die Mutter der Patientin, dass die Nase der letzteren breiter erscheint, als vordem, und dass die beiden Nasenlöcher durch gräulich-rothe, bei Berührung elastische, auf Druck unempfindliche Geschwülste ausgefüllt sind. Das Athmen durch die Nase wurde für die Kranke ganz unmöglich, aber Schmerzen in der Nase empfand sie nicht.

Als Patientin anfangs September sich an mich wandte, ergab die Untersuchung, dass die Nase der Patientin sehr breit ist und in den beiden Nasenlöchern Geschwülste von röthlich-grauer Farbe sichtbar sind, die die betreffenden Nasenlöcher, besonders rechterseits, ausfüllen. Beide Geschwülste liessen sich leicht mit der Sonde umgehen, waren elastisch, unempfindlich, bluteten nicht und gingen vom Knorpeltheil der Nasenscheidewand zu beiden Seiten aus. Im Bereich des Rachens, des Nasenrachenraumes und des Kehlkopfes keinerlei Veränderungen.

Ich machte beiderseits Einschnitte in die Geschwülste, wobei sich etwa ein Esslöffel Eiter, gemengt mit Blut, entleerte. Die Nasenscheidewand erwies sich beim Sondiren rauh, vom Perichondrium entblösst und bei Berührung empfindlich. Eine Perforation war nicht vorhanden. Nach der Incision wurde die Nasenhöhle mit Borsäurelösung (4 pCt.) ausgespült und mit Sublimatwatte tamponirt. Am folgenden Tage musste auf der rechten Seite ein Stück der den Abscess bedeckenden Schleimhaut excidirt werden, da sonst der Eiterabfluss erschwert war. Unter eingeleiteter antiseptischer Behandlung genas Patientin sehr rasch ohne jegliche Complicationen.

Bei Besprechung der Aetiologie der idiopathischen Perichondritis

Digitized by Google

der Nasenscheidewand nimmt Dr. Danziger[3]) als häufigste Ursache dieser Erkrankung eine traumatische Verletzung der Nase an (Schlag, Fall auf das Gesicht u. s. w.), eine Affection der Nasenschleimhaut mit Bildung von Erosionen, durch welche pathogene Microorganismen in die Tiefe eindringen können, oder schliesslich Infectionskrankheiten, namentlich Influenza.

Die letztgenannte Ursache wird aller Wahrscheinlichkeit nach auch dem von mir beschriebenen Falle zu Grunde liegen.

Eine neue Stativlampe für laryngo-rhinoscopische Zwecke.

Von

Dr. med. **R. Henke**, Clausthal.

Im Laufe einer langjährigen laryngo-rhinologischen Praxis habe ich in stets wachsendem Maasse die Unbequemlichkeiten empfunden, welche die Einstellung der mir bekannten Stativlampen-Modelle in das jeweilig zur Untersuchung erforderliche Niveau verursacht.

Die Trennung der die Lampen constituirenden Einzelcomponenten, welche zumeist weder mit dem Stativ, noch untereinander durch ein für alle Mal geschlossenen und doch amovibeln Verband zusammenhängen, die Feststellung der je für sich meist in knappen hemisphäroiden, resp. in kurzen cylindrischen Hülsenführungen mobilen Partialtheile durch zeitraubende und bei häufigen Wiederholungen in kurzen Fristen durch den dazu erforderlichen Kraftaufwand die Ruhe der Hand beeinträchtigende und trotzdem nur eine unvollkommene Stabilität garantirende, bei Benutzung von Gas- oder Petroleumlicht, welches eine unvermeidliche Erhitzung der zu handhabenden Theile bewirkt, im gewollten Moment oft unausführbare Klemmschrauben-Manipulationen, ferner die mehrfach ungenügende Verstellbarkeit und Solidität der Reflector-Armatur, die unter Umständen zu Ortsveränderungen der Lampenstellung oder der Position des Untersuchungsobjectes zwingt, liessen mich auf eine Construction sinnen, welche bei Vermeidung der gerügten Uebelstände die Möglichkeit gewähren sollte, mit einem einzigen, leicht und ohne Kraftanstrengung ausführbaren Handgriffe gleichzeitig Leuchtquelle, Blende, Linsensystem und Reflexvorrichtung in jedes beliebige, innerhalb der Bedarfsgrenzen liegende Niveau ohne Zeitverlust einzustellen und in ihm zu fixiren.

Das Ergebniss meiner Bemühungen ist die nachstehend abgebildete und beschriebene Stativlampe, welche zunächst zur Beleuchtung von Mund-, Rachen-, Kehlkopf- und Nasenhöhle bestimmt, doch auch für Ohren-Untersuchungen, insoweit dieselben Lampenlicht indiciren, tauglich ist.

Bei der Construction ist in erster Linie, und zwar durch Verwendung meines Wissens zu gedachtem Zwecke bisher noch nicht

[3]) Monatsschrift für Ohrenheilkunde etc. 1897, S. 16.

Digitized by Google

verwertheter mechanischer Mittel, auf Leichtigkeit, Schnelligkeit und Genauigkeit der Handhabung, sodann aber auf die optischen Verhältnisse behufs Erzielung grösstmöglicher Lichtstärke und Ausführbarkeit

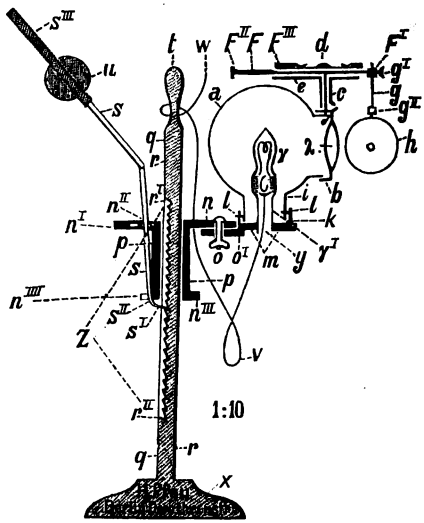

Es bezeichnen:

a. Hohlkugel. b. Linsenfassung. c. Stabdrehgelenk. d. dessen Kugelspitze. e. Hülse des horizontalen Reflectorarmes. F. Horizontaler Reflectorarm. F^{I}. dessen Kugelende. F^{II}. dessen Kopfschraube. F^{III}. Regulirfedern. g. Senkrechter Reflectorarm. g^{I}. Schraube zum Feststellen desselben. g^{II}. Doppeltes Kugelcharnier. h. Reflexspiegel. i. Tubus der Hohlkugel. k. Fassungsring. l. Doppelter Bayonnettverschluss. m. Gestellplatte für die Beleuchtungsvorrichtung. n. Anschlussplatte der Führungshülse zur Verbindung mit m. n^{I}. Schwanzstück von n, bei n^{II} zur Aufnahme des Hebels geschlitzt. o. Flügelschraube zur Verbindung von m und n. o^{I}. Die Verbindungsstelle. p. Führungshülse. n^{III}. deren unterer Rand. n^{IIII}. dessen Gabelschlitz zur Aufnahme der Sperrklinke. q. Stativrohr, von r^{I} bis r^{II} mit offenem Schlitze. r. Eisenstab im Inneren von q, bei Z zur Zahnstange geformt. s. Hebel. s^{I}. dessen Sperrklinkenende. s^{II}. Charniergelenk. s^{III} Schraubengang für: u. das Contregewicht. t. Knopf des oberen Stativendes. v. Kabel, bei w. zum Steckcontact führend. x. Lampenfuss. y. Loch des Gestellplattencentrums zur Aufnahme von γ^{I}, der Röhre für v, und der Glühlampe γ. λ. Linse.

der verschiedenen in Frage kommenden Beleuchtungsarten Rücksicht genommen.

Die Lampe ist aus fünf Haupttheilen zusammengesetzt: dem Stativ,

Digitized by Google

der Hülse, dem Hebel, der Beleuchtungsvorrichtung und der Reflector-Armatur.

1. Das Stativ von 70 cm Höhe ist aus einem starkwandigen Metallrohre angefertigt, in dessen Innerem ein mit der vorderen[4]) Rohrwand fest verbundener, solider, senkrecht gestellter Eisenstab verläuft, dessen über das Rohr hinausragendes oberes Griffende einen abnehmbaren, handlichen Metallknopf trägt und dessen unterer Theil in den schweren, breiten Fuss sicher eingeschraubt ist. Die Rückwand des Rohres ist behufs Aufnahme und Führung der Sperrklinke des Hebels mit einem Schlitz von halber Rohrlänge (= 35 cm) und 1,5 cm Breite versehen, in dessen ganzem Bereiche der Eisenstab zur Zahnstange mit einer gleichmässigen Zahnhöhe von je 0,5 cm entwickelt ist.

2. Die Hülse stellt einen etwa 12 cm langen, starkwandigen, oben und unten offenen Hohlcylinder aus Metall dar, welcher bei genauestem Anschluss an das Stativrohr dieses rings umfasst und auf ihm leicht und sicher in der Längsrichtung verschieblich ist, sobald die Sperrklinke des Hebels ausgelöst wird. Ihr oberer, breit ausladender Rand geht nach vorn mit geschweiften Contouren in ein sich verbreiterndes Anschlussstück zur Verbindung mit der die Beleuchtungsvorrichtung tragenden Gestellplatte, nach hinten in ein schmaleres, kürzeres, rectanguläres Schwanzstück über, welches den Rahmen eines rechtwinkligen, geradrandigen, rings geschlossenen Ausschnittes von 5,5 cm Länge und 1,5 cm Breite für die Excursionsbewegungen des durch ihn geführten Hebelarmes bildet. Der untere, in gleicher Breite wie der obere ausgelegte Hülsenrand ist nach rückwärts zu einem verjüngten, gabelförmigen, hinten offenen Endstücke gearbeitet behufs Aufnahme der Sperrklinke des unteren Hebelendes, welche hier vermittelst eines durch ihre eigene Substanz und diejenige beider Gabeläste hindurchgeführten Stiftes Charnierbewegung um eine zur Stativachse rechtwinklig gelegt gedachte, feste Horizontalachse erhält. Zur Verhütung lateraler Abweichungen (ad peripheriam) ist der Unterfläche des unteren Hülsenrandes eine Führungsplatte angeschraubt, welche in den Schlitz des Stativrohres in dessen ganzer Breite eingreift.

3. Der Hebel ist ein in die Ebene der Stativachse vertical gestellter, massiver Metallstab von ca. 60 cm Länge, dessen Stärkemaasse denjenigen der zu seiner Aufnahme und Führung bestimmten Schlitze der Hülse und des Stativs adäquat sind. Sein nach vorn entsprechend abgebogenes, am Querrande zugeschärftes und somit den Abmessungen der Zahnstangenstufen, in welche es als Sperrklinke eingreift, adaptirtes unteres Ende macht ihn zu einem in dem sub 2 genannten Charnier beweglichen Ausrückhebel der Hülse und deren Adnexa. Oberhalb seiner eigenen Längsmitte und der Ebene des oberen Hülsenrandes aus dem Vierkant in die Rundstabform übergehend und sich alsbald nach rückwärts wendend, endet der Hebel nach hinten und oben in einen langen Schraubengang, auf welchem ein Contregewicht in Form einer Metallkugel von berechneter Schwere und 8 cm Durchmesser zur Sicherung der jeweiligen Ruhestellung der Sperrklinke und Aequili-

[4]) Die Ortsbezeichnungen: vorn, hinten etc. verstehen sich von einem Standpunkte gegenüber der Linsenöffnung der Hohlkugel aus.

Digitized by Google

brirung des ganzen Apparates bei Hoch- resp. Tiefstand der Hülse mit ihren Adnexen läuft oder ruht.

4. Die Beleuchtungsvorrichtung ist auf einer metallenen, kreisförmigen Gestellplatte von 9 cm Durchmesser montirt, welche mit dem correlaten Anschlussstück der Hülse mittelst besonderer Unterplattung an der Verkuppelungsstelle durch eine starke Flügelschraube verbunden ist. Hierdurch wird, je nachdem electrisches Glüh-, Gas- oder Petroleumlicht als Leuchtquelle gefordert wird, die Auswechselung der entsprechenden Beleuchtungsarmatur unter Beibehaltung desselben Stativs ermöglicht.

Für electrisches Glühlicht ist die Einrichtung analog dem von Schadewaldt befolgten Princip getroffen: Eine Metall-Hohlkugel von 20 cm Durchmesser, innen polirt und vernickelt, ruht vermittelst eines ihr als Fuss dienenden cylindrischen, oben und unten offenen, niedrigen Tubus von 8 cm Durchmesser auf der Gestellplatte unter Einfügung in einen mit der letzteren fest verbundenen Fassungsring ohne Ansatz und Feststellung in ihm durch doppelten Bajonettverschluss. Durch eine Bohrung im Centrum der Gestellplatte ist senkrecht zu ihr ein hohler Metallcylinder geschoben, welcher zum Tragen der Glühlampe und zur Zuleitung des diese speisenden Kabels dient.

Die Vorderfläche der Kugel ist in ihrer Mitte von einem kreisförmigen Ausschnitt durchbrochen behufs Aufnahme einer Biconvexlinse sammt deren Fassung und Verschraubung.

Die Metallhohlkugel hat vor einer mit Spiegelfolie belegten Glasglocke den Vorzug grösserer Dauerhaftigkeit und geringerer Abnutzung, besonders der spiegelnden Fläche.

Für Gas- resp. Petroleumbeleuchtung sind die erforderlichen Utensilien ebenfalls auf einer Gestellplatte montirt, welche unten mit Luftzufuhrcanälen versehen ist, wie die Hohlkugel oben mit Schornstein.

5. Die Reflector-Armatur. Die Fassung der Linse trägt auf ihrer oberen Fläche einen senkrecht über dem Linsencentrum stehenden, drehrunden, unbeweglich fixirten Metallstab, über welchen seiner ganzen Länge nach eine ihm genau angepasste Metallhülse gestülpt ist. Beide Theile bilden somit ein Dreh- (Zapfen-) Gelenk mit verticaler, feststehender Achse. Die Hülse mit ihren Adnexen dreht sich willig um die Strebe auf leichten, gegen die Reflexspiegelfassung ausgeübten Fingerdruck hin und gestattet dergestalt auf die bequemste Weise Ausführung von Lateralbewegungen der gesammten Reflector-Armatur nach rechts und links in erforderlicher Excursionsbreite.

Die Zapfenhülse trägt als oberen Abschluss eine ihr aufgeschraubte, in horizontaler Richtung □-förmig durchbohrte Metallkugel, welcher sich nach vorn und hinten beiderseits je ein gleichfalls vierkantiger Hülsenansatz als horizontale Verlängerung anschliesst. In dem so gebildeten Canale läuft ein dessen Maass- und Formverhältnissen conformer Metallstab, der sich auf die nöthige Distanz nach vor- und rückwärts leicht verschieben lässt. Zur Sicherung dieser Schiebebewegung dienen, — obschon die Vierkantgestalt die Richtungs-Abweichungen, welche die Rundform etwa zulassen könnte, ausschliesst —, noch ausserdem zwei Regulirfedern, deren je eine auf der oberen Fläche jedes Hülsenkopfes aufsitzt, durch einen in der Hülse ausgesparten

Digitized by Google

Schlitz auf dem Stabe selbst direct schleift und in ihrer Spannung nach Belieben regulirbar ist. An seinem hinteren Ende ist der Stab durch eine Kopfschraube vor unbefugtem Herausziehen geschützt. Sein vorderes Ende dagegen läuft in eine mit ihm fest verbundene Kugel aus, durch deren centrale, senkrecht gestellte Bohrung sich ein dünner, runder Eisenstab schiebt, welcher durch eine Stellschraube festgehalten wird, die, weil die Stablänge eine ein für alle Mal gegebene ist[5]), nicht weiter in Function tritt. Dieser senkrecht herabhängende Stab trägt durch Vermittelung eines seinem unteren Ende angefügten, starken, doppelten Kugelcharniers den darin nach allen Richtungen beliebig verstellbaren Reflector, einen in seinem Mittelpunkt mit randgeschwärzter Durchbohrung versehenen, schmal gefassten Glashohlspiegel von circa 9 cm Durchmesser und 30 cm Brennweite.

Die ganz aus Messing und Eisen, unter Vermeidung aller Zierrathe, welche Reinhaltung und Desinfection erschweren, solide und musterhaft präcis ausgeführte Lampe ist durchweg polirt, stark — besonders auch an den Gelenktheilen — vernickelt und lässt sich leicht zerlegen, wie wieder zusammensetzen. Ihre bedeutende Schwere sichert sie vor dem Umfallen oder auch nur erheblichem Erschüttertwerden. Durch Vermeidung aller Schrauben in der Construction, besonders in derjenigen des Reflectormechanismus, ist ihre Handhabung gegenüber der sämmtlicher mir bekannten Typen nicht nur eine Zeit ersparende, leichte und bequeme, sondern auch die jedesmalige Stellung absolut sichernde.

Behufs Einstellung der Beleuchtungs- und Reflectorvorrichtung in die gewünschte Position umgreift man mit der vollen Faust den Hebel im Bereich der Hülse und, ihn dieser nähernd, gleichzeitig auch diese selbst. Die durch diese Manipulation erfolgte Auslösung der Sperrklinke gestattet nun die Führung der Hülse und ihrer Pertinenzen in die gewollte Stellung, in welcher angelangt man unter Lockerung des Handschlusses die Sperrklinke in die entsprechende Zahnstangenstufe nur einschnappen zu lassen braucht, um die genommene Position wieder zu sichern. Bei Hochstellung ist das Contregewicht entsprechend nach oben zu schrauben. Man ist somit im Stande durch einen einzigen Griff die Leuchtquelle sammt dem Linsen- und Reflectorsystem in das für jeden Fall erforderliche Niveau zu heben oder zu senken, welche Manipulation bei der Stufenfolge der Zahnstangenetagen in Distanzen von je 0,5 cm mit grosser Genauigkeit sich vollziehen lässt.

Die optischen Verhältnisse bezüglich der Leuchtquellenausnützung und der Linsen-Hohlspiegel-Combination sind in Kurzem diese: Die Innenfläche der Hohlkugel bildet um das in den Mittelpunkt der Kugel, welcher zugleich Brennpunkt der achromatischen Biconvexlinse von 6,50 cm Durchmesser bei 10 cm Brennweite ist, gerückte Lichtcentrum einen concentrisch angeordneten, sphärischen Hohlspiegel. Der Effect dieses Arrangements ist ein Reflexparallelismus der Lichtstrahlen und deren in vermehrter Anzahl erzwungener Austritt durch die Linse, mithin eine nach photometrischen Erfahrungen um etwa das Dreifache gesteigerte Lichtstärke. Dieser Zuwachs an Licht kann freilich bei Ver-

[5]) Cfr. pag. 562, * seqq.

Digitized by Google

wendung von Gas- oder Petroleumflammen nicht erzielt werden wegen der bei dieser Lichterzeugung nöthigen Unterbrechungen der Kugeloberflächen-Continuität und des dadurch aufgehobenen Concenterreflexes im Innern der Kugel.

Die aus der Linse passirenden Parallelstrahlen werden von dem sie auffangenden Reflector, dessen Mittelpunkt* in der Achse der Hohlkugel-, Licht- und Linsen-Centra liegt, in ca. 30 cm Distanz wieder zum Flammenbilde gesammelt. Ein im inneren Hohlraum der Linsenfassung eingesetztes, beliebig auszuschaltendes Diaphragma von 0,5 cm Randbreite dient, unbeschadet der Helligkeit, zur Abblendung von etwa störenden Randstrahlen bei Betrachtung kleinerer Objecte. Modificationen der Beleuchtung resp. der Lichtstärke sind durch Verstellungen der Reflector-Armatur bequem und schnell zu erzielen behufs Untersuchung mit Focallicht, dessen Wärme, bei electrischer Glühlampen-Installation wenigstens, nicht zu fürchten ist, oder mit dem Lichte präresp. postfocaler Zerstreuungskreise.

Durch die Verwendung des Princips einer um das electrische Glühlicht rings geschlossenen, kugelförmigen Hohlspiegelfläche entfällt zugleich auch der Zwang sich der kostspieligen Focuslampen, wie solche bei offener Blende nicht zu entbehren sind, als Leuchtquelle zu bedienen. Eine 10 Normal-Kerzen starke gewöhnliche Glühlampe, für die ich in besonderen Fällen eine 16-kerzige substituire, liefert eine Lichtfülle, wie ich solche bei meinen übrigen für electrisches Glühlicht adaptirten Stativen durch 25-normalkerzige Focusbügel nicht habe erreichen können. Vortheilhaft bleibt es allerdings immer, auch für das hier besprochene Modell Focuslampen zu installiren und möglich ist es, Glühlampen von so viel Kerzenstärken in Anwendung zu ziehen, als es die Raumabmessungen des auf directen Anschluss an den von einer Beleuchtungs-Centrale zu liefernden Strom von ca. 100—110 Volt Spannung berechneten Instrumentes überhaupt zulassen.

Selbstverständlich führt die Lampenfassung auf dem Träger in ihrem Kopfstück das Edison'sche Normalgewinde und hat das freie Ende des die beiden Leitungsschnüre vereinigenden Kabels von beliebiger Länge einen Steckcontact. Bei Einstellungen und Rückungen der Lampe hat man, wie bei allen portativen Glühlicht-Constructionen, im Interesse der Erhaltung sowohl des Kohlenfadens, als der aus Hartglas gefertigten Birne auf Vermeidung starker Erschütterungen durch brüske Handhabung Rücksicht zu nehmen.

Die für das Untersuchungs- resp. Operationszimmer bestimmte, im gewöhnlichen Sinne nicht transportable Stativlampe ist wegen ihrer bequemen Stellbarkeit und Lichtstärke, — alsdann ohne Reflector-Armatur —, auch für Diejenigen brauchbar, welche sich ausschliesslich des Stirnbandreflectors bedienen, von geringerem Interesse dagegen für Alle, welche Photophore oder Spiegel mit Mignonlampen-Armatur benutzen.

Es liegt nicht im Bereiche oder Plane dieser kleinen Publication, die verschiedenen Beleuchtungsmodi zu besprechen, oder gar zu kritisiren. Es soll jedoch zur Legitimation der Constructionsberechtigung des qu. Typs nicht unbetont gelassen werden, dass meines Erachtens die Beleuchtung auf eine der beiden oben zuletzt erwähnten Arten die

Digitized by Google

Resultate einer durch Stativlampe mit entsprechend lichtstarker Leuchtquelle bewirkten niemals erreichen kann. Dieses sowohl wegen der von den in Betracht kommenden Lampen von 1 bis höchstens 5 Normalkerzen-Stärken gelieferten Lichtmenge, als auch wegen des bei ihrer Verwendung nicht allein, aber hauptsächlich in Folge physikalisch gesetzwidriger Localisation unvermeidlichen Lichtverlustes. Dazu treten dann noch als weitere Uebelstände die Inconstanz der speisenden Primärbatterien einerseits, andererseits die Empfindlichkeit und baldige Erschöpfung der Accumulatoren. Die kleinen Lampen vertragen überhaupt nicht, oder doch nur nach Etablirung eines Vorschaltwiderstandes in Gestalt einer Glühlampe von meist 50 Normalkerzen-Stärke und Einschaltung eines Regulir-Rheostaten den Anschluss an Starkströme von Lichtcentralen. Derartige Installationen bedingen aber, abgesehen von den Kosten ihrer Anschaffung, eine bedeutende Energieverschwendung. Endlich fällt noch in's Gewicht, dass die Lämpchen trotz aller Abwehrvorrichtungen bei längerem Glühen doch unangenehm heiss werden und bei einer Gesammtleistung von höchstens 18—20 Brennstunden eine um das Sechs- bis Achtfache kürzere Lebensdauer, als Normal- oder Focal-Glühlampen besitzen.

Die Lampe ist von der Firma H. Pfau in Berlin, NW. Dorotheenstrasse 67, gefertigt und zum Preise von 120 Mark zu beziehen.

Die Priorität der aseptisch construirten galvanocaustischen Platinbrenner.

Von

Dr. **Bloebaum** in Köln.

In der Aprilnummer dieser Schrift veröffentlichte ich einen Aufsatz „Die submucöse Cauterisation mittelst meiner Glühnadel zur Behandlung der Rhinitis hypertrophicans nebst Beschreibung und Abbildung eines neu aseptisch construirten allgemeinen Platinbrenners".

Ich hatte bis dahin nur mit Brennern gearbeitet, bei welchen die Kupferschenkel zur Isolirung mit Seidenfäden umsponnen waren, auch nur solche bei Aerzten und Instrumentenmachern gesehen.

Die beschriebenen Uebelstände, welche bei solchen Brennern auftraten, veranlaßten mich, aseptische Brenner zu construiren und darauf hinzuweisen, man möge auch die electrolytischen bipolaren Instrumente ebenfalls aseptisch construiren.

Gleich nach Veröffentlichung dieser Arbeit erfuhr ich aber, dass bereits im Jahre 1892 Hirschmann in Berlin sich solche Brenner habe beim kaiserlichen Patentamte in Berlin schützen lassen.

Ferner theilte mir die Firma C. Erbe in Tübingen vor einigen Tagen mit, dass sie der Erfinder dieser Brenner sei und sich im Jahre 1894 einen Musterschutz bei demselben Patentamte darauf erworben habe.

Zu Anfang dieses Jahres wurde ein ertheilter Musterschutz wiederum

Digitized by Google

für solche Brenner der Firma Reiniger, Gebbert & Schall in Erlangen in der Deutschen Medicinalzeitung mitgetheilt.

Vor etwa vier Wochen kam noch ein fünfter Erfinder, ein Arzt, hinzu, welcher ebenfalls Musterschutz erhalten hatte.

In Wirklichkeit sind wir aber sämmtlich nicht die Erfinder, denn ein aseptischer Brenner ist bereits abgebildet im Jahre 1883 in dem Werke „Dr. von Lewandowsky, Electrotechnik in der practischen Heilkunde", S. 310, Fig. K. Wien.

II. Referate.

a) Rhinologische:

Ein Fall von Adeno-Carcinom der Nase. Von M. Thorner in Cincinnati. (Arch. f. Laryngol. etc. 1898, Bd. VIII, pag. 380.)

Es handelt sich um einen 47 Jahre alten Landwirth, dessen linke Nasenhöhle völlig durch eine Geschwulst verstopft war, welche vom Naseneingange sich nach hinten durch die ganze Nase erstreckte und aus der Choane herausreichend den Raum zwischen dieser und der hinteren Rachenwand beinahe ausfüllte und das linke Ostium tubae Eustachianae ganz verlegte. Die vielfach excidirte, aber immer wieder recidivirende Neubildung zeigte microscopisch das Bild eines Adenoma malignum, in welchem später carcinomatöse Degeneration nachgewiesen wurde. Da Patient eine Radicaloperation mit temporärer Resection des Oberkiefers verweigerte, so breitete sich die Geschwulst weiter aus und brach durch die Nasenwände nahe der Nasenwurzel, an welcher Stelle häufige Blutungen aus der Geschwulstmasse erfolgten, durch; die linke Augenhöhle wurde allmählich ganz von der Geschwulst ausgefüllt, bis etwa $2^1/_2$ Wochen vor dem Tode der linke Augapfel gänzlich zerstört war. Zur Zeit des Todes hatte die aus der Orbita weit hervorragende Geschwulst einen Breitendurchmesser von etwa $6^1/_2$ cm. Das Gehör war während der letzten zehn Tage gänzlich zerstört, das Sensorium während der letzten 5—6 Tage absolut benommen. Der ganze Verlauf der Krankheit erstreckte sich auf etwa zwei Jahre.

Beschorner.

Ein Fall von bösartigen Nasenpolypen. (Un cas de polype malin du nez.) Von Dr. H. Mackenzie. (British Medical Journal und Revue hebdomadaire de laryngologie et d'otologie 1898, No. 8.)

Der Fall ist insofern interessant, dass in dem einen Nasenloch gutartige, in dem anderen ein bösartiger Polyp sassen, ferner, dass letzterer von Anfang an, ehe chirurgisch eingegriffen worden war, bösartiger Natur war; der Uebergang einer gutartigen Neubildung in eine bösartige hatte also spontan stattgefunden. Dr. P. K.

Digitized by Google

Die Radicaloperation bei chronischen Verschleimungen und Eiterungen der oberen Nasennebenhöhlen. Von Dr. Röpke in Solingen. (Arch. f. Laryngol. etc. 1898, Bd. VIII, pag. 308.)

Die Erwägung, dass der Kuhnt'schen Operationsmethode der Nachtheil anhaftet, dass bei derselben das Siebbein nicht genügend berücksichtigt wird, dass aber bei den Methoden von Jansen, Killian und Luc-Ogston, die auf Ausräumung des Siebbeins grossen Werth legen, der Ueberblick über den Krankheitsherd in der Stirnhöhle und seine exacte Ausrottung unmöglich ist, veranlasste R. bei seinen Radicaloperationen der oberen Nasennebenhöhlen, genau nach Kuhnt'scher Angabe die vordere Stirnhöhlenwand abzutragen und die kranke Schleimhaut ganz exact zu entfernen. Dann aber bohrte er sich vom Stirnhöhlenboden aus einen breiten Weg zu den Siebbeinzellen und räumte diese, soweit sie sich krank erwiesen, aus; es wurde dabei stets eine breite Communication zwischen Stirnhöhle und Nebenhöhle angestrebt. Die so von R. operirten, theilweise recht complicirten Fälle (7 weibliche, 5 männliche Kranke im Alter von 17 bis 40 Jahren betreffend), deren Kranken- und Operationsgeschichten ausführlich mitgetheilt werden, boten nach jeder Richtung hin günstige Heilresultate.

Beschorner.

Ein Fall von subjectiver Parosmie. (Un cas de parosmie subjective.) Von Dr. Noquet. (Revue hebdomadaire de laryngologie et d'otologie 1898, No. 35.)

Im Allgemeinen sind solche Fälle cerebraler Natur, und dann fallen sie meistentheils nicht auf, weil sie Nebensymptom sind. Selbe kommen aber auch bei Schwangerschaft, Hysterie, Neurasthenie und Syphilis vor. In den Fällen, welche man als primär ansieht, besteht meistentheils ein ausgedehnter Contact zwischen den hypertrophischen Muscheln und der Nasenscheidewand, wie in dem vom Verf. beschriebenen Falle, welchen er in seinen Einzelheiten erzählt.

Dr. P. K.

Ueber Xeroform. Aus dem Ambulatorium für Nasen- und Halskrankheiten des Prof. O. Chiari an der Wiener Allgemeinen Poliklinik. (Wiener klinische Wochenschrift 1898, No. 49.)

Dr. F. Hanszel berichtet über die an dem grossen Krankenmaterial dieser Klinik, jährlich 4000 bis 5000 Patienten, gemachten Erfahrungen mit Xeroform. Es bewährte sich besonders als Deckpulver auf Operationswunden gestäubt. In keinem Falle trat eine Infection der Wunde ein. Es zeigte sich eine Secretionsbeschränkung der Wunde, niemals irgend eine unangenehme reactive Erscheinung. Das Pulver lässt sich sehr gut zerstäuben, ballt sich nicht so leicht und bewährt sich in allen Fällen, in denen Jodoform nicht vertragen wurde. Ganz vorzügliche Dienste leistete das Mittel als 10proc. Xeroformgaze zur Tamponade nach Nasenoperationen; denn es ruft nicht, wie das bei Jodoformgaze so häufig der Fall ist, eine sehr starke Absonderung hervor, wirkt verlässlich antiseptisch — Tampons nach Operationen in der Nase lassen wir gewöhnlich 2—3 Tage liegen — und verursacht niemals ähnliche Reaction der Umgebung, wie es bei Jodo-

Digitized by Google

formgaze-Tamponade häufig der Fall ist. Ein gewaltiger Vorzug des Xeroforms vor dem Jodoform ist die Geruchlosigkeit und nicht in letzter Hinsicht der Umstand, dass niemals irgend eine unangenehme Nebenwirkung beobachtet wurde, was vom Jodoform nicht gesagt werden kann.

---

b) Pharyngo-laryngologische:

Beitrag zur Lehre der Trachealtumoren. (Contribution à l'étude des tumeurs de la trachée.) Von Dr. Hans Koschier. (Wiener klin. Wochenschrift und Annales des maladies de l'oreille et du larynx 1898, No. 8.)

Eine 41jährige, zum dreizehnten Male schwangere Frau zeigte die klinischen und laryngoscopischen Zeichen eines Trachealtumors, welcher nach verweigerter Laryngofissur auf endolaryngealem Wege glücklich in zwei Sitzungen entfernt wurde. Die microscopische Untersuchung ergab ein von den Lymphgefässen ausgehendes Endothelioma.

Dr. P. K.

Acute Dyspnoe, hervorgerufen durch Trendelenburg's Tamponcanüle. Von Prof V. Uchermann in Christiania. (Arch. f. Laryngol. etc. 1898, Bd. VIII, pag. 292.)

U. empfiehlt, den Kautschukballon bei der Trendelenburg'schen Tamponcanüle so klein herstellen zu lassen, dass er beim Aufblasen sich nicht unterhalb der Spitze der Canüle hervordrängen und das Lumen derselben verschliessen kann, wie ihm dies in einem Fall von Larynxkrebs passirt ist. Nach einem erneuten und stärkeren Aufblasen des Ballons während der Operation trat plötzlich in Folge des beschriebenen Vorganges stärkste inspiratorische Athemnoth mit Cyanose ein.

Beschorner.

Der Friedländer'sche Bacillus bei Pharyngitis und Amygdalitis. (Le bacille de Friedländer dans la pharyngite et l'amygdalite.) Von Dr. W. C. C. Pakes. (Brit. med. Journ. 1897 und Annales des maladies de l'oreille et du larynx 1897, No. 10.)

Die Untersuchungen ergaben zweideutige Resultate. Dr. P. K.

Fremdkörper im Oesophagus. Von Dr. Feige. (Deutsche medicinische Wochenschrift 1898, No. 27.)

Ein etwa 35 Jahre alter Arbeiter kam des Morgens zu Verf. mit der Angabe, er habe am Abend vorher einen Knochen verschluckt; wie gross derselbe sei, konnte er auch nicht ungefähr angeben. Zu fühlen war derselbe weder von aussen, noch als Verf. mit dem Finger einging, geschweige denn war er zu sehen. Ein zweimaliger Versuch mit dem Fergusson'schen Grätenfänger misslang. Verf. nahm hierauf den Münzenfänger und stiess beim Hinaufziehen desselben auf einen

Digitized by Google

scheinbar unüberwindlichen Widerstand unterhalb des Kehlkopfes. Der Patient wurde blau im Gesicht und drohte zu ersticken, so dass Verf. mit dem Instrument wieder zurückgehen musste, um den gefassten Gegenstand wieder loszulassen, da er den Larynx gefasst zu haben glaubte. Das war indessen nicht möglich, und Verf. war gezwungen, durch forcirten Zug die Operation zu beendigen, was denn schliesslich unter Anwendung grosser Kraft gelang. Zu Verf.'s grösstem Erstaunen befand sich fest im Münzenfänger steckend ein glattes Knochenstück, welches sich im Münzenfänger gefangen hatte und nur unter Gewalt aus demselben befreit werden konnte; die grösste Länge betrug 5 cm, die Breite $2^1/_2$ cm. Dass es überhaupt möglich war, dass der Mann diesen grossen Knochen verschlucken konnte, erklärt sich nur aus der Gefrässigkeit und Gier, mit der diese Leute das Essen hinunterschlingen. Es ist hiernach nicht wunderbar, wenn es so oft vorkommt, dass Leute der Arbeiterklasse beim Verschlucken grosser Bissen ersticken; derartige Todesfälle werden dann vielfach als Herzschlag angesehen. Irgend welchen Schaden hat der Patient übrigens nicht davongetragen.

Dass aussergewöhnlich grosse Bissen, namentlich in betrunkenem Zustande und bei Geisteskranken, den Rachen passiren können, ist eine alte Erfahrung. Bekannt ist aber auch, dass plötzlicher Tod bei Geisteskranken und Betrunkenen ein nicht seltenes Ereigniss ist und dass von diesen unerwarteten Todesfällen eine nicht geringe Zahl auf Erstickung durch Fremdkörper im Halse zurückzuführen ist. (Der Referent.)

Dr. P. K.

Eine Münze während zweier Monate im Oesophagus eines Kindes. (Un cent dans l'oesophage d'un enfant durant deux mois.) Von Dr. E. King. (Canadian practitioner und Annales des maladies de l'oreille et du larynx 1898, No. 8.)

Ein 3—4jähriges Kind verschluckte die besagte Münze und nahm während zweier Monate an Kräften ab. Die Röntgenstrahlen ergaben den Sitz der Münze in der Höhe der Verbindung der fünften Rippe mit dem Sternum. Die Extraction gelang.

Dr. P. K.

Fremdkörper während neun Jahren in den Luftwegen; Operation, Entfernen desselben, Heilung. (Corps étranger enclavé dans les voies aériennes pendant neuf ans; opération, extraction, guérison.) Von Dr. J. L. Buluk und Dr. R. Lake. (Lancet und Annales des maladies de l'oreille et du larynx 1898, No. 8.)

Ein Stück Hammelsknochen im rechten Bronchus. Nach dem immer beim Ereigniss sich einstellenden Erstickungsanfall trat eine Pause von acht Jahren ein, nach welcher Husten und Bluthusten sich zeigten. Der Fremdkörper wanderte in der Trachea; rauhe Stimme, Dyspnoe zeigten sich, und es wurde die Diagnose trachealer Syphilis gestellt. Die Tracheotomie ergab den Fremdkörper. Der von den Autoren aufgestellten Bibliographie gemäss bestehen seit Anfang des Jahrhunderts 31 ähnliche Fälle, von welchen aber blos drei länger als neun Monate dauerten.

Dr. P. K.

Digitized by Google

Fremdkörper im Larynx, Tod durch Ersticken. (Un cas de corps étranger du larynx, mort par suffocation.) Von Dr. Guy Hinsdale. (Internat. med. Magazine und Revue hebdomadaire de laryngologie et d'otologie 1897, No. 47.)

Ein 5jähriges Kind starb plötzlich ohne nachweisbare Ursache. Bei der Section fand man einen 55 mm langen Bleistift im Larynx, welcher 7 mm dick den Larynx gänzlich verschloss, über die Stimmbänder nach oben und tief in die Trachea hineinragte. Kein Laryngealsymptom konnte auf einen Fremdkörper schliessen lassen.

Dr. P. K.

Tachycardie, hervorgerufen durch einen Fremdkörper der Speiseröhre. (Tachycardie, déterminée par un corps étranger de l'oesophage.) Von Dr. Lehmann. (Société anatomique de Paris und Annales des maladies de l'oreille et du larynx 1898, No. 8.)

Am Ende seines Lebens bot ein Tuberculöser die Zeichen einer ausgesprochenen Tachycardie dar. Die Section ergab ein Zwanzigfrankenstück in dem Oesophagus, welche Münze den Vagus verdrängte und gegen sich ebendaselbst befindende angeschwollene Lymphdrüsen andrückte.

Dr. P. K.

Beitrag zur pathologischen Histologie des Antrum Highmori. Von Dr. F. Grossmann in Berlin. (Arch. f. Laryngol. etc. 1898, Bd. VIII, pag. 350.)

Bei der microscopischen Untersuchung mehrerer polypöser Wucherungen, die der Kieferhöhle eines an Empyema antri Highmori Operirten entstammten, fand G. anstatt der erwarteten Eiterkokken besonders bei Färbung nach Weigert äusserst zahlreiche hyaline Körperchen, sog. Fuchsinkörperchen, wie sie zuerst von Russel beschrieben worden sind. Dergleichen wurden zwar schon von Lubarsch in der Oberkieferhöhle nachgewiesen, aber nur immer in der normalen Schleimhaut und in sehr geringer Anzahl.

Beschorner.

Ereigniss nach Entfernen eines Larynxpapilloms. (Complication grave après l'ablation d'un papillome laryngien.) Von Dr. Grazzi. (Congrès bisannuel de la société italienne de laryngologie, octobre 1897 und Annales des maladies de l'oreille et du larynx 1898, No. 8.)

Starke Blutung nach oben genannter Operation, ohne dass ein schlechter Schnitt geführt worden wäre. Die Blutung wurde auf Hämophylie zurückgeführt. Concentrirte Lösung von Cocain half.

Dr. P. K.

Untersuchungen der Lungen und Bronchialdrüsen auf Silicate. Von Dr. Woskressensky. (Centralblatt für allg. Pathologie und patholog. Anatomie, IX. Band, No. 8/9 und Wiener med. Presse 1898, No. 35.)

Die Untersuchungen an 54 Leichen von Leuten in allen Altersklassen, deren Lebensweise der Verunreinigung der Lungen nicht be-

Digitized by Google

sonders günstig war, führten zu folgenden Resultaten: 1. Der Sand findet sich ebenso wie die Kohlenpartikelchen in der Lunge aller Menschen. 2. Die Sandkörnchen gelangen aus der Luft in die Lungen, und die Quantität ist dem Alter proportional. Bei Neugeborenen findet sich der Sand nicht. 3. Die Quantität der Kieselerde hängt von der Beschäftigung des Menschen ab. 4. Die Quantität der Kohlenkörperchen überwiegt die Quantität der Kieselerde bei Erwachsenen, bei Kindern ist das Gegentheil der Fall. 5. In den Lungen ist immer weniger Kieselsäure enthalten, als in den Bronchialdrüsen. Ueberhaupt muss man sagen, dass die Chalicosis und die Anthracosis in physiologischen Grenzen ganz analoge und eng miteinander verbundene Erscheinungen sind. Dr. P. K.

Ueber die Ursachen des Stotterns. Von Dr. Holger Mygind in Kopenhagen. (Arch. f. Laryngol. etc. 1898, Bd. VIII, pag. 294.)

M. machte seine Beobachtungen und Untersuchungen an 200 Kindern und jungen Leuten. Dabei zog er in Betracht: Einfluss des Geschlechts und des Alters, Erblichkeit; ferner gewisse Krankheiten der Nase, des Nasenrachenraumens und Rachens; gewisse constitutionelle Krankheiten und schliesslich einige andere fernerliegende Ursachen; von den näherliegenden: die sogenannte „psychische Ansteckung", die acuten Infectionskrankheiten, Trauma und gewisse psychische Einflüsse. Als Resultat seines Studiums ergiebt sich, dass das Stottern als eine ausgesprochene Neurose betrachtet werden muss, welche in ätiologischer Beziehung verwandt ist mit den sogenannten Degenerationsneuropathien; diese Verwandtschaft tritt namentlich dadurch hervor, dass die Neuropathien auffallend häufig bei Verwandten der Stotterer auftreten, dass Stotterer einige von den Stigmata dieser Neuropathien darbieten; dass ferner das Stottern, ähnlich wie die meisten der erwähnten Neuropathien, an ein bestimmtes Geschlecht und an eine bestimmte Altersperiode geknüpft ist. Mit den erblichen Neuropathien hat das Stottern ferner gemein, dass die rein unmittelbar wirkenden (occasionellen) Ursachen an Bedeutung weit hinter den fernerliegenden (disponirenden) Ursachen zurückstehen. Das Stottern stimmt endlich seinem Wesen nach mit den erblichen Neuropathien überein; denn wie diese wird es durch ein starke, hervortretende Functionsstörung des Nervensystems characterisirt, während die pathologisch-anatomische Grundlage unbekannt ist. Bei alledem verwahrt sich M. vor der Annahme, dass er einen jeden Fall von Stottern als Ausdruck für eine neuropathische Familien-Disposition oder Degeneration betrachte. Beschorner.

Larynxlähmung nach Tracheotomie bei Croup. (Paralysie laryngienne postopératoire dans le croup.) Von Dr. G. Masini. (Congrès bisannuel de la société italienne de laryngologie, octobre 1897 und Annales des maladies de l'oreille et du larynx 1898, No. 8.)

Die Canüle konnte wegen Posticuslähmung nicht entfernt werden. Heilung nach geeigneter Behandlung. Dr. P. K.

Digitized by Google

Retropharyngealer Streptokokkenabscess bei einem 13monatlichen Kinde; Serotherapia antistreptococcica. Heilung. (Abcès retropharyngien à streptocoques chez un enfant de 13 mois; sérothérapie antistreptococcique. Guérison.) Von Dr. Boucheron. (Revue hebdomadaire de laryngologie et d'otologie 1898, No. 29.)

Der Titel sagt Alles. Dr. P. K.

Beitrag zur Statistik der die Trachea und den Larynx umgebenden Abscesse bei Kindern. (Contribution à la statistique des abcès péritrachéo-laryngiens chez les enfants.) Von Dr. Egidi. (Congrès bisannuel de la société italienne de laryngologie, octobre 1897 und Annales des maladies de l'oreille et du larynx 1898, No. 8.)

Massei hat zuerst auf die häufige Verwechselung obigen Leidens mit Larynxcroup hingewiesen. Verf. bringt drei neue hinzugehörige Fälle. Dr. P. K.

Von der Stellung des Kehlkopfes beim Singen. Von Dr. P. Hellat in St. Petersburg. (Arch. f. Laryngol. etc. 1898, Bd. VIII, pag. 340.)

Untersuchungen am eigenen Kehlkopfe und an den Kehlköpfen einer grösseren Anzahl von Sängern während des Singens führten H. zu folgenden Resultaten: Die Hebung des Kehlkopfes bei hohen und die Senkung bei tiefen Lauten darf innerhalb der für den Gesang zugänglichen Grenzen nicht als physiologisches Gesetz angesehen werden. Das Singen aller Vocale ist möglich bei hoher, beweglicher und tiefer Lage. Nur bei der tiefen Lage kann sich der Kehlkopf vollständig ruhig verhalten. Für die Mehrzahl der Stimmen, d. h. für Bass, Baryton, Tenor, Contraalt und dramatischen Sopran giebt die Tieflage aller Wahrscheinlichkeit nach bessere Resultate. Die Sanglichkeit der Sprache wird durch die Abwesenheit der schwer aussprechbaren Consonanten erhöht. Für das Sprechen haben im Allgemeinen dieselben Gesetze wie für den Gesang Giltigkeit. Beschorner.

Aortenaneurysma die Thoraxwand durchbrechend und linksseitige Recurrenslähmung. (Anévrysme de l'aorte perforant la paroi thoracique et paralysie recurrentielle gauche.) Von Dr. J. W. Gleitsmann. (Académie de médecine de New-York, février 1898 und Annales des maladies de l'oreille et du larynx 1898, No. 7.)

Der Titel sagt Alles. Dr. P. K.

Was ist der sogenannte typische, inspiratorische Stridor der Säuglinge? Von Dr. G. Avellis in Frankfurt a. M. (Arch. f. Laryngol. etc. 1898, Bd. VIII, pag. 326.)

A. glaubt, dass nach seinen Beobachtungen der chronische Stridor der Säuglinge nicht, wie vielfach angenommen wird, durch eine corticale Neurose, sondern durch eine einfache anatomische Stenose der Trachea hervorgerufen wird, und dass diese bedingt sei durch Druck der Thymusdrüse. Wenn die Spontanheilung in diesem Falle gewöhnlich nach 6—14 Monaten einträte, so geschähe dies bei Tracheostenos. thymica

Digitized by Google

nicht durch allmähliches Kleinerwerden der Thymus, sondern durch ein der freien Athmung günstigeres Raumverhältniss der in der Brust liegenden Organe, vielleicht auch durch eine allmähliche Zunahme der Elasticität und Widerstandskraft der Trachealknorpel. Ob auch vergrösserte Bronchialdrüsen die Trachealstenose der Säuglinge bewirken können, diese Frage sei nicht ohne Weiteres von der Hand zu weisen, die Differentialdiagnose gestalte sich jedenfalls nicht leicht. In den von Thomson und ihm selbst beobachteten und den von Rehn und König operirten Fällen war jedenfalls kein einziges Zeichen von Bronchialdrüsenvergrösserung zu finden und nimmt er daher in diesen Fällen ein Asthma thymicum, d. h. eine Tracheostenosis thymica an.

Beschorner.

Tödtliche Blutung bei hämophilischem Kinde nach der Exstirpation adenoider Vegetationen. (Hémorrhagie mortelle consécutive à l'ablation des végétations adénoides chez un enfant hémophilique.) Von Dr. C. H. Knight und Dr. J. A. Kenefic. (Académie de médecine de New-York, février 1898 und Annales des maladies de l'oreille et du larynx 1898, No. 7.)

Ein 4jähriges Kind verblutete trotz aller localer und allgemeiner Behandlung. Die starken, oft sogar tödtlichen Blutungen auch bei nicht hämophilischen Leuten sind viel häufiger, als allgemein angenommen wird.

Dr. P. K.

Ueber Heredität der organischen und functionellen Störungen der Sprache. (De la transmission héréditaire des troubles organiques et fonctionels de la parole.) Von Dr. H. Gutzmann. (Deutsche medicinische Wochenschrift 1898, No. 29 und Revue hebdomadaire de laryngologie et d'otologie 1898, No. 37.)

Verf. giebt statistische Angaben über die Heredität bei Taubstummheit, bei angeborenen Gaumensegelanomalien, bei lateralem Sigmatismus, bei Stottern, bei Stummheit und dennoch normalem Gehör. Die Arbeit verdient im Original nachgelesen zu werden. Dr. P. K.

Studie über die Vocale durch Photographiren der manometrischen Flammen. (Etude des voyelles par la photographie des flammes manométriques.) Von Dr. Marage. (Académie de médecine de Paris und Annales des maladies de l'oreille et du larynx 1898, No. 8.)

Sehr interessante Experimente, welche mit den Resultaten von Hermann, Grassmann und Helmholtz übereinstimmen, obgleich die Untersuchungsmethoden ganz verschieden sind. Dr. P. K.

Zur pathologischen Anatomie der Tonsille. Von Dr. G. Finder in Berlin. (Arch. f. Laryngol. etc. 1898, Bd. VIII, pag. 354.)

F. fand, dass die eminent chronisch verlaufenden käsigen Abscesse, welche häufig, besonders an hyperplastischen Tonsillen beobachtet werden, nichts Anderes sind, als durch Retention ihres Inhaltes cystisch erweiterte Lacunen. Ferner: Bei einem grossen, gutartigen Tumor

Digitized by Google

(Fibro-Adenoma pendulum) der Gaumentonsille, der einer 27 Jahre alten Frau angehörte, stellte F. fest, dass er in seiner histologischen Structur eine genaue Wiederholung der Tonsille, welche von zahlreichen Abscessen durchsetzt ist, darstellt. Der bindegewebige Antheil des Tumors war hyalin entartet. (Die Zahl der histologisch untersuchten wirklichen Mandelgeschwülste gutartigen Characters, die in der Tonsille selbst ihren Ursprung nehmen, ist übrigens gering.) Schliesslich: Die einer Frau zugehörigen, colossal hyperplastischen Tonsillen, welche von zum Theil miteinander confluirenden Condylomen ganz bedeckt waren, liessen — abgesehen von den gewöhnlichen, für die Hyperplasie characteristischen Veränderungen — entsprechend den Stellen, die klinisch als Plaques muqueuses imponirt hatten, eine subepitheliale Infiltration und eine sehr erhebliche Epithelverdickung erkennen, so dass man auf den ersten Blick, da enorme epitheliale Zapfen in die Tiefe gingen, hätte versucht sein können, zu glauben, es handele sich um Carcinom.

Beschorner.

Fünf neue Fälle von Angina und Rhinitis pseudomembranacea contagiosa, durch den Bacillus der Septicämie der Schweine hervorgerufen. (Cinq nouveaux cas d'angine et rhinite pseudomembraneuses dues au bacille de la septicémie des porcs.) Von Dr. Arslan. (Congrès bisannuel de la société italienne de laryngologie, octobre 1897 und Annales des maladies de l'oreille et du larynx 1898, No. 8.)

Kamen alle in der Familie eines Arztes vor: Fieber, geschwollene Halsdrüsen, Mandelexsudat; letzteres macroscopisch gelatinös zum Unterschiede von Diphtheritis. Die bacteriologische Untersuchung ergab den der Schweinediphtheritis zukommenden Microben. Dr. P. K.

Prolapsus des Sinus Morgagni. (Prolapsus du Sinus de Morgagni.) Von Dr. Koschier. (Wiener klinische Wochenschrift und Annales des maladies de l'oreille et du larynx 1898, No. 8.)

Die Untersuchung von 19 an der Stoerk'schen Klinik im Zeitraum von 6 Jahren beobachteten Fällen ergab dem Verfasser, dass 4 Fälle doppelseitig, 3 linksseitig und 11 rechtsseitig waren. In keinem Falle handelte es sich um einen einfach mechanischen Prolapsus gesunden Gewebes, sondern immer um zugleich vorhandene pathologische Processe.

Dr. P. K.

Chirurgische Behandlung des Morbus Basedowii. (Traitement chirurgical du goître exophthalmique.) Von Dr. Jonesco. (Congrès français de chirurgie und Annales des maladies de l'oreille et du larynx 1898, No. 8.)

Nachdem Verf. alle Behandlungsmethoden des Basedow'schen Kropfes erwähnt, kommt er zu dem Schlusse, dass die totale Resection des Halssympathicus mit dem Cervicalganglion die beste Operation ist und sich durch ihre Einfachheit, ihre Gutartigkeit und ihren sicheren Erfolg auszeichnet. Dr. P. K.

Digitized by Google

Phlegmone glosso-epiglottica. Von Dr J. Caz in Petersburg. (Archiv f. Laryngol. etc. 1898, Bd. VIII, pag. 374.)

Diese Benennung soll auf den acuten phlegmonösen Character der Krankheit einerseits, andererseits auf die Localisation des Krankheitsprocesses in dem Zellgewebe, welches sich zwischen der Zungenwurzel und dem Kehldeckel befindet, entsprechend der Lage der sog. Fossae glosso-epiglotticae hinweisen. C. theilt zwei hierher gehörige Fälle, eine 21jährige Dienstmagd und einen 45 Jahre alten Mechaniker betreffend, mit, und giebt die Analysirung der Erscheinungen ihm zu folgenden Schlusssätzen Veranlassung: Es giebt Fälle in der Pathologie der Halsorgane, welche vom laryngoscopischen Standpunkte aus als Phlegmone glosso-epiglottica betrachtet werden können. Ferner: In einigen Fällen können die Fossae glosso-epiglotticae eine wichtige diagnostische Bedeutung haben; schliesslich müssen die Fossae glosso-epiglotticae immer sorgfältig untersucht werden, besonders in Fällen, wo Beschwerden beim Schlucken und dyspnoeische Erscheinungen vorhanden sind. Beschorner.

Zunahme der Diphtheritis in London. (Augmentation de la diphthérie à Londres.) Von Dr. Saint Clair Thompson. (Lancet und Annales des maladies de l'oreille et du larynx 1898, No. 8.)

Trotz aller Vorsichtsmaassregeln nimmt die Krankheit immer zu. Im jetzigen Augenblick ist die Todeszahl fünf Mal stärker als bei Scharlach. Verf. schreibt die Ursache dem späten Stellen der richtigen Diagnose zu. Dr. P. K.

Die Mandeln als Eingangspforte ernster infectiöser Allgemeinerscheinungen. (Des amygdales considérées comme porte d'entrée pour des infections générales graves.) Von Dr. F. Jessen. (Münchener med. Wochenschrift 1898, No. 23 und Revue hebdomadaire de laryngologie et d'otologie 1898, No. 37.)

Verf. hat vier Fälle von allgemeiner Infection nach Angina beobachtet: acuten Gelenkrheumatismus, acute Pyämie, Streptokokken- und Staphylokokkenpneumonie. Dabei wird der behandelnde Arzt oft in Irrthum geführt; in zweifelhaften Fällen, wenn die Mandeln auch gesund erscheinen, soll man mittelst einer Hohlnadel eine Aspiration in der Mandel machen. Nur muss man sie nicht mit metastatischen secundären Mandelabscessen verwechseln. Dr. P. K.

Intubation wegen Croup bei einem 7monatlichen Kinde mit 390stündigem Verbleiben der Röhre im Larynx in 14 Zwischenräumen. Heilung. (Intubation pour croup d'un enfant de sept mois avec séjour de 390 heures en neuf reprises dans l'espace de 22 jours du tube dans le larynx. Guérison.) Von Dr. A. Bonin. (Société française de laryngologie, Mai 1898, und Revue hebdomadaire de laryngologie et d'otologie 1898, No. 36.)

Das Alter des Kindes, die Zahl der Intubationen und das lange Liegenbleiben des Rohres machen den Fall interessant. Man soll also nicht zu früh die Tracheotomie ausführen, besonders wenn nach Ent-

Digitized by Google

fernen der Röhre das sehr langsame Wiedereintreten der beängstigenden Stenose den Adductorenkrampf und die Posticuslähmung ausschliessen lassen; dieses langsame Eintreten der Stenose beweist eine bei aufhörendem Röhrendruck von innen sich wieder langsam entwickelnde Schwellung der Larynxgewebe, welche Schwellung nach Verschwinden der primären Erkrankung doch nachlassen muss. Dr. P. K.

Prophylaktische Tracheotomie behufs endolaryngealer Ausrottung eines grossen Papilloms der rechten Stimmlippe. Von Dr. B. Retzlaff in Berlin. (Arch. f. Laryngol. etc. 1898, Bd. VIII, pag. 388.)

Bei einer Frau, welche im fünften Monat schwanger war, bestand seit ca. drei Monaten Heiserkeit und Hustenreiz, später Athemnoth. Als Grund hierfür fand sich bei der laryngoscopischen Untersuchung ein Tumor mit grobhöckeriger Oberfläche, welcher $^2/_3$ der Kehlkopfhöhle ausfüllt und zum Theil in deren oberen Raum sich befindet, zum Theil subglottisch herabhängt. Letzterer Theil ist kleinwallnuss-, ersterer haselnussgross. Hinter dem Tumor bleibt ein schmaler Spalt von etwa 2 mm für die Respiration übrig. Man entschloss sich zu einer prophylaktischen Tracheotomie, um mit Ruhe und Sicherheit endolaryngeal operiren zu können. Hierauf wurde in drei Sitzungen mittelst Zange der ganze Tumor entfernt. Die microscopische Untersuchung ergab Papillom. Volle Heilung. R. glaubt im vorliegenden Falle an einen Einfluss der Schwangerschaft auf das Entstehen der Neubildung.

Beschorner.

Laryngitis subglottica acuta während Influenza. (Laryngite sous-glottique aigue dans la grippe.) Von Dr. Paul Tissier. (Annales des maladies de l'oreille et du larynx 1898, No. 5, und Revue hebdomadaire de laryngologie et d'otologie 1898, No. 35.)

Kommt bei Kindern in acuten Fällen öfters, bei Erwachsenen selten und meistens in chronischen Fällen vor. Dr. P. K.

Transformation gutartiger Larynxgeschwülste in bösartige. (De la transformation des tumeurs bénignes du larynx en tumeurs malignes.) Von Dr. E. Barth. (Archiv f. Laryngologie, VII, 2 u. 3, und Revue hebdomadaire de laryngologie et d'otologie 1898, No. 36.)

Verf. giebt die genaue Krankengeschichte eines solchen Falles, welcher für die Möglichkeit dieser Transformation spricht.

Dr. P. K.

Ueber Schilddrüsengeschwülste im Innern des Kehlkopfes und der Luftröhre. Von Dr. A. Baurowicz in Krakau. (Arch. f. Laryngol. etc. 1898, Bd. VIII, pag. 362.)

Es existiren nach B. in der Literatur nur sieben genau beobachtete Fälle der oben gekennzeichneten Art. In der vorliegenden Arbeit wird ein achter eingehend beschrieben. Er betrifft eine 21jährige Kranke. Der Beginn ihres Leidens datirt ein Jahr zurück, wo sie eine Geschwulst an der linken Seite des Halses bemerkte, zu welcher sich $^1/_2$ Jahr später

Digitized by Google

Athemnoth gesellte, welche die Tracheotomie nothwendig machte. Die laryngoscopische Untersuchung ergab die Anwesenheit einer unterhalb des Stimmbandes breit aufsitzenden Geschwulst, welche derart das Lumen des unteren Kehlkopfabschnittes ausfüllte, dass zwischen der Geschwulst und der rechten Seitenwand kaum eine sichelförmige, schmale Spalte übrig blieb. Es wurde die Laryngotomia partialis ausgeführt und eine $2^1/_2$ cm lange, $1^1/_2$ cm hohe, höckerige, blass- bis bläulichrothe Geschwulst excidirt, welche vom unteren Rande des Ringknorpels bis zum vierten Trachealringe herabreichte und der linken Seiten-, sowie hinteren Wand breitbasig aufsass. Glatte Heilung. Die microscopische Untersuchung der Geschwulst bestätigte die Annahme, dass es sich um einen strumösen Tumor handelte, und die Bemerkungen, welche man bei der Operation selbst gewann, die frühe Art des Beginnes des Leidens und der Verlauf desselben, dann die überzeugende Arbeit Paltauf's über diesen Gegenstand, liessen B. zu der Gewissheit gelangen, dass es sich im vorliegenden Falle nicht um embryonal versprengte Keime handelte, welche in dem Pubertätsalter der Kranken zur Entwicklung gelangt waren, sondern dass auch hier wie in den meisten Fällen die Struma von aussen her hineingewuchert war.

Beschorner.

Ueber langdauerndes, schmerzhaftes Schlucken als Symptom, welches Syphilis in ihren drei Perioden zu diagnosticiren gestattet. (De la dysphagie douloureuse prolongée de l'arrière gorge comme signe permettant de diagnostiquer la syphilis à ses trois périodes.) Von Dr. Garel. (Semaine médicale, juillet 1898, und Revue hebdomadaire de laryngologie et d'otologie 1898, No. 36.)

Mandelsteine, Mandelcysten, Tuberculose und Krebs, welche alle dasselbe Symptom auch zeigen, sind selten im Vergleich mit Syphilis, so dass man bei Vorhandensein dieses Symptoms fast immer Syphilis annehmen kann.

Verf. scheint etwas zu exclusiv vorzugehen; man findet die lange andauernden, schmerzhaften Schlingbeschwerden bei Neurasthenie, Hysterie etc., ebenso wie man selbe bei wirklich bestehender Syphilis sehr oft nicht finden kann.

Dr. P. K.

Arsenbehandlung der bösartigen Tumoren des Larynx, der Zunge und der Nase. (Le traitement des tumeurs malignes du larynx, de la langue et du nez par l'acide arsénieux.) Von Dr. A. Costiniu. (Revue hebdomadaire de laryngologie et d'otologie 1898, No. 38.)

Drei Fälle, wo die Arsenikbehandlung günstig wirkte. Czerny und Trunecek sind aber nicht die Einzigen, welche diese Methode anwandten. Paul Heymann und Ref. wenden die Lösung von arseniksaurem Kali längst mit demselben vom Autor erwähnten günstigen Erfolge innerlich und äusserlich (als interstitielle Injectionen in das kranke Gewebe) an.

Dr. P. K.

Digitized by Google

Ein neuer cachirter Aetzmittelträger für den Kehlkopf. Von Dr. Wolff in Metz. (Arch. f. Laryngol. etc. 1898, Bd. VIII, pag. 387.)

Besteht aus einem Führungsrohre, welches am hinteren Ende mit einer grösseren Bohrung versehen ist, die einer Spiralfeder als Lager dient, und dem Führungsstabe, an welchem vorn der eigentliche Aetzmittelträger von Silber angeschraubt, mit einer vorderen unteren, sowie seitlichen Ausfräsung versehen ist und sich nach allen Seiten drehen lässt. Die Spiralfeder bewirkt das Zurückziehen des Aetzmittelträgers in die Schutzhülse. Das Instrument ist zu bequemer Handhabung mit Fingerringen versehen. Beschorner.

Chronischer eingeschlossener Abscess der rechten Mandel ohne Fistel: Eröffnen und Zerstören mittelst Galvanocaustik. Heilung ohne Recidive. (Un cas d'abcès enkysté chronique de l'amygdale droite sans fistule; ouverture et destruction au galvanocautère. Guérison sans récidive.) Von Dr. M Sargnou. (Lyon médical, juillet 1898, und Revue hebdomadaire de laryngologie et d'otologie 1898, No. 36.)

Gespannte, mit glatter Oberfläche, cryptenlose, schmerzlose, eher blasse als geröthete Mandel. Spaltung mittelst Galvanocauters, Heilung. Mit Unrecht nannte man bis jetzt „chronische die Mandel umgebende Abscesse" dieses Leiden, welches den Arbeiten von Prof. Moure gemäss nur eine „eingeschlossene latente, lacunäre Mandelentzündung" ist.

Ref. hat vor sehr langer Zeit in einem ähnlichen, jedoch mit bedeutender Mandelhypertrophie bestehenden Falle die beiderseitige Amygdalotomie ausgeführt; bei der rechtsseitigen Exstirpation kam ohne Erwarten ein bedeutender Eiterausfluss, welcher einen beängstigenden Erstickungsanfall hervorrief. Dr. P. K.

Notiz.

Das „Centralblatt für Nervenheilkunde und Psychiatrie", redigirt von Dr. Hans Kurella in Breslau, Verlag von W. Groos, Königl. Hofbuchhandlung in Coblenz, erfährt am 1. Januar eine neue Erweiterung durch Beigabe eines ausschliesslich der Electromedicin gewidmeten Vierteljahrsheftes.

Vier solcher Hefte bilden einen selbstständigen Band, der unter dem Titel „Zeitschrift für Electrotherapie und medicinische Electrotechnik" auch separat zum Abonnementspreise von 8 Mark jährlich zu beziehen sein wird.

Alle für die **Monatsschrift** bestimmten **Beiträge und Referate** sowie alle **Druckschriften, Archive** und **Tausch-Exemplare** anderer Zeitschriften beliebe man an Herrn Prof. Dr. **Gruber** in Wien I, Freiung 7, zu senden. Beiträge werden mit 40 Mark pro Druckbogen honorirt und die gewünschte Anzahl Separat-Abzüge beigegeben.

Verantwortlicher Redacteur: Prof. Dr. Ph. Scheck in München.
Verlag von Oscar Coblentz. Expeditionsbureau: Berlin W. 35, Derfflingerstrasse 22a.
Druck von Carl Marschner, Berlin SW., Ritterstrasse 41.

Digitized by Google

Digitized by Google

Digitized by Google

UNIVERSITY OF MICHIGAN
3 9015 07580 3299
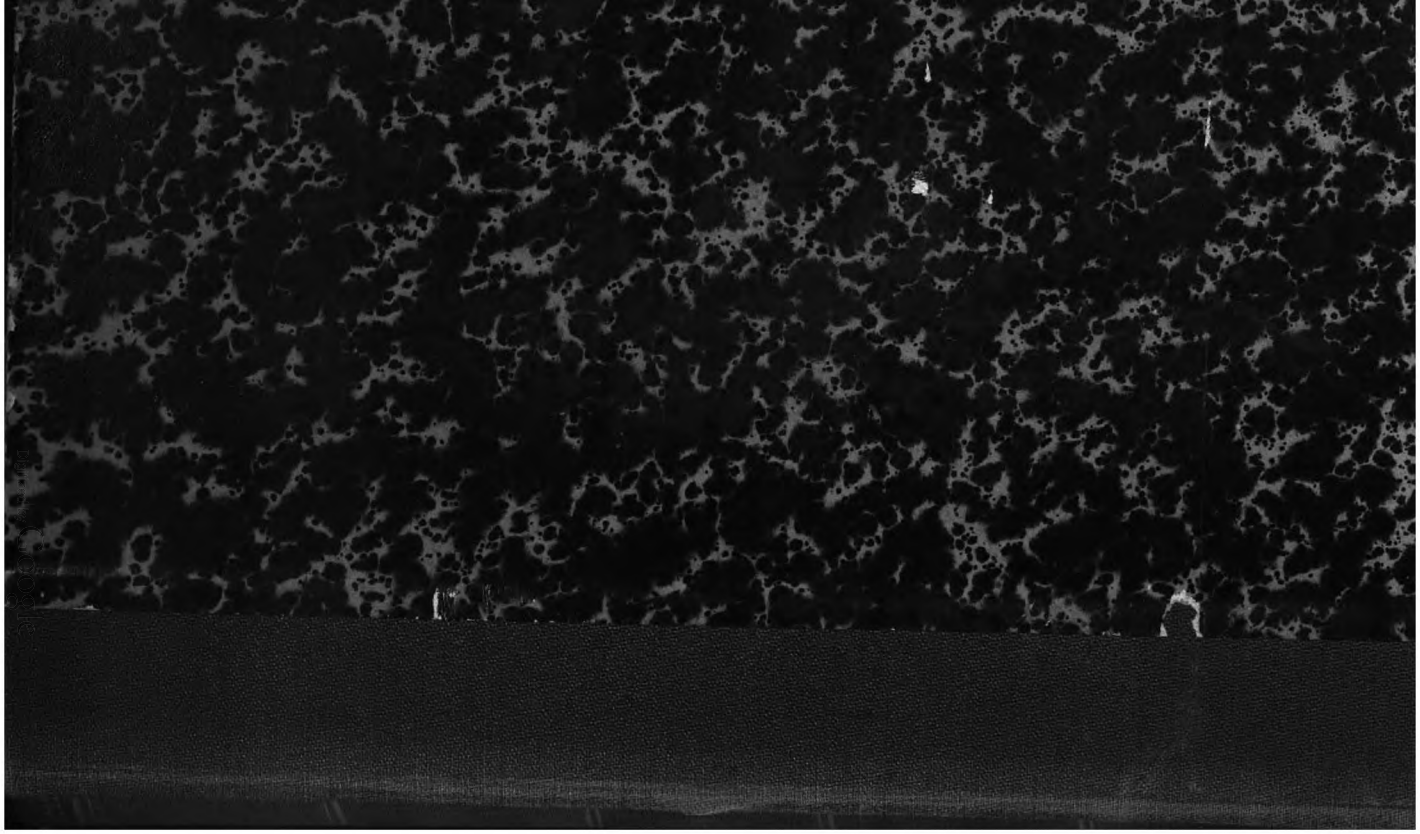
Digitized by Google